



UNIVERSIDAD NACIONAL AUTÓNOMA DE MÉXICO

FACULTAD DE MEDICINA

SECRETARÍA DE SALUD

HOSPITAL INFANTIL DE TLAXCALA

ESPECIALIDAD EN:

PEDIATRIA

SENO DERMICO CERVICAL CON NEUROINFECCION SECUNDARIA.
PRESENTACION DE UN CASO

TESIS

PARA OBTENER EL GRADO DE ESPECIALISTA EN

PEDIATRIA

PRESENTA:

DR. DANIEL ROMERO LOPEZ

ASESORES:

DRA. GRISELDA FUENTES FUENTES

DRA. ENEIDA SANCHEZ MEDINA

DR. ALBERTO DE MONTESINOS SAMPEDRO

TLAXCALA. MEXICO. JULIO DEL 2013.



Universidad Nacional
Autónoma de México

Dirección General de Bibliotecas de la UNAM

Biblioteca Central



UNAM – Dirección General de Bibliotecas
Tesis Digitales
Restricciones de uso

DERECHOS RESERVADOS ©
PROHIBIDA SU REPRODUCCIÓN TOTAL O PARCIAL

Todo el material contenido en esta tesis esta protegido por la Ley Federal del Derecho de Autor (LFDA) de los Estados Unidos Mexicanos (México).

El uso de imágenes, fragmentos de videos, y demás material que sea objeto de protección de los derechos de autor, será exclusivamente para fines educativos e informativos y deberá citar la fuente donde la obtuvo mencionando el autor o autores. Cualquier uso distinto como el lucro, reproducción, edición o modificación, será perseguido y sancionado por el respectivo titular de los Derechos de Autor.

DR. VICTOR EDMUNDO DE LA ROSA MORALES
JEFE DE LA DIVISION DE ENSEÑANZA E INVESTIGACION

DR. RENÉ FARFAN QUIROZ
PROFESOR TITULAR

DRA. GRISELDA FUENTES FUENTES
ASESORA

DRA. ENEIDA SANCHEZ MEDINA
ASESORA

DR. ALBERTO DE MONTESINOS SAMPEDRO
ASESOR

DEDICATORIA.

A MI AMADA ESPOSA.

QUE A PESAR DE LAS DIFICULTADES SIEMPRE ESTA A MI LADO.

A MI HIJO.

QUE ME HA ENSEÑADO A DISFRUTAR CADA MOMENTO DE LA VIDA

AGRADECIMIENTOS.

A TODO EL PERSONAL DEL HOSPITAL INFANTIL DE TLAXCALA, EN ESPECIAL A MIS MEDICOS ADSCRITOS POR SUS ENSEÑANZAS DURANTE ESTOS 3 AÑOS.

A MIS ASESORES.

DRA. GRISELDA FUENTES FUENTES

DRA. ENEIDA SANCHEZ MEDINA

DR. ALBERTO DE MONTESINOS SAMPEDRO

POR SU INVALUABLE TIEMPO Y ASESORIA DURANTE LA REALIZACIÓN DE ESTE TRABAJO.

INDICE.

I. RESUMEN.....	6
II. ANTECEDENTES.....	7
III. JUSTIFICACIÓN.....	25
IV. OBJETIVO.....	25
V. REPORTE DE CASO.....	26
VI. IMÁGENES.....	27
VII. DISCUSIÓN.....	31
VIII. CONCLUSIONES.....	32
IX. RECOMENDACIONES.....	33
X. BIBLIOGRAFIA.....	34

RESUMEN

El seno dérmico espinal, es un tracto tubular producido por una incompleta separación entre el ectodermo neural y el ectodermo epitelial durante las primeras semanas de gestación. Es una variedad de disrafismo que permite una potencial comunicación entre la piel y el sistema nervioso central. La mayoría de los senos dérmicos son localizados en la región lumbosacra, la localización a nivel cervical es inusual. Las anomalías cutáneas, déficit neurológico, infección local, y meningitis son las formas más frecuentes de presentación. El diagnóstico temprano puede ser realizado, por medio de una exploración física completa, y estudios de imagen. El tratamiento es quirúrgico aun en los casos asintomáticos.

Caso clínico. Se presenta el caso de femenino de 3 meses de edad, que presenta desde el nacimiento postura anormal de la cabeza con tendencia a rotar a la derecha y mancha color salmón en cuello posterior, a los 3 meses presenta fiebre irritabilidad y crisis convulsivas, integrándose diagnóstico de neuroinfección. Es valorada en nuestro hospital por neurología, encontrando a la exploración física angioma cervical alto, con 3 pequeños orificios con escaso exudado y limitación de arcos de movimiento de región cervical. Se realizó resonancia magnética de cráneo y neuroeje con datos compatibles con seno dérmico cervical, absceso, ventriculitis secundaria y médula anclada en el mismo nivel. Se realizó exéresis de seno dérmico y desanclaje medular con plastia dural con parche sintético, encontrando, además un lipoma intrarraquídeo e intramedular cervical. Durante su evolución presentó hidrocefalia obstructiva, que fue resuelta con válvula de derivación ventriculoperitoneal. Completó esquema de antibióticos y egresó a domicilio con fenobarbital, sin repercusiones neurológicas.

ANTECEDENTES

El desarrollo del canal espinal ocurre de forma secuencial. El disrafismo espinal es un grupo de problemas que incluyen alteraciones congénitas de la espina, caracterizadas por anomalías en la diferenciación y/o cierre de estructuras de la línea media posterior, incluyendo piel, músculos, columna vertebral, meninges y tejido neural. Los términos disrafismo espinal abierto (DEA) y disrafismo espinal cerrado (DEC), han reemplazado las descripciones usadas previamente de espina bífida abierta, espina bífida oculta y espina bífida quística.¹

El desarrollo espinal ocurre entre la segunda y sexta semana de gestación en los siguientes estadios: gastrulación, neurulación primaria, neurulación secundaria y diferenciación regresiva. La gastrulación resulta en la formación del mesoblasto (futuro mesodermo), convirtiéndose de un disco embrionario bilaminar a una estructura trilaminar. Este proceso también involucra la formación de la banda primitiva, la cual induce la migración de células del ectodermo y su localización a la interfase ectodermo-endodermo para formar el mesodermo a un lado de la línea media (mesodermo paraxial). La integración a lo largo de la línea media produce la notocorda. La neurulación primaria involucra la formación del tubo neural por fusión de pliegues neurales en múltiples sitios a lo largo de la línea media.¹

Los labios de los pliegues neurales establecen su primer contacto en el vigésimo segundo día. Esta fusión se produce en direcciones craneal y caudal hasta tan sólo quedar unas pequeñas zonas no fusionadas en ambos extremos, formando el tubo neural. Las zonas no fusionadas se denominan neuroporos craneal y caudal. La abertura craneal se cierra alrededor de los días 24 o 25 de gestación y el neuroporo caudal lo hace unos dos días después, entre los días 26 y 27.²

El neuroporo posterior se sitúa a nivel L1–L2. La parte caudal se forma entre los días 28 y 48 y sigue 3 pasos: a) proliferación, formación de la masa celular caudal, por debajo del neuroporo posterior, constituida por células indiferenciadas empaquetadas dentro de una cubierta ectodérmica; b) canalización, las células se vacuolizan y forman el tubo neural, y c) regresión caudal: entre el final de la médula y el vestigio medular coxígeo, se produce la regresión quedando reducido el tubo neural a una estructura fibrosa, el filum terminale.³

La neurulación primaria forma 90% del cordón espinal. La neurulación secundaria resulta en la formación del sacro, coxis y el cordón terminal, por un proceso especializado conocido como diferenciación regresiva. El nivel normal del cono medular corresponde a nivel de los discos intervertebrales L1-L2.

Los defectos del cierre neural.

Las anomalías derivadas del cierre anormal del tubo neural (disrafias espinales) van, desde alteraciones estructurales graves, secundarias al cierre incompleto del tubo, a deficiencias funcionales debidas a la acción de factores desconocidos en fases tardías del embarazo.

La mayor parte de los defectos de la médula espinal son consecuencia del cierre anormal de los pliegues neurales, en el curso de la tercera y cuarta semanas del desarrollo. Las anomalías del cierre del tubo neural no sólo afectan al desarrollo del sistema nervioso central, sino que también interfieren con la inducción y morfogénesis de los arcos vertebrales y la bóveda craneal, con lo que pueden verse afectados las meninges, las vértebras, el cráneo, los músculos y la piel.

Los errores en el cierre del tubo neural se suelen producir al nivel de los neuroporos craneal y caudal, traduciéndose en defectos de las regiones craneal o lumbar baja y sacra del sistema nervioso central, aunque pueden afectar a otras regiones.

La falta de cierre del tubo neural altera la inducción de los esclerotomos, de forma que los arcos vertebrales que lo recubren no se desarrollan por completo ni se fusionan a lo largo de la línea media dorsal para cerrar el canal raquídeo. El canal vertebral abierto resultante recibe el nombre de espina bífida.²

Clasificación.

Actualmente se pueden clasificar en dos grupos: disrafismo espinal abierto y disrafismo espinal oculto.

1. Disrafismo espinal abierto.

El disrafismo espinal abierto (DEA) es un diagnóstico clínico y una emergencia neuroquirúrgica.

- 1.1. El mielomeningocele se presenta en un 99% de los casos de DEA, es un defecto del cierre en el tubo neural primario durante la neurulación primaria, donde las raíces nerviosas irradian con un patrón similar al de una rueda a medida que dejan la placoda y se enlazan en sentido rostral, lateral y caudal hacia sus respectivos agujeros de conjunción. En niños con mielomeningoceles la médula siempre está anclada. La anomalía más común es a nivel de la

región lumbosacra, hay 100% de asociación con malformación de Arnold chiari tipo II.

- 1.2. Mielocele. Es una ausencia localizada del cierre del tubo neural, por falta de compresión por moléculas complejas de carbohidratos en las células neuroectodérmicas; como resultado de la ausencia del cierre del tubo neural, no puede separarse del ectodermo cutáneo, por lo tanto, permanece adherido a la piel.
- 1.3. Mielocistocele. Es una malformación en la cual un conducto dilatado del epéndimo sobresale dorsalmente a través de una espina bífida, las meninges son expuestas al exterior.⁴

2. Disrafismo espinal oculto.

Se han reportado múltiples lesiones cutáneas asociadas con disrafismo espinal oculto (DEO) y en general, los pacientes pueden ser categorizados en 3 grupos, de acuerdo al riesgo de las lesiones.

El primer grupo está compuesto por pacientes con alto riesgo de presentar un DEO. Incluye pacientes con una o más de las siguientes: (1) combinación de dos o más lesiones cutáneas lumbosacras de la línea media de cualquier tipo; (2) sólo una lesión cutánea congénita de la línea media, asociadas a posibles manifestaciones de compromiso medular, tales como alteraciones genitourinarios o rectales (por ejemplo, infecciones urinarias recurrentes o incontinencia) o alteraciones de la marcha; o (3) una

lesión cutánea de la línea media que sea considerada de alto riesgo, como un lipoma, seno dérmico o cola de fauno.

De todas las anteriores, una combinación de dos o más alteraciones cutáneas congénitas de la línea media constituye probablemente el marcador más importante de DEO.

El segundo grupo lo constituyen pacientes con lesiones aisladas que se han asociado con un menor riesgo de DEO, tales como la aplasia cutis congénita, hamartoma, desviación de la línea interglútea y hoyuelos atípicos.

El tercer grupo incluye pacientes con lesiones aisladas que habitualmente no se asocian con DEO, tales como nevus flammeus, hemangiomas, hipertriosis, hoyuelos, nevos pigmentarios y mancha mongólica.⁵

En el disrafismo espinal oculto (DEO) se encuentran las siguientes entidades.

2.1. Lipomielomeningocele.

Se debe a una separación prematura (disyunción) entre el ectodermo neural y el epidérmico antes del cierre del tubo neural en la primera neurulación. La masa lipomatosa subcutánea comunica con el espacio del canal espinal a través de una disrupción, tanto de la fascia muscular, como del arco posterior vertebral y de la duramadre.

2.2. Síndrome del filum terminale hipertrófico y/o lipomatoso.

Se produce debido a una fase de regresión caudal defectuosa. Existe un atrapamiento y tensión del cono medular debido a un *fillum terminale* corto y grueso, a veces lipomatoso (aproximadamente, el 25% de los casos), sin ninguna otra malformación asociada. Se debe a un fracaso de la involución de la médula espinal terminal, del alargamiento de las raíces nerviosas o bien de ambos. El *fillum terminale* mide en estos casos más de 2 mm de diámetro, existe escoliosis en más del 10% de los casos (que se corrige, frecuentemente, con la cirugía), y hay bifidismo posterior radiológico, frecuente en L4, L5 y S1 o bien en los tres niveles.

2.3. Diastematomielia, diplomielia o síndrome de duplicidad raquídea, medular o raquimedular.

Malformación debida a un canal neuroentérico persistente; consiste en un desdoblamiento sagital de uno o varios segmentos de la médula espinal. Se acompaña la mayor parte de las veces de un tabique medial óseo o fibroso que divide la médula en dos mitades, a veces con duramadres independientes. En un pequeño porcentaje afecta a múltiples niveles y, frecuentemente, se asocia al filum terminale hipertrófico. Dentro de los estigmas cutáneos de esta malformación, llama la atención la frecuencia de la hipertriosis en línea media raquídea.

Recientemente, se ha clasificado la diastematomielia en dos tipos: la diplomielia tipo I, en la cual existen dos médulas alojadas cada una en duramadres diferentes y separadas por un septum óseo, y la diplomielia tipo II, en la que existe una única duramadre para ambas médulas, que se hallan separadas por un tabique fibroso.

2.4. Quiste neuroentérico.

Debido a una persistencia anormal del canal neuroentérico, su incidencia es rara y se encuentra más a menudo en el mediastino posterior que dentro del raquis. Esta malformación consiste en un quiste o trayecto fistuloso que, en su forma más pura, comunica el tracto respiratorio o digestivo con la región raquimedular. Representa la persistencia parcial del conducto neuroentérico o canal de Kovalevsky. Se acompaña, frecuentemente, de anomalías vertebrales de diferente severidad. La localización más frecuente es la cervicodorsal y la lumbar a nivel del cono.

2.5. Meningocele sacro anterolateral.

Debido o bien a un ventrículo terminal persistente, a defectos en la regresión caudal, o a ambos. El meningocele ántero-lateral es una entidad rara en la que existe una herniación del saco dural a través de la cara anterior del sacro. El saco de la malformación, además de contener duramadre, aracnoides y líquido cefalorraquídeo, puede albergar tejido neural.

Embriológicamente, parece existir, en principio, una malformación segmental de la duramadre, así como una agenesia parcial del sacro. Al contrario que en el mielomeningocele lumbar, no se acompaña de hidrocefalia ni de malformación de Arnold-Chiari.

2.6. Síndrome de regresión caudal.

Se ha usado este síndrome para definir un conjunto de anomalías de las extremidades inferiores, del sistema genitourinario, de la zona ano-rectal y de la columna lumbosacra. Incluye la atresia anal, sirenomielia (o fusión de ambas extremidades inferiores), aplasia renal, malformaciones de los genitales externos y la agenesia sacra. Esta última se sospecha clínicamente ante un pliegue interglúteo corto, un aplanamiento de los glúteos y unas crestas ilíacas prominentes en exceso. Puede afectar a varios órganos y formar parte del síndrome de VATER. El mielocistocele puede coexistir con estas malformaciones, siendo esta una malformación en la que se aprecia un ventrículo terminal gigante a nivel de la médula espinal más caudal, que se traduce por una masa lumbosacra blanda, y en la que se demuestra, a través de la resonancia magnética, cómo el canal central del cono medular aboca a un gran quiste.

2.7. Quistes de inclusión (dermoides y epidermoides).

Este tipo de tumoraciones benignas forman parte del DEO, a causa de una disembrigogénesis entre la 3ª y 5ª semanas de gestación, en la que se debieran diferenciar claramente el neuroectodermo (que

formaría el tubo neural), del ectodermo cutáneo, que formará la piel (disyunción incompleta). Restos de este último se quedarían atrapados en el tejido neural, dando lugar entonces a estos “tumores”. El quiste epidermoide (más común que el dermoide), se halla constituido por un epitelio escamoso estratificado.

El dermoide contiene, además, grasa y vestigios cutáneos, fundamentalmente, pelo. Los quistes dermoides suelen localizarse en facies y cuero cabelludo, hallándose con relativa frecuencia en el díploe craneal y en la fontanela anterior. Son muy poco frecuentes en el canal raquídeo, y aunque raros, también pueden ser intracraneales, ocupando entonces mayoritariamente la línea media y, de forma ocasional, conformar la parte final de un seno dérmico facial o del cuero cabelludo.

Los quistes epidermoides ocupan, por lo general, los espacios cisternales cuando son intracraneales, siendo también relativamente frecuentes en el oído medio. Sí, durante la evolución blastodérmica, en la que las crestas neurales confluyen convirtiéndose en tubo neural, quedaran incluidos restos del mesodermo, podrían dar lugar, asimismo, a lipomas dentro y en la línea media del tubo neural, tanto en la región cervicodorsal, como en la región cerebral (preferentemente, en el cuerpo calloso), sin comunicar con el tejido cutáneo. Estos lipomas no suelen producir atrapamiento medular y tampoco precisan, por lo general, extirpación quirúrgica.⁶

2.8. Seno dérmico

El seno dérmico espinal, es un tracto tubular producido por una incompleta separación entre el ectodermo neural y el ectodermo epitelial durante las primeras semanas de gestación. Es una variedad de disrafismo que permite una potencial comunicación entre la piel y el sistema nervioso central.⁷

El seno dérmico espinal asociado a meningitis fue reportado por primera vez por Moise en 1926.⁸ Walker y Bucy fueron los primeros médicos acreditados con el uso del término “seno dérmico congénito”; en 1934, publicaron el primer documento específico de esta entidad, reportando 7 casos de seno dérmico congénito asociado con meningitis.⁹

La trascendencia de los senos dérmicos como fuente potencial de complicaciones neurológicas graves es bien conocida desde hace tiempo. Los casos publicados demuestran reiteradamente que el diagnóstico tardío contribuye a empeorar el pronóstico.¹⁰

Epidemiología

La incidencia de seno dérmico es usualmente citada como un caso en 2500 nacidos vivos.^{11 12} Aunque también se ha reportado como un caso en 1500 nacidos vivos.¹³

En algunos estudios hay predominio en el sexo femenino.^{14 16}. Sin embargo no es muy amplia la diferencia, además de que hay muy pocos estudios en la literatura con un gran número de pacientes.

El seno dérmico puede involucrar cualquier nivel del neuroeje, con la región cervical con menor afección (<1%) comparada con otros segmentos.^{15 16 27}

El área torácica está involucrada en el 10% de los casos, la región lumbar en el 40%, la lumbosacra 12%, el área sacra 23% y la unión sacrocoxigea en un 13%.^{16 6}. En el cráneo el seno dérmico es una entidad muy rara, la mayoría de las veces observada en la línea media a nivel del área occipital (85%), en área parietal posterior y nasion es menos frecuente (10-15%).^{17 18}

En los casos reportados de seno dérmico cervical, el diagnóstico se realizó, en la mayoría, después de los 10 años de edad.^{19 20 21 14 9}

Más del 90% de los casos de seno dérmico terminan en el espacio subdural, cerca del 60% entran al espacio subaracnoideo y 27% están unidos a elementos neurales.⁸

El seno dérmico debería distinguirse de otros hoyuelos coxígeos comunes. El seno dérmico está localizado sobre la línea interglútea, tiene una orientación cefálica, y está asociado con otras patologías. Los hoyuelos coxígeos son usualmente senos ciegos simples sin anomalías cutáneas asociadas, con orientación caudal y no se asocian a otras patologías intradurales.

Fisiopatología.

Aunque el origen embrionario del seno dérmico no está claramente descrito, la teoría más aceptada es la de una disyunción incompleta. Entre la semana 3 y 5 de la vía embrionaria, dos capas de ectodermo, neuroectodermo y ectodermo cutáneo se separan una de otra permitiendo la inserción de tejido mesodérmico destinado a dar forma a la columna vertebral y su musculatura.

Si el ectodermo cutáneo falla en separarse del tubo neural en cualquier punto, un tracto lineal de epitelio, el cual es rodeado de elementos dérmicos, puede desarrollarse y constituir una conexión permanente entre la piel y la médula espinal.¹⁶

Características clínicas.

El seno dérmico está asociado con un gran espectro de manifestaciones clínicas, que van desde hallazgos cutáneos asintomáticos a infecciones graves, déficit neurológico, problemas urinarios y deformidades ortopédicas. Muchos estigmas cutáneos pueden estar asociados con el seno dérmico, diversos tipos de lesiones cutáneas pueden presentarse en la línea media a lo largo de la región dorsal de los niños, como angiomas, áreas de hipertrichosis focal, lipomas subcutáneos, cicatrices congénitas tipo quemadura de cigarrillo y una variedad de fositas, hoyuelos y tractos fistulosos cuyo inicio está en la piel.

Otras lesiones menos comunes son: tejido graso subcutáneo en forma de lipoma espinal y cola humana la cual es excesivamente rara. Eritema, induración, y drenaje purulento puede ser visto como resultado de infecciones graves. En raras circunstancias puede ocurrir fuga de líquido cefalorraquídeo.

Incluso se ha presentado como parálisis flácida, que progresa a paraparesia espástica y cuadriparesia, dificultando aún más su diagnóstico.¹²

El seno dérmico provee una puerta de entrada para bacterias a los compartimentos intraespinales, lo cual puede causar meningitis o formación de un absceso. Así también, la meningitis aséptica puede ocurrir por derrame del contenido de un tumor de inclusión u otros elementos dérmicos dentro del líquido cefalorraquídeo.

En un estudio que realizó Jindal et al, de 23 pacientes, solo uno presentó infección.²² Ackerman et al, en un grupo de 28 pacientes también reportó un porcentaje bajo (10%) de complicaciones infecciosas.¹⁴ Sin embargo, también hay reportes de hasta 37.1% de meningitis como forma de presentación, como es el caso de un estudio que realizó Radmanesh et al, en 35 niños en el Children's Medical Center de enero 2001 a diciembre del 2008.¹⁶

La infección es el mayor riesgo asociado con seno dérmico espinal. En asociación a meningitis puede resultar en absceso extradural, subdural e intramedular o infección de un tumor asociado.

Los microorganismos más comúnmente involucrados son *Staphylococcus aureus* y *Escherichia coli*, seguidos por *Proteus spp* y anaerobios.²³

La hidrocefalia es una complicación bien conocida de una meningitis. La ventriculitis y/o aracnoiditis causada por el derrame del contenido del tumor dermoide puede también resultar en hidrocefalia. La asociación de hidrocefalia y seno dérmico es rara, la incidencia se ha reportado en un 3%.²⁴

Se ha dicho que prácticamente todos los niños con seno dérmico tienen una función neurológica intacta al nacimiento. Sin embargo, las altas tasas de asociación con patologías como medula anclada, infección y tumores de inclusión, llegan a desarrollar deterioro neurológico con el incremento de la edad.

Por lo que el retraso del diagnóstico definitivamente permite la aparición de secuelas neurológicas.

Aspectos urológicos.

Como en otras formas de disrafismo espinal, estos pacientes tienen un riesgo incrementado de disfunción del tracto urinario, en asociación a otros déficits neurológicos. Estos pacientes pueden sufrir daño estructural del tracto urinario al momento de la presentación.

Encontrándose anormalidades urodinámicas hasta en un 72% en algunos estudios, por lo que la evaluación urodinámica debería de ser el objetivo mayor de la evaluación urológica en este tipo de pacientes.

Patologías asociadas.

El seno dérmico puede estar acompañado de otras formas de disrafismo espinal, como el lipomielomeningocele y mielomeningocele, reflejando un posible camino ontogénico. Gupta et al, mostro una asociación de 11.34% entre el seno dérmico y otras formas de disrafismo espinal. ¹

Ocasionalmente está asociado con medula anclada en un porcentaje menor (1%). En pacientes con seno dérmico, el tracto o tumor asociado puede causar tracción en la médula espinal, resultando en un síndrome de médula anclada.

Muchos pacientes que presentan déficit neurológico tienen médula anclada (70%), pero esto no puede ser aplicado a la inversa.

La incidencia de anormalidades de *filum terminale* no ha sido claramente reportada, Jindal et al en un estudio que involucro 23 pacientes, encontró anormalidades en 22% de sus pacientes. ²²

Aproximadamente la mitad de todos los senos dérmicos están asociados con un tumor dermoide o epidermoide, usualmente al termino de los tractos, pero pueden estar localizados a cualquier

nivel entre la piel y el tubo neural. El seno dérmico y los tumores dermoides parecen compartir un origen común. Se cree que resultan de una expansión focal del tracto derivado del ectodermo. Sin embargo aproximadamente solo un 30% de tumores dermoides intraespinales han sido asociados con seno dérmico.¹⁶

El seno dérmico es asociado más frecuentemente con tumor dermoide (83%) que con tumor epidermoide (13%).

Diagnóstico.

Ante la sospecha clínica de un seno dérmico se deberá de realizar un estudio de neuroimagen.

La radiografía puede proveer alguna evidencia de disrafismo espinal, aunque su utilidad es limitada en la evaluación de los tractos de seno dérmico.

El ultrasonido también es una modalidad de estudio de imagen bien establecida para la evaluación del disrafismo espinal en recién nacido y lactante. El tracto del seno dérmico, la posición del cono, *filum terminale* y la presencia de cualquier patología asociada puede ser revelado con el ultrasonido.

Sin embargo, la utilidad de esta técnica disminuye en pacientes mayores de 4 meses, cuando la osificación de los elementos posteriores de la espina limitan la ventana acústica

La resonancia magnética es el estudio de elección para el diagnóstico y evaluación preoperatoria, evidenciando la extensión y profundidad del seno dérmico y con especial utilidad para determinar el nivel del cono y detectar cualquier otra anomalía asociada, como tumores de inclusión o malformaciones en la división de la medula. Puede ser de gran ayuda para el cirujano para planear la extensión de la cirugía.

Tratamiento

La cirugía temprana evita las complicaciones infecciosas, siendo curativa en la mayoría de los casos.²⁵

El manejo de cada caso de seno dérmico debería de incluir exploración intradural, y la identificación de cualquier causa de inmovilización medular (bandas aracnoideas, disrafias asociadas tales como malformaciones en la división del cordón, lipomielomeningoceles, mielomeningoceles), que pueda ser completamente removida, plastía adecuada de la disrafia y de las meninges en general con materiales sintéticos en la misma, para evitar los reanclajes o cicatrizaciones inadecuadas. ¹⁶

El tracto de seno dérmico es extirpado en bloque para evitar contaminación por bacterias. Sin embargo el tracto de seno dérmico típicamente termina en el espacio intradural, dificultando la extirpación en bloque.

Para evitar la contaminación del tracto, Jean-Valery et al, modificaron la técnica usual, para acceder al espacio intradural, permitiendo la extirpación en bloque de manera exitosa y evitando la contaminación por bacterias.²⁶

Todo seno dérmico debe de ser corregido quirúrgicamente, aunque el paciente se encuentre asintomático ya que puede complicarse con infecciones graves, el tratamiento de las infecciones asociadas (meningitis) se deberá tratar con los esquemas antibióticos establecidos y en caso de contar con aislamiento en cultivo de LCR, deberá de ser dirigido específicamente al microorganismo causal.

El riesgo asociado a la exploración quirúrgica es muy bajo, y la oportunidad de conservar la función neurológica normal es alta (95%). El tratamiento conservador de ninguna manera es recomendado.

La mayoría de los senos dérmicos son asintomáticos hasta que se infectan, por lo que las estrategias van encaminadas a realizar diagnóstico oportuno y tratamiento quirúrgico temprano para prevenir el desarrollo de complicaciones asociadas e infecciones recurrentes.²⁷

JUSTIFICACION

El seno dérmico cervical es una forma de presentación poco común de los disrafismos espinales ocultos, la asociación con marcadores cutáneos, y su trascendencia como fuente potencial de complicaciones neurológicas graves, motiva la descripción de este caso, y así contribuir al abordaje correcto y su reconocimiento en la práctica clínica pediátrica, para la intervención temprana en el tratamiento y evitar sus complicaciones.

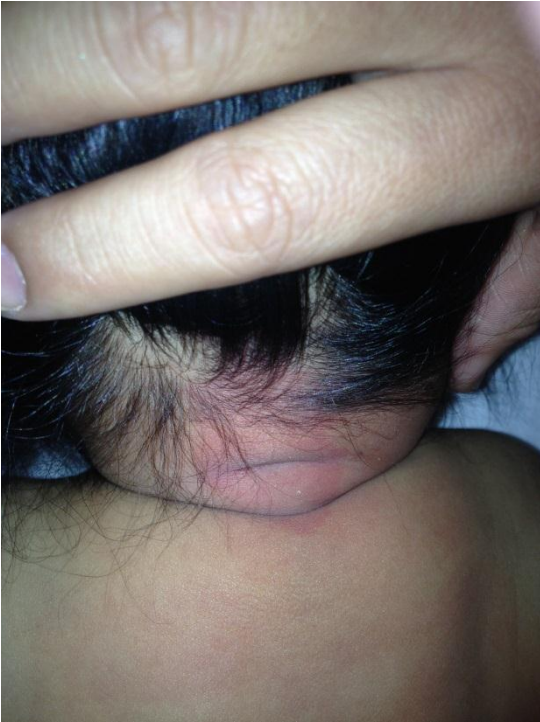OBJETIVO

Describir el caso clínico de un paciente pediátrico con seno dérmico cervical, sus características clínicas, complicaciones, y así contribuir con la información relacionada de esta patología, para facilitar el diagnóstico temprano de casos nuevos.

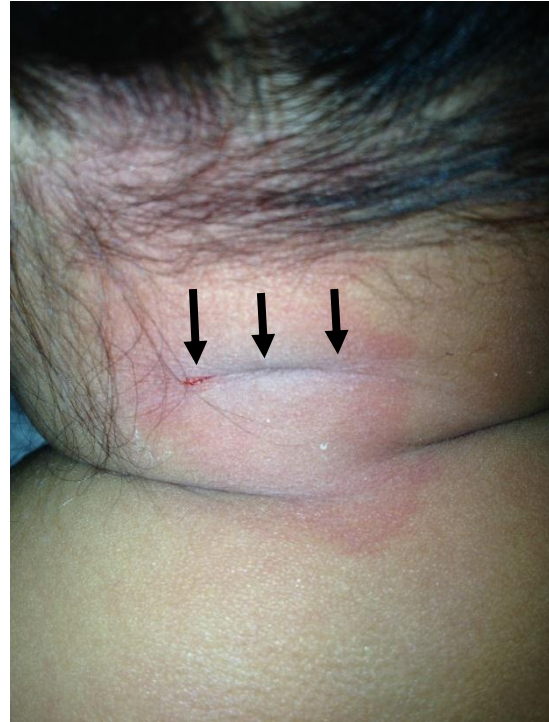
REPORTE DE CASO

Se describe el caso de una paciente de 3 meses de edad, referida de segundo nivel con diagnóstico de neuroinfección. Hija de madre de 17 años de edad, ama de casa, sana; padre de 20 años de edad, comerciante, trasplantado renal a los 8 años de edad por hipoplasia renal, niegan consanguinidad. Producto del primer embarazo, adecuado control prenatal, con ingesta de ácido fólico y fumarato ferroso a partir de la sexta semana de gestación. Cursó con hiperémesis gravídica, amenaza de parto prematuro a los 7 y 8 meses de gestación. Fue obtenida a término vía vaginal, con un peso de 2600 gr, talla 50 cm, sin hipoxia perinatal. Presentó dificultad respiratoria tratada con oxígeno en cámara cefálica. Egreso en binomio a las 24 hs. Periodo perinatal con ictericia, tratada con baños de sol. Desarrollo psicomotor normal. Desde el nacimiento con postura anormal de la cabeza con tendencia a rotar a la derecha y mancha color salmón en región occipital asociada a aumento de volumen de consistencia blanda. Valorada al tercer día de vida extrauterina en nuestro hospital por los servicios de cardiología por un soplo inocente, y en odontopediatria por dientes natales. A los 3 meses de edad fue referida de un Hospital de segundo nivel al servicio de neurología por un cuadro de meningitis caracterizado por fiebre, irritabilidad y crisis convulsivas, tratada con fenitoina, cefotaxima y amikacina por 14 días, sin mejoría. A la exploración física con angioma cervical alto, con 3 pequeños orificios con escaso exudado y limitación de arcos de movimiento de región cervical. Se ingresó para completar esquema de antibióticos con meropenem y vancomicina. La resonancia magnética de cráneo y neuroeje con evidencia de seno dérmico cervical, absceso, ventriculitis secundaria y médula anclada en el mismo nivel.

IMAGENES



Fotografía 1. Donde se puede observar mancha color salmón compatible con angioma cervical alto.



Fotografía 2. Donde se muestran tres pequeños orificios con escaso exudado.

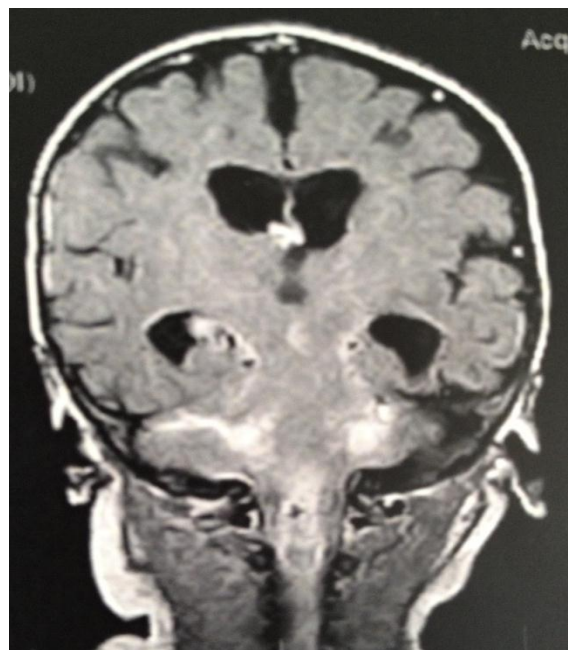
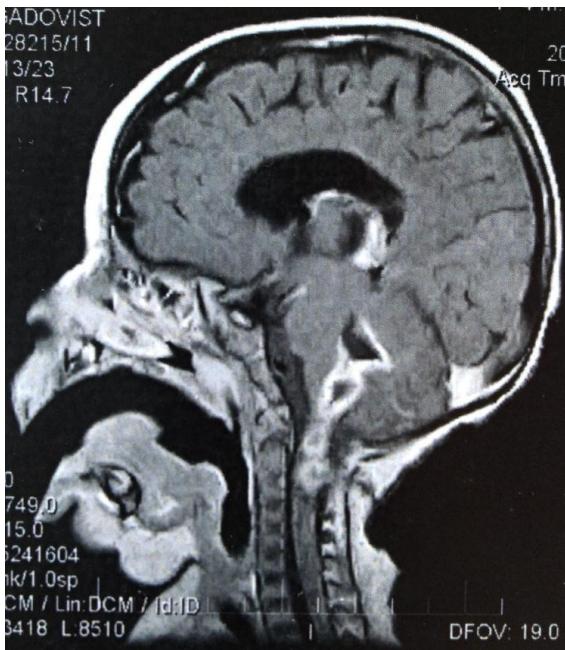
Imagen 1 y 2. Resonancia magnética de encéfalo con gadolinio en corte sagital y coronal con simetría de hemisferios cerebrales, ensanchamiento de espacio subaracnoideo compatible con ligera atrofia cortico-subcortical, ventriculomegalia sin datos de migración transependimaria, captación de medio de contraste periventricular en cisterna cuadrigeminal, cuarto ventrículo, porción posterior de bulbo, unión bulbo cervical y los 3 primeros niveles cervicales. Estudio de resonancia magnética compatible con seno dérmico cervical, absceso, ventriculitis secundaria y médula anclada del mismo nivel.

Operada de exéresis de seno dérmico y desanclaje medular con plastia dural con parche sintético, encontrando como hallazgos; seno dérmico con trayecto adecuadamente formado, el cual se introducía a través de la membrana atlanto-axoidea, además de un lipoma intrarraquídeo e intramedular cervical. Desarrollando hidrocefalia secundaria obstructiva, por lo que se realiza colocación de derivación ventriculoperitoneal frontal derecha. Completó esquema de antibióticos y egreso a domicilio con fenobarbital, sin repercusiones neurológicas.

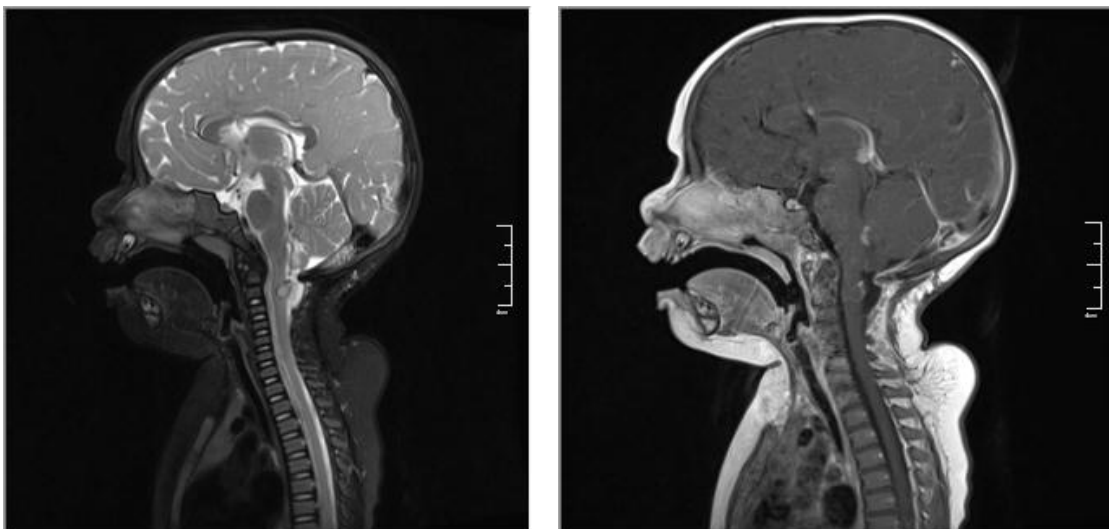
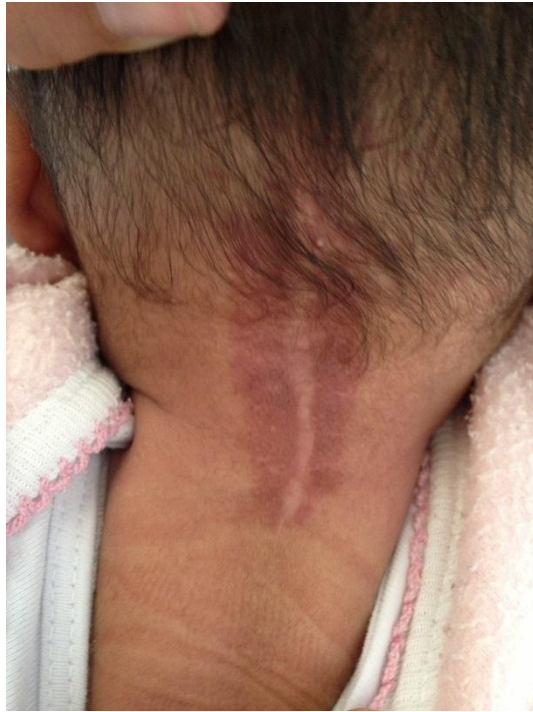

Imagen 3 y 4. Resonancia magnética de encéfalo y medula espinal cervical en cortes sagitales en secuencia T2 simple y T1 con gadolinio sin evidencia de lesión residual y con hidrocefalia resuelta a los 10 meses de seguimiento.



Fotografía 3. Donde se observa seno dérmico resuelto.

DISCUSION

El seno dérmico espinal asociado a meningitis fue reportado por primera vez por Moise en 1926. El seno dérmico cervical es una forma de presentación de disrafismo espinal oculto muy rara, menos del 1% reportado en la literatura internacional. Las manifestaciones clínicas son: marcadores cutáneos, complicaciones infecciosas, síndrome de medula anclada y signos neurológicos de compresión por tumores de inclusión. Meningitis recurrente, empiema subdural o de tejidos blandos, quistes epidermoides infectados, son complicaciones infecciosas menos frecuentes. La asociación a marcadores cutáneos es frecuente, como en el caso de nuestra paciente, que presentó angioma cervical en línea media con tres hoyuelos desde el nacimiento, lo que obligaba a sospechar un disrafismo espinal oculto; sin embargo, a pesar de que fue valorada por varios médicos de primer nivel no se realizó el diagnóstico de manera oportuna, por lo que era esperada la evolución, tras un periodo asintomático de 3 meses a una neuroinfección que se complicó con absceso, ventriculitis e hidrocefalia obstructiva. En la mayoría de los pacientes con seno dérmico cervical el diagnóstico se realiza habitualmente en la segunda década de la vida, en el caso de nuestra paciente, la neuroinfección persistente, a pesar a un tratamiento con antibióticos a dosis meníngeas y la presencia de un estigma neurocutáneo hicieron sospechar disrafismo espinal oculto, que se corroboró mediante resonancia magnética, encontrando un lipoma intrarraquídeo e intramedular cervical, que difiere con lo descrito en la literatura, donde hasta en el 50% de los casos se asocia a quistes epidermoides o dermoides.

CONCLUSIONES

La presentación de seno dérmico a nivel cervical es muy rara. Sin embargo, las características clínicas presentadas en este caso son comunes y ya han sido descritas en trabajos anteriores, por lo que la exploración física completa y adecuada así como la detección de anomalías cutáneas asociadas a seno dérmico en la niñez, puede ser crucial en la prevención de alteraciones y daño neurológico.

La intervención quirúrgica debe de realizarse lo más pronto posible, aún en presentaciones asintomáticas, ya que en muchos casos, el seno dérmico hace vulnerable al paciente para desarrollar infección del sistema nervioso central, y potenciales complicaciones neurológicas.

Los médicos de primer contacto deberían dar más importancia a los hallazgos cutáneos que se encuentran a nivel de la línea media del neuroeje.

La descripción de este caso indudablemente contribuirá para el análisis posterior de casos similares, realizar diagnóstico temprano y así evitar sus complicaciones.

RECOMENDACIONES

Al contacto con un recién nacido, es de vital importancia que, ante la presencia de estigmas neurocutáneos, se investigue y descarte la presencia de un disrafismo oculto.

Capacitación a los médicos de primer contacto, para la detección de disrafismo espinal oculto, con énfasis en una adecuada exploración física completa.

Ante un paciente que tiene meningitis de repetición, se deberá obligatoriamente descartar la presencia de un disrafismo oculto.

-
- ¹ Gupta P, Kumar A, Kumar A, Goel S. Congenital spinal cord anomalies: a pictorial review. *Curr Probl Diagn Radiol*. 2013 Mar-Apr;42(2):57-66
- ² Otárola B. D. , Rostion A. CG. Desarrollo embrionario y defectos del cierre del tubo neural. *Rev. Ped. Elec*. [en línea] 2007, Vol 4, N° 3
- ³ J.F.Martinez-Lagea, F.J. Villarejo Ortega b, M. Galarza. M. Felipe-Murcia y M.J. Almagro. An. Sinus dérmico sacrocoxigeo: importancia clínica y manejo *Pediatr(Barc)*.2010;73(6):352–356
- ⁴ Dra. Ana Luz Carrasco Ch., Dra. Sara Alejandra Solórzano Morales, Dr. Gilberto Gómez Garza. Anomalías de la médula espinal en pacientes pediátricos. *Anales de Radiología México* 2007;4:313-319.
- ⁵ Sergio Niklitscheka, Dra. María Soledad Zegpi, Dr. William Romero. Marcadores cutáneos de disrafia espinal oculta: reporte de 5 casos. *Rev. Ped. Elec*. [en línea] 2011, Vol 8, N° 3.
- ⁶ F. Cordobés, M. Budke. El disrafismo espinal oculto. *Pediatr Integral* 2010; XIV(10): 811-821.
- ⁷ Graciela Zúccaro, Marisa Jaitt, Fidel Sosa y Jorge Monjes. Senos dérmicos espinales: ¿qué debe saber el pediatra?. *Arch.argent.pediatr*: 2001; 99(1); 23.
- ⁸ Wang YM, Chuang MJ, Cheng MH. Infected spinal dermal sinus tract with meningitis: a case report. *Acta Neurol Taiwan*. 2011 Sep;20(3):188-91.
- ⁹ Dacinar A, Konya D, Akakin A, Gercek A, Ozgen S, Pamir NM. Congenital dermal sinus of the cervical spine in an adult. *J Clin Neurosci*. 2008 Jan;15(1):73-6.
- ¹⁰ A. Verdú Pérez, M.C. Montes Gonzalo, J.A. Alonso Martín. Meningitis por gramnegativos secundaria a seno dérmico congénito, demostrado por resonancia magnética. *An Esp Pediatr* 1996;44:491-492
- ¹¹ Bruce A. Kaufman, MD, FACS, FAAP. Neural tube defects *Pediatr Clin N Am* 51 (2004) 389– 419.
- ¹² Abhisek Chopra et al. Spinal Congenital Dermal Sinus Presenting as a Diagnostic Conundrum. *Pediatr Neurosurg* 2012;48:187–190.
- ¹³ Rod J. Oskouian, Jr, MD, Charles A. Sansur, MD, Christopher I. Shaffrey, MD. Congenital Abnormalities of the Thoracic and Lumbar Spine. *Neurosurg Clin N Am* 18 (2007) 479–498
- ¹⁴ Laurie L. Ackerman and Arnold H. Menezes. Spinal Congenital Dermal Sinuses: A 30-Year Experience. *Pediatrics* 2003;112;641

-
- ¹⁵ Elton S, Oakes JW: Dermal sinus tracts of the spine. *Neurosurg Focus* 2001; 10: 1–4.
- ¹⁶ Radmanesh F, Nejat F, El Khashab M. Dermal sinus tract of the spine. *Childs Nerv Syst* (2010) 26:349–357
- ¹⁷ Naderi S, Nejat F, Shahjouei S, El Khashab M. Source. Cranial dermal sinus: presentation, complications and management. *Pediatr Neurosurg*. 2012;48(2):86-92.
- ¹⁸ JM Costa; L de Reina, A. Guillen y E. Claramunt. Seno dérmico occipital asociado a absceso cerebeloso. Caso clínico. *Neurocirugia* 2004; 15: 480-483.
- ¹⁹ Ackerman LL, Menezes AH, Follet KA. Cervical and thoracic dermal sinus tracts: a case series and review of the literature. *Ped Neurosurg* 2002;37:137–47
- ²⁰ Ceddia A, Di Rocco C, Pastorelli G. The congenital cervical dermal sinus. A clinical case report and review of the literature. *Minerva Pediat* 1990;42:553–8.
- ²¹ Shen WC, Chiou TL, Lin TY. Dermal sinus with dermoid cyst in the upper cervical spine: case note. *Neuroradiology* 2000;42:51–3.
- ²² Jindal A, Mahapatra A K. Spinal congenital dermal sinus: an experience of 23 cases over 7 years. *Neurol India*. 2001; 49:243-6.
- ²³ Venkataramana N K. Spinal dysraphism. *J Pediatr Neurosci* 2011;6:31-40.
- ²⁴ Martinez-Lage JF, Perez-Espejo MA, Tortosa JG, de San R, PedroJ, Ruiz-Espejo. Hydrocephalus in intraspinal dermoids and dermal sinuses: the spectrum of an uncommon association in children. *Childs Nerv Syst* 2006;22:698–703.
- ²⁵ García Galera A, et al. Abscesos cerebelosos secundarios a infección de seno dérmico occipital. *Radiología*. 2011. doi:10.1016/j.rx.2011.01.012
- ²⁶ Jean-Valery, et al. En bloc excisión of a dermal sinus tract. *Journal of Clinical Neuroscience* 18 (2011) 554-558.
- ²⁷ Huang SL, Shi W, Zhang LG. Congenital dermal sinus of the cervical spine: clinical characteristics and management. *Journal of neurosurgical sciences*. 2012 Mar;56:61-6.