



Universidad Nacional Autónoma de México

Facultad de Medicina, División de Estudios de Posgrado

INSTITUTO MEXICANO DEL SEGURO SOCIAL

Unidad Médica de Alta Especialidad

Hospital de Traumatología Y Ortopedia

“Lomas Verdes”

**“RESULTADOS PRELIMINARES DE LA REPARACIÓN PERCUTANEA CON
PINZA DE ANILLOS EN RUPTURAS AGUDAS DEL TENDÓN DE AQUILES”**

TESÍS PARA OBTENER EL TÍTULO DE

ESPECIALISTA EN ORTOPEDIA

PRESENTA:

Dr. Salvador Kevin Gaytán García

Médico Residente de 4to Año de Traumatología y Ortopedia

Dr. Luis Cadena Méndez

Médico Jefe de Servicio de Cirugía de Pie y Tobillo/ Pélvico A

UMAE HTO LV, Asesor Temático

Dra. María Guadalupe Del Rosario Garrido Rojano

Jefe de División de Educación en Salud, Asesor Metodológico

NAUCALPAN DE JUÁREZ, ESTADO DE MÉXICO FEBRERO 2012



Universidad Nacional
Autónoma de México



UNAM – Dirección General de Bibliotecas
Tesis Digitales
Restricciones de uso

DERECHOS RESERVADOS ©
PROHIBIDA SU REPRODUCCIÓN TOTAL O PARCIAL

Todo el material contenido en esta tesis esta protegido por la Ley Federal del Derecho de Autor (LFDA) de los Estados Unidos Mexicanos (México).

El uso de imágenes, fragmentos de videos, y demás material que sea objeto de protección de los derechos de autor, será exclusivamente para fines educativos e informativos y deberá citar la fuente donde la obtuvo mencionando el autor o autores. Cualquier uso distinto como el lucro, reproducción, edición o modificación, será perseguido y sancionado por el respectivo titular de los Derechos de Autor.

Dr. JUAN CARLOS DE LA FUENTE ZUNO

Titular de la UMAE HTO "Lomas Verdes".

Dr. FEDERICO CISNEROS DREINHOFER

Director de Educación e Investigación en Salud y

Profesor Titular del Curso Universitario.

Dra. MARÍA GUADALUPE DEL ROSARIO GARRIDO ROJANO

Jefe de División en Educación en Salud.

Dr. LUIS CADENA MENDÉZ

Médico Jefe de Servicio de Cirugía de Pie y Tobillo. Asesor de Tesis

Dr. DANIEL LUNA PIZARRO

Jefe de División de Investigación en Salud

Dr. SALVADOR KEVIN GAYTÁN GARCÍA

Residente de Cuarto Año de Ortopedia y Traumatología

AGRADECIMIENTOS:

Inicialmente agradecer a Dios por permitirme valorar y ver lo maravilloso que es la vida sobre todo desde un entorno donde todos los días, los que nos dedicamos a este maravilloso, fascinante, pero sacrificado arte que es la medicina, nos pone en lucha constante entre la vida y la muerte.

A mis padres por darme la vida y darme los medios físicos, económicos y el apoyo moral en cada uno de mis proyectos, siempre siendo ellos un ejemplo de incansable de lucha por conseguir todas sus metas y con ello darme el entusiasmo y fortaleza necesaria para conseguir este gran logro, terminar una Especialidad.

A Ana María mi esposa y a mis dos hermosos hijos Elizabeth y José Ángel por haberse sacrificado de mi presencia, por su paciencia y apoyo incondicional para poder culminar este gran proyecto de vida a quienes dedico este logro.

Agradezco infinitamente a todos y cada uno de mis maestros por el apoyo incondicional y por todas y cada una de sus enseñanzas y por el empeño puesto en mi, para logra que yo obtuviera los mayores conocimientos necesarios para el desempeño de este noble arte que es la Ortopedia y la Traumatología, así mismo por promover en todo momento el respeto por mis pacientes, en especial a todos los médicos mencionados en esta tesis.

Sin olvidarme de los seres más importantes que permitieron y permitirán seguir siendo el libro más valioso e importante mediante el cual me forme y se formaran las nuevas generaciones, que son cada uno de nuestros pacientes, a quien debo gran parte de mi formación y a quien debo todo mi empeño, dedicación y cariño para restaurarles nuevamente su salud, mientras continúe el ejercicio de este noble pero comprometido arte que es la medicina.

Terminare diciendo nunca nos olvidemos que esos seres llamados pacientes a quien nos debemos y que merecen nuestro más grande respeto, y siempre recordar que en cualquier momento nosotros podemos ser uno de ellos, por lo cual siempre tratemos de dar nuestro mayor esfuerzo en cada uno de nuestras acciones en favor de su recuperación.

SECCION:

PAGINA

I	TÍTULO	5
II	RESUMEN	6
III	ANTECEDENTES	7
II	JUSTIFICACION	15
III	PLANTEAMIENTO DEL PROBLEMA	16
IV	OBJETIVO GENERAL	17
V	MATERIAL PACIENTES Y METODOS	18
	V.1 Lugar donde se realizará el estudio	
	V.2 Diseño del estudio	
	V.3 Tipo de estudio	
	V.4 Grupos de estudio	
	V.5 CRITERIOS DE SELECCION	
	VI.5.1 Criterios de inclusión	
	VI.5.2 Criterios de no-inclusión	
	VI.5.3 Criterios de exclusión	
V.6	TAMAÑO DE LA MUESTRA	19
V.7	DEFINICION OPERACIONAL DE LAS VARIABLES	20
	V.7.1 Variables independientes	
	VI.7.2 Variables dependientes	

CONTENIDO	PAGINA
VI DESCRIPCION GENERAL DEL ESTUDIO	26
VII CONSIDERACIONES ESTADISTICAS	26
VIII RESULTADOS	27
IX DISCUSIONES	28
X CONCLUSIONES	30
XI REFERENCIAS BIBLIOGRAFICAS	31
ANEXO I CARTA DE CONSENTIMIENTO INFORMADO	35
ANEXO II HOJA DE RECOLECCIÓN DE DATOS	38
ANEXO III ESCALA DE EVALUACION CLINICA	39
ANEXO IV TÉCNICA QUIRÚRGICA	43
ANEXO V GRÁFICAS DE RESULTADOS	44

TÍTULO

**"RESULTADOS PRELIMINARES DE LA REPARACION PERCUTANEA CON
PINZA DE ANILLOS EN RUPTURAS AGUDAS DEL TENDON DE AQUILES"**

RESUMEN

Objetivo: Evaluar los resultados clínico-funcionales preliminares de los pacientes con ruptura aguda del tendón de Aquiles, tratados con una técnica percutánea usando una pinza de anillos.

Material y Métodos: Se realizó un estudio descriptivo, longitudinal y prospectivo, donde se evaluaron 14 pacientes de la Unidad Médica de Alta Especialidad Hospital de Traumatología y Ortopedia "Lomas Verdes", con ruptura aguda del tendón de Aquiles que fueron sometidos a reparación percutánea con una técnica usando una pinza de anillos, durante el periodo del 01 de marzo al 31 de junio del 2011, evaluando sus resultados clínico-funcionales a los 3 y 6 meses del evento quirúrgico, mediante la Escala Funcional de Pie y Tobillo AOFAS y la Escala de Satisfacción del Paciente Modificada por Rupp, y así como las complicaciones derivadas de dicha técnica.

Resultados: Se evaluaron 14 pacientes, todos del sexo masculino, el lado derecho se lesionó en ocho pacientes (57.1%) y seis pacientes del lado izquierdo (42.9%). La edad promedio de los pacientes estudiados fue de 34.5 años, (con un rango de 26 a 60 años). El mecanismo de lesión por frecuencia fue una dorsiflexión forzada del tobillo en once casos (78.6%) y tres casos por caídas (21.4%). La escala de funcionalidad AOFAS a los tres meses en promedio tuvo un valor de 83.79 puntos (con un rango de 74 a 92 puntos) y a los seis meses mostró un valor promedio de 96.79 puntos (con un rango de 90 a 100 puntos), lo anterior traduce resultados clínico-funcionales regulares a los tres meses y de buenos a excelentes a los seis meses de seguimiento. La satisfacción del paciente medida mediante la Escala Modificada por Rupp a los tres meses, fue en promedio de 17.29 puntos (con un rango de 13 a 23 puntos) y a los seis meses con un promedio de 22.07 puntos (con un rango de 18 puntos a 23 puntos) lo cual en ambos casos se traduce como un buen resultado según la Escala Modificada por Rupp de Satisfacción de los pacientes estudiados. De acuerdo a la prueba de Pearson, la correlación en los resultados funcionales y la satisfacción de los pacientes comparando las evaluaciones a los tres y seis meses del postoperatorio mediante las escalas AOFAS y La Modificada de Rupp, muestran que existe una diferencia estadísticamente significativa reportando una p de 0.001 para la funcionalidad y de 0.003 para la satisfacción de los pacientes operados con la técnica percutánea con pinza de anillos. Así mismo no se presentaron complicaciones postquirúrgicas como infección de la herida, dehiscencia de la herida, adherencias, disestesias, cicatriz dolorosa, al final del presente estudio.

Conclusiones: Se obtuvieron buenos a excelentes resultados clínico-funcionales según la escala AOFAS, en todos los pacientes con lesiones agudas del tendón de Aquiles, operados con la técnica percutánea de pinza de anillos al final de este estudio. Los pacientes no presentaron ningún tipo de complicación al final del estudio. Sin embargo a pesar de los resultados favorables obtenidos al final del presente estudio, consideramos que sería de ideal continuar con el seguimiento de los pacientes para poder detectar posibles complicaciones como la re-ruptura del tendón y con ello, considerar esta técnica quirúrgica segura para el empleo cotidiano, de la reparación de las lesiones agudas del tendón de Aquiles.

I. ANTECEDENTES

La rotura aguda del tendón de Aquiles es una lesión relativamente frecuente. Aproximadamente el 75% de las roturas del tendón de Aquiles ocurren durante actividades deportivas (1, 41). No existe un registro nacional para determinar la incidencia de esta patología, sin embargo en Estados Unidos se ha estimado entre 7 y 18/100.000 habitantes (23, 43, 44), constituyéndose en la tercera ruptura tendinosa más frecuente luego del manguito rotador y cuádriceps (23). En la última década se ha presentado un aumento de las rupturas espontáneas en pacientes con poca actividad física (2,3). Gracias a los estudios angiográficos se ha evidenciado que la zona donde más frecuentemente se producen las rupturas del tendón de Aquiles, a una distancia de 2-6 cm. de su inserción en región de hueso calcáneo, y corresponde a una zona de menor irrigación sanguínea (4, 41). El tratamiento quirúrgico consistente en la reparación de las rupturas agudas del tendón de Aquiles, ha sido el tratamiento preferido para este tipo de lesiones (5-7, 41, 45) aunque otros autores describen el tratamiento conservador como una forma de no intervenir quirúrgicamente al tendón (8-10). De los tratamientos quirúrgicos actualmente, existe la popularidad emergente de la reparación percutánea de los tendones de Aquiles rotos como alternativa a un método quirúrgico que ofrezca menor disección de tejidos, con resultados funcionales similares a las técnicas abiertas y una menor incidencia de complicaciones. En un estudio comparativo por Haji y colaboradores (11) se encontró que los resultados funcionales eran muy similares entre los procedimientos quirúrgicos abiertos y cerrados (percutáneas) y en estos últimos con menores complicaciones.

La reparación percutánea es un tratamiento quirúrgico que requiere cierta demanda técnica que se adquiere en una curva de aprendizaje de adaptación a realizarla, cuando se adquiere destreza en la técnica requiere solo dos tercios del tiempo de la cirugía abierta y presenta una tasa similar de una nueva rotura (re-ruptura) con la técnica de cirugía abierta (44). Según los datos, las técnicas percutáneas también pueden ocasionar menos infecciones profundas. Assal y colaboradores (12) utilizan un dispositivo llamado Achillon (Newdeal, Lyon, Francia), y que más tarde fue modificado por Kupcha y colaboradores donde remplazan este dispositivo por un par de pinzas de anillos estándar, encontradas comúnmente en casi cualquier quirófano (13). La pinza de anillos se colocan a través de la incisión de 1 - 1.5cm y se utilizan para sostener el primer extremo del tendón roto. Las suturas no absorbibles en una aguja de Keith pasan con facilidad de un lado al otro; a través del anillo ipsilateral, el tendón de Aquiles, y el anillo opuesto; por último hacia fuera del tejido blando lejano, pudiendo realizar múltiples pases (por lo general tres o cuatro). Luego se retiran las pinzas,

se tira de las suturas hacia fuera del tejido blando circundante, para que permanezcan solo en el tendón, completándose el procedimiento al atar juntos los extremos rotos al cerrar el peri-tendón y piel.

Y como la mayoría de estos tratamientos se suelen seguir de una inmovilización rígida de 6 a 8 semanas (3, 6, 14-18), los últimos trabajos publicados se tiende a una movilización precoz con ayuda de ortesis (19-22) obteniendo unos buenos resultados.

ASPECTOS ANATÓMICOS QUE DETERMINAN, QUE EL TENDÓN CALCÁNEO SE LESIONE CON MAYOR FRECUENCIA EN SU PARTE MEDIA

Los músculos gastrocnemios tienen la particularidad de ser bi-articulares, es decir, sobrepasan dos articulaciones (la rodilla y el tobillo). La disposición de este grupo muscular bajo una extrema y rápida contracción excéntrica (rodilla en extensión y tobillo en dorsiflexión) produce una sobrecarga de distracción que ha sido referida como causante de la disfunción del tendón, ya que lo hace rotar internamente antes de llegar al hueso, haciendo que las fibras más posteriores se vuelvan externas, lo que resulta en una torsión del tendón en forma localizada que puede ser una de las causas del proceso traumático (20).

El tendón de Aquiles está rodeado de dos vainas, una aponeurótica que lo aísla por su cara anterior de los elementos profundos y otra que lo separa del revestimiento cutáneo. En la parte distal y medial de esta estructura anatómica las dos vainas aponeuróticas se comunican entre sí a través del tendón por medio de puentes denominados mesotendones, por los que circula líquido sinovial, lo que constituye un factor protector anatómico de alimentación para el tendón de Aquiles.

Vascularidad.

La arteria poplítea, después de haber atravesado el anillo del sóleo, se subdivide en dos ramas la arteria tibial anterior y tronco tibioperoneo, este último proporciona la mayor irrigación del tendón de Aquiles, pero antes se subdivide a su vez en dos arterias: la arteria peronea y la arteria tibial posterior, lo que a su vez distribuye la circulación sanguínea del tendón en dos grupos. Las arterias periféricas que alimentan al tendón de Aquiles a través del peritendón, perforándolo por su cara anterior y difundiendo sus ramas de adelante hacia atrás en forma transversa y las arterias de los extremos que se difunden en forma longitudinal, siendo unas superiores provenientes de la unión mio tendinosa y otras inferiores provenientes de ramos calcáneos. Es importante enfatizar que en el tendón existe una zona avascular de dos a seis centímetros por arriba de su inserción distal, lo que constituye una

zona anatómica sobre la cual se asientan con mayor frecuencia tendopatías o rupturas de esta estructura 75 al 90% (21).

El revestimiento cutáneo sobre el tendón de Aquiles es delgado y móvil en la parte superior, tornándose más grueso y adherente en su inserción distal, por lo que el riesgo de necrosis tanto de la piel como del tendón es muy alto cuando se interviene quirúrgicamente en esa zona anatómica.

Inervación

La inervación del tendón y de la piel en su porción posteromedial procede de ramos sensitivos del tibial posterior y la sensibilidad externa está dada por el nervio safeno externo. Es importante señalar que existe una región de inervación disminuida en la zona hipovascularizada. (21)

Propiedades Físicas

El tendón calcáneo es el tendón más grueso y más resistente del organismo, estimándose una resistencia de hasta 7,000 N. Pero su principal característica es el factor de visco elasticidad que permite una elongación hasta de 2% cuando se le somete a una tensión progresiva, luego la curva de elongación se hace lineal hasta de 4% con una rigidez que le permite resistir tracciones importantes, más allá de esta zona de elongación sobrevienen las rupturas de las conexiones entre las fibrillas de colágeno que originan rupturas parciales del tendón. Sin embargo, una contracción brusca del tríceps sural puede ocasionar una ruptura total del tendón de Aquiles. Se calcula que un hombre de 80 kg en carrera lenta, ejerce sobre el tendón una fuerza equivalente a los 1,600 N. Durante un salto con impulso en un pie, se cuadruplica la fuerza hasta 3,000 N, siendo hasta diez veces más en una carrera según estudios de Saltzman.

Las propiedades físicas y de visco elasticidad del tendón de Aquiles dependen de su compleja estructura y de su constitución bioquímica, consistentes en fibrillas uniaxiales de colágeno embebidas en una matriz rica en agua, y proteoglicanos con una escasez de células. El colágeno principal es el tipo I, que representa antes de los 25 a 30 años el 65 al 85% (del peso seco del tendón), lo que varía con la edad. El proceso de envejecimiento da lugar a una disminución de proporción del colágeno tipo I, que es gradualmente reemplazado por colágeno tipo III, que se asocia a una disminución de la elasticidad y a una mayor debilidad para soportar las cargas tensiles. Esto da lugar a una predisposición histológica para la tendinopatía y roturas parciales con el subsecuente dolor. Las alteraciones crónicas

del tendón de Aquiles son mucho más prevalente en deportistas veteranos que en jóvenes (21,22, 54).

Generalidades y cuadro clínico.

La mayoría de las rupturas agudas del tendón de Aquiles se localizan entre los 2 y 6 cm de la inserción en el calcáneo, la ruptura cerca de la unión músculo tendinosa es más frecuente en personas jóvenes y las rupturas más cercanas al calcáneo en personas que han pasado de la edad adulta (mas de 60 años) (23,24). La edad de mayor incidencia de este tipo de lesión se encuentra entre los 30 y 50 años, se estima que la lesión puede no ser diagnosticada hasta en 25% de los casos (23). En ambas porciones, independientemente de la edad, el tendón afectado es difícil de reparar, pero el manejo de las lesiones crónicas tiende a ser más difícil que las agudas (23). Thompson describió una prueba para ayudar al diagnóstico de esta lesión, la cual consiste en colocar al paciente en decúbito prono con la rodilla flexionada a 90° y luego ejercer presión sobre la pantorrilla justo por debajo de la zona de diámetro máximo, tratando de producir una flexión plantar del tobillo. Se considera que la prueba es positiva para rotura completa cuando no se produce flexión plantar del tobillo (23).

Se estima que aproximadamente la cuarta parte de los casos pasan inadvertidos en el primer examen clínico. Después de diez días de ocurrida la lesión, se desarrollan cambios que pueden implicar el uso de técnicas quirúrgicas con abordajes amplios y disecciones extensas, por lo que su pronóstico siempre será desfavorable comparado con la reparación inmediata de una lesión aguda. (25-27).

Los estudios de gabinete poco aportan para el diagnóstico. Los rayos X se solicitan para descartar una lesión ósea agregada a la del tendón. La RMN podría estar indicada ante la sospecha de una ruptura del tendón de Aquiles en la que el edema y la limitación funcional no permitan una exploración adecuada y por lo tanto un diagnóstico de certeza (23).

Tratamiento.

Existe una falta de consenso sobre el mejor tratamiento para la rotura aguda del tendón de Aquiles. El tratamiento puede clasificarse en términos generales en quirúrgico (abierto o percutáneo) y no quirúrgico (inmovilización con yeso o aplicación de una ortesis funcional). Existen controversias respecto a la mejor alternativa de manejo, el cual puede ser conservador o quirúrgico. La mayor parte de los apartados en la literatura, señalan que con el tratamiento conservador no se obtienen resultados satisfactorios y se corren los riesgos de mantener al paciente inmovilizado durante un tiempo prolongado y en una posición incómoda

con la consecuente atrofia muscular, rigidez articular, perdida de la coordinación y la propiocepción, para finalmente tenerlo que someter a una reparación quirúrgica, por un resultado inadecuado, por estas razones este tratamiento se reserva para pacientes que tienen contraindicaciones para el tratamiento quirúrgico o pacientes con una baja demanda física como los ancianos (41- 44).

Amendola y cols encontraron una tasa de re-ruptura del 21% tras el tratamiento conservador y del 2% tras el tratamiento quirúrgico. Pajala y cols publican una prevalencia de re-rupturas del 5.6 y una prevalencia de infecciones profundas del 2.2% en 409 pacientes tratados de una ruptura del tendón de Aquiles (23).

Cretnik y cols. Compararon 105 reparaciones abiertas con 132 reparaciones abiertas contra 132 reparaciones percutáneas y encontraron resultados funcionales similares, pero con una tasa de complicaciones significativamente menor con la técnica percutánea (23)

Lansdaal y cols. Evaluaron un protocolo de tratamiento para las roturas del tendón de Aquiles consistente en reparación mínimamente invasiva seguida de carga precoz. De los 163 pacientes tratados en este protocolo, 150 (92%), estaban satisfechos con sus resultados; se produjeron complicaciones que requirieron tratamiento quirúrgico en 5 pacientes (5,5%): dos re-rupturas, dos infecciones y una necrosis del tendón. En una comparación de las técnicas mínimamente invasiva y percutánea para la reparación del tendón de Aquiles, Ceccarelli y cols. Encontraron resultados funcionales idénticos para las dos técnicas (23).

Conclusiones de los últimos Meta-análisis.

En el año 2002, se realizó una revisión sistemática cuantitativa al azar y ensayos cuasi experimentales donde se determinó el efecto de la cirugía versus tratamiento conservador de las roturas agudas del tendón de Aquiles sobre las tasas de rotura recurrente. Basado en una búsqueda en las bases de datos de publicaciones electrónicas entre 1969 y 2000. Para lo cual tres investigadores de forma independiente calificaron la calidad del estudio y resumieron los datos pertinentes. Entre los estudios, la reparación quirúrgica reveló una reducción significativa en el riesgo de rotura recurrente en comparación con el conservador tratamiento. Al mismo tiempo que el riesgo de infección con la reparación quirúrgica se incrementó de manera significativa. Concluyendo que el tratamiento quirúrgico reduce significativamente el riesgo de rotura recurrente del tendón Aquiles, pero aumenta el riesgo de infección, en comparación con el tratamiento conservador. La reparación quirúrgica reduce significativamente el riesgo de rotura recurrente en comparación con el conservador el tratamiento (3,1% frente al 13%, respectivamente). Las infecciones se produjeron sólo en

los pacientes tratados quirúrgicamente (4,7%), con tasas que varían de aproximadamente 4% a más del 20% (55).

En el año 2005 se analizaron doce estudios que incluían 800 pacientes. Donde el tratamiento quirúrgico abierto se asoció con un menor riesgo de rotura recurrente en comparación con el tratamiento conservador (riesgo relativo, 0,27; 95% intervalo de confianza, 0,11 a 0,64). Sin embargo, se asoció con un mayor riesgo de otras complicaciones, como infecciones, adherencias, y sensibilidad de la piel alterada (riesgo relativo, 10,60, 95% intervalo de confianza, 4,82 a 23,28). Reparación percutánea se asoció con una menor tasa de complicaciones en comparación con la reparación quirúrgica abierta (riesgo relativo: 2,84, IC del 95% intervalo de confianza 1,06 a 7,62). Los pacientes que habían sido manejados con una ortesis funcional después de la operación (que les permite la movilización precoz) tuvieron una menor tasa de complicaciones en comparación con aquellos que habían sido manejados con un reparto (riesgo relativo, 1,88; 95% intervalo de confianza, 1,27 a 2,76). Concluyendo que el tratamiento quirúrgico abierto de las roturas agudas del tendón de Aquiles reduce significativamente el riesgo de la rotura recurrente en comparación con el tratamiento conservador, pero el tratamiento quirúrgico se asocia con un riesgo significativamente mayor de otras complicaciones. Estos riesgos quirúrgicos pueden ser reducidos mediante la realización de cirugía percutánea. La inmovilización postoperatoria con el uso de una ortesis funcional reduce la tasa global de complicaciones Sin embargo debido al pequeño número de pacientes involucrados, no hay conclusiones definitivas se podría hacer en relación con diferentes regímenes de tratamiento no quirúrgico (40).

En un estudio de revisión del año 2010 de una registro Especializado de Ensayos Controlados del Grupo Cochrane, menciona que el tratamiento con cirugía abierta de las roturas agudas del tendón de Aquiles reduce significativamente el riesgo de la nueva rotura en comparación con el tratamiento no quirúrgico, pero produce riesgos significativamente mayores de otras complicaciones, incluida la infección de la herida. Esto último puede reducirse al realizar la cirugía por vía percutánea. La reparación percutánea comparada con la reparación abierta (en 4 estudios, con 174 participantes) se asoció con un riesgo menor de infección. Estas cifras deben interpretarse con cautela debido al escaso número incluido. De igual manera, no pudo establecerse una conclusión definitiva con respecto a las diferentes técnicas de reparación del tendón (3 estudios, 141 participantes) (42).

Aunque hay una diversidad de técnicas abiertas para la reparación aguda del tendón de Aquiles (Kessler modificada, Krackow, De la Fuente, Lynn, Bunnell, etc), la descrita por Krackow (35) es una de las más utilizadas en esta unidad, ya que permite una buena

exposición de la zona lesionada y facilita el acoplamiento de los extremos tendinosos; sin embargo, con frecuencia compromete la vascularidad y la integridad neural.

En la búsqueda por disminuir los riesgos inherentes a una cirugía abierta, Ma y Griffith (36) desarrollaron una técnica percutánea que puede realizarse con anestesia local; sin embargo, por ser un procedimiento que se realiza a ciegas, las posibilidades de producir una lesión vascular y/o neural siguen estando presentes. Kakiuchi (37) en 1995 reportó una técnica de invasión mínima en la que combinó las ventajas de las técnicas abiertas (mejor contacto de los cabos del tendón lesionado) con la mínima invasiva percutánea (un menor tamaño de la herida con una menor disección y manipulación de los tejidos de la región). En 2002 Assal y cols (38) modificaron y mejoraron la técnica de Kakiuchi usando una guía mecánica auxiliar que llamó Achillon, la cual propone que pueden resolverse la mayoría de las rupturas recientes ubicadas entre dos y seis centímetros por encima del calcáneo, disminuyendo el riesgo de: lesiones del nervio sural, de escaras cutáneas, infecciones y cicatrización retráctil. Goren y colaboradores no encontraron diferencias en la fuerza o la resistencia entre 10 pacientes tratados mediante reparación abierta y 10 tratados mediante reparación percutánea (53).

Se estudio la fuerza tensil de los hilos con la técnica con el Achillon, ha sido comparado entre una técnica de dos hebras Kessler, con el hilo número 2 de Tycron en tendones de Aquiles. Se demostró que las 6 hebras en la reparación con Achillon tenía la misma resistencia (153N carga al fracaso) a la de la reparación Kessler (123N carga hasta el fallo, $p = 0,21$) (56).

Otro factor a favor del uso de las técnica percutánea para la reparación del tendón de Aquiles asociada a una rehabilitación temprana, resalta en base a lo informado en los últimos Meta análisis la posibilidad de Trombosis venosa profunda se equipara con la Artroplastía total de cadera, por lo que se recomienda el uso de profilaxis antitrombótica dentro de su manejo (43, 50).

II. JUSTIFICACION:

Las técnicas percutáneas como tratamiento para la reparación del tendón de Aquiles cuando se presenta una ruptura aguda, han reportado en estudios internacionales (meta-análisis) resultados alentadores en base a los resultados clínicos, ofreciendo una mejor condición clínica que incluye menor dolor, menor tiempo de recuperación y una resistencia de la reparación del tendón roto similar a las reparaciones abiertas con un menor número de complicaciones debido a la menor disección de los tejidos blandos circundantes a la lesión. De manera habitual en nuestro medio para realizar una técnica percutánea, para la reparación de la ruptura aguda del tendón de Aquiles es indispensable de instrumental quirúrgico denominado Achillon del set de ortopedia, pero que en algunas ocasiones no se encuentra disponible, por lo que limita el empleo de esta técnica. Nosotros en el presente trabajo aplicando el mismo principio, proponemos utilizar la técnica percutánea con el empleo de unas “pinzas de anillos comunes” a cualquier quirófano descrita por el Dr. Kupcha (13).

Al igual que la mayoría de las técnica percutáneas de reparación del tendón de Aquiles, esta técnica con pinza de anillos nos permite realizar el procedimiento con menor disección de tejidos, pero por no ser una técnica de uso común en nuestra unidad pretendemos con este trabajo evaluar su seguridad y resultados en los pacientes con esta patología y poder reportar los primeros resultados de esta técnica, y así generar hipótesis posteriores para pretender estandarizar la reparación del tendón de Aquiles con una técnica de mínima invasión que pudiera repercutir en una mejor función de los pacientes. Es imprescindible realizar el estudio para recabar los resultados preliminares con esta técnica como parte de un proyecto de investigación de fase II, en el servicio de pie y tobillo antes de realizar un estudio comparativo, ya que no hay antecedentes de la misma, ya que las complicaciones derivadas de las reparaciones quirúrgicas abiertas del tendón de Aquiles (como el dolor en el sitio de cirugía, parestesias ó disestesias en la pierna operada, dehiscencia de la herida quirúrgica, lesión vascular y/o nerviosa, Infección, neuropatía postoperatoria), según la literatura internacional se pueden minimizar mediante técnicas de reparación percutánea y mínimamente invasiva, ayudo a que los pacientes con esta patología se beneficien con un menor tiempo de recuperación, menor dolor postoperatorio y en general menor incidencia de dicha complicaciones (37, 39, 40, 42, 43).

III. PLANTEAMIENTO DEL PROBLEMA

- ¿Cuáles son los resultados clínico – funcionales preliminares de los pacientes con ruptura aguda del tendón de Aquiles, tratados con la técnica percutánea de reparación mediante el uso de una pinza de anillos?

III. OBJETIVO:

- Describir los resultados clínico-funcionales preliminares de los pacientes con ruptura aguda del tendón de Aquiles, tratados mediante una "técnica percutánea de reparación mediante el uso de una pinza de anillos".

V. MATERIALES Y MÉTODOS:

V.- 1 SITIO DONDE SE REALIZARA EL ESTUDIO

En la Unidad de Alta Especialidad del Hospital de Traumatología de Lomas Verdes.

V.- 2 DISEÑO DEL ESTUDIO

Es un estudio donde se valoró clínicamente la función del tendón de Aquiles y las posibles complicaciones, posterior a la reparación del mismo con un técnica percutánea, mediante la utilización de pinza de anillos. Para ello se valoró la funcionalidad de la extremidad pélvica lesionada con, la Escala AOFAS para pie y tobillo, así como una escala de Satisfacción del paciente denominada Escala Modificada de RUPP aplicadas a los 3 y 6 meses del postoperatorio.

V.- 3 TIPO DE ESTUDIO

Es un estudio, longitudinal descriptivo, prospectivo.

V.-4 GRUPO DE ESTUDIO

Pacientes de la UMAE HTO LV del IMSS, que presenten ruptura del tendón calcáneo de menos de 10 días de evolución en el periodo del 01 marzo a 31 junio del 2011.

V.-5 CRITERIOS DE SELECCIÓN

V.-5.1 Criterios de inclusión

- Pacientes afiliados en la UMAE HTO LV del IMSS.
- Pacientes masculinos o femeninos de 18 a 60 años de edad.
- Pacientes con ruptura traumática cerrada del tendón de Aquiles
- Pacientes con lesiones agudas del tendón de Aquiles con 10 días o menos de evolución, requisito indispensable para la realización de esta técnica quirúrgica en específico (13).
- Pacientes con ruptura del tendón de Aquiles a 2 y 6 cm de distancia de su inserción distal.
- Autorización de la cirugía por parte del paciente y firma del consentimiento informado
- Pacientes sin antecedente de co-morbilidades

- Con expediente clínico completo.

V. 5.2 Criterios de no inclusión

- Pacientes con lesiones del tendón calcáneo crónicas
- Lesiones traumáticas expuestas del tendón de Aquiles.
- Pacientes que fueran operados con otras técnicas de reparación del tendón de Aquiles que no fuera con la "pinza de anillos"

V.-5.3 Criterios de exclusión

- Pacientes con expedientes incompletos
- Pacientes que no acudieran a las valoraciones

V 6 TAMAÑO DE LA MUESTRA.

La prevalencia de la lesión del tendón de Aquiles, reportada en el servicio, en los últimos 5 años ha sido del 1% de la patología traumática tratada en dicho servicio con un reporte promedio de 80 casos por año.

Fórmula para calcular el tamaño de la muestra en proporciones:

$$n = \frac{(z \alpha)^2 \cdot (p) \cdot (q)}{d^2}$$

$$n = \frac{(1.96)^2 \cdot (.75) \cdot (1-P)}{(0.05)^2}$$

$$n = \frac{(3.8) \cdot (.75) \cdot (0.25)}{(0.0025)}$$

Donde: z = es una constante de 1.96

Donde p = 75 valor de la incidencia de rupturas agudas del tendón calcáneo evaluadas en un serie Internacional. (Functional treatment after surgical repair of acute Achilles tendon rupture:

wrap vs walking cast Arch Orthop Trauma Surg (2002) 122 :102–105)

$q = 1 - p$

d = ancho del intervalo que equivale al valor de alfa y es igual a 0.25

TAMAÑO DE LA MUESTRA:

n = el tamaño de la muestra que en este estudio es de 14 individuos que tengan ruptura del tendón de Aquiles.

Se realizaron evaluaciones clínicas mediante la Escala de la Satisfacción del paciente llamada Escala Modificada de RUPP y Escala Funcional AOFAS para pie y tobillo, valorados a los 3 y 6 meses de postoperatorio. Se evaluaron los resultados funcionales de los pacientes y las complicaciones derivadas de la técnica quirúrgica en cuestión.

V. 7 DEFINICION OPERACIONAL DE LAS VARIABLES

V.-7.1 Variables Independientes

Pacientes con ruptura aguda del tendón de Aquiles tratados con técnica percutánea con “pinza de anillos”.

Descripción conceptual: El diagnóstico se basó en el antecedente traumático, el dolor o chasquido, una solución de continuidad palpable en el tendón de Aquiles “signo de hachazo positivo”, y una prueba de compresión de la pantorrilla positiva (Thompson positiva consistente en incapacidad para la flexión plantar del pie)”, y que tenían menos de 10 días de evolución, a quienes se les realizó una reparación percutánea con técnica de pinza de anillos de la lesión del tendón de Aquiles.

Descripción operacional: El diagnóstico de la lesión del tendón es estrictamente clínica: se valoró al palpar el trayecto del tendón con el pie a 90° con respecto al eje de la pierna, detectando la pérdida de la continuidad del mismo y observar una depresión en la región posterior de la pierna a nivel del sitio de la ruptura, conocido como “signo del hachazo”, y prueba Thompson positiva (consiste en colocar al paciente en decúbito ventral con la rodilla

flexionada a 90° y luego ejercer presión sobre la pantorrilla con lo que, en condiciones normales cuando el tendón está íntegro, se produce flexión plantar del pie, en cambio, cuando existe ruptura del tendón de Aquiles, el pie queda inmóvil o en dorsiflexión considerando la prueba de Thompson positiva).

Tipo de variable: dicotómica

Unidad de medición: 1= Presente, 0= Ausente.

V 7.2 Variables Dependientes

Escala modificada de Rupp

Descripción conceptual: Es una escala validada de Satisfacción de pacientes operados de reparación de rupturas agudas del tendón de Aquiles (Ver referencia 42).

Descripción operacional: Esta escala que valoró la satisfacción del paciente de 0 a 30 puntos, evaluando el dolor del tendón, la disminución de la función del tobillo tras la intervención, la aparición de re rotura y las limitaciones en el trabajo o deporte, en > de 30 puntos como excelente, de 15 a 30 bueno, de 5 a 15 como suficiente, y < de 5 como malo (ver anexo).

Tipo de variable: cuantitativa

Unidad de medición: 0 a 30 puntos

Escala Funcional del Pie y Tobillo AOFAS (American OrthopaedicFoot and AnkleSociety)

Descripción conceptual: Es una escala internacionalmente validada, numérica que valora la funcionalidad del pie y tobillo posterior a la reparación quirúrgica de las estructuras de dicha región, en este caso ruptura del tendón de Aquiles.

Descripción operacional: Esta escala evalúa en forma numérica la funcionalidad del pie y tobillo, considerando la máxima función de 100 puntos. Donde los resultados se clasifican como excelentes si la puntuación es mayor de 92, buenos de 87 a 91, regulares de 65 a 86 y malos menos de 64.

Tipo de variable: cuantitativa

Unidad de medición: de 0 a 100 puntos

Reparación del defecto tendinoso:

Descripción conceptual: Se refiere a la mejoría clínica del defecto tendinoso, evidenciada clínicamente por no habersolución de continuidad a la palpación del tendón de Aquiles, además de una prueba extensora positiva (Thompson negativa) posterior a una intervención quirúrgica en este caso la mínima invasiva con pinza de anillos .

Descripción operacional: se valoró mediante pruebas clínicas consistentes ausencia de defecto tendinoso a la palpación digital del tendón de Aquiles, es decir teniendo "signo de hachazo negativo", y una prueba de compresión de la pantorrilla negativa de Thompson negativa"

Tipo de variable: Dicotómica

Unidad de medición: 1= presente y 0= ausente

Sexo:

Descripción conceptual: tener características fenotípicas externas de ser hombre o mujer

Descripción operacional: se es hombre o mujer.

Tipo de variable: Dicotómica

Unidad de medición: 1= hombre y 0= mujer

Edad:

Descripción conceptual: refiere a los años transcurridos desde la fecha de nacimiento hasta el momento actual de la consulta.

Descripción operacional: se valoró la cantidad de años con los que cuenta el individuo y se obtiene del interrogatorio directo del paciente y se corrobora en el expediente del mismo

Tipo de variable: es una variable cuantitativa

Unidad de medición: En años del individuo.

Mecanismo de lesión:

Descripción conceptual: Los mecanismos de lesión más habitual son avanzar con el antepié en apoyo de la carga a la vez que se extiende la rodilla, una dorsiflexión súbita inesperada del tobillo y la dorsiflexión violenta del pie en flexión plantar, como sucede en las caídas desde altura. Otro mecanismo es el trauma directo del tendón contraído o por una laceración.

Descripción operacional: se obtuvo mediante interrogatorio directo y se corrobora en el expediente clínico del paciente.

Tipo de variable: cualitativa policotómica

Unidad de medición: 1= Dorsiflexión forzada, 2= Caída, 3= Trauma directo.

Lado de la lesión:

Descripción conceptual se refiere al sitio de la pierna del paciente que presenta la ruptura del tendón de Aquiles.

Descripción operacional: se interrogó, exploró y se corroboró en el expediente a que sitio derecho o izquierdo corresponde la pierna lesionada.

Tipo de variable: Dicotómica

Unidad de medición: 1= Derecha, 2= Izquierda.

Tiempo de evolución al momento de la operación:

Descripción conceptual: se refiere al tiempo transcurrido desde el momento de ocurrida la lesión del tendón de Aquiles al momento en días en que se opera el paciente.

Descripción operacional: se obtiene interrogando de forma directa al paciente o a través del expediente del mismo.

Tipo de variable: Numérica

Unidad de medición: en días del 1 al 10 de ocurrida la lesión

VI.-7.2 Variables Dependientes

Complicaciones

Adherencias (número) (%)

Descripción conceptual: Son bandas de tejido similar al cicatricial que se forman entre alrededor de las superficies del tendón de Aquiles que hacen que se restrinja su movilidad.

Descripción operacional: se valoró en forma clínica mediante palpación y movilidad del pie, y se determinan en base a su presencia o ausencia.

Tipo de variable: dicotómica

Unidad de medición: 1= presente y 0 ausente

Disestesias (número) (%)

Descripción conceptual: derivado del griego dys, que indica dificultad, y de aisthesis, sensibilidad, se refiere a la alteración neurológica propioceptiva de carácter sensitivo caracterizado por la presencia de una disminución o exageración de la sensibilidad.

Descripción operacional: se interrogó y exploró en forma directa al paciente, la presencia de sensibilidad exagerada como hiperestesia, o hiperbaralgesia o la presencia hipoestesia o anestesia de la región de la pierna o el pie antes y después de ser operado.

Tipo de variable politómica

Unidad de medición: hipoestesia, hiperestesia o hiperbaralgesia anestesia, o sensibilidad normal.

Re rotura (número) (%)

Descripción conceptual: se define como la presencia de ruptura por segunda ocasión del tendón de Aquiles, que ocurre posterior a la reparación quirúrgica.

Descripción operacional: se interrogó y exploró al paciente en forma directa, la presencia de nuevo dolor en el sitio de la lesión previa, así como solución de continuidad palpable en el tendón de Aquiles "signo de hachazo positivo", y una prueba de compresión de la pantorrilla positiva (Thompson positiva)", en el plazo que dura el presente estudio.

Tipo de variable: dicotómica

Unidad de medición: 1= presente y 0= ausente.

Infección de la herida (número) (%)

Descripción conceptual: se refiere a la presencia de dolor, edema, hiperemia, hipertermia local y/o salida de material purulento a través de la herida quirúrgica asociada o no a fiebre.

Descripción operacional: se obtuvo al interrogar y explorar al paciente en forma directa o revisar el expediente, la presencia de dolor, edema, hiperemia, hipertermia local y/o salida secreción purulenta con o sin presenciade fiebre.

Tipo de variable: dicotómica

Unidad de medición: 1=presente y 0= ausente

Dehiscencia de la herida (número) (%)

Descripción conceptual: se refiere a la presencia de la apertura de la herida quirúrgica posterior al evento quirúrgico de reparación de tendón de Aquiles.

Descripción operacional: se obtuvo al interrogar y explorar al paciente en forma directa o revisar el expediente

Tipo de variable: dicotómica

Unidad de medición: 1= presente y 0= ausente

VI. DESCRIPCIÓN GENERAL DEL ESTUDIO

Se realizó un estudio descriptivo, longitudinal, donde se evaluaron pacientes de la Unidad Médica de Alta especialidad del Hospital de Traumatología de Lomas Verdes con ruptura aguda del tendón de Aquiles, en el periodo comprendido del 1 marzo al 31 de junio del 2011, con una evolución menor de 10 días posteriores a la fecha de la lesión, que no presenten enfermedades concomitantes, de 18 a 60 años, con ruptura traumática cerrada, que la ruptura del tendón de Aquiles estuviera entre 2 y 6 cm de su inserción distal, que firme la autorización cirugía y del consentimiento informado, y que se comprometa a cumplir con la indicaciones de la rehabilitación postoperatorias.

Para establecer el diagnóstico de ruptura del tendón de Aquiles los pacientes cumplieron con la evaluación clínica con la prueba del hachazo positiva y prueba de Thompson positiva.

Así mismo estos pacientes se sometieron a la reparación del tendón calcáneo lesionado mediante la técnica percutánea con pinza de anillos, bajo las condiciones de dicha técnica (ver en anexo). Posteriormente se valoraron los resultados clínico-funcionalidad del pie y del tobillo lesionado mediante, la Escala AOFAS que evalúa dolor, función y alineamiento de pie, con una puntuación máxima de 100 puntos, y la Escala de Satisfacción Modificada de RUPP, que considera la satisfacción subjetiva, con un puntaje máximo de 30 puntos, considerando el dolor, la función, la re rotura y limitaciones en el trabajo y el deporte los 3 y 6 meses de la cirugía.

VII. CONSIDERACIONES ESTADÍSTICAS

Los valores fueron sometidos a estadística descriptiva y frecuencias. A los valores cuantitativos se les determinó sesgo y curtosis. Las variables cuantitativas se correlacionaron con la prueba r de Pearson, y variables de dos o más mediciones de un solo grupo, se realizó una prueba de Wilcoxon para una sola muestra. Se tomó como significativo todo valor de p menor a 0.05.

VIII. RESULTADOS:

A final del estudio se evaluaron 14 pacientes, todos del sexo masculino, el lado derecho fue el mas frecuentemente lesionado con ocho casos (57.1%) y seis casos del lado izquierdo (42.9%). La edad promedio de los pacientes estudiados fue de 34.5 años, la edad más baja fue de 26 años y la más alta de 60 años. El mecanismo de lesión por frecuencia fue una dorsiflexión forzada del tobillo en once casos (78.6%) y tres casos por caídas (21.4%). El tiempo promedio de evolución de los pacientes al momento de la lesión y hasta realizar la cirugía fue de 4.29 días, con el tiempo más corto de 1 día y el tiempo más alto de la lesión al tratamiento de 9 días. El tiempo promedio estimado de ejercicio habitual que realizaban los pacientes a la semana fue de 35.71 minutos, con un tiempo mínimo de 0 minutos y un máximo de 180 minutos. El sitio promedio de ruptura del tendón de Aquiles fue de 3.82cm proximal a su inserción en el calcáneo, teniendo como menor distancia a un caso con 2cm y un máximo de 5mm.

La escala de funcionalidad AOFAS a los 3 meses de seguimiento en promedio tuvo un valor de 83.79 puntos, como valor más bajo 74 puntos y como valor más alto de 92 puntos. Sin embargo a los 6 meses de seguimiento la valoración de la funcionalidad (AOFAS) de los pacientes operados con la técnica de reparación percutánea con pinza de anillos mostró un valor promedio de 96.79 puntos, encontrando para este tiempo el valor más bajo de 90 puntos y máximo de 100 puntos

La satisfacción del paciente medida mediante la Escala Modificada por RUPP a los 3 meses, fue en promedio de 17.29 puntos lo que traduce buenos resultados, teniendo como valor mínimo de 13 puntos como un resultado suficiente y como valor máximo de 23 puntos como resultado bueno. Al ser evaluados los pacientes a los seis meses del postoperatorio, se obtuvo que en promedio presentaron 22.07 puntos lo que indica un buen resultado y como valor mínimo 18 puntos y un máximo de 23 puntos indicando un resultado bueno en todos los casos.

De acuerdo a la prueba de Pearson, la correlación en los resultados funcionales y la satisfacción de los pacientes comparando las evaluaciones a los 3 y a los 6 meses del postoperatorio mediante las escalas AOFAS y La Modificada de RUPP, muestran que existe una diferencia estadísticamente significativa con una p de 0.001 para la funcionalidad y de 0.003 para la satisfacción de los pacientes operados con la técnica percutánea con pinza de anillos.

No se presentaron complicaciones postquirúrgicas como infección de la herida, dehiscencia de la herida, adherencias, disestesias, cicatriz dolorosa, al final del presente estudio.

IX. DISCUSIONES:

Las características epidemiológicas de los pacientes revisados y evaluados en el presente trabajo, presentan similitudes en cuanto a la edad de presentación de la ruptura, mecanismo de lesión y altura del sitio de lesión, a excepción del lado lesionado el cual fue mas frecuente la extremidad derecha comparado a lo descrito en estudios previos (41,42,44,45). Es importante mencionar que el presente estudio representa una técnica que habitualmente no se realiza como tratamiento de elección cotidiano y los resultados se consideran preliminares para generar estudios comparativos y de seguimiento a largo plazo para determinar la eficacia de la técnica mínima invasiva. El promedio de atención quirúrgica de los pacientes no rebasó, los cinco días, lo cual se considera un tiempo razonable comparado a estudios previos que refieren menos de diez días posterior a la ruptura. La zona en centímetros medida como altura de la inserción calcánea presentó un promedio adecuado para realizar la técnica mínima invasiva (40, 44)

Los resultados clínico-funcionales de los pacientes con lesiones agudas del tendón de Aquiles operados con técnica percutánea con la pinza de anillos estudiados en el presente trabajo, en la evaluación a los 3 meses evidenciaron en general un resultado regular ya que en promedio los pacientes obtuvieron 83.73 puntos en la escala AOFAS. Sin embargo en la segunda evaluación a los 6 meses de realizada la cirugía, la funcionalidad clínica de la mayoría de los pacientes mostró una mejoría con resultados excelentes con un puntaje promedio de 96.79% puntos de la Escala AOFAS (50). Esta mejoría entre las evaluaciones, obedeció a que los pacientes mejoraron su fuerza muscular y con ello una mejor función al caminar en superficies no niveladas como subir escaleras, y la mejora de los arcos de movilidad (referentes a la flexo extensión, eversión e inversión) con mejora de sus actividades de la vida diaria que evalúa la Escala AOFAS. Uno de los aspectos clínicos mas relevantes en la realización de la reparación del tendón de Aquiles es la probabilidad de lesionar el nervio sural, lo cual no sucedió en ningún caso de nuestra serie ya que la colocación de la sutura se realizó de inicio medialmente entre las referencias previas mencionan que con esta técnica de inserción de las agujas la probabilidad de lesionar iatrogénicamente el nervio disminuye (44, 47, 48)

La satisfacción de los pacientes evaluados con la escala Modificada por Rupp a los 3 meses mostró un promedio de 17.29 puntos, lo que representa un resultado bueno y la evaluación a los 6 meses mostro mostró una puntuación promedio de 22.3 lo que corresponde a un buen resultado, lo que nos indica que los pacientes desde la primera evaluación se manifestaron satisfechos y conformes con el resultado postoperatorio de la reparación de su tendón de Aquiles, por el hecho de presentar nada o mínimo dolor en la herida quirúrgica, no presentar complicaciones y el aspecto estético de la herida representado por una pequeña cicatriz tras la reparación (42).

La literatura nos muestra resultados atractivos para el tratamiento percutáneo o de mínima invasión, las series previas publicadas refieren disminuir el dolor postoperatorio por presentar menor adhesiones en los tejidos del para tendón, la recuperación funcional la reportan con mejorías a 4

semanas y reincorporación a las actividades deportivas en 4 meses (44). Estos reportes con seguimientos hasta 3 años hacen relevante la comparación con nuestra serie, de los cuales no se reportó clínicamente ninguna lesión nerviosa del nervio sural, mayor comodidad de la herida sin datos de infección o dehiscencia de herida (42,43, 44, 47, 48, 49).

El presente estudio reporta datos preliminares y deben darse seguimiento a mediano y largo plazo como estudio de cohorte para evaluar re-rupturas o evaluar la incorporación a la vida laboral o actividad deportiva de los pacientes sometidos a cirugías de mínima invasión. Los resultados clínicos preliminares y a través de la escala de evaluación nos permite sugerir realizar y comprobar la eficacia de técnicas de mínima invasión y así, ofrecer una alternativa de tratamiento a pacientes previamente valorados a ser candidatos a una cirugía de mínima invasión y corroborar que nos ofrece disminuir la co-morbilidad que se presenta con la cirugía de reparación abierta (42, 43, 44, 45) No existe aún la técnica infalible para reparar el tendón de Aquiles cuando sufre ruptura, y aun sigue habiendo controversia en la utilización de técnicas de mínima invasión, pero recientemente su uso se ha popularizado entre cirujanos ortopedistas y la prueba es el aumento de casos reportados en publicaciones donde se pregona una mejor forma de tratar la ruptura del tendón de Aquiles sin disecar ampliamente los tejidos y así, proporcionar menor daño en el abordaje repercutiendo en una mejor función de la extremidad en el periodo postoperatorio (42, 43, 44).

Actualmente se estudia en trabajos internacionales que no han encontrado diferencias en la fuerza o la resistencia entre pacientes tratados mediante reparación abierta y los tratados mediante reparación percutánea (55).

X. CONCLUSIONES:

1. Se obtuvieron buenos a excelentes resultados clínico-funcionales y la satisfacción fue buena en todos los pacientes operados con la técnica percutánea de pinza de anillos al final de este estudio.
2. Durante los seis meses de seguimiento de los pacientes operados con esta técnica quirúrgica, no presentaron ningún tipo de complicación.
3. A pesar de los resultados favorables obtenidos al final del presente estudio, consideramos que idealmente los pacientes deben ser evaluados por más tiempo para corroborar que los pacientes están libres de complicaciones tardías como la re-ruptura y así, considerarla como una técnica quirúrgica segura para el empleo cotidiano, en la reparación de las lesiones agudas del tendón de Aquiles. De ser posible comparar los resultados de estos pacientes con otros pacientes operados con otras técnicas abiertas o con otra percutánea como la del Achillon (41, 42, 43, 44).

XI. REFERENCIAS BIBLIOGRAFICAS

1. **Speck M, Klaue K.** Early full weight-bearing and functional treatment after surgical repair of acute Achilles tendon rupture. *Am J SportsMed* 1998; 26:789-93.
2. **Domínguez J, Ramos L, González A, No L, Ferrández L.** Tratamiento quirúrgico de las roturas subcutáneas del tendón de Aquiles. *RevOrtopTraum* 1991; 34IB:64-8.
3. **Leppilahti J, Puranen J, Orava S.** Incidence of Achilles tendon rupture. *ActaOrthopScand* 1996; 67:277-9.
4. **Lagergran C, Lindholm A.** Vascular distribution of the Achilles tendon – an angiographic and micro-angiographic study. *ActaChirScand* 1959; 116:491-5.
5. **Cetti R, Chirstensen SE, Ejsted R, Jensen NM, Jörgensen U.** Operative versus nonoperative treatment of Achilles tendon rupture: a prospective randomized study and review of the literature. *Am J Sports Med* 1993; 21:791-9.
6. **Jacobs D, Martens M, Van Audekercker R, Mulier JC.** Comparison of conservative and opeative treatment of Achilles tendon rupture. *Am J Sports Med* 1978; 6:107-11.
7. **Möller M, Gillespie HS, George AE.** Results of surgical repair of spontaneous ruptura of the Achilles tendon. *J Trauma* 1980; 9:247-51.
8. **Lea RB, Smith I.** Nonsurgical treatment of tendon Achillis ruptura. *J Bone Joint Surg* 1972; 54B:1398-1407.
9. **Popovic N, Lemaire R.** Diagnosis and treatment of acute ruptures of the Achilles tendon. Current conceps review. *ActaOrthopBelg* 1999; 65:458-71.
10. **Stein SR, Luekens CA.** Closed treatment of Achilles tendon ruptures. *OrthopClin North Am*1976; 7:241-6.
11. **Haji A, Sahai A, Symes A, Vyas JK,** Percutaneous versus open tendon Achilles repair. *Foot Ankle Int.* 2004; 25 (4), 215-218.

12. **Assal M, Jung M Stem R, Rippstein P Delmi M, Hoffmeyer P.** Limited Open repair of Achilles tendon ruptures. *J Bone Joint Surg Am.* 2002;84 (2);161-170.
13. **Kupcha Paul C, MD, Mackenzie Stuart.** Percutaneous repair of acute Achilles tendon ruptures of using standard ring forceps. *Am J Orthop (Belle Meand NJ).* 2008 Nov;37 (11):586
14. **Battaglia L, Baccarani G, Grandi A.** Tenoplastica con fascia latanelerotturespontanee del tendine di Achille. *ChirOrganiMov* 1979; 65:141-6.
15. **Coombs RRH.** Prospective trial of conservative and surgical treatment of Achilles tendon ruptura. *J Bone Joint Surg* 1981; 63B:288-93.
16. **Edna TH.** Nonoperative treatment of Achilles tendon ruptures. *ActaOrthopScand* 1980; 51:991-3.
17. **Keller J, Rasmussen TB.** Closed treatment of Achilles tendon rupture. *ActaOrthopScand* 1984; 55:548-50.
18. **Kouvalchouk JF, Rodineau J, Augouard LW.** Les ruptures du tendon d'Achille. *RevChirOrthop* 1984; 70:473-8.
19. **Arandes-Adan R, Vidalot PA.** Biomecánica del calcáneo, *MedicinaClinica* 1953, año XI, tomo XXI, No 1: 25.
20. **Gray-Henry.** *Gray's Anatomy* 6. Ed. 1976: 483-485.
21. **Kapandji IA.** Cuadernos de fisiología articular Cap IV. Ed. 1990: 218-222.
22. **Kouvalchouk JF.** Patología del tendón de Aquiles *Enciclopedia Médico-Quirúrgica* E-14. 795: 2.
20. **Armen SK.** Tratamiento quirúrgico de pie y tobillo. 375-394.
23. **Canale ST, Kay D, Linda J: Campbell** *Cirugía Ortopédica, III, Pat. XIII.* 7a ed Tomo 2, 2005. Medicina deportiva. Trastornos traumáticos, ruptura tendón calcáneo. pág. 2186-2192.
24. **Goldstein L, Dickerson R.** *Atlas Orthopedic surgery.* 2a ed: 516-518.
25. **Leppilahti J, Orava S:** Total Achilles tendon rupture. A review. *Sports Med* 1998; 21: 791-9.
26. **Mortensen NH, Jensen PE:** Early motion of the ankle after operative treatment of a rupture of the Achilles tendon. A prospective randomized clinical and radiographic study. *J Bone JointSurg Am* 1999; 81: 983-90.

- 27 Soldatis JJ, Goodfellow DB, Wilber JH:** End to end operative repair of Achilles tendon rupture. *Am J Sports Med* 1997; 25: 90-5.
- 28. Lea RB, Smith L:** Non-surgical treatment of tendon Achilles rupture. *J Bone Joint Surg Am* 1972; 54: 1398-407.
- 29. Maffuli N, Tallon C, Wong j, Peng Lim K, Bleakney R:** No adverse effect of early bearing following open repair of acute tears of Achilles tendon. *Sports Med Phys Fitness* 2003; 43: 367-79.
- 30. Costa ML, Shepstone L, Darrah C, Marshall T, Donell ST:** Immediate full-weight bearing mobilization for repaired Achilles tendon rupture: a pilot study. *Injury*2003; 34: 874-6.
- 31. Matus JJ, Henríquez AC:** Tratamiento integral en la ruptura del tendón calcáneo. *Acta OrtopMex*2007; 21(5): 274-81.
- 32. Delponte P:** Suture percutanéé du tendoncalcanéen par matérielbiorésorbable, Étudepréliminaire sur 24 cas. *J TraumatolSport*2003; 20: 146-50.
- 33. Rouvillain JL, Dib C, Labrada O, Pascal-Mousselard H, Delattre O, Ribeyre D:** Suture percutanéésrupturesfraiches du tendón d' Achille: sérieinitiale. *RevChirOrthop*2003; 89: 3S94-5.
- 34. Taton E, Benezis I, Boireau P, Razanabola F, Fabre T, Durandeau A:** Traitment des ruptures du tendón d' achille par une technique de suture percutanééau fil résorbable. *Rev ChirOrthop*2004; 90: 1S216-7.
- 35. Lynn TA:** Repair of the Achilles tendon, using the plantaris tendon as a reinforcing membrane. *J Bone Joint Surg Am* 1966; 48-A: 268-72.
- 36. Ma GW, Griffith TG:** Percutaneous repair of acute closed ruptured Achilles tendon: a new technique. *ClinOrthop*1977; 128: 247-55.
- 37. Kakiuchi M:** Combined open and percutaneous technique for repair of Achilles tendon. Comparison with open repair. *JBone Joint Surg Br* 1995; 77: 60-3.
- 38. Assal M, Jung M, Stern R, Rippstein P, Delmi M, Hoffmeyer P:** Limited open repair of Achilles tendon ruptures. *J Bone JointSurg*2002; 84(2): 161-70.
- 39. Khan RJ K, Fick D, Brammar TJ, Crawford J, Parker MJ.** Interventions for treating acute Achilles tendon ruptures (Cochrane Review). In: *The Cochrane Library*, Issue 3, 2004. Chichester, UK: John Wiley & Sons, Ltd.
- 40. BY RIAZ J.K. KHAN, FRCS(TR&ORTH), DAN FICK, MBBS, ANGUS KEOGH, MBBS, JOHN CRAWFORD, FRCS(TR&ORTH), TIM BRAMMAR, FRCS(TR&ORTH), AND MARTYN PARKER,**

MD:Treatment of Acute Achilles Tendon Ruptures A META-ANALYSIS OF RANDOMIZED, CONTROLLED TRIALS, *The Journal of Bone & Joint Surgery · JBJS* Volume 87-A · Number 10 · October 2005

41. G. M. M. J. Kerkhoffs · P. A. A. Struijs: Functional treatment after surgical repair of acute Achilles tendon rupture: wrap vs walking cast *Arch Orthop Trauma Surg* (2002) 122 :102–10

42. Khan RJK, Carey Smith RL: Surgical interventions for treating acute Achilles tendon ruptures (Review), *Cochrane Library* 2010, Issue 9. Published by JohnWiley& Sons, Ltd: 6-14.

43. Michael R Carmont, Roberto Rossi, Sven Scheffer, Omer Mei-Dan and Philippe Beaufils: Review: Percutaneous And Mini Invasive Achilles tendon repair. *Sport Medicine, Arthroscopy, Rehabilitation, Therapy and Technology* 2011, 3:28

44. Maffuli N, Waterton S, Squair J Douglas AS: Changing incidence of Achilles tendon rupture in Scotland: a 15 year study. *Clin J Sport Med* 1999, 9:157-60.

45. Cetti R, Christensen S, et al (1993) Operative vs. nonoperative treatment of Achilles tendon rupture. *Am J Sports Med* 21:791–799

46. Eastwood DM, Irgau I, Atkins RM: The distal course of the sural nerve and its significance for incisions around the lateral hindfoot. *Foot and Ankle* 1992, 13: 199-202.

47. Webb J, Morjani N, Radford M: Anatomy of the sural nerve and its relation to the Achilles tendon, *Foot and Ankle Int* 2000, 21: 475-477.

48. Metz R, Verleisdonk EJ, Van der HeidenGj, Clevers GJ, Hammacher ER, Van der Werken: Acute Achilles tendon rupture: minimally invasive surgery versus non- operative treatment with immediate full weight bearing- a randomizedcontrolled trial. *Am J Sport Med* 2008 36: 1688-1694

49. KitaokaHb, Alexandere IJ, Adelaar RS, Nunley JA, Myerson MS, Sanders M: clinical rating systems for the ankle-hindfoot, hallux and lesser toes. *Foot Ankle Int* 1994, 15:349-53.

50. Healy B, Beasley R, Weatheall M: Venous thromboembolism following prolonged cast immobilization for injury of the tendon Achillis. *J Bone Joint Surg* 2010, 92: 646-50.

51. Turgut A Gunal I Maralcan G Kose N, Gokturk E.: Endoscopy assisted percutaneous repair of the Achilles tendon ruptures: a cadaveric and clinical study. *Knee Surg Sports TraumatolArthrosc* 2002, 10:130-3.

52. Halasi T, Tallay A, Berkes I: Percutaneous Achilles tendon repair with and without endoscopic control. *Knee Surg Sport TraumatolArthrosc* 2003 11: 409-414.

53. Goren D, Ayalon M Nyska M: Isokinetic strength and endurance after percutaneous and open surgical repair of Achilles tendon ruptures, *Foot Ankle Int* 26: 286, 2005.

54. James A. Nunley, MD. The Achilles Tendon, treatment and rehabilitation. Springer, USA, February 5, 2008. Pp 3-4.

55. Mohit Bhandari, MD, MSc*; Gordon H. Guyatt, MD, MSc. Treatment of Acute Achilles Tendon Ruptures A Systematic Overview and Metaanalysis. CLINICAL ORTHOPAEDICS AND RELATED RESEARCH. Number 400, © 2002
pp. 190–200.

56. Ismail M, Karim A, Shulman R, Amis A, Calder J. The Achilles repair: is it strong enough? *Foot Ankle Int.* 2008;**29**:808–813. doi: 10.3113/FAI.2008.08

ANEXO I CARTA DE CONSENTIMIENTO INFORMADO

“REPARACION PERCUTANEA CON PINZA DE ANILLOS EN RUPTURAS AGUDAS DEL TENDON DE AQUILES”

Ensayo clínico controlado

Versión 1 de marzo 2011

ANTECEDENTES

Usted ha sido invitado a participar en este estudio para evaluar una técnica quirúrgica, de la cual ya existen antecedentes de su realización pero no se han medido en nuestro hospital y además se le ofrece una técnica mínima invasiva con menor disección de tejidos.

PROPOSITO DEL ESTUDIO

El propósito de este estudio de investigación es examinar los efectos a corto plazo de esta técnica. Proporcionar una alternativa viable y proveer una opción de tratamiento con menor disección de tejidos.

DURACION DEL ESTUDIO

El estudio tendrá una duración de 1 a 6 meses que es el lapso en promedio de tiempo en el que podemos valorar los resultados que le ofrece nuestro tratamiento. Pero su seguimiento será individualizado a cada paciente y se seguirá su caso hasta que lo requiera cada uno de los pacientes basado en lo que dictamine su médico tratante.

PARTICIPACION EN ESTE ENSAYO

Su participación en este estudio es voluntaria, usted es libre de retirarse en cualquier momento. Su decisión de no participar o de retirarse no afectará su tratamiento posterior o su atención médica. Su doctor también puede descontinuar su participación sin su consentimiento si considera que es por su propio bien o si existen razones administrativas.

PROCEDIMIENTOS

Si elige participar en este estudio, se requieren ciertas evaluaciones antes de someterse a la cirugía para determinar la elegibilidad. Estos incluyen un examen físico completo, historial médico, pruebas de sangre, y una evaluación de su estado actual que son parte de la rutina de estudio de la cirugía que se le realizará y que usted está programada por presentar su ruptura aguda del tendón de Aquiles.

En cada visita, se le harán preguntas sobre su salud general, y la funcionalidad de su tobillo en las actividades diarias que realiza, además se le pedirá que llene cuestionarios sobre su dolor y actividad diaria en las diferentes visitas durante el estudio. Usted será sometido a una cirugía mínima invasiva para tratamiento de su sintomatología.

Compensación de Gastos No Rembolsados Relacionados con el Estudio.

Todos los costos de las consultas, exámenes y laboratorio, son procedimientos que habitualmente se realizan en pacientes que serán sometidos a cirugía del servicio de pie y tobillo, en el Instituto Mexicano del Seguro Social. No tiene ningún costo su participación en este estudio. Usted no recibirá ningún pago por participar en el mismo. No se proporcionará ningún tipo de compensación. Debe notificar al Médico del Estudio inmediatamente cualquier lesión relacionada con la Investigación.

RIESGOS

Los riesgos del procedimiento son los mismos para cualquier acto quirúrgico. Se trata de una cirugía de alto grado de dificultad y por ende lleva los riesgos propios de un acto quirúrgico de alta complejidad.

En base a esta información los pacientes a quienes se les sometió a este procedimiento basado en la literatura pueden ocurrir las siguientes complicaciones:

1. Dolor en el sitio de cirugía
2. Parestesias ó disestesias en la pierna operada
3. Lesión vascular y/o nerviosa
4. Infección.
5. Trombosis venosa
6. Neuropatía postoperatoria (presencia de sensación de adormecimiento, hormigueo, ardor o dolor en el sitio de la herida quirúrgica)
7. Dehiscencia de la herida (es la presencia de apertura y sangrado de la herida
8. Distrofia simpática refleja (alteraciones vasculares como hinchazón constante o intermitente, cambios de coloración de la herida e incluso la extremidad lesionada, así como la presencia de dolor local persistente posterior al evento quirúrgico)

BENEFICIOS POTENCIALES

- ¿Cuáles son los beneficios terapéuticos esperados?

Estudios previos han demostrado que la técnica corrige el dolor de la pierna a nivel del tendón calcáneo lesionado, aumenta la capacidad de movilidad de la articulación del tobillo, disminuye el dolor, mejora los arcos de movilidad.

- ¿Obtendré un beneficio de mi participación en este estudio? ¿Obtendrán beneficio otras personas?

El principal objetivo de este estudio de investigación es proporcionar información científica. Estudios clínicos previos han demostrado que la cirugía mínima invasiva es efectiva y que usted reciba los beneficios inherentes a la técnica. El análisis de los datos clínicos nos dará información importante de cómo los resultados de esta técnica y será un paso importante para entender la evolución clínico-funcional de pacientes que presentan la misma patología.

CONFIDENCIALIDAD

A menos que sea requerido por la ley, solamente su doctor, y las dependencias gubernamentales del país tendrán acceso a los datos confidenciales que le identifican por su nombre. Usted será identificado(a) con iniciales y el número de pacientes del estudio.

Si surgieran hallazgos nuevos significativos durante el curso del estudio que pudieran estar relacionados con su disposición para continuar, se le proporcionara la información tan pronto como sea posible a través de su doctor.

Por lo anterior, si usted se llegará a sentir mal, no dude en comunicarse con su Dr. Salvador Kevin Gaytán García al TEL. 5518180945.

Si tiene alguna duda acerca del proceso de consentimiento informado o de sus derechos como sujeto de investigación, deberá contactar al Dr. _____ al teléfono _____. Representante del Comité de Ética

Iniciales del paciente _____ Fecha _____

Antes de dar mi consentimiento firmado, yo paciente:

He sido suficientemente informado sobre el método quirúrgico utilizado, los inconvenientes, riesgos y posibles complicaciones que pudieran ocurrir por la cirugía mínima invasiva del tendón calcáneo (de Aquiles) y he recibido una copia del consentimiento informado. He leído la información anterior y entiendo el propósito, beneficios y riesgos de este estudio, por lo cual estoy de acuerdo en participar voluntariamente

Nombre y firma del paciente

Fecha y dirección

Nombre y firma del Investigador. Fecha y dirección

Nombre y firma del 1er Testigo. Parentesco, fecha. Parentesco

Nombre y firma del 2º Testigo. Parentesco, fecha, dirección. Parentesco

ANEXO II HOJA DE RECOLECCION DE DATOS

“RESULTADOS PRELIMINARES DE LA REPARACION PERCUTANEA CON PINZA DE ANILLOS EN RUPTURAS AGUDAS DEL TENDON DE AQUILES”

INSTITUTO MEXICANO DEL SEGURO SOCIAL

Unidad Médica de Alta Especialidad Hospital de Traumatología Y Ortopedia “Lomas Verdes”

Servicio de Cirugía del pie y Tobillo

Protocolo: Reparación percutánea con pinza de anillos en rupturas del tendón de Aquiles.



Paciente: _____ Edad: _____ folio (_____)

No de afiliación: _____ Tel: _____

Domicilio: _____ Escolaridad: _____
Ocupación: _____

Fecha de la lesión: _____ Tiempo de evolución de la lesión: _____ día (s)

Lado de la lesión: Derecho (1) _____ Izquierdo (1) _____

Fecha de la Cirugía: _____

Mecanismo de lesión: Dorsiflexión forzada del tobillo (1): _____, Caída (2) _____ Trauma directo (3): _____, Actividad al momento de la lesión: Futbol (1) _____, Marcha en descenso (2): _____, Marcha en ascenso (3): _____, al iniciar una carrera (4): _____, al jugar Basquetbol (5): _____

Tiempo aproximado de ejercicio dedicado a realizar ejercicio a la semana en minutos: _____

Distancia de la ruptura del tendón con respecto a su inserción en el calcáneo: _____ cm.

Resultados postoperatorios de las Evaluaciones clínico funcional del paciente, mediante la Escala AOFAS (de pie y tobillo)

A los 3 meses _____ A los 6 meses _____

Resultados postoperatorios de Satisfacción del paciente evaluado mediante la Escala Modificada de Rupp para tendón de Aquiles.

A los 3 meses _____ A los 6 meses _____

Tipo y tiempo de complicaciones del paciente:

ANEXO III ESCALA DE EVALUACIÓN CLINICA DE SATISFACCION DEL PACIENTE

Escala Modificada de Rupp para la valoración de los resultados.

1. Satisfacción subjetiva

Excelente	5
Buena	1
Satisfactoria	-1
Mala	-5

2. Dolor en bipedestación

No	5
Con carga	1
Sin carga	-2
Dolor continuó	-5

3. Dolor independiente de la bipedestación

No	5
Dolor asociado a los cambios de tiempo	1
Dolor no asociado a algún factor	-2
Dolor continuó	-5

4. Disminución de la función del tobillo tras la intervención

No	±2
Disminución de la fuerza muscular	±2
Tendencia a la inflamación/edema	±2
Tendencia a las contracturas/tirones	±2

5. Aparición de re rotura

Sí	-1
No	1

6. Limitaciones en el trabajo

No se aplica	0
--------------	---

No	5
Pocas	-1
Muchas	-3
Cambio de trabajo por problemas en el tendón de Aquiles	-5

7. Limitaciones en el deporte

No se aplica	0
No	5
Pocas	-1
Muchas	-3
Imposibilidad de deporte por problemas en el tendón de Aquiles	-5

Total:

> 30 Excelente

15-30 Bueno

5-15 Suficiente

< 5 Malo

REFERENCIAS:

Functional treatment after surgical repair of acute Achilles tendon rupture: wrap vs walking cast Arch Orthop Trauma Surg (2002) 122 :102–105

Resultados a medio plazo del tratamiento quirúrgico de la rotura aguda del tendón de Aquiles, Vol. 38 - Nº 216 octubre - diciembre 2003 165. **D. PEÑA JIMÉNEZ, J. CUENCA ESPIÉRREZ, A.A. MARTÍNEZ MARTÍN, A. HERRERA RODRÍGUEZ** SERVICIO DE CIRUGÍA ORTOPÉDICA Y TRAUMATOLOGÍA. HOSPITAL UNIVERSITARIO MIGUEL SERVET. ZARAGOZA

ANEXO IV ESCALA DE EVALUACIÓN CLINICA DE RESULTADOS FUNCIONALES.

ESCALA DE MEDICION PARA TOBILLO (AOFAS)

➤ Dolor (40 puntos)	
- Nada	40
- Leve, ocasional	30
- Moderado, diario	20
- Severo, casi siempre presente	0
➤ Función (50 puntos)	
➤ Limitación de actividad, requerimiento de soporte	
. Sin limitación, no soporte	10
. Sin limitación de actividades diarias, limitación de actividades recreativas , sin soporte	7
. Limitación de actividades diarias y recreacionales, uso de bastón	4
. Limitación severa de actividades diarias, usa andadera, muletas,	
Silla de ruedas	0
➤ Distancia de deambulaci3n m3xima(cuadras)	
. M3s de 6 cuadras	5
. De 4 a 6	4
. De 1 a 3	2
. Menos de 1	0
➤ Deambulaci3n en superficies	
. No dificultad en ninguna superficie	5
. Algo de dificultad en superficies no nivelado, escaleras, pendientes	3
. Mucha de dificultad en superficies no niveladas, como escaleras, pendientes	0
➤ Anormalidad de la marcha	
. Ninguna o leve	8
. Obvia	4
. Marcada	0
➤ Movimiento sagital(flexi3n mas extensi3n)	
. Normal o restricci3n leve (30 grados o mas)	8
. Restricci3n moderada (15-29 grados)	4

. Restricción severa (menos de 15 grados)	0
➤ Movimiento de retropié (inversión vs eversión)	
. Normal o restricción leve (75-100 grados de lo normal)	6
. Restricción moderada (25-74 grados)	3
. Restricción marcada (menos de 25 grados)	0
➤ Estabilidad de tobillo-retropié (AP, Varo-Largo)	
. Estable	8
. Definitivamente inestable	0
. Alineación (10 puntos)	
- Buena, 1 pie plantígrado, tobillo y retropié bien alineado	10
- Suficiente, pie plantígrado, se observa defecto de alineación asintomático	5
- Mala, pie no plantígrado, mal alineado severo, sintomático	0

AOFAS (American Orthopaedic Foot and Ankle Society) post-quirúrgica adaptada al retropié. La valoración de los resultados funcionales se utiliza escala de AOFAS que evalúa dolor, función y alineamiento de pie, con una puntuación máxima de 100 puntos; los resultados se clasifican como excelentes si la puntuación es mayor de 92, buenos de 87 a 91, regulares de 65 a 86 y malos menos de 64.

ANEXO V TECNICA QUIRURGICA

1. BAJO ANESTESIA TIPO BLOQUEO REGIONAL PERIDURAL
2. EN POSICION EN DECUBITO PRONO
3. CON TORNIQUETE PROGRAMADO A 270MMHG Y COLOCADO A NIVEL DEL TERCIO MEDIO DEL MUSLO DE LA EXTREMIDAD LESIONADA
4. SE REALIZA ASEPSIA Y ANTISEPSIA DE LA EXTREMIDAD PELVICA LESIONADA CON ISODINE SOLUCION
5. SE REALIZAVACIAMIENTO VENOSO DE LA EXTREMIDAD DE DISTALA PROXIMAL AL TORNIQUETE CON VENDA DE ESMARCH
6. SE REALIZA ABORDAJE QUIRURGICO POSTERIOR DEL TOBILLO A NIVEL DEL SITIO DEL DEFECTO (HACHAZO) SE REALIZA INCISION DE 2 A 3 CM LONGITUDINAL Y A UN CM MEDIAL AL CENTRO DEL TENDON
7. SE IDENTIFICA EL PARATENDON Y SE INCIDE LONGITUDINALMENTE DESPUES DE UNA DISECCION MINIMA DEL TEJIDO CELULAR SUBCUTANEO.
8. SE CORROBORO LA PRESENCIA DE HEMATOMA DEL TENDON
9. SE IDENTIFICA LA RUPTURA DEL TENDON CALCANEO MEDIANTE LA IDENTIFICACION DE LOS CABOS DEL TENDON DE AQUILES
10. SE DISECA EN FORMA GENTIL Y CUIDADOSA CON UNA PINZA HEMOSTATICA EL PERITENDON DE CADA UNO DE LOS CABOS DEL TENDON EN FORMA CIRCULAR HASTA LIBERAR POR COMPLETO DICHOS TEJIDOS Y PERMITIR LA ENTRADA DE LOS ANILOS DE LA PINZA DE ANILLOS Y CON ELLO PERMITIR LA SUJECION Y TRACCION DEL MUSCULO TRICEPS SURAL O DEL PIE DEPENDIENDO DEL CABO PROXIMAL O DISTAL RESPECTIVAMENTE
11. SE SUJETA Y COMPRIME UNO DE CABOS MEDIANTE LA PINZA DE ANILLOS EN SENTIDO VERTICAL DE LOS ANILLOS DE ESTA Y MEDIANTE TRACCION DE LA PINZA ASEGURANDOSE CLINICAMENTE DE TRACCIONAR LA MAYOR PARTE DEL ESPESOR DEL TENDON DE DICHO CABO
12. EN FORMA PERCUTANEA SE PASAN 3 SUTURAS DE ETHIBON DEL N°5, QUE SE IDENTIFICAN POR SU LONGITUD COMO CHICA, MEDIANA Y GRANDE (EN ORDEN DE PROXIMAL A DISTAL CON RESPECTO A LA HERIDA QUIRURGICA) A TRAVES DE LOS AROS DE LA PINZA DE ANILLOS Y SE REFIEREN CON PINZA HEMOSTATICA (KELLY). SE TRACCIONA LA PINZA DE ANILLOS A TRAVES DE LA HERIDA, SE CORROBORA QUE LAS SUTURAS ESTEN DENTRO DE LOS AROS Y SE LIBERA CADA UNA DE LAS SUTURAS Y NUEVAMENTE SE DEBEN REFERIR EN FORMA CORRESPONDIENTES.
13. MISMO PROCEDIMIENTO SE REALIZA AL OTRO CABO DEL TENDON LESIONADO.
14. EN POSICION ESTRICTA DE EQUINO DEL PIE LESIONADO, SE PROCEDE A APROXIMAR LOS CABOS DEL TENDON LESIONADO, MEDIANTE EL ANUDADO DE LAS SUTURAS, MEDIANTE PUNTOS SEPARADOS DE CIRUJANO POR UN LADO Y OTRO DE LA HERIDA, INICIANDO POR LA SUTURAS MAS DISTAL A LA HERIDA (GRANDE), SEGUIDA DE LA MEDIA Y FINALMENTE CHICA, SE CORTAN LOS CABOS SOBREPANTES.

(NOTA: ESTE ORDEN TIENE LA INTENCION DE EVITAR EL DESGARRO DEL TENDON).
15. SE CORROBORA ADECUADA CONTINUIDAD Y SUJECION DE LOS CABOS CLINICAMENTE MEDIANTE TRACCION GENTIL DEL MUÑON CON SEPARADOR DE FARABEUR, Y MEDIANTE NEGATIVIZACION DE LA PRUEBA DE THOMPSON.
16. SE SUTURA EL PERITENDON EN FORMA CUIDADOSA CON NYLON 3-0 MEDIANTE SURJETE CONTINUO SIMPLE. Y SE COLOCAN PUNTOS SEPARADOS A LA PIEL CON LA MISMA SUTURA Y SE RETIRA ISQUEMIA PROGRAMADA. (TIEMPO APROXIMADO DEL PROCEDIMIENTO DE PIEL A PIEL 25 A 35 MINUTOS). FINALMENTE SE CUBRE LA HERIDA CON GASAS ESTERILES Y SE COLOCA YESO MUSLOPODALICO EN EQUINO DE 30 GRADOS
17. INMOVILIZACION QUE SE MANTIENE POR 6 SEMANAS (3 EN EQUINO DE 10 A 15 GRADOS y 3 EN POSICION NEUTRA).

ANEXO VI GRAFICAS DE RESULTADOS

GRAFICO NO1 RESULTADOS:

EN BASE A LA ESCALA FUNCIONAL AOFAS Á LOS 3 Y 6 MESES DEL POSTOPERATORIO DE "REPARACION PERCUTANEA DEL TENDON DE AQUILES CON LA TECNICA DE PINZA DE ANILLOS"

CALIFICACION AOFAS	PACIENTES A LOS 3 MESES	PACIENTES A LOS 6 MESES
EXELENTE (MAYOR DE 92)	1	13
BUENOS DE (87 A 91)	5	1
REGULARES DE (65 A 86)	8	
MALOS (MENOS DE 64)		

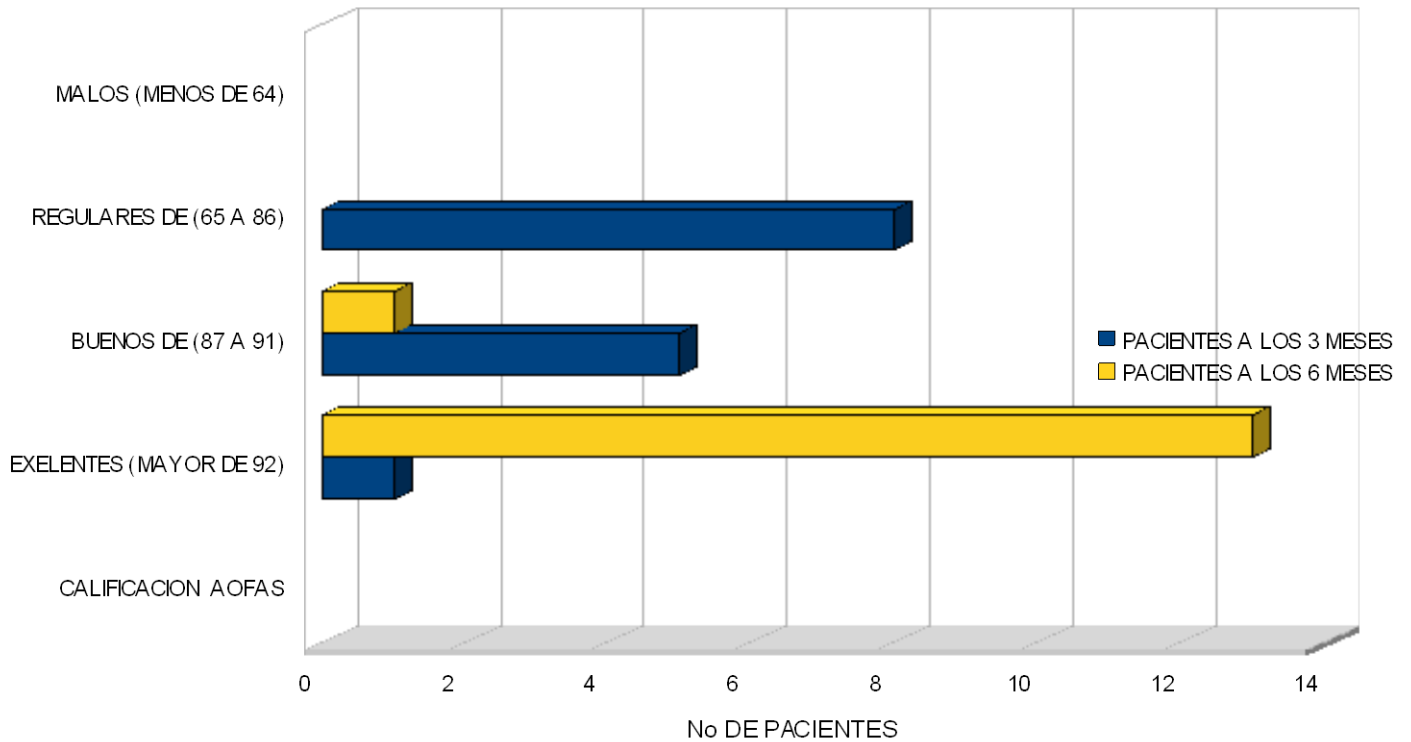


GRAFICO NO 2 RESULTADOS:

EN BASE A LA ESCALA MODIFICADA POR RUPP DE SATISFACCION A LOS 3 Y 6 MESES DEL POSTOPERATORIO DE "REPARACION PERCUTANEA DEL TENDON DE AQUILES CON LA TECNICA DE PINZA DE ANILLOS"

ESCALA RUPP	PACIENTES A LOS 3 MESES	PACIENTES A LOS 6 MESES
> 30 Excelente		
15-30 Bueno	7	14
5-15 Suficiente	7	
< 5 Malo		

