



UNIVERSIDAD NACIONAL AUTÓNOMA DE MÉXICO



DIVISIÓN DE ESTUDIOS DE POSGRADO E INVESTIGACIÓN

FACULTAD DE MEDICINA

INSTITUTO MEXICANO DEL SEGURO SOCIAL

DELEGACIÓN SUR DEL DISTRITO FEDERAL

UMAE HOSPITAL DE ESPECIALIDADES CMN SIGLO XXI "DR BERNARDO SEPÚLVEDA  
GUTIERREZ"

**HALLAZGOS POR ANGIOTOMOGRAFÍA PARA EL DIAGNÓSTICO DE MUERTE  
ENCEFÁLICA**

TESIS QUE PRESENTA

**DR. ARTURO GARCÍA MARTÍNEZ**

PARA OBTENER EL DIPLOMA EN LA ESPECIALIDAD DE

RADIOLOGÍA E IMAGEN

**ASESOR:**

Médico: DR. FERNANDO FRANCISCO MORALES SÁNCHEZ

**MÉXICO, DISTRITO FEDERAL**

**FEBRERO 2014**



Universidad Nacional  
Autónoma de México



**UNAM – Dirección General de Bibliotecas**  
**Tesis Digitales**  
**Restricciones de uso**

**DERECHOS RESERVADOS ©**  
**PROHIBIDA SU REPRODUCCIÓN TOTAL O PARCIAL**


Todo el material contenido en esta tesis esta protegido por la Ley Federal del Derecho de Autor (LFDA) de los Estados Unidos Mexicanos (México).

El uso de imágenes, fragmentos de videos, y demás material que sea objeto de protección de los derechos de autor, será exclusivamente para fines educativos e informativos y deberá citar la fuente donde la obtuvo mencionando el autor o autores. Cualquier uso distinto como el lucro, reproducción, edición o modificación, será perseguido y sancionado por el respectivo titular de los Derechos de Autor.



---

DRA. DIANA G. MENEZ DÍAZ  
JEFE DE DIVISIÓN DE EDUCACIÓN EN SALUD  
HOSPITAL DE ESPECIALIDADES CENTRO MÉDICO NACIONAL SIGLO XXI "DR. BERNARDO  
SEPÚLVEDA"



---

DR. FRANCISCO JOSÉ AVELAR GARNICA  
PROFESOR TITULAR DEL CURSO DE ESPECIALIZACIÓN EN RADIOLOGÍA E IMAGEN.  
HOSPITAL DE ESPECIALIDADES CENTRO MÉDICO NACIONAL SIGLO XXI "DR. BERNARDO  
SEPÚLVEDA"



---

DR. FERNANDO FRANCISCO MORALES SÁNCHEZ  
MÉDICO ADSCRITO AL SERVICIO DE RADIOLOGÍA E IMAGEN  
HOSPITAL DE ESPECIALIDADES CENTRO MÉDICO NACIONAL SIGLO XXI "DR. BERNARDO  
SEPÚLVEDA"



"2013, Año de la Lealtad Institucional y Centenario del Ejército Mexicano"

**Dictamen de Autorizado**

Comité Local de Investigación y Ética en Investigación en Salud 3601  
HOSPITAL DE ESPECIALIDADES DR. BERNARDO SEPULVEDA GUTIERREZ, CENTRO MEDICO NACIONAL SIGLO XXI,  
D.F. SUR

FECHA 05/07/2013

**DR. FERNANDO FRANCISCO MORALES SÁNCHEZ**

**P R E S E N T E**

Tengo el agrado de notificarle, que el protocolo de investigación con título:

**HALLAZGOS POR ANGIOTOMOGRAFÍA PARA EL DIAGNOSTICO DE MUERTE ENCEFALICA**

que usted sometió a consideración de este Comité Local de Investigación y Ética en Investigación en Salud, de acuerdo con las recomendaciones de sus integrantes y de los revisores, cumple con la calidad metodológica y los requerimientos de ética y de investigación, por lo que el dictamen es **A U T O R I Z A D O**, con el número de registro institucional:

Núm. de Registro
R-2013-3601-167

ATENTAMENTE

**DR. CARLOS FRÉDY CUEVAS GARCÍA**  
Presidente del Comité Local de Investigación y Ética en Investigación en Salud No. 3601

AGRADECIMIENTO ESPECIAL AL DR. FERNANDO MORALES POR SU AYUDA, EMPEÑO Y MOTIVACION PARA LA REALIZACION DE ESTA TESIS, PERO SOBRE TODO POR SU DESEO DE TRANSMITIRME SU CONOCIMIENTO.

## I.- RESUMEN

**Antecedentes y propósito.** Muerte encefálica (ME) se define como el cese irreversible en las funciones de todas las estructuras neurológicas intracraneales (hemisferios cerebrales y tronco encefálico). El diagnóstico de ME debe realizarse por médicos expertos en el manejo de pacientes neurocríticos y se basa en una exploración neurológica completa y extremadamente rigurosa. Además del diagnóstico exclusivamente clínico, existe una serie de pruebas confirmatorias instrumentales que pueden ser imprescindibles en casos de especial dificultad diagnóstica; Intoxicación, efectos farmacológicos, daño facial extenso etc. Dichas pruebas se dividen en dos tipos aquellas que determinan ausencia de actividad eléctrica neuronal y las que determinan ausencia de circulación intracraneal; de estas últimas, la prueba confirmatoria considerada como estándar de oro sigue siendo la Arteriografía cerebral convencional, sin embargo, la Angiotomografía Cerebral (Angio-TC) esta surgiendo como una buena alternativa. En México la Angio-TC es un método de imagen aceptado y utilizado para corroborar los signos clínicos de ME o confirmar dicho diagnóstico en aquellos pacientes en los que los hallazgos clínicos no sean concluyentes o no se puedan valorar por alguna situación en particular. Los estudios de ME por Angio-TC se iniciaron a finales del siglo pasado; hoy en día la ausencia de opacificación de ramas corticales de la arteria cerebral media y de la vena cerebrales internas son los mejores criterios para el diagnóstico de ME por Angio-TC.

**Material y Método.** Se realizó un estudio transversal retroproyectivo en el que se incluyeron los pacientes enviados al servicio de Imagenología solicitando la realización de Angio-TC para confirmación diagnóstica de ME a partir del 1 de febrero de 2013 a octubre 31 de 2013, con un protocolo de 3 fases; simple, arterial y venosa a los 0, 20 y 60 segundos respectivamente. Las imágenes de Angio-TC fueron valoradas por dos médicos radiólogos expertos en el área; basándose en un Score de 7 puntos consistentes en la ausencia de opacificación o presencia de la misma de los segmentos pericallosos (2 puntos) de la arteria cerebral anterior, ramas corticales (2 puntos) de la arteria cerebral media, venas cerebrales internas (2 puntos) y la gran vena cerebral de Galeno (1 punto) y el Score de 4 puntos consistente en ramas corticales (2 puntos) de la arteria cerebral media, venas cerebrales internas (2 puntos) para respaldar el diagnóstico de ME en base a lo aceptado en la literatura médica actual.

**Resultados.** Se recabaron los estudios de 10 pacientes enviados al servicio de imagenología del Centro Médico Nacional Siglo XXI para realización de Angio-TC cerebral como prueba diagnóstica de ME. Dos de los diez pacientes no cumplieron criterios de muerte cerebral en fase tardía tanto en el Score de 7 puntos como el de 4 puntos. Uno por presentar opacificación de las ramas corticales de la arteria cerebral media de manera bilateral y otro por presentar opacificación de segmento pericalloso de la arteria cerebral anterior izquierda y segmento cortical de la arteria cerebral media del lado izquierdo. En ambos pacientes se evidenciaron condiciones que modifican la presión intracraneal. La principal causa de ME fue de etiología tipo accidente vascular cerebral.

**Conclusión.** La Angio-TC es una técnica rápida, mínimamente invasiva, fácil de realizar, con disponibilidad de 24 horas en la mayoría de los centros hospitalarios de nuestro país que corrobora o confirma el diagnóstico de ME. En nuestro estudio los pacientes que no cumplieron criterios para muerte encefálica con el Score de 7 puntos tampoco los cumplieron con el Score de 4 puntos lo que sugiere que el análisis de las imágenes se puede simplificar a la búsqueda de opacificación de 4 vasos (segmentos corticales de la arteria cerebral media y venas cerebrales internas). Dado el número de pacientes estudiados y las escasas referencias en la literatura médica, es necesario realizar más estudios con mayor muestra que confirmen los hallazgos antes descritos.

<b>DATOS DEL ALUMNO</b>	
<b>Apellido Paterno</b>	<b>García</b>
<b>Apellido Materno</b>	<b>Martínez</b>
<b>Nombre</b>	<b>Arturo</b>
<b>Universidad</b>	<b>Universidad Nacional Autónoma de México</b>
<b>Facultad o escuela</b>	<b>Facultad de Medicina</b>
<b>Carrera</b>	<b>Radiología e Imagen</b>
<b>No. De cuenta</b>	<b>511213632</b>
<b>DATOS DEL ASESOR</b>	
<b>Apellido Paterno</b>	<b>Morales</b>
<b>Apellido Materno</b>	<b>Sánchez</b>
<b>Nombre (s)</b>	<b>Fernando Francisco</b>
<b>DATOS DE LA TESIS</b>	
<b>Título:</b>	<b>HALLAZGOS POR ANGIOTOMOGRAFÍA PARA EL DIAGNOSTICO DE MUERTE ENCEFALICA</b>
<b>No. de páginas.</b>	<b>49 pág.</b>
<b>Año:</b>	<b>2014</b>
<b>NUMERO DE REGISTRO</b>	<b>R-2013-3601-167</b>

## INDICE

I.	RESUMEN.....	4
II.	MARCO TEORICO.....	8
III.	JUSTIFICACIÓN.....	25
IV.	PLANTEAMIENTO DEL PROBLEMA.....	26
V.	OBJETIVOS.....	27
VI.	HIPÓTESIS.....	28
VII.	MATERIAL Y MÉTODOS.....	29
	1. TIPO DEL ESTUDIO	
	2. LUGAR Y PERIODO	
	3. UNIVERSO DE TRABAJO	
	4. CRITERIOS DE SELECCIÓN	
	5. VARIABLES	
	6.PROTOCOLO DE ADQUISICION DE IMÁGENES	
VIII.	CONSIDERACIONES ÉTICAS.....	35
IX.	RECURSOS PARA EL ESTUDIO.....	36
X.	RESULTADOS.....	37
XI.	DISCUSIÓN.....	42
XII.	CONCLUSIÓN.....	46
XIII.	ANEXOS.....	47
XIV.	BIBLIOGRAFÍA.....	48



## **II.- MARCO TEORICO.**

### **Antecedentes y revisión.**

En 1959, Mollaret y Goulon describieron los primeros pacientes sin funciones encefálicas con el termino “*dé passé*” (mas allá del coma)(1) .

En 1968; El comité de muerte cerebral de la escuela de Medicina en Harvard proporcionó por primera vez los criterios para justificar la afirmación de que los pacientes con cese permanente de la función neurológica no era simplemente coma irreversible; en realidad estaba muerto, por lo que podría servir como donantes de órganos. (2)(3)

El concepto de muerte ha evolucionado como la tecnología ha avanzado. La aparente consenso sobre la definición de ME aún no ha tranquilizado toda controversia. Las preocupaciones éticas, morales y religiosas continúan vigentes que incluyen inconformidad sobre las posibles ampliaciones de la definición de la muerte encefálica abarcando el estado vegetativo o a un sesgo de criterios a fin de facilitar la procuración y el trasplante de órganos. (4)

El diagnóstico de Muerte Encefálica (ME) se basa en la demostración de un coma areactivo, ausencia de reflejos tronco-encefálicos y ausencia de respiración espontánea.

La ME se define como el cese irreversible en las funciones de todas las estructuras neurológicas intracraneales (hemisferios cerebrales y tronco encefálico).

Esta situación clínica aparece cuando la presión intracraneal se eleva por encima de la presión arterial sistólica del paciente, lo que da lugar a la parada circulatoria cerebral. El diagnostico se realiza con exploración clínica neurológica; sistemática, completa y extremadamente rigurosa por personal experto.

Los criterios diagnósticos se han recogido en múltiples recomendaciones internacionales. Además del diagnóstico exclusivamente clínico, existe una serie de pruebas instrumentales que pueden ser obligatorias en algunos casos y que varían en cada país.(5)

La certificación de ME es un diagnóstico de gran responsabilidad, con trascendencia médica, ética y legal ya que permite retirar todas las medidas de soporte o realizar la extracción de órganos para trasplante.

La ME se ha aceptado en la legislación de la mayoría de los países, independientemente de su entorno cultural o religioso.

En México La ley general de salud con nota de vigencia del 5 de marzo del 2013 en su Título; décimo cuarto de Donación, Trasplantes y Pérdida de la Vida, Capítulo IV Pérdida de la Vida(6):

**Artículo 343.** Para efectos de este título, la pérdida de la vida ocurre cuando se presentan la muerte encefálica o el paro cardíaco irreversible.

La muerte encefálica se determina cuando se verifican los siguientes signos:

- I. Ausencia completa y permanente de conciencia;
- II. Ausencia permanente de respiración espontánea, y
- III. Ausencia de los reflejos del tallo cerebral, manifestado por arreflexia pupilar, ausencia de movimientos oculares en pruebas vestibulares y ausencia de respuesta a estímulos nociceptivos.

Se deberá descartar que dichos signos sean producto de intoxicación aguda por narcóticos, sedantes, barbitúricos o sustancias neurotrópicas.

**Artículo 344.** Los signos clínicos de la muerte encefálica deberán corroborarse por cualquiera de las siguientes pruebas:

- I. Electroencefalograma que demuestre ausencia total de actividad eléctrica, corroborado por un médico especialista
- II. Cualquier otro estudio de gabinete que demuestre en forma documental la ausencia permanente de flujo encefálico arterial.

Es importante puntualizar que la etiología de ME se enumeran de la siguiente manera en orden decreciente:

1. Lesión cerebral traumática.
2. Hemorragia subaracnoidea de origen aneurismático.

3. Hemorragia cerebral parenquimatosa.
4. Ictus isquémico con edema cerebral y herniación.
5. Encefalopatía hipóxico- isquémica
6. Falla hepática fulminante con edema cerebral y aumento de la presión intracraneal. (7)

En 1995; Eelco Wijdicks tras una revisión basada en evidencia; el comité de Normas de Calidad de la Academia Americana de Neurología (AAN) publicó los parámetros de práctica para la determinación de la muerte cerebral en los adultos que forman el estándar actual para la determinación de la ME en los Estados Unidos. Muy similar en Canadá y la mayor parte de Europa. (7)(8)

#### **Determinación de ME según la Academia Americana de Neurología.**

A) Precondiciones: 1.-El diagnóstico se considera en daño cerebral difuso, paciente en coma o apnea. 2.-Lesión cerebral estructural demostrable que sean compatibles con los hallazgos clínicos. 3.-Condiciones metabólicas y tóxicas potencialmente reversibles ya han sido excluidas. 4.- Médicos capacitados para hacer la valoración.

B) Los elementos de la exploración (deben completarse):1.-Coma con ausencia de respuesta total. 2.-Ausencia de todos los reflejos del tronco cerebral; pupilar, corneal, vestíbulo-coclear, tusígeno, deglución. 3.-Apnea en presencia de hipercapnea.

C) Proceso: 1.-Exploración con hallazgos confirmatorios en al menos dos exámenes separados por un intervalo de tiempo. 2.-El intervalo de tiempo varía en función de la edad del paciente y la causa de la ME. 3.-El segundo examen se puede omitir si se le practica un examen confirmatorio. 4.-El paciente se declara con ME hasta haber cumplido la segunda prueba. 5.-Se le propone a la familia la oportunidad de donación de órganos. 6.-Se reporta en el expediente los resultados del examen y la declaración.

Además del diagnóstico exclusivamente clínico, existe una serie de pruebas confirmatorias instrumentales que pueden ser imprescindibles en casos de especial dificultad diagnóstica. 1.-

Dificultad diagnóstica: Intoxicación; Hidroelectrolíticas, acidobásicas o endocrinas; hipofosfatemia grave, encefalopatía hepática, coma hipoglucémico o hipotiroideo. 2.-Farmacológicos depresores del sistema nervioso central (benzodiazepinas, propofol, opiáceos y barbitúricos) 3.-Daño facial extenso, menores de 1 año y procesos infratentoriales.

Dejando a criterio del médico la elección del método utilizado, teniendo en cuenta su rentabilidad diagnóstica y las características clínicas de cada caso.

A) Indicaciones: 1.-El examen clínico no se puede completar o no es concluyente. 2.-Agilizar el diagnóstico para la procuración de órganos. 3.-Razones médico legales.

B) Exámenes que determinan ausencia de circulación intracraneal: 1.-Angiografía con radionúclidos. 2.-Ultrasonido Doppler transcraneal. 3.-Angio-Tomografía computarizada. 4.-Angio-Resonancia Magnética. 5.-Resonancia Magnética difusión/perfusión.

C) Exámenes que determinan ausencia de actividad eléctrica neuronal; electrofisiológicos (se requieren ambos) 1.- Electronecefalograma 2.-Potenciales evocados.

La exploración neurológica del paciente en el que se sospecha ME tiene que ser realizada por médicos expertos en la valoración de pacientes con estado neurológico crítico. Esta exploración debe ser sistemática, completa y extremadamente rigurosa. Dada la importancia clínica y legal del diagnóstico, todos los hallazgos obtenidos, así como la hora de la exploración, deben reflejarse adecuadamente en la historia clínica.(9)

### **Exploración neurológica.**

El diagnóstico clínico de ME se basa en tres pilares fundamentales: coma arreactivo, ausencia de reflejos troncoencefálicos y apnea.

Coma arreactivo.

El paciente debe presentar hipotonía muscular generalizada, coma profundo y arreactivo con nivel 3 en la Escala de Coma de Glasgow. La estimulación algésica se realiza en el territorio de los nervios craneales (trigémino), provocando dolor intenso a nivel supraorbitario, del labio superior o en la

articulación temporomandibular. No puede haber ningún tipo de respuesta motriz o vegetativa, como tampoco respuestas o actitudes motrices en descerebración ni decorticación.

Ausencia de reflejos troncoencefálicos.

La exploración debe ser bilateral y se debe constatar la ausencia de todos los reflejos.

Reflejo fotomotor. En ME las pupilas pueden ser redondas, ovales o discóricas y de tamaño medio o midriáticas, desde 4 a 9mm, pero siempre son arreactivas a la luz. Tampoco debe haber respuesta consensual. Vía aferente, nervio óptico. Vía eferente, nervio motor ocular común. Nivel anatómico explorado: mesencéfalo.

Reflejo corneal. Al estimular la córnea con una gasa no se observa contracción palpebral, enrojecimiento o lagrimeo. Vía aferente, nervio trigémino. Vía eferente, nervio facial. Nivel anatómico: protuberancia.

Reflejo oculocefálico. Manteniendo abiertos los ojos del paciente, se realizan giros rápidos de la cabeza en sentido horizontal. En ME no se observa ningún tipo de movimiento ocular. Vía aferente, nervio auditivo. Vía eferente, nervio motor ocular común y motor ocular externo. Nivel anatómico: unión bulbo-protuberancia.

Reflejo oculo-vestibular. Con la cabeza a 30°, se inyectan en el conducto auditivo externo 50 ml de suero frío, manteniendo abiertos los ojos del paciente durante 1 minuto y observando en condiciones normales un nistagmo de componente lento hacia el oído irrigado y componente rápido que se aleja del conducto irrigado. El nistagmo es regular y rítmico y permanece menos de 2-3 min. En ME no se produce ningún tipo de movimiento ocular. Vía aferente, nervio auditivo. Vía eferente, nervio motor ocular común y nervio motor ocular externo. Nivel anatómico, unión bulbo-protuberancia.

Reflejo nauseoso. Estimulando el velo del paladar blando, la úvula y la orofaringe, no se observa respuesta nauseosa. Vía aferente, nervio glossofaríngeo. Vía eferente, nervio vago. Nivel anatómico: bulbo.

Reflejo tusígeno. Se introduce una sonda a través del tubo endotraqueal, provocando estimulación de la tráquea. Con el fin de evitar la despresurización de la vía aérea, las aspiraciones endobronquiales deben realizarse siempre a través del diafragma del tapón del tubo traqueal. En ME no hay respuesta tusígena. Vía aferente, nervio glossofaríngeo y nervio vago. Vía eferente, nervio vago. Nivel anatómico: bulbo.

En lactantes y neonatos la exploración neurológica es más difícil de obtener debido a la propia inmadurez cerebral, por lo que se recomienda repetirla insistentemente y explorar también otros reflejos propios de la edad como el de succión y búsqueda. (9)(5)

Test de atropina.

Explora farmacológicamente la actividad del nervio vago y de sus núcleos troncoencefálicos. Se administran 0,04 mg/kg de sulfato de atropina intravenosa y se comprueba la frecuencia cardíaca antes y después de la inyección. La frecuencia cardíaca no debe superar el 10% de la frecuencia cardíaca basal. No se debe administrar la atropina por la misma vía venosa por la que se están infundiendo catecolaminas, ya que ello puede producir taquicardia e interferir con el resultado. El test de atropina debe realizarse después de la valoración del tamaño pupilar, ya que la atropina puede producir midriasis.

Test de apnea.

Cronológicamente, debe ser realizado al final de toda la exploración. Previamente se realiza una hiperoxigenación y se modifican los parámetros del respirador para conseguir una normo ventilación. Se debe extraer una gasometría arterial para documentar la PaCO<sub>2</sub> y desconectar al paciente del respirador, introduciendo una cánula hasta la tráquea con oxígeno a 6 L/min para conseguir una oxigenación adecuada y evitar hipoxia que pueda causar asistolia. Se observará detenidamente el

tórax y el abdomen comprobando que no haya ningún tipo de movimiento respiratorio. Cada minuto de desconexión, la PaCO<sub>2</sub> se eleva 2-3 mmHg. El objetivo es demostrar que el paciente no respira cuando el centro respiratorio está máximamente estimulado por hipercapnia y acidosis. Al finalizar el test de apnea se practica una gasometría arterial para constatar que la PaCO<sub>2</sub> es > 60 mmHg.

En la actualidad no se recomienda realizar el test clásico descrito previamente ya que se produce una despresurización en la vía aérea y aumento del colapso alveolar. En todos los casos, pero especialmente cuando se trate de un potencial donante de pulmón, hay que hacer siempre un test de apnea con CPAP, aplicada mediante válvulas específicas en la salida espiratoria del tubo en T o mediante «ventilación en modo CPAP en el respirador. La mayoría de los nuevos ventiladores permiten esta modalidad de ventilación y además tienen la ventaja de que permiten visualizar en la pantalla las curvas de presión, flujo y volumen generados. La presión utilizada será de 10 cmH<sub>2</sub>O, aunque puede ser más elevada según las necesidades del caso. Se puede considerar igualmente la hipercapnia permisiva previa para disminuir el tiempo de desconexión de la ventilación mecánica. En líneas generales, hay que saber adaptar el test de apnea a las condiciones respiratorias del paciente valorando adecuadamente la utilización de sus diferentes opciones.

#### Actividad motriz espinal.

La actividad motriz de origen medular es un hecho observado con relativa frecuencia, por lo que es muy importante saber diferenciarla de las respuestas motrices de origen encefálico. Puede haber actividad motriz tanto espontánea como refleja. La variedad de reflejos que se observan es muy amplia y entre los más frecuentes hay que destacar los reflejos cutáneo-abdominales, cremastérico, plantar flexor y extensor, de retirada y tónico-cervicales. En el reflejo cervicoflexor del brazo, se observa una contracción de los músculos flexores del brazo, que suele separarse unos centímetros de la cama cuando se realiza una flexión rápida y forzada del cuello. También hay reflejos cervicoflexor de la cadera y cervico-abdominal, en cuyo caso se obtiene flexión de la cadera y contracción de la musculatura abdominal. También puede observarse actividad motriz espontánea, especialmente mioclonías espinales y actividades tónicas en las extremidades superiores que originan situaciones posturales más o menos estereotipadas. En ocasiones, pueden verse

movimientos complejos como el signo de Lázaro con elevación y aproximación de ambos brazos que, en su presentación más espectacular, se acompañan de flexión del tronco hasta la sedestación. Todas estas situaciones, sin duda muy inquietantes, requieren que se las conozca ampliamente para informar adecuadamente y tranquilizar al personal sanitario no experto, y se recomienda la administración de un bloqueador neuromuscular. (21)

Periodo de observación.

El periodo de observación es variable en cada país. Cuando el diagnóstico de ME se realiza sólo mediante exploración neurológica, la Academia Americana de Neurología y la normativa Española recomiendan periodos de observación de 6 h si hay daño estructural y de 24 h cuando la causa del coma es una encefalopatía anóxica. Estos periodos de observación son modificables a juicio clínico dependiendo de la etiología y la gravedad del agente causal. Si se realizan pruebas diagnósticas instrumentales, el periodo de observación puede acortarse a juicio médico.

Muerte troncoencefálica aislada.

Es una entidad poco frecuente que aparece cuando la causa del coma es una afección de localización puramente infratentorial. En estos casos, está preservada la circulación cerebral anterior a través de las arterias carótidas internas; esta situación puede persistir durante varios días si el paciente es portador de un drenaje de líquido cefalorraquídeo. En estas circunstancias, para diagnosticar ME, además de la exploración clínica, es necesario realizar un EEG u otra prueba diagnóstica que demuestre la ausencia de función de los hemisferios cerebrales.

Las pruebas instrumentales para el diagnóstico de ME se clasifican en dos tipos: electrofisiológicas y las que evalúan el flujo sanguíneo cerebral. (9)

Electroencefalograma.

El EEG es un método diagnóstico sencillo, rápido, no invasivo y fácil de realizar a pie de cama, por



lo que es el más utilizado en el diagnóstico instrumental de ME.

El EEG sólo estudia la actividad bioeléctrica de la corteza cerebral en la convexidad de los hemisferios cerebrales, pero no de la corteza de la base, la profundidad de los hemisferios ni, por supuesto, el troncoencéfalo. La principal limitación del EEG es que se interfiere por los fármacos depresores del SNC, por lo que en pacientes que reciben este tipo de tratamiento o están en coma barbitúrico no es útil. El EEG debe realizarse con una técnica rigurosa siguiendo las recomendaciones internacionales. (10)

BIS (Bispectral Index Scale).

La BIS es un parámetro que surge del análisis matemático complejo, multivariable (latencia, amplitud, bicoherencia) y del biespectro, extraído del EEG. La BIS se utiliza en las UCI para determinar el grado de sedación. Tiene una escala de 0 a 100. Una BIS de 100 corresponde a un individuo despierto, con un nivel de conciencia normal, mientras que una BIS de 0 indica ausencia de actividad eléctrica cerebral. Valores entre 40 y 60 indican un grado adecuado de sedación. Además del valor BIS, el monitor registra también la tasa de supresión (TS), que es el porcentaje de EEG “plano” en el último minuto.

Los valores BIS caen a 0 inmediatamente después de aparecer la tormenta simpática catecolamínica previa a la parada circulatoria cerebral. Una vez confirmado el diagnóstico de ME, la BIS es 0 y la TS es 100. La ventaja fundamental de la BIS con respecto al EEG convencional es su monitorización continua en tiempo real. Valores de BIS de 0 y TS de 100 deben ser considerados una especie de “foco rojo” que alerta sobre la situación del paciente y ayuda a decidir el momento de iniciar el diagnóstico de ME. Al ser un estudio regional de la actividad eléctrica, no puede ser utilizado exclusivamente como test confirmatorio de ME.

Potenciales evocados.

Los potenciales evocados (PE) son la respuesta del SNC a un estímulo externo. La estimulación de diversas vías sensitivas provoca una señal eléctrica cortical de muy pequeño voltaje. Según el estímulo sensorial, podemos obtener PE visuales (PEV), PE auditivos troncoencéfalicos (PEAT) y PE somestésicos (PES). Los PEAT se obtienen estimulando la vía auditiva, aplicando ruido en forma

de clic de 100 dB y en un número de 1.000-2.000 estímulos en cada oído. El estímulo recorre la vía auditiva desde el VIII par craneal hasta la corteza cerebral auditiva; se registra la actividad eléctrica evocada en los primeros 10 ms y se generan en este recorrido siete ondas que se corresponden con diferentes estructuras neurológicas. En ME desaparecen todas las respuestas evocadas de origen encefálico, y únicamente persisten las de generación extracraneal. Para el diagnóstico de ME, se utilizan los PES del nervio mediano estudiando los PE generados en los diferentes niveles de la vía sensitiva: nervio periférico, raíz espinal, columna posterior de la médula, lemnisco medio, tálamo contralateral y corteza sensitiva del lóbulo parietal contralateral. En ME sólo persisten las ondas generadas en el plexo braquial y la médula espinal, y desaparecen las ondas de origen intracraneal. Entre las ventajas de los PE, hay que destacar que es una técnica no invasiva que permite monitorizar y seguir la evolución clínica del paciente. Salvo casos muy excepcionales, los PE no son abolidos por fármacos depresores del SNC.

Doppler transcraneal (DTC).

Cuando en un paciente con lesión intracraneal hay un aumento incontrolado de la presión intracraneal (PIC) y paralelamente la presión de perfusión cerebral va disminuyendo, se producen progresivamente un cese del flujo sanguíneo cerebral y la parada circulatoria cerebral. En este proceso pueden distinguirse cuatro etapas:

La PIC supera la presión arterial diastólica y la velocidad al final de la diástole es cero, pero persiste el flujo durante la sístole. Esta primera etapa no se corresponde todavía con una parada circulatoria completa.

Sonograma con flujo reverberante, flujo oscilante bifásico o patrón de flujo diastólico invertido. Se caracteriza por la presencia de flujo anterógrado en sístole, acompañado de un flujo diastólico retrógrado o invertido. Este patrón aparece cuando la PIC es superior o igual a la presión arterial sistólica PAS y se produce el cese de la perfusión cerebral.

Espigas sistólicas o espículas sistólicas. En este tipo de patrón se registran únicamente pequeñas ondas sistólicas anterógradas, cortas y puntiagudas, sin obtenerse flujo durante el resto de la sístole ni en la diástole.

Ausencia de sonograma. No se detecta señal alguna en el DTC. Esta situación aparece en casos muy evolucionados de ME. Para aceptarlo como válido, debe ser confirmado por el mismo explorador que previamente haya observado flujo sanguíneo cerebral. En estos casos, cuando desaparecen las señales intracraneales, se puede realizar el diagnóstico de ME con el estudio de las arterias extracraneales (arterias carótida interna extracraneal, carótida común y vertebrales), ya que también se puede objetivar el patrón de flujo oscilante. Para el diagnóstico de la parada circulatoria cerebral en ME, se recomienda realizar dos exploraciones Doppler separadas al menos unos 30 min. utilizar el equipo adecuado y que el explorador sea experto en la técnica.

Un reciente meta-análisis de trabajos publicados sobre el tema desde 1980 a 2004, sobre un total de 684 pacientes estudiados, refiere una sensibilidad del 89% y una especificidad del 99%, y llama la atención el elevado número de estudios en que no se realizaba la exploración de la fosa posterior. Para el diagnóstico de ME hay que constatar la parada circulatoria cerebral tanto anterior como posterior. (20)

El DTC es una técnica no invasiva que se puede realizar a pie de cama, permite el control evolutivo del paciente y no tiene interferencia con fármacos depresores del SNC. Su mayor inconveniente es la mala ventana sónica, que impide el paso de los ultrasonidos hasta en un 10% de la población, y que da falsos negativos en pacientes con drenaje ventricular, craniectomía descompresiva y encefalopatía anóxica. En estos casos, pese a cumplirse los criterios clínicos de ME, persiste flujo en alguna de las arterias intracraneales estudiadas.(11)

Angiogammagrafía cerebral con radiofármacos difusibles.

De los radiofármacos difusibles, uno de los más utilizados es el <sup>99</sup>Tc-HMPAO (hexametilpropilenoamino- naoxima), por su menor coste y su mayor disponibilidad en los servicios de medicina nuclear<sup>33-36</sup>.

Se realiza un control de calidad in vitro para comprobar que el radiofármaco utilizado tiene al menos un 85% de formas lipofílicas y garantizar la calidad de la técnica. A través de un catéter venoso central, se inyecta el <sup>99</sup>Tc-HMPAO utilizando una dosis de 20 mCi en adultos y al menos 5 mCi en niños.

En proyección anterior se obtiene 1 imagen/s durante el primer minuto tras la inyección. Se estudia

el flujo sanguíneo cerebral, en el que se observa actividad en ambas arterias carótidas, que van progresando hacia la base del cráneo, el polígono de Willis y finalmente las arterias cerebral media y cerebral anterior. A los 5 min de la fase previa y en proyección anterior, lateral derecha y lateral izquierda, se obtienen las imágenes estáticas o planares. El diagnóstico de ME se realiza con base en dos criterios: ausencia de perfusión por las arterias carótidas internas durante la fase angiogramagráfica y ausencia completa de captación del radiotrazador en los hemisferios cerebrales y la fosa posterior, imagen que se conoce como el signo del “cráneo hueco”.

La Angiogramagrafía cerebral es una técnica con sensibilidad y especificidad del 100%, no tiene interferencia con fármacos depresores del SNC y es poco invasiva, pero es una técnica de uso limitado, ya que no puede realizarse en todos los hospitales.

Arteriografía cerebral convencional.

La angiografía cerebral es un procedimiento ampliamente aceptado para la determinación de la muerte cerebral, históricamente es considerado el estándar de oro para demostrar la ausencia de flujo sanguíneo cerebral.

Este procedimiento también tiene la ventaja, cuando es positivo, de establecer una causa estructural de la muerte cerebral. En los casos en que no se conoce la causa original de la lesión cerebral, la ausencia de flujo sanguíneo proporciona la información crucial necesaria para declarar la muerte cerebral con certeza.

Fisiológicamente, dos eventos pueden producir fracaso de la circulación cerebral.

En primer lugar, un aumento repentino y masivo de la presión intracraneal (por ejemplo, durante una hemorragia subaracnoidea) hasta el nivel de la presión de perfusión arterial en cuyo punto; cesa la circulación cerebral.

El segundo, y probablemente el más común, la pérdida progresiva del flujo sanguíneo que acompaña a la muerte del cerebro. A medida que el tejido muerto se vuelve edematoso, la presión del tejido local es superior a la presión de perfusión capilar, lo que resulta en la estasis del flujo sanguíneo, mayor edema, y más estasis vascular.

Si se mantienen funcionales los sistemas respiratorio y cardiovascular durante muchas horas o días

después de la circulación cerebral ha cesado, el cerebro sufre autólisis, resultando un órgano necrótico y blando, referido por los patólogos como “cerebro respirado” (12).

Además de la clásica arteriografía de cuatro vasos con cateterización selectiva de las dos arterias carótidas internas (ACI) y las dos arterias vertebrales, se puede realizar una arteriografía cerebral de troncos supraórticos. En esta técnica, la punta del catéter se sitúa a nivel de la aorta ascendente, donde se inyecta el contraste, con lo que se evitan cambios artificiales en las presiones intrarteriales que pudieran modificar las condiciones reales del flujo sanguíneo cerebral.

Igualmente se pueden realizar angiografías por sustracción digital (ASD). La ASD proporciona una mejor sensibilidad de contraste, lo que permite el empleo de concentraciones mucho menores. Las radiografías aumentadas digitalmente son menos detalladas que las imágenes de los angiogramas convencionales, pero las complicaciones son menos frecuentes, ya que no es necesario realizar la cateterización selectiva de las arterias carótidas y vertebrales.

#### **Angiografía cerebral mediante tomografía computarizada (Angio-TC).**

Desde 1998 Dupas y cols. describieron la precisión mediante Angio-TC helicoidal en 2 fases, comparado con la angiografía y el electroencefalograma para el diagnóstico de ME. Se valoró la circulación arterial a los 20 segundos y la venosa a los 54 segundos, 14 pacientes con ME confirmado por electroencefalograma (n=7), angiografía (n=5) o ambos (n=2) y 11 controles. El análisis estadístico con la prueba exacta de Fisher permitió comparar los pacientes con muerte cerebral con los sujetos control sanos. Para los pacientes con ME, la arteria basilar, arteria cerebral posterior, arterias pericallosas y las arterias terminales del cortex nunca se opacificaron. La arteria cerebral media (segmento M1) se opacificó en dos pacientes con ME uno de manera bilateral y otro unilateral. La arteria cerebral anterior (segmento A1) se opacificó en un solo paciente con ME de manera unilateral (derecha). Las arterias carótidas internas se opacificaron a nivel cervical en 5 pacientes, cavernoso en 4 pacientes y clinoideo en 2. Las venas cerebrales interna, el seno sagital superior, la gran vena de Galeno y el seno recto no se opacificaron en ningún caso. Las venas oftálmicas superiores se visualizaron en 9 pacientes (con diámetro de 3 a 4mm) Una opacificación retardada se observó en segmentos proximales de M1 (n=6), A1 (n=4) y P1 (n=3) y en la arteria

basilar (n=2). Retorno venoso a través de la yugular interna (foramen yugular) se observó 8 veces en el lado derecho y 11 en el izquierdo y el seno sagital superior se opacificó en 7 pacientes. Las venas cerebrales internas, la gran vena de Galeno, el seno recto nunca se opacificaron. Las venas oftálmicas superiores se observaron en ambos lados en 13 pacientes.

En los siete pacientes con muerte cerebral que fueron estudiados con angiografía se demostró disminución de la circulación carótidas internas y las arterias vertebrales asociadas con el estancamiento y la detención de medio de contraste en distintos niveles, y no existió evidencia de drenaje venoso por el gran vena cerebral de Galeno y seno recto a los 55 segundos después de la inyección. Las venas oftálmicas superiores fueron siempre opacificadas y claramente visible. Las ramas de las arterias carótidas externas se opacificaron y se hubo un lavado rápido, mientras que se mantuvo medio de contraste en las arterias carótidas internas y vertebrales.

De tal forma que en los siete pacientes con muerte cerebral, las venas oftálmicas superiores fueron opacificadas tanto la TC helicoidal y angiografía. En tres pacientes, los niveles de estancamiento del medio de contraste en arterias carótidas internas y vertebrales eran lo mismo con ambas técnicas. Algunos niveles de estancamiento del medio de contraste fueron subestimados en cuatro pacientes, en comparación con la TC helicoidal: a nivel de la arteria basilar (n = 1) y el nivel de C4 (n = 3). En un paciente, el segmento M1 no era visible por angiografía y sólo se vio ligeramente en los cortes por TC. En los siete pacientes que no se sometieron a ADSA, la TC helicoidal mostró la circulación intracerebral arrestado y EEG confirmó la ausencia de la función cerebral.

El estudio concluyó que la Angio-TC reveló el estancamiento y la detención de medio contraste a nivel de las arterias carótidas internas y vertebrales relacionados con la ausencia de retorno venoso de sangre. Mayor visibilidad de las venas oftálmicas superiores da fe de la asincronía de retorno venoso de sangre y confirma el diagnóstico, en combinación con la ausencia de opacificación (con un 100% de especificidad) de la arteria pericallosa, arterias terminales de la corteza, la vena cerebral interna, vena cerebral magna y seno recto. Con dos fases CT espiral, esta ausencia de opacificación arterial y venosa es debido al cese del flujo sanguíneo cerebral, a pesar de que se mantuvo la presión arterial sistólica en nuestros pacientes por encima de 100 mm Hg. (13)

En 2006 Leclerc y cols; evaluaron el rol de la TC para el diagnóstico de ME en 15 pacientes referidos de la Unidad de cuidados intensivos con clínica de ME (sin respuesta a estímulos dolorosos y ausencia de reflejos de todos los Pares craneales) y corroborado con prueba de apnea y de 2 a 24hrs después se usó la TC helicoidal de cuatro detectores, en 2 fases; arterial y venosa que fueron observados por 2 radiólogos distintos. Los vasos valorados se dividieron en 2 grupos; 1) Carótida externa; para corroborar que el medio de contraste se administró en espacio endovascular de manera adecuada. 2) Vasos intracraneales; Arteria cerebral media hasta sus segmentos corticales, Arterias pericallosas, Arterias cerebrales posteriores en todos sus segmentos y las venas cerebrales internas y la gran vena cerebral de Galeno. Se obtuvieron los siguientes resultados: Las venas cerebrales internas no se pudieron evaluar en 5 pacientes por artefacto de hemorragia (No se contó con una fase simple). La opacificación de los vasos del polígono y sus ramas se observaron en 7 casos. La opacificación de ramas corticales de la arteria cerebral media solo se vio en un paciente y fue de manera unilateral. La gran vena cerebral se opacificó en un solo paciente y las venas cerebrales interna no se opacificaron en ningún paciente con muerte cerebral. De tal forma que el estudio concluyó que la ausencia de opacificación de las ramas corticales de la Arteria cerebral media de manera bilateral y la ausencia de opacificación de las venas cerebrales internas son el mejor criterio de ME por TC. El reforzamiento de la gran vena cerebral de Galeno, arterias pericallosas, arteria cerebral posterior y las ramas proximales de la arteria cerebral media en fases tardías no es un indicativo confiable de ME.

De tal forma que los resultados obtenidos fueron muy similares a los de Dupas y concluyen que la ausencia de opacificación de ramas corticales de la arteria cerebral media y de la vena cerebral interna son los mejores criterios para el diagnóstico de ME por Angio-TC. (14)

Recientemente se han publicado trabajos que cuestionan la validez de los criterios establecidos por Dupas et al, por un elevado número de falsos negativos por opacificación del segmento A2 de la arteria cerebral anterior y de M4 de la arteria cerebral media; con una sensibilidad de 52 a 69 %.

E. Franpas realizó un estudio prospectivo multicéntrico por 12 meses con 105 pacientes referidos para realizarles Angio-TC para confirmar el diagnóstico de ME. Todos los pacientes cumplían

criterios clínicos para muerte cerebral además de una prueba de apnea positiva. Las imágenes de Angio-TC fueron interpretadas por un radiólogo local basando sus hallazgos en un Score de 7 puntos basado en la opacificación de los segmentos pericallosos (2 puntos) y corticales (2 puntos) de la arteria cerebral media, venas cerebrales internas (2 puntos) y la gran vena cerebral de Galeno (1 punto) y después fueron valorados por otros 3 especialistas sin conocer los resultados del primer analista, pero en esta ocasión con un Score de 4 puntos basado en la opacificación de los segmentos corticales de la arteria cerebral media (2 puntos) y las venas cerebrales internas (2 puntos) esto mismo fue el propósito del estudio; valorar sensibilidad y especificidad reduciendo la escala de 7 a 4 puntos. El estudio concluyó que la el Score de 4 puntos fue mas sensible (85.7%) y requiere solo el análisis de 4 vasos, y además mantiene una especificidad del 100%. La falta de opacificación de las venas cerebrales internas el hallazgo mas sensible. (15)

Un estudio de 43 pacientes por Combes y cols., 11 encontraron que la puntuación de 7 puntos tuvo una sensibilidad del 69,7% en comparación con la angiografía convencional, 76,9% de los casos divergentes se debieron a la opacificación de las arterias cerebrales anteriores (en el 38,5% de los pacientes, fueron los únicos vasos opacificados. (16)

De los estudios más actuales encontradas en la literatura medica sobre hallazgos de ME por AngioTC se encuentra el de A. Rieke publicado el 4 de octubre del 2011 en el Swiss Medical Weekly, The European Journal of Medical Sciences. Se realizó un estudio retrospectivo en 29 pacientes de 37 potenciales donadores de órganos con clínica y prueba de apnea positiva. Analizaron la opacificación de estructuras vasculares arteriales y venosas con una escala de 7 puntos propuesto por Dupas y cols., y la escala de 4 puntos propuesta por Frampas y cols. En 22 pacientes, se confirmó cese de la circulación cerebral en la fase CT venosa. En 7 pacientes, el cese de la circulación cerebral no fue confirmada debido a al reforzamiento vascular residual en segmentos M4 de la arteria cerebral media y venas cerebrales internas. En estos pacientes, una revaloración clínica después de un mínimo de seis horas confirmó el diagnóstico de ME. Con el examen clínico como el "estándar de oro", CTA consigue una sensibilidad del 75,9%. (17)



Recientemente se han publicado trabajos que cuestionan la validez de los criterios diagnósticos establecidos por Dupas y cols., (18) (19) ya que se obtiene con esta misma técnica de Angio-TC en dos fases un elevado número de falsos negativos por opacificación del segmento A2 de la arteria cerebral anterior y del segmento M4 de la arteria cerebral media. La sensibilidad obtenida oscila en un 52,4-69,7%, y considerándola inaceptable recomiendan un consenso internacional para unificar los criterios radiológicos, y proponen un Score basado sólo en la ausencia de opacificación en el retorno venoso a nivel de ambas venas cerebrales internas y gran vena cerebral.

En el estudio realizado por A. Krzysztalowski se examinaron 24 pacientes que juntaron los criterios clínicos de ME. Se utilizaron los criterios de la sociedad francesa de Neurología para el reconocimiento de ausencia de vascularidad cerebral por TC que incluye la opacificación del segmento M4 de la arteria cerebral media y las venas del sistema profundo. Todos los pacientes valorados por Angio-TC mostraron ausencia de opacificación de M4 y del sistema venoso profundo. Tres pacientes tuvieron tenue opacificación de segmentos A2 de la arteria cerebral anterior y de M2 y M3 de la arteria cerebral media. Opacificación de la arteria basilar o algún vaso de la circulación posterior no se evidencio en ningún caso. La perfusión por TC revelo valores de cero de volumen sanguíneo cerebral y de flujo sanguíneo cerebral. La arteriografía convencional confirmo arresto circulatorio cerebral en los 24 pacientes.

La angiografía cerebral mediante TC multicorte demuestra la ausencia de flujo sanguíneo cerebral por los cuatro troncos vasculares y permite diagnosticar la ME de igual forma que hasta ahora se hacía por arteriografía convencional. Esta técnica es más barata, rápida, mínimamente invasiva y de mejor disponibilidad. Su principal indicación es en pacientes sedados o con dificultad para el diagnóstico clínico por uso de barbitúricos u otros fármacos depresores del sistema nervioso central. Es importante señalar que pueden verse falsos negativos en pacientes con cráneos abiertos por craniectomía descompresiva y en casos de encefalopatía anóxica. (18)(5)

### III.- JUSTIFICACIÓN

La procuración y trasplantes de órganos es uno de los paradigmas de la medicina moderna y serían simplemente imposibles sin el reconocimiento de que la muerte encefálica que equivale desde un punto de vista científico, ético y legal a la muerte del individuo. Salvo el trasplante de paciente vivo restringido al riñón e hígado en menor medida y las donaciones en asistolia es escasa en la mayoría de los países e inexistentes en muchos otros, la obtención de órganos para trasplante sólo es posible por la existencia del concepto de muerte encefálica.

Todos los países de Iberoamérica, excepto Nicaragua, que no tiene legislación específica, aceptan la ME como la muerte del individuo. Este reconocimiento se encuentra recogido en las leyes sobre donación y trasplante de órganos. (5)

A pesar de que la Angiografía cerebral sigue siendo el estándar de oro para demostrar la ausencia de flujo sanguíneo cerebral como método confirmatorio de ME se requiere un equipo entrenado para su realización y la infraestructura para llevarla a cabo; la Angio-TC tiene varias ventajas; accesibilidad, rapidez y menor invasivo que puede acortar el periodo de observación y por tanto proporcionar más “tiempo de valioso” para la procuración de órganos.

Existen muy pocos trabajos en la literatura médica sobre diagnóstico de ME mediante Angio-tomografía computarizada. Las publicaciones donde el diagnóstico se realiza con las nuevas TC multicorte son mínimas y se trata exclusivamente de casos clínicos aislados en su mayoría. Por este motivo, nos planteamos realizar un estudio sobre la utilidad de la Angio-TC cerebral en el diagnóstico de ME. Sin duda en los próximos años, los nuevos equipos de TC multicorte se generalizarán en los hospitales y estarán disponibles las 24 horas del día. Este hecho tiene una especial relevancia, ya que nos permitirá diagnosticar la ausencia de circulación intracraneal en pacientes tratados con fármacos depresores del sistema nervioso central, o cualquier condición con especial dificultad o duda diagnóstica clínica de ME. En estos casos, un estudio Angio-TC cerebral puede realizar el diagnóstico, solucionando un problema histórico y muy frecuente en la práctica clínica actual.

#### **IV.- PLANTEAMIENTO DEL PROBLEMA**

¿Qué hallazgos en la Angio-TC se observan en los pacientes con sospecha de ME en fase temprana(arterial) y tardía(venosa) y su relación con los signos clínicos?

## V. OBJETIVOS

General:

Evaluar el diagnóstico clínico de ME en paciente con sospecha de esta, por medio la Angio-TC como método diagnóstico confirmatorio y correlacionar con los datos clínicos.

Específicos:

1. Identificar las estructuras vasculares (arterias y venas) que se opacifican en menor porcentaje tras la administración de medio de contraste en los pacientes con ME utilizando el Score de 7 puntos que incluyen los segmentos pericallosos (2 puntos) de la arteria cerebral anterior, ramas corticales (2 puntos) de la arteria cerebral media, venas cerebrales internas (2 puntos) y la gran vena cerebral de Galeno (1 punto) para respaldar el diagnóstico de ME y el Score de 4 puntos que incluye ramas corticales (2 puntos) de la arteria cerebral media y venas cerebrales internas (2 puntos).
2. Relacionar los signos de ME con los hallazgos en la Angio-TC.
3. Establecer cuales fueron las causas principales que condicionaron la ME de los sujetos en estudio.

## VI.- HIPOTESIS

La Angio-TC es un método diagnóstico de imagen confirmatorio útil para evaluar la sospecha diagnóstica clínica de ME.

1. Las estructuras vasculares que con mayor frecuencia no se opacifican en pacientes con diagnóstico de ME a los que se les practica una Angio-TC son los incluidos en el Score de 7 puntos consistentes en los segmentos pericallosos (2 puntos) de la arteria cerebral anterior, ramas corticales (2 puntos) de la arteria cerebral media, venas cerebrales internas (2 puntos) y la gran vena cerebral de Galeno (1 punto). O puede sintetizado a la escala de 4 puntos con los mismos resultados.
2. Los signos de ME se relacionan con los hallazgos en la Angio-TC.
3. Las principales causas de ME son: lesión cerebral traumática, hemorragia subaracnoidea de origen aneurismático, hemorragia cerebral parenquimatosa, ictus isquémico con edema cerebral y herniación, encefalopatía hipóxico-isquémica, falla hepática fulminante con edema cerebral y aumento de la presión intracraneal.

## **VII.-MATERIAL Y METODOS**

### **1.- TIPO DEL ESTUDIO**

Estudio transversal retroproyectivo

### **2.-LUGAR Y PERIODO**

Pacientes que fueron enviados al servicio de imagenología del Hospital de especialidades CMNSXX para realización de Angio-TC como método diagnóstico confirmatorio de muerte cerebral según el protocolo intrahospitalario con apego a la ley general de salud en el periodo comprendido de febrero del 2013 a julio del 2013.

### **3.-UNIVERSO DE TRABAJO**

Todos los derechohabientes del Hospital de Especialidades "Dr. Bernardo Sepúlveda" del CMN SIGLO XXI con diagnóstico clínico de ME y solicitud de Angio-TC cerebral como método diagnóstico confirmatorio de muerte cerebral según el protocolo intrahospitalario con apego a la ley general de salud en el periodo comprendido de febrero del 2013 a julio del 2013.

### **4.- CRITERIOS DE SELECCIÓN**

#### **- CRITERIOS DE INCLUSIÓN**

- Pacientes derechohabientes del Hospital de Especialidades "Dr. Bernardo Sepúlveda" del CMN SIGLO XXI.
- Pacientes de ambos sexos mayores de 18 años.
- Pacientes con diagnóstico clínicos de ME.
- Pacientes con familiares que acepten la realización del estudio.

#### **- CRITERIOS DE EXCLUSIÓN**

- Pacientes no derechohabientes del HE "Dr. Bernardo Sepúlveda" del CMN SIGLO XXI.

- Pacientes menores de 18 años.
- Estudios con pobre calidad de imagen debido a artefactos o deficiencias técnicas en su realización o que no cumplan con el protocolo de adquisición establecido.

## 5.- VARIABLES

Dependientes.

Variable	Descripción conceptual	Descripción operacional	Escala de medición
Opacificación vascular intracraneal por Angiotomografía cerebral.	Es la sincronización de la administración de medio de contraste y la adquisición de imágenes del área anatómica de interés (cráneo) con el objetivo de obtener imágenes realzadas de los vasos a estudiar con mas de 180 Unidades Hounsfield (UH) que es la unidad que mide las densidades en Tomografía.	Se utilizara los criterios diagnósticos establecidos por Dupas y cols., por la presencia o ausencia u realcé con medio de contraste de las estructuras vasculares.  Variable de tipo Ordinal.	Escala cualitativa ordinal.  Segmentos pericallosos ACA. (2)  Segmentos corticales de ACM. (2)  Venas cerebrales internas. (2)  Gran vena cerebral de Galeno. (1)

Independientes.

Variable	Descripción conceptual	Descripción operacional	Escala de medición
Sexo	Condición orgánica de los animales, se divide en masculino o femenino	De acuerdo a fenotipo.	Cualitativa
Edad	Tiempo que una persona ha vivido desde que nació.	Años	Cuantitativa

Comorbilidades:			Cualitativa nominal.
Diabetes Mellitus	Glucosa sérica mayor de 100mg/l en ayuno.	Glucosa sérica mayor de 100mg/l en ayuno.	SI/NO
Hipertensión Arterial Sistémica.	Presión Arterial sistólica por arriba de 120mmHg y diastólica de 80mmHg	Presión Arterial sistólica por arriba de 120mmHg y diastólica de 80mmHg	SI/NO
Insuficiencia renal crónica	Disminución de la función renal expresada en Tasa de filtración glomerular menor a 60 ml/min./1.73m2	Disminución de la función renal expresada en Tasa de filtración glomerular menor a 60 ml/min./1.73m2	SI/NO
Insuficiencia cardiaca	Síndrome clínico que resulta de cualquier anomalía que desde el punto de vista estructural, funcional o ambos, que altera la capacidad del corazón para llenarse o contraerse de forma adecuada y se vea afectado el gasto cardiaco suficiente para satisfacer las demandas metabólicas del organismo tanto en el reposo como en actividad física.	Síndrome clínico que resulta de cualquier anomalía que desde el punto de vista estructural, funcional o ambos, que altera la capacidad del corazón para llenarse o contraerse de forma adecuada y se vea afectado el gasto cardiaco suficiente para satisfacer las demandas metabólicas del organismo tanto en el reposo como en actividad física.	SI/NO
Hepatopatía crónica o cirrosis hepática	Enfermedad asociada a falla hepática, caracterizada por un proceso difuso o de fibrosis que puede presentarse como la etapa final de diversas enfermedades hepáticas de diferente casa.	Enfermedad asociada a falla hepática, caracterizada por un proceso difuso o de fibrosis que puede presentarse como la etapa final de diversas enfermedades hepáticas de diferente casa.	SI/NO
Medicación anticoagulante.	Persona con valores de	Persona con valores de	SI/NO



	INR entre 2.0-3.0	INR entre 2.0-3.0	
Causa de ME:			
Lesión cerebral traumática.	Lesión causada por un golpe directo en el cráneo.	Lesión causada por un golpe directo en el cráneo.	SI/NO
Hemorragia subaracnoidea de origen aneurismático.	Acumulo de sangre en espacio subaracnoideo que se origino por la rotura de un aneurisma de la circulación intracraneal.	Acumulo de sangre en espacio subaracnoideo que se origino por la rotura de un aneurisma de la circulación intracraneal.	SI/NO
Hemorragia cerebral parenquimatosa.	Acumulo de sangre que se origino por rotura de los vasos intraparenquimatosos.	Acumulo de sangre que se origino por rotura de los vasos intraparenquimatosos.	SI/NO
Ictus isquémico con edema cerebral y herniación.	Déficit neurológico repentino secundario a una anomalía cerebrovascular que incluye el infarto aterosclerotico, infarto cardio-embolico y por oclusión de pequeños vasos.	Déficit neurológico repentino secundario a una anomalía cerebrovascular que incluye el infarto aterosclerotico, infarto cardio-embolico y por oclusión de pequeños vasos.	SI/NO
Encefalopatía hipóxico-isquémica	Patrón lesional por hipoperfusión arterial cerebral global adquirida.	Patrón lesional por hipoperfusión arterial cerebral global adquirida.	SI/NO
Edema cerebral	Proceso dinámico en el que interviene la exitotoxicidad mediada por el glutamato y el daño celular. Se acompaña de aumento en la presión intracraneal, índice pulsátil y disminución del flujo sanguíneo	Proceso dinámico en el que interviene la exitotoxicidad mediada por el glutamato y el daño celular. Se acompaña de aumento en la presión intracraneal, índice pulsátil y disminución del flujo sanguíneo	SI/NO

	cerebral.	cerebral.	
Patología asociadas con elevación de la presión intracraneal.	Situación que condicione desequilibrio entre el tejido cerebral, el liquido cefalorraquídeo y la sangre que coexisten en un compartimento intracraneal cerrado.	Situación que condicione desequilibrio entre el tejido cerebral, el liquido cefalorraquídeo y la sangre que coexisten en un compartimento intracraneal cerrado.	SI/NO

## 6.- PROTOCOLO DE ADQUISICION DE IMÁGENES

Protocolo: Tomógrafo multidetector de 64 cortes. Sin angulación del Gantry, Grosor de corte 0.625. Pitch 0.531:1, 120 kilovoltios, 250 Miliamperes. Rotación de 0.5 segundos. Contraste. 60ml de Medio de contraste Iodado de 370 unidades yodo mililitro a una velocidad de 5ml por segundo a 300 psi. Inicio de corte en C5 hacia la convexidad. (todo el encéfalo)

Inyección de medio de contraste: Prueba; (posterior a la fase simple) a una velocidad de 5ml/seg. de 20ml de solución. Inyección medio de contraste: a una velocidad de 5ml/seg. un volumen de 50ml. En un angioacceso de miembro torácico de calibre de 18G.

Adquisición: Tres fases: 1ª Simple, 2ª Arterial; a los 20 segundos y 3ª Venosa; a los 60 segundos.

Análisis de imágenes: Se revisaron las imágenes los estudio por dos médicos radiólogos expertos en el área al servicio de imagenología del hospital CMN SXXI; Dr. Ricardo Córdova Ramírez y Dr. Fernando Morales Sánchez. uno al momento del estudio y otro en días subsecuentes.

Se utilizaron 3 fases del estudio y se analizaron 2 grupos de vasos:

1.- Arterias Carótidas externas (y sus ramas; principalmente las arterias temporales superficiales y la facial) para asegurarnos que el paso de contraste encuentra en el espacio intravascular.

2.- Vasos intracraneales

Se analizó la opacificación o la falta de esta tras la aplicación de medio de contraste endovenoso de 7 vasos intracraneales (Score de 7 puntos) segmentos pericallosos de arteria cerebral anterior (2 puntos) y segmentos corticales (2 puntos) de la arteria cerebral media, venas cerebrales internas (2 puntos) y la gran vena cerebral de Galeno (1 punto) y se comparara con el Score de 4 puntos que solo incluye segmentos pericallosos de arteria cerebral anterior (2 puntos) y segmentos corticales corticales (2 puntos) .

Se revisó el expediente clínico para constatar los hallazgos clínicos o para clínicos que sustenten ME y se recabara información para reconocer las condiciones fisiopatológicas de cada paciente para su correlación con las imágenes y la causa que lo llevo a la ME

## **VIII.- CONSIDERACIONES ETICAS**

El estudio se apega a las normas éticas vigentes que incluyen la Ley General de Salud y a la declaración de Helsinki y sus enmiendas.

Es un estudio sin riesgo por que se realizara revisando las imágenes de los estudios que se le practican al paciente de manera habitual, con previa autorización a el o los familiares responsables para la realización del estudio mediante una carta de consentimiento informado que se encuentra disponible en el servicio, para los estudios que usan medio de contraste.

Los datos clínicos que se obtengan del expediente se manejaran de manera confidencial y no serán dados a conocer los nombres de los pacientes ni en publicaciones ni presentaciones orales.

Por lo antes mencionado tanto no se requiere carta de consentimiento informado para la realización de este estudio.

## **IX.- RECURSOS PARA EL ESTUDIO**

### **Recursos humanos.**

Médicos radiólogos expertos en el área que evaluarán los estudios realizados: Dr. Francisco Fernando Morales Sánchez y Dr. Ricardo Córdova Ramírez

Médico residente de la especialización médica en Imagenología diagnóstica y terapéutica. Recabará el nombre y número de seguridad social de los pacientes a quienes se les solicita estudio de Angio-TC como método diagnóstico confirmatorio para ME así como las imágenes obtenidas basándose en el número de estudio correspondiente al paciente (QP) en sistema IMPAX. Revisará el expediente clínico para obtener información del paciente; grupo etario, género, condiciones que lo llevo al diagnóstico de ME, comorbilidades asociadas, así como recabar la nota o notas médicas del personal responsable de realizar el diagnóstico clínico que sustente la ME. Recabar si se le practico otro método diagnóstico confirmatorio de ME y por que situación se realizo. Realizar el análisis de los datos, emitir conclusiones: Dr. Arturo García Martínez.

### **Recursos físicos**

Tomógrafo Marca; Phillips Modelo; Aquilion multidetector de 64 cortes localizado en el área de Imagenología del Centro Médico Nacional Siglo XXI.

Medio de contraste iodado no iónico (Iopamidol) Marca; Scanlux, concentración 370mg I/ml, cantidad; 50ml por paciente.

Solución fisiológica, 40ml por paciente.

Hojas de recolección de datos y de consentimiento informado.

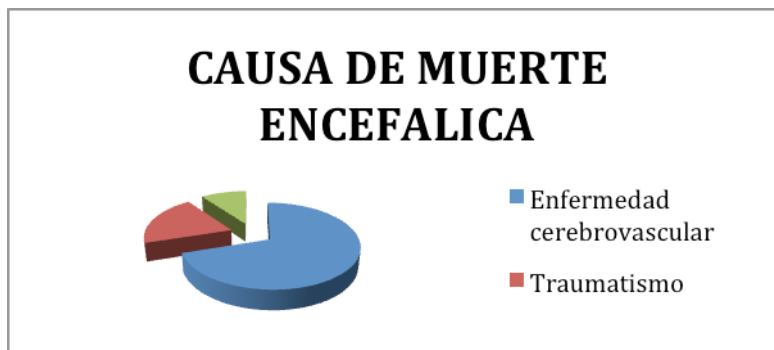
Todos los insumos son proporcionados por el Instituto Mexicano del Seguro Social.

Dichos procedimientos diagnósticos se realizan cotidianamente en el servicio de Imagenología del Centro Médico Nacional Siglo XXI por lo que es un estudio factible.

## X.- RESULTADOS

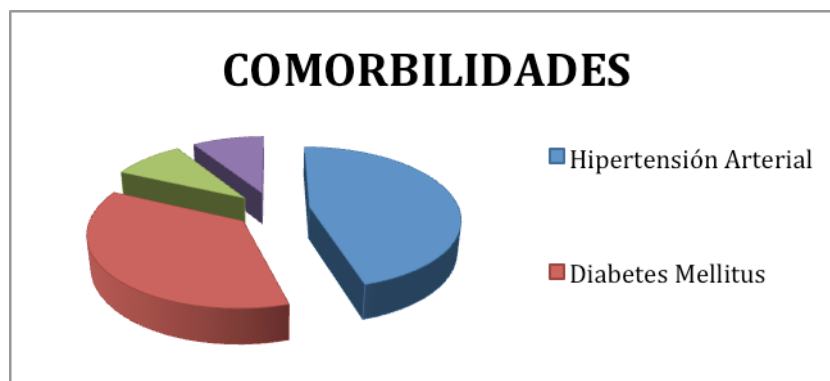
Del periodo comprendido del 2 de febrero al 15 de junio del 2013 se recabaron los estudios de 10 pacientes enviados al servicio de imagenología del Centro Medico Nacional Siglo XXI para realización de Angio-TC cerebral como prueba diagnostica de ME. Fueron un total de 7 hombres y 3 mujeres con un rango de edad de 30 a 77 años con una mediana de 6.5 años. Tabla 1. Las principales causas de muerte encefálica fueron secundarias evento vascular cerebral hemorrágico, seguidas de las traumáticas y en tercer lugar por lesión ocupante de espacio que condiciona aumento en la presión intracraneal. Grafica 1.

**Grafica 1.** Causas de Muerte Encefálica. imágenes.



Las comorbilidades asociadas fueron enfermedades crónico degenerativas donde destaca la Hipertensión Arterial, Diabetes Mellitus, Insuficiencia renal crónica y anticoagulación por prótesis valvular. Grafico 2.

**Grafico 2.** Comorbilidades



**Tabla 1.** Datos del paciente y hallazgos por imagen en fase arterial y venosa.

Fase Arterial 6)

7)

Fase Venosa 6)

Paciente	Sexo	Edad	Causa de muerte 1)	Condición que modifica la PIC 2)	Comorbilidad 4)	Revisión	AC	AC	AC	AC	V	V	G	A	A	S	S	AC	AC	AC	AC	V	V	G	A	A	S	S	
							3	3	4	4	IC	IC	VG	TS	TS	7	7	3	3	4	4	IC	IC	VG	TS	TS	7	7	
1	F	72	C	C HP E	HAS		1	1	1	1	1	1	1	0	0	S	S	1	1	1	1	1	1	1	0	0	S	S	
							2	1	1	1	1	1	1	1	0	0	S	S	1	1	1	1	1	1	1	1	1	0	0
2	M	61	C	C HSA F IV 3) HP E	HAS AC O; CR 5)		1	1	1	1	1	1	1	0	0	S	S	1	1	1	1	1	1	1	0	0	S	S	
							2	1	1	1	1	1	1	1	0	0	S	S	1	1	1	1	1	1	1	1	0	0	S
3	F	57	T	C HP HSA F IV E	Nin gun o		1	1	1	1	1	1	1	0	0	S	S	1	1	1	1	1	1	1	0	0	S	S	
							2	1	1	1	1	1	1	1	0	0	S	S	1	1	0	0	1	1	1	1	0	0	N
4	F	54	C	C E	Nin gun o		1	1	1	1	1	1	1	0	0	S	S	1	1	1	1	1	1	1	1	0	0	S	S
							2	1	1	1	1	1	1	1	0	0	S	S	1	1	1	1	1	1	1	1	0	0	S
5	M	73	C	C E	Nin gun o		1	1	1	1	1	1	1	0	0	S	S	1	0	1	0	1	1	1	1	0	0	N	N
							2	1	1	1	1	1	1	1	0	0	S	S	1	0	1	0	1	1	1	1	0	0	N
6	M	60	C	HSA F IV E	DM HAS		1	1	1	1	1	1	1	0	0	S	S	1	1	1	1	1	1	1	1	0	0	S	S
							2	1	1	1	1	1	1	1	0	0	S	S	1	1	1	1	1	1	1	1	0	0	S
7	M	51	O	LOE E	Nin gun o		1	1	1	1	1	1	1	0	0	S	S	1	1	1	1	1	1	1	1	0	0	S	S
							2	1	1	1	1	1	1	1	0	0	S	S	1	1	1	1	1	1	1	1	0	0	S
8	M	57	C	HP HSD HSA F IV E	DM HAS		1	1	1	1	1	1	1	0	0	S	S	1	1	1	1	1	1	1	1	0	0	S	S
							2	1	1	1	1	1	1	1	0	0	S	S	1	1	1	1	1	1	1	1	0	0	S
9	M	30	T	HP HSA F IV E	Nin gun o		1	1	1	1	1	1	1	0	0	S	S	1	1	1	1	1	1	1	1	0	0	S	S
							2	1	1	1	1	1	1	1	0	0	S	S	1	1	1	1	1	1	1	1	0	0	S
10	M	77	C	HSA F IV E	DM IR		1	1	1	1	1	1	1	0	0	S	S	1	1	1	1	1	1	1	1	0	0	S	S
							2	1	1	1	1	1	1	1	0	0	S	S	1	1	1	1	1	1	1	1	0	0	S

Tabla 1. 1)Causa de muerte: A= anoxia-isquémica, C=enfermedad cerebrovascular, T=traumática, O=otro que condicione aumento en la PIC 2)Condición que modifique la presión intracraneal: C=craniectomía, Cr=craneotomía, E=edema, HP=hematoma intraparenquimatoso, HSA=Hemorragia subaracnoidea, HSD=hematoma subdural, LOE=lesión ocupante de espacio. 3)F=Clasificación escala de de Fisher. 4)Comorbilidades: DM= Diabetes Mellitus, HAS=Hipertensión Arterial Sistémica, AC=Anticoagulación, IC=Insuficiencia cardiaca, IR=Insuficiencia renal, IH=Insuficiencia hepática, O=Otro. 5)CR= Cardiopatía Reumática. 6) Opacificación de los vasos en fase arterial y venosa: 1: no, 0: si. 7)Escala de 7 puntos y de 4 puntos de acuerdo a las referencias bibliográficas; S=si cumple criterios, N=no cumple criterios.

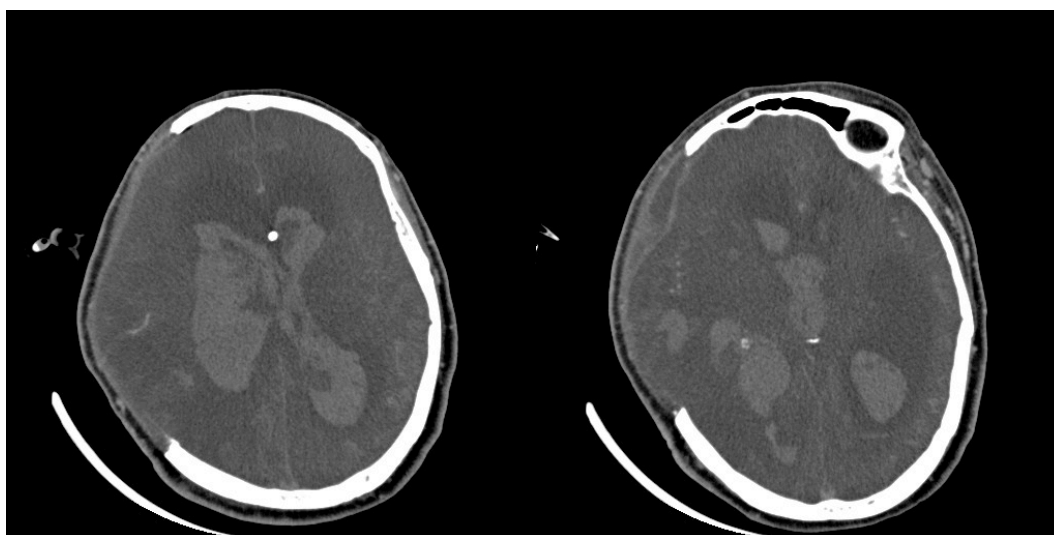
En la evaluación de los vasos opacificados de la circulación extracraneal en todos los estudios incluidos se evidencio opacificacion de la arteria temporal superficial rama de la carótida externa lo que confirma una adecuada administración de medio de contraste en el espacio endovascular.

En la evaluación de los vasos opacificados de la circulación intracraneal, en la fase arterial todos los pacientes cumplieron con los criterios de muerte cerebral de acuerdo con la Score de 7 puntos y con la de 4 puntos por no presentar medio de contraste en segmento A3 de arteria cerebral anterior y M4 de arteria cerebral media ni en lo que respecta a estructuras venosas (cerebrales internas y gran vena de Galeno). Dicho hallazgo coincidió en la interpretación de ambos revisores.

En la fase venosa dos pacientes no cumplió los criterios de muerte encefálica de acuerdo con el Score de 7 puntos ni de 4 puntos.

Un paciente presentó opacificación en segmentos corticales de arteria cerebral media (M4) de manera bilateral; dicho hallazgo solo fue reportado por un solo revisor. Figura 1. Por lo que no se determino ME. Un día después se corrobora el diagnostico por este método mismo método de imagen.

**Figura 1.**

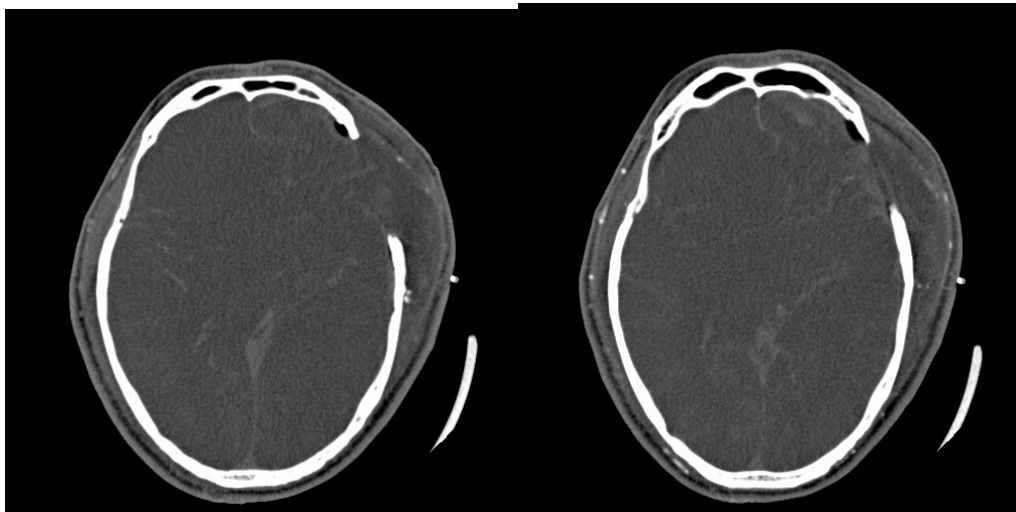




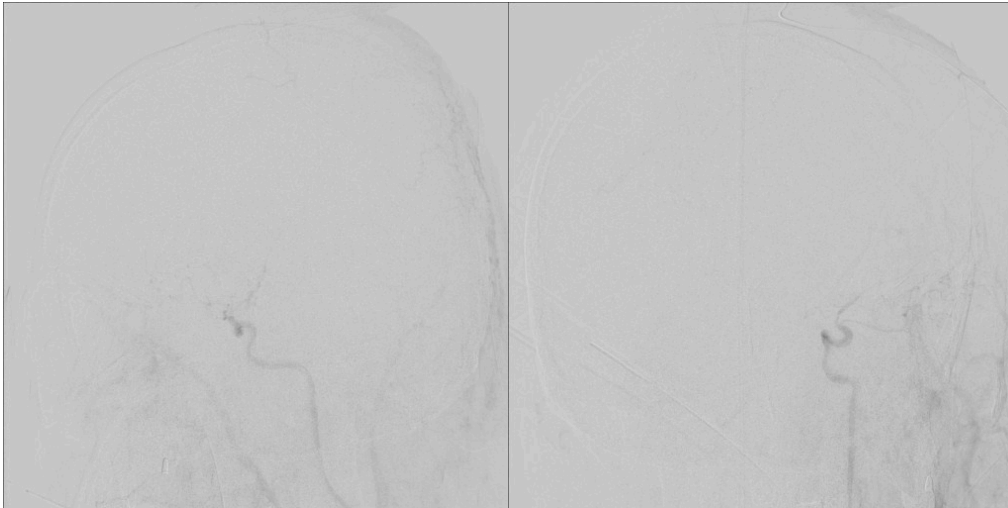
El segundo paciente que no cumplió criterios de muerte cerebral fue por presentar medio de contraste en segmento pericalloso de la arteria cerebral anterior (A3) izquierda y segmento cortical de la arteria cerebral media (M4) de lado izquierdo; ambas en fase venosa. Dicho hallazgo fue identificado por ambos revisores. (Figura 2). El diagnóstico confirmatorio de ME se confirmó horas más tarde mediante angiografía de 4 vasos (Figura 3) evidenciando paso filiforme de medio de contraste a la arteria cerebral media izquierda hasta su segmento M2. La Angiografía cerebral se solicitó ya que los hallazgos de tomografía no eran muy claros y el segmento M4 se interponía con la hemorragia en espacios subaracnoideo visualizado en estudio simple. Además el paciente era potencial donador multiorgánico.

Tanto los pacientes que no se cumplieron criterios de muerte cerebral como los que sí; presentaron condiciones que modificaban la presión intracraneal por edema cerebral, craniectomía con herniación transcraneal, ocupación por hematomas o lesiones ocupantes de espacio. Grafica 3.

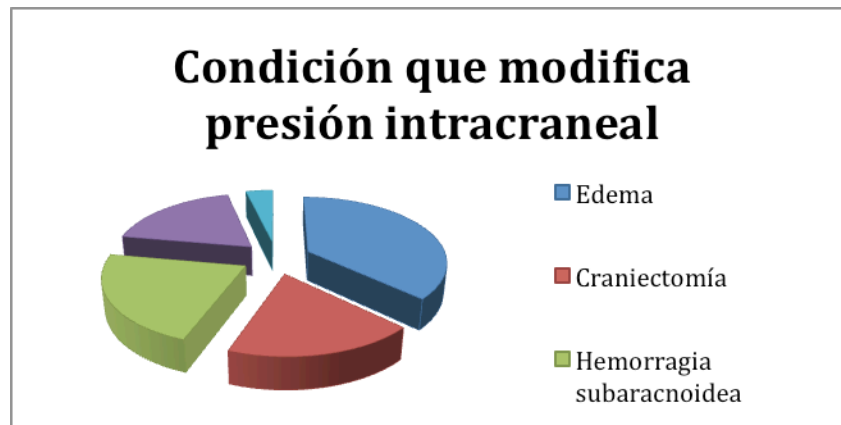
**Figura 2.**



**Figura 3.**



**Grafica 3.** Condiciones que modifican la presión intracraneal.



Los resultados en evaluación de la escala con 7 puntos se pudieron sintetizar en la escala de 4 puntos en todos los pacientes.

Algunos otros vasos se opacificaron en la mayoría de los pacientes tanto en la fase arterial como en la venosa. Dichos segmentos fueron en orden de frecuencia; segmentos intracraneales de la arteria carótida interna, segmentos M1, M2, y M3 así como A1 situación que puede estar presente en pacientes con evidencia clínica de muerte encefálica según la literatura medica actual.

## **XI.- DISCUSIÓN**

Realizar el diagnóstico oportuno de muerte encefálica es importante ya que por una parte nos permite retirar el tratamiento y medidas de soporte, incluida la ventilación mecánica, evitando el agotamiento de recursos innecesarios, la ansiedad de la familia ante la incertidumbre diagnóstica; y por otra parte, el diagnóstico oportuno optimiza el manejo del donante multiorgánico por parte del equipo de procuración y trasplantes.

En la muerte encefálica se presenta paro en la circulación sanguínea cerebral que se produce cuando la presión intracraneal excede a la presión arterial sistólica.

La arteriografía cerebral de 4 vasos es considerada el estándar de oro para el diagnóstico instrumental de ME, ya que demuestra claramente la ausencia de flujo sanguíneo cerebral, pero presenta grandes limitaciones que han impedido su uso rutinario, ya que requiere una sala de hemodinamia con personal médico calificado y técnico para su operación y un tiempo prolongado de realización. Las nuevas formas de realizar Angiografías cerebrales mediante Angiotomografía multicorte tienen ventajas de ser realizadas mediante la inyección de contraste en una vena periférica y que además esta disponible en la mayoría de los hospitales de forma cotidiana y continua.

Dupas y cols.(13) publicaron una serie de 14 pacientes diagnosticados de ME mediante Angio-TC helicoidal en dos fases, inicialmente realizaban TC sin contraste obteniendo imágenes cada 10mm veinte segundos después de la inyección de contraste, realizaban una TC para valorar la circulación cerebral arterial, repitiéndose la segunda fase a los 54 segundos para estudiar la circulación venosa, reconstruyendo las imágenes cada 5mm. En el trabajo no se menciona el modelo de TC helicoidal utilizado, aunque dado el grosor de adquisición de imágenes y el año de realización, se trataba sin duda de una TC con características técnicas y prestaciones muy inferiores a las actuales. Los criterios de ME se basan en la ausencia de opacificación de las arterias pericallosas; segmento A3 de la arteria cerebral anterior y de las arterias terminales del córtex; segmento M4 de la arteria cerebral media. Valorando la opacificación para cada tipo de vaso analizado, la especificidad

alcanzada era del 100%, concluyendo que la Angio-TC helicoidal en dos fases podía demostrar la ausencia de flujo sanguíneo cerebral.

Después Leclerc y cols. (14) publican 15 pacientes con ME clínica a los que se les realiza el diagnóstico de parada circulatoria cerebral mediante Angio-TC helicoidal en dos fases, 20 y 60 segundos después de la inyección del contraste. El protocolo técnico y los resultados son similares al estudio de Dupas, y concluyen que la ausencia de ramas corticales de la arteria cerebral media (M4), y la ausencia de opacificación de la vena cerebral interna son los mejores criterios para el diagnóstico de ME por Angio-TC. Los trabajos de Dupas y de Leclerc pueden ser considerados los antecedentes diagnósticos de ME mediante Angio-TC mas relevantes.

El estudio de Franpas y cols. (15) tuvo como propósito valorar sensibilidad y especificidad reduciendo la escala de 7 a 4 puntos basado en la opacificación de los segmentos corticales de la arteria cerebral media (M4) y las venas cerebrales internas; estructuras vasculares que ha sido las mayormente aceptadas como criterio diagnostico de ME cuando hay ausencia de su opacificación.

El estudio concluyo que la el Score de 4 puntos fue mas sensible (85.7%) y requiere solo el análisis de 4 vasos, y además mantiene una especificidad del 100%. La falta de opacificación de las venas cerebrales internas el hallazgo mas sensible.

Estudios mas recientes como el de Reike y cols. (17) realizaron un comparativo entre la escala de Score 7 puntos y de 4 puntos. En 22 pacientes, se confirmó cese de la circulación cerebral en la fase CT venosa. En 7 pacientes, el cese de la circulación cerebral no fue confirmada debido a al reforzamiento vascular residual en segmentos M4 de la arteria cerebral media y venas cerebrales internas. En estos pacientes, una revaloración clínica después de un mínimo de seis horas confirmó el diagnóstico de ME.

En nuestro estudio; 2 de lo 10 pacientes analizados con diagnostico clínico de ME no cumplieron con criterios diagnósticos de ME propuesto por Dupas y Lecler. Uno de ellos se sometió a arteriografía cerebral de 4 vasos como prueba confirmatoria ya que la opacificación de los segmentos de M4 en fase venosa era muy escasa y podía ser confundida con la hemorragia subaracnoidea subyacente

valorada en la fase simple. Además de que se trataba de un potencial donador multiorgánico. El estudio de arteriografía unas horas más tarde reveló; opacificación de la arteria carótida externa y paso filiforme de medio de contraste a una rama opercular de la arteria cerebral media izquierda sin alcanzar segmento cortical; se dejó correr la adquisición en espera de ver opacificación de la circulación venosa sin evidencia de la misma.

Es importante destacar que ambos pacientes a pesar de que el diagnóstico de ME fue de etiología distinta, ambos fueron sometidos a procedimiento quirúrgico con craniectomía extensa para disminuir la presión intracraneal.

En pacientes con muerte cerebral, un fenómeno conocido como "estasis de llenado" se puede producir en la fase venosa tardía. Este término fue utilizado inicialmente en la angiografía convencional y describe un llenado prolongado de los vasos subaracnoideos intracraneales. Este término también se utiliza para describir este fenómeno en Angio-TC. Por lo tanto para evaluar el flujo del parénquima cerebral es mejor buscar la opacificación de las arterias cerebrales en sus segmentos más distales que son los más cercanos al lecho capilar, por ejemplo, segmentos M4 de la arteria cerebral media. En el otro lado del lecho capilar, la opacificación del sistema venoso profundo en la fase venosa de Angio-TC es una prueba adicional de que existe persistencia del flujo cerebral. La fase arterial de la Angio-TC por sí misma no es adecuada para la determinación de ME debido a que el flujo venoso solo puede visualizarse en una fase tardía y por eso debe incluirse en los protocolos actuales de ME.

En el presente estudio a diferencia de lo reportado en la literatura (7) donde se considera el traumatismo como la principal causa de ME; la principal causa de muerte fue por accidente cerebral vascular.

Al comparar la escala (Score de 7 puntos) contra la de 4 puntos; pudimos apreciar que no existió variación en ambas y que los pacientes que no cumplieron los criterios de muerte cerebral por escala de 7 puntos tampoco lo hicieron con la de 4 puntos requiere solo el análisis de 4 vasos. La falta de opacificación de las ramas corticales de la arteria cerebral media y de las venas cerebrales internas es probablemente el hallazgo más sensible para la corroboración diagnóstica de ME sin

embargo estos últimos son estructuras muy difíciles de identificar se requieren reconstrucciones sagitales y coronales que faciliten su identificación; aunado a esto en la mayoría de los pacientes con diagnóstico de ME existe hemorragia de distribución subaracnoidea que se identifica como pequeñas y delgadas estructuras hiperdensas que pueden ser confundidas con estructuras vasculares del sistema venoso profundo.

Durante la realización del estudio pudimos identificar que el análisis de los vasos debe ser muy sistematizado para lograr identificar dichas estructuras tanto arteriales como venosas y que la mayoría de estos pacientes están asociados con otros factores fisiopatológicos que modifican las estructuras anatómicas normales.

En lo que respecta a la recolección de la información y al procesamiento de los datos pudimos identificar que las notas en el expediente clínico realizadas por el servicio responsable de emitir el diagnóstico clínico de ME ; no llevaban un orden sistemático, completo y riguroso como debiera ser dada la importancia clínica y legal este diagnóstico, salvo si el paciente estaba en protocolo por posible donador multiorgánico.

## **XII.- CONCLUSIÓN**

La Angio-TC, es una técnica rápida, mínimamente invasiva, fácil de realizar, con disponibilidad de 24 horas, en la mayoría de los centros hospitalarios de nuestro país que confirma la ME en pacientes con dificultad diagnóstica clínica. Es por esto que creemos que representa una interesante alternativa a la arteriografía convencional en el diagnóstico de ME. Sin embargo dada las escasas referencias en la literatura médica y con baja casuística, es necesario realizar más estudios que contribuyan a estandarizar los hallazgos confirmatorios.

En base a los resultados obtenidos en este estudio podemos concluir que la ausencia de opacificación las venas cerebrales internas es el hallazgo mas confiable para confirmar el diagnóstico de ME por Angio-TC, situación que coincide con lo aceptado por la literatura medica actual incluida en la escala de 7 puntos que a su vez se sintetiza en la escala de 4 puntos.

**XIV. ANEXOS.**

**HOJA DE RECOPIACION DE DATOS**

**PROTOCOLO ANGIOTOMOGRAFIA PARA DIAGNOSTICO**

**MUERTE CEREBRAL**

**HOJA DE RECOLECCION DE DATOS**

Nombre: \_\_\_\_\_

QP y fecha del estudio en sistema IMPAX: \_\_\_\_\_

Genero: \_\_\_\_\_ Edad: \_\_\_\_\_

**Score de 7puntos.**

Segmentos pericallosos de arteria cerebral anterior(2)Derecho\_\_\_\_\_ Izquierdo\_\_\_\_\_

**Segmentos corticales de arteria cerebral media (2) Derecho\_\_\_\_\_ Izquierdo\_\_\_\_\_**

**Venas cerebrales internas (2) Derecha \_\_\_\_\_ Izquierda \_\_\_\_\_**

Gran vena cerebral de Galeno (1) \_\_\_\_\_ TOTAL Score 7 \_\_\_\_\_ **Score 4** \_\_\_\_\_

Algún otro vaso intracraneal opacificado:

\_\_\_\_\_  
\_\_\_\_\_

Otros hallazgos significativos:

\_\_\_\_\_  
\_\_\_\_\_

Condición que modifique presión intracraneal:

\_\_\_\_\_  
\_\_\_\_\_

Causa de ME:

\_\_\_\_\_  
\_\_\_\_\_

Comorbilidades:

\_\_\_\_\_  
\_\_\_\_\_

NOMBRE Y FIRMA DEL MEDIO REVISOR. \_\_\_\_\_



## XV.- BIBLIOGRAFÍA

1. Mollaret P, Goulon M. Le coma *de passe*. Rev Neurol. 1959;101: 3-15.
2. Ad Hoc Committee (1968) A definition of irreversible coma: Report of the Ad Hoc Committee of the Harvard Medical School to Examine the Definition of Brain Death. JAMA 205:337–340.
3. Eelco F.M. Wijdicks, MD, The neurologist and Harvard criteria for brain death, Historical Neurology, NEUROLOGY October 2003;61:970–976.
4. Laureys S. Death, unconsciousness and the brain, Science and Society NEUROSCIENCE Volume 6, November 2005 pg. 899-907
5. Escudero D. Matesanz R, Sorattic C.A., Flores J. Muerte encefálica en Iberoamerica, Elsevier Doyma, Med Intensiva. 2009;33(9):415–423.
5. Escudero D. Diagnóstico de Muerte Encefálica Servicio de Medicina Intensiva. Hospital Universitario Central de Asturias. Oviedo España. 2009;33(4):185-95.
6. LEY GENERAL DE SALUD, Nueva Ley publicada en el Diario Oficial de la Federación el 7 de febrero de 1984 Últimas reformas publicadas DOF 15-01-2013 Título; décimo cuarto de Donación, Trasplantes y Pérdida de la Vida, Capitulo IV Pérdida de la Vida. Artículos 343 y 344.
7. Eelco F.M. Wijdicks Evidence-based guideline update: Determining brain death in adults Report of the Quality Standards Subcommittee of the American Academy of Neurology, Neurology 74, June 8, 2010
8. Bernat L Brain Death, Chapter 12, Coma and related conditions. The Neurology of Consciousness Elsevier Ltd. 2009, pg 151-161.
9. Machado C, Brain Death, Chapter 4, A Reappraisal, Department of clinical Neurophysiology , Havana Cuba, Springer Science Business Media, 2007
10. American Clinical Neurophysiology Society. Guideline 3: Minimum technical standards for EEG recording in suspected cerebral death. Journal Clinical Neurophysiology. 2006;23:97-104.
11. Sloan M.A., MD, Assessment: Transcranial Doppler Ultrasonography Report of the Therapeutics and Technology Assessment Subcommittee of the American Academy of Neurology, American Academy of NEUROLOGY 2004;62:1468–1481
12. Posner J.B., Plum F. Diagnosis of stupor and coma, Contemporary Neurology Series, 4th Edition, chapter 8, Brain Death, Oxford University Press 2007, pg 331-41.
13. Dupas B. Diagnosis of brain death using two-phase spiral CT. AJNR Am J Neuroradiol. 1998;19(4):641–7.
14. Leclerc X., The role of spiral CT for the assessment of the intracranial circulation in suspected brain-death, J. Neuroradiol., 2006, 33, 90-95

15. Frampas E, Videcoq M, de Kerviler E, Ricolfi F, Kuoch V, Mourey F, et al. CT angiography for brain death diagnosis. *AJNR Am J Neuroradiol.* 2009;30(8):1566–70.
16. Combes JC,. Reliability of computed tomographic angiography in the diagnosis of brain death. *Trasplant Proc.* 2007;39:16-20.
17. Rieke A, Computed tomography angiography (CTA) to prove circulatory arrest for the diagnosis of brain death in the context of organ transplantation, *The European Journal of Medical Sciences, Swiss Med Wkly.*2011.13261
18. Krzysztalowski A. Computed Tomographic Angiography and Perfusion in the Diagnosis of Brain Death Elsevier Inc. *Transplantation Proceedings,* 2010. 42, 3941–3946.
19. Quesnel C, Fulgencio J-P, Adrie C, Marro B, Payen L, Lember N, et al. Limitations of computed tomographic angiography in the diagnosis of brain death. *Intens Care Med.* 2007; 33:2129-35
20. Monteiro LM. Transcranial Doppler ultrasonography to confirm brain death: a meta-analysis. *Intens Care Med.* 2006; 32:1937-44.

