



**UNIVERSIDAD NACIONAL AUTÓNOMA
DE MÉXICO**



FACULTAD DE MEDICINA
DIVISIÓN DE ESTUDIOS DE POSGRADO E INVESTIGACIÓN
SECRETARÍA DE SALUD
INSTITUTO NACIONAL DE PEDIATRÍA

**EVOLUCIÓN DE LOS PACIENTES CON RETINOBLASTOMA INTRA
OCULAR NO METASTÁSICO CON DOS ESQUEMAS DE
TRATAMIENTO**

TESIS

PARA OBTENER EL DIPLOMA DE CURSO DE POSGRADO EN LA
ESPECIALIDAD DE
ONCOLOGIA PEDIATRICA MÉDICA

PRESENTA

DRA. MERLE DENISSE LAFFONT ORTIZ

TUTOR DE TESIS

DR. CARLOS ALEJANDRO LEAL LEAL

MÉXICO, D.F. 2013



Universidad Nacional
Autónoma de México




UNAM – Dirección General de Bibliotecas
Tesis Digitales
Restricciones de uso

DERECHOS RESERVADOS ©
PROHIBIDA SU REPRODUCCIÓN TOTAL O PARCIAL


Todo el material contenido en esta tesis esta protegido por la Ley Federal del Derecho de Autor (LFDA) de los Estados Unidos Mexicanos (México).

El uso de imágenes, fragmentos de videos, y demás material que sea objeto de protección de los derechos de autor, será exclusivamente para fines educativos e informativos y deberá citar la fuente donde la obtuvo mencionando el autor o autores. Cualquier uso distinto como el lucro, reproducción, edición o modificación, será perseguido y sancionado por el respectivo titular de los Derechos de Autor.


**EVOLUCIÓN DE LOS PACIENTES CON RETINOBLATOMA INTRA
OCULAR NO METASTÁSICO CON DOS ESQUEMAS DE
TRATAMIENTO**



**DRA. ROSAURA ROSAS VARGAS
DIRECTOR DE ENSEÑANZA**



**DR. LUIS MARTÍN GARRIDO GARCÍA
JEFE DEL DEPARTAMENTO DE PRE Y POSGRADO**



**DR. ROBERTO RIVERA LUÑA
PROFESOR TITULAR DEL CURSO DE
ONCOLOGÍA PEDIÁTRICA**



**DR. CARLOS ALEJANDRO LEAL LEAL
TUTOR DE TESIS**

AGRADECIMIENTOS

AL INSTITUTO NACIONAL DE PEDIATRIA

Mi eterna gratitud a la Institución que me abrió sus puertas para realizar un logro más en mi formación profesional permitiéndome ser parte del equipo médico al servicio de la sociedad.

A MIS MAESTROS

Gracias por el apoyo y conocimientos brindados, de los que me hicieron participe a lo largo de tres años, mismos que sabré poner en práctica en bien de los demás.

A MIS ASESORES

Gracias a ustedes que han sido mi guía en la realización de mi tesis, en todo momento los tendré presente en mi mente y en mi corazón.

Siempre los recordare con cariño y respeto por su apoyo brindado de manera incondicional.

A LOS NIÑOS

Que han sido la parte fundamental de mi carrera y por ustedes seguiré preparándome en mi formación profesional día tras día para brindarles una mejor calidad de vida.

DEDICATORIA

A DIOS

Te pido padre mío guíes mis pasos y seas mi compañero en esta tarea que me has encomendado en bien de los demás.

Agradezco señor la oportunidad que me brindaste al ponerme en el camino de tantos niños que te necesitan, te pido que seamos esperanza para ellos y que el cansancio y la monotonía del trabajo no nos permitan renunciar a sus sueños.

A MI FAMILIA

Por estar siempre acompañándome, por brindarme su apoyo en las decisiones que he tomado a lo largo de mi vida, y por su incansable amor y comprensión.

A MIS AMIGOS

Que gracias a ellos han hecho de este camino más sencillo y divertido con sus consejos y acompañamiento.

ÍNDICE

MARCO TEÓRICO.....	2
JUSTIFICACIÓN.....	7
PREGUNTA DE INVESTIGACIÓN.....	7
PLANTEAMIENTO DEL PROBLEMA.....	7
OBJETIVOS.....	8
GENERAL.....	8
ESPECÍFICOS.....	8
HIPÓTESIS.....	9
CLASIFICACIÓN DE LA INVESTIGACIÓN.....	9
MATERIAL Y METODOS.....	9
POBLACIÓN.....	9
CRITERIOS DE INCLUSIÓN.....	9
CRITERIOS DE EXCLUSIÓN.....	9
CRITERIOS DE ELIMINACIÓN.....	9
UBICACIÓN DEL ESTUDIO.....	10
TAMAÑO DE LA MUESTRA.....	10
VARIABLES.....	10
DEFINICIONES OPERACIONALES.....	11
ANÁLISIS ESTADÍSTICO.....	14
CONSIDERACIONES ÉTICAS.....	14
RESULTADOS.....	15
ANÁLISIS.....	19
CONCLUSIONES.....	21
BIBLIOGRAFÍA.....	22

MARCO TEORICO

El Retinoblastoma es un tumor maligno neural embrionario de la retina, es el tumor maligno intraocular más común en niños. Tiene un patrón de crecimiento variable ya que se puede originar de un solo o múltiples focos en uno o ambos ojos.

En 1900 Verhoeff concluyó que el tumor se derivaba de células de la retina embrionarias indiferenciadas, por lo que propuso el término de Retinoblastoma. El término de Retinoblastoma fue adoptado por la Sociedad Americana de Oftalmología hasta 1926.¹

La tercera encuesta nacional de cáncer predijo una incidencia de 11 nuevos casos de Retinoblastoma por millón de población en menores de 5 años, o 1 en 18 000 nacimientos en Estados Unidos. Un reporte multicéntrico de México concluyó que el Retinoblastoma es el segundo tumor sólido más frecuente después de los tumores de Sistema Nervioso Central en niños. La frecuencia estimada del Retinoblastoma bilateral es de 25 a 35%, esto en EU se estima que 200 niños por año desarrollan Retinoblastoma, 40 a 60 casos de estos son bilaterales. No hay una predilección en raza o género. En México no contamos con información suficiente como para estimar que la frecuencia es mayor que en países desarrollados.

El Retinoblastoma se puede presentar al nacimiento y en la infancia. Cerca del 80% de los casos son diagnosticados por debajo de los 3 o 4 años de edad, con una media de 2 años. En México la edad reportada en un estudio multicéntrico en el 2004 fue más alta que la reportada en estudios en países desarrollados.

Los signos y síntomas de un tumor intraocular dependen del tamaño y posición del tumor. El signo presente más común es la leucocoria de uno o ambos ojos, seguido por el estrabismo, puede haber pérdida de visión.

En cuanto al diagnóstico se sugiere con la presencia de leucocoria. La presencia de una masa rosa intraocular puede sugerir Retinoblastoma. El diagnóstico se puede hacer por oftalmoscopia, ultrasonido, TAC, RMN o confirmación por patología.

Una de las estadificaciones que se utiliza es la Internacional donde el Estadio A involucra tumores menores de 3 mm, sin siembras vítreas, sin desprendimiento de la retina. Estadio B: tumores confinados a la retina, cualquier ubicación, sin siembras vítreas, desprendimiento de retina menor a 5 mm, Estadio C siembra vítrea fina-difusa o localizada, desprendimiento de retina mayor a 5 mm o total, Estadio D: siembras vítreas masivas, desprendimiento de retina mayor a 5 mm o

desprendimiento de retina con tumor en la zona de desprendimiento, Estadio E: no hay potencial visual, tumor en segmento anterior, tumor anterior a la marmara anterior del vítreo, glaucoma neovascular, hemorragia vítrea, ptisis.²

Existen factores pronósticos para la vida de los pacientes entre los cuales el más importante es la invasión al corte del nervio óptico. La afección aislada a coroides o la afección a la lámina cribosa no han mostrado ser estadísticamente significativa como variable pronostica.³

El objetivo del tratamiento en niños con Retinoblastoma es de primera instancia salvar la vida del paciente y segundo salvar el ojo o la visión. Hay muchas opciones médicas y quirúrgicas de tratamiento.

La quimioterapia como parte del tratamiento para Retinoblastoma no jugaba un papel tan importante como lo es ahora, en 1990 la quimioterapia era usada en pacientes que tenían enfermedad diseminada en coroides, nervio óptico, órbita o sitios extra oculares distantes, lo cual ha venido a cambiar actualmente.

El objetivo principal para la quimioterapia en Retinoblastoma intraocular localizado se centraba principalmente en reducir el tamaño del tumor y permitir el uso de estrategias como laser, crioterapia o termoterapia. La quimiorreducción es empleada para Retinoblastoma unilateral como bilateral, es efectiva para todos los estadios de la enfermedad, sin embargo en estadios avanzados se ha observado fracasos a pesar de ella.

En un estudio piloto publicado en 1997, 40 ojos en 31 pacientes con Retinoblastoma bilateral fueron tratados con vincristina, tenipósido, carboplatino combinado con ciclosporina resultó en una SLE de 89% en pacientes que no fueron previamente tratados.⁴

En México en un estudio multicéntrico en el 2004 se analizó las características clínicas y frecuencia en pacientes con Retinoblastoma, donde el tratamiento a base de quimioterapia se trató con 15 regímenes diferentes, donde el 21% recibió ciclofosfamida y doxorubicina, 50.6% recibió cisplatino o carboplatino mas otras drogas, como VP 16 y VCR , 2.6% esquemas misceláneos.⁵

El régimen de quimioterapia mas usado en el tratamiento de Retinoblastoma intraocular no metastásico consiste en una combinación de carboplatino, vincristina y etopósido, esto debido a los beneficios del carboplatino el cual tiene una alta penetración a sistema nervioso central y médula ósea. La combinación de carboplatino con etopósido produce una sinergia cuando es usado en pacientes con tumores neuroectodérmicos embrionarios, como lo es el Retinoblastoma.⁶

El pronóstico del Retinoblastoma ha mejorado durante el último siglo, esto se debe a un diagnóstico temprano y mejores estrategias de tratamiento. Una de las principales causas de mortalidad de Retinoblastoma incluye las segundas neoplasias, pinealoblastomas y metástasis. Las segundas neoplasias y los pinealoblastomas se desarrollan casi exclusivamente en los casos hereditarios, mientras que las metástasis pueden ocurrir en ambos casos, tanto en Retinoblastoma hereditario como no hereditario. Las metástasis se presentan en menos del 10% de los pacientes en países avanzados. Es posible reducir el riesgo de metástasis empleando terapia adyuvante posterior a la enucleación en pacientes específicos. La quimioterapia adyuvante puede incluir quimioterapia sistémica o radioterapia.

En un estudio retrospectivo, no aleatorizado se analizó 1020 pacientes con Retinoblastoma entre 1974 y 1999, se examinó el papel de la quimioterapia adyuvante para prevenir metástasis en pacientes con Retinoblastoma unilateral, tratados de primera instancia con enucleación y en los cuales se identificaban factores de alto riesgo de acuerdo al reporte de histopatología. De estos 1020 sólo se analizó los unilaterales, que corresponde a 80 pacientes, de entre 1 año y 16 años. La quimioterapia adyuvante fue administrada a 46 pacientes (58%) de 80; uno de los regímenes consistió en vincristina, doxorubicina, ciclofosfamida administrado en 21 pacientes o vincristina, etopósido y carboplatino en 24 pacientes. De los del régimen con vincristina, doxorubicina, ciclofosfamida, 5 presentaron pancitopenia o infección mientras que en el segundo grupo se presentó en 6 pacientes. Es importante mencionar que a 59 meses ningún paciente presentó segundas neoplasias. 10 pacientes desarrollaron metástasis, de los cuales 8 no recibieron quimioterapia adyuvante. El efecto benéfico de la quimioterapia adyuvante fue estadísticamente significativa en subgrupos de pacientes con infiltración masiva a coroides o invasión retrolaminar de nervio óptico.⁷

En otro estudio publicado en el 2009 se evaluó 557 pacientes con Retinoblastoma un patrón de regresión posterior a quimiorreducción y quimioterapia adyuvante. A estos pacientes se les dio 6 ciclos de quimioterapia y termoterapia o crioterapia. El régimen de quimioterapia que se administró consistió en vincristina, etopósido y carboplatino. Se evaluaban los patrones de regresión tras los 6 ciclos de quimioterapia que consistía en 4 patrones: tipo 0 (no remanente), tipo 1 (remanente calcificado), tipo 2 (remanente no calcificado), tipo 3 (remanente parcialmente calcificado), tipo 4 (cicatriz plana). 317 pacientes tuvieron regresión tipo 4, 127 tipo 3, 28 tipo 2, 75 tipo 1, 10 tipo 0.⁸

Muchos de los regímenes de quimioterapia utilizada en el tratamiento para el Retinoblastoma incluyen el cisplatino o carboplatino. La dosis total acumulada de cisplatino por arriba de 400 mg/m² puede inducir ototoxicidad. El uso continuo de cisplatino además puede causar pérdida de audición de baja frecuencia. El carboplatino es un análogo del cisplatino que se ha reportado presenta una toxicidad menor. Cuando se usa a altas dosis (dosis total de 2 gr/m²) puede causar pérdida de audición tanto de bajas o altas frecuencias.

En un estudio realizado en el 2011 se evaluó la ototoxicidad producida en niños con Retinoblastoma tratados con carboplatino y cisplatino, se analizaron 32 pacientes, de los cuales 21 pacientes fueron tratados con carboplatino y cisplatino. De esos 21 niños 5 (24%) presentó pérdida de audición. Del grupo de niños tratados con carboplatino (15) sólo un caso presentó pérdida de la audición, mientras que el tratado con cisplatino (6) 4 casos perdieron la audición.⁹

El esquema de quimioterapia Carboplatino, Etopósido, Vincristina inicialmente se utilizó para el tratamiento de pacientes con Neuroblastoma y Meduloblastoma desde 1981, en la actualidad este esquema ha sido de utilidad en los pacientes con Retinoblastoma principalmente para estadios intraoculares no metastásicos. En el Instituto Nacional de Pediatría se empezó a utilizar desde 1994 dando buenos resultados hasta el momento con una supervivencia de 68% a 80 meses en pacientes con estadio orbitario con la aplicación de 6 ciclos de quimioterapia ya que más de estos no ofrecía mayor respuesta terapéutica y si en cambio provocaba quimiorresistencia y efectos colaterales indeseables como daños al riñón por tubulopatía o a la audición por platino, así como incremento en la frecuencia de segundas neoplasias debido al uso de epipodofilotoxinas.

Greenwald propuso el manejo de Retinoblastoma intraocular con dos drogas en un estudio realizado en 6 pacientes, con el objetivo de preservar el ojo y evitar el uso de radioterapia, concluyendo que la quimioterapia con carboplatino y etopósido es un tratamiento prometedor para el Retinoblastoma intraocular ya que ocho de los 11 ojos involucrados fueron salvados con este esquema.¹⁰

En el 2003 se realizó un estudio donde se utilizó un esquema de quimioterapia con carboplatino y vincristina, para estadios tempranos y con el fin de evitar la radioterapia, en el cual el autor concluyó que este régimen puede ser una alternativa para estadios tempranos intraoculares cuando se administra en combinación con terapia focal intensa.¹¹

De la misma manera en el 2007 se publicó un artículo donde se estudió 29 pacientes, con 48 ojos involucrados, donde se administró como esquema de

quimioterapia 6 ciclos de carboplatino y etopósido, este resultó ser un régimen bien tolerado y útil para estadios A y B de Murphree, Esta combinación evitó la necesidad de radioterapia y la toxicidad de quimioterapia adicional. Para los estadios C y D es necesario un régimen de quimioterapia mas intenso.¹²

JUSTIFICACIÓN

El presente estudio pretende conocer si este esquema de dos drogas es seguro y eficaz para el tratamiento de nuestros pacientes con Retinoblastoma intraocular no metastásico y si la adición de una tercera droga le proporciona una mayor sobrevida a estos, con el fin de utilizar este esquema en los pacientes que presentan con estas condiciones. Identificar si la tercera droga en el esquema en este caso la vincristina, es superior en cuanto a eficacia, para el tratamiento de los pacientes, así como si es menos toxico, seguro.

PREGUNTA DE INVESTIGACIÓN

¿Cuál es la evolución de los pacientes con Retinoblastoma intraocular no metastásico atendidos en el Instituto Nacional de Pediatría?

PLANTEAMIENTO DEL PROBLEMA

El tratamiento del Retinoblastoma intraocular no metastásico tiene el objetivo de salvar la vida. por muchos años se ha estudiado el régimen de quimioterapia adecuado para estos pacientes, siendo los más utilizados la combinación de Carboplatino, Etopósido y vincristina, sin embargo ya desde hace 6 años se ha estudiado la combinación de quimioterapia Carboplatino y Etopósido como alternativa de tratamiento del Retinoblastoma intraocular no metastásico. Por lo mencionado anteriormente consideramos necesario conocer si este esquema de dos drogas es seguro y eficaz para el tratamiento de nuestros pacientes, y si la adición de una tercera droga le proporciona una mayor sobrevida a estos con el fin de utilizar este esquema en los pacientes con estas condiciones.

OBJETIVOS

OBJETIVO GENERAL

Describir la evolución de los pacientes con Retinoblastoma intraocular no metastásico tratados en el instituto Nacional de Pediatría con carboplatino y etopósido o con carboplatino, etopósido y vincristina en el periodo de 01 de Enero de 1994 al 31 de Diciembre del 2010

OBJETIVOS ESPECIFICOS

En los pacientes con Retinoblastoma ocular no metastásico:

1. Describir la evolución con ambos esquemas de tratamiento.
2. Describir los eventos adversos asociados a ambos esquemas de tratamiento.
3. Describir las hospitalizaciones y la causa de las mismas posterior al tratamiento.

HIPÓTESIS

Al ser un estudio descriptivo, no requiere hipótesis.

CLASIFICACIÓN DE LA INVESTIGACIÓN

Estudio clínico, observacional, retrospectivo, longitudinal y descriptivo

MATERIAL Y MÉTODOS

POBLACIÓN

Se incluirán todos los pacientes de 0 a 18 años con diagnóstico de Retinoblastoma intraocular no metastásico, realizado o corroborado en el Instituto Nacional de Pediatría atendidos en el periodo del 1º de Enero de 1994 al 31 de Diciembre del 2010.

CRITERIOS DE INCLUSIÓN

- Pacientes de 0 a 18 años
- Genero indistinto
- Diagnostico de Retinoblastoma realizado o corroborado en el Instituto Nacional de Pediatría.

CRITERIOS DE EXCLUSIÓN

Pacientes que hayan recibido un esquema de quimioterapia distinto a carboplatino, etopósido con o sin vincristina.

CRITERIOS DE ELIMINACIÓN

Los pacientes serán analizados hasta el tiempo en que permanecieron en el estudio.

UBICACIÓN DEL ESTUDIO

Servicio de Oncología del Instituto Nacional de Pediatría en el período de Enero de 1994 a Diciembre del 2010

TAMAÑO DE LA MUESTRA

Incluimos todos los pacientes de 0 a 18 años con diagnóstico de Retinoblastoma intraocular no metastásico realizado o corroborado en el Instituto Nacional de Pediatría atendidos en el periodo del 1º de Enero de 1994 al 31 de Diciembre del 2010. Por una revisión exploratoria esperamos aproximadamente 100 casos.

VARIABLES

- Genero
- Edad
- Estadio del Retinoblastoma
- Reporte histopatológico
- Hospitalizaciones
- Toxicidad
- Complicaciones
- Quimioterapia administrada
- Supervivencia

DEFINICIONES OPERACIONALES

SUPERVIVENCIA: Tiempo de vida en meses medido a partir del diagnóstico anatomopatológico hasta la última visita clínica o el desenlace.

EVOLUCIÓN DEL PACIENTE. Se registrará el estado clínico a la última consulta, registrando: Vivo con actividad tumoral, vivo con respuesta completa, muerto con enfermedad, muerto sin enfermedad.

HOSPITALIZACIONES: Número de ingresos al Instituto por causas secundaria a intoxicación por quimioterapia y/o progresión de la enfermedad.

TOXICIDAD: Presencia de efectos colaterales o adversos secundarios a la quimioterapia administrada acorde a la Clasificación Internacional de la OMS.

Nombre de variable	Abreviatura	Tipo de variable	Unidad de medición /categoría	Definición conceptual
Registro	Reg	cualitativa nominal	Abierta	No. de expediente
Apellido paterno, materno, nombre	PMN	cualitativa nominal	Abierta	Nombre del paciente
Edad en meses	Edad Dx	cuantitativa continúa	Meses	Edad del paciente
Fecha de nacimiento	FN	Fecha	dd/mm/aaaa	Fecha de nacimiento
Fecha de Dx de patología	FDX	Fecha	dd/mm/aaaa	Fecha en la que es emitido el reporte de patología o en su ausencia inicio de primera quimioterapia.
Diagnóstico	DX	cualitativa nominal	Abierta	Dx. Histopatológico: Nervio óptico, lámina cribosa y coroides.
Estadio del Retinoblastoma	E	cualitativa nominal	A/B/C/D/E	Estadio del tumor de acuerdo a la Clasificación Murphree
Metastásico	METS	cualitativa nominal	1/0	Presencia de tumor a distancia al Dx o nervio positivo al corte
Cual quimioterapia	QT	cualitativa nominal	CBP/VP/VCR CBP/VP	Esquemas de tratamiento usados
Cuántos cursos	CUANTOS	cuantitativa discreta	Número de cursos	Cantidad de cursos que se otorgaron durante el tratamiento
Hospitalizaciones	HOSP	Cuantitativa discreta	Numero de ingresos	Cantidad de ingresos secundarios a efectos de quimioterapia y/o progresión
Evolución del paciente	EA	cualitativa nominal	VS/VC/MS/MC	Estado clínico actual del paciente, vivo con/sin enfermedad, muerto con/sin enfermedad
Complicaciones	COMP	cualitativa nominal	1/0	Presento complicaciones inherentes a tratamientos
Sobrevida	SOV	cuantitativa continua	Meses	Meses de supervivencia desde diagnóstico hasta última consulta.

DOSIS DE QUIMIOTERAPIA DE ACUERDO A ESQUEMAS

ESQUEMA A	ESQUEMA B
-----	Vincristina 1.5 mgm ² d o 0.05 mgkgd
Carboplatino 450 mgm ² d o 19 mgkgd	Carboplatino 450 mgm ² d o 19 mgkgd
Etopósido 100 mgm ² d x 3 o 3.3 mgkgd x 3	Etopósido 100 mgm ² d x 3 o 3.3 mgkgd x 3

Nota: en menores de 10 kg la dosis se calculo por kg de peso y en mayores de 10 kg se calculó por m².

ANALISIS ESTADISTICO

Con las variables cualitativas se reportaron las frecuencias absoluta y relativa, y con las variables cuantitativas, las medidas de tendencia central y de dispersión adecuadas de acuerdo con la forma de distribución observada: al presentar la forma de distribución compatible con el modelo gaussiano se reportarán la media y desviación estándar, y de no ser así, la mediana y rango intercuartil. El ajuste de la distribución de variables cuantitativas con la distribución normal será evaluado por la prueba de bondad de ajuste de Shapiro-Wilk. El tiempo libre de supervivencia de las pacientes se describirán por construir la curva de Kaplan-Meier. La fecha de fallecimiento del paciente se determinará con la fecha del fallecimiento registrado en el expediente clínico o la fecha del último contacto. Los efectos de las variables demográficas, clínicas patológicas y de tratamiento sobre la recaída o fallecimiento serán evaluados por la prueba de log-rank. Para evaluar el peso de las variables de pronóstico o de factor de riesgo en forma multivariado se utilizará el modelo de peligro proporcional de Cox. Al estimar parámetros de interés se reportará el intervalo de confianza de 95%. La significancia estadística de pruebas estadísticas aisladas o del modelo global se reconoce al nivel de $\alpha < 0.05$. Para el procedimiento de selección de variables en la construcción de modelos multivariados y para reconocer la presencia de interacción, se establecerá el nivel crítico como $\alpha < 0.20$. Todos los análisis estadísticos se realizarán con el paquete estadístico comercial SPSS,R Ver 20.0,

Inc.

CONSIDERACIONES ÉTICAS

En base al Artículo 17 de la Ley General de Salud en materia de Investigación en seres humanos este estudio no genera riesgo ya que se trata de un trabajo observacional retrospectivo donde se guardará la confidencialidad de los datos protegiendo la identidad de los pacientes en todo momento por lo que no se manejarán nombres, ni domicilios y tampoco será necesario un consentimiento informado.

RESULTADOS

Se incluyeron en este estudio 107 pacientes con diagnóstico de Retinoblastoma intra ocular no metastásico en el Instituto Nacional de Pediatría en el periodo de Enero de 1994 a Diciembre del 2010.

De estos 107 pacientes, 57 fueron de sexo masculino y 50 de sexo femenino, la edad al diagnóstico fue de 1.6 meses a la 110 meses, con una media de 26.9 meses y una mediana de 22.6 meses.

De estos, solo 96 pacientes se enuclearon, 11 fueron a protocolo de salvamento con un estadio de Murphree, encontrando Estadio B 1 caso, C 8 casos, 1 para D y 1 paciente con estadio E.

De los enucleados, todos tuvieron enfermedad limitada al ojo. 52/96 lamina cribosa positiva, 67/96 coroides positiva y ninguno de ellos positividad de nervio óptico al corte. (tabla1)

Estos pacientes fueron tratados con dos esquemas terapéuticos en base a época el **esquema A** (dos drogas) con Carboplatino y Etopósido (n: 51), el **esquema B** (tres drogas) con Carboplatino, vincristina y Etopósido (n: 56). Los grupos fueron similares en distribución de afección a lámina cribosa y coroides.

Tabla 1. Distribución patológica por esquema

	ESQUEMA A	ESQUEMA B
LAMINA CRIBOSA NEGATIVA	29	23
LAMINA CRIBOSA POSITIVA	21	23
COROIDES NEGATIVA	15	14
COROIDES POSITIVA	32	35
N.OPTICO NEGATIVO	51	56

Recibieron de uno a 8 cursos de quimioterapia con media de 5 cursos, administrándose un total de 530 cursos. (Tabla 2)

Tabla 2. Número de cursos recibidos con ambos esquemas.

NÚMERO DE CURSOS	FRECUENCIA	TOTAL DE CURSOS	ESQUEMA A	ESQUEMA B
1	5	5	2	3
2	5	10	4	6
3	7	21	12	9
4	30	120	40	80
5	4	20	10	10
6	40	240	108	132
7	14	98	91	7
8	2	16	0	16
TOTAL	107	530	267	263

Presentaron complicaciones inherentes al tratamiento 12 de 107 pacientes. Se observaron 2 casos con segunda neoplasia (rabdomiosarcoma), 2 presentaron fusión de párpado, 1 internamiento en la unidad de terapia intensiva por inestabilidad hemodinámica secundaria a sedación, 7 pacientes presentaron progresión a sitios varios (fémur, orbita, quiasma).

Los pacientes tratados con el esquema A (51 pacientes) se ingresaron en 6 ocasiones, 2 por segunda neoplasia (rabdomiosarcoma), 2 por fusión de párpado, 2 por progresión.

Con el esquema B, 6 pacientes de 56 presentaron complicaciones, 5 por progresión y 1 por inestabilidad hemodinámica secundaria a sedación.

De 530 cursos administrados se observaron 27 eventos de hospitalización por toxicidad, 23 pacientes ingresaron a hospitalización una vez (21.5%) y solo 4 pacientes ingresaron en 2 ocasiones (3.7%).

De los pacientes que ingresaron por toxicidad secundario a la administración de quimioterapia del esquema A fueron 7/51 y 20/56 del esquema B.

De las causas de ingreso por toxicidad la principal fue por fiebre y neutropenia en 10 pacientes, limitado a cuadro enteral 3 casos, neumonía 2 casos y 12 pacientes por otras causas como cefalea, extensión por progresión de la enfermedad,

recaída, sub oclusión intestinal, traumatismo craneoencefálico leve, vómito, amigdalectomía, purpura de Henoch.

El número de ingresos por esquemas se observó con el esquema A se ingresaron 7 pacientes, de los cuales 4 fueron por fiebre y neutropenia, 1 por neumonía y 1 ingresó para realización de amigdalectomía y 1 por Púrpura de Henoch. Con el esquema de B se ingresaron en una ocasión 17 pacientes y en dos ocasiones 3 pacientes, donde la causa principal fue en 6 pacientes fiebre y neutropenia, 3 por gastroenteritis, 1 por neumonía, 10 por otras causas, como vómito, progresión, recaída, TCE, cefalea. (Tabla 3)

Tabla 3. Ingresos a hospitalización y causas por esquema

ESQUEMA	INGRESOS	CAUSA
A	7	4 FIEBRE Y NEUTROPENIA 1 NEUMONIA 1 AMIGDALECTOMÍA 1 PÚRPURA DE HENOCH
B	20	6 FIEBRE Y NEUTROPENIA 3 CUADRO ENTERAL 1 NEUMONÍA 10 OTRAS (VÓMITO, PROGRESIÓN, TCE LEVE, CEFALEA)

El estatus de acuerdo a la última consulta registrada en el expediente: 100 pacientes (93.5%) se encuentran vivos sin enfermedad y 7 pacientes (6.5%) se encuentran vivos con enfermedad.

De 530 cursos administrados se solicitaron 424 biometrías (80%), de las cuales 408 (77%) biometrías se reportaron normales, 247 con el esquema A y 161 con el esquema B. Solamente 16 (3%) reportaron anomalía de células blancas, 7 con el esquema A y 9 con el esquema B. Sin diferencia significativa por esquema.

La supervivencia global fue del 92% en un rango de 33 meses a 200.9 meses, con una media de 76.4 meses en ambos esquemas. (Figura 1)

Con el esquema A la supervivencia a 200 meses fue del 100%, mientras que en el grupo B a 100 meses fue de 85%. (p=0.03). (Figura 2)

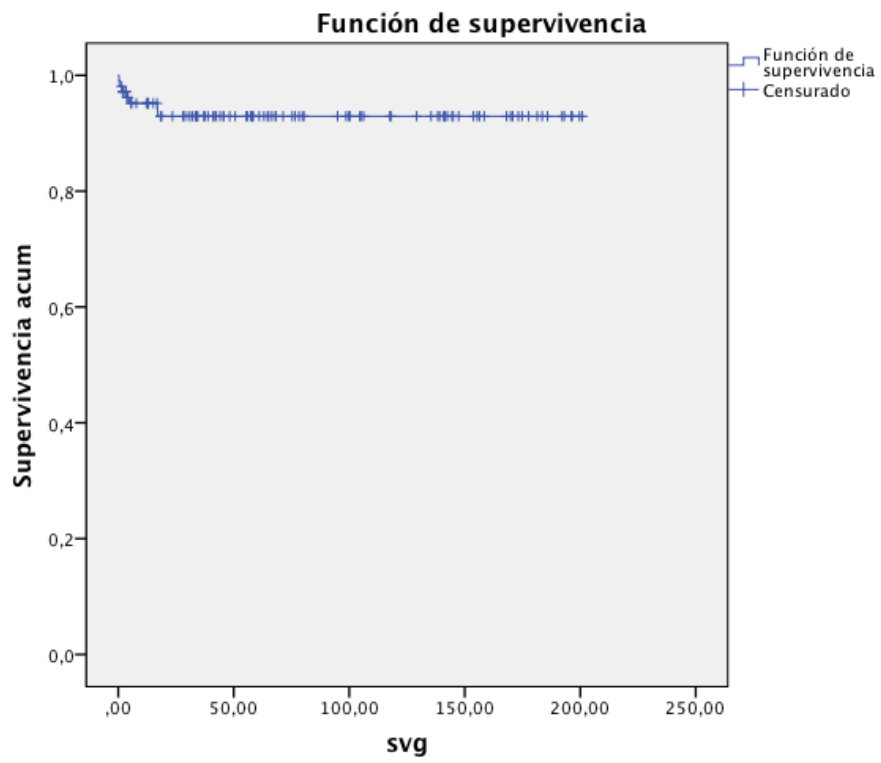


Figura 1. Sobrevida global con ambos esquemas.

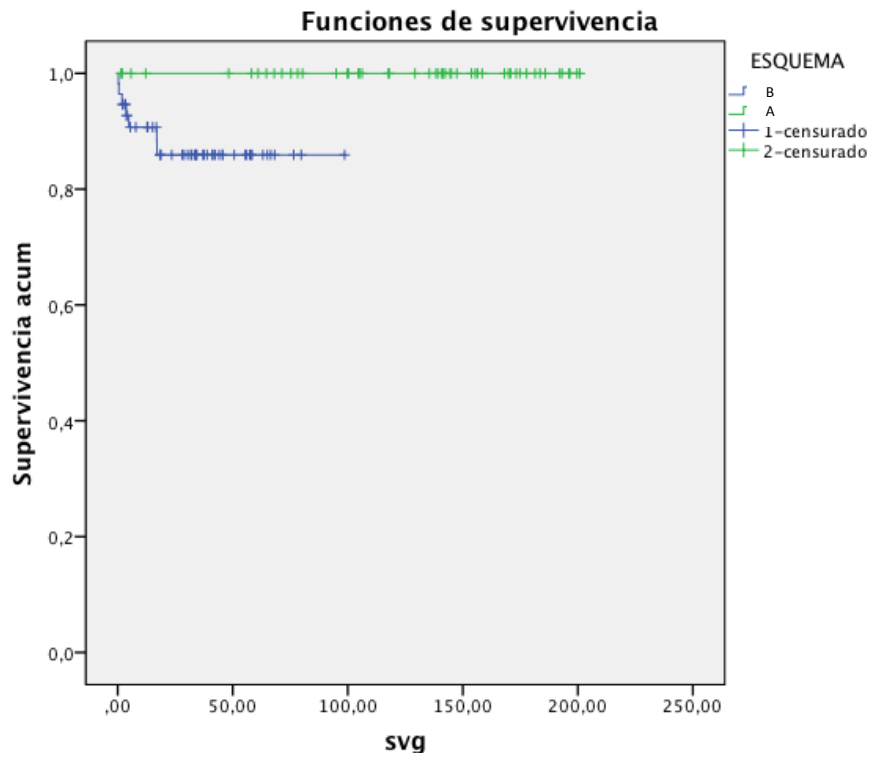


Figura 2. Sobrevida global por esquemas.

ANÁLISIS

El tratamiento de los pacientes con Retinoblastoma ocular no metastásico, va encaminado al salvamento del ojo, para conservar la visión, sin embargo cuando esto no es posible, la enucleación debe llevarse a cabo.¹³

Por muchos años se han utilizado varios esquemas de tratamiento en estos pacientes, entre los cuales el más utilizado actualmente a nivel mundial es el esquema a base de tres drogas con carboplatino, etopósido y vincristina, propuesto por St Jude.^{14, 17, 18.}

Los grupos incluidos en este estudio, estaban bien pareados con 51 pacientes en el esquema A y 56 en el esquema B. En ambos grupo la distribución de características de patología fueron similares, así como también la administración de cursos similares entre ambos grupos (267 en esquema A vs 263 en el esquema B). (p=0.9)

La toxicidad en un grupo de pacientes con altas tasas de curación, debe ser baja. Los principales efectos secundarios a la administración de quimioterapia encontrados con estas drogas son principalmente pancitopenia e infecciones.¹⁶ Las más frecuentes en nuestros grupos fueron neutropenia, neumonía, gastroenteritis, sin embargo a pesar de esto, ninguno de los pacientes incluidos en ambos esquemas falleció por complicaciones secundarias a la administración de quimioterapia.

El modelo propuesto por St. Jude en ratas muestra que la vincristina es efectiva para el tratamiento de Retinoblastoma, administrada en conjunto con otras drogas, ya que causa un sinergismo, principalmente se ha estudiado su efecto con otras drogas como carboplatino, etopósido, topotecan.^{19, 20} En este trabajo no fue posible observar valor adicional en sobrevida y/o toxicidad para este grupo de pacientes con retinoblastoma ocular no metastásico.

En esta serie de pacientes encontramos que el esquema a base de dos drogas es seguro ya que solo se ingresaron 7 veces de 267 eventos (2.6%) por efectos tóxicos a la administración de quimioterapia, de los cuales 4 fueron por neutropenia y fiebre, uno por neumonía y 2 por causas ya comentadas. Además de las 263 biometrías que se solicitaron en el grupo tratado con el esquema A, 247 se reportaron normales y solo 7 mostraron neutropenia. Con esto podemos observar que este es un esquema seguro del cual tal vez se pueda prescindir la toma de biometría hemática, sobretodo en sitios donde la capacidad técnica y/o

económica juegue un papel en la operación de suministrar un esquema de quimioterapia.

Se observó que es un esquema eficaz ya que de los 107 pacientes, 100 se encuentran vivos sin enfermedad y solo 7 vivos con enfermedad, de acuerdo a lo observado en la última consulta registrada.

En cuanto al número de cursos de quimioterapia pudimos observar que la mayoría recibió 4 y 6 cursos, siendo este el número de cursos recomendable, ya que el administrar más de 6 cursos es de poca utilidad, pudiendo además conferirle mayor toxicidad y quimio resistencia.^{14, 15}

El utilizar para los pacientes con Retinoblastoma ocular no metastásico un esquema de dos drogas, de acuerdo a lo observado, nos podría beneficiar al ser un esquema seguro y eficaz, el reducir los costos en cuanto a ingresos a hospitalización por efectos secundarios de quimioterapia y al prescindir de una tercera droga.

CONCLUSIONES

El esquema de dos drogas es efectivo, produce menor toxicidad, es más económico y tiene mejor sobrevida puede ser utilizado con seguridad en pacientes con enfermedad limitada al ojo en nuestra serie.

El uso de las BH previas a este esquema amerita una investigación posterior con la finalidad de eliminar su uso para beneficio del paciente en caso de pacientes foráneos.

BIBLIOGRAFIA

1. Pizzo, P. Principles and Practice of Pediatric Oncology. 16 Edition, Lippincott Williams and Wilkins, pags. 809-834.
2. Shields C. The International Classification of Retinoblastoma Predicts Chemoreduction Success, *Ophthalmology*. December 2006. Volume 113, Issue 12 , Pages 2276-2280.
3. Rivera R. Hemato Oncología Pediátrica Principios Generales, 1ª Edición, Editores de Textos Mexicanos pags. 375-377.
4. Gallie BL, Budning A, Chemoterapy with focal therapy can cure intraocular retinoblastoma without radiotherapy. *Arch Ophthalmology* 1996; 114; 1321-1328.
5. Leal C. A multicentre report from the Mexican Retinoblastoma Group. *Br J Ophthalmol* 2004;88:1074–1077
6. Chan HSL, Thorner PS, Haddad G, Gallie BL. Effect of chemotherapy on intraocular retinoblastoma. *Int Journal Pediatric Hematology Oncology* . 1995; 2:269-281.
7. Santosh G. Postenucleation Adjuvant Therapy in High-Risk Retinoblastoma. *Arch Ophthalmol*, Vol. 120, julio 2002, pags 923-931.
8. Shields, C. Retinoblastoma Regression Patterns Following Chemoreduction and Adjuvant Therapy in 557 Tumors. *Arch Ophthalmology*. 2009;127(3):282-290
9. Pecora P. Evaluation of Ototoxicity in Children treated for Retinoblastoma: Preliminary results of a systematic audiological evaluation. *Clin Transl Oncol* (2011) 13:348-352
10. Greenwald MJ, Strauss LC. Treatment of intraocular retinoblastoma with carboplatin and etoposide chemotherapy. *Ophthalmology*. 1996;103:1989-1997
11. Rodriguez G. Treatment of Intraocular Retinoblastoma With Vincristine and Carboplatin. *Journal Of Clinical Oncology* 2003: Vol 21, No. 10, 2019-2025.
12. Peter E. Zage. Outcomes of a two-drug chemotherapy regimen for intraocular Retinoblastoma. *Pediatric Blood & Cancer*. Volume 50, Issue 3, pages 567–572, March 2008
13. Eagle R. The pathology of ocular cáncer. *Eye Lond*, 2013, Feb 27 (2), 128-136.
14. Rachna Meel. Current therapy and recent advances in the management of retinoblastoma. *Indian Journal of Medical and Pediatric Onxology*. 2012 Abril 33/(2) pags. 80-88.
15. Wilson MW. Multiagent chemotherapy as neoadjuvant treatment for multifocal intraocular retinoblastoma. *Ophthalmology*, 2001;108:2106–14.
16. Santosh G. Postenucleation Adjuvant Therapy in High-Risk Retinoblastoma. *Arch Ophthalmol*, Vol 120, july 2002, pags 923-931.
17. Shields CL. Postenucleation adjuvant chemotherapy with vincristine, etoposide, and carboplatin for the treatment of high-

- riskretinoblastoma. Arch Ophthalmology Noviembre 2011,129 (11), pags. 1422-1427.
18. Galindo C; Wilson W. Treatment of intraocular Retinoblastoma With vincristine and carboplatino. Journal of Clinical Oncology 2003. Vol. 21; pags. 2019-2025.
 19. Thompson J. Synergy of topotecan in combination with vincristine for treatment of pediatric solid tumor xenografts. Clinical Cancer Research Noviembre 1999, 5 (11) pags. 3617-31.
 20. Dyer, A, Rodriguez C. Use of Preclinical Models to Improve Treatment of Retinoblastoma. PLoS MED, Octubre 2005, Vol. 2 (10), pag 332.