



UNIVERSIDAD NACIONAL AUTÓNOMA DE MÉXICO



FACULTAD DE ODONTOLOGÍA

AMELOBLASTOMA MALIGNO. PRESENTACIÓN DE UN
CASO CLINICO.

T E S I N A

QUE PARA OBTENER EL TÍTULO DE

C I R U J A N O D E N T I S T A

P R E S E N T A:

ÁNGEL CORONA GAYTÁN

TUTOR: Esp. ÁGUEDA MARISOL ARELLANO FLORES

ASESORA: Esp. ROCÍO GLORIA FERNÁNDEZ LÓPEZ

MÉXICO, D.F.

2013



Universidad Nacional
Autónoma de México

Dirección General de Bibliotecas de la UNAM

Biblioteca Central



UNAM – Dirección General de Bibliotecas
Tesis Digitales
Restricciones de uso

DERECHOS RESERVADOS ©
PROHIBIDA SU REPRODUCCIÓN TOTAL O PARCIAL

Todo el material contenido en esta tesis esta protegido por la Ley Federal del Derecho de Autor (LFDA) de los Estados Unidos Mexicanos (México).

El uso de imágenes, fragmentos de videos, y demás material que sea objeto de protección de los derechos de autor, será exclusivamente para fines educativos e informativos y deberá citar la fuente donde la obtuvo mencionando el autor o autores. Cualquier uso distinto como el lucro, reproducción, edición o modificación, será perseguido y sancionado por el respectivo titular de los Derechos de Autor.

Agradecimientos

Agradezco a dios por permitirme llegar a este momento de mi vida y por todas las bendiciones que me ha dado a lo largo de estos 24 años.

A mis padres por estar siempre conmigo, por apoyarme en todos los proyectos, por sus regaños, por enseñarme a ser una gran persona y por todo el esfuerzo realizado para la culminación de mi carrera.

A David y Ricardo, por ser mis fieles compañeros en las buenas y en las malas y por todos los momentos que hemos compartido.

A toda mi familia, por ser siempre tan unidos y por qué se que siempre seremos uno.

A los amigos de toda la vida, Irving, Roberto y Javier, por que juntos aprendimos a conocer el mundo y sé que a pesar del tiempo, siempre estaremos juntos.

A los amigos que llegaron para quedarse, Rosa, Memo, Juan, Zury, Omar, Faby y Jana, por todo lo que pasamos a lo largo de estos cinco años y por todo lo que nos falta.

A Gaby, por su apoyo en la realización de este trabajo, por su cariño y comprensión desde el momento que nos conocimos.

A la Dra. Claudia, por todas sus enseñanzas y por todas las oportunidades que me ha dado, gracias doctora.

A la Dra. Águeda, por su paciencia, por el tiempo dedicado a esta obra y por compartir sus conocimientos y su trabajo.

A la doctora Rocío, por estar siempre pendiente de nosotros, por la dedicación y esfuerzo que pone todos los días con cada uno de sus alumnos.

ÍNDICE

INTRODUCCIÓN

1. Tumores Odontogénicos.	6
1.1. Definición	6
1.2. Relación con la odontogénesis	7
2. AMELOBLASTOMA	
2.1. Antecedentes	8
2.2. Definición	8
2.3. Incidencia	9
2.4. Clasificación de la OMS	9
2.5. Confusión en la terminología	10
2.6. Ameloblastoma uniuíquístico	13
2.6.1. Histopatología	14
2.7. Ameloblastoma sólido/multiquístico	15
2.7.1. Diagnostico diferencial	17
2.7.2. Histopatología	18
2.7.3. Tratamiento	20
2.8. Ameloblastoma periférico	22
2.9. Ameloblastoma desmoplásico	23
3. AMELOBLASTOMA MALIGNO	
3.1. Presentación clínica	25
3.2. Patogénesis	25
3.3. Incidencia	27

3.4. Histopatología	28
3.5. Diagnóstico diferencial	29
3.6. Presentación radiográfica	30
3.7. Diagnóstico definitivo	31
3.7.1 Inmunohistoquímica	31
3.8. Tratamiento	33
3.8.1 Estereolitografía	35
3.9. Pronostico	36
3.9.1 PET	37
4. CASO CLÍNICO	40
5. CONCLUSIONES	52
6. REFERENCIAS BIBLIOGRAFICAS	54

INTRODUCCIÓN.

Los tumores odontogénicos son neoplasias que tienen su origen de los restos epiteliales de los dientes. Existen diversos tipos de tumores que se clasifican de acuerdo a sus características y comportamiento biológico.

Entre estos tumores se encuentra el ameloblastoma, que es una neoplasia que presenta diversas características clínicas, radiográficas e histológicas. Generalmente, esta neoplasia presenta un comportamiento benigno. Sin embargo, provoca deformidades faciales muy extensas y en ocasiones puede llegar a la muerte.

Existen métodos novedosos para el diagnóstico y pronóstico adecuado de todos los tumores, entre estos métodos se encuentra la inmunohistoquímica. Este estudio analiza los tejidos para identificar el potencial de crecimiento de las células tumorales

El tratamiento debe seguir dos fases, la primera que consiste en erradicar el tumor, y la segunda enfocada en la rehabilitación con prótesis maxilofaciales. Existen diversos métodos para realizar prótesis maxilofaciales de gran exactitud que devuelvan la función y la estética de los pacientes sometidos a tratamientos radicales por extirpaciones tumorales, uno de los mejores es la estereolitografía.

En ocasiones, el ameloblastoma puede llegar a malignizarse y presentar metástasis a distancia en diversas partes del cuerpo, aunque este tipo de comportamiento es muy raro.

Este trabajo tiene como objetivo, además de la revisión bibliográfica del ameloblastoma, se presenta un caso clínico de un paciente femenino con diagnóstico de ameloblastoma maligno con metástasis a linfonodos cervicales.

1. TUMORES ODONTOGENICOS.

1.1 Definición.

Los tumores odontogénicos son exclusivos del maxilar y la mandíbula. Son lesiones heterogéneas derivadas del tejido que desarrolla a los órganos dentarios. Están constituidos por tejido epitelial, por ectomesénquima o por ambos, y asemejan las diversas etapas de desarrollo evolutivo del diente. Se desarrollan dentro de tejidos duros y blandos.^{1, 2}

Los tumores odontogénicos abarcan cuatro comportamientos biológicos diferentes, en los cuales hay un incremento celular en masa.¹

- Hamartomas. Son proliferaciones celulares nativas del órgano en el cual se presentan. Pueden expandir y reabsorber hueso pero no producen invasión de tejidos adyacentes. No se consideran neoplasias verdaderas, ya que su crecimiento solo va en proporción al crecimiento del individuo. Por su comportamiento biológico, el tratamiento quirúrgico de estas neoplasias consiste en un curetaje o enucleación.¹
- Coristomas. Son proliferaciones celulares que no son nativas del órgano en el cual se presentan. El tratamiento consiste en curetaje y enucleación.¹
- Neoplasias benignas. Se definen como una continua proliferación de células nativas del órgano en el cual se presentan y que generan las citoquinas necesarias para la invasión de tejidos adyacentes pero no para producir metástasis. El tratamiento indicado para estas neoplasias es la resección en bloque con amplios márgenes de seguridad.¹

- Neoplasias malignas. Se definen como una continua proliferación de células nativas del órgano en el cual se originan y que generan las citoquinas necesarias para la invasión local de tejidos adyacentes y que pueden generar metástasis a distancia. El tratamiento de estas neoplasias es la resección en bloque, quimioterapia y radioterapia.¹

1.2 Relación con la odontogénesis.

Los tumores odontogénicos y los quistes odontogénicos son aquellas neoplasias que se originan de los restos epiteliales que desarrollan a los órganos dentarios, e histológicamente asemejan una etapa de la odontogénesis (fig.1).^{1, 2}

La formación del diente se origina durante la embriogénesis, produciéndose a partir del epitelio oral que cubre los procesos alveolares del maxilar y la mandíbula. Se inician como una gemación de la capa celular basal que se encuentra en la zona donde aparecerá cada diente. La estructura epitelial alargada se denomina lámina dental y es la fuente de toda la diferenciación de la dentición durante su desarrollo.^{1, 2}

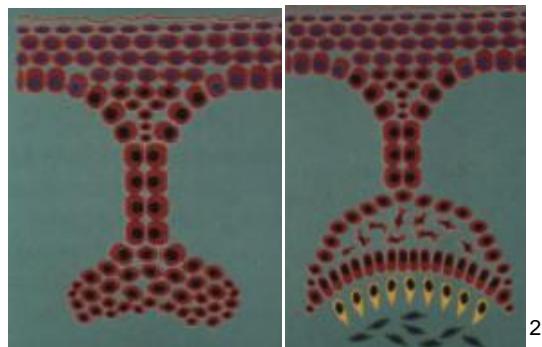


Fig.1. Etapas iniciales de la odontogénesis

2. AMELOBLASTOMA.

2.1 Antecedentes.

La primera descripción de este tumor fue de Cassock en el año de 1827. La primera publicación científica de este tumor que fue realizada por Broca en 1868. Falkson en 1879 realizó la primera descripción histológica detallada.^{3, 4,5}

En 1885 Malassez le dio el término de adamantinoma indicando erróneamente la formación de tejidos duros. Posteriormente, Churchill en el año de 1934 le da el término de ameloblastoma.^{3, 4,5}

2.2 Definición.

Es una neoplasia benigna localmente invasiva, constituida a partir de una proliferación del epitelio odontogénico. Puede originarse de los restos de la lámina dental, del órgano del esmalte, del epitelio de quistes odontogénicos y del epitelio de células de la mucosa oral. Estos restos de epitelio permanecen en el tejido blando y en el hueso después de la odontogénesis, hasta que se produce la transformación neoplásica de estas estructuras.^{1, 4, 5,6}

Se desconocen los factores o estímulos desencadenantes de la neoplasia, aunque algunos autores afirman que la neoplasia surge a partir de quistes, traumatismos o posterior a extracciones dentales.³

Es una neoplasia de crecimiento lento en la mayoría de los casos pero con un grado variable de deformidad de los maxilares, y tiene un alto grado de recidiva.⁶

Con mucha menor frecuencia el ameloblastoma puede presentar evolución maligna y metástasis a diferentes órganos y por diferentes vías, principalmente hacia los pulmones.^{3, 5, 6, 7}

2.3 Incidencia.

Es el más común de los tumores odontogénicos epiteliales, pero solo representa el 1% de todos los tumores y quistes del maxilar y la mandíbula.^{4, 7}

Se localiza en un 80% de los casos en la mandíbula y solo el 20% en el maxilar, de los cuales el 70% se presentan en zona de molares o rama mandibular, 20% en premolares y solo el 10% en la región anterior. En el maxilar el 47% se sitúa en la región molar, el 15% en suelo y antro de la nariz, 9% en región canina y 2 % en el paladar.^{3,6}

Se presenta principalmente entre la cuarta y quinta década de vida, aunque puede presentarse a cualquier edad. No tiene predilección por raza o sexo, sin embargo Small en 1955 demostró una mayor incidencia en varones de raza negra y Paikkat en el año 2007 mayor predilección en afroamericanos y asiáticos.^{3, 5}

2.4 Clasificación de la OMS.

En el año de 1971, la OMS publica la primera clasificación de los tumores odontogénicos. Esta clasificación solo dividió a los tumores en benignos y malignos. En 1992 surge la segunda clasificación, en la cual ya se toman en cuenta las características histológicas. En el 2005, la OMS publica la actual clasificación de los tumores odontogénicos tomando en

cuenta las características histológicas, si forman tejidos dentarios duros, la presencia de ectomesénquima, si hay ausencia de epitelio odontogénico y si hay lesiones relacionadas con tejidos oseos.^{8, 9, 10, 11}

Específicamente, esta clasificación ubica al ameloblastoma dentro de los tumores benignos que presentan epitelio odontogénico con estroma fibroso maduro sin ectomesénquima odontogénico. De los cuales, se encuentran cuatro subtipos:

1. Ameloblastoma solido/multiquístico
2. Ameloblastoma extraóseo/ periférico
3. Ameloblastoma desmoplásico
4. Ameloblastoma uniquístico

Además, en raras ocasiones el Ameloblastoma presenta un comportamiento maligno que tiene la connotación de carcinomas odontogénicos que son:

1. Ameloblastoma maligno/ metastatisante
2. Carcinoma ameloblastico tipo primario
3. Carcinoma ameloblastico tipo secundario intraóseo
4. Carcinoma ameloblastico tipo secundario periférico¹⁰

2.5 Confusión en la terminología.

A lo largo de los años, hay muchos reportes en la literatura que intentan explicar los diferentes tipos de ameloblastomas asociados a quistes. Desafortunadamente, muchas de estas publicaciones son confusas, se usan términos de forma errónea y se realizan tratamientos inadecuados que provocan recidivas que se pueden evitar.¹

Un ejemplo de esta terminología inadecuada es el ameloblastoma uniquístico. Los ameloblastomas invasivos que se observan

radiográficamente de forma unilocular son diagnosticados de forma errónea como Ameloblastoma uniuístico por su apariencia radiográfica similar a la de un quiste.¹

El término Ameloblastoma uniuístico se usa para describir al ameloblastoma que tiene un crecimiento dentro de las paredes de un quiste. Esta neoplasia presenta tres diferentes tipos de comportamiento, el mural, intraluminal y transmural. El término mural se usa para describir al ameloblastoma que penetra en el tejido conectivo de la capa o lumen que rodea al quiste. En muchas publicaciones se usa para describir al ameloblastoma que se encuentra dentro de la línea del quiste; en otros es aquel a que únicamente se encuentra en el lumen; y en otros es el que invade de forma gradual al tejido conectivo que rodea al ameloblastoma. Como resultado de esto, si se realiza un mal diagnostico también se realiza un mal tratamiento, que puede provocar recidivas o tratamientos innecesarios en un paciente.¹

Marx, estandariza al Ameloblastoma y hace una clasificación basándose en el tratamiento de cada uno de ellos, y los divide de la siguiente manera:

Ameloblastoma in situ.

- Ameloblastoma mural. Es aquel que se encuentra limitado por la línea epitelial del quiste.¹
- Ameloblastoma intraluminal. Es el que se presenta en la línea epitelial de un quiste y que prolifera hacia el lumen. ¹

Ameloblastoma micro invasivo

- Ameloblastoma intramural micro invasivo. Es aquel que se presenta en la línea epitelial del quiste y que prolifera hacia el tejido conectivo de la capa del quiste.¹

- Ameloblastoma transmural micro invasivo. Es el que se presenta en la línea epitelial del quiste y que prolifera por todo el ancho de la pared quística.¹

Ameloblastoma invasivo

- Ameloblastoma invasivo unikuístico. Es aquel que se presenta en la línea epitelial de un quiste, que prolifera por todo el ancho de la pared quística y que además invade el tejido óseo que rodea a la lesión.
- Ameloblastoma invasivo. Es un ameloblastoma solido o multikuístico que no está asociado con un quiste.¹

Además de esto, Marx añade otra variante del Ameloblastoma, que es el Ameloblastoma extremo. Esta variante es aquel que provoca deformidades extremas en los pacientes. Estas neoplasias aparecen en personas que viven en zonas rurales de países tercermundistas, en zonas muy alejadas de centros médicos u hospitalarios.^{1, 11}

Histológicamente presenta las mismas características del Ameloblastoma solido.¹

Aunque estas neoplasias tienen un comportamiento benigno, pueden causar la muerte por obstrucción de la vía aérea y por impedir el paso de alimentos. (fig. 2)¹¹

Los principios básicos del tratamiento para el ameloblastoma extremos son los mismos que el ameloblastoma invasivo. El tratamiento quirúrgico va acompañado por cualquier método de reconstrucción maxilofacial, ya sea por estereolitografía o reconstrucción con placas de titanio.^{1, 11}

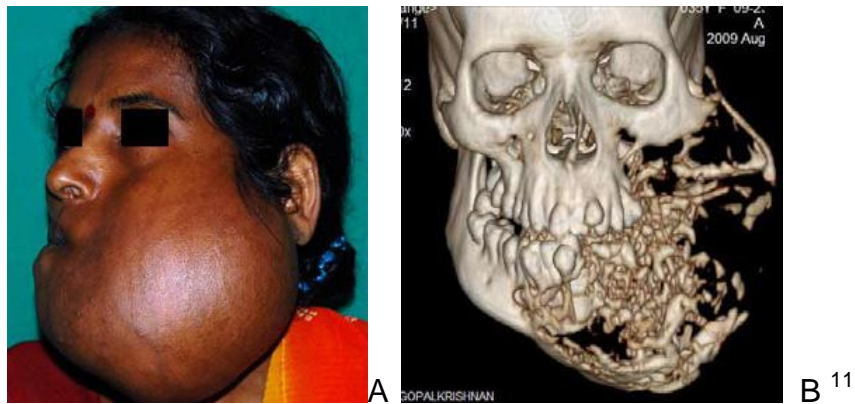

Fig. 2 Ameloblastoma extremo. A, imagen clínica B, Tomografía computarizada donde se observa el desplazamiento de las corticales

2.6 Ameloblastoma uniuquístico.

Esta neoplasia está relacionada de un 50% a un 90% de los casos a un diente retenido o impactado, principalmente con el tercer molar. También está asociado a un quiste dentígero. (Fig. 3) Se presenta con mayor frecuencia en pacientes jóvenes, entre los 15 y los 20 años en promedio.^{2, 3, 6}



Fig. 3 Esquema de un ameloblastoma uniuquístico

En muchas ocasiones, el diagnóstico de esta neoplasia se realiza cuando se hace el examen histopatológico de una lesión quística de gran tamaño.^{2, 3,4, 6}

Radiográficamente se observa como una lesión uníquística, con bordes bien definidos, incluso puede aparecer una cortical. (fig. 4) En ocasiones, las raíces de los dientes pueden estar desplazadas.^{3, 4, 6}

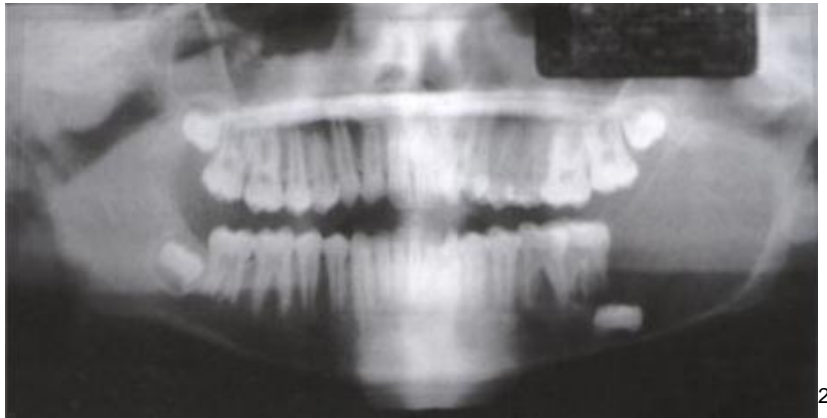

Fig. 4. Radiografía panorámica que muestra una lesión radiolúcida uníquística.

2.6.1 Histopatología.

El diagnóstico de esta neoplasia se realiza después del examen histopatológico de la lesión completa, ya que puede presentar variaciones en distintas zonas del tumor.^{1, 3, 6}

Esta neoplasia está encapsulada por una capa de tejido conjuntivo denso que rodea la luz de la lesión que está llena de líquido. El revestimiento epitelial presenta una capa de células basales en empalizada. El resto de las capas epiteliales se parecen al retículo estrellado.^{5, 6}

El ameloblastoma mural se encuentra en la línea del epitelio del quiste. Las células basales presentan hiperchromatismo y polarización del núcleo.^{3, 6}

El Ameloblastoma intraluminal presenta proliferación celular dentro del lumen, esto asemeja el patrón plexiforme del ameloblastoma. Por esta situación algunas publicaciones denominan a esta neoplasia ameloblastoma plexiforme uniuquístico lo cual puede causar confusión.^{2, 5}

Si las células ameloblasticas presentan la característica mural o intraluminal, la enucleación es la mejor opción de tratamiento. Sin embargo, si la neoplasia presenta característica transmural o invasión al hueso adyacente, el tratamiento ideal será la resección en bloque.³

2.7 Ameloblastoma sólido/multiquístico.

También llamado ameloblastoma común, es la forma más prevalente del ameloblastoma. La mayoría de estas lesiones se producen “de novó” aunque también pueden derivarse de otros subtipos clínicos.^{6, 13}

Se presenta con mayor frecuencia en la zona posterior de la mandíbula, solo un 20% de los casos aparecen en el maxilar. Produce deformidades extensas tanto en mandíbula como en el maxilar. Las lesiones en el maxilar se extienden hacia el seno maxilar, las fosas nasales, fosa pterigomaxilar y base del cráneo.^{3, 5, 12}

Una característica de este tipo de ameloblastoma es la capacidad para expandir corticales óseas, y como es un tumor de crecimiento lento, da tiempo suficiente al periostio para regenerar una delgada concha de hueso por delante de la lesión. Esta delgada capa de hueso es muy frágil y se rompe fácilmente a la palpación. (fig. 5)^{2, 3}

Puede provocar desplazamiento dental y del canal del nervio dentario inferior, y destrucción de las paredes del seno maxilar.^{3, 6, 12}



Fig. 5 Esquema de un ameloblastoma sólido

La sintomatología del ameloblastoma es prácticamente nula, aunque provoca perforaciones de tejidos blandos y causa grandes deformidades faciales. El síntoma más común es la aparición de una tumefacción intrabucal. Sin embargo la sintomatología puede variar mucho de un paciente a otro dependiendo de la localización y del tipo de ameloblastoma.^{2, 3, 6, 13}

El estudio de imagen para observar y diagnosticar de forma adecuada un ameloblastoma es una ortopantomografía. Esta radiografía nos da un panorama general de los maxilares en 2 dimensiones. Además presenta un grado de distorsión que puede ser hasta un 40%. El estudio ideal para el diagnóstico es la tomografía computarizada.^{3, 4, 12}

Ningún estudio radiológico o de imagen es patognomónico del ameloblastoma.⁷

Radiográficamente, el ameloblastoma común se observa como una lesión radiolúcida que puede estar bien delimitada o no. En la mayoría de los casos la lesión se observa multilocular, dando el aspecto de “burbujas de

jabón”, aunque también hay imágenes radiográficas que se observan como una lesión unilobulada. (fig. 6) ^{4, 6, 13}

El tamaño real de la lesión es difícil de determinar. En el maxilar se observa reabsorción de las corticales y es complicado determinar dónde termina el tumor y donde empieza el hueso. En algunos casos puede existir la reabsorción de las raíces de los dientes. ^{2, 4, 6, 12}

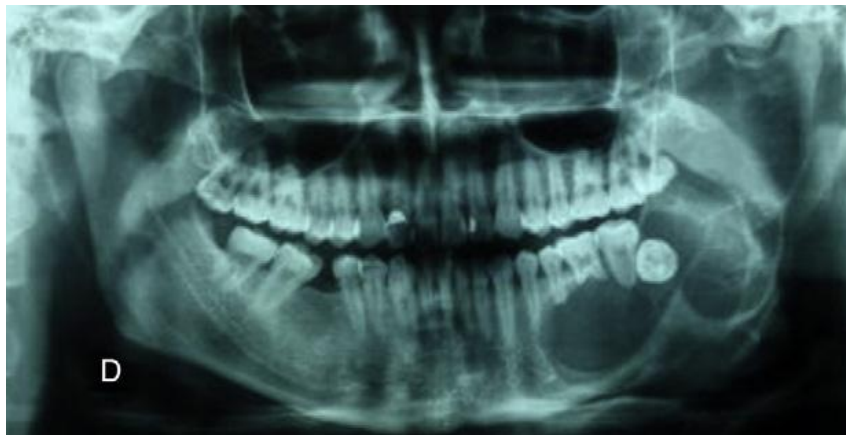

Fig. 6. Ortopantomografía que muestra una lesión radiolúcida de forma multilobulada

2.7.1 Diagnóstico diferencial.

Por sus características radiográficas y cuando se presenta de forma unilobulada es común el diagnóstico diferencial con un quiste dentígero y con un queratociste. ^{4, 13}

En la región anterior se realiza el diagnóstico diferencial con un quiste odontogénico adenomatosoide y con el quiste odontogénico calcificante. ^{4, 13}

2.7.2 Histopatología.

El ameloblastoma común presenta múltiples subtipos histológicos que presentan diferentes características. Estas variaciones solo tienen interés académico ya que no afectan el comportamiento biológico del ameloblastoma.^{2, 3, 6,}

El aspecto histológico del ameloblastoma es muy similar, en la mayoría de los casos, a las etapas tempranas de la odontogénesis. Presenta un epitelio en el cual la capa de células basales contiene células cilíndricas cuyos núcleos se desplazan de la membrana basal al polo opuesto, lo que se conoce como polarización inversa. Este proceso aparece en los patrones más comunes del ameloblastoma.^{2, 6, 12}

El subtipo histológico que se presenta con mayor frecuencia es el patrón folicular, el cual está constituido por epitelio en forma de islotes y filamentos. En los extremos del epitelio aparecen células de tipo ameloblastico con polarización inversa. El resto del epitelio presenta células en forma triangular, muy separadas entre sí que asemejan al retículo estrellado. La variante acantomatosa aparece cuando las células centrales de los islotes se transforman en células planas que producen queratina, de forma individual o en perlas.^{2, 12, 15}

Cuando las células centrales aparecen menos hinchadas y con gránulos eosinofilos, la variante se denomina de células granulares. A estos gránulos se les considera factores lisosomicos. (fig. 7)^{2,12}

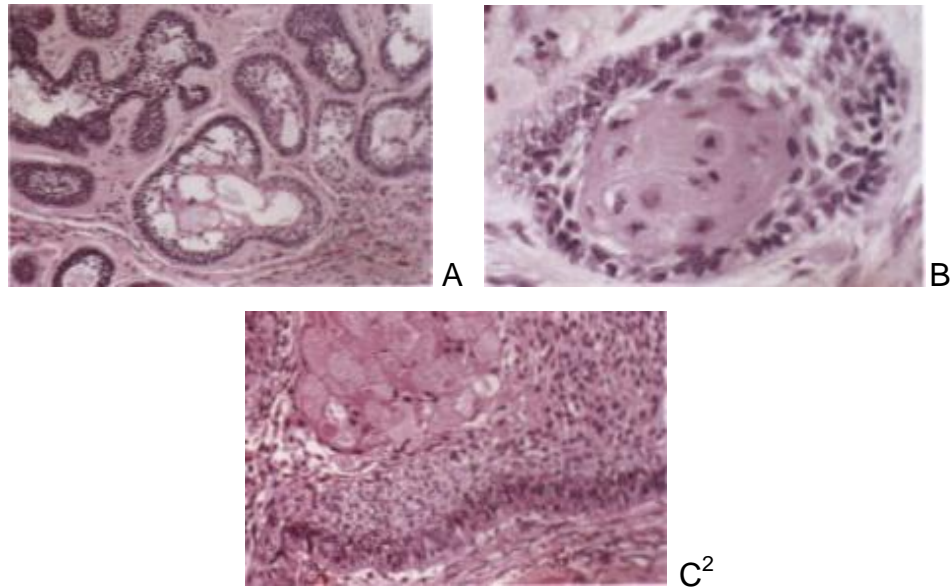


Fig. 7 Subtipos histológicos del ameloblastoma. A, folicular B, acantomatoso, C de células granulares

La segunda variante que se presenta con mayor frecuencia en el ameloblastoma común es el patrón plexiforme. Es diferente del patrón folicular por no representar una etapa de la odontogénesis. Está formada por una proliferación de epitelio que asemeja a una malla. Las células basales no parecen ameloblastos, pues no presentan la polarización inversa que es característica del núcleo. En general, el patrón plexiforme presenta filamentos delgados de epitelio que están siempre en continuidad. Existen áreas grandes y pequeñas con aspecto quístico, pero son consecuencia de la estrangulación del epitelio que está en proliferación.^{2, 12, 15}

Otra variante que aparece con menor frecuencia, es el de células basales, en el cual solo parecen grandes células basales de forma cuboidal que están agrupadas en hebras finas. No aparece el retículo estrellado ni otra forma de células epiteliales. Esta variante tiene un patrón similar al carcinoma cutáneo de células basales. (Fig. 8)^{2, 3, 12}

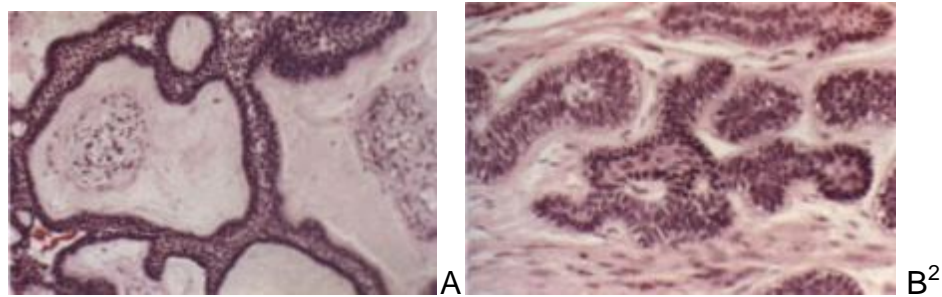


Fig. 8 Subtipos histológicos del ameloblastoma. A, plexiforme B, de células basales

2.7.3 Tratamiento.

Todas las variantes histológicas del ameloblastoma común tienen un comportamiento biológico similar y en el tratamiento no debe cambiar de una variante histológica a otra. ^{2, 6}

La actitud terapéutica es muy compleja por la alta recidiva que presenta esta neoplasia. La elección del tratamiento depende de las características clínico-patológicas de la lesión, localización, tamaño, edad del paciente y el seguimiento periódico que se debe realizar. ^{3, 6, 16, 17}

Los tratamientos quirúrgicos para el ameloblastoma son:

1. Manejo conservador

- Curetaje. Raspado quirúrgico en las paredes limitantes de la lesión manteniendo la continuidad ósea. ^{1, 3, 6,}
- Enucleación: es la separación de la lesión del hueso en virtud de que la lesión esta encapsulada por una envoltura de tejido conjuntivo. ^{1, 3}

2. Manejo radical

- Resección en bloque: es la remoción quirúrgica de la lesión intacta con una cuota de hueso periférico integro. Hay que preservar la continuidad del margen mandibular posterior e inferior. ^{1, 3, 6, 16}
- Resección segmental: remoción quirúrgica de un segmento de la mandíbula o el maxilar sin preservar la continuidad del margen. ^{1, 3, 16}
- Hemirresección: hemimandibulectomia o hemimaxilectomia ^{1, 3, 6, 16}

Los factores a considerar entre los abordajes quirúrgicos son:

- Agresividad de la lesión
- Localización anatómica
- Proximidad con otras estructuras
- Dimensiones del tumor
- Estado general de salud del paciente
- Edad del paciente ^{15, 17}

La radioterapia debe emplearse solo en los casos en los que no es posible el tratamiento quirúrgico. Aunque muchos autores refieren que el ameloblastoma es un tumor radioresistente. Los resultados del tratamiento con quimioterapia son controvertidos, ya que algunos autores afirman que su efectividad es prácticamente nula. ^{3, 16, 18}

El principal problema con el tratamiento quirúrgico del ameloblastoma multiquístico es la alta tasa de recidiva. Algunos estudios han comprobado una recidiva de hasta un 90% si es tratado con curetaje. Otros autores coinciden con la tasa de recidiva de un 52 % en pacientes sometidos a un tratamiento conservador y un 25% de recurrencia en tratamientos radicales. ^{6, 13, 18}

Por este motivo, el tratamiento ideal del ameloblastoma común, cuando se presenta en la mandíbula es la resección quirúrgica. La mucosa que está en contacto con el hueso alveolar y que encierra al hueso perforado debe ser incluido en la resección.^{1,3, 5, 6, 16}

Otra alternativa de tratamiento en la mandíbula es la enucleación con márgenes amplios de osteotomía, estos márgenes deben de ser de un centímetro en la periferia de la lesión.^{3, 6, 16}

Otros adyuvantes terapéuticos que provocan la lisis de células tumorales y disminuyen la recidiva son el uso de nitrógeno líquido, el cauterio y la solución de carnoy.^{3, 16}

Los ameloblastomas maxilares presentan mayores dificultades durante el tratamiento, ya que son más agresivos y tienen peor pronóstico. En el maxilar el hueso es más delgado y no es capaz de confinar el crecimiento tumoral. Además, la proximidad de las fosas nasales, los senos paranasales, la órbita y otras estructuras vitales en la base del cráneo hacen más difícil el tratamiento. Por estos motivos y para evitar la recidiva se indican tratamientos más radicales como la hemimaxilectomía.^{1, 3}

2.8 Ameloblastoma periférico.

Este tipo de ameloblastoma no es una neoplasia verdadera y carece del potencial agresivo del ameloblastoma común. Se origina a partir de los restos de Serres o de las células basales de la mucosa oral.¹

Clínicamente se presenta como una masa firme, menor a 3 cm ubicada en la encía. No invade hueso adyacente. (fig. 9) Radiográficamente se observa como una masa radiolúcida.^{1, 3}

Histológicamente no hay diferencia con el ameloblastoma sólido, se presenta como un ameloblastoma plexiforme o folicular.^{1, 3}

El tratamiento para esta neoplasia es la remoción quirúrgica del tejido blando, ya que esta neoplasia no presenta recurrencias.¹

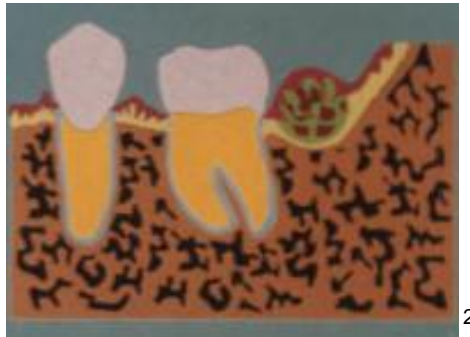

Fig. 9. Esquema de un ameloblastoma periférico

2.9 Ameloblastoma desmoplásico.

Es una neoplasia rara que presenta características histológicas y radiográficas únicas entre los ameloblastomas. Radiográficamente se observa como una lesión mixta.^{1, 19}

Esta variedad del ameloblastoma se presenta con mayor frecuencia en zonas anteriores del maxilar y la mandíbula, sin preferencia por uno u otro. Sin embargo algunos autores reportan mayor incidencia en el maxilar que en la mandíbula.^{1, 19, 20}

Histológicamente esta neoplasia presenta islotes de epitelio irregulares, células periféricas cuboidales con núcleos hiper Cromáticos, microquistes y estroma fibroso con ligera desmoplasia.^{1, 2, 19, 20}

3. AMELOBLASTOMA MALIGNO.

Con mucha menor frecuencia, el ameloblastoma puede presentar diseminación hacia otros órganos. La variedad maligna o que origina metástasis, solo se distingue del Ameloblastoma común por la presencia de metástasis, sin características histológicas específicas.^{7, 21}

En el año 2005, la OMS publica la más reciente clasificación de tumores odontogénicos, en caso del ameloblastoma se distinguen dos entidades malignas: el carcinoma ameloblastico y el ameloblastoma maligno.^{10, 11, 17, 18, 21, 22, 23}

Ameloblastoma maligno. Es el que causa metástasis pero que tiene el mismo aspecto histológico benigno del Ameloblastoma común, tanto en el tumor primario como en las metástasis.^{7, 21, 22}

En cuanto al carcinoma ameloblastico, se distinguen 3 entidades que son:

- Carcinoma ameloblastico primario. Es aquel que presenta signos de malignidad en el tumor primario, recurrente y en las metástasis. Además las células presentan hiper cromatismo, incremento en el tamaño del núcleo con respecto al citoplasma y mitosis aberrantes.^{7, 21, 22}
- Carcinoma ameloblastico tipo secundario intraóseo. Es aquel Ameloblastoma previamente benigno que en sus metástasis presenta atipias celulares.^{7, 21}
- Carcinoma ameloblastico tipo secundario periférico. Es la transformación de un Ameloblastoma periférico preexistente que se malignizo.^{7, 21}

El primer caso de ameloblastoma con metástasis fue reportado en la literatura por Vorzimer y Perla en el año de 1932.^{9,19, 23}

3.1 Presentación clínica.

Es una neoplasia extremadamente rara, solo del 1-2% de todos los ameloblastomas reportados en la literatura llegan a malignizarse.^{11, 18}

El ameloblastoma maligno presenta características clínicas similares a un ameloblastoma común. Se presenta como un aumento de tamaño en el maxilar y la mandíbula, causa reabsorción y desplazamiento de las raíces de los dientes.^{3,23}

Radiográficamente se observa con mayor frecuencia como una lesión radiolúcida multilocular con la expansión típica de un ameloblastoma común, aunque en algunas ocasiones se presenta de forma unilocular.^{6, 21}

Los pulmones son los órganos más comunes en los cuales se presenta la metástasis (80%) seguido por los linfonodos cervicales (15%) y por otras estructuras óseas como el fémur y la base del cráneo.^{12, 24}

3.2 Patogénesis.

Se desconocen los factores específicos desencadenantes de la metástasis del ameloblastoma. Sin embargo se atribuyen algunas características del tumor primario a generar metástasis, como son:

- Crecimiento acelerado
- Tiempo de evolución
- Extensión y tamaño de la lesión

- Tiempo de duración de la lesión primaria
- Tratamientos inadecuados
- Múltiples recurrencias
- Tratamiento con quimioterapia y radioterapia^{3,22,25}

Existen tres vías de diseminación del tumor, por vía hemática, vía linfática y por aspiración. La vía hemática se considera la vía más común, y es la vía por la cual las células tumorales se implantan en pulmones y huesos alejados del tumor primario. (fig. 10)^{14, 22, 24, 25}

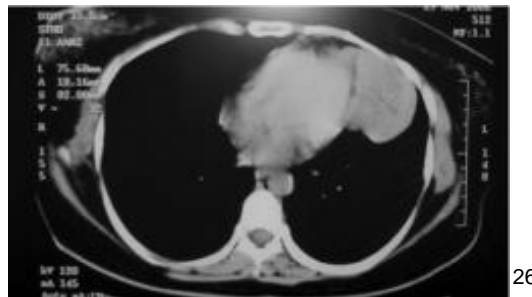


Fig. 10 TC con nódulos metastasicos del Ameloblastoma

Muchos autores afirman que la principal causa de metástasis son los tratamientos conservadores, que provocan recurrencias múltiples, que asu vez inducen la implantación de las células tumorales en el torrente sanguíneo y de ahí se distribuyen a otras partes del organismo. Eisenberg descarta esta teoría argumentando que las defensas naturales del organismo tienen la capacidad para destruir las células tumorales que se encuentran en el torrente sanguíneo. Otra forma de metástasis se da cuando las células tumorales se mezclan con la linfa y llegan a los nódulos linfáticos submandibulares.^{14, 22, 24, 25}

La teoría heterotópica propuesta por Eisenberg explica que el ameloblastoma que se presenta en los nódulos linfáticos se da por restos celulares del epitelio odontogénico que quedan atrapados en los nódulos linfáticos durante la embriogénesis. Ella afirma que el crecimiento tumoral en los nódulos linfáticos es independiente del tumor primario que aparece en el maxilar y la mandíbula.^{11, 12, 22}

Para prevenir la metástasis del ameloblastoma, es recomendable realizar tratamientos quirúrgicos radicales para evitar las recurrencias y las implantaciones del tumor durante la cirugía. Además, todos los pacientes con antecedentes de ameloblastoma deben llevar un control radiográfico cada año en las principales zonas de metástasis.^{3, 13, 15, 24}

3.3 Incidencia.

El ameloblastoma representa al 11% de todos los tumores odontogénicos. Por otra parte, el ameloblastoma maligno aparece entre el 1% y 2% de todos los ameloblastomas, por lo tanto, es una neoplasia extremadamente rara. No tiene predilección por raza ni sexo, y puede aparecer a cualquier edad, aunque es más común que se presente entre la cuarta y quinta década de vida.^{4, 15, 18, 26}

Ramya et. Al. Reporta un total de 65 casos clínicos reportados en la literatura inglesa del año 1923 al 2009. De estos 65 casos, 48 presentaron metástasis solo en un sitio, 10 en 2 sitios y 7 en más de 2 sitios. En cuanto a los sitios de metástasis, 46 casos presentaron metástasis pulmonar, 18 a linfonodos cervicales y 8 a otras partes del cuerpo. En cuanto al género, 30 fueron mujeres y 33 hombres, 2 casos clínicos no reportaron el género.¹⁸

Información en cuanto al sitio de aparición del tumor primario fue reportada en 63 casos, de los cuales 52 se presentaron en la mandíbula y

solo 10 en el maxilar. El promedio de edad del diagnostico del tumor primario fue de 33.8 años. El promedio de edad de la aparición de las metástasis pulmonares fue de 31 años y de las metástasis a linfonodos cervicales fue de 36 años.¹⁸

El promedio de tiempo de aparición de las metástasis en relación con el diagnostico del tumor primario fue de 14 años, con un rango que va de los 2 meses a los 42 años.¹⁸

El tiempo de vida de los pacientes después de la aparición de las metástasis va de los 0 a los 37 años, teniendo un promedio de 6 años.¹⁸

3.4 Histopatología.

El ameloblastoma maligno es una neoplasia con características clínicas, radiológicas e histológicas de un tumor benigno pero que produce metástasis a distancia o a linfonodos regionales.^{15,24}

Histológicamente, el tumor primario y las metástasis presentan cualquier subtipo histológico del ameloblastoma sólido, con células bien diferenciadas. No hay reportes en la literatura de ameloblastoma desmoplásico que provoque metástasis.^{15, 24}

Los subtipos histológicos que se presentan con mayor frecuencia en el ameloblastoma maligno son el patrón folicular y el patrón plexiforme, siendo el plexiforme el que tiene mayor incidencia.^{1,15, 26}

Otro patrón que se presenta en los tumores metastásicos es el mixto, el cual presenta características foliculares y plexiformes. Sin embargo los subtipos histológicos no modifican el comportamiento clínico del tumor.²⁶

3.5 Diagnóstico diferencial.

El diagnóstico diferencial se realiza dependiendo del comportamiento clínico y radiográfico que puede variar en el ameloblastoma maligno, ya que esta neoplasia no presenta signos o características clínicas ni de imagen patognomónicas de la lesión. Otro factor a tomar en cuenta es el sitio en el cual aparece la lesión primaria y las metástasis.^{7, 26}

Por las características radiográficas del ameloblastoma maligno que se presenta como una lesión radiolúcida de forma unilocular o multilocular, se realiza el diagnóstico diferencial con un quiste dentígero o con un queratoquiste. Si la lesión se presenta en la región anterior de la mandíbula el diagnóstico diferencial puede ser de un tumor odontogénico adenomatoide. Si la lesión presenta zonas radiopacas se considera un quiste odontogénico calcificante.^{1, 3, 7}

Si la lesión es multilocular, se puede considerar un tumor central de células gigantes, un mixoma o un hemangioma central.^{1,3}

Una tomografía computarizada ayuda a determinar la extensión de la lesión primaria y si se presentan tumores metastásicos. Cuando se realiza un diagnóstico diferencial de ameloblastoma, es importante realizar estudios de imagen en pulmones y nódulos linfáticos para descartar metástasis.^{21, 26}

3.6 Presentación radiográfica.

La radiografía panorámica es el principal método auxiliar de diagnóstico para observar lesiones tumorales en el tercio medio e inferior del macizo craneofacial.²¹

El ameloblastoma se observa como una lesión radiolúcida de forma unilocular o multilocular que puede estar bien delimitada o no. En el caso del ameloblastoma maligno, es más común la forma multilocular.^{2, 20, 26}

La tomografía axial computarizada (TAC) es la combinación de imágenes digitales directas y tomografías. En esta técnica se emplea una fuente de rayos X y un detector de electrones colocados de manera opuesta entre si y que siguen un movimiento simultaneo a través del eje axial del paciente en un radio de 360° para producir imágenes.^{20, 26}

La TAC es especialmente útil cuando los procesos patológicos se extienden más allá del límite óseo hacia los tejidos blandos circundantes. En una radiografía convencional no se observan los tejidos blandos.^{20, 27}

Otra ventaja de la TAC es que se pueden obtener cortes seccionales axiales de las diferentes partes del cuerpo. (Fig. 11) En una tomografía convencional solo se pueden obtener imágenes frontales y laterales con una superposición de imágenes.^{20, 27}

La TAC es un excelente auxiliar de diagnóstico para identificar la extensión de los tumores y se presenta invasión hacia otros órganos, así como las metástasis.^{20, 27,}

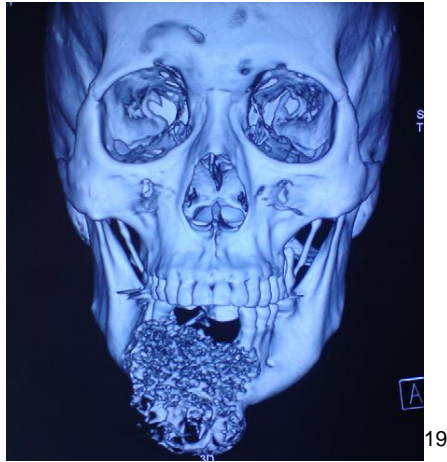

Fig. 11. Tomografía computarizada con reconstrucción en tres dimensiones que muestra un ameloblastoma en la zona anterior de la mandíbula.

La resonancia magnética (RM) es una técnica de imagen que ofrece una mejor visión de los tejidos blandos. Esta técnica utiliza átomos de hidrogeno que reaccionan con un campo magnético para conformar imágenes visibles.^{20, 27,}

La RM es ideal para evaluar el tamaño y la extensión de todos los tumores de tejidos blandos y de aquellos involucrados con glándulas salivales. En el caso específico del ameloblastoma maligno, esta técnica ayuda a determinar la extensión del tumor primario y si hay metástasis en tejidos blandos. (fig. 12) ^{6, 12, 27}

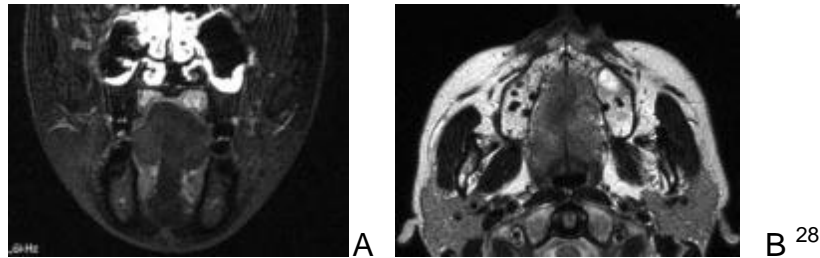


Fig. 12. Resonancia magnética donde se observan lesiones neoplásicas. A, vista coronal. B, vista axial

3.7 Diagnóstico definitivo.

Para realizar el diagnóstico definitivo de un ameloblastoma maligno es necesario tomar una biopsia del tumor primario y de las metástasis para determinar el subtipo histológico y si es un Ameloblastoma maligno o un carcinoma ameloblástico.²⁹

Otro estudio importante para determinar el diagnóstico definitivo de un ameloblastoma maligno es la inmunohistoquímica. Esta es una técnica empleada para el diagnóstico y pronóstico de los ameloblastomas.²⁹

3.7.1 Inmunohistoquímica.

Esta técnica detecta la presencia de antígenos en los cortes histológicos por medio de un anticuerpo que va unido a una enzima. Si se une el antígeno con el anticuerpo la muestra histológica adquiere un determinado color.³⁰

El anticuerpo monoclonal ki-67 se utiliza para cuantificar la proliferación celular en los tejidos. Este antígeno se expresa en el núcleo de todas las células que entran en el ciclo celular. Este anticuerpo es ideal para

determinar si los tumores secundarios del ameloblastoma maligno se encuentran en crecimiento.^{1, 30, 31}

La calretinina es una proteína dependiente del calcio que se encuentra ampliamente en los tejidos humanos y en muchos tejidos tumorales. La calretinina produce inmunoreactividad en el epitelio odontogénico y recientes estudios han documentado la calretinina como un marcador inmunohistoquímico en ameloblastomas.^{31, 32}

3.8 Tratamiento.

El elemento más importante para en el manejo del ameloblastoma maligno es el tratamiento de la lesión primaria. Estudios han comprobado que múltiples cirugías aumentan el riesgo de metástasis. Por lo tanto es esencial realizar un buen tratamiento para evitar las recurrencias y el desarrollo de metástasis.^{3, 22, 26}

Básicamente existen dos tipos de tratamiento, el paliativo y el curativo. El tratamiento curativo tiene como objetivo eliminar el tumor en poco tiempo, con tratamientos radicales, con los cuales las recurrencias y el riesgo de metástasis son mínimos. Sin embargo, un tratamiento radical provoca mutilaciones muy amplias por la eliminación de gran parte del maxilar y de la mandíbula.^{1,3, 22}

El tratamiento paliativo tiene como objetivo eliminar el tumor primario con tratamientos conservadores, que pueden provocar recurrencias en pocos años y con riesgo de metástasis. Este tratamiento solo está indicado en pacientes con problemas sistémicos y de edad avanzada en los cuales no es necesario correr el riesgo de un tratamiento radical.^{1,}

Existen diversos abordajes quirúrgicos para el tratamiento del ameloblastoma, cada uno con sus ventajas y desventajas.^{1, 9}

El manejo radical del tumor primario es el mejor tratamiento para la cura definitiva de un ameloblastoma maligno. Sin embargo, se requiere de un tratamiento protésico reconstructivo posterior a la cirugía.^{7, 18}

Existen distintas alternativas para el manejo de las metástasis, dependiendo de la localización, tiempo de evolución y el grado de invasión del tumor. El tratamiento quirúrgico es el más frecuente, sin embargo existen otras alternativas como la radioterapia y la quimioterapia.^{17, 22, 25}

Para las metástasis pulmonares, se realiza la resección quirúrgica del tumor manteniendo la función pulmonar si el tamaño y la localización del tumor lo permiten. Cuando las metástasis se presentan en linfonodos cervicales, el tratamiento consiste en la disección del cuello y eliminación de los linfonodos.^{7, 33}

Para aquellas lesiones fuera del alcance quirúrgico, la quimioterapia y la radioterapia son las únicas opciones existentes actualmente, sin embargo se ha visto que la radioterapia presenta resultados impredecibles y un alta tasa de recurrencia, siendo utilizada en casos específicos.^{7, 25, 33}

La quimioterapia, sin llegar a ser curativa, tiene un efecto paliativo en la sintomatología de los pacientes y en algunas ocasiones, se ha asociado a la reducción del tamaño del tumor cuando estos son muy extensos, se encuentran cerca de estructuras vitales y son inoperables. (Fig. 12)^{7, 25, 33}

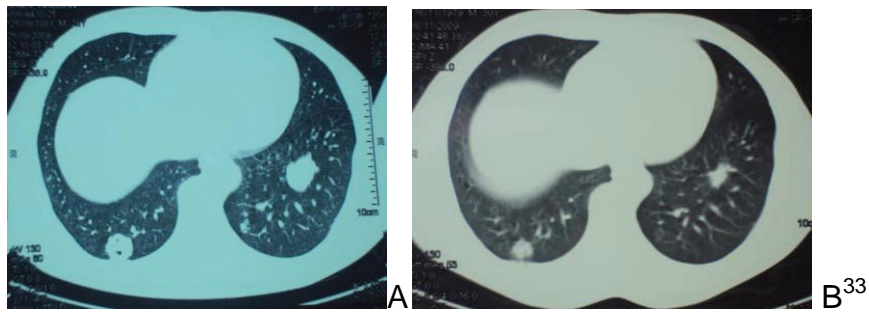


Fig. 12 A, múltiples metástasis pulmonares del ameloblastoma. B, disminución del volumen de los tumores metastasicos después de dos ciclos de quimioterapia.

3.8.1 Estereolitografía.

La estereolitografía es una técnica novedosa utilizada para la fabricación de prótesis maxilofaciales en tamaño real con gran exactitud y en poco tiempo.³⁴

Este proceso consiste en obtener modelos en tercera dimensión de cualquier estructura anatómica a través de un sistema de cómputo permitiendo observar defectos anatómicos y patológicos.^{34, 35}

Para obtener estos modelos tridimensionales se necesita una tomografía computarizada helicoidal con cortes de 0.5 mm, almacenando la información en un formato adecuado para que el estereolitógrafo reproduzca el modelo con una fidelidad del 99%.^{34, 35}

Los modelos son recreados en sustancias de cianocrilato con sulfato de calcio para dar la apariencia similar a la del hueso. De esta forma se consigue un diagnóstico, pronóstico y tratamiento más precisos.^{34, 35}

En el ámbito de la medicina y la odontología, la estereolitografía se utiliza para la reconstrucción y realización de injertos de defectos óseos de

etiología diferente, como reconstrucciones traumáticas, fracturas, neoplasias quirúrgicas, implantología, restauraciones dentales, malformaciones congénitas de cabeza y cuello, etc.^{34, 35}

La reconstrucción maxilofacial tiene gran influencia en la calidad de vida de los pacientes que son sometidos a tratamientos radicales. La estereolitografía es un método excelente para medir con gran exactitud las placas que se vana utilizar como prótesis.³⁴

3.9 Pronostico.

El pronóstico de un ameloblastoma malignos siempre será reservado, ya que hay muy pocos reportes en la literatura mundial y no se conoce con exactitud el comportamiento biológico del tumor. Además, hay que tomar en cuenta muchos factores como son:²⁵

- Edad del paciente
- Sitio de metástasis
- Tiempo de evolución
- Tamaño de los tumores

Algunos autores reportan un periodo de vida media, después de la aparición de las metástasis que va de los 3 meses a los 5 años. Sin embargo, hay reportes en la literatura en que los pacientes sobreviven cerca de 25 años después del diagnostico del ameloblastoma maligno.^{22, 25}

Como se menciona anteriormente, la inmunohistoquímica es un estudio que ayuda a determinar las células tumorales que se encuentran en crecimiento, este es un método que ayuda a determinar el pronóstico del ameloblastoma maligno.²⁵

3.9.1 Tomografía por emisión de positrones.

La tomografía por emisión de positrones (PET) es una técnica usada en medicina nuclear que ayuda a obtener imágenes en la distribución de los tejidos. La imagen es creada detectando fotones tras la inyección de un radionúclido que emite positrones.³⁶

Indicaciones:

- Diferencias entre tumores benignos y malignos
- Búsqueda de tumores primarios y metastásicos
- Estadificación de procesos oncológicos conocidos
- Determinar la recidiva tumoral
- Guía para planificar radioterapia³⁶

Contraindicaciones:

- El PET está contraindicado en el embarazo, y requiere de la suspensión de la lactancia³⁶
- Antes de la inyección del radionúclido hay que verificar la concentración de glucosa en sangre, ya que la hiperglucemia aumenta la captación miocárdica y muscular del radionúclido con lo que disminuye la actividad en los procesos tumorales.³⁶

El radionúclido administrado es el 18-fluor-2-desoxi-D-glucosa, que en conjunto con el PET, muestra captación fisiológica variable en distintos tejidos, pero su utilidad específica es la elevada actividad en múltiples procesos oncológicos. Por lo tanto, es de gran ayuda en la Estadificación, detección y monitorización de los efectos terapéuticos en procesos.^{28, 36.}

El PET es ideal para buscar metástasis y recurrencias tumorales, ya que es un estudio que se realiza en todo el cuerpo de una sola intención. (fig. 13 y 14) ³⁶,

Los tumores malignos tienen la capacidad de almacenar gran cantidad de radionúclido, por lo tanto aparecen bien diferenciados en el PET. Es por esto que el PET es un auxiliar de diagnóstico para diferenciar tumores benignos de los malignos. ^{28, 36}

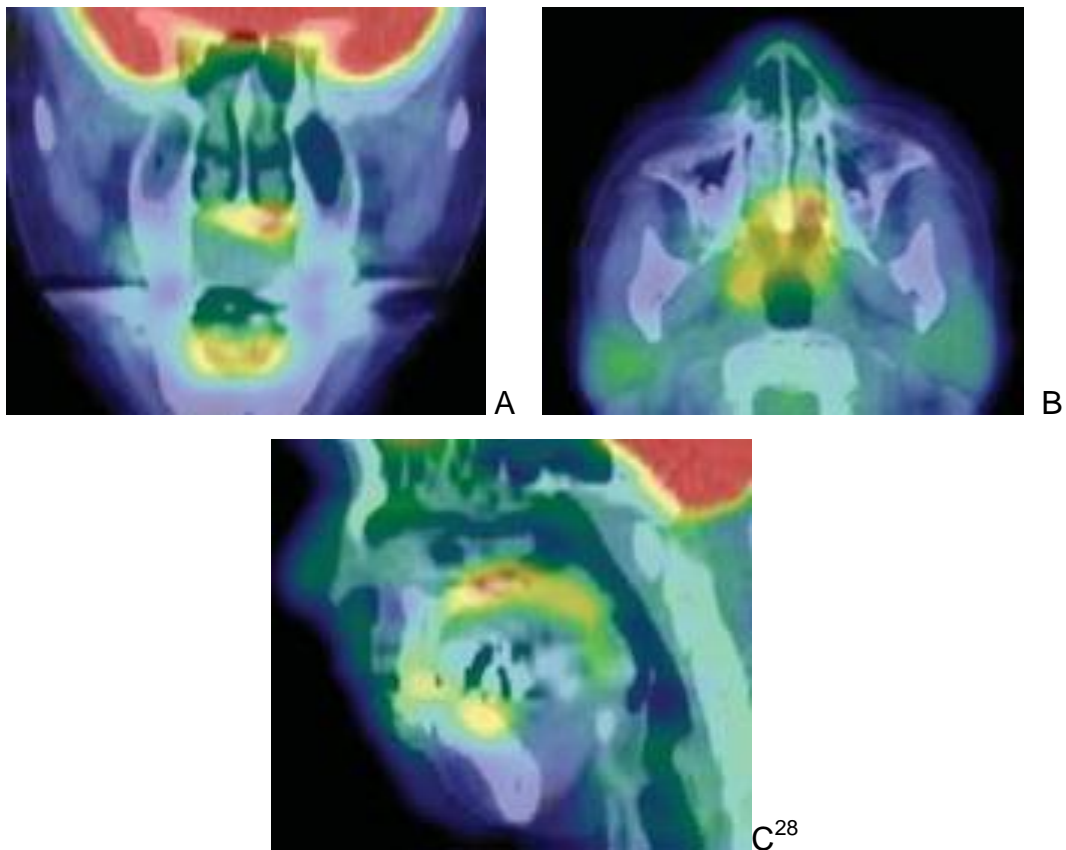


Fig. 13 Tomografía por emisión de positrones. A, vista coronal B, vista axial
C, vista sagital

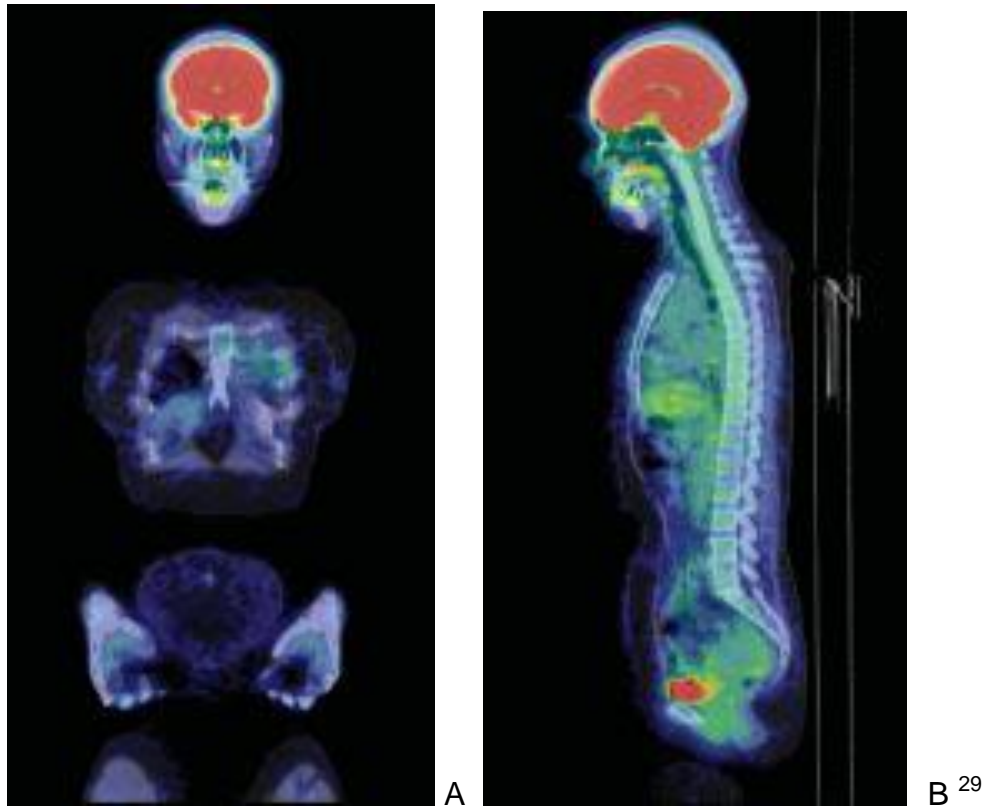


Fig. 14 Tomografía por emisión de positrones de cuerpo completo

4. PRESENTACIÓN DE CASO CLÍNICO

Paciente femenino de 59 años de edad, se presenta a la clínica de cirugía oral y maxilofacial remitida por su médico particular por presentar aumento de volumen en la zona anterior de la mandíbula con 15 años de evolución. La paciente se encuentra asintomática y bajo tratamiento de medicina alternativa. (Fig. 15)

Niega antecedentes personales patológicos y hereditarios de importancia.

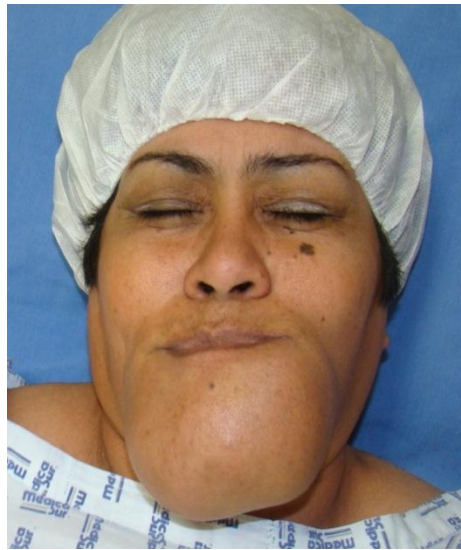


Fig. 15. Foto inicial.

Fuente Arellano Flores Águeda Marisol

La paciente se presenta con un estudio histopatológico previo de ameloblastoma desmoplásico.

RESULTADO HISTOPATOLÓGICO



Especialistas en Medicina y Patología Bucal Reporte Histopatológico

Numero de registro: 4

Fecha:

Nombre del paciente: Irma Juárez Aguilar

Edad: 58 Género: F

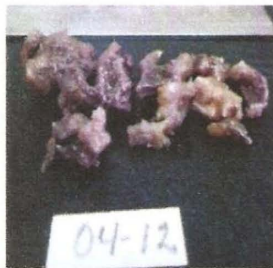Nombre del solicitante: C.M.F. Madeleine E. Vélez Cruz

Teléfono

Características Clínicas y Rx:

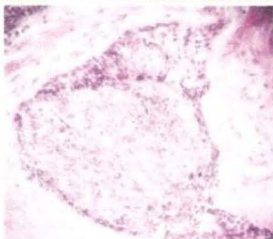
Biopsia incisional, múltiples fragmentos de tejido duro y blando. Aumento de volumen a nivel sinfisario y parasinfisario bilateral, sensibilidad conservada

Diagnóstico clínico: Ameloblastoma



Descripción macroscópica:

Se reciben múltiples fragmentos de tejido blando y duro fijados en formalina, de forma y superficie irregular, consistencia firme y dura, de color café oscuro y claro, que miden en su totalidad 3.5 x 2.5 x 0.8 cm. Se incluyen en su totalidad en cápsula 04-12 A y 04-12 B para descalcificar.



Descripción microscópica:

A y B: El espécimen está formado por islas ameloblasticas con atipia celular, hiper Cromatismo, aspecto fusiforme. El estroma es de tejido fibroso denso hialinizado, hemorragia reciente.

Diagnóstico histopatológico: Compatible con Ameloblastoma.

Mtra. Beatriz Aldape Barrios.

Observaciones: Ameloblastoma desmoplásico, sólido, se espera pieza quirúrgica.

Se realiza biopsia incisional de la lesión. El estudio histopatológico reportó una neoplasia constituida por islotes epiteliales odontogénicos, que presentaban queratinización central y células de aspecto ameloblastico con abundante estroma fibroso, obteniendo el diagnóstico de ameloblastoma.

A la exploración radiográfica se observa una lesión mixta de gran tamaño, que ocupa la zona anterior de la mandíbula, con desplazamiento dental y expansión de corticales óseas. (Fig. 16)

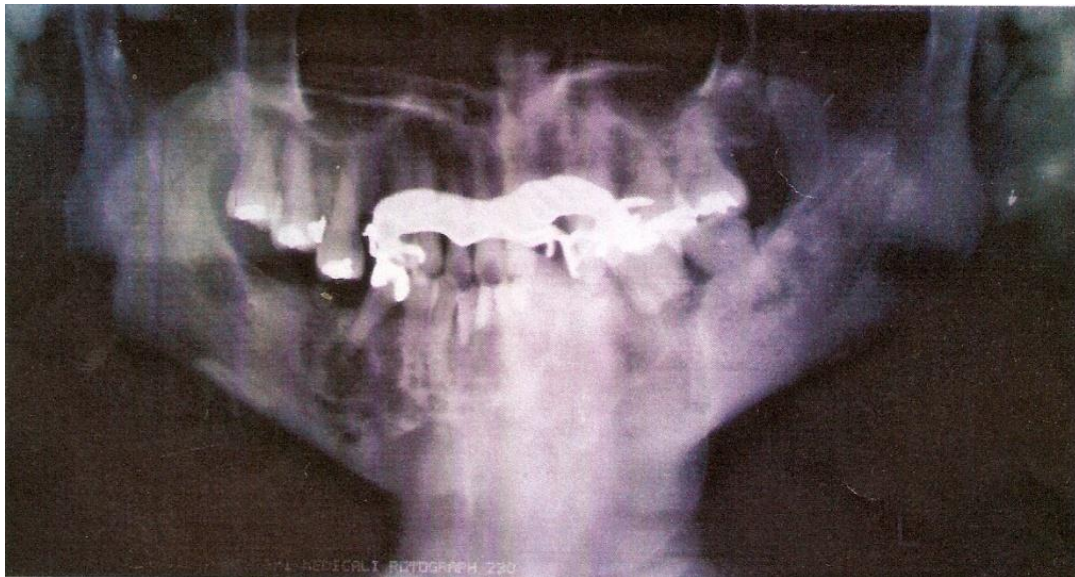


Fig. 16 Ortopantomografía donde se observa lesión mixta.

Fuente: Arellano Flores Águeda Marisol

Para el tratamiento se realiza la estereolitografía para obtener el modelo tridimensional, y posteriormente conformar la placa de titanio que servirá para la reconstrucción mandibular. (Fig. 17)

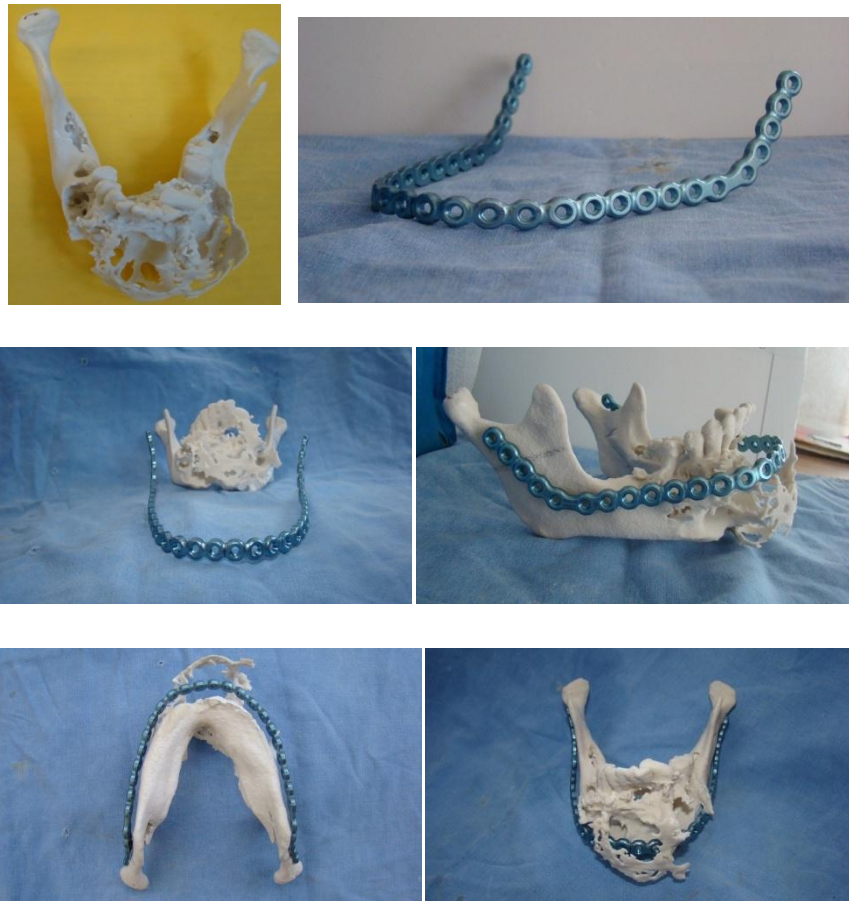

Fig. 17 Imagen tridimensional hecha por medio de estereolitografía

Fuente Arellano Flores Águeda Marisol

Bajo anestesia general, se somete al paciente a osteotomía segmentaria mandibular bilateral.

Se realiza el abordaje extraoral a través de la cara lingual y vestibular de la mandíbula, prologándose hasta la región retromolar de ambos lados. Posteriormente se levanta un colgajo mucoperióstico y se liga el paquete

vasculonervioso mentoniano por vestibular. Se disecciona el cuerpo y la rama mandibular ascendente. (Fig. 18)

Se disecciona la mandíbula del músculo masetero por la cara externa y de los músculos pterigoideos por la cara interna.

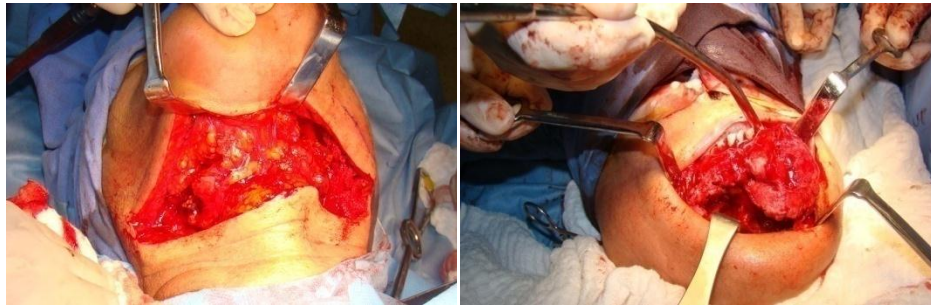

Fig. 18 Abordaje quirúrgico

Fuente Arellano Flores Águeda Marisol

Se realiza osteotomía de forma bilateral en la base de los cóndilos y se retira el segmento de la mandíbula en una sola pieza. (Fig. 19 y 20)

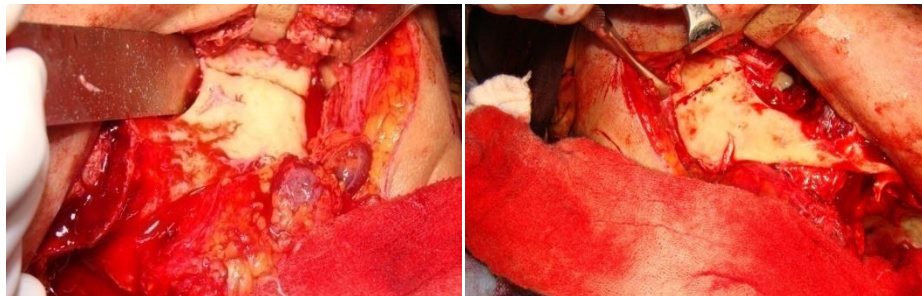


Fig. 19 Osteotomía en la rama mandibular.

Fuente Arellano Flores Águeda Marisol

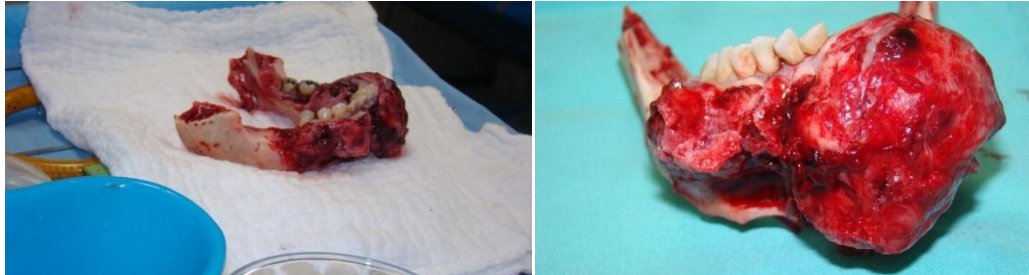

Fig. 20 Segmento mandibular donde se observa la lesión neoplásica

Fuente Arellano Flores Águeda Marisol

Posterior a la resección del tumor, se coloca la placa de reconstrucción de titanio que previamente fue contorneada sobre el modelo tridimensional hecho con estereolitografía. (Fig. 21)

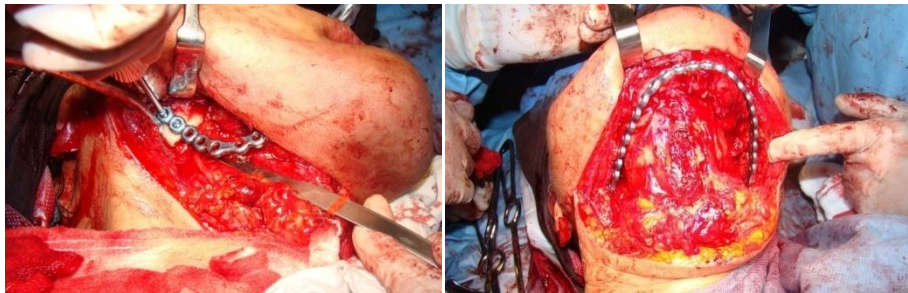


Fig. 21 Reconstrucción con placa de titanio

Fuente Arellano Flores Águeda Marisol

Se sutura al paciente por planos y se colocan drenajes tipo drenovac (Fig. 22)

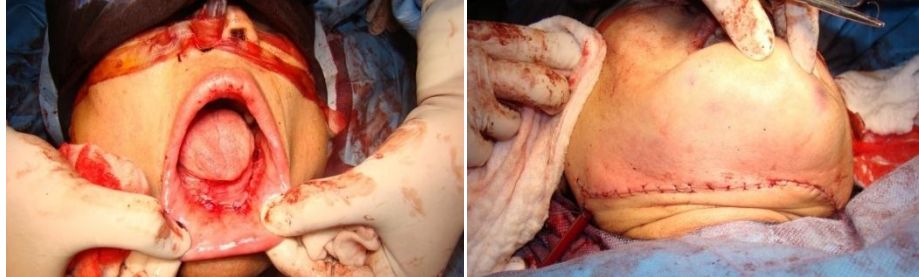


Fig. 22 Sutura extraoral e intraoral

Fuente Arellano Flores Águeda Marisol

El paciente tiene posoperatorio favorable. (Fig. 23)

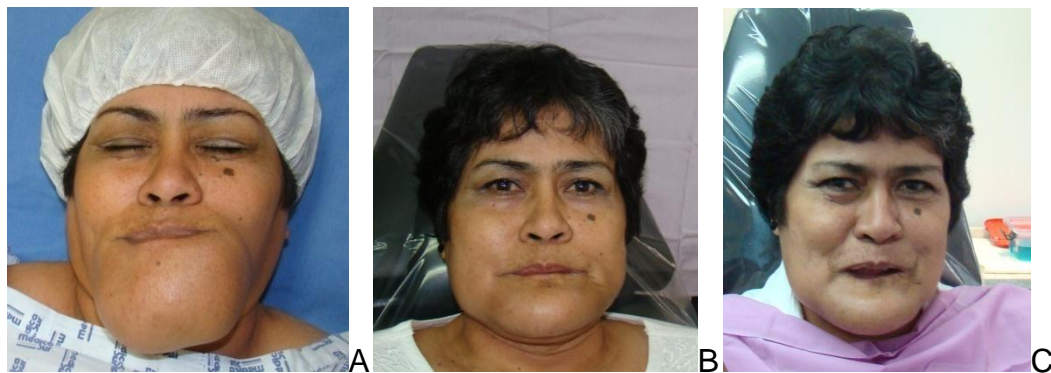

Fig. 23 Evolucion del paciente. A, foto preoperatoria B, Evolucion a 1 semana
C, Evolucion a 2 semanas

Fuente Arellano Flores Águeda Marisol

Posterior al tratamiento quirúrgico se realiza el estudio histopatológico y la inmunohistoquímica para realizar un diagnóstico definitivo. Dentro de la muestra histológica se encuentran múltiples nódulos linfáticos. (Fig. 24)

Ambos estudios comprueban el diagnóstico definitivo de Ameloblastoma maligno con metástasis a nódulos linfáticos (Fig. 25)

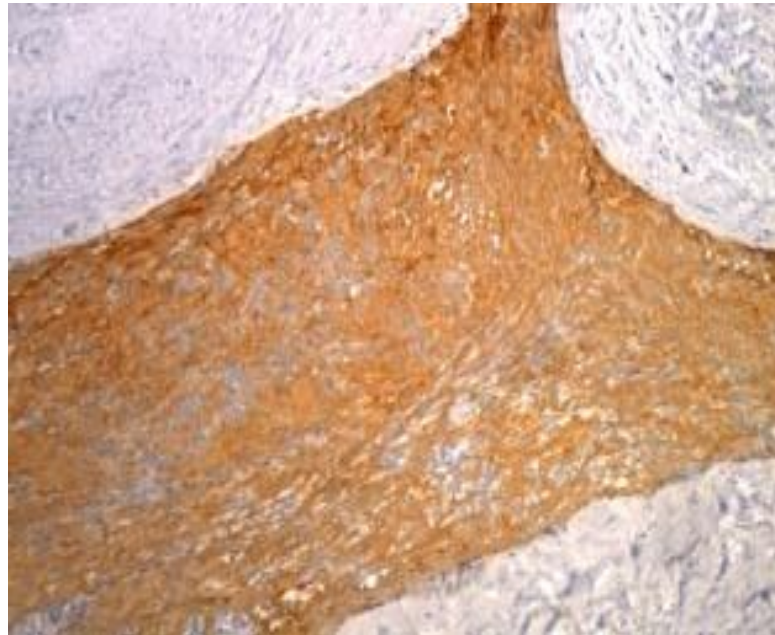


Fig. 24 muestra de inmunohistoquímica

Departamento de Anatomía Patológica de Médica Sur		Información del espécimen	
Telefono y Fax: 54247227 Email: www.medicasur.com.mx		Q-12-003334	Procedimiento 19/05/2012 15:00 Recepción 21/05/2012 10:30 Diagnóstico 28/05/2012
Datos del paciente		Médico solicitante:	
Nombre: JUÁREZ AGUILAR IRMA Edad : 59 años Fec. Nac.: N/D Habitación: 511 Registro: 630080 Servicio Solicitado: QUIROFANO		DRA. ARELLANO FLORES AGUEDA M. Consultorio s/c Email:	
MANDÍBULA (MANDIBULECTOMIA): - AMELOBLASTOMA MALIGNO VARIEDAD FUSOCELULAR DE 7 CM DE EJE MAYOR QUE ROMPE CORTICAL ÓSEA Y SE EXTIENDE A TEJIDOS BLANDOS PERI-MANDIBULARES CON INVASIÓN LINFOVASCULAR. - MÁRGENES QUIRÚRGICOS (BORDES DE RAMA ASCENDENTE DERECHA E IZQUIERDA) LIBRES DE TUMOR. - ONCE GANGLIOS LINFÁTICOS PERI MANDIBULARES LIBRES DE NEOPLASIA.			
COMENTARIO: EL RESULTADO DE LAS INMUNOTINCIONES SERÁ INFORMADO POSTERIORMENTE.			

A

Departamento de Anatomía Patológica de Médica Sur		Información del espécimen	
Telefono y Fax: 54247227 Email: www.medicasur.com.mx		Q-12-003334	Procedimiento 19/05/2012 15:00 Recepción 21/05/2012 10:30 Diagnóstico 28/05/2012
Datos del paciente		Médico solicitante:	
Nombre: JUÁREZ AGUILAR IRMA Edad : 59 años Fec. Nac.: N/D Habitación: 511 Registro: 630080 Servicio Solicitado: QUIROFANO		DRA. ARELLANO FLORES AGUEDA M. Consultorio s/c Email:	
MGP			
Inmunohistoquímica Q-12-003334			
SE REALIZO ESTUDIO DE INMUNOHISTOQUÍMICA AL CASO Q-12-3334, BLOQUE "B", CON LOS SIGUIENTES ANTICUERPOS:			
CITOQUERATINA	POSITIVO EN CÉLULAS FUSIFORMES.		
VIMENTINA	NEGATIVO.		
COMENTARIO: ESTE INMUNOPERFIL APOYA EL DIAGNOSTICO ANTERIORMENTE MENCIONADO.			

B

Fig. 25 A, Reportes de estudio histopatológico B, estudio inmunohistoquímico

Posterior al tratamiento quirúrgico, se solicita al paciente a una tomografía por emisión de positrones. En dicho estudio fue negativa la presencia de metástasis tumorales. (Fig.26, 27 y 28)

Octubre 22, 2012.

IRMA JUAREZ AGUILAR
DR. ROMAN ACEVEDO BARBA
P R E S E N T E

PET - CT

DIAGNOSTICO DE ENVIO: Ameloblastoma maligno izquierdo (extensión linfovascular).

METODO DE ESTUDIO:

Se realizó estudio PET – CT con equipo helicoidal multicorte, previa inyección de 15 mCi de ^{18}F FDG, con opacificación del tubo digestivo con contraste oral, así como administración de material de contraste intravenoso **no iónico**, desde el vértex hasta el tercio superior de los miembros pélvicos.

DESCRIPCION

PET - CT :

- No hay evidencia de incremento anormal de la actividad glucolítica en órganos, ganglios o estructuras óseas.

Existe captación fisiológica de ^{18}F FDG en cerebro, anillo de Waldeyer, cuerdas vocales, tiroides, miocardio, ambas mamas tubo digestivo y vías urinarias.

En el resto del estudio el cráneo de características normales. Degeneración polipoide de los cornetes. Glándulas submaxilares, parótidas, tiroides, nasoraringe, orofaringe y laringe de características normales.

Se observa mandibulectomía parcial (cóndilos con tornillos) con prótesis metálica y adyacente a la base de la lengua se identifica imagen de tejidos blandos, mal definida, que rodea el injerto óseo y presenta una cavidad aérea en su interior en probable relación a cambios quirúrgicos, con mínima captación de ^{18}F FDG..

Existen ganglios en los grupos cervicales 1-A, 1-B, 2-A, 2-B, 3 y 4 bilateral; así como, en mediastino en los grupos paraaórticos y en regiones axilares bilaterales, menores a 10 mm y sin captación de ^{18}F FDG.

El corazón, pericardio, aorta, troncos supraaórticos, arteria pulmonar y vía aérea mayor sin alteraciones.

Con ventana para parénquima pulmonar se observa nódulo subpleural en lóbulo medio, mide 4 mm. No existen zonas de infiltrado en ambos campos pulmonares.

En el abdomen el hígado es normal. No existe dilatación de la vía biliar intra y extrahepática. El esófago, glándulas suprarrenales, vesícula, páncreas y bazo de características tomográficas normales. Ambos riñones en situación habitual, el riñón derecho presenta quiste simple en el polo superior, mide 21 mm, en el riñón izquierdo se observa nódulo hiperdenso (94 U.H.) en el tercio medio el cual mide 7 mm.

La aorta abdominal y vena cava de calibre y trayecto normal.

Fig. 26. Resultados estudio PET

GRUPO C.T. SCANNER

*Radiología e Imagen Médica
Confianza y Experiencia
desde 1964*

IRMA JUAREZ AGUILAR
.....

Existen ganglios pericecales, paraaórticos y portocavales, menores a 10 mm y sin captación del radiotrazador.

La vejiga se encuentra moderadamente distendida, de paredes delgadas. El útero con aumento en sus dimensiones a expensas de miomas, algunos con calcificaciones en su pared y con un SUVmax de 1.4. Lesiones en la topografía de ambos anexos.

Existen ganglios inguinales bilaterales, menores a 10 mm tomográficamente inespecíficos.

Las estructuras óseas con cambios osteodegenerativos a nivel de la columna.

Tejidos blandos sin alteraciones.

CONCLUSIONES:

1. Estudio PET-CT con ¹⁸F₂FDG sin evidencia de zonas de hipermetabolismo que sugieran la presencia de actividad neoplásica macroscópica en el estudio actual.
2. Ligero incremento en la actividad metabólica en el lecho quirúrgico en posible relación a cambios post-operatorios. Se sugiere seguimiento y correlación clínica.
3. Quiste renal hiperdenso vs. nódulo sólido en el riñón izquierdo de origen por determinar. Se sugiere seguimiento con tomografía computada.
4. Miomatosis uterina.

Nombre Irma Juárez Aguilar

Edad: 59 años

Intervención de mandibulectomía de arco anterior, el 19 de mayo del año en curso, con diagnóstico de Ameloblastoma benigno vs. Maligno, con buena evolución clínica, e integrando la prótesis metálica.

Actualmente sin datos de actividad tumoral clínicamente, y por pet, solo expresión a nivel de cicatriz, sin evidencia de actividad fuera del área de intervención.

Por lo cual implica que se encuentra sin datos de actividad tumoral.

Continuará en vigilancia periódica.

Fig. 27 Resultados del PET

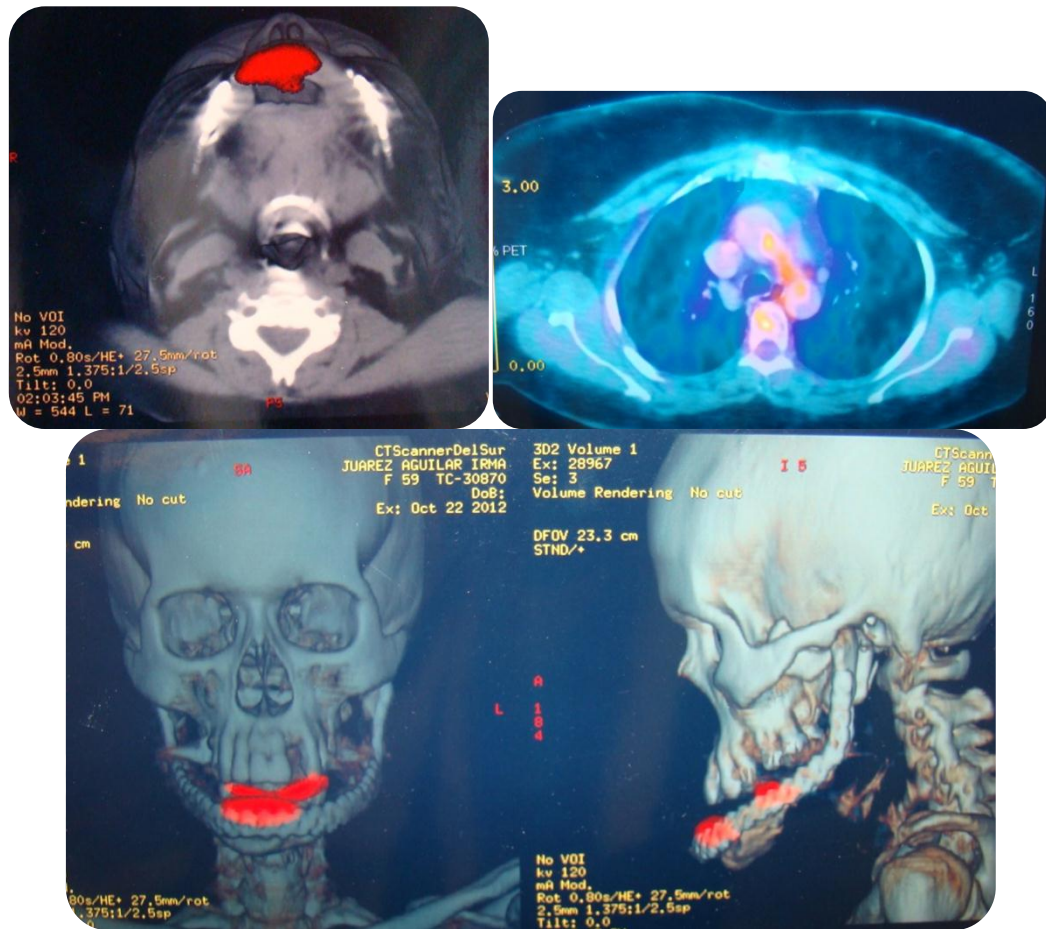


Fig. 28 Tomografía por emisión de positrones

5. CONCLUSION

El ameloblastoma es una neoplasia benigna en el 98% de los casos, de crecimiento lento, que se presenta asintomática y que provoca deformidades faciales muy extremas cuando no es tratada a tiempo. Además, presenta un alto índice de recidiva de hasta un 80% si el tratamiento no es el adecuado.

La OMS, en su más reciente clasificación, distingue cuatro tipos de ameloblastomas, basándose en su comportamiento biológico y en sus características clínicas e histológicas. El ameloblastoma solido es el que se presenta con mayor frecuencia, tiene una alta tasa de recidiva y es el más agresivo de los ameloblastomas benignos. El ameloblastoma uniuquístico es menos agresivo, presenta menor grado de recidiva y en ocasiones se puede utilizar un tratamiento conservador. El ameloblastoma extraóseo es poco frecuente, es el menos agresivo de todos los ameloblastomas ya que no expande corticales Oseas, solo se encuentra en tejidos blandos. El ameloblastoma desmoplásico también es poco frecuente, tiene características histológicas exclusivas y es más común que se presente en la región anterior del maxilar y la mandíbula.

Para evitar las recidivas, es necesario realizar un tratamiento radical, que puede ser una hemimandibulectomia o hemimaxilectomia, una resección segmentaria o una resección en bloque. Este tratamiento puede ir acompañado con la aplicación de soluciones que inhiben el crecimiento celular, como son la solución de carnoy y el nitrógeno liquido. Además del tratamiento quirúrgico, los pacientes sometidos a cirugías radicales requieren de un tratamiento posterior basado en la reconstrucción maxilofacial.

Un método muy novedoso que ayuda a conformar prótesis maxilofaciales es la estereolitografía, este método realiza modelos tridimensionales en un sistema de computo con una exactitud de hasta un 98%, con la obtención de los modelos se pueden realizar prótesis muy exactas en pacientes sometidos a tratamientos radicales.

En raras ocasiones (solo un 2% de todos los casos) el ameloblastoma presenta un comportamiento maligno, del cual, se presentan dos entidades diferentes, el Ameloblastoma maligno y el carcinoma ameloblastico. El carcinoma ameloblastico tiene las características clásicas de un tumor maligno y puede o no presentar metástasis. En cambio, el Ameloblastoma maligno presenta las mismas características histológicas del ameloblastoma común, pero presenta metástasis a diversas partes del cuerpo.

Los pulmones son el sitio donde se presentan con mayor frecuencia (80%) las metástasis del ameloblastoma maligno, seguido de los linfonodos cervicales (15%) y otras partes del cuerpo como son las orbita, la base del cráneo, el fémur, la cresta iliaca, etc.

Para realizar el diagnóstico definitivo del ameloblastoma maligno, además del estudio histopatológico de la lesión completa, es necesario realizar estudios complementarios como la inmunohistoquímica.

El PET, es un estudio utilizado en medicina nuclear que ayuda a determinar el estadio en el cual se encuentran los tumores. En el caso del Ameloblastoma maligno, se utiliza para buscar sitios de metástasis y si estas se encuentran en crecimiento.

6. REFERENCIAS BIBLIOGRAFICAS

- 1 Marx ER, Stern D, Oral and maxillofacial pathology: a rationale for diagnosis and treatment. Second edition, Illinois 2012.
- 2 Patología oral y maxilofacial contemporánea / J. Philip Sapp, Lewis R. Eversole, George P. Wysocki. Segunda edición, Madrid 2005
- 3 Morales Navarro D. *Ameloblastoma revisión de la literatura*. Rev. cubana estom. 2009; 46(3): 48-61
- 4 Duque FL, Radi JN, Del Valle AF. *Ameloblastoma: reporte de 10 casos y revisión de la literatura*. RevFac. Odont univ ant, 2003; 15(1): 57-66
- 5 Zamorano S, Rocha A, Núñez B, Espínola MJ, Haito CH, González P. *Ameloblastoma mandibular muy agresivo: reporte de un caso*. Rev. Chilena de cirugía. 2008; 60: 339-343
- 6 Vargas Soto G, Liceaga Reyes R, Trujillo Fan diño JJ, Liceaga Escalera C. *Tratamiento de los ameloblastomas. Análisis de 26 casos*. Asociación mexicana de cirugía oral y maxilofacial. 2010 mayo-agosto; 6: 66-72.
- 7 Yañez MR, Gamboa CC, Martínez CJ, Orellana UE, Clavero RJ, Goñi EI, et al. *Ameloblastoma mandibular maligno con metástasis hepática y pulmonar: Caso clínico*. Rev Chilencirugía. Octubre 2009; 61(5): 458-462
- 8 Newman L, Howells GL, Coghlan KM, DiBiase A, Williams DM. *Malignant Ameloblastoma revisited*. British J oral maxilofacial surg. 1995; 33: 47-50
- 9 Van Dam SD, Unni KK, Keller EE. *Metastazising (malignant) ameloblastoma: review of a unique entity and report of mayo clinic experience*. J oral maxillofac Surg. 2010; 68: 2963-2974
- 10 Barnes L, Eveson JW, Reichart P, Sidransky D, eds: World Health Organization Classification of Tumours. Pathology an Genetics. Head and Neck Tumours. Lyon: International Agency for Research on Cancer (IARC). IARC Press 2005.
- 11 Swetha A, Abhijit J, Amsavardani S, Gopalkrishnan K. *Extreme Ameloblastoma of the mandible whit hypoproteinemia. A caase report a review of clinicopathological features*. J oral med.And pathology. 2001; 3(4): 343-7

- 12 Kessler HP. *Intraosseous Ameloblastoma*. Oral maxilofacial surg. Clin. N Am. 2004; 16: 309-322
- 13 Golubovic M, Petrovic M, Jelovac DB, Nenezic DU, Antunovic M. *Malignant Ameloblastoma metastasis to the neck-radiological and pathohistological dilemma*. Vojnosanit Pregl. 2012; 69(5): 444-448
- 14 Valls A, Montané E, Bescos C, Saez M, Munill M, Alberola M. *Manejo quirúrgico del Ameloblastoma*. Rev Esp Cir oral maxilofacial. 2012; 70
- 15 Henderson JM, Sonnet JR, Cory MD, Robert A. *Pulmonary metastasis of Ameloblastoma. Case report and review of the literatura*. Oral surg, oral med and oral path. 1999; 88(2): 170-176
- 16 Vohora FA, Hussain M, Mudassir MS. *Ameloblastomas and their management: a review*. J int. Surg. Pakistan 2009 july; 14 (3): 136-142
- 17 Hayakawa K, Hayashi E, Aoyagi T, Hata M, Kuramoto C, Tonogi M, et al. *Metastatic malignant Ameloblastoma of the kidneys*. Int. Journal of urology. 2004; 11: 424-426
- 18 Ramya Kumari GD, Primali Rukmal J, Dedduwa Jayatunge LS, Wanninayake T. *review of metastasizing (malignant) Ameloblastoma (METAM): pattern of metastasis and treatment*. Oral and maxilofacial pathology: 111(6); 734-741
- 19 Yong DJ, Mahadzir W, Gendhe BS. *Recurrent desmoplastic Ameloblastoma of the mandible: A case report*. J Oral maxilofacial Surg. Med and Pathology. 2012; (24): 155-158
- 20 Verneuil A, Sapp P, Huang C, Abemayor E. *malignant Ameloblastoma: Classification, diagnostic and therapeutic challenges*. American J Otolary. January-February 2002; 23(1): 44-48
- 21 Dong-yuan L, Chong-ying F, Jun-bing G. *Pulmonary metastases from an Ameloblastoma: Case report and review of the literatura*. J cranio-maxillo-facial surg. 2012; 40: 470-474
- 22 Gilijamse M, Leemans CR, Winters HAH, Schulten EAJM, Van der Wall I. *metastasizing Ameloblastoma*. Int. J oral Maxillofac. Surg. 2007; 36: 462-464
- 23 Segnini Senra G, Costa Pereira A, Murilo dos Santos L, Rodarte Carvlho Y, Aigotti Haberbeck A. *malignant Ameloblastoma metastasis to the lung: a case report*. Oral pathol oral radiol endod. 2008; 105: 42-46.

- 24 Berger AJ, Son BJ, Desai NK. *Malignant Ameloblastoma: Concurrent presentation of primary and distant disease and review of the literature.* J oral and maxillofacial surg. 2012; 70: 2316-2326.
- 25 Georgegakas I, Lazaridou M, Dimitrakopoulos I, Tilaveridis I, Papakosta D, Kontakiotis T. *pulmonary metástasis in a 65-year-old man whit mandibuleAmeloblastoma: a case report and review of the literatura.* J Oral Maxillofacial Surg. 2012; 70: 1109-1113
- 26 Kilara N, Subramanian M, Koushik K. *Unusual case of Pulmonary and metases of mandibular Ameloblastoma.* Indian J Med and pediatriconc. 2007; 28(3)
- 27 Whaites E, *Fundamentos de radiología dental.* Ed ElsevierMasson, cuarta edición. 2008
- 28 Sakaki H, Satho H, Kobayashi W, Narita K, Asano T, Kimura H. *Pleomorphic Adenoma of the Palate Detected by Positron Emission Tomography/Computed Tomography Screening.* Asian.J oral Maxillofac. Surg. 2008; 20: 97- 101
- 29 Reid-Nicholson M, Teague D, White B, Ramalingam P, Abdelsayed R. *Fine needle aspiration findings in malignant Ameloblastoma: a case report a differential diagnosis.* Diagnosticcytopathology. 2009; 37(8): 586-591
- 30 Abbas AK, Lichtman AH, Pillai S. *Inmunología celular y molecular.* Ed elsevier Saunders. Sexta edición.
- 31 Ochoa Gómez LS, Martinez EM, Bustillo Rojas JA. *Estudio comparativo de la expresión inmunohistoquímica del Ki-67 en los ameloblastomasuniquistico y solido.* UnivOdontol. Jul-dic 2009; 28(61): 67-73
- 32 Coleman H, Altini M, Ali H, Doglioni C, Favia G, Maiorano E. *Use of calretinin in the differential diagnosis of unicysticAmeloblastoma.* Histopatology 2001; 38: 312-7
- 33 Amzerin M, Fadoukhair Z, Belbaraka R, Iraqui M, Boutayeb S, M'rabti H, et al. *Metastatic Ameloblastoma responding to combination chemotherapy: case report and review of the literature.* J medical case reports. 2011; 5:491
- 34 Lopes Cardoso C, Munhoz E, Dias Ribeiro E, de Souza Neto JB, Sant'ana E, Ferreira Junior O. *Application of stereolithography in mandibular reconstruction following resection of ameloblastoma: case report.* Rev. Clin. Odontol.2008; 4(2): 101-105

35 Bianchi B, Ferri A, Ferrari S, Leporati M, Copelli C, Ferri T, et al. *Mandibular Resection and Reconstruction in the Management of Extensive Ameloblastoma*. J oral Maxillofac.Surg. 2013; 71. 528-537

36 García Garzón JR, Rodríguez A, Cabrera A. *Tomografía por emisión de positrones de cuerpo completo (PET/TAC) con ¹⁸F-Fluorodesoxiglucosa*. Rev. Esp. Med. Nucl. 2009; 28(2): 85-89.