



UNIVERSIDAD NACIONAL AUTÓNOMA DE
MÉXICO



FACULTAD DE ODONTOLOGÍA

SÍNDROME ELLIS VAN CREVELD.

T E S I N A

QUE PARA OBTENER EL TÍTULO DE

C I R U J A N O D E N T I S T A

P R E S E N T A:

ALFONSO LÓPEZ LUNA

TUTORA: Esp. LUZ DEL CARMEN GONZÁLEZ GARCÍA

ASESORA: C.D. MARÍA ELENA VELÁZQUEZ ROMERO



Universidad Nacional
Autónoma de México



UNAM – Dirección General de Bibliotecas
Tesis Digitales
Restricciones de uso

DERECHOS RESERVADOS ©
PROHIBIDA SU REPRODUCCIÓN TOTAL O PARCIAL

Todo el material contenido en esta tesis esta protegido por la Ley Federal del Derecho de Autor (LFDA) de los Estados Unidos Mexicanos (México).

El uso de imágenes, fragmentos de videos, y demás material que sea objeto de protección de los derechos de autor, será exclusivamente para fines educativos e informativos y deberá citar la fuente donde la obtuvo mencionando el autor o autores. Cualquier uso distinto como el lucro, reproducción, edición o modificación, será perseguido y sancionado por el respectivo titular de los Derechos de Autor.



Gracias **Díos** por darme la oportunidad de llegar al término de una de mis metas y darme la fuerza para seguir adelante.

Agradezco a mi **papá** que siempre estuvo detrás de mí, para que lograra el término de mis estudios.

Agradezco a mi **mamá** que aunque no este físicamente siempre está en mi corazón y que siempre me apoyo en todo lo que estaba dispuesto a realizar gracias.

Gracias a mis **hermanos y sobrinas (os)** que siempre estuvieron detrás de mí para que terminara con mis estudios y no cometiera errores de los que después me arrepintiera.

Gracias por apoyarme en todo lo que hago ya sea bueno o malo y que no has dejado que me derrumbe por todas las adversidades que hemos pasado juntos compartiendo tus sentimientos conmigo. Gracias **perlita** te quiero mucho.

Gracias a la **Esp. Luz del Carmen González García** y a la **C.D. María Elena Velázquez Romero** por su asesoramiento para lograr el término de este trabajo.

Gracias al **Dr. Luis A. Ruiz Martínez** por darme la oportunidad de estudiar ya que sin él no hubiera podido cursar una carrera de licenciatura.

Gracias al **Sr. Raúl González** que me otorgó su apoyo económico y moral para que terminara con mis estudios.

Gracias a mis **compañeros y amigos** de todos estos años que estuve en la facultad, que me apoyaron y me otorgaron su amistad.

Agradezco a la **Universidad Nacional Autónoma de México** que me dió la oportunidad de estudiar y aprender los conocimientos que me enseñaron en el transcurso de mi aprendizaje.

Por mi raza hablara el espíritu...



ÍNDICE

INTRODUCCIÓN.....	5
1. ANTECEDENTES HISTÓRICOS.....	6
2. GENERALIDADES DE EMBRIOLOGÍA.....	8
2.1 GASTRULACIÓN.....	8
2.2 DERIVADOS DE LAS CAPAS GERMINALES.....	10
2.3 DESARROLLO DE LA CAPA GERMINATIVA ECTODÉRMICA (NEURULACIÓN).....	12
2.4 CONTROL DEL DESARROLLO EMBRIONARIO.....	13
3. DISPLASIA ECTODÉRMICA.....	14
3.1 CLASIFICACIÓN.....	15
3.2 VÍA Wnt.....	18
4. SÍNDROME ELLIS VAN CREVELD.....	20
4.1 SINÓNIMOS.....	20
4.2 ETIOLOGÍA.....	20
4.3 MANIFESTACIONES CLÍNICAS.....	22
4.3.1 POLIDACTILIA POSTAXIAL.....	22
4.3.2 CONDRODISPLASIA.....	23
4.3.3 ANOMALÍAS ECTODÉRMICAS.....	24
4.3.4 CARDIOPATÍA CONGÉNITA.....	25
4.3.5 ANOMALÍAS ASOCIADAS.....	26
5. MANIFESTACIONES ORALES.....	27
6. DIAGNÓSTICO.....	29
6.1 DIAGNÓSTICO PRENATAL.....	29
6.1.1 ECOGRAFÍA BIDIMENSIONAL.....	30
6.1.2 ECOGRAFÍA TRIDIMENSIONAL.....	33
6.1.3 AMNIOCENTESIS.....	33
6.1.4 MUESTRAS DE VELLOSIDADES CORIÓNICAS.....	34



6.1.5 ASESORAMIENTO GENÉTICO.....	35
6.2 DIAGNÓSTICO AL NACIMIENTO.....	35
6.2.1 TEST DE APGAR.....	36
6.2.2 TEST DE USHER.....	38
6.2.3 ANTROPOMETRÍA.....	40
6.2.4 EXPLORACIÓN FÍSICA (TEST DE SILVERMAN Y ANDERSON).....	41
6.2.5 DIAGNÓSTICO PRECOZ DE ENFERMEDADES.....	42
6.2.6 ESTUDIOS RADIOGRÁFICOS.....	43
6.3 DIAGNÓSTICO DIFERENCIAL.....	45
7. PRONÓSTICO.....	46
8. TRATAMIENTO.....	46
8.1 CARDIOLOGÍA.....	46
8.2 ORTOPEDIA.....	48
8.3 CIRUGÍA PLÁSTICA.....	50
8.4 PSICÓLOGO.....	51
9. TRATAMIENTO ODONTOLÓGICO.....	52
CONCLUSIONES.....	55
REFERENCIAS BIBLIOGRÁFICAS.....	58



INTRODUCCIÓN

Actualmente el Cirujano Dentista tiene el conocimiento de diversos síndromes con el cual puede otorgar un tratamiento de acuerdo a las necesidades que requiera el paciente.

El síndrome de Ellis van Creveld o también llamada Displasia Condroectodérmica es una alteración autosómica recesiva, reportado a finales de 1930 y se encuentra en una clasificación de 200 Displasias Ectodérmicas actualmente, ya que sus características clínicas se observan en el nacimiento o en la infancia y la prevalencia de recién nacidos es baja.

Para brindar un mejor diagnóstico respecto a este síndrome se debe contar con un manejo multidisciplinario y de diversos métodos de diagnóstico como son pruebas durante y posterior al embarazo, radiografías, pruebas genéticas y así dar un conocimiento previo de las dificultades que va a presentar el paciente, esto ayudara en la aceptación familiar y brindará un ambiente favorable entre padre e hijo.

La finalidad de este tema es ayudar al Cirujano Dentista en la actualización de este síndrome ya que no se tiene mucho conocimiento de él, porque los estudios realizados al respecto, son más frecuentes en Estados Unidos que en México en donde se han reportado solamente 3 casos a nivel nacional y no se le ha otorgado un seguimiento adecuado por la falta de actualización en el manejo de estos pacientes.

La relación que debe tener el Cirujano Dentista respecto a estos pacientes es mejorar la estética y funcionalidad mediante procedimientos que otorguen una rehabilitación para una masticación satisfactoria.

Cabe mencionar que cuando existen matrimonios consanguíneos aumenta el riesgo de que este tipo de alteración se presente, lo cual es más frecuente en ciertas poblaciones rurales en México, y este factor de riesgo lo ignora la población en general o para ellos es más común observarlo en estos pacientes ya que piensan que no tienen ninguna alteración.

1. ANTECEDENTES HISTÓRICOS

El síndrome Ellis van Creveld fue descrito a finales de 1930 por el Dr. Richard WB. Ellis de Edimburgo y el Dr. Simon van Creveld de Amsterdam. Se conocieron en un viaje que realizaban a Inglaterra para una conferencia de pediatría, cada uno tenía un paciente con este síndrome, compartieron sus hallazgos que observaron en estos pacientes describiendo baja estatura, dedos múltiples en pies y manos, dificultad al respirar por presentar un tórax amplio y estrecho a la vez, presencia de dientes al nacer y anomalías cardíacas; posteriormente siguieron investigando juntos.

Un tercer caso fue publicado en un texto de pediatría por L. Emmett Holt, Jr y McIntosh Rustin, en el año de 1933 y fue incluida en su totalidad en el trabajo de Ellis y van Creveld en 1940 dándolo a conocer con el nombre síndrome de Ellis van Creveld o Displasia Condroectodérmica.¹

El enanismo es la característica más evidente que se observa en la ciudad de Amish de Lancaster Pennsylvania, por la predisposición a tener padres consanguíneos, esto se observó en un estudio realizado entre 1960 a 1970.²



Figura 1. Madre e hijo residentes de Amish.²



En 1979 Cortés reporta el 1er caso de este síndrome en el Hospital infantil de México.

En el año de 1980 Christian y colaboradores encontraron un caso muy inusual, una asociación de este síndrome con el de Dandy-Walker reportando un paciente de 18 años con retraso mental y una altura menor 1.20 cm. por producto de una relación consanguínea, observaron que presentaba un trastorno recesivo, donde el segmento heterocromático del cromosoma 9qh estaba la alteración.

Romseberg en 1983 reporta un caso fatal de una niña de 19 meses de padres consanguíneos, presentando defectos cardiacos, agenesia renal izquierda y derecha.²

En 1995 en la ciudad de México se presenta un caso de un paciente de 11 años de edad residente de Rio blanco, Zacatecas de padres consanguíneos con las mismas características que se describieron en 1940 su tratamiento fue multidisciplinario, manejo oportuna y asesoramiento genético.³

2. GENERALIDADES DE EMBRIOLOGÍA

2.1 GASTRULACIÓN

Es el acontecimiento más importante que tiene lugar durante la tercera semana de gestación, es un proceso que establece las tres capas germinales (**ectodermo, mesodermo y endodermo**) del embrión.

Se inicia con la formación de una **línea primitiva** en la superficie del epiblasto, al principio esta línea está mal definida, entre 15 y 16 días ya es claramente visible en forma de un surco estrecho con regiones ligeramente abultadas en ambos lados.

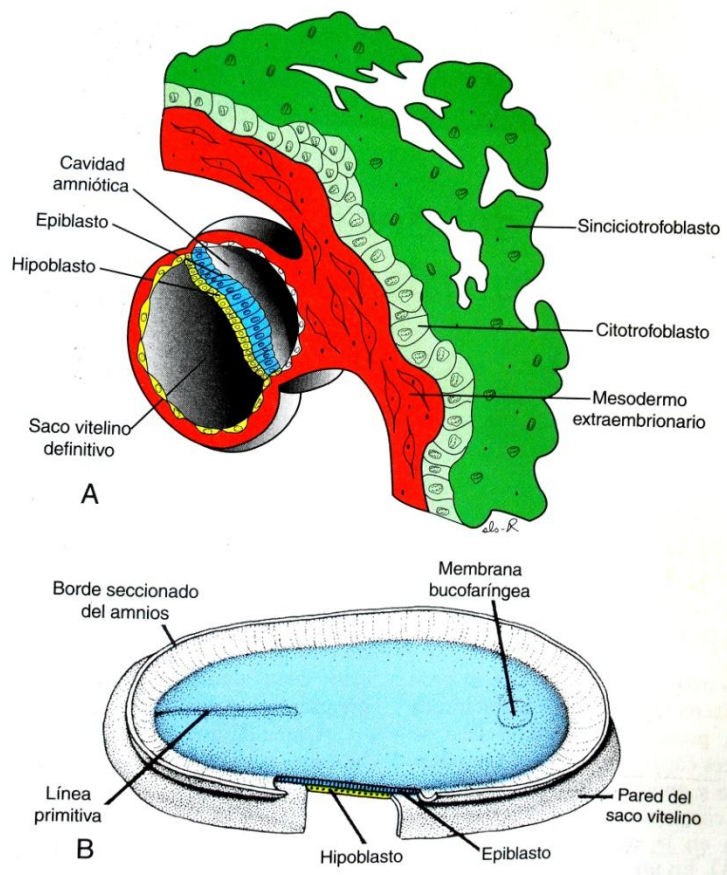


Figura 2. (A) Lugar de implantación al final de la 2da semana, (B) Vista del disco germinativo al final de la 2da semana.⁴

El extremo cefálico de la línea, es llamado **nódulo primitivo**, que consiste en un área ligeramente elevada que rodea una pequeña **fosita primitiva**. Las células del epiblasto migran hacia la línea primitiva, al llegar a esta línea adoptan forma de matraz debajo de él. Este movimiento de fuera hacia adentro se conoce como invaginación.

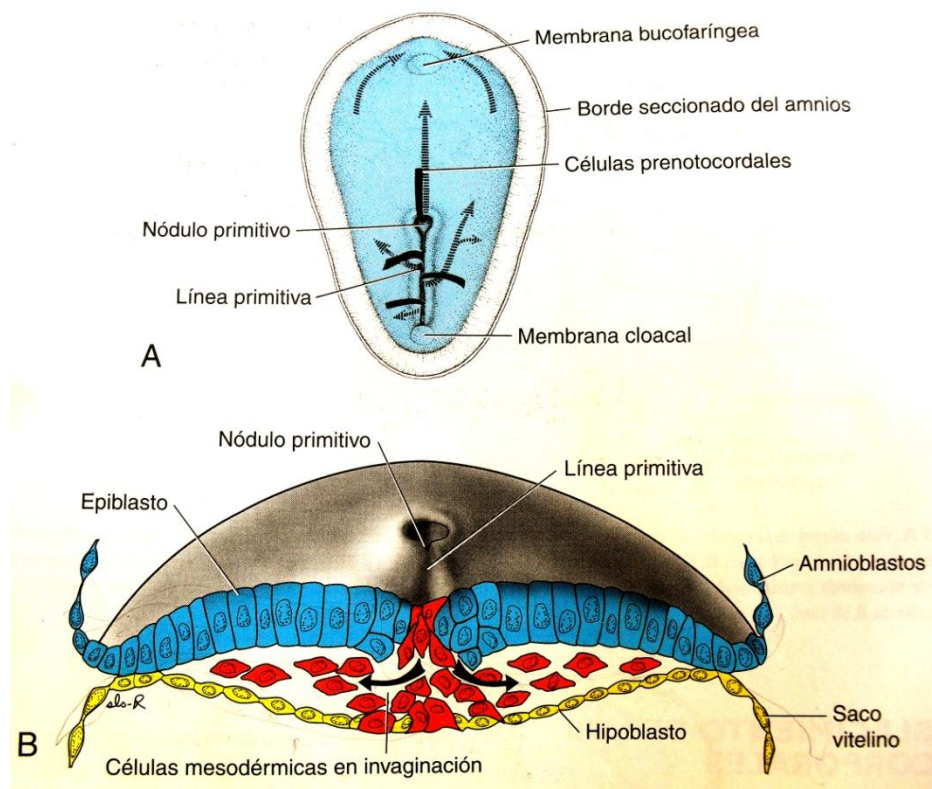


Figura 3. (A) Cara dorsal del disco germinativo, (B) Sección transversal de la región craneal de la línea primitiva.⁴

La migración y la especificación de las células están controladas por el **factor de crecimiento de los fibroblastos 8 (FGF-8)**, que es sintetizada por las mismas células que se encuentran en la línea. Este factor de crecimiento controla los movimientos celulares disminuyendo a la cadherina E, es una proteína que normalmente mantiene las células epiblasticas juntas.



Después de invaginarse, algunas células se desplazan del hipoblasto y crean el **endodermo** embrionario, mientras que otras se sitúan entre el epiblasto y el endodermo para formar al **mesodermo**, las células que quedan en el epiblasto forman el **ectodermo**.⁴

2.2 DERIVADOS DE LAS CAPAS GERMINALES

Las tres capas germinales formadas dan lugar a los primordios de todos los tejidos y órganos. La especificación de las capas germinales no está determinada todavía, ya que las células de cada capa germinal se dividen, migran, agregan y diferencian a medida que forman los diversos sistemas de órganos (**organogenia**).

Los principales derivados de las capas germinales son los siguientes:

El **ectodermo** origina el sistema nervioso central (SNC), sistema nervioso periférico, epitelios sensoriales de ojo, oído y nariz, epidermis y sus apéndices (pelos y uñas), glándulas mamarias, hipófisis, glándulas subcutáneas y esmalte dental.

Las células de la cresta neural, derivadas del neuroectodermo, dan lugar a las células de los ganglios raquídeos, pares craneales (V, VII, IX y X) y autónomos; cubierta de las células del sistema nervioso periférico; células pigmentadas de la dermis; tejido conjuntivo y hueso originado de los arcos faríngeos; médula suprarrenal y meninges del encéfalo y médula espinal.

El **mesodermo** forma el tejido conjuntivo, cartílago, hueso, músculos lisos y estriado, corazón, vasos sanguíneos y linfáticos, riñones, ovarios y testículos, conductos genitales, membranas serosas que revisten las cavidades corporales (pericárdica, pleural y peritoneal), bazo y corteza de las glándulas suprarrenales.

El **endodermo** origina el revestimiento epitelial de los aparatos gastrointestinal y respiratorio, parénquima de las amígdalas, glándulas tiroides y paratiroides, revestimiento epitelial de la vejiga urinaria y mayor parte de la uretra y recubrimiento epitelial de la cavidad timpánica, antro timpánico y tubo faringotimpánico o auditivo.⁵

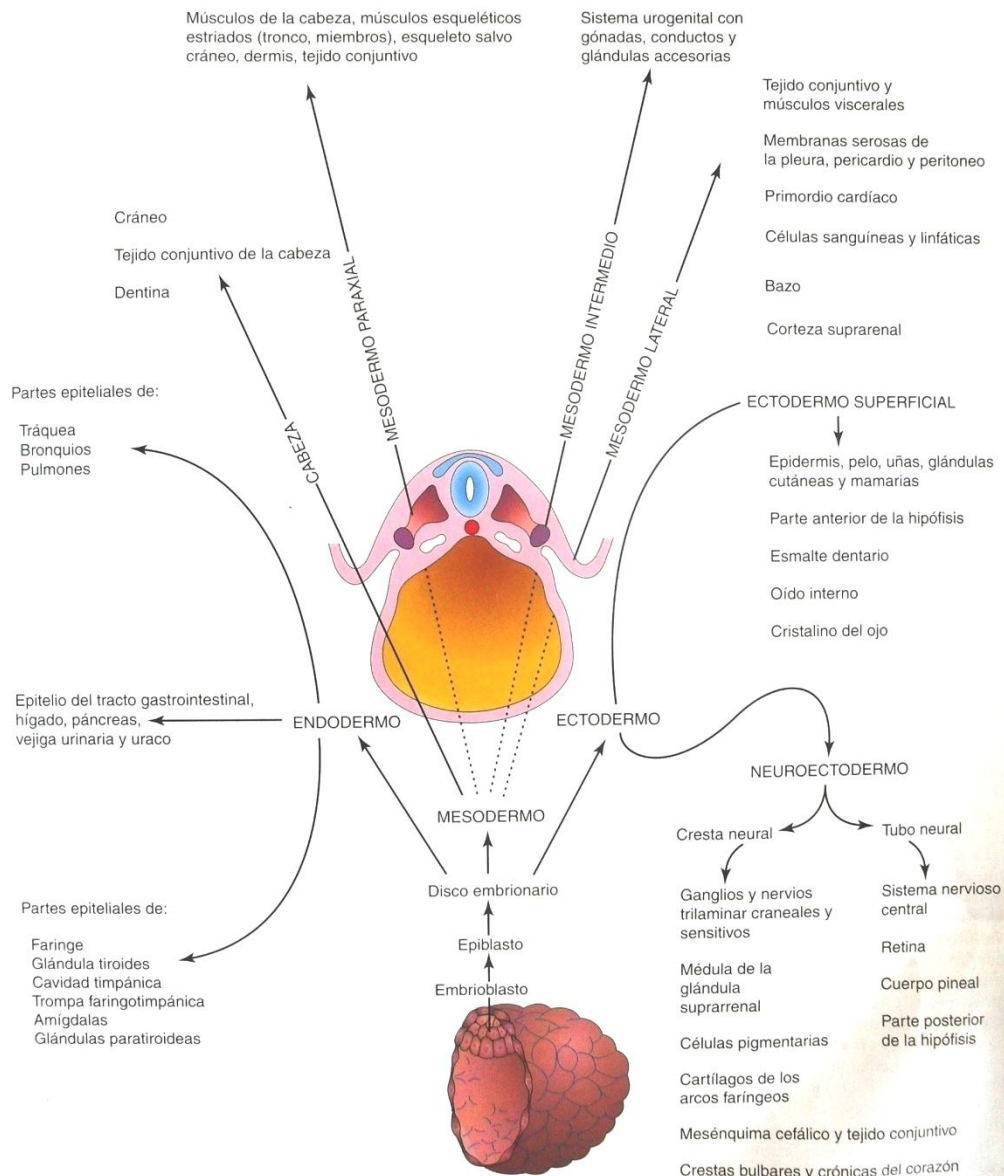


Figura 4. Esquema de las estructuras derivadas de las tres capas germinales.⁵



2.3 DESARROLLO DE LA CAPA GERMINATIVA ECTODÉRMICA (NEURULACIÓN)

El primer indicio del desarrollo del sistema nervioso es la aparición de una placa elíptica en la región cefálica, denominada **placa neural** que aparece en el ectodermo en torno al día 18 del desarrollo en vida intrauterina.

La placa neural es un engrosamiento del ectodermo que aparece en la zona más cercana a la notocorda subyacente, la cual actúa como inductora sobre las células del ectodermo.

Esta acción inductora de la transformación ectodérmica hacia la placa neural está mediada por la secreción por parte de la notocorda por agentes como **nogina**, **folistatina** y **codina** que se encargan de inhibir al gen **BMP-4**, así como **FGF** y **Wnt-3a**.

Esta placa está constituida por un epitelio pseudoestratificado, cilíndrico, de tipo **neuroectodérmico**, que se eleva respecto del resto de ectodermo embrionario. Las moléculas de adhesión celular que expresan las células del ectodermo son N-CAM y E-cadherina, mientras que las células que forman la placa neural son la N-CAM y N-cadherina.

Durante varios días, la placa neural crece y se desarrolla, modificando su morfología original. Al final de la 3era semana, la placa neural presenta una porción cefálica ancha y una porción caudal estrecha. Al mismo tiempo, los bordes laterales de la placa neural se elevan y sobresalen, constituyendo los *pliegues neurales*, mientras que la zona media de la placa neural se deprime formando el *surco neural*.

Los pliegues neurales se aproximan a la línea media y se fusionan uno con otro, formando un tubo o cilindro hueco que se invagina, quedando por debajo del ectodermo y por encima notocorda.

Esta fusión de los pliegues neurales no ocurre en toda la placa neural al mismo tiempo, sino que comienza inicialmente en una zona que corresponde al cuello y posteriormente continúa fusionándose en dirección cefálica y caudal.⁶

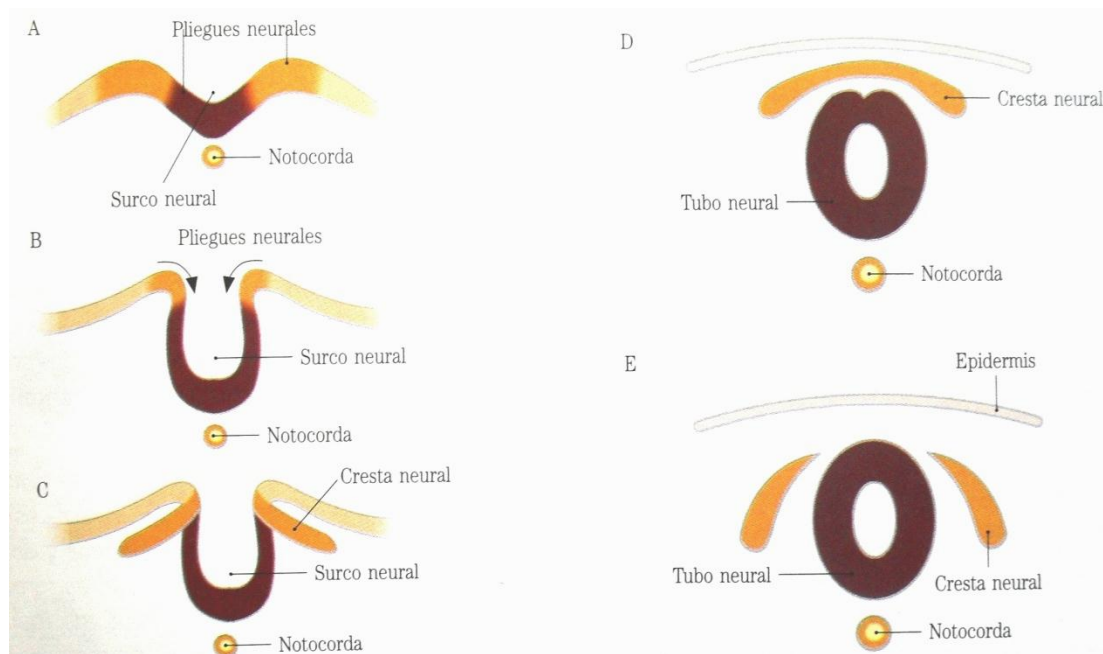


Figura 5. Secuencia de la formación del surco, tubo neural y crestas neurales.⁶

2.4 CONTROL DEL DESARROLLO EMBRIONARIO

El desarrollo es consecuencia de programas genéticos contenidos en los cromosomas. El conocimiento acerca de los genes que controlan el desarrollo humano sigue creciendo, los estudios para obtener la información de este proceso se realizan en otros organismos debido a los problemas éticos asociados a la utilización de embriones humanos para su estudio.



El desarrollo embrionario constituye, fundamentalmente, un proceso de crecimiento y aumento de la complejidad de estructura y función. El crecimiento se logra mediante la mitosis junto con la producción de matrices extracelulares, mientras que la complejidad se adquiere por medio de procesos de morfogenia y diferenciación.

Las células que componen los tejidos de embriones en etapas muy iniciales son muy pluripotenciales y en distintas circunstancias son capaces de seguir más de una ruta de desarrollo.⁵

3. DISPLASIA ECTODÉRMICA

Son un amplio grupo de trastornos hereditarios en donde se caracterizan por la alteración de estructuras que provienen del ectodermo. Se diferencian en 2 grupos de trastornos:

Uno es caracterizado por la aplasia o hipoplasia de los derivados ectodérmicos, los cuales fracasan en su desarrollo y diferenciación por la ausencia de señales recíprocas entre ectodermo y mesénquima.

El otro grupo es donde la característica más llamativa es la queratodermia palmoplantar, asociándose con otras manifestaciones cuando se afectan otros epitelios altamente especializados.⁷

La National Foundation for Ectodermal Dyplasia: considera que las Displasias Ectodérmicas (DE) consideradas como una alteración en la cual existen anomalías de dos o más estructuras ectodérmicas y éstas son causadas por factores genéticos.⁸



3.1 CLASIFICACIÓN

En la tesina presentada por Maldonado M.A., en el año de 2011 menciona en su clasificación que existen 150 variedades de displasias ectodérmicas, reportadas en 1994.⁸

En el año 2001 se actualizó esta clasificación y se reportan 170 variedades⁹, en 2012 esta clasificación aumentó a 200 variedades, de las cuales se ha identificado el gen causal de aproximadamente 30 displasias ectodérmicas.

Los hallazgos biomoleculares han permitido saber que los genes causales actúan básicamente a través de 2 mecanismos patogénicos. En 2009 Priolo estableció una clasificación clínico-funcional, este autor propuso diferenciar 2 grupos de trastornos.¹⁰

GRUPO 1

Trastornos en los que se reconoce un defecto en la interacción entre el ectodermo y mesénquima, donde se identifican 2 mecanismos fisiopatológicos:

1. Alteración en la vía de señalización que modula la actividad de la molécula del factor kappa beta (NF-kB), (vía de señalización ectodisplasina/EDAR/EDARADD y vía de regulación NEMO).
2. Alteración de reguladores de la transcripción y/o de la expresión de genes, como p63, DLX3, MSx1, EVC 2 y EVC.

Alteraciones en las vías de señalización que modulan la actividad de NF-kB						
Vía	Gen	Locus	Proteína	Enfermedad	OMIM	Modo de herencia
Vía de señalización de la ectodisplasia-EDAR -EDARRADD	ED-1	Xq12-q13	Ectodisplasia	Displasia ectodérmica anhidrótica	305100	LX
	EDAR	2q13	EDAR	Displasia ectodérmica anhidrótica	129490	AD
				Displasia ectodérmica anhidrótica	224900	AR
	EDARADD	1q42-2-q.43	<i>Death domain</i> asociado a EDAR	Displasia ectodérmica anhidrótica	229400	AR
Vía de regulación NEMO	NEMO / IKK γ	Xq28	Factor nuclear NF-kB	Incontinencia pigmenti	308300	LX
				Displasia ectodérmica anhidrótica con inmunodeficiencia	300291	LX
	IkB α	14q13	IkB α	Displasia ectodérmica anhidrótica con osteopetrosis e inmunodeficiencia	300301	LX
				Displasia ectodérmica anhidrótica con inmunodeficiencia	164008	AD
Alteración de reguladores de la transcripción/expresión de genes						
Gen	Locus	Proteína	Enfermedad	OMIM	Modo de herencia	
p63	3q27	P63	Síndrome EEC	604292	AD	
			Síndrome AEC	106260	AD	
			Síndrome ADULT	103285	AD	
			Síndrome <i>limb-mammary</i>	603543	AD	
			Síndrome de Rapp-Hodgkin	603543	AD	
DLX3	17q21	DLX3	Síndrome trico-dento-óseo	190320	AD	
MSX1	4p16.1	MSX1	Enfermedad de Witkop	189500	AD	
EVC2	4p16	EVC2	Síndrome Ellis-Van-Creveld	225500	AR	
EVC	4p16	EVC	Disostosis acrodental de Weyers	193530	AD	
			Síndrome Ellis-Van-Creveld	225500	AR	

Modificada de Priolo M². AD: herencia autosómica dominante; AR: herencia autosómica recesiva; LX: herencia ligada a X; OMIM: *Online Mendelian Inheritance in Man*.

Figura 6. Trastornos del grupo 1.⁷

GRUPO 2

Trastornos donde existe una función anormal de una proteína estructural localizada en la membrana celular, como la nectina 1, las conexinas o la placofilina, las cuales tienen un papel muy importante en la adhesión y la comunicación intercelular para mantener la homeostasis tisular, el control del crecimiento, el desarrollo y la respuesta celular sincronizándose para diferentes estímulos.⁹

Gen	Locus	Proteína	Enfermedad	OMIM	Modo de herencia
GJB6	13q12	Conexina 30	Síndrome de Clouston	129500	AD
PVRL1	11q23-q24	Nectina 1	Displasia ectodérmica con labio/paladar hendido	255060	AD
PKP1	1q32	Placofilina 1	Displasia ectodérmica-síndrome de fragilidad cutánea	604536	AR
CDH3	16q22.1	Cadherina 3	Displasia ectodérmica con ectrodactilia y distrofia macular	225280	AR
WNT10A	2q35	Wnt10A	Displasia odonto-onico-dérmica	257980	AR

Modificada de Priolo M². AD: herencia autosómica dominante; AR: herencia autosómica recesiva; OMIM: *Online Mendelian Inheritance in Man*.

Figura 7. Trastornos del grupo 2.⁷

En el siguiente esquema se simplifica la formación de los grupos clasificados por Priolo en su actualización del 2012:⁷

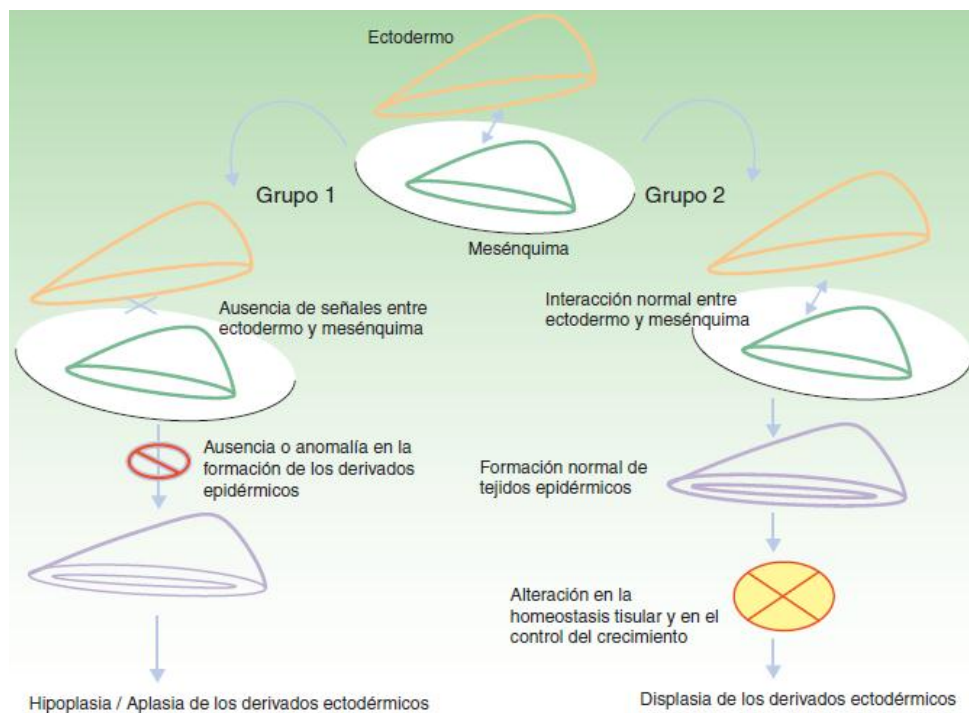


Figura 8. Mecanismo patológico de las Displasias Ectodérmicas.⁷

3.2 VÍA Wnt

Esta vía de señalización es compleja y está integrada por numerosos componentes, incluyendo ligandos, receptores de membrana, efectos intracelulares y antagonistas que se regulan de célula a célula a través del citoplasma y en última instancia llega al núcleo de la célula para conducir la expresión de un gen diana; esto sucede durante la formación del embrión.

Los mecanismos mejor conocidos de transmisión de la señal de los ligandos Wnt se incluyen en la llamada vía canónica, en la cual la beta-catenina desempeña un papel central, ya que constituye la formación de las capas celulares mediante la regulación del crecimiento celular y la adhesión entre ellas.¹¹

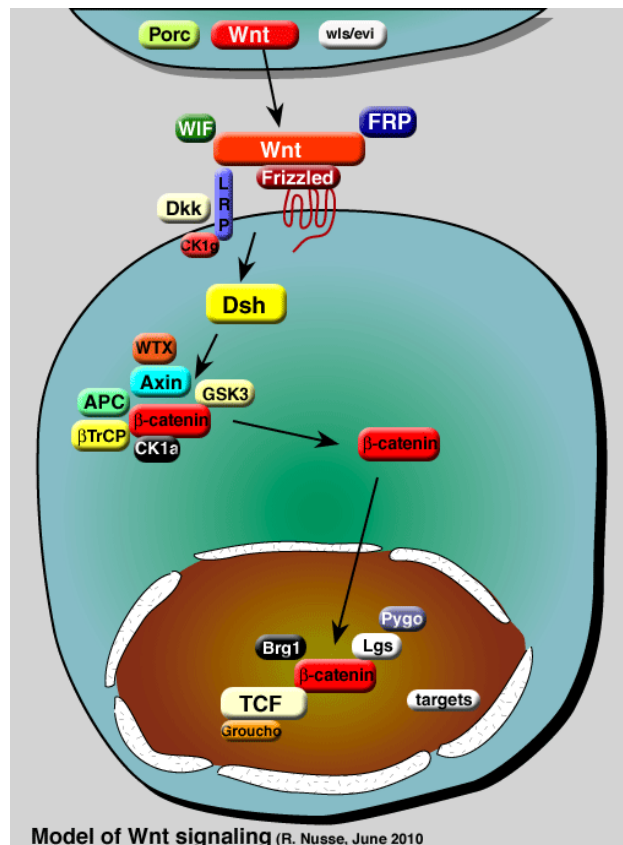


Figura 9. Vía de señalización¹²



Existe una familia de 16 de Wnt, actualmente en 2009 esta familia creció a 19, las cuales no todas han sido identificadas para la formación de alguna alteración en el desarrollo embrionario.

En relación con HUGO	ENFERMEDAD
Wnt 1	
Wnt 2	
Wnt 2B/13	
Wnt 3	Tetra-Amelia (Niemann 2004)
Wnt 3 A	
Wnt 4	Mülleriana conducto de regresión y virilización (Biason-Lauber 2004)
Wnt 5 A	
Wnt 5 B	Asociados con la susceptibilidad a la diabetes tipo 2 (Kanazawa 2004)
Wnt 6	
Wnt 7 a	Fuhrman Síndrome
Wnt 7 b	
Wnt 8 A	
Wnt 8 B	
Wnt 9 A (Anteriormente Wnt 14)	
Wnt 9 B (Anteriormente Wnt 15)	
Wnt 10 A	Odonto-onico-dérmica displasia Adaimy de 2007, Bohring de 2009
Wnt 10 B	Las mutaciones en los pacientes con obesidad, Christodoulides 2006 Split-Hand/Foot malformación (Ugur 2008)
Wnt 11	
Wnt 16	

Tabla 1. Familia de la Wnt ¹³

4. SÍNDROME ELLIS VAN CREVELD

Es un trastorno autosómico recesivo localizado en el cromosoma 4p 16, caracterizado por extremidades cortas, polidactilia postaxial, tórax amplio y costillas cortas, criptorquidia, uñas y dientes displásicos. Los defectos cardíacos congénitos, se presentan en un 60% de los individuos afectados.

4.1 SINÓNIMOS

- DISPLASIA CONDROECTODÉRMICA.
- DISPLASIA MESOECTODÉRMICA.
- ENANISMO POLIDACTILIA Y DISPLASIA LINGUAL.
- SÍNDROME DE CONDRODISTROFIA Y POLIDACTILIA.
- CONDRODISPLASIA ECTODÉRMICA.

4.2 ETIOLOGÍA

Es una mutación del cromosoma 4p 16, igualmente con una alteración en la señalización de las Wnt10A ésta implica que no se desarrolle bien el ectodermo durante la embriogénesis, se encuentra en la mayoría de las Displasias Ectodérmicas.⁷

En el mapeo del gen se encontró un subtipo (EVC2) y se observó una configuración cabeza a cabeza y hay una transcripción de separación de 2.624 pb.¹⁴

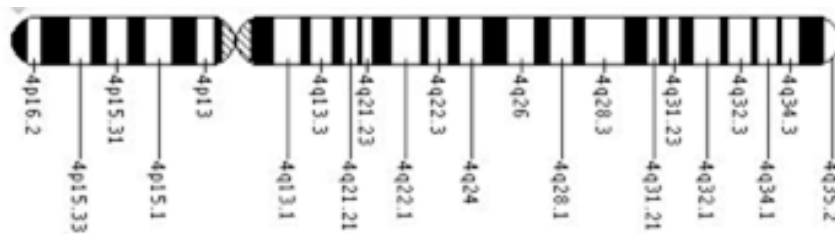

Figura 10. Localización cromosoma 4p 16.2.¹⁵

Diversos estudios han demostrado que la Wnt favorece a la diferenciación de los precursores osteoblásticos a través de la inducción Runx2/Cbaf y otros factores de transcripción.

Los estudios realizados en animales transgénicos han demostrado importantes cambios cuando se altera la expresión de genes de esta vía, donde la Wnt10b, β -catenina, la proteína soluble *frizzled* o las propias LRP5 y LRP6 son predisponentes para que las extremidades se observen deformadas y en ocasiones se producen fracturas. Se ha sugerido que la vía Wnt puede estar implicada en los cambios en el modelado y remodelado del hueso en respuesta a los estímulos mecánicos.¹¹

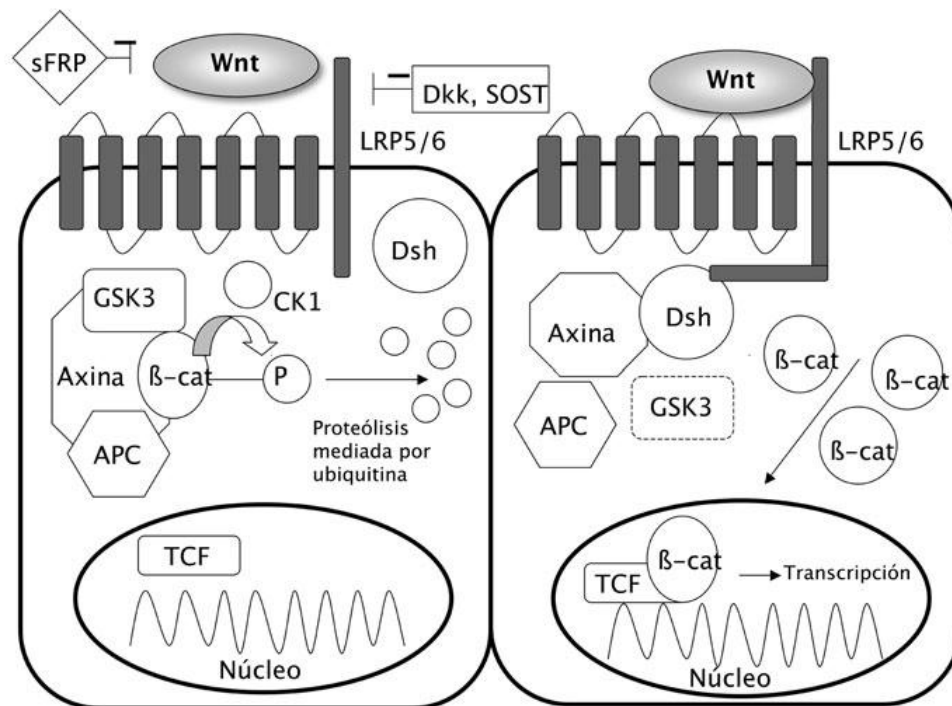


Figura 11. Vía canónica: en ausencia de unión de los ligandos Wnt a su receptor (izquierda), la β -catenina se degrada y los genes se transcriben. Sin embargo, cuando se activa la vía (derecha) disminuye la degradación de la β -catenina, se acumula en el citoplasma, donde entra al núcleo y activa los factores de transcripción.¹¹

4.3 MANIFESTACIONES CLÍNICAS

El síndrome de Ellis van Creveld se caracteriza por tener diferentes manifestaciones las cuales son:

4.3.1 POLIDACTILIA POSTAXIAL

El paciente se puede diagnosticar fácilmente en el nacimiento por que la polidactilia no puede pasar desapercibida, ésta se encuentra muy visiblemente en pies y manos bilaterales, es muy variable yendo desde un dedo supernumerario malformado hasta un esbozo o dedo vestigial.¹⁶

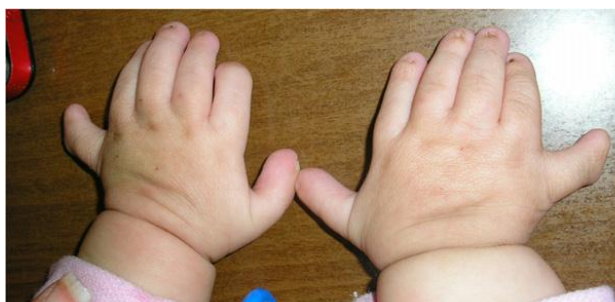

Figura 12. Polidactilia posaxial en manos.¹⁷

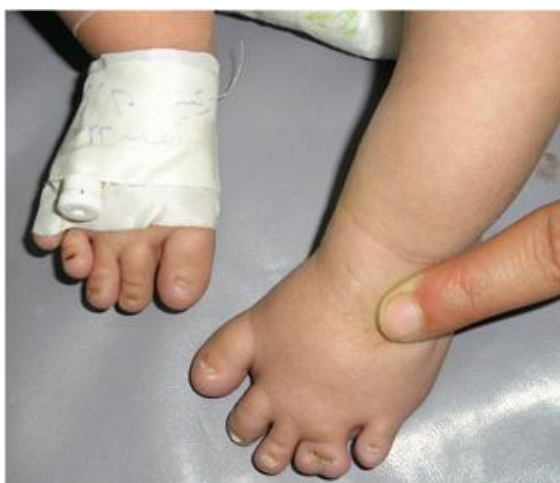

Figura 13. Polidactilia posaxial en pies.¹⁷

4.3.2 CONDRODISPLASIA

Es una disminución de la talla que provoca enanismo no muy acentuado, se observa una desproporción entre la longitud del tronco y las extremidades inferiores.¹⁶

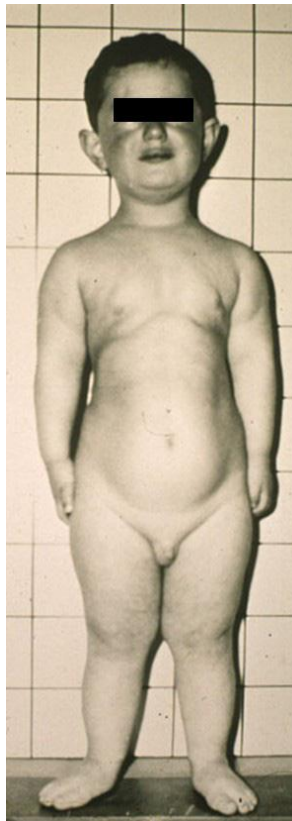

Figura 14. Condrodisplasia en un paciente de 5 años.¹⁸

El húmero y fémur a menudo están incurvados y pueden estar engrosados y expandidos en sus extremos distales, al observar el antebrazo y pierna se puede apreciar un acortamiento desigual de ambos huesos lo que ocasiona con frecuencia que aparezca un cúbito valgo o un *genu valgo*. Se aprecia ensanchamiento del tercio distal del antebrazo, engrosamiento del tercio distal del radio ocasionando que la cabeza del radio pueda luxarse.¹⁶

4.3.3 ANOMALÍAS ECTODÉRMICAS

Las uñas y los dientes se afectan casi invariablemente, en tanto que el pelo habitualmente es normal, en ocasiones puede presentar alguna alteración. Las uñas son pequeñas, de mala calidad, irregulares, distróficas, cóncavas y deformadas, a veces con aspecto escamoso dando la apariencia de estar ausentes en uno o más dedos, se encuentra tanto en manos y pies.¹⁶

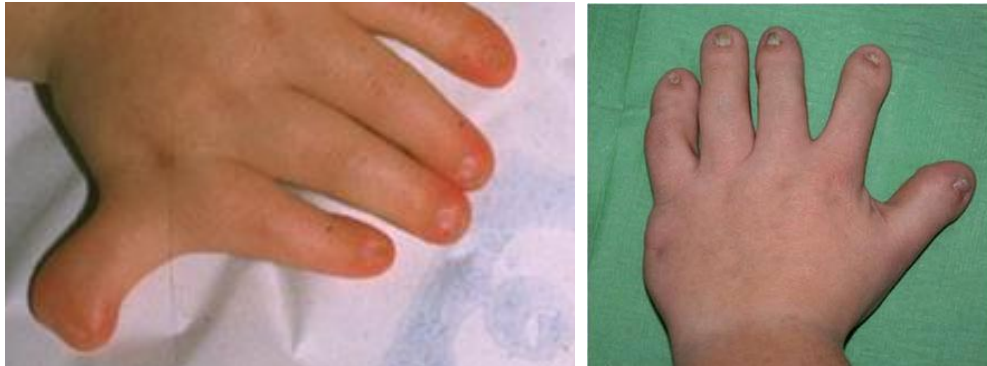

Figura 15. Uñas displásicas.¹⁸

El cabello, cuando se modifica, lo hace en el sentido de tomar un aspecto más esparcido, con una coloración más clara dando una impresión de poco pelo, la piel no ésta afectada y la sudoración es normal.¹⁶

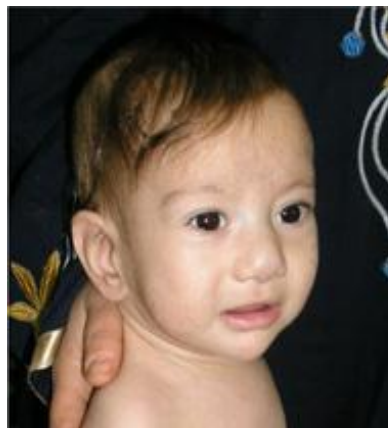

Figura 16. Paciente infantil donde se observa poco pelo.¹⁷

Los dientes son irregulares respecto a su morfología y a la erupción. Con frecuencia se presentan al nacimiento. Suelen ser dientes pequeños, puntiagudos, distróficos, en ocasiones llegan a faltar por presentarse una anodoncia o agenesis del germen dental.¹⁶

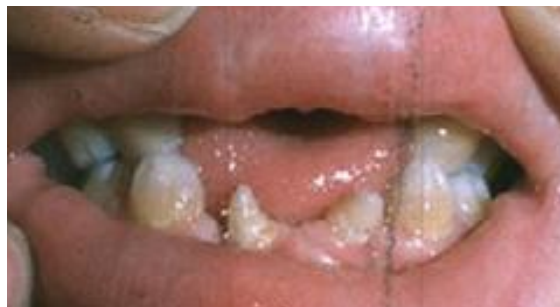

Figura 17. Dientes Distróficos.¹⁸

4.3.4 CARDIOPATÍA CONGÉNITA

Se encuentran en un 60% a 100% de los casos aproximadamente, siendo un elemento constante en este síndrome. Se observa una comunicación interauricular, o una interventricular en ocasiones se pueden encontrar ambas lesiones septales, dando lugar a un corazón de una aurícula única.¹⁶

Un estudio realizado por el Dr. Katsouras C. y col. En una mujer de 45 años residente de Albania, observaron en la auscultación ruidos sistólicos en el lado izquierdo del esternón, el ECG demostró que P tenía una desviación derecha del eje y un patrón del qR en V, siendo compatible con una hipertrofia ventricular atrial, el ECG transesofágica y transtorácica demostraron una sobrecarga en el ventrículo derecho, severo en su volumen y una desviación de izquierda a derecha en el nivel atrial con un cociente de Qp/Qs de 5, la paciente refiere no haber tenido ninguna operación sobre su defecto cardíaco.¹⁹

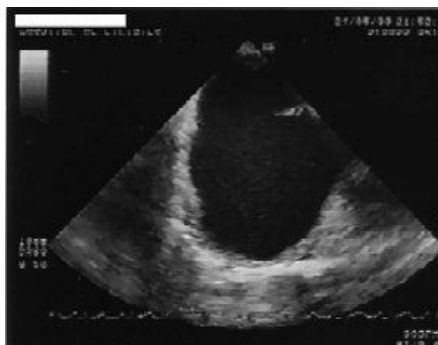

Figura 18. Ecocardiografía Transesofágica demostrando un defecto grande del septum atrial.¹⁹

Cerca del 50% de los pacientes mueren en los primeros meses de vida como consecuencia de los problemas cardiorrespiratorios, dependiendo las malformaciones cardíacas ya que pueden ser muy variables. Los casos que llegan a la edad adulta no suelen presentar malformaciones cardíacas importantes. La ecocardiografía sistemática en estos pacientes ayuda a orientar el diagnóstico y establecer un pronóstico.²⁰

4.3.5 ANOMALÍAS ASOCIADAS

Además de las ya mencionadas, se han descrito asociaciones con otras alteraciones que llega a presentar el paciente. Podemos incluir la presencia de malformaciones genitales como son: criptorquidia, hipospadia, atresia vaginal, paladar hendido, labio fisurado, estrabismo, hepatoesplenomegalia.¹⁶

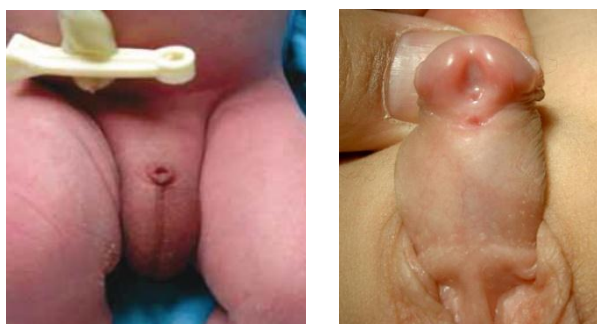

Figura 19. Criptorquidia (pene incluido) e Hipospadia.^{21, 22}

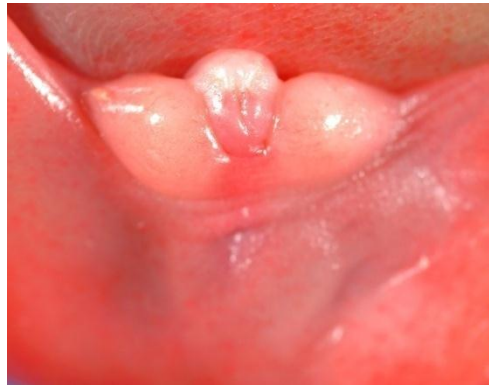

Figura 20. Atresia vaginal. ²³

5. MANIFESTACIONES ORALES

Ayudan a la obtención de un diagnóstico precoz en el nacimiento o durante la infancia en la presencia del síndrome. Ciertas alteraciones se hacen más notorias durante el desarrollo del paciente.

Las manifestaciones orales son diversas, donde las alteraciones afectan tanto a tejido blando como a las estructuras del diente implicando su número y forma.

Lo que se encuentra más frecuente en estos pacientes son:

1. Fusión del labio superior con el margen gingival.
2. Presencia de frenillos múltiples.
3. Dientes cónicos.
4. Microdoncia.
5. Molares con cúspides y surcos anchos.
6. Ausencia congénita de dientes.

En este estudio se observó que la hipodoncia en la arcada superior e inferior en la parte anterior se presenta en un 80% de los casos.²⁴

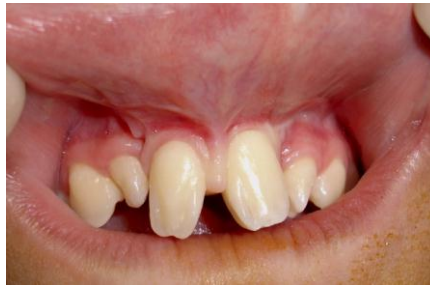

Figura 21. Fusión de labio superior con margen gingival.²⁵

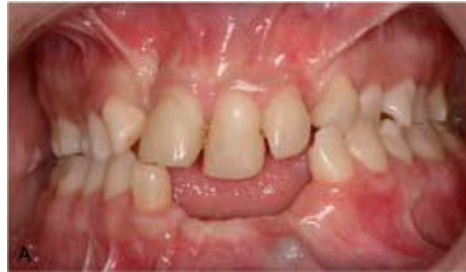

Figura 22. Presencia de Frenillos múltiples.²⁶

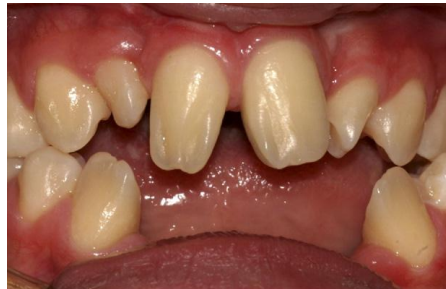

Figura 23. Dientes cónicos y Microdoncia.²⁵

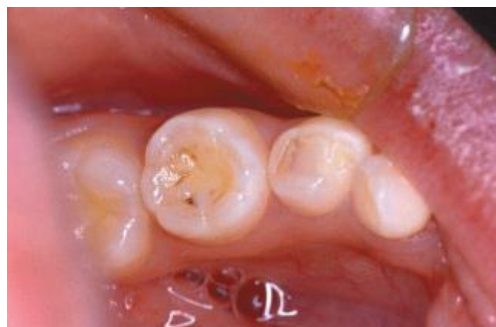

Figura 24. Molares y surcos anchos.²⁴

Una radiografía panorámica nos ayuda a la confirmación de la agenesia de los incisivos inferiores o de otros órganos dentarios. Y también podemos observar taurodontismo en molares.²⁵

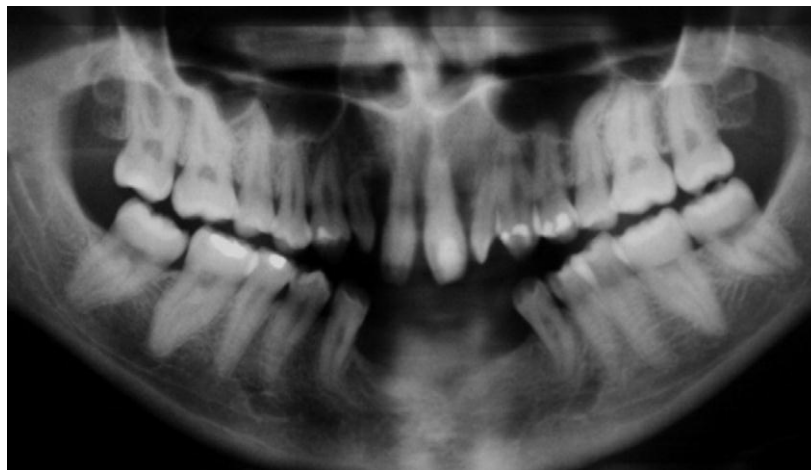

Figura 25. Agenesia de incisivos inferiores.²⁵

6. DIAGNÓSTICO

El diagnóstico del síndrome de Ellis van Creveld (EVC) se basa en la observación de las características fenotípicas previamente descritas, confirmándolo con diversos estudios para identificar la etiología de este síndrome.

6.1 DIAGNÓSTICO PRENATAL

Se lleva a cabo mediante determinadas pruebas que nos permite identificar, el transcurso del embarazo, la mayoría de los defectos congénitos del feto, especialmente los más graves y frecuentes. El diagnóstico precoz de cualquier defecto congénito en el feto es de vital importancia, ya que posibilita la adopción de las medidas más adecuadas, durante el embarazo y el parto, para evitar riesgos innecesarios a la madre e hijo e intentar mejorar un pronóstico del neonato tras el nacimiento.²⁷



La combinación de estas técnicas permite detectar anomalías genéticas, el crecimiento global del feto y complicaciones del embarazo, como anomalías uterinas o placentarias. La aplicación de terapias *in útero* ha introducido el concepto de que el feto es ahora un paciente.⁸

6.1.1 ECOGRAFÍA BIDIMENSIONAL

Actualmente el ultrasonido fetal permite diagnosticar múltiples síndromes genéticos, los cuales pueden confirmarse con pruebas moleculares o estudios citogenéticos previos al nacimiento del paciente.

Las displasias esqueléticas son una de las entidades que pueden ser detectadas por un ultrasonido desde el periodo prenatal, lo que permite una aproximación al diagnóstico definitivo.

En el Hospital de San Vicente Colombia se presenta una paciente de 38 semanas de gestación de talla baja y polidactilia en las cuatro extremidades para una ecocardiografía fetal por una anomalía cardíaca compleja durante una ecografía gestacional de rutina.

El estudio realizado en la institución demuestra un feto único, con edad gestacional por biometría 36+2, acortamiento proximal y distal de las cuatro extremidades, aumento de la relación cardiorácica por presencia de tórax estrecho, y anomalía cardíaca compleja, compatible con canal aurículoventricular incompleto no compensado, dado por: ventrículo izquierdo hipoplásico, comunicación interventricular, e hipoplasia aórtica.²¹

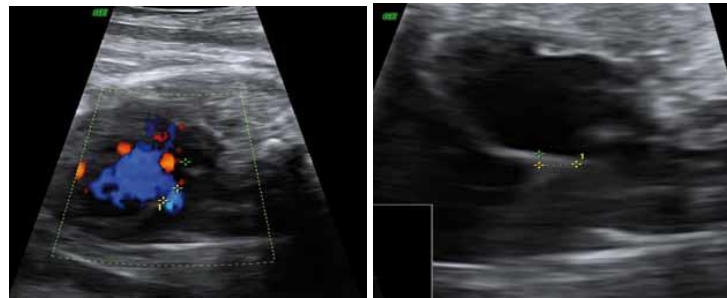


Figura 26. Comunicación interventricular y pérdida de *off-set* vascular.²¹

Se presentó el caso en la junta de diagnóstico prenatal en donde el servicio de genética considera el diagnóstico presuntivo de displasia condroectodérmica (EVC).

Otro caso reportado por el Dr. Chih-Ping del hospital de Taipei, Taiwan fue de una paciente de 35 años la cual fue remitida para un asesoramiento genético a las 13 semanas de gestación debido a que presentaba antecedentes familiares de displasia esquelética, había experimentado un aborto espontáneo donde entregó un feto de sexo masculino y otro de sexo femenino con características fenotípicas de EVC. Anteriormente se había realizado una ecografía transabdominal de 4 semanas de gestación, donde se observa un defecto endocárdico, polidactilia postaxial en manos y displasia mesomélica de los huesos largos.²⁹

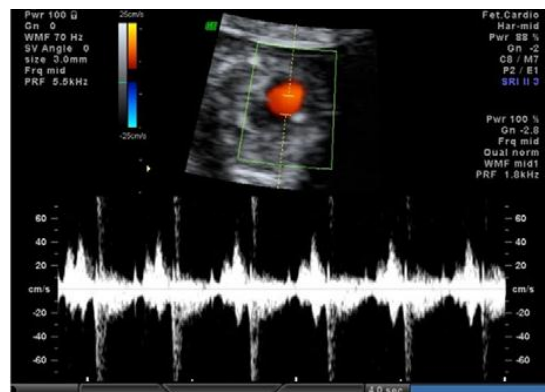


Figura 27. Ultrasonido prenatal transabdominal donde se observa el defecto cardíaco.²⁹

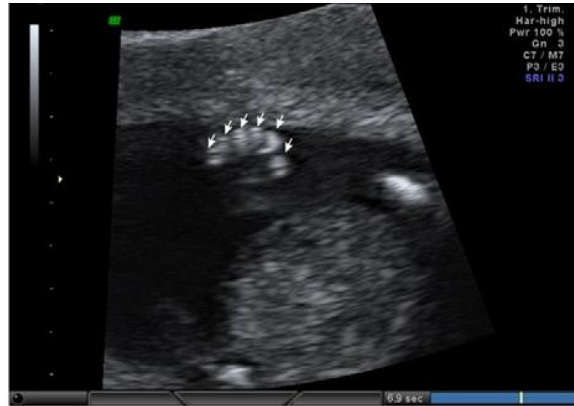

Figura 28. Ploidactilia postaxial observada a las 13 semanas de gestación.²⁹

Un ultrasonido prenatal de 16 semanas de gestación muestra un feto con extremidades cortas, un defecto endocárdico y ploidactilia postaxial en manos bilaterales, los padres deciden la interrupción del embarazo.²⁹

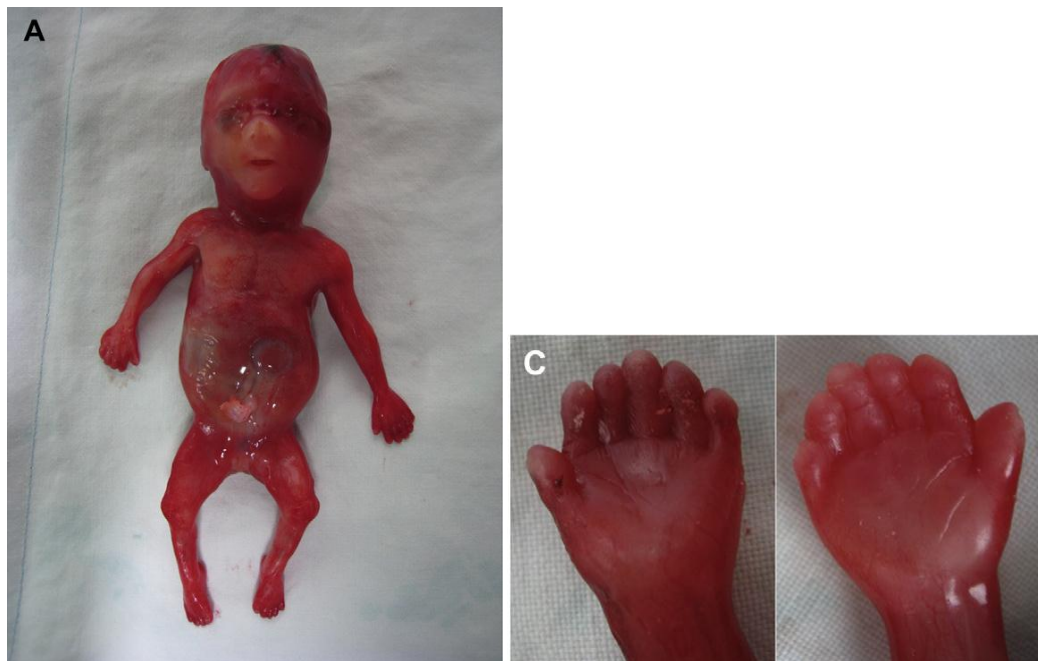


Figura 29. (A) Feto de 16 semanas, (C) ploidactilia postaxial.²⁹

6.1.2 ECOGRAFÍA TRIDIMENSIONAL

Es una representación en las tres dimensiones del espacio de imágenes obtenidas mediante la ecografía bidimensional convencional. Con ésta técnica podemos visualizar el feto en movimiento, tal y como si estuviéramos dentro del útero materno. Las imágenes se presentan en gran calidad y realismo. En etapas precoces de la gestación se puede visualizar el feto en su totalidad, pudiendo observar extremidades y tronco al mismo tiempo.

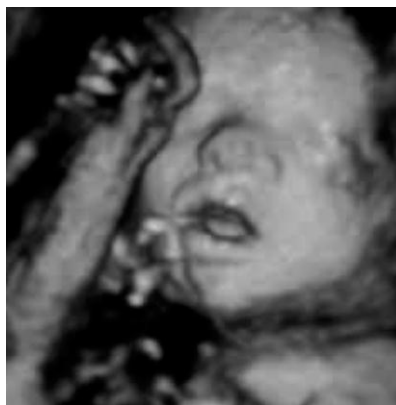

Figura 30. Ecografía tridimensional.²⁸

La ecografía es un acto médico cuyo fin es confirmar la normalidad y el desarrollo del feto, o detectar una posible anomalía.²⁸

6.1.3 AMNIOCENTESIS

Procedimiento en el cual se inserta una aguja por vía transabdominal dentro de la cavidad amniótica, (previamente identificada con ecografía) y se extraen entre veinte y treinta mililitros de líquido amniótico. Este procedimiento no debe realizarse antes de la 14va semana en vida intrauterina por la cantidad de líquido amniótico requerido. El riesgo que podría presentarse en la pérdida fetal es del 1%. Además se pueden recoger células fetales suspendidas en el líquido amniótico para estudiar los cariotipos en metafase y realizar otros análisis genéticos. Una vez que se

consiguen los cromosomas, es posible identificar las alteraciones mayores como traslocaciones, rupturas, trisomías y monosomías.⁸

En el caso reportado por el Dr. Chi-Ping realizó el estudio de amniocentesis a las 13 semanas de gestación, los resultados de dicho estudio reveló un cariotipo de 46, XX y el análisis molecular reveló mutaciones heterocigóticas de c.1194C>T y c.871-2_894 expresándose en gen EVC2.²⁹

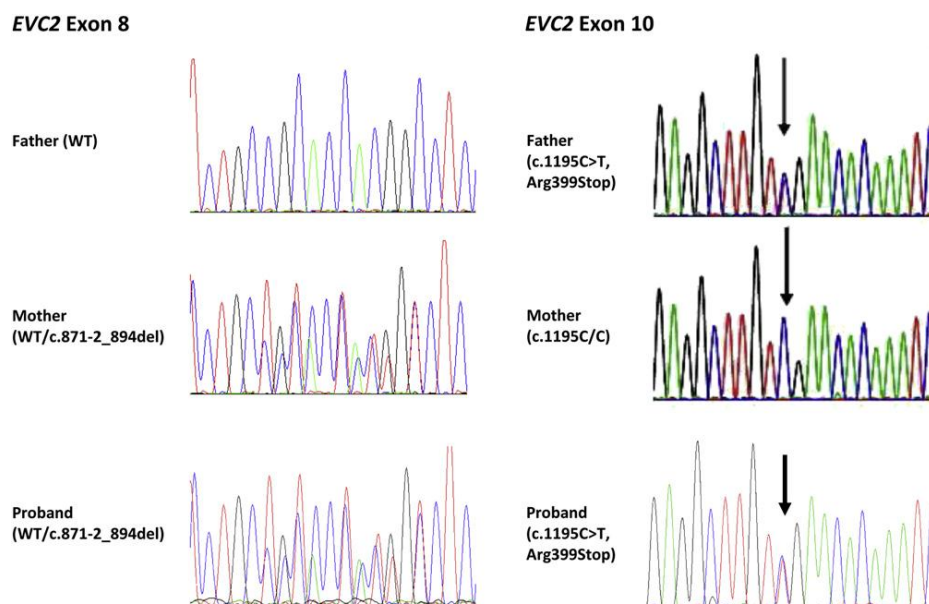


Figura 31. El análisis molecular de las células en el líquido amniótico revela mutaciones compuestas heterocigotas de c.1195C>T y c.8712_894 del 26 en el gen EVC2.²⁹

6.1.4 MUESTRAS DE VELLOSIDADES CORIÓNICAS

La aplicación de esta prueba es realizando la muestra con una aguja por vía transabdominal o transvaginal dentro de la masa placentaria, aspirando entre cinco y treinta miligramos de tejido vellositario. La muestra puede ser analizada inmediatamente, pero la precisión de los resultados es problemática por la elevada frecuencia de errores cromosómicos en la placenta normal. El riesgo de este procedimiento es dos veces más ya que se puede provocar un aborto espontáneo o lastimar al producto.⁸



6.1.5 ASESORAMIENTO GENÉTICO

El profesor Peter S. lo define como: *“el proceso por el cual los pacientes y/o sus familiares a riesgo de sufrir algún padecimiento, son informados de las consecuencias del mismo, de la probabilidad de desarrollarlo y transmitirlo y las alternativas que hay para prevenirlo o tratarlo”*.

Su principal meta es transmitir a las familias afectadas la comprensión de los defectos congénitos y de los mecanismos genéticos involucrados para así habilitar a los a los padres en tomar decisiones respecto a su descendencia.

El asesoramiento genético debe ser neutral y respetar las creencias y el fondo cultural de las familias por lo que el asesor no debe tratar de dirigir las decisiones que se tomen de acuerdo con sus propias convicciones.

En los próximos años la difusión de las pruebas genéticas y la mayor accesibilidad a ellas hará que la genética forme parte de la atención médica primaria lo que generará la necesidad de revisar que tan adecuados son los servicios de genética actuales y como pueden ser mejorados de manera éticamente aceptable.³⁰

6.2 DIAGNÓSTICO AL NACIMIENTO

El síndrome de Ellis van Creveld se caracteriza por tener manifestaciones clínicas como son: talla baja, polidactilia postaxial en las cuatro extremidades, cardiopatías congénitas, tórax amplio y estrecho, uñas y dientes displásicos. Estos los podemos observar al momento del nacimiento o en el desarrollo del paciente. También nos podemos ayudar con otros métodos de diagnóstico como son:

1. Test de Apgar.
2. Test de Usher.
3. Antropometría



4. Exploración física (prueba de Silverman y Anderson)
5. Diagnostico precoz de enfermedades.
6. Estudios radiográficos.

6.2.1 TEST DE APGAR

El índice de Apgar nos permite la valoración clínica del recién nacido, ideado por la Enfermera Virginia Apgar en 1952, basado en las principales manifestaciones respiratorias, neurológicas, circulatorias y de coloración de la piel que nos permite una completa evaluación del recién nacido y su adaptación al nuevo ambiente, en el que se independiza.

Dicha valoración se debe hacer a los treinta segundos, a los 2, 5 y 10 minutos, algunos otros hacen una cuarta valoración a los 15 minutos; debemos tener en cuenta que la primera valoración, a los 30 segundos es la más importante, principalmente, porque es la inmediata adaptación del nuevo ser a un medio hostil.

Las **manifestaciones cardíacas** se valoran con 0, 1 y 2 según estén ausentes los ruidos cardiacos, por debajo de 100 o con frecuencia mayor de cien.

Las **manifestaciones respiratorias** también se valoran con calificación 1 al 2, dependiendo que estén ausentes, irregulares o normales.

Las **manifestaciones neurológicas** se valoran por el tono muscular, si hay flacidez con 0, si hay ligera flexión al estímulo con 1 y si se presentan movimientos activos con 2; en este punto el reflejo de moro nos permite una valoración rápida del estado neurológico; buscando reflejos; principalmente estimulando nariz con catéter; si se presenta estornudo se califican con 2, si hay únicamente gestos con 1 y si no hay respuesta 0.



La **coloración de la piel** podríamos considerarla como un resumen de la valoración cardiológica y respiratoria, para ello nos basamos en la presencia o ausencia de cianosis que puede ser total o periférica, dando una calificación de dos cuando esté ausente y la coloración de la piel es sonrosada, de uno cuando existe cianosis distal, es decir cuando se presenta en pies, manos y peribucal, y de cero cuando hay cianosis generalizada y palidez acentuada.³¹

CLASIFICACIÓN DE APGAR			
SIGNO	0	1	2
RITMO CARDIACO	Ausente	Menor de 100	Más de 100
RESPIRACIÓN	Ausente	Irregular	Buena, llanto frecuente
TONO MUSCULAR	Flácido	Discreto	Mov. Activos, tonicidad muscular
RESPUESTA A ESTÍMULOS	Nula	Gesticula, reacción ligeramente	Tos, estornudos, llanto
COLOR	Cianosis	Acrocianosis	Rosado completo
TOTAL	0	5	10

Tabla 2. Clasificación de Apgar.³¹

En un caso reportado por la Dra. Ostía P y cols. de un recién nacido de sexo masculino, de madre de 26 años aparentemente sana se le detectó en el segundo trimestre una displasia ósea mediante una ecografía, el producto nació por cesárea, otorgándose un Apgar 8/9, realizándose sólo pasos iniciales sin requerir maniobras de reanimación. En la exploración física se observaron las principales características del síndrome de Ellis van Creveld.³²



6.2.2 TEST DE USHER.

Es una técnica clínica comúnmente usada para el cálculo indirecto de la edad gestacional de un recién nacido. El test le asigna un valor a una serie de criterios de examinación, la suma total es extrapolada para inferir la edad gestacional del neonato.

El método de Usher rinde resultados generalizados, menos especificados, ubicando al recién nacido en tres rangos:

- Menor de 36 semanas.
- Entre 37 y 38 semanas.
- Mayor de 39 semanas.

También evalúa al recién nacido en cinco criterios: ³³

Cabello	Escaso, fino, aglutinado, difícil de separar (hasta las 37 semanas). Abundante, grueso, individualizable (> 38 semanas).
Pabellón auricular	Escaso cartílago, no vuelve a su posición después de plegarlo (< 36 semanas). Menos deformable, cartílago regular, tarda en volver a su posición (37 o 38 semanas). Poco deformable, cartílago grueso y rígido, vuelve rápido a su posición (> 39 semanas).
Pezón	Menos de 0.5 cm o ausente (< 36 semanas). 0.5 a 1 cm de diámetro (37 o 38 semanas). 1 a 4 cm de diámetro (>39 semanas).
Genitales	Masculino: escroto liso, micropene y testículos no descendidos (<36 semanas). Escroto con pliegues, testículos descendidos (>38 semanas). Femenino: labios menores sobresalen sobre los mayores (<36 semanas). Labios mayores cubren a los menores (>38 semanas).
Pliegues plantares	1 o más en 1/3 anteriores del pie (<36 semanas). Pliegues en 2/3 anteriores del pie (37 o 38 semanas). Pliegues en toda la planta del pie (>39 semanas).

Tabla 3. Test de Usher. ³³

En el mismo caso reportado por la Dra. Ostía P y cols. le realizaron al recién nacido la exploración física reportando facies peculiar, frente prominente, cabello con adecuada implantación, aperturas oculares horizontales, pupilas isocóricas normorrefléxicas reactivas a la luz, reflejo rojo presente, puente nasal deprimido narinas antevertidas, hipoplasia medio facial, encías engrosadas, con quistes dentarios y paladar integro, testículos descendidos engrosamiento del Rafe medio, prepucio fimótico por debajo del cual se palpa estructura cilíndrica (micropene 0.75 cm).³²

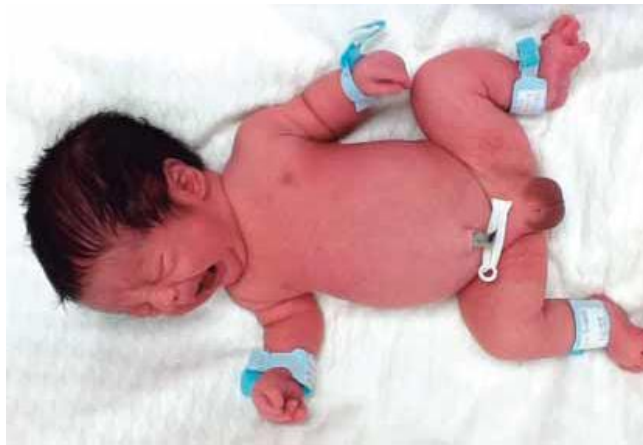

Figura 32. Recién nacido con EVC.³²

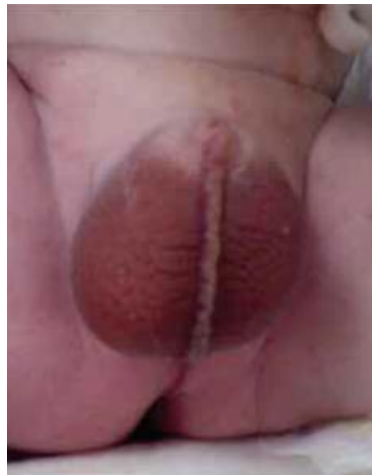

Figura 33. Engrosamiento del Rafe medio con micropene (0.75 cm).³²



6.2.3 ANTROPOMETRÍA

Es el estudio de las dimensiones y medidas humanas con el propósito de comprender los cambios físicos del hombre y las diferencias entre su raza y sub-razas. Las dimensiones del cuerpo varían de acuerdo al sexo, edad, raza, estas dimensiones son de dos tipos: **estructural** y **funcional**

La estructural se enfoca en el estudio de la cabeza, tronco y extremidades. La funcional o dinámica estudia las medidas tomadas durante el movimiento realizado por el cuerpo en actividades específicas.³⁴

La vigilancia del crecimiento en el neonato, a través de la evaluación antropométrica, es de gran importancia en términos de detección de riesgos de morbi-mortalidad y deterioro del estado nutricional, permitiendo la toma de decisiones oportunas y convenientes. Para que el control de calidad en la evaluación antropométrica esté garantizado.

Las mediciones más utilizadas en el neonato son: peso corporal (masa, corporal total), longitud (tamaño corporal y óseo), medición de circunferencias (brazo, tórax, muslo) y pliegues cutáneos (grasa subcutánea). Al combinar algunas mediciones, se pueden generar índices pronósticos nutricios y de utilidad diagnóstica.³⁵

En un caso reportado por el Dr. Alvarenga R. y cols. menciona un paciente de sexo femenino de cinco meses de edad con desarrollo psicomotor aún sin sostén cefálico, en la exploración física revela una talla baja desproporcionada a expensas de acortamiento de segmento inferior de 19 cm, en su segmento superior de 33 cm, con una talla de 55 cm, normocéfalo, facies peculiar por fisuras palpebrales amplias y ligeramente oblicuas y presencia de tórax pequeño.³⁶



6.2.4 EXPLORACIÓN FÍSICA (TEST DE SILVERMAN Y ANDERSON)

Es un examen que valora la función respiratoria de un recién nacido, basado en cinco criterios. Cada parámetro es cuantificable y la suma total se interpreta en función de dificultad respiratoria. Contrario a la puntuación de Apgar, en ésta prueba, la puntuación más baja tiene mejor pronóstico que la puntuación más elevada.

La sumatoria de los puntos obtenidos la evaluación se interpreta así:

1. Recién nacido con 0 puntos, sin asfixia ni dificultad respiratoria.
2. Recién nacido con 1 a 3 puntos, con dificultad respiratoria leve.
3. Recién nacido con 4 a 6 puntos, con dificultad respiratoria moderada.
4. Recién nacido con 7 a 10 puntos, con dificultad respiratoria severa.

SIGNOS	2	1	0
Quejido espiratorio	Audible sin fonendo	Audible con el fonendo	Ausente
Respiración nasal	Aleteo	Dilatación	Ausente
Retracción costal	Marcada	Débil	Ausente
Retracción esternal	Hundimiento del cuerpo	Hundimiento de la punta	Ausente
Concordancia toraco-abdominal	Discordancia	Hundimiento de tórax y el abdomen	Expansión de ambos en la inspiración.

Tabla 4. Test de valoración respiratoria del RN (Test de Silverman Anderson).³⁷

En el caso reportado por la DR. Ostía P y cols. Se le realizó esta prueba otorgándole una valoración de CERO, y el recién nacido no requirió maniobras de reanimación.³²



6.2.5 DIAGNÓSTICO PRECOZ DE ENFERMEDADES.

Durante los primeros días de la vida, al neonato se le realiza un análisis para detectar enfermedades congénitas, trastornos sin síntomas visibles que a largo plazo puede provocar alteraciones en el desarrollo del neonato.

Para evitarlo, se realiza la **prueba del talón** a partir de las 48 horas de vida, se practica un pequeño pinchazo en el talón del recién nacido, que debe repetirse entre el cuarto y el séptimo día de vida. Si el resultado es positivo para alguna de las enfermedades, se avisa a la familia y se le explica cómo actuar y dirigirse para un tratamiento y seguimiento adecuado.³⁸

Existen enfermedades conocidas como Errores Innatos del Metabolismo las cuales son defectos genéticos en el metabolismo, que ocasionan acumulación de ciertas sustancias que el cuerpo no puede degradar. Estas enfermedades son raras, pero si se detectan a tiempo pueden tratarse generalmente con una alimentación especial y con algunos medicamentos.

Algunas de las enfermedades que pueden detectarse son:

1. Enfermedades que provocan el retraso mental como la fenilcetonuria y el hipertiroidismo congénito.
2. Enfermedades que ocasionan cataratas, deficiencias hepáticas e infecciones como la galactosemia.
3. Enfermedades que ocasionan deficiencias en el sistema inmunológico.
4. Enfermedades que ocasionan defectos neuromusculares y cardiacos.
5. Trastornos en la diferenciación sexual como la hiperplasia suprarrenal congénita.
6. Enfermedades pulmonares y digestivas como la fibrosis quística.

Es importante saber que estos padecimientos se pueden presentar en hijos de padres sanos. La frecuencia de padecer alguna enfermedad genética al nacimiento aumento cuando existe parentesco entre los padres.³⁹

6.2.6 ESTUDIOS RADIOGRÁFICOS

La imagenología posee un papel primordial como pilar para un diagnóstico fundamental a través de la radiografía del tórax; permite identificar patrones en donde hay una correlación de etiologías, y nos apoya en la orientación de un tratamiento satisfactorio en el recién nacido.

En el caso reportado de la Dra. Ostía P y cols. realizaron un estudio radiográfico completo del sistema óseo, el cual reveló un cráneo y columna normal, tórax sin cardiomegalia, huesos tubulares anchos y cortos con mayor acortamiento del radio, tibia y peroné en relación con el húmero y el fémur, respectivamente; se observa ensanchamiento del extremo distal del radio y proximal con adelgazamiento de los extremos proximal del radio. En manos, presencia de uno y dos carpos, metacarpo y falanges cortos y anchos, quinto metacarpo de la mano derecha se observa doble y presencia de un sexto dedo adicional bilateral; pies con tres huesos del tarso metatarsianos y primera falange pequeñas y anchas.³²

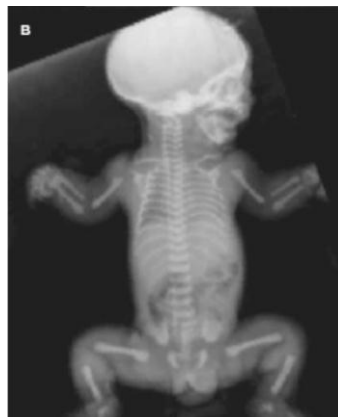

Figura 34. Radiografía de cuerpo completo donde se observa acortamiento de las base tubulares y ensanchamiento de las metáfisis.³²

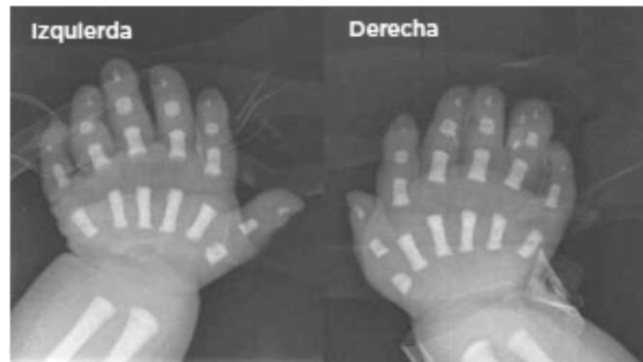


Figura 35. Manos, presencia de uno y dos carpos, metacarpo y falanges cortos y anchos; el 5to metacarpiano de la mano derecha se observa doble y presencia de un 6to dedo adicional bilateral funcional.³²

En el caso reportado por el Dr. Estrada T y cols. realizaron un radiografía de tórax, abdomen y de huesos largos realizados en el período posnatal, confirmaron el acortamiento mesomélico y rizomélico de las cuatro extremidades, polidactilia posaxial y disminución del tamaño de la caja torácica, además la ecocardiografía informó hipoplasia y coartación de la aorta y canal aurículoventricular.

El paciente evoluciona en forma desfavorable, con dificultad respiratoria secundaria a la cardiopatía compleja y fallece pocos días después del nacimiento.²¹

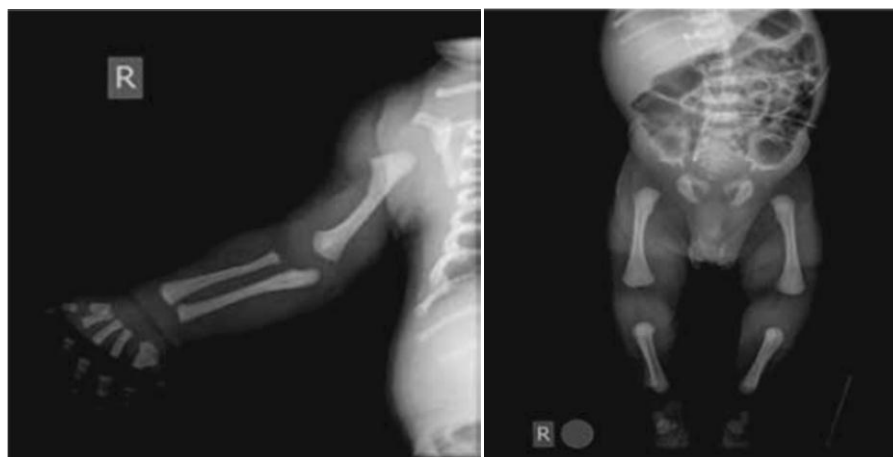

Figura 36. Acortamiento meso y rizomélico.²¹

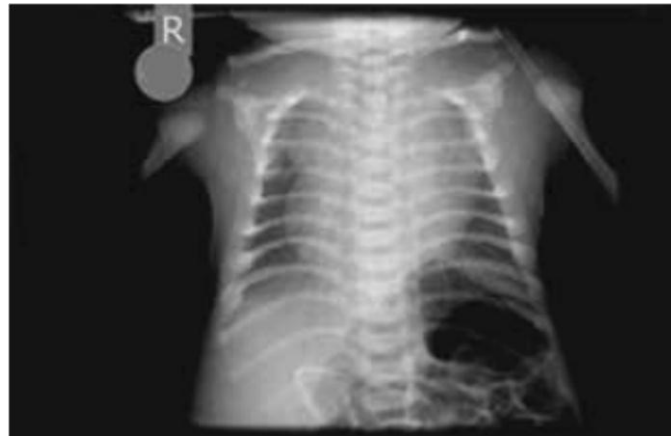

Figura 37. Tórax estrecho.²¹

6.3 DIAGNÓSTICO DIFERENCIAL

El síndrome EVC hace parte del grupo de los síndromes de costillas cortas-polidactilia, tales como: síndrome de Saldino-Nooman (tipo I), síndrome de Majewski (tipo II), síndrome de Verma-Naumoff (tipo III), síndrome de Beemer-Langer (tipo IV), y distrofia de Jeune. Todas estas entidades tienen características fenotípicas comunes lo que hace difícil hacer una diferenciación de cada una de ellas.

Sin embargo, algunas características evidentes en el útero permiten asociar un determinado síndrome; por ejemplo, la presencia de paladar hendido indica síndrome de Majewski, mientras que encontrar onfalocele y fémur curvado es sugestivo de síndrome de Beemer-Langer. El síndrome EVC tiene mayor prevalencia de malformaciones cardíacas y condrodisplasia que las otras condiciones, esto es clave en el diagnóstico diferencial, junto a la polidactilia posaxial.²¹



7. PRONÓSTICO

Aunque no hay un seguimiento sistemático con respecto al síndrome de Ellis van Creveld, este está ligado a las dificultades respiratorias en los primeros meses de vida, debido a la estrechez torácica y los defectos del corazón. El pronóstico en la altura en pacientes adultos con éste síndrome es difícil de predecir, ya que la estatura varía de 119 cm a 161 cm de altura.¹⁸

8. TRATAMIENTO

El manejo de estos pacientes se destaca por un manejo multidisciplinario, el cual debe estar formado por un pediatra, cardiólogo, genetista, traumatólogo, dentista y psicólogo.

El tratamiento consiste en la corrección del genu valgum, resección de los dedos supernumerarios, corrección quirúrgica de los defectos cardiacos y estética bucal.

8.1 CARDIOLOGÍA

Los procedimientos quirúrgicos u operaciones cardiovasculares pueden tener una o varias metas. Los procedimientos de **corrección anatómica** se requieren para hacer normales las estructuras del corazón. Los procedimientos de **corrección fisiológica** se requieren para separar y/o redirigir la circulación mayor y la menor.

Estos procedimientos correctivos van desde los relativamente simples, tales como cerrar un orificio o suturar un vaso sanguíneo, hasta los complejos, tales como intercambio de arterias o redirigir el flujo sanguíneo. La mayoría de las operaciones correctivas requieren del uso de la maquina corazón-pulmón, una bomba de circulación cardiopulmonar.

Se requiere de procedimientos paliativos para mejorar, pero sin corregir, el funcionamiento cardíaco anormal. Las operaciones paliativas se realizan

para mejorar la función cardíaca en niños demasiado pequeños para una cirugía correctiva. La meta es disminuir la cianosis, controlar la insuficiencia cardíaca o preparar la circulación para una reparación posterior.

Los defectos del septo auricular o ventricular pueden cerrarse con suturas o puntadas mientras éstas sean pequeñas. Los defectos más grandes requieren del uso de un parche de plástico. Ocasionalmente, cuando se trata de defectos complejos, el parche se utiliza no solamente para el cierre del orificio entre ventrículos, sino también para canalizar el flujo sanguíneo del ventrículo izquierdo a través del ventrículo derecho y hacia la aorta por medio de un túnel intracardiaco.⁴⁰

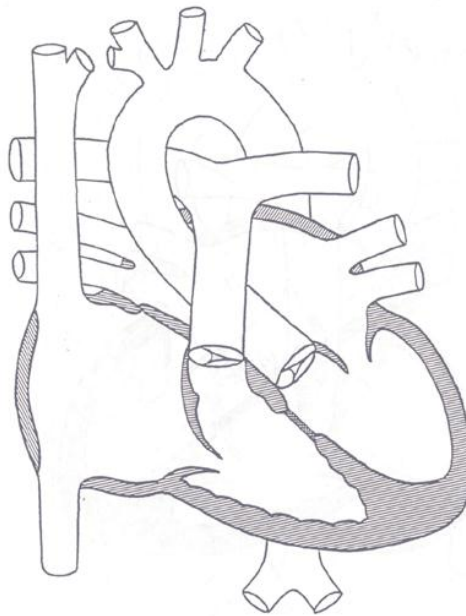


Figura 38. Corrección de un defecto en el septo interventricular con parche.⁴⁰

El Dr. Restrepo J.C y cols. reportan un caso de un paciente de 52 años, de sexo masculino, quien fue hospitalizado con diagnóstico clínico, enzimático y electrocardiográfico de infarto agudo del miocardio de cara anterior. Al examen físico se encontró talla baja, polidactilia en pies y manos, displasia ungueal y frenillo lingual; se auscultó un soplo holosistólico III/VI en todos los



focos no irradiado, sin galope, con desdoblamiento fijo del segundo radio. La ecocardiografía demostró, cardiopatía congénita del tipo aurícula única con implantación al mismo nivel de las válvulas auriculoventriculares. Se realizó una ecocardiografía a la hermana del paciente, la cual no demostró alteraciones anatómicas aunque el fenotipo de ésta era similar al del individuo estudiado.⁴¹

8.2 ORTOPEDIA

Cuando el Genu Valgo es leve no se aplica ningún tratamiento. En Genu Valgo moderado se usan plantillas con una cuña supinadora. En el caso de un Genu Valgo moderado bastante acentuado se puede recurrir a una órtesis nocturna para intentar corregir la deformidad sin tener que recurrir al tratamiento quirúrgico. Cuando el Genu Valgo es grave se recurre al tratamiento quirúrgico. En jóvenes, se fija la placa de crecimiento, pero sólo la mitad (hemiepifisiodesis). Y en adultos se realiza una osteotomía en cuña.⁴²

Para el cirujano ortopédico en la deformidad del Genu Valgo es el problema principal en el síndrome de Ellis van Creveld.

El caso reportado por el Dr. Jöckel y cols. reportan un caso de una paciente de 10 años la cual tenía una deformidad de la rodilla derecha, era capaz de caminar sin férulas durante dos años. Debido a la inestabilidad de la rodilla causó la dislocación de la rótula y le fabricaron una férula para mantener la estabilidad de la rótula. El problema principal en el paciente es que experimenta una alteración en la marcha y manifiesta mayor dolor en la rótula por su inestabilidad. Además la tibia presenta una rotación externa de 70°, la movilidad de la rodilla derecha fue de 100°/0°/0° en flexión y extensión. Radiográficamente se observa una deformidad de la meseta tibial con dislocación de la rótula.⁴³

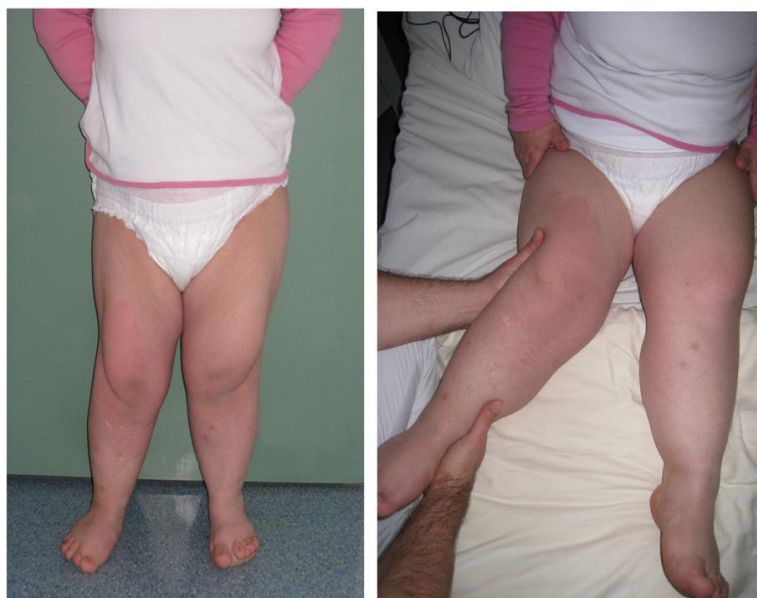

Figura 39. Deformidad de la rodilla derecha debido a la inestabilidad medial.⁴³

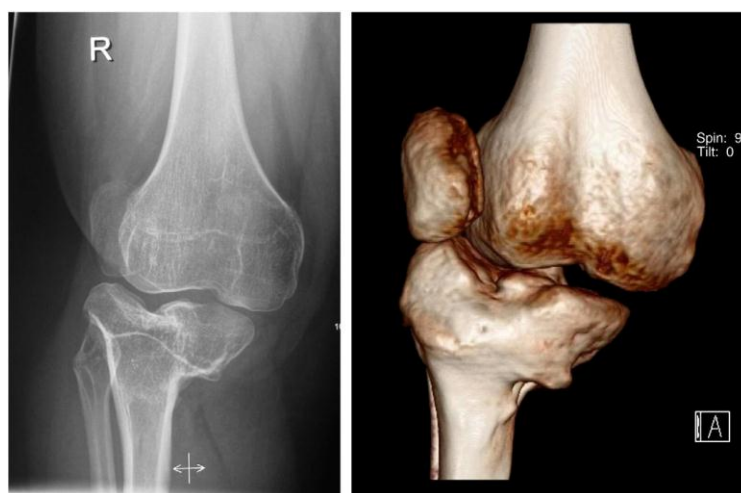

Figura 40. Radiografía preoperatoria y Tomografía 3D muestra la traslación lateral y torsión externa de la deformidad de la tibia y el desplazamiento lateral de la rótula.⁴³

El procedimiento quirúrgico se manejó con anestesia general y se dividió en tres pasos, el primer paso consistió en la liberación de los tejidos blandos de la cápsula de la rodilla lateral y el retináculo lateral. El tensor de la fascia fue liberado como también el tendón del bíceps para obtener la reducción de la

rótula; el segundo paso se realiza una osteotomía de la tuberosidad tibial, por último se realiza una osteotomía a 40° de tibia-peroné, se utiliza una placa en forma de T con 6 agujero para la fijación.⁴³

Después se moviliza la pierna con yeso a lo largo de la pierna durante 6 semanas, la cicatrización transcurrió sin incidentes y posteriormente se realiza fisioterapia.

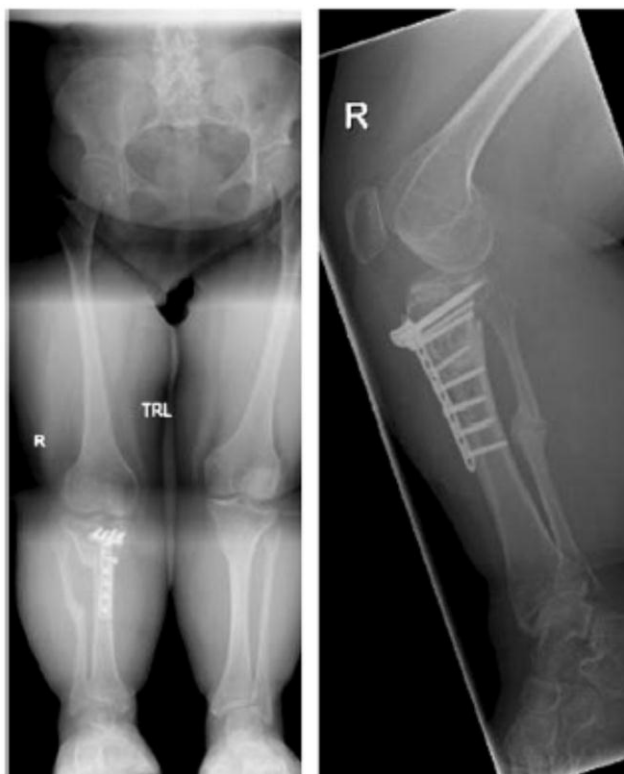

Figura 41. Radiografía tomada 1 año después mostrando alineación de la película y se observa alineada la rótula.⁴³

8.3 CIRUGÍA PLÁSTICA

El tratamiento de la **polidactilia** es quirúrgico, suele ser mediante cirugía plástica, salvo que el dedo sea pequeño y rudimentario en ese caso se ata una ligadura para que con el tiempo se caiga. Si es por medio de cirugía lo mejor es llevarla a cabo cuanto antes para que la cicatriz sea menor, la edad



en la que se puede realizar la operación es a partir de los seis meses a no ser que el dedo comprometa la movilidad de los otros en ese caso debe de hacerse antes. La recuperación puede tardar entre semanas o meses dependiendo de la operación y a veces es necesario realizar algún retoque más adelante.

Si la cirugía es en el pie hay que realizarla para favorecer el uso del calzado, se suele realizar cuando el niño ha cumplido el año de edad para el buen desarrollo del crecimiento del pie, generalmente el médico esperará a que se hayan formado los huesos para hacer una valoración adecuada.

La **polidactilia** no tiene ningún riesgo para la salud pero es mejor hacer la operación cuanto antes para que el niño tenga tiempo de habituarse al cambio de su mano y a su nueva funcionalidad desde pequeño.⁴⁴

Un caso reportado por la Dra. Desbonne E. y cols. realizan una corrección en una paciente de 2 años de polidactilia por que presenta fusión del 5to y 6to dedo y presentaba un 7mo dedo que es rudimentario, esto provocaba que no tuviera función normal el paciente en los movimientos.⁴⁵

8.4 PSICOLÓGO

Orienta y ayuda a los padres en la toma de medidas concretas hacia el enfrentamiento del padecimiento de su hijo, incluyendo el manejo de sus sentimientos o componentes subjetivos de la situación e inicia la solución del problema.

Ante la presencia de un niño malformado en un sistema de salud excluyente junto con un personal de salud indiferente, la familia del afectado se enfrenta a un tipo de discriminación que afecta al niño en la sociedad, la solución de este problema debe partir de una educación de pregrado, que contenga aspectos de comunicación, tolerancia, inclusión y desarrollo de herramientas



que capaciten a los médicos en la identificación de la dignidad humana y en el desarrollo de un concepto de salud que no se base en patrones estéticos o idealizados.

Trabaja primordialmente en la adaptación de los padres hacia los hijos con relación a este síndrome, procura el bienestar mental de los padres mediante terapias que ayudan a la integración padre e hijo.

9. TRATAMIENTO ODONTOLÓGICO

El Cirujano Dentista tiene la responsabilidad de realizar una historia clínica completa recabando datos en los cuales incluya los antecedentes personales patológicos y no patológicos del paciente, exploración de cabeza y cuello, exploración de la cavidad oral, ya recabados estos datos se podrá realizar un diagnóstico, pronóstico y plan de tratamiento para satisfacer las necesidades del paciente que presente el síndrome de Ellis van Creveld.

También debe de mantener una comunicación con diferentes áreas médicas para un tratamiento multidisciplinario, ya que en ocasiones los padres no tienen conocimiento de lo que padece el paciente y el Cirujano Dentista puede orientarlos en el manejo de este tipo de pacientes.

Lo principal que el Cirujano Dentista debe hacer es un **tratamiento preventivo** donde se va a instruir tanto a los padres como al paciente en la técnica de cepillado, control de la ingesta de carbohidratos, aplicación de fluoruro, uso de hilo dental, el uso de pastillas reveladoras para disminuir el riesgo a caries y gingivitis.

En el **tratamiento operatorio** se debe realizar la aplicación de selladores de fósetas y fisuras ya que presentan surcos muy anchos en dientes posteriores, colocación de amalgamas, resinas y la colocación de prótesis por la ausencia congénita de dientes.

En los casos reportados por el Dr. Cahuana A. y cols. realizaron tratamientos preventivos como la aplicación de selladores de fósetas y fisuras para evitar el desarrollo de la caries, asesoramiento en el control de la ingesta de carbohidratos, técnica de cepillado y aplicación de fluoruro, también hicieron la rehabilitación con un prótesis removible de dientes anteriores superiores para mejorar la estética y la masticación.²⁴

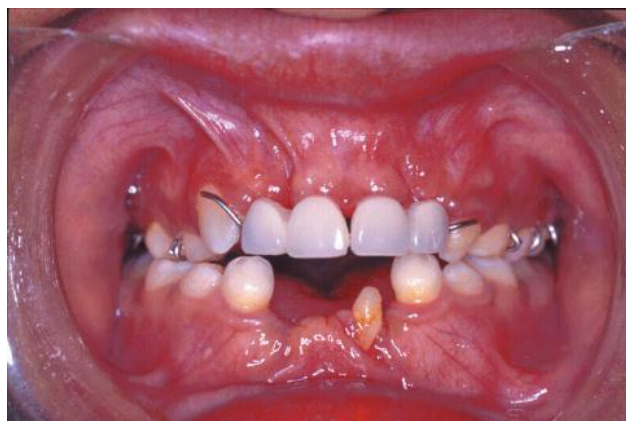

Figura 42. Rehabilitación protésica de dientes anteriores superiores.²⁴

El Dr. Costa y cols. realizaron un procedimiento quirúrgico de nódulos hiperplásicos en la zona de incisivos anteriores inferiores en la zona vestibular ya que estaban ausentes, confirmándolo con la biopsia de hiperplasia fibrosa inflamatoria, posteriormente realizaron la frenectomía de labio superior.

Con el paciente anestesiado localmente le realizaron la rehabilitación con cuatro implantes osteointegrados en la zona anterior inferior, anteriormente había recibido profilaxis antibiótica de 1g de amoxicilina y 2mg de betametasona 1 hora antes del acto quirúrgico. Dos meses después se colocaron cuatro coronas metal porcelana en los implantes cementándolas para dar por terminado el tratamiento de este paciente.²⁵

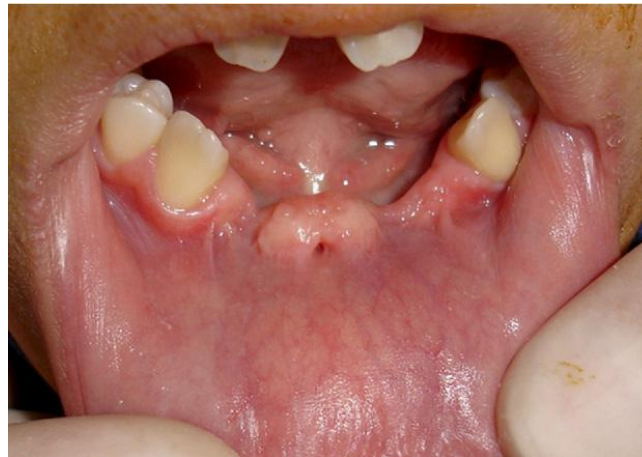

Figura 43. Presencia de nódulos hiperplásicos en la zona alveolar de dientes anteriores.²⁵

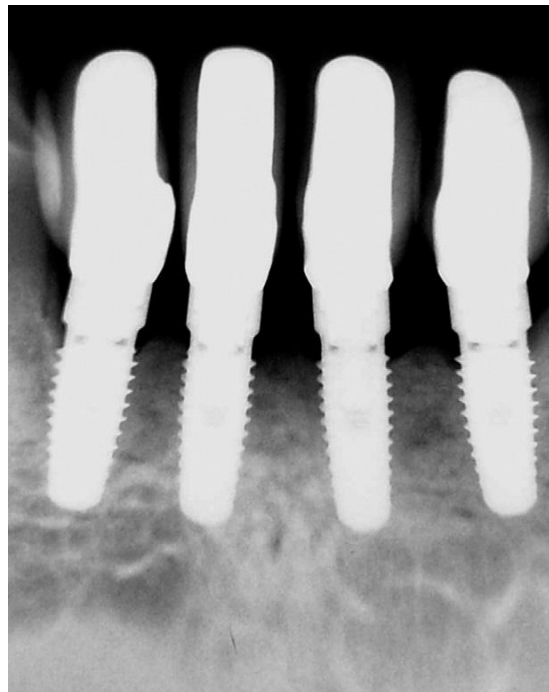


Figura 44. Radiografía periapical mostrando los cuatro implantes osteointegrados.²⁵



CONCLUSIONES

- Desde el punto de vista profesional, al no tener el conocimiento previo de éste síndrome, no debemos hacer a un lado la responsabilidad de informarnos sobre los problemas sistémicos que llegan a tener, por eso debemos de hacer hincapié en la actualización en el manejo odontológico y así no negarles un tratamiento de acuerdo a las necesidades que requiera el paciente.
- Son pacientes que requieren atención especial, por eso el Cirujano Dentista deberá tener una interconsulta con diversos especialistas para tener conocimiento del estado general de salud y prevenir las posibles complicaciones al momento del diagnóstico y pronóstico de éste síndrome, ya que debemos hacer un tratamiento multidisciplinario y brindar un manejo satisfactorio para estos pacientes a nivel odontológico.
- De acuerdo a los diversos factores que alteran un desarrollo embriológico y que llegan a repercutir en el paciente, es de gran ayuda las pruebas genéticas antes y posterior al embarazo, porque así tendremos un mayor conocimiento de la alteración y podríamos dar un asesoramiento a los padres para dar conciencia que posteriormente se llegaría a presentarse en familias futuras y así evitar algún rechazo del recién nacido.



- De acuerdo a la clasificación de las Displasias Ectodérmicas realizado por Priolo sabemos que el cromosoma 4p 16 es donde se encuentra la alteración para que se manifieste este síndrome. También la vía de señalización de las Wnt como es la Wnt10A forma parte primordial en la alteración en la diferenciación de los precursores osteoblásticos.
- El síndrome de Ellis van Creveld se caracteriza por tener diferentes manifestaciones clínicas como son polidactilia postaxial, condrodisplasia, anomalías ectodérmicas, cardiopatía congénita y anomalías asociadas, las cuales son las principales características que presenta el paciente.
- La calidad de vida en estos pacientes es muy variable ya que depende mucho de las alteraciones que presenta, mediante el tratamiento multidisciplinario se puede corregir mediante cirugía los problemas cardiacos desde la detección en el nacimiento o infancia, corregir la polidactilia postaxial para un mejor funcionamiento de las extremidades afectadas, mediante tratamiento ortopédico se rehabilita el problema del Genu Valgum con o sin cirugía, la corrección de los problemas ectodérmicos no tendría ningún problema para el paciente, con terapia psicológica tanto para el paciente como para los padres es recomendable para un pronóstico de vida aceptable en la sociedad en general.
- El manejo del Cirujano Dentista para un tratamiento satisfactorio en estos pacientes es realizar una historia clínica, asesoramiento con otras especialidades, tratamiento preventivo, tratamiento operatorio en donde realizaremos prótesis para recuperar la estética y funcionalidad en la masticación.



-
- Esperemos que este trabajo realizado respecto a las Displasias Ectodérmicas otorgue un conocimiento a los estudiantes de la carrera de odontología y estos tengan la inquietud de investigar sus diferentes clasificaciones para la actualización de los síndromes y que no estén pensando que siempre van a llegar al consultorio los mismos pacientes con los síndromes que ya conocemos.



REFERENCIAS BIBLIOGRÁFICAS

1. <http://www.omim.org/entry/225500> consultado en internet el 12 de febrero 2013 a las 13:13 hrs.
2. McKusick V. *Ellis-van Creveld syndrome and the Amish*. Nature Genetic 2000; 24: 203,204.
3. Rodríguez V. *Displasia condroectodérmica en una familia mestiza Mexicana*. Bol Med Hosp Infant Mex 1996; 53 (1): 28-31.
4. Sandler T, Lagman. *Embriología medica*. 11^a. ed., Buenos Aires-Argentina, Editorial wolters klumer, 2010 Pp. 55 - 57.
5. Moore K, PHD, FIAC, FRSM. *Embriología Clínica*. 8^a. ed., España, Editorial Elsevier Saunders, 2008 Pp. 75, 77.
6. Gómez de Ferraris M. *Histología, Embriología e Ingeniería Tisular Bucodental*. 3^a.ed., Madrid España, Editorial medica panamericana 2010 Pp. 46 - 48.
7. Garcia-Marti P, Hernández-Marti A, Torrelo A. *Displasias ectodérmicas: revisión clínica y molecular*. Actas Dermo-Sifiliográficas 2012; 709: 1-20.
8. Maldonado M.A. *Síndrome de Ectrodactilia-Displasia-Ectodérmica-labio paladar hendido (eec): reporte de un caso*. Tesina 2011 Pp 40.
9. Priolo M, Lagana C. *Ectodermal Dysplasia: a new clinic-genetic classification*. J Med Genet 2001; 38: 579-585.
10. Priolo M, *Ectodermal Dysplasia: an Overview and Update of Clinical and Molecular-Functional Mechanisms*. Am J Med Genet Parte A 2009; 149 A: 2003-2013.
11. Velasco J, Riancho J. A. *La Vía Wnt y el Hueso*. Dep Med Int Hosp Univ Marq Valdec 2008; 17 (1): 5-9.
12. http://www.stanford.edu/group/nusselab/cgi-bin/wnt/pathway_diagram consultado en internet el 18 de febrero de 2013 a las 9:41 hrs.
13. <http://www.stanford.edu/group/nusselab/cgi-bin/wnt/human> consultado en internet el 18 de febrero de 2013 a las 9:41 hrs.
14. <http://www.omim.org/entry/604831> consultado en internet el 12 de febrero de 2013 a las 13:09 hrs.
15. http://3.bp.blogspot.com/ftoTslkzVzc/UF5vl2uJKI/AAAAAAAAAAr/RzYUi7Pan_I/s1600/Gen.png consultado en 10 de marzo de 2013 a las 14:42 hrs.
16. Fernández C.I, Gasco J. *Displasia Condroectodérmica*. Rev Esp de Cir Ost 1981; 16: 211-223.



17. Shaky R.M, Sadik D. I, Seifeldin N. S. **Ellis-van Creveld syndrome with facial dysmorphic features in a Egyptian child**. The Egyptian Journal of Medical Human Genetics 2010; 11: 181-185.
18. Baujat G, Le Merrer M. **Ellis-Van Creveld síndrome**. Orphanet Journal of Rara Diseases. 2007; 2 (27): 1-5.
19. Katsouras C, Thomadakis C, Michalis L. Cardiac. **Ellis-van Creveld syndrome**. International Journal of Cardiology. 2003; 87: 315-316.
20. Ortega J, Ferrer J, Fernández A, Iriondo M, Manzanares R, Gean E. **Síndrome de Ellis van Creveld (displasia condroectodérmica) A propósito de un caso clínico**. An Esp Pediatr 1999; 50: 74-76.
21. Estrada T, Montoya J. H, Cortés Y. **Diagnóstico prenatal del Síndrome Ellis van Creveld: reporte de caso y revisión de la literatura**. Revista Colombia de Asociaciones de Obstetricia y Ginecología. 2011; 62(3): 250-254.
22. <http://2.bp.blogspot.com/fwMz52fn32Q/TdIQB4fD2kl/AAAAAAAAAYE/7CamNCNhdOc/s1600/Imagen1hipospadia> consultado en internet el 13 de marzo de 2013 a las 20:06 hrs.
23. http://www.humphath.com/IMG/jpg_10645_caudal_regression_sex_ambiguity_a.jpg consultado en internet el 13 de marzo de 2013 a las 20:16 hrs.
24. Cahuana A, Palma C, González W, Geán E. **Oral Manifestations in Ellis-van Creveld Syndrome Report of Five Cases**. Pediatr Dent. 2004; 26: 227-282.
25. Costa J, Franco B. C, Carvalbo E. **Oral Manifestations in Ellis-van Creveld Syndrome: Report of Case and Review of the Literature**. J Oral Maxillofac Surg 2010; 68: 456-460.
26. Alves-Pereira D, Berini-Aytes L, Gay-Espinosa C. **Ellis-Van Creveld Syndrome. Case report and literatura review**. Med Oral Patol Oral Cir Bucal 2009; 14 (7): E340-43.
27. http://www.dexeus.com/es_es/salud-mujer-informacion-medica-detalle.aspx?a=2&t=75 consultado en internet el 13 de marzo de 2013 a las 22:48 hrs.
28. http://www.dexeus.com/es_es/pdf/Folleto_Eco_obste_3D4D.pdf consultado en internet el 13 de marzo de 2013 a las 23:49 hrs.
29. Chih-Ping Ch, Chen-Yu Ch, Schu-Rern Ch, Jun-Wei S, Wang W. **Case Report First-trimester prenatal diagnosis of Ellis-van Creveld syndrome**. Taiwanese Journal of Obstetrics and Gynecology 2012; 51: 643-648.
30. Grether P, Armendares S. **Ética, Asesoramiento Genético y Diagnóstico Prenatal**. Instituto de Investigaciones Antropológicas, UNAM 2011; 1-11.



31. <http://tesis.uson.mx/digital/tesis/docs/5326/Capitulo2.pdf> consultado en internet el 15 de marzo de 2013 a las 12:24 hrs.
32. Ostía P, Medina M, Ibarra M, Olivas J, Rodríguez I. **Síndrome de Ellis-van Creveld: A propósito de un caso.** Archivos de Investigación Materno Infantil 2012; Vol. IV (2): 102-105.
33. http://es.wikipedia.org/wiki/Test_de_Usher consultado en internet el 15 de marzo de 2013 a las 13:23 hrs.
34. <http://es.wikipedia.org/wiki/Antropometr%C3%ADa> consultado en internet el 15 de marzo de 2013 a las 13:54 hrs.
35. Cárdenas C, Hau K, Surveza A, Perichart C. O. **Mediciones antropométricas en el neonato.** Bol Med Hosp Infant Méx 2004; 214-224.
36. Alvarenga R, Argueta W. **Síndrome de Ellis-Van-Creveld: A propósito de un caso Ellis-Van-Creveld Syndrome.** Dpto Pediatría, Hospital Escuela, Tegucigalpa, Honduras.
37. www.nasajpg.com/.../Test+de+Valoración+Respiratoria+del+RN_doc. Consultado en internet el 18 de marzo de 2013 a las 15:47 hrs.
38. <http://www.consumer.es/web/es/bebe/bebes/unasemana/2012/03/22/208104.php> consultado en internet el 18 de marzo de 2013 a las 16:12 hrs.
39. http://psicodesarrollo.overblog.es/pages/Que_es_la_prueba_del_talon_o_tamiz-1171829.html consultado en internet el 18 de marzo de 2013 a las 16:22 hrs.
40. Skulski G. **It's My Heart.** The Graphic Desing Factory 2004; 6: 105-120.
41. Restrepo J C, Senior J M. **Síndrome de Ellis Van Creveld, Informe de un caso.** Acta Medica Colombiana 1996; 21(4): 190-196.
42. http://es.wikipedia.org/wiki/Genu_valgo consultado en internet el 21 de marzo de 2013 a las 18:20 hrs.
43. Jöckel J A, Reichel H, Nelitz M. **Correction of Knee deformity in patients with Ellis-van Creveld síndrome: A case report and review of the literature.** The Knee 2012; 19: 218-222.
44. <http://pequelia.es/18323/polidactilia/> consultado el 21 de marzo de 2013 a las 19:12 hrs.
45. Desbonnez E, Gheldere A, Barbier O, Docquier P L. **Correction of polydactyli in patients with Ellis-van Creveld síndrome: A report of two cases.** Acta Orthop Bel 2008; 74: 550-552.