



UNIVERSIDAD NACIONAL AUTÓNOMA DE MÉXICO

FACULTAD DE MEDICINA
DIVISIÓN DE ESTUDIOS DE POSGRADO

FUNDACIÓN HOSPITAL NUESTRA SEÑORA DE LA LUZ,
I.A.P.

DEPARTAMENTO DE SEGMENTO ANTERIOR

**CALIDAD VISUAL EN LENTES MONOFOCALES:
CAPSULOUREXIS PRIMARIA POSTERIOR COMPARADA CONTRA
CAPSULOTOMIA CON YAG LASER.**

TESIS DE POSGRADO
PARA OBTENER EL TÍTULO DE
CIRUJANO OFTALMÓLOGO

PRESENTA:

DR. SERGIO DANIEL HERRERA NOGUEZ

ASESORES:

DR. OSCAR GUERRERO BERGER
DRA. LAURA LETICIA ARROYO MUÑOZ
DR. JAIME LOZANO ALCÁZAR
DRA. CLAUDIA PALACIO PASTRANA
DRA. ANA BEATRIZ MEDINA PÉREZ
DRA. CRISTINA MENDOZA VELÁZQUEZ



MEXICO D.F.

FEBRERO 2012



Universidad Nacional
Autónoma de México

Dirección General de Bibliotecas de la UNAM

Biblioteca Central



UNAM – Dirección General de Bibliotecas
Tesis Digitales
Restricciones de uso

DERECHOS RESERVADOS ©
PROHIBIDA SU REPRODUCCIÓN TOTAL O PARCIAL

Todo el material contenido en esta tesis esta protegido por la Ley Federal del Derecho de Autor (LFDA) de los Estados Unidos Mexicanos (México).

El uso de imágenes, fragmentos de videos, y demás material que sea objeto de protección de los derechos de autor, será exclusivamente para fines educativos e informativos y deberá citar la fuente donde la obtuvo mencionando el autor o autores. Cualquier uso distinto como el lucro, reproducción, edición o modificación, será perseguido y sancionado por el respectivo titular de los Derechos de Autor.

INDICE

I.	Introducción.....	3
II.	Objetivo.....	10
III.	Materiales y Métodos.....	11
IV.	Resultados.....	20
V.	Registro fotográfico.....	28
VI.	Discusión.....	33
VII.	Conclusión.....	36
VIII.	Bibliografía.....	37

INTRODUCCIÓN

Una causa importante de deterioro en la calidad visual de los pacientes pseudofacos es la presencia de una opacidad capsular posterior (OCP). Entre los métodos existentes para contrarrestar esta condición están el tratamiento con YAG láser de manera postquirúrgica y el realizar una ventana en la capsula posterior a manera de una capsulorrexis circular continua posterior primaria como método preventivo.

Opacidad capsular posterior

La OCP sigue siendo la complicación postoperatoria más frecuente asociada con disminución de la visión en cirugía de catarata. Sigue teniendo una incidencia hasta de 10 a 50% en los 5 años siguientes a la cirugía. ⁽¹⁻³⁾

La OCP clínicamente se clasifica en tres grupos: formas intrínsecas relacionadas con la cápsula como proliferación o alargamiento de las células residuales del epitelio subcapsular anterior como perlas de Elschnig, fibrosis (metaplasia), pliegues finos (miofibroblastos) y formas mixtas; formas intrínsecas relacionadas con la cápsula y el parénquima, como restos de fibras lenticulares (anillo de Soemmering) y formas no relacionadas al cristalino como la fibrosis exudativa, inflamación y/o hemorragia.

La fibrosis presente meses o años después se deben a migración del epitelio del cristalino, metaplasia fibrosa y producción de colágeno.⁽¹⁻³⁾ Los pliegues capsulares se pueden deber a la tensión de las asas de lente intraocular (LIO) sobre la bolsa capsular o bien proliferación de células epiteliales que se transforman en miofibroblastos con propiedades contráctiles.⁽¹⁻³⁾

Diversas técnicas mecánicas, farmacológicas e inmunológicas se han aplicado para tratar de prevenir la OCP mediante la remoción o la eliminación de las células epiteliales residuales del cristalino, pero ninguna ha sido satisfactoria ni segura.⁽¹⁻³⁾ Estudios experimentales demuestran que la OCP se debe a la formación de una membrana secundaria por proliferación activa de células epiteliales, con la posterior transformación de éstas en fibroblastos con elementos contráctiles y depósitos de colágena. Las células epiteliales proliferan en la zona germinativa pre-ecuatorial y migran posteriormente hacia la cápsula posterior durante el postoperatorio. Cuando la cápsula anterior se pone en contacto con la posterior, las células epiteliales por debajo de la cápsula anterior, migran también hacia la cápsula posterior abundantemente, antes de que las dos cápsulas se adhieran y proliferen juntas. La aposición de las cápsulas anterior y posterior puede inducir la OCP fibrótica.⁽¹⁻³⁾

Cuando el LIO está en la bolsa capsular, la óptica puede separar ambas cápsulas e interferir con la migración de las células epiteliales desde la cápsula anterior hacia la posterior. La inhibición de la migración de las células epiteliales y la

separación de ambas cápsulas por la óptica del LIO son las principales razones por las que la incidencia de OCP es significativamente menor en ojos con un LIO con respecto a aquellos que no lo tienen.

La capsulorrexis circular continua (CCC) puede contribuir a reducir la OCP debido a que facilita el implante simétrico de un LIO en la bolsa capsular manteniéndolo sin descentración. Es extremadamente importante hacer una CCC de tamaño adecuado para prevenir la migración de las células epiteliales. El borde de la CCC debe ser más pequeño que el óptico del LIO y cubrir sus márgenes. ⁽¹⁻³⁾

El diseño de lente con bordes rectangulares de la óptica, aparentemente ayuda a evitar la migración de las células epiteliales. El crecimiento continuo y extensión de las células epiteliales parecen ser bloqueados por este doblez capsular o ángulo creado por el contacto del borde agudo del LIO y la cápsula posterior. Esto requiere una CCC bien centrada y más pequeña que el óptico del LIO de tal forma que el borde de la CCC esté en aposición con el óptico. ⁽¹⁻³⁾

Múltiples reportes con el uso del LIO AcrySof muestran una baja incidencia de OCP debido al diseño del borde agudo y rectangular de dicho lente. Por otro lado, el papel de este lente puede deberse además al material acrílico que lo compone y su alta adhesividad con la fibronectina capsular. ⁽¹⁻³⁾

Existen tres factores claves que juegan un papel importante en la reducción de la incidencia de la OCP: 1. El diseño del LIO el cual resulta en creación de un doblez agudo de la cápsula. Los dobleces interrumpidos, rectangulares o en ángulo en la cápsula posterior, interfieren con la proliferación de las células epiteliales; 2. El material del LIO, señalando los beneficios del LIO acrílico por sus propiedades de adhesividad y biocompatibilidad capsular; 3. La técnica quirúrgica en la cual debe existir una CCC perfectamente centrada, de tamaño más pequeño que el óptico del LIO. ⁽¹⁻³⁾

Nd- YAG láser en la capsulotomía posterior.

La capsulotomía posterior con Nd-YAG láser es un procedimiento que crea una apertura en el centro de la cápsula opaca. Es un método indoloro, ambulatorio y normalmente los resultados son inmediatos.

El Nd-YAG láser actúa por la estimulación de un cristal de Yittrium-Aluminium Granate (YAG) enriquecido por iones de Neodymium (Nd. Número atómico: 60 y peso atómico: 144.24). Su mecanismo de acción consiste en la emisión de unos pulsos muy cortos de luz de un alto poder que provocan una explosión acústica al contacto. Los factores que motivan a la realización de una capsulotomía posterior pueden ser: las masas residuales corticales, la displasia o perlas de Elschmig, el Anillo de Soemmering, la metaplasia fibrosa y los pliegues capsulares. ⁽⁴⁻⁵⁾

La facoemulsificación del cristalino con colocación de un LIO en la bolsa capsular es actualmente la técnica de elección en la cirugía de catarata. A pesar de que con esta técnica se presentan menor número de complicaciones con respecto a otras que la precedieron, la opacificación de la cápsula posterior es una complicación que se produce con relativa frecuencia.⁽⁴⁻⁵⁾

La capsulotomía con YAG- láser esta indicada en pacientes con opacidad clínicamente significativa de la cápsula posterior del ojo operado y disminución de la agudeza visual peor a 20/80 (logMAR 0.6), con una evolución mayor a 2 meses. Debido a la evolución de las lentes intraoculares estos criterios visuales han sido modificados recientemente.

La incidencia de opacidades capsulares posteriores después de una extracción del cristalino con o sin colocación del LIO aparece más rápidamente y con mayor frecuencia cuanto más joven es el individuo y cuanto más importante sean los restos corticales que hayan podido quedarse.⁽⁴⁻⁵⁾

La OCP puede ser tratada eficazmente con una capsulotomía Nd: YAG, sin embargo, este procedimiento es costoso y también puede dar lugar a una morbilidad significativa. Estas incluyen daños al LIO, elevación de la presión intraocular (PIO) y el consecuente glaucoma, hemorragias retinianas, iritis, prolapso de vítreo, lesiones en la córnea, vitreitis, lesiones del iris, el bloqueo pupilar, hifema, edema macular quístico, desprendimiento de retina, subluxación de lente intraocular y exacerbación de una endoftalmitis.^(4,5)

Capsulorrexis circular continua posterior primaria.

En una capsulorrexis circular continua posterior primaria (CCCP), se remueve la parte central de la capsula posterior durante la cirugía de catarata para prevenir la migración de las células epiteliales ecuatoriales al eje visual de la lente implantada. Este procedimiento ya se usa frecuentemente para prevenir la opacidad capsular en niños en combinación con una vitrectomía anterior y abotonamiento de la zona óptica. En adultos realizar una CCCP es menos frecuente pero particularmente útil en el manejo intraoperatorio de un desgarro capsular posterior ⁽⁶⁾.

La CCCP es una técnica eficaz como medida complementaria para prevenir la OCP ya que también crea una segunda línea de defensa en caso de fallo de la barrera que forma el borde de la óptica del LIO. Pero incluso la ventana creada por la CCCP puede ser invadida por células epiteliales formándose una membrana contigua que ocasiona la oclusión de la ventana posterior, esto ocurre especialmente en los ojos de las personas mas jóvenes y personas que desarrollan inflamación postoperatoria importante. ^(7,8)

Se ha demostrado que la realización de una CCCP reduce significativamente la formación de OCP y la necesidad consecuente de una capsulotomía posterior con Nd: YAG-láser en lentes de una sola pieza de acrílico hidrofílico y hápticas anguladas. ⁽⁹⁾

Sin embargo la CCCP no está exenta de riesgos quirúrgicos, entre estos se cuentan la luxación de lente, ruptura de cápsula posterior, prolapso vítreo, endoftalmitis, afaquia y desprendimiento de retina.⁽⁹⁾

En síntesis la calidad visual de estos distintos procedimientos mejoran la agudeza visual y la sensibilidad al contraste. ^(9,10) Sin embargo hasta nuestro conocimiento no hay estudios en los que se realice un procedimiento comparativo de calidad visual entre los procedimientos de CCCP y capsulotomía YAG-láser.

Planteamiento del Problema

La CCCP y la capsulotomía YAG-láser reducen la OCP, sin embargo se desconoce si alguno de estos dos procedimientos ofrece un mayor beneficio en cuanto a la calidad visual de los pacientes.

Justificación de Estudio

Establecer si clínicamente existe un beneficio entre ambos métodos en el manejo y/o prevención de la OCP.

Hipótesis

Si ambos métodos crean una apertura en la cápsula posterior, no deberían existir diferencias en cuanto a la calidad visual entre los pacientes.

Objetivo

Comparar la cantidad y calidad visual en ojos sometidos a un procedimiento de capsulorrexis circular continua posterior primaria versus un tratamiento postquirúrgico con YAG-láser.

MATERIAL Y MÉTODOS

Se realiza un estudio clínico prospectivo, longitudinal, intervencional y comparativo, incluyéndose pacientes de cualquier edad con catarata bilateral y que fueron sometidos a cirugía de catarata con técnica de facoemulsificación e implante de LIO. A uno de los ojos se le realizó CCCP, mientras que el segundo ojo se le realizó la facoemulsificación sin dicha maniobra agregada y al cual se le realizó capsulotomía YAG-láser al formar OCP. Para fines de incrementar la muestra estudiada, también se incluyeron pacientes pseudofacos de un ojo con OCP que requerían capsulotomía YAG-láser y que su segundo ojo presentara catarata. Con esto se formaron dos grupos, el grupo 1 con todos los ojos sometidos a cirugía con CCCP y el grupo 2 con los ojos tratados mediante capsulotomía.

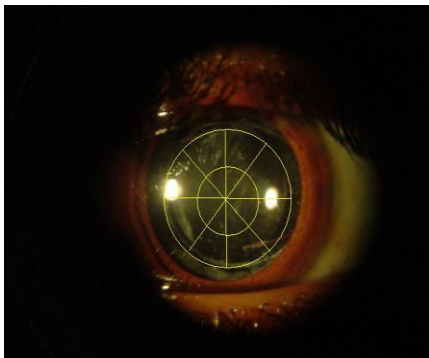
Criterios de inclusión:

- Cualquier edad.
- Operados de catarata bajo técnica de facoemulsificación.
- Implantación de lente SN60WF Acrysoft IQ.
- Opacidad capsular presente a la exploración biomicroscópica.
- Ausencia de patología ocular.

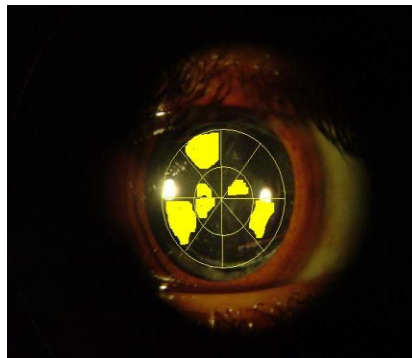
Criterios de exclusión:

- Patologías crónico degenerativas oculares.
- Patología retiniana.
- Patología glaucomatosa.
- Patología corneal.
- Enfermedades inflamatorias intraoculares.
- Complicaciones durante los procedimientos.


La capsulotomía con YAG- láser se realizó en un período postquirúrgico mínimo de 3 meses siempre y cuando tuviera una OCP en estadio moderado ^(11, 12). Se estadió la opacidad capsular acorde a la clasificación basada en cantidad de cuadrantes afectados y a la densidad por retroiluminación de la capsula posterior, como se muestran en las fotografías 1,2 y 3.⁽¹²⁾



Fotografía 1



Fotografía 2



Fotografía 3

Fotografía 1. Estadio Leve: Cuadrantes centrales no afectados.

Fotografía 2. Estadio moderado: Menos de 2 cuadrantes centrales afectados.

Fotografía 3. Estadio severo: 2 o más cuadrantes centrales afectados.

La capsulotomía fue realizada por un mismo médico en todos los casos utilizando el equipo YAG-láser 3000LE de la casa comercial Alcon. Se registró en todos los casos el número de disparos, la energía total acumulada y la presión intraocular después del procedimiento.

La técnica de la CCCP fue la misma en todos los casos y fueron realizadas por dos distintos médicos adscritos del servicio de segmento anterior. A todos los pacientes se les implantó en la bolsa capsular un lente monofocal esférico de una sola pieza de acrílico hidrofóbico (SN60WF) Acrysoft IQ.

No se tomó en cuenta ningún intervalo de tiempo mínimo entre las cirugías en ambos ojos. Se realizó un registro fotográfico comparando ambos ojos, un mes después de la cirugía para el ojo con la CCCP y una semana después para el ojo con capsulotomía YAG-láser.

Los criterios de medición de calidad visual fueron los siguientes:

1. Agudeza visual. (Log MAR).
2. Refracción.
3. Capacidad visual. (Log MAR).
4. Prueba de sensibilidad al contraste con el test SWCT (Sine Wave Contrast Test) a una distancia de 3 metros, de manera monocular y con iluminación a 85 cd/m².
5. Prueba de visión al color. (Farnsworth-Munsell D-15)

Al grupo 1 se le efectuaron las pruebas de calidad visual un mes después del procedimiento quirúrgico. Al grupo 2 se le efectuaron a las pruebas de calidad visual una semana después haber recibido el tratamiento con YAG-láser.

A todos los pacientes se les pidió su autorización para participar en este protocolo de investigación y se les dio a firmar una carta de consentimiento informado.

Los resultados fueron vaciados en hoja de cálculo Excel (Microsoft Office) para su análisis estadístico utilizando el programa SPSS para Windows. Se utilizó la prueba T Student para el análisis de los resultados, tomando como valores estadísticamente significativos una $P < 0.05$. A todos los pacientes se les pidió su autorización y se les entregó una carta de consentimiento informado para la participación en protocolos de investigación clínica.

Técnica Quirúrgica:

La cirugía de facoemulsificación se realizó con la técnica habitual microcoaxial con plataforma INFINITI (Alcon). La capsulorrexis anterior de 5 mm y la posterior de 3 mm. El LIO colocado fue SN60WF Acrysoft IQ y se colocó posterior a la realización de la CCCP en todos los pacientes. En el postoperatorio inmediato se dejó tratamiento a base de tobramicina y dexametasona combinadas por 10 días y se realizaron las revisiones postoperatorias a las 24 horas, a la semana, a los 15 días y posteriormente cada mes por 6 meses.

Técnica de capsulotomía con Yag – Láser:

La aplicación de YAG-láser se realizó con la máquina 3000LE (Alcon). Bajo dilatación pupilar se colocó anestesia (tetracaina) e hipotensor tópico (apraclonidina), enfocando la mira láser en el área capsular opacificada y aplicando disparos de 1.84 mJ \pm 0.3 de energía, de forma concéntrica, produciendo una apertura de 3-4 mm central. Se documentó el número de disparos, la energía total acumulada y la PIO después del procedimiento. El manejo farmacológico posterior incluyó brimonidina al 0.2% cada 8 horas por una semana y Nepafenaco cada 8 horas por 6 meses. Se revisó al paciente en el periodo inmediato post aplicación de YAG- láser, una semana después y posteriormente cada mes por 6 meses.

La calidad visual según la sensibilidad al contraste (SC) se calificó en base a distinguir las diferentes frecuencias espaciales altas, medias y bajas (figura 1) que se califican con el test de sensibilidad al contraste SWCT (Sine Wave Contrast Test). En esta prueba se registra para cada frecuencia espacial la sensibilidad al contraste percibida por el paciente a través de una cartilla de visión al contraste y se vacían los datos en un formato (figuras 2,3,4)

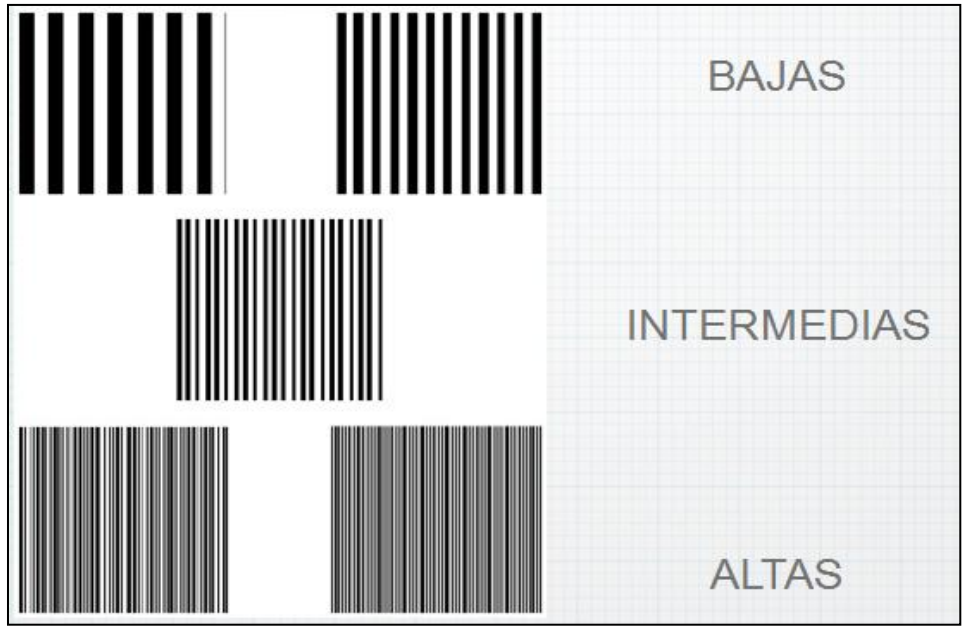


Figura 1. Frecuencias espaciales.




Figura 2. Cartilla de visión al contraste.

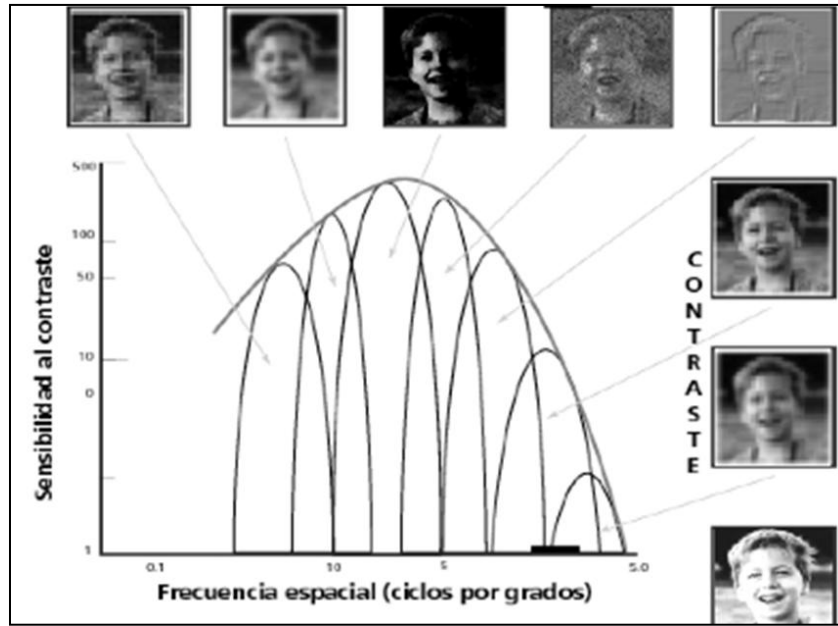


Figura 3. Sensibilidad al contraste según las frecuencias espaciales.

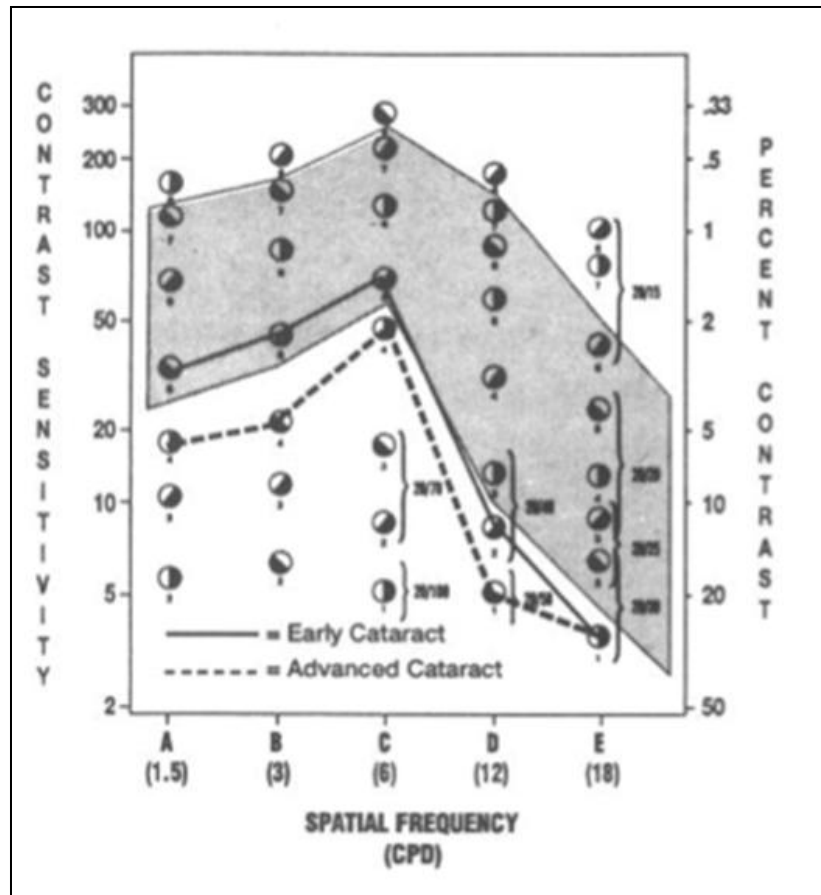



Figura 4. Forma de registro de la visión al contraste.

La calidad visual al color se valoró con la prueba Farnsworth-Munsell D-15 (fotografía 4), en esta prueba existen cápsulas distribuidas en cuatro series que abarcan distintas zonas del espacio de color y ordenadas al azar en cajas para que el paciente las clasifique consecutivamente atendiendo a su parecido (fotografía 5). Cada cápsula lleva en su reverso un número de orden que permite reproducir sobre una hoja de respuestas la ordenación dada por el individuo analizado, estudiándose así los posibles errores de ordenación a lo largo de una circunferencia donde está consignado el orden normal de las cápsulas. El perfil obtenido permite detectar el tipo de deficiencia así como el grado de la misma, en función de una puntuación de errores específica.



Fotografía 4. Test Farnsworth-Munsell D-15.



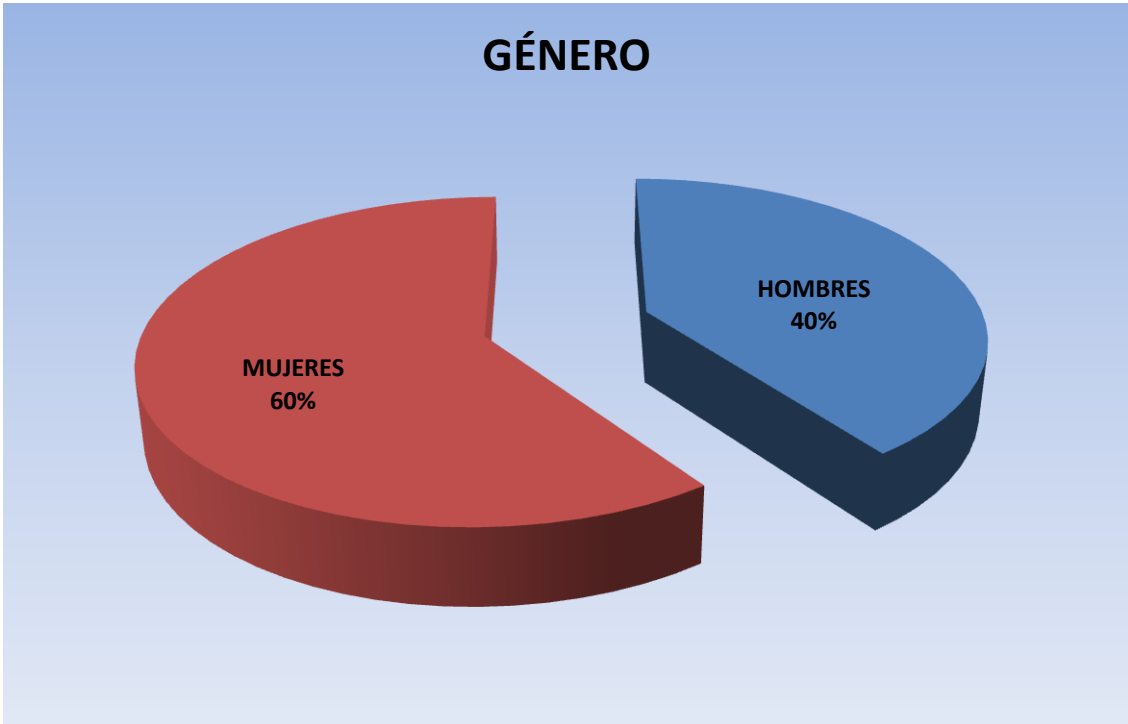
Fotografía 5. Realización del test Farnsworth-Munsell D-15.

RESULTADOS

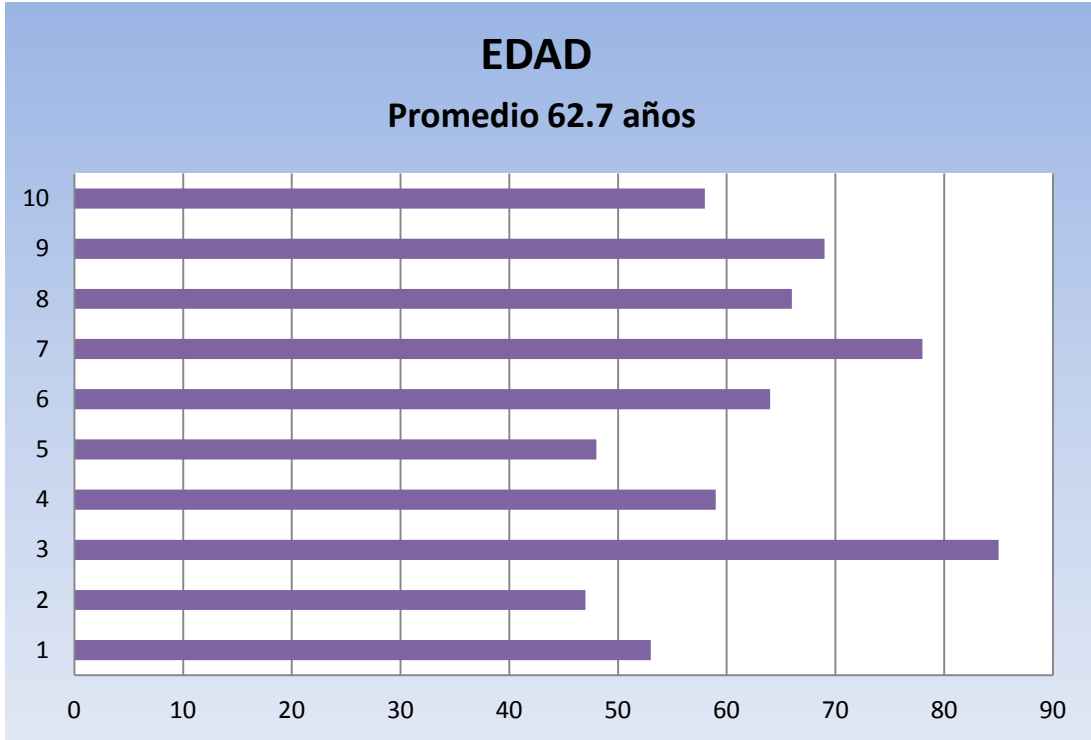
Se realizaron los procedimientos antes descritos a un total de 20 ojos en 10 pacientes. Seis fueron de sexo femenino (60%) y cuatro del sexo masculino (40%) como se muestra en la gráfica 1. Las edades de los pacientes variaron desde los 47 hasta los 85 años quedando una edad promedio de 62.7 años (gráfica 2). En el 50% de los ojos se efectuó el procedimiento de CCCP y en el otro 50% se les trató con YAG-láser.

En el grupo 1 no se presentaron complicaciones trasoperatorias ni postoperatorias significativas. En el grupo 2 el promedio de disparos realizados fue de 20.0 ± 5 y la energía máxima empleada fue de $1.84 \text{mJ} \pm 0.3$. Los cambios promedio de la presión intraocular fueron una PIO pretratamiento de 13.5 ± 2.4 mmHg y de 15.6 ± 2.7 mmHg postratamiento. No se presentó ninguna complicación secundaria a la aplicación del YAG-láser.

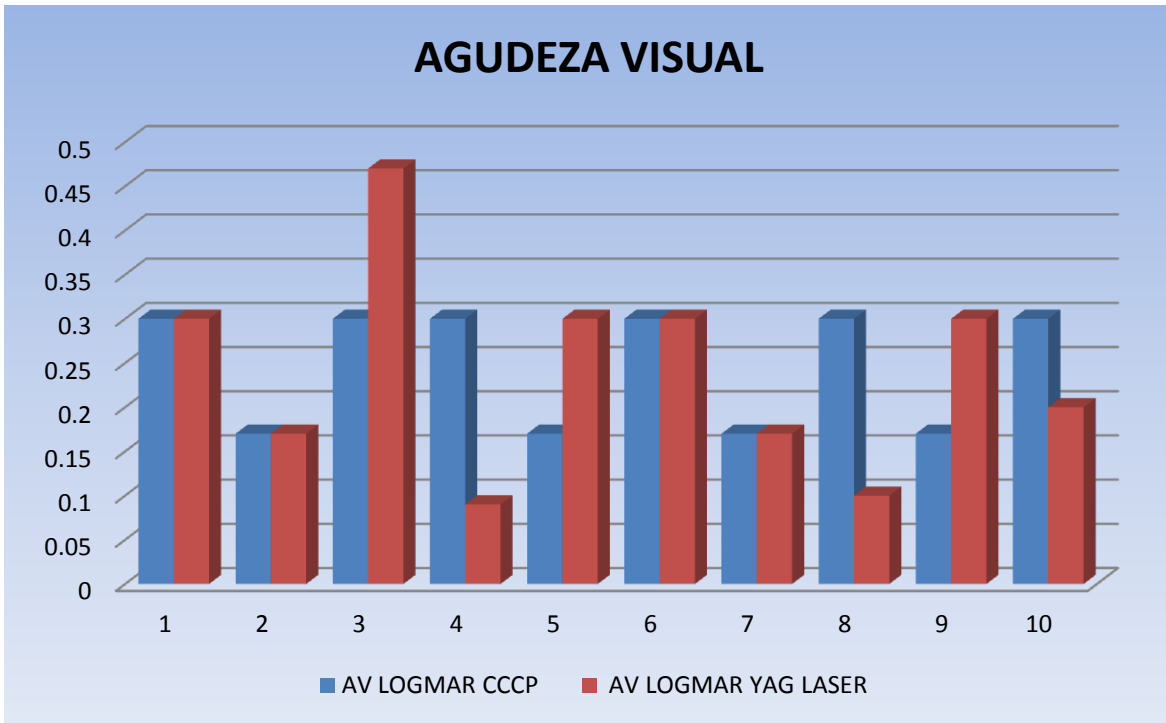
La agudeza visual en el grupo 1 varió de 20/30 (logMAR 0.17) hasta 20/40 (logMAR 0.30), con un promedio de 20/35 (logMAR 0.248) y la desviación estándar de 0.067. En el grupo 2 varió de 20/25 (logMAR 0.09) a 20/60 (logMAR 0.47) con un promedio de 20/34 (logMAR 0.24) y la desviación estándar de 0.115. (gráfica 3).



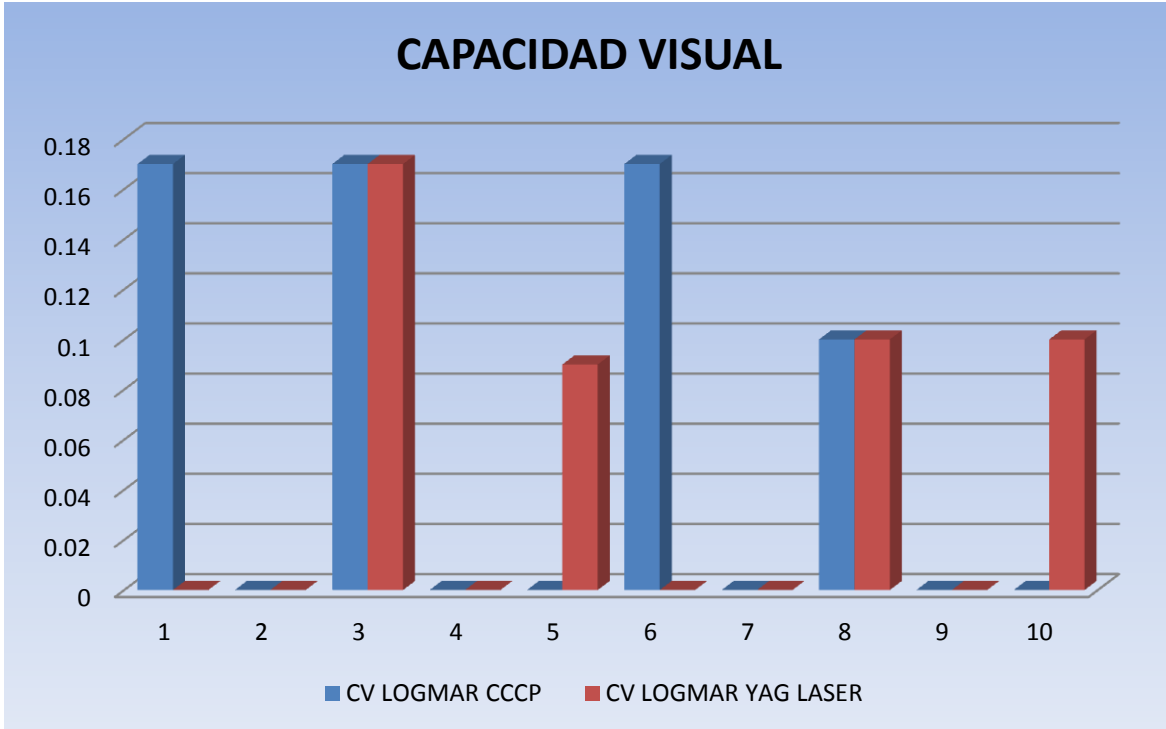
Gráfica 1. Distribución por géneros.



Gráfica 2. Grafica de edades.



Gráfica 3. Diferencias en la agudeza visual de cada paciente.



Gráfica 4. Diferencias en la capacidad visual de cada paciente.

En cuanto a la capacidad visual en el grupo 1 vario de 20/20 (logMAR 0.0) hasta 20/30 (logMAR 0.17) con un promedio de 20/23 (logMAR 0.061) y la desviación estándar de 0.081. En el grupo 2 vario de 20/20 (logMAR 0.0) hasta 20/30 (logMAR 0.17) con un promedio de 20/22 (logMAR 0.046) y una desviación estándar de 0.063. (gráfica 4).

Comparando los resultados visuales de la agudeza visual y la capacidad visual en ambos procedimientos, no se encontró diferencia estadísticamente significativa siendo $P=0.122$ para la agudeza visual y de $P= 0.1.25$ para la capacidad visual (tabla 1).

VISION	CCCP	YAG láser	P
Agudeza Visual	0.248	0.061	0.122
Capacidad Visual	0.24	0.046	0.125

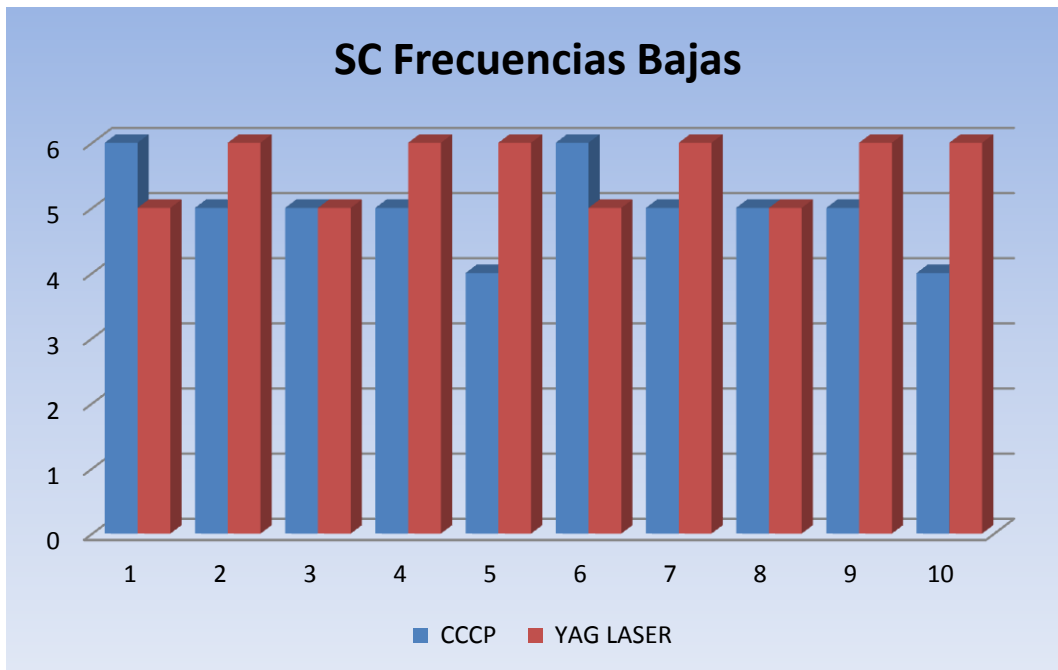
Tabla 1. Promedio de AV, CV y su significancia estadística.

El estudio de la sensibilidad al contraste se realizó utilizando la mejor refracción de los pacientes con las cartillas antes mencionadas.

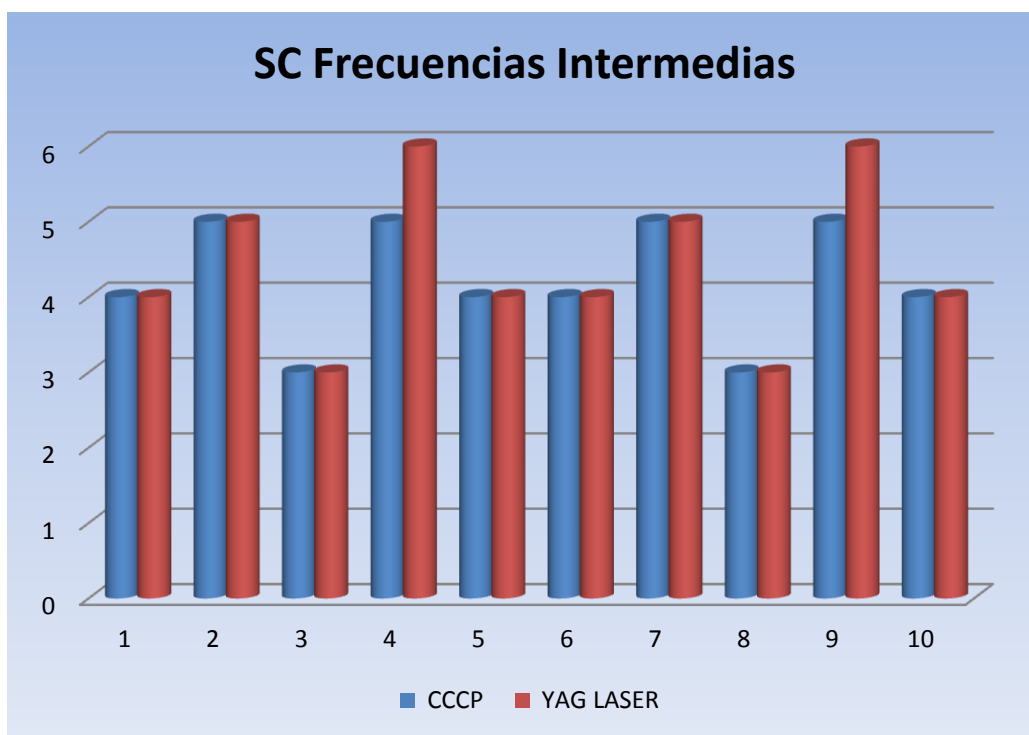
Los cambios en la sensibilidad al contraste según las frecuencias espaciales altas, medias y bajas para cada paciente se presentan en las graficas 5,6 y 7. Se obtuvo un promedio de 5, 4.2 y 1.4 ciclos por grado (cpg) respectivamente para las frecuencias bajas, medias y altas de los ojos sometidos a CCCP (grafica 8). Los ojos sometidos a YAG-laser tuvieron un promedio de 5.6, 4.4 y 2.2 cpg para frecuencias bajas, medias y altas respectivamente (gráfica 8). De los resultados anteriores no se obtuvieron resultados estadísticamente significativos para la sensibilidad al contraste. (tabla 2).

Sensibilidad contraste	CCCP	YAG laser	P
Frecuencias Bajas	5	5.6	0.637
Frecuencias Medianas	4.2	4.4	0.279
Frecuencias Altas	1.4	2.2	0.651

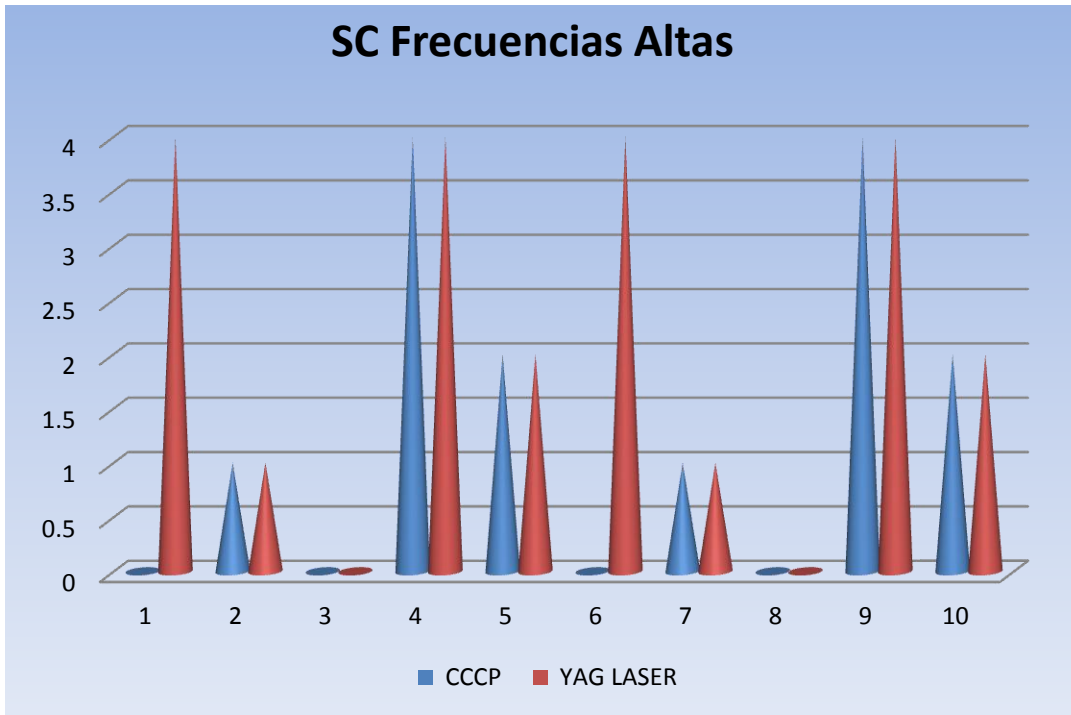
Tabla 2. Promedio de la SC y su significancia estadística.



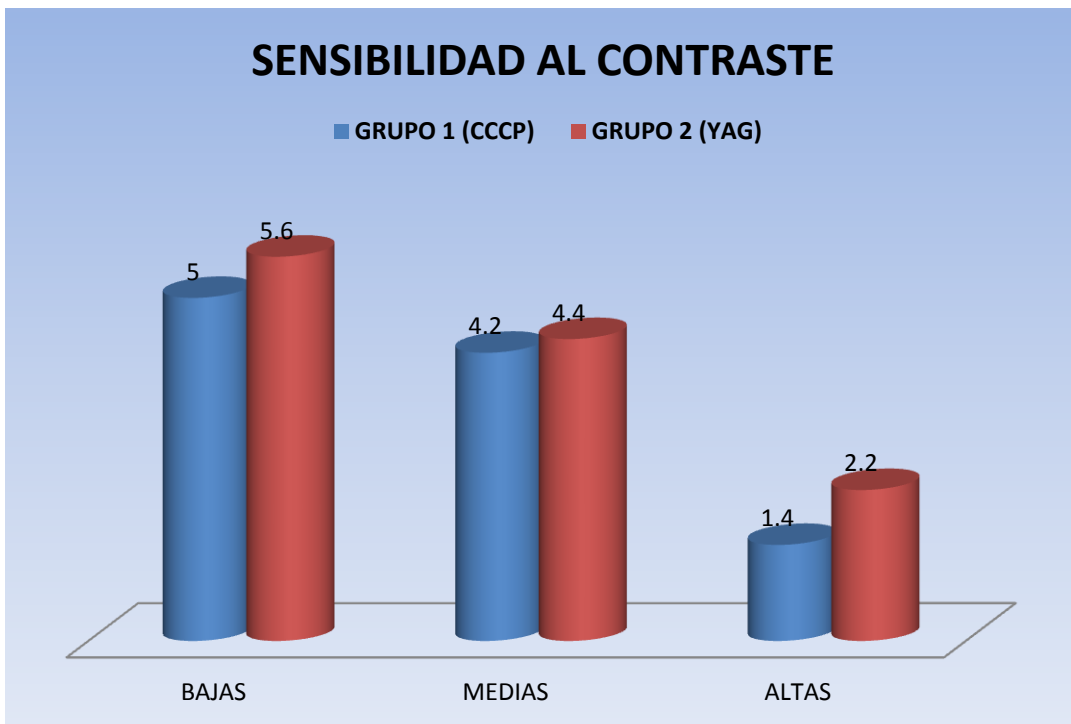
Gráfica 5. Diferencias en la SC de frecuencias bajas en cada paciente.



Gráfica 6. Diferencias en la SC de frecuencias intermedias en cada paciente.



Gráfica 7. Diferencias en la SC de frecuencias altas en cada paciente.



Gráfica 8. Diferencias de la SC en las tres frecuencias de los distintos grupos.

En este estudio los resultados obtenidos en la discriminación de colores con la prueba Farnsworth-Munsell D-15 tampoco mostraron ninguna tendencia de alteración al color en ningún grupos (figura 5).

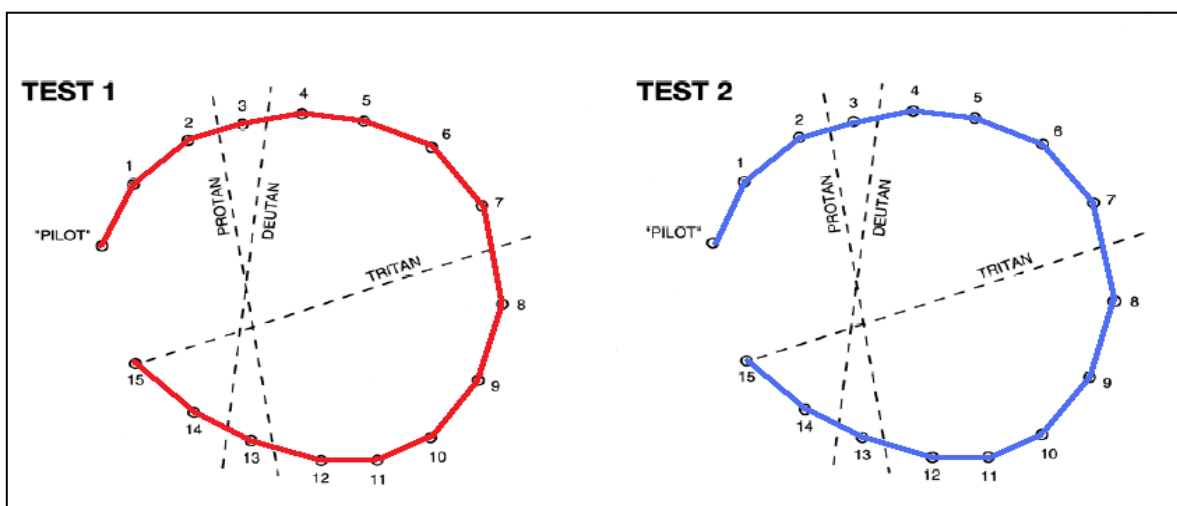
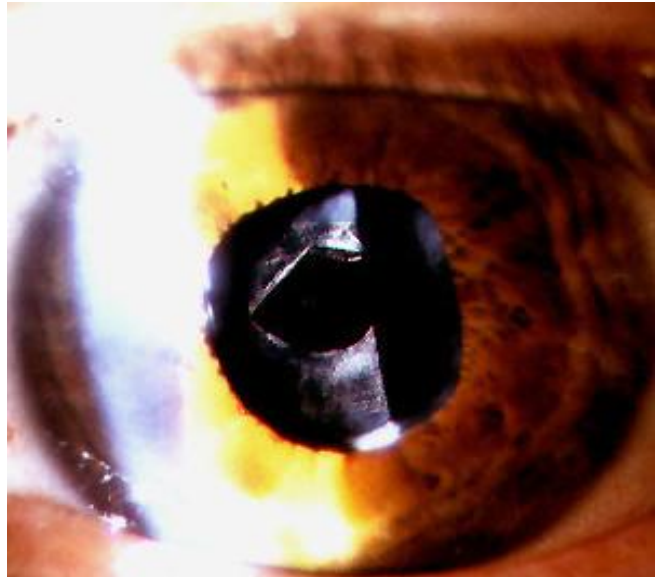



Figura 5. Resultados del Test Farnsworth-Munsell D-15 sin alteraciones.


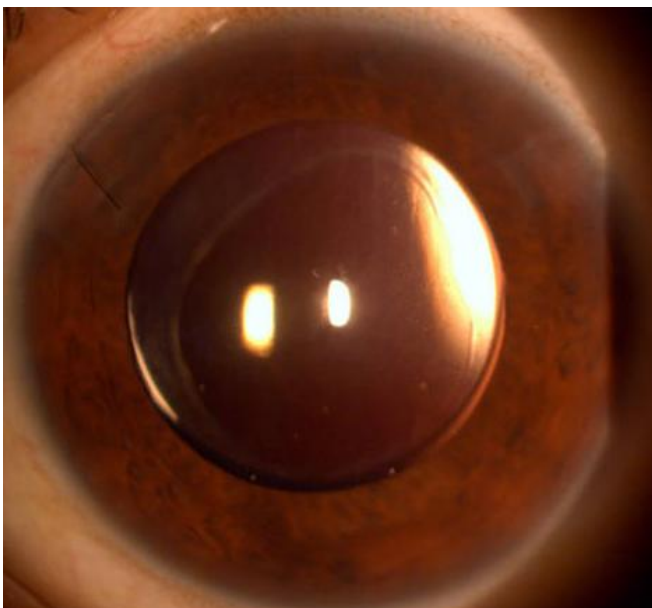
REGISTRO FOTOGRÁFICO

A continuación se presenta el registro fotográfico de los 20 ojos participantes en el estudio para poder comparar las similitudes y diferencias de los distintos procedimientos aquí descritos, presentamos las fotografías de una CCCP del lado izquierdo y las fotografías de una capsulotomía YAG-láser del lado derecho.

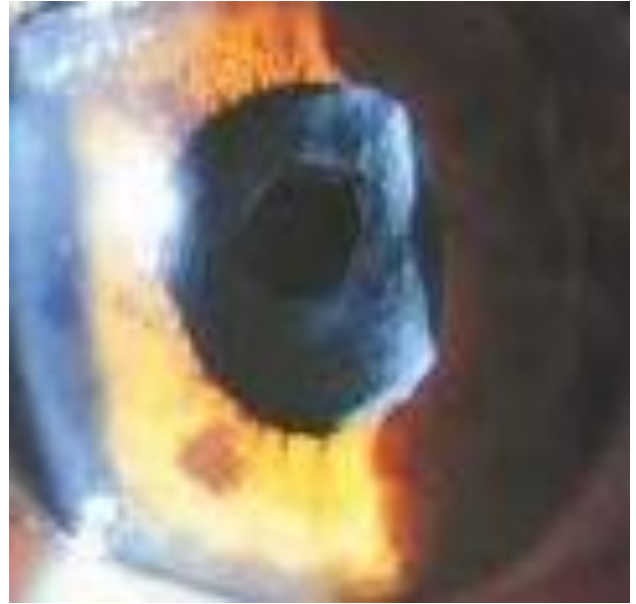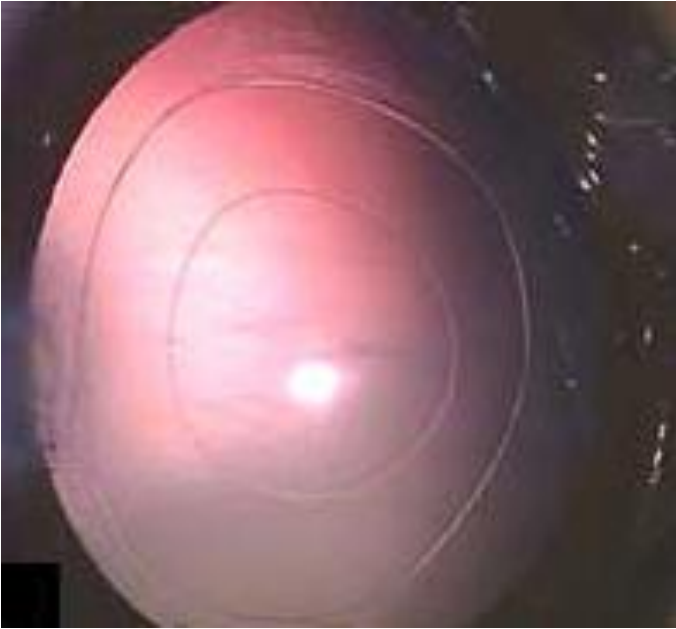
Paciente 1



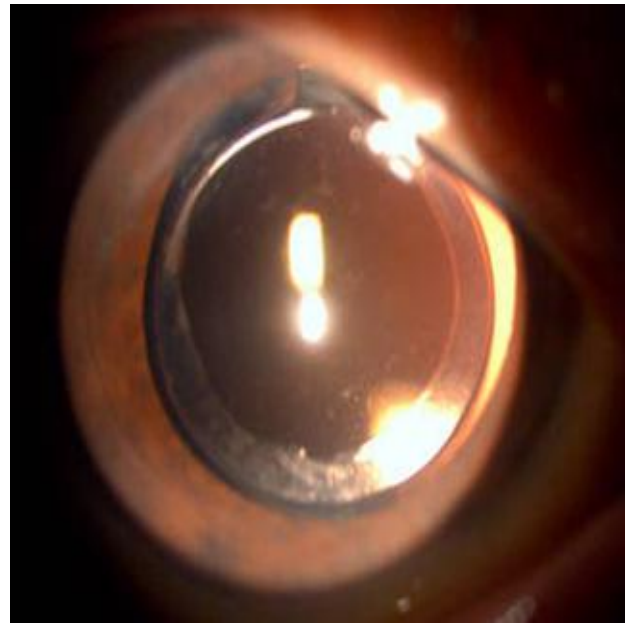
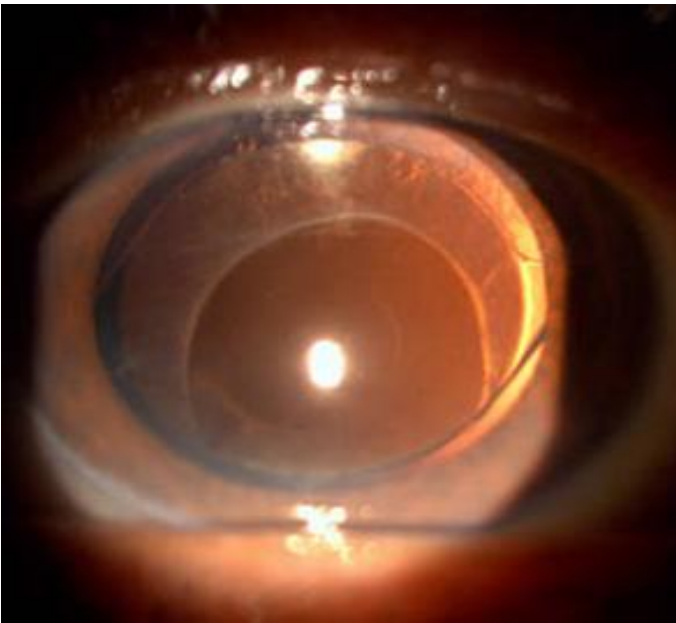
Paciente 2



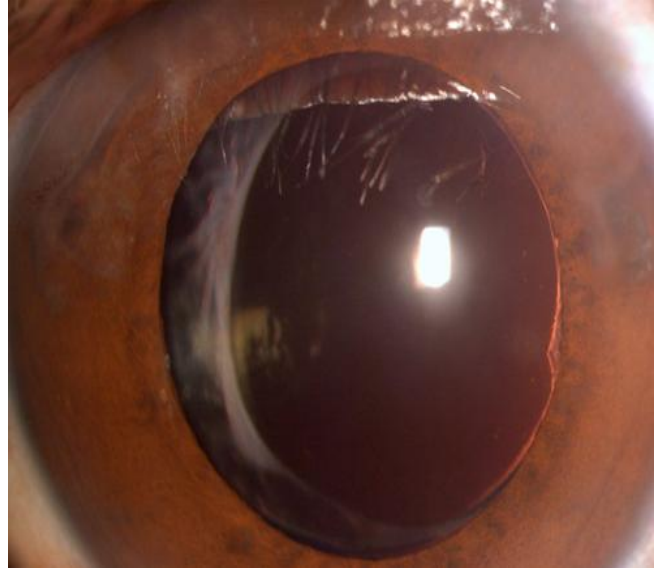
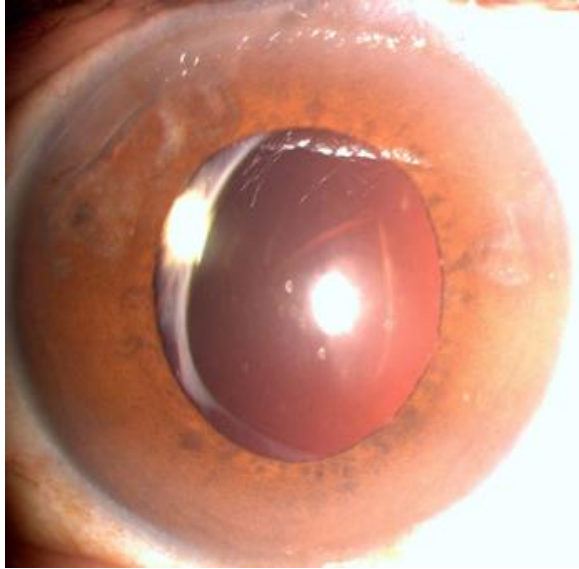
Paciente 3




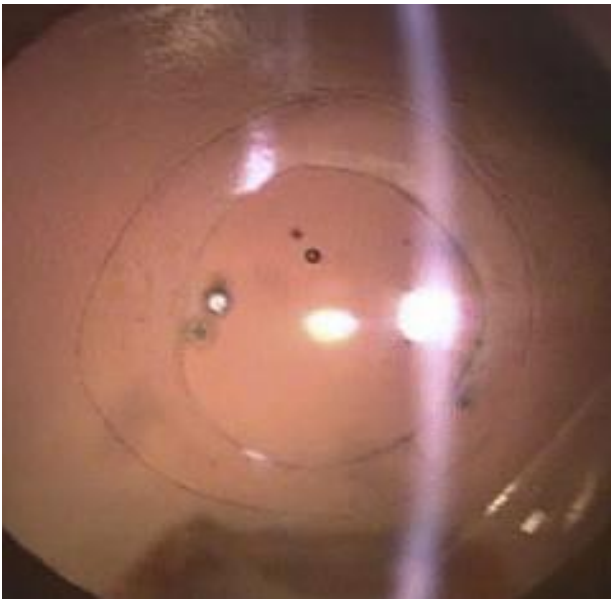
Paciente 4



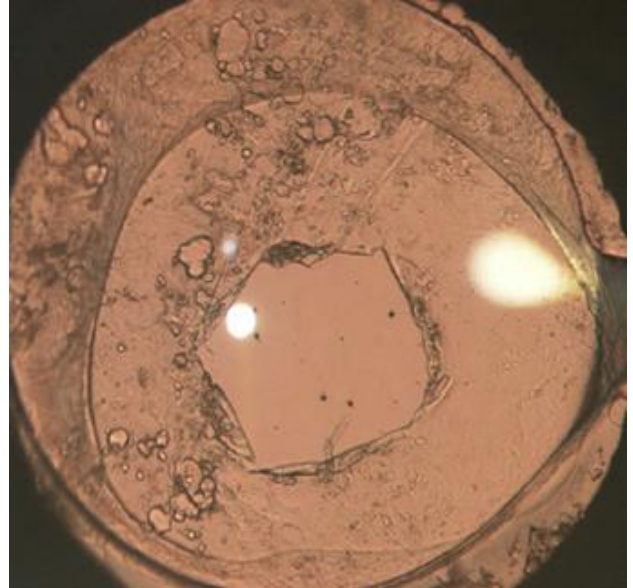

Paciente 5





Paciente 6





Paciente 7



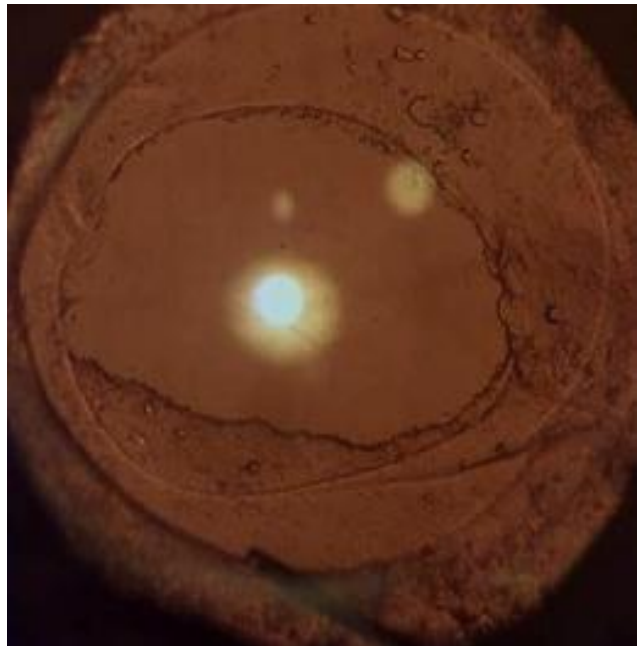
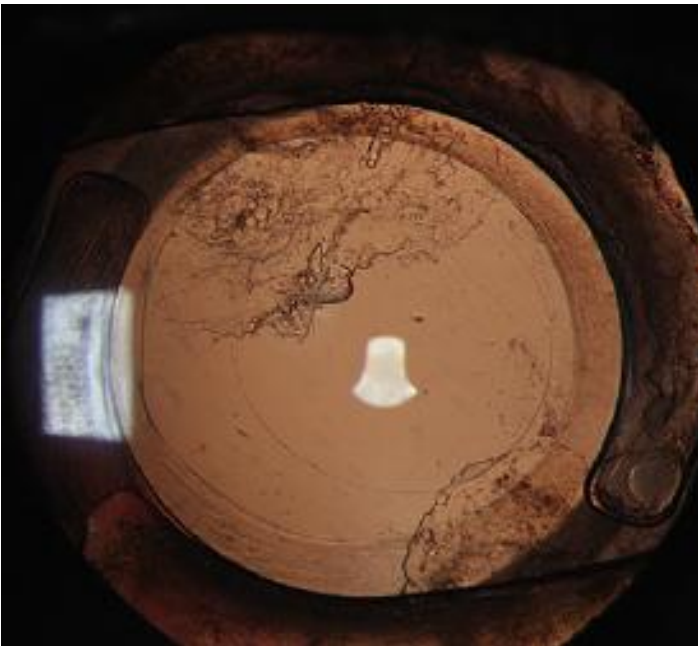
Paciente 8



Paciente 9



Paciente 10



DISCUSIÓN

El presente estudio pretende comparar la calidad visual en ojos sometidos a un procedimiento de CCCP contra un tratamiento de capsulotomía con YAG-láser en presencia de OCP.

La mejoría de visión en la ausencia de una OCP ya ha sido documentada en múltiples publicaciones, teniendo un aumento de 1 a 2 líneas de visión en la mayor parte de los casos ^(12,13). De la misma forma, se ha reportado mejoría en lo concerniente a sensibilidad al contraste y al glare ⁽¹³⁾.

En lo concerniente a la calidad visual, se estudiaron todas las frecuencias espaciales para sensibilidad al contraste para una visión lejana de 3 metros, sin embargo sabemos que la sola edad puede afectar dicha sensibilidad, siendo considerada por algunos autores que los 70 años pueden ser un rango de edad limítrofe para un potencial decremento.⁽¹²⁾ Ninguno de los resultados de las pruebas para sensibilidad al contraste presentó cambios significativos, sin embargo nuestra muestra de pacientes es limitada y un estudio más grande podría corroborar nuestros resultados. La ausencia de alteraciones en la prueba de discriminación al color corrobora nuevamente la igualdad de ambos procedimientos.

El presente trabajo confirma que existe mejoría de la visión secundaria a tratamiento con capsulotomía YAG-láser en un rango similar al del grupo con CCCP. En cuanto a la calidad visual de ambos procedimientos, ambos alcanzan al final las mismas capacidades visuales tanto en cantidad como en calidad.

Por otra parte, hablando de los lentes de acrílico hidrofóbico, estos tienen una incidencia de opacificación del 4.5% a 3 años en comparación con los lentes de acrílico hidrofílico los cuales presentan una incidencia del 16 - 50% en el mismo tiempo. ⁽¹⁶⁾ Por o que si se va a usar este tipo de LIO y se tiene en cuenta su bajo nivel de producir opacidad capsular, se pueden evitar las posibles complicaciones de una CCCP y dar YAG-láser solo en los casos que así lo requieran.

En el presente estudio ningún paciente presento complicaciones por los procedimientos efectuados, pero se debe tener en cuenta que ninguno de estos procedimientos está exento de posibles complicaciones durante y después de su realización (tabla 3).

CCCP	YAG-LÁSER
Ruptura capsular posterior	Daño al LIO
Desgarro ecuatorial	Elevación de la PIO y glaucoma
Obtención de vítreo	Hemorragia retiniana
Luxación de LIO a cámara vítrea	Uveítis
Afaquia	Lesión corneal
Endoftalmitis	Exacerbación de endoftalmitis
Desprendimiento de retina	Desprendimiento de retina
Edema Macular Quístico	Edema Macular Quístico

Tabla 3. Posibles Complicaciones.

Por lo tanto al no estar exentos de complicaciones ninguno de estos procedimientos y al utilizar un lente con un bajo porcentaje de OCP nos inclinamos mas a favor de realizar la capsulotomía YAG-láser, ya que el bajo grado de presentación de OCP por el tipo de lente y los riesgos que implica una CCCP se pueden evitar en mayor medida con la capsulotomía YAG-láser.

CONCLUSIONES

1. Ambos procedimientos presentan buenas capacidades visuales así como características de calidad visual de forma similar.
2. Debido a los avances en los lentes intraoculares consideramos que los lentes de acrílico hidrofóbico no requieren de CCCP de forma generalizada.
3. La CCCP puede utilizarse en lentes intraoculares con mayor riesgo de OCP como los hechos de silicón y/o acrílico hidrofílico.
4. La CCCP debe ser utilizada en todos los casos pediátricos, así como en aquellos casos que sea complicado aplicar el YAG-láser.

BIBLIOGRAFIA

1. Nishi O, Nishi K, Mano C y cols. **The inhibition of migrating lens epithelial cells migration by a discontinuous capsular bend created by a band-shaped circular loop or a capsule bending ring.** *Ophthalmic Surg Laser* 1998; 29:119-125.
2. Nishi O, Nishi K. **Preventing posterior capsule opacification by creating a discontinuous sharp bend in the capsule.** *J Cataract Refract Surg* 1999; 25:521-526.
3. Nishi O. **Posterior capsule opacification. Part 1: Experimental investigations.** *J Cataract Refract Surg* 1999; 25:106-117.
4. Mirlanea López Torres, Felipe Acosta Rodríguez, Yaiselys Hernández Díaz. **Resultados de la capsulotomía Nd-YAG láser,** *Rev Ciencias médicas* v.13 n.4 Pinar del Río oct.-dic. 2009.
5. Christian Billotte, MD, Gilles Berdeaux, MD, **Adverse clinical consequences of neodymium:YAG laser treatment of posterior capsule opacification,** *J Cataract Refract Surg* 2004; 30:2064–2071.
6. Gimbel HV, Sun R, Ferensowicz M, et al. **Intraoperative management of posterior capsule tears in phacoemulsification and intraocular lens implantation.** *Ophthalmology* 2001; 08:2186–2189; discussion by WJ Fishkind, 2190–2191.
7. Tassignon MJ, De Groot V, Smets RME, et al. **Secondary closure of posterior continuous curvilinear capsulorhexis.** *J Cataract Refract Surg* 1996; 22:1200–1205.
8. Tassignon M-J, De Groot V, Verweken F, Van Tenten Y. **Secondary closure of posterior continuous curvilinear capsulorhexis in normal eyes and eyes at risk for postoperative inflammation.** *J Cataract Refract Surg* 1998; 24:1333–1338.

9. Lorenz Vock, MD, JD, Rupert Menapace, MD, Eva Stifter, MD, Wolf Buehl, MD, Michael Georgopoulos, MD. **Effect of primary posterior continuous curvilinear capsulorhexis on clinical performance of ACR6D SE single-piece hydrophilic acrylic intraocular lenses.** J Cataract Refract Surg 2007; 33:628–634.

10. Tais Hitomi Wakamatsu, MD, Takefumi Yamaguchi, MD, Kazuno Negishi, et al. **Functional visual acuity after neodymium:YAG laser capsulotomy in patients with posterior capsule opacification and good visual acuity preoperatively,** J Cataract Refract Surg 2011; 37:258–264 Q 2011.

11. Hayashi, et al. **Limitation of Scheimpflug videophotography system in quantifying posterior capsule opacification after intraocular lens implantation.** Ophthalmology 2005;112:1550-1556.

12. Guerrero Berger O, Arroyo L, J Lozano J, Palacio C, Macías J, Ordaz L. **Correlación de la Capsulotomía YAG Laser con la Cantidad y Calidad visual.** Departamento de Microcirugía del Segmento Anterior. Fundación Hospital de Nuestra Señora de la Luz 2005.

13. Zarvin, et al. **Use of Nd:YAG laser capsulotomy.** *Surv Ophthalmol.* 2003;48:594-612.

14. Lorenz Vock, MD, JD, Rupert Menapace, MD, Eva Stifter, MD, Wolf B, MD, Michael Georgopoulos, MD. **Effect of primary posterior continuous curvilinear capsulorhexis on clinical performance of ACR6D SE single-piece hydrophilic acrylic intraocular lenses.** J Cataract Refract Surg 2007; 33:628–634.

15. Tais Hitomi Wakamatsu, MD, Takefumi Yamaguchi, MD, Kazuno Negishi, et al. **Functional visual acuity after neodymium:YAG laser capsulotomy in patients with posterior capsule opacification and good visual acuity preoperatively,** J Cataract Refract Surg 2011; 37:258–264.

16. Abhay R. Vasavada, MS, FRCS, Shetal M. Raj, MS, DO, Alpesh Shah, MS, Gauri Shah, MS, Viraj Vasavada, MS, Vaishali Vasavada, MS. **Comparison of posterior capsule opacification with hydrophobic acrylic and hydrophilic acrylic intraocular lenses.** J Cataract Refract Surg 2011.

17. Castaneda VE, Legler UFC, Tsai JC, et al. **“Posterior continuous curvilinear capsulorhexis; an experimental study with clinical applications”**. Ophthalmology 1992; 99: pp.45–50.
18. James A. Davison, MD. **Neodymium:YAG laser posterior capsulotomy after implantation of AcrySof intraocular lenses**. J Cataract Refract Surg 2004; 30:1492–1500.
19. Müller-Eidenböck A, Amon M, Schauersberger J, et al. **Cellular reaction on the anterior surface of 4 types of intraocular lenses**. J Cataract Refract Surg 2001; 27:734–740.
20. Linnola RJ, Werner L, Pandey SK, et al. **Adhesion of fibronectin, vitronectin, laminin, and collagen type IV to intraocular lens materials in pseudophakic human autopsy eyes**. Part 1: histological sections. J Cataract Refract Surg 2000; 26: 1792–1806.
21. Sugita M, Kato S, Sugita G, Oshika T. **Migration of lens epithelial cells through haptic root of single-piece acrylic-foldable intraocular lens**. Am J Ophthalmol 2004; 137:377–379.
22. Heatley CJ, Spalton DJ, Kumar A, et al. **Comparison of posterior capsule opacification rates between hydrophilic and hydrophobic single-piece acrylic intraocular lenses**. J Cataract Refract Surg 2005; 31:718–724.
23. Eva Stifter, Rupert Menapace, Katharina Kriechbaum, Lorenz Vock. **Effect of primary posterior continuous curvilinear capsulorhexis with and without posterior optic buttonholing on postoperative anterior chamber flare**. March 2009, J Cataract Refract Surg Vol. 35, Issue 3, Pages 480-484.