



UNIVERSIDAD NACIONAL AUTÓNOMA DE
MÉXICO



FACULTAD DE ODONTOLOGÍA

RECONSTRUCCIÓN MANDÍBULAR CON PLACA DE
TITANIO POR SECUELA POST-TUMORAL.
REPORTE DE UN CASO.

TESINA

QUE PARA OBTENER EL TÍTULO DE

CIRUJANA DENTISTA

P R E S E N T A:

URSULA STEPHANIE SÁNCHEZ CORTÉS.

TUTORA: MTRA. ROCÍO GLORIA FERNÁNDEZ LOPÉZ.

ASESORA: ESP. AGUEDA MARISOL ARELLANO FLORES.



Universidad Nacional
Autónoma de México

Dirección General de Bibliotecas de la UNAM

Biblioteca Central




UNAM – Dirección General de Bibliotecas
Tesis Digitales
Restricciones de uso

DERECHOS RESERVADOS ©
PROHIBIDA SU REPRODUCCIÓN TOTAL O PARCIAL

Todo el material contenido en esta tesis esta protegido por la Ley Federal del Derecho de Autor (LFDA) de los Estados Unidos Mexicanos (México).

El uso de imágenes, fragmentos de videos, y demás material que sea objeto de protección de los derechos de autor, será exclusivamente para fines educativos e informativos y deberá citar la fuente donde la obtuvo mencionando el autor o autores. Cualquier uso distinto como el lucro, reproducción, edición o modificación, será perseguido y sancionado por el respectivo titular de los Derechos de Autor.





A *dios*: Por darme la oportunidad de culminar este gran sueño y llenarme de bendiciones día a día, que gracias a el estoy rodeada de grandes personas que me han llenado de gran amor y alegría durante este camino.


A *mis padres*: Que ninguna palabra es comparada con lo agradecida que estoy con ustedes, los amo, son mi vida entera y sin duda el pilar más importante. Pichón, mamita eres el mayor ejemplo de vida que tengo, gracias por ser mi mejor amiga, por esas platicas interminables y consejos certeros, eres una gran mujer. Papi gracias por estar ahí para levantarme siempre y enseñarme que nada es imposible en esta vida. Los amo, y ¿saben algo?... ¡Lo logramos!, porque este triunfo es de los tres, son el mejor equipo, los amo.

A *mis hermanos*: Hery, Vero y Luis, por sus locuras, risas y sobre todo su compañía y amor incondicional, gracias por existir siempre en mi vida, ¡los amo!, y sin duda alguna son el complemento perfecto en mi vida.

A *mis amigos*: Sergio, Joaquín, Juanchu y LuisRo que fueron mis grandes amigos y compañeros durante toda la carrera, gracias por su hermosa amistad y tiempo compartido, sin duda tuvieron esa dualidad perfecta para ser mis mejores amigas también, ¡los adoro!

A *mis paswis*: Maga, Javi, JC, Lupers y Gabo, sin palabras amigos, son los mejores del mundo, gracias por estar en todo momento y hacer de mi 5to año el mejor de todos, son personas excepcionales y únicas. Los quiero mucho.

A *Caro*: Nena, que te puedo decir, estoy infinitamente agradecida por tu amistad sincera, por ser mi mejor amiga y estar sin duda en los peores momentos, te quiero mucho.



Dra. Rocío Fernández: Por su apoyo incondicional, tiempo y dedicación en este proyecto, gracias por confiar en mí y ser uno de mis pilares más importantes para culminar esta meta, usted más que nadie sabe el profundo respeto y admiración que le tengo.

Dra. Agueda: Plenamente agradecida por sus conocimientos y tiempo compartido durante este proyecto, sin duda alguna sin su apoyo nada de esto hubiera sido posible.

ÍNDICE.

• INTRODUCCIÓN.	5
• Capítulo 1. ANTECEDENTES HISTÓRICOS.	7
• Capítulo 2. GENERALIDADES.	12
2.1. Mandíbula.....	12
2.2. Descripción Anatómica de la Mandíbula.	12
2.3. Músculos de la Mandíbula.	15
2.4. Inervación de la Mandíbula.	20
• Capítulo 3. RESECCIÓN MANDIBULAR.	28
3.1. Etiología de la Resección Mandibular.	28
3.2. Ameloblastoma.....	30
3.3. Técnicas de Resección Mandibular.	40
3.4. Secuelas de la Resección Mandibular.....	45
• Capítulo 4. RECONSTRUCCIÓN MANDIBULAR.	46
4.1. Objetivos.	46
4.2. Clasificación.	46
4.3. Factores a Considerar en la Reconstrucción Mandibular.	48
4.4. Opciones de Reconstrucción Mandibular.	48
4.5. Reconstrucción con Colgajos Pediculados.	49
4.6. Reconstrucción con Colgajos Libres.	54
4.7. Reconstrucción con Materiales Aloplásticos.	58
4.8. Estereolitografía.	68
• Capítulo 5. PLACAS DE TITANIO.	73
5.1. Presentación y Aplicación del Titanio como Biomaterial.	73
5.2. Sistema de Reconstrucción Mandibular 2.4 UniLOCK.	76
• Capítulo 6. COMPLICACIONES POST-OPERATORIAS.	85
• Capítulo 7. PRESENTACIÓN DEL CASO CLÍNICO.	87
• DISCUSIÓN.	92
• REFERENCIAS BIBLIOGRÁFICAS.	94

INTRODUCCIÓN.

Las tumoraciones óseas maxilofaciales de carácter agresivo representan hoy en día un gran reto para el cirujano, ya que requiere de un manejo radical basado la mayoría de las ocasiones en una resección amplia, generando defectos esqueléticos.

Los defectos mandibulares que con frecuencia requieren de una resección quirúrgica son los provocados por el crecimiento de tumores, especialmente los de carácter maligno. Es importante mencionar que existen otros tumores que aunque clínica e histológicamente presenten características benignas, tienen un crecimiento desmedido que tiende a desfigurar el rostro de los pacientes portadores. Tal es el caso de tumores como mixoma, ameloblastoma, queratoquiste, tumor odontogénico epitelial calcificante, fibroma ameloblástico, fibrodentinoma ameloblástico y fibroma odontogénico. Estas resecciones mandibulares se clasifican de acuerdo a la cantidad de tejido que será resecado en: marginal, segmentaria y hemimandibulectomía.

Después de cualquier resección mandibular vamos a tener como consecuencia una retrusión del tercio inferior de la cara, sobre todo si la mandibulectomía incluye la zona sinfisaria y parasinfisaria.

Para lo cual existe una gran variedad de formas de reconstrucción mandibular, esto dependerá de la complejidad y la naturaleza del problema como consecuencia de la resección de algún tumor, pero debemos de tener en cuenta que dependerá tanto de las condiciones anatómicas del defecto como de las condiciones sistémicas del paciente para la elección de la técnica y material, los cuales deben ser estudiados minuciosamente para poder lograr un procedimiento correcto y por lo



tanto un resultado post operatorio exitoso.

Actualmente los materiales aloplásticos, específicamente hablando de las placas de titanio son una excelente opción en el uso en la reconstrucción mandibular por su rigidez, maleabilidad y su resistencia a la corrosión.

Capítulo 1.

ANTECEDENTES HISTORICOS.

El Titanio es un elemento cuyas propiedades han posibilitado avances impresionantes como biomaterial. Se ha convertido en uno de los protagonistas indiscutibles, dada su extremada pasividad química (y por tanto excelente biocompatibilidad) y por reunir las propiedades físicas adecuadas para un buen comportamiento biomecánico a largo plazo. ^{1, 2, 3,4,5.}

Estas características logran que hoy en día se le abran las puertas en numerosos campos de aplicación médica como por ejemplo la Cirugía Maxilofacial Reconstructiva. ^{1, 2, 3,4.}

Dentro de los antecedentes históricos, El titanio (Ti) fue descubierto en 1791, asignándosele el nº 22 en la Tabla Periódica de Elementos. ^{1,3.}

Durante muchos años, el acero inoxidable fue el material de elección. Consiste en una aleación de los metales hierro, cromo, níquel y molibdeno. Su resistencia, compatibilidad y propiedades anticorrosivas resultan adecuadas, aunque en 1977 Steinemann describe cierta potencialidad autocorrosiva por interacción entre diferentes componentes metálicos del implante fretting corrosion. ^{1, 2, 3,4.}

Esta circunstancia aconseja la sistemática retirada de materiales de acero inoxidable una vez consolidada y mineralizada la fractura, al año aproximadamente de la intervención. ^{1, 2, 3,4.}

A mediados de los años 50, los estudios relativos al titanio y sus aleaciones sufrieron un gran impulso, fundamentalmente en EE.UU., dada la gran importancia que sus propiedades físico-químicas le conferían en el

desarrollo de tecnología militar y aeroespacial sobre todo: baja densidad, bajo módulo de elasticidad, excelente relación resistencia mecánica / densidad, buen comportamiento a altas temperaturas, gran resistencia a la corrosión y magnífica biocompatibilidad. En la siguiente década, sus aplicaciones fueron ampliadas a la industria química y biomédica^{1, 2,4.}

El titanio es considerado como un metal ligero, el único que presenta dimorfismo; en estado puro su microestructura cristalina y estable es hexagonal, pasando a ser cúbica e inestable a partir de 882°C. Esta transformación permite realizar combinaciones con diferentes elementos y consecuentemente, obtener aleaciones con diferentes estructuras cristalográficas y por tanto propiedades físico-químicas.^{2,3,5.}

El cirujano Hansmann (1886) fue el primero en desarrollar y presentar un procedimiento para la fijación subcutánea de fragmentos de hueso con una placa de tornillo-sistema. Es, por lo tanto conocido como el inventor de la placa de osteosíntesis.^{1, 2,3,5,6.}

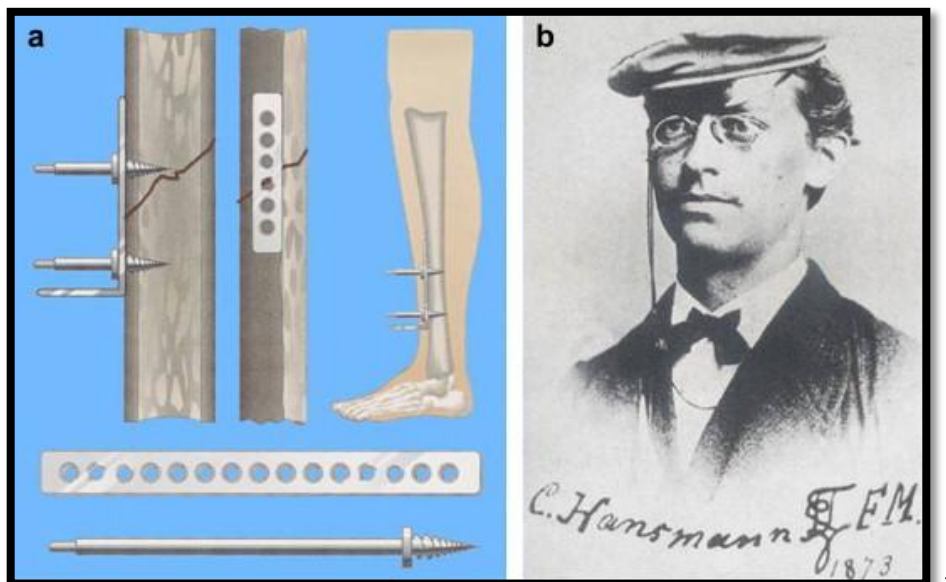


Figura 1. (a) Placa de osteosíntesis. (b) Retrato de Carl Hansmann.

Las dos grandes guerras mundiales, por motivos evidentes, supusieron un gran avance en el desarrollo de técnicas y sistemas de reparación ósea. Sin embargo, en el territorio maxilofacial este avance no fue tan significativo, ya que el empleo de las técnicas de fijación desarrolladas para huesos largos venían acompañadas de un elevado índice de complicaciones y fracasos.^{1, 2,3.}

En 1968, Luhr diseña una placa de compresión axial para la osteosíntesis mandibular mediante el uso de una placa de Vitallium que contiene agujeros excéntricos y los tornillos auto-roscantes con una cabeza cónica, creó la compresión axial de una forma sencilla.^{1, 2,3,6.}

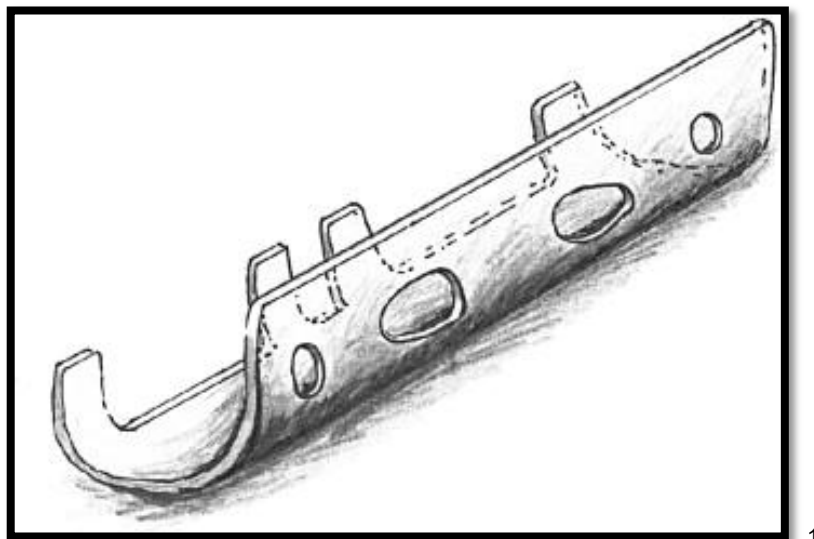



Figura 2. Primer tipo Luhr de compresión de placa.

Sin embargo, en 1969, la AO / ASIF presentó una placa de compresión dinámica (DCP) para la cirugía de las extremidades y modificó estas placas para que coincidiera con las dimensiones de la mandíbula y las aplicó clínicamente. Compuesto de placas de acero inoxidable, titanio o vitalio puro se fija en el borde bucal inferior de la mandíbula mediante tornillos bicorticales.^{1, 2,3.}

En 1973 Michelet y en 1975 Champy, describen los principios de la osteosíntesis monocortical, no compresiva, para el territorio maxilofacial. Gracias a estos progresos técnicos, y al desarrollo de la biometalurgia, la consecución de buenos resultados clínicos con la mínima morbilidad asociada comenzaron a ser objetivos alcanzables.^{1, 3, 5,6.}

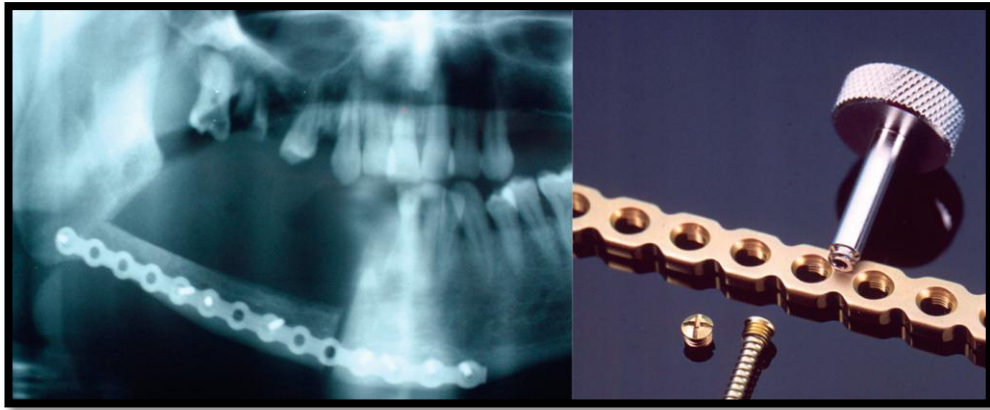
En 1980 Bowerman y Conroy introdujeron un sistema de placa de reconstrucción de titanio que permitió que las cabezas de los tornillos se pudieran fijar en los orificios de la placa, la cual llamó titanio recubierto de tornillo hueco y Sistema de Placa de reconstrucción (THORP). La principal ventaja de este sistema es que no hay presión en la placa por lo tanto no hay peligro de necrosis del periostio.^{1, 2,3.}



2

Figura 3. Principio de Bloqueo de la THORP-sistema.

Una placa de reconstrucción similar, pero más pequeña fue desarrollada a mediados de 1990 por la AO / ASIF, el 2,4 UniLOCK para (Universal Plate bloqueo). Hoy en día el 2,4 UniLOCK para sistema ha sustituido al THORP-sistema en el tumor y la cirugía reconstructiva, así como en el tratamiento de fracturas mandibulares.^{1, 2, 3,4}



6

Figura 4. Unilock 2.4

En la actualidad, la osteosíntesis mandibular con placas de titanio tras procedimientos ablativos oncológicos es una técnica rutinaria y perfectamente sistematizada. Usualmente son utilizadas técnicas de fijación en osteotomías de abordaje, para el refuerzo en madibulectomías marginales, en los de defectos óseos tras madibulectomías segmentarias y en la fijación de injertos óseos microvascularizados o libres.^{1, 2, 3, 4, 5,6.}

Capítulo 2. GENERALIDADES.

2.1. Mandíbula.

La mandíbula es un hueso simétrico, impar y mediano. Es el único hueso móvil que constituye por sí solo todo el macizo óseo inferior de la cara y está constituido por dos mitades que en el curso de su desarrollo se osifican y presentan, para su estudio: un cuerpo, de cuyos extremos se desprende a cada lado una rama ascendente.^{7, 8, 9, 10, 11,12.}

2.2. Descripción Anatómica de la Mandíbula.

2.2.1. *Cuerpo Mandibular.*

Es una lámina a manera de herradura, de concavidad dorsal; con una cara anterior y otra posterior, un borde caudal o base, y otro craneal o alveolar.^{7, 8, 9, 10, 11,12.}

- Cara Anterior.

En la línea media presenta una cresta que es la huella de soldadura de las dos mitades que componen el hueso, llamada sínfisis mental.

A cada lado hay una serie de eminencias verticales que son el relieve causado por las raíces dentarias, llamadas eminencias alveolares. En la línea media se forma la eminencia mental.

Cercano al centro del cuerpo se encuentra el agujero mental, que es la abertura superficial del canal de la mandíbula (conducto alveolar inferior); caudo ventral a él, nace una cresta que recibe el nombre de

línea oblicua externa en la que se insertan varios músculos de la cara.
7, 8,9.

- Cara Interna.

En la línea media presenta la misma sínfisis e inmediatamente a sus lados cuatro pequeñas eminencias que reciben el nombre de espinas mentales (apófisis geni).

Las superiores dan inserción al músculo geniogloso y las inferiores al geniohioideo. El resto de la cara interna se divide por una cresta llamada línea milohioidea (oblicua interna), que da inserción al músculo milohioideo.^{7, 8,9.}

- Borde Alveolar.

Recibe tal nombre por presentar una serie de cavidades cónicas o alveolos que reciben las piezas dentarias separadas entre sí por laminillas verticales denominadas septos interalveolares. Los alveolos posteriores son subdivididos por septos interradiculares y se tornan multiloculados, según la raíz del molar que alojen.^{7, 8,9.}

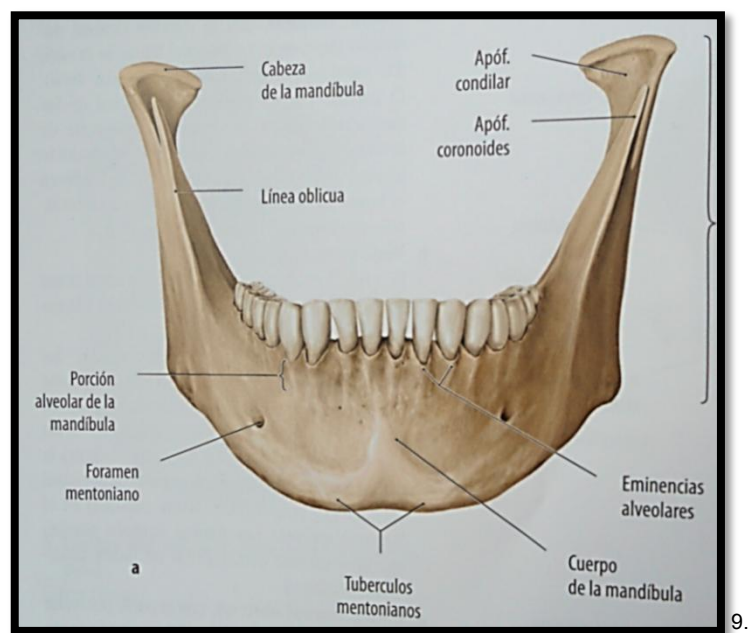


Figura 5. Vista Frontal de la Mandíbula.

2.2.2. Rama Mandibular.

La rama de la mandíbula es cuadrilátera, aplanada transversalmente, más alta que ancha y con dirección ascendente, un poco en sentido dorsal. Su cara lateral es más o menos lisa, y presenta rugosidades en su parte caudal, que forman la tuberosidad masetérica para la inserción del músculo masetero.^{7, 8, 9, 10,11.}

- Cara Medial de la Rama.

Presenta en su centro el agujero de la mandíbula; el labio anterior de este orificio se prolonga en una saliente triangular llamado lín-gula (espina de Spix) y da inserción al ligamento esfenomandibular.

El borde craneal de la rama forma la incisura de la mandíbula (sigmoidea), que está limitada por dos salientes: el llamado proceso coronoideo, que da inserción al tendón del músculo temporal, y el llamado proceso condilar, que posee un cuello que remata en una saliente ovoideo o cabeza.^{7, 8,9.}

- Cara Superior del Cóndilo.

Es articular y esta dividida en dos vertientes, mediante una cresta roma y longitudinal. Caudal a la vertiente anterior hay una depresión rugosa, la fosa pterigoidea, que corresponde propiamente al cuello y da inserción al pterigoideo lateral.^{7, 8,9.}

- Borde Inferior.

Forma el ángulo de la mandíbula, que es romo; en su cara medial esta la tuberosidad pterigoidea (rugosidades para la inserción del pterigoideo medial). La mandíbula está atravesada por un conducto llamado canal mandibular (alveolar inferior) para el paso del nervio dentario inferior. Se extiende caudal a las raíces dentarias desde el orificio de la mandíbula hasta el orificio mental.^{7, 8,9.}

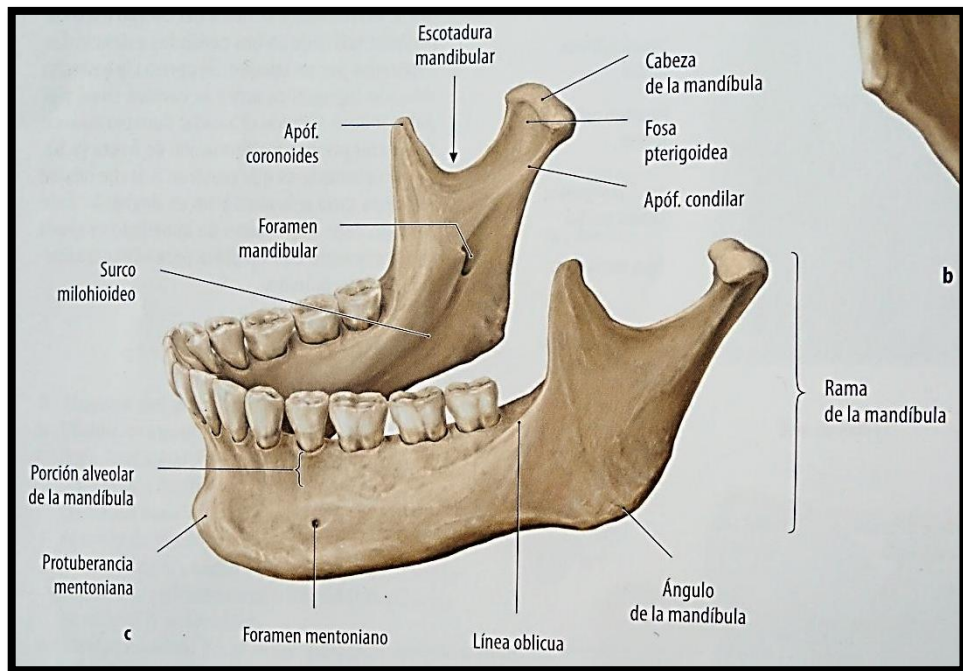


Figura 6. Visión Dorsal Oblicua de la Mandíbula.

2.3. Músculos de la Mandíbula.

2.3.1. Músculos de la Masticación.

Se considera que son cuatro los músculos de la masticación: músculo masetero, músculo temporal, músculo pterigoideo medial y músculo pterigoideo lateral. La función primaria de todos estos músculos es el cierre de la boca y los movimientos moledores de la mandíbula contra el maxilar. ^{7, 8, 9, 10, 11,12.}

- Músculo Masetero.

Es un músculo cuadrilátero, alargado y aplanado transversalmente. ^{7, 8, 9, 10, 11,12.}

Músculo Masetero.			
Origen.	Inserción.	Inervación.	Función.
Arco cigomático y apófisis maxilar del hueso cigomático.	Superficie lateral de la mandíbula.	Nervio maseterino del tronco anterior del nervio mandibular. (V ₃)	Elevación de la mandíbula.

Fuente: Propia

- Músculo Temporal.

Es un músculo ancho, aplanado transversalmente, de forma triangular, con base craneal convexa. ^{7, 8, 9, 10, 11,12.}

Músculo Temporal.			
Origen.	Inserción.	Inervación.	Función.
Fosa Temporal.	Apófisis coronoides de la mandíbula y borde anterior del ramo mandibular.	Nervios temporales profundos del tronco anterior del nervio mandibular (V ₃).	Elevación y retracción mandibular.

Fuente: Propia

- Músculo Pterigoideo Medial.

Es un músculo largo y grueso, también cuadrilátero, aplanado transversalmente y con dirección caudolaterodorsal. ^{7, 8, 9, 10, 11,12.}

Músculo Pterigoideo Medial.			
Origen.	Inserción.	Inervación.	Función.
Fosa pterigoidea y lamina lateral de la apófisis pterigoides.	Superficie medial del ángulo de la mandíbula.	Rama del músculo pterigoideo medial del nervio mandibular (V ₃).	Elevación y lateropulsión mandibular.

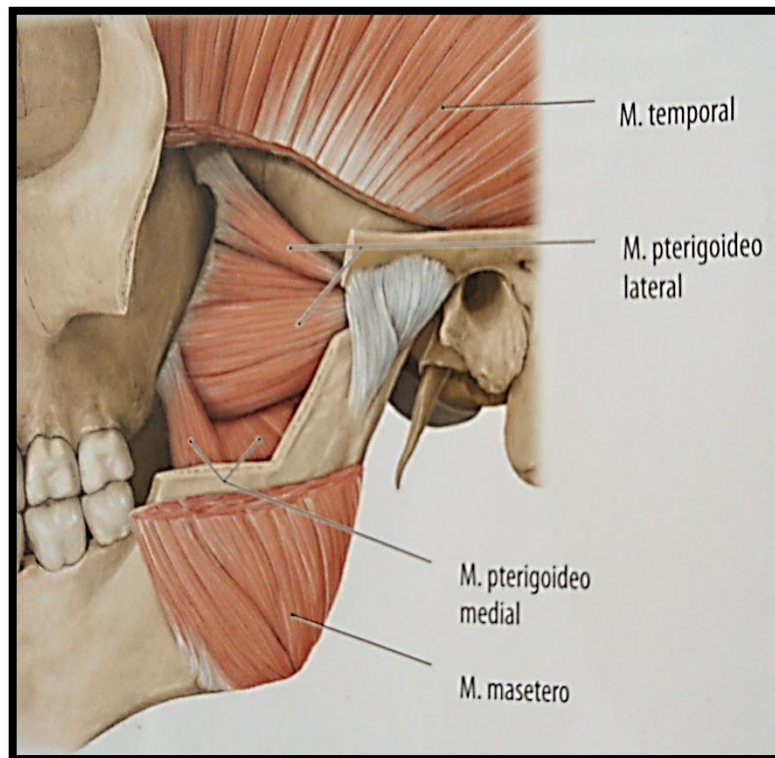
Fuente: Propia

- **Músculo Pterigoideo Lateral.**

Es un músculo corto, grueso y cuadrilátero, de dirección dorsolaterocaudal. 7, 8, 9, 10, 11,12.

Músculo Pterigoideo Lateral.			
Origen.	Inserción.	Inervación.	Función.
Fosa infratemporal y lamina lateral de la apófisis pterigoides.	Cápsula de la articulación temporomandibular en la región de la unión del disco articular y en la fosita pterigoidea del cuello de la mandíbula.	Rama del músculo pterigoideo lateral directamente del tronco anterior del nervio mandibular (V ₃) o de la rama bucal.	Protrusión y lateropulsión mandibular.

Fuente: Propia



9

Figura 7. Músculos de la Masticación.

2.3.2. Músculos de la Expresión Facial.

Se trata de un grupo de músculos subcutáneos que, por lo menos en uno de sus extremos, se inserta en la cara profunda de la piel inervados todos por las ramas del nervio facial y distribuidos alrededor de los orificios de la cara, a los que dilatan o constriñen.^{7, 8, 9, 10, 11,12.}

A continuación revisaremos solo aquéllos músculos de la expresión facial que se insertan en la mandíbula, los cuales son el músculo mentoniano y buccinador.

- Músculo Mentoniano.

El músculo mentoniano se encuentra dentro del grupo de los músculos de la expresión facial de los dilatadores. Este es pequeño y romboidal.^{7, 8, 9, 10, 11,12.}

- Musculo Buccinador.

Al igual que el músculo mentoniano, este también es un músculo dilatador. Es cuadrilátero, de longitud mayor dorsoventral, y forma el “esqueleto muscular” de los carrillos.^{7, 8, 9, 10, 11,12.}

Músculos de la Expresión Facial.				
Músculo.	Origen.	Inserción.	Inervación.	Acción.
Mentoniano.	Mandíbula.	Piel del Mentón.	Nervio Facial.	Eleva y arruga la piel sobre la barba; eleva el labio inferior.
Buccinador.	Mandíbula y Maxilar.	Orbicular en el ángulo de la boca.	Nervio Facial.	Retracta el ángulo de la boca; aplanar las mejillas.

Fuente: Propia

2.3.3. *Músculos Suprahioideos.*

Estos músculos suprahioideos forman parte del grupo de los músculos hioideos. Estos músculos suprahioideos van a estar constituidos por el geniohioideo, el milohioideo, el digástrico y el estilohioideo. En esta ocasión no haremos mención del músculo estilohioideo ya que no se inserta en la mandíbula, por lo tanto no está relacionado con esta estructura.^{7, 8, 9, 10, 11,12.}

- Geniohioideo.

Es el más profundo, corto y grueso, aplanado y se sitúa a los lados de la línea media. Se inserta en la espina mentoniana inferior y, expandiéndose un poco, va a fijarse en la cara anterior del hueso hioides. Esta inervado por el asa cervical y actúa elevando el hueso hioides o abatiendo la mandíbula.^{7, 8, 9, 10, 11,12.}

- Milohioideo.

Ancho y cuadrilátero, el milohioideo es aplanado en sentido craneocaudal; se inserta en toda la extensión de la línea milohioidea, y va a insertarse en el rafe medio y en la cara anterior del hioides. Esta inervado por el alveolar inferior y va a elevar y fijar el hioides y con él a la lengua.^{7, 8, 9, 10, 11,12.}

- Digástrico.

Está formado por dos vientres musculares fusiformes. El vientre posterior es aplanado en sentido transversal, en tanto que el vientre anterior lo es verticalmente. Se sitúa en la parte craneal y lateral del cuello, y se extiende de la región mastoidea a la mandíbula.^{7, 8, 9, 10, 11,12.}

Se inserta cranealmente en la incisura mastoidea. En las cercanías del hioides nace el tendón intermedio, el cual atraviesa por un ojal aponeurótico dependiente del estilohioideo. Apoyándose en él, se

refleja ahora hasta la fosa digástrica que el borde de la mandíbula tiene cerca de la protuberancia mentoniana.^{7, 8, 9, 10, 11,12.}

El digástrico presenta inervación distinta por cada vientre: del facial para el vientre posterior y para el anterior recibe un ramo del alveolar inferior. El digástrico abate la mandíbula.^{7, 8, 9, 10, 11,12.}

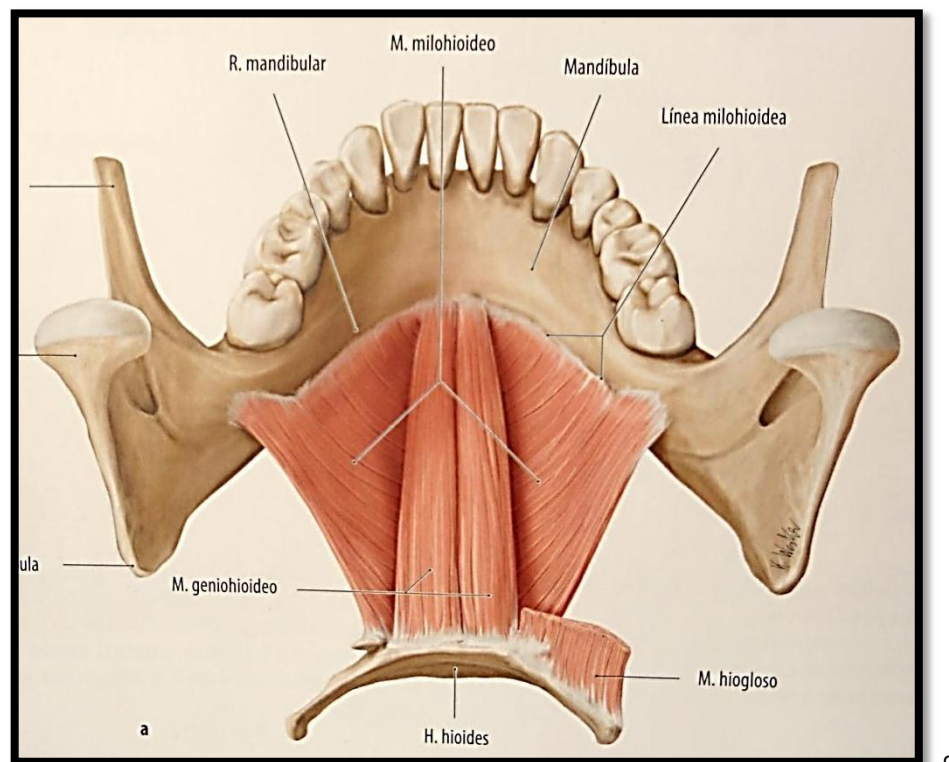


Figura 8. Músculos Suprahioides.

2.4. Inervación de la Mandíbula.

La inervación de la mandíbula esta dada por las ramas del nervio trigémino (V par craneal) y del nervio facial (VII par craneal). A continuación se revisara cada uno de ellos y la manera en que se encuentran involucrados con la inervación de la mandíbula.^{7, 8, 9, 15, 16,17.}

2.4.1. Nervio Trigémino.

El nervio trigémino, V par craneal, es un nervio mixto, que surge de la protuberancia en el tronco cerebral. Se llama trigémino debido a que se divide en el cráneo en tres ramos y es responsable de la sensibilidad de la cara, la órbita, las fosas nasales y la cavidad oral. Desde el punto de vista embriológico, el nervio trigémino es el nervio del primer arco branquial. ^{13, 14, 15,18.}

La raíz sensitiva se prolonga con el ganglio semilunar de Gasser, situado en la cavidad de Meckel en el fondo de la fosa craneal interna, del que se desprenden sus tres ramas:

- Nervio Oftálmico (V₁).
- Nervio Maxilar (V₂).
- Nervio Mandibular (V₃).^{7, 8, 9, 16, 17,18.}

- Nervio Oftálmico.

El nervio oftálmico es exclusivamente sensitivo, su territorio comprende no solo los párpados y la frente sino también el globo ocular, la córnea y las cavidades nasales. Su ramo lagrimal no es un nervio secretor; la secreción lagrimal está regulada por el ramo comunicante con el nervio maxilar. ^{7, 8, 9, 16, 17,18.}

- Nervio Maxilar Superior.

Este es un nervio sensitivo. Sale del cráneo atravesando el agujero redondo mayor, discurre por la fosa pterigomaxilar y penetra en el conducto infraorbitario. En el agujero infraorbitario da sus ramas terminales para el párpado inferior, la piel nasal y el labio superior. ^{7, 8, 9, 16, 17,18.}

- Nervio Mandibular.

Es un nervio mixto que resulta de la unión de una raíz sensitiva

voluminosa con una raíz motora de menor tamaño. Atraviesa el agujero oval y circula por la fosa pterigomaxilar donde se divide en sus ramas terminales anterior y posterior.^{7, 8, 9, 16, 17,18.}

Existe un recorrido intracraneal del tronco común, abandonando el cráneo a través del agujero oval y dirigiéndose hacia la fosa pterigomaxilar donde se ramifica, primero dando las ramas motoras encargadas de la inervación y posteriormente las ramas sensitivas.^{7, 8, 9, 16, 17,18.}

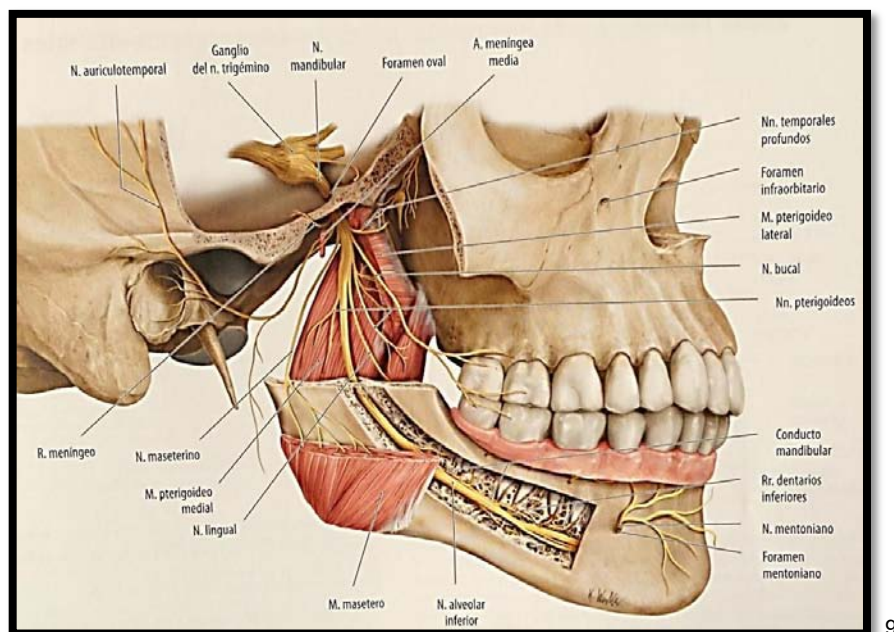


Figura 9. Ramificación del Nervio Mandibular.

- *Tronco Posterior.*

1. Nervio Temporobucal. Pasa a lo largo de la cara interna de la rama mandibular por delante del nervio dentario inferior. Al cruzar el borde anterior de la mandíbula se ramifica y divide en:
 - a. Nervio temporal profundo anterior. Para sector anterior del músculo temporal.
 - b. Nervio bucal largo. Inerva la mucosa yugal.

2. Nervio Temporal Profundo Medio. Para sector medio del musculo temporal.
3. Nervio Temporomaseterino. Pasa por delante de la ATM y se divide en:
 - a. Nervio temporal profundo posterior. Para sector posterior del musculo temporal.
 - b. Nervio maseterino. Circula por la escotadura sigmoidea e inerva el musculo masetero.^{7, 16, 17,18.}

- *Tronco Anterior.*

1. Tronco Común. Para los músculos pterigoideo interno, periostafilino externo y musculo del martillo.
2. Nervio Auriculotemporal. Rodea la parte posterior del cóndilo y asciende hasta alcanzar el CAE y la piel de la sien. Forma un bucle para la arteria meníngea media y sigue a la arteria maxilar interna inervando glándula parótida y planos superficiales de la región temporal.
3. Nervio Alveolar Inferior. Antes de entrar al orificio mandibular da ramas para el musculo milohioideo y vientre anterior del digástrico. Baja por la cara interna de la rama mandibular y penetra en el orificio mandibular. Sigue a lo largo del canal mandibular donde se ramifica formando el plexo dental inferior, y finalmente llega a el orificio mentoniano donde se divide:
 - a. Nervio incisivo. Inerva caninos e incisivos.
 - b. Nervio mentoniano. Inerva la piel del mentón y labio inferior.

4. Nervio Lingual. Acompaña al nervio dentario inferior en el espacio pterigomaxilar. Cuando el nervio dentario entra en el orificio mandibular el nervio lingual se separa en el ángulo agudo para dirigirse hacia la lengua. Recibe una rama del nervio facial (cuerda del tímpano). Envía fibras secretoras para la glándula sublingual y para las papilas gustativas linguales.^{7, 16, 17,18.}

2.4.2. Nervio Facial.

El nervio facial, VII par craneal, es un nervio mixto formado por dos raíces: una raíz motora, el nervio facial propiamente dicho, y otra sensitiva, denominada nervio intermedio (de Wrisberg).^{7, 8, 9, 16, 17,18.}

- Funciones.
 1. Motora: Es el nervio motor somático de los músculos cutáneos de la cara y del cuello.
 2. Sensorial: Recoge el sentido del gusto de los dos tercios anteriores de la lengua
 3. Sensibilidad general: Recoge la sensibilidad de la piel del dorso de la oreja (zona de Ramsay-Hunt) y para el conducto auditivo externo.
 4. Motora visceral: Inerva las glándulas lagrimales, las sudoríparas de la cara, las salivales sublingual y submaxilar, la arteria auditiva y sus ramas y los vasos de las mucosas del paladar nasofaríngeo y fosas nasales.^{7,17,18.}

- Origen Real.

Son tres, motores, sensitivo-sensoriales y parasimpáticos.

1. Núcleo Motor del Nervio Facial. Este núcleo, que pertenece a la columna motora braquial, recibe a las fibras corticonucleares y a los núcleos oculomotores por el fascículo longitudinal medial.

2. Núcleo sensitivo-sensorial. Se encuentra detrás y lateral al núcleo motor del nervio facial. Recibe fibras provenientes del ganglio geniculado, situado en el trayecto del facial en la parte petrosa del hueso temporal, y al que se le asigna el valor de un ganglio espinal.
3. Núcleos Parasimpáticos. Dos núcleos envían fibras motoras autonómicas parasimpáticas al facial:
 - a. Núcleo salival superior. Da fibras destinadas al nervio cuerda del tímpano.
 - b. Núcleo lagrimal. Envía fibras al ganglio pterigopalatino.^{7,17,18}

- Origen Aparente.

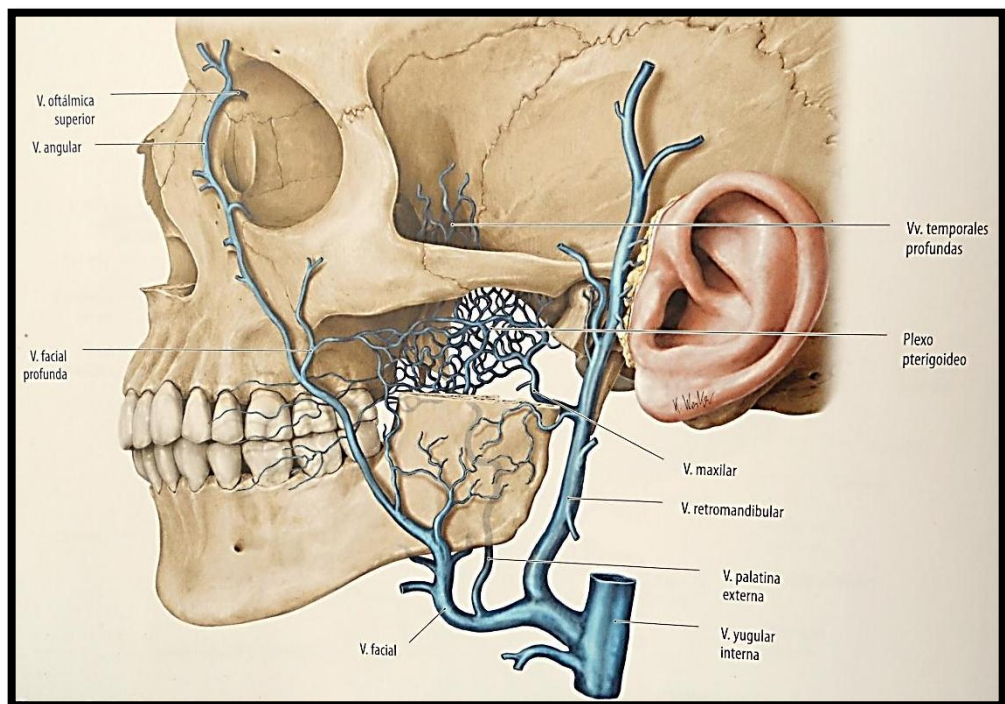
Los nervios facial e intermedio, adosados, emergen del surco bulbotuberencial, entre la oliva y el pedúnculo cerebeloso inferior. Este origen se halla lateral al nervio abducens y por delante del nervio vestibulococlear.^{7, 17,18.}

- Trayecto.

Los nervios facial e intermedio, en la fosa posterior del cráneo, se dirigen oblicuos hacia arriba y lateralmente, situados en la cisterna pontocerebelosa, y penetran el conducto auditivo interno. Llegado al fondo de este, se introducen en el área del nervio facial, en el conducto facial, y lo recorren en toda su extensión. Describen en él un primer segmento horizontal desde el fondo del conducto auditivo interno hasta la rodilla del conducto facial, frente al hiato del conducto para el nervio petroso mayor. Allí se encuentra el ganglio geniculado, donde parece terminar el nervio intermedio. Desde aquí, el nervio se dirige transversalmente de medial a lateral y de arriba hacia abajo. Este segundo segmento está comprendido entre las dos curvas del conducto facial. Luego se vuelve

bruscamente vertical, desde la segunda curva (codo) del conducto facial, y desciende en el espesor de la parte anterior de la apófisis mastoides para salir del cráneo por el foramen estilomastoideo. ⁷.

Fuera del cráneo, el nervio facial se introduce de atrás hacia adelante y de arriba hacia abajo en la celda parotídea, donde se divide en sus ramos terminales, formando un plexo intraparotídeo. ^{7, 17,18}.



9

Figura 10. Vena Facial.

- Ramas Colaterales.

Colaterales Intrapetrosos.	Colaterales Extrapetrosos.
Nervio petroso superficial mayor	Ramo comunicante con el n. glossofaríngeo
Nervio petroso superficial menor	Nervio auricular posterior.
Nervio para el musculo del estribo	Ramo digástrico.
Ramo auricular del neumogástrico.	Ramo lingual.
Nervio de la cuerda del tímpano.	

Fuente: Propia

- Terminales.

Ramos de la Porción Superior.	Ramos de la Porción Inferior.
Ramos bucales.	Ramos bucales.
Ramos temporales.	Ramo marginal mandibular.
Ramos cigomáticos.	Ramo cervical.

Fuente: Propia

Capítulo 3.

RESECCIÓN MANDIBULAR.

3.1. Etiología de la Resección Mandibular.

Existen diversas razones para efectuar una resección mandibular, dentro de las cuales encontramos:

- Trauma.
- Procesos Infecciosos.
- Neoplasias.
- Defectos Congénitos.^{19, 20, 21, 22,23.}

Los defectos mandibulares que con frecuencia requieren de una resección quirúrgica son los provocados por el crecimiento de tumores, especialmente de carácter maligno.^{19, 20, 21, 22,23.}

Los tumores y las lesiones de tipo tumoral de las mandíbulas pueden ser odontógenos, o no odontógenos. Los tumores odontógenos son las neoplasias más frecuentes de las mandíbulas, estos comprenden aproximadamente el 9% de todos los tumores de la cavidad bucal y constituyen un grupo de neoplasias que se desarrollan a partir de los componentes epitelial, mesenquimal o mixto.^{22, 23,24.}

Es importante mencionar que existen tumoraciones que aunque clínica e histológicamente presenten características benignas, tienen un crecimiento desmedido que tiende a desfigurar el rostro de los pacientes portadores. Tal es el caso de tumores como mixoma, ameloblastoma, queratoquiste, tumor odontogénico epitelial calcificante, fibroma ameloblastico y fibroma odontogénico.^{19, 20, 21,22, 23,24.}

La clasificación de la Organización Mundial de la Salud (OMS) de 2005 se basa principalmente en el comportamiento, benigno o maligno, de estas lesiones y será la cual utilizaremos para la descripción del ameloblastoma ya que esta revisión en particular se enfocara a su estudio, debido a que esta patología es el objeto de estudio en el caso clínico que se presentara.

1. Benignos
a) Epitelio Odontogénico sin Ectomesénquima Odontogénico.
- Ameloblastoma.
- Tumor Odontogénico Escamoso.
- Tumor de Pindborg (TOEC).
- Tumor Odontogénico Adenomatoides.
- Tumor Odontogénico Queratoquístico.
b) Epitelio Odontogénico con Ectomesénquima Odontogénico, con o sin Formación de Tejidos Duros Dentales.
- Fibroma Ameloblástico.
- Fibrodentinoma.
- Odontoameloblastoma.
- Quiste Odontogénico Calcificante.
- Odontoma Complejo.
- Odontoma Compuesto.
- Tumor Odontogénico Quístico Calcificante.
- Tumor Odontogénico de Células Fantasma.
c) Ectomesénquima Odontogénico con o sin Epitelio Odontogénico Incluido.
- Fibroma Odontogénico.
- Mixoma.
- Cementoblastoma Benigno.
2. Malignos.
a) Carcinomas Odontogénicos.
- Ameloblastoma Metastatizante.
- Carcinoma Ameloblástico.
- Carcinoma Primario Intraóseo de Células Escamosas.
- Carcinoma Odontogénico de Células Claras.
- Carcinoma Odontogénico de Células Fantasma.
b) Sarcomas.
- Fibrosarcoma Ameloblástico.
- Fibrodentinosa sarcoma Ameloblástico y Fibrodontoma Ameloblástico.

Figura 11: Clasificación de la OMS (2005) para los tumores odontogénicos.

Fuente: Gutiérrez Pérez José Luis, *Atlas de Tumores Odontogénicos*, Secretaria de Publicaciones de Sevilla, España, 2006.

3.2. Ameloblastoma.

El ameloblastoma es una neoplasia benigna derivada de los componentes epiteliales residuales del desarrollo del diente. Este tumor es de crecimiento lento, agresivo localmente y capaz de causar grandes deformidades faciales.^{24, 25, 26, 27, 28,29.}

Los ameloblastomas son las neoplasias más frecuentes de la mandíbula y el maxilar. Suelen diagnosticarse entre los 30 y los 50 años y son raros en los niños y en los ancianos. El 80% afectan a la mandíbula y de estos, el 70% se desarrollan en la región molar posterior y a menudo afectan a la rama.^{27, 28,29.}

Durante años se ha mostrado que no todas las lesiones con características histológicas de ameloblastoma tienen el mismo potencial de destrucción, recidiva e incluso metástasis.^{25, 26, 27, 28,29.}

Con fines terapéuticos se han identificado en general tres subtipos clínicos de ameloblastomas:

- Ameloblastoma Común (Poliquistico).
- Ameloblastoma Uniquístico.
- Ameloblastoma Periférico (Extraóseo).
- Ameloblastoma Desmoplásico.
- Ameloblastoma Metastatizante y Carcinoma Ameloblástico.^{24,25,26,27}

3.2.1. Ameloblastoma Común (Poliquistico).

El ameloblastoma común, denominado a veces simple o folicular, se originan *ex novo*, pero algunos pueden desarrollarse a partir de los otros dos subtipos clínicos que han permanecido sin tratamiento durante un periodo prolongado.^{21, 22, 25, 27, 30,31.}

Clinica. Se encuentra localizado con mayor frecuencia en la mandíbula, presentándose un 75% de las veces en el área molar y en la rama ascendente. Aparecen en pacientes entre 20 y 40 años de edad y no tiene predilección por algún sexo. Tiende a expandir las corticales óseas debido a que su lento crecimiento deja tiempo al periostio para producir una fina concha de hueso por delante de la lesión en expansión. Esta cortical se rompe fácilmente al ser palpada, signo diagnostico denominado “crujido de cascara de huevo”.^{21, 25, 26, 27,31.}



27

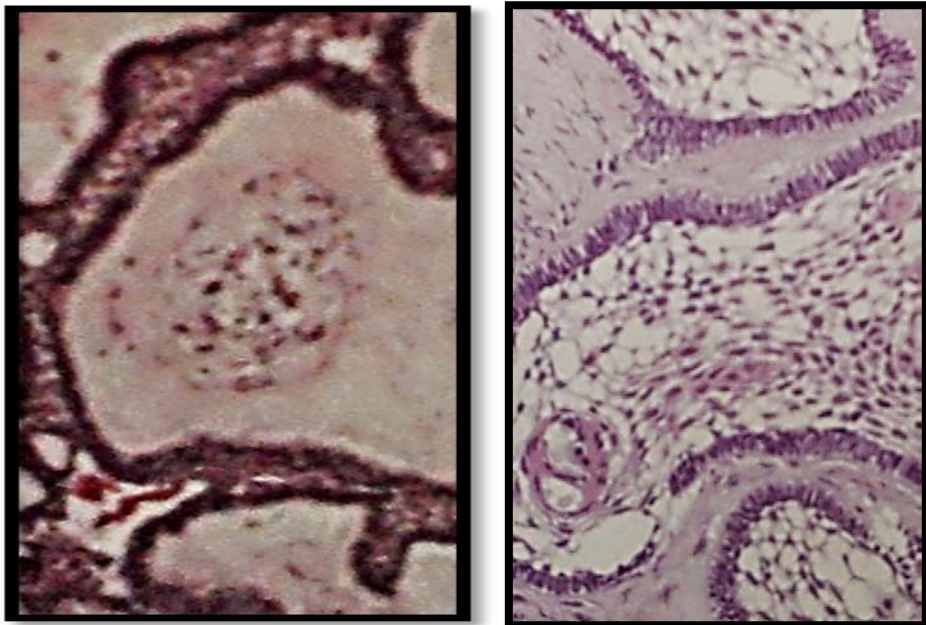
Figura 12. Ameloblastoma Común Poliquístico.

Radiología. Da un aspecto de burbujas de jabón y rara vez se observa reabsorción de la raíz, solamente en algunas lesiones de crecimiento rápido.^{21, 25, 26, 27.}

Histopatología. El aspecto microscópico está constituido por un epitelio en el cual la capa de células basales contiene células cilíndricas o en empalizada cuyos núcleos tienden a desplazarse desde la membrana basal al extremo opuesto de la célula, proceso que se denomina polarización inversa. La polarización inversa de la capa de células basales en el ameloblastoma tiene que formar parte de uno de los patrones

arquitecturales específicos del epitelio asociados a un comportamiento local agresivo. Los dos patrones más comunes son el folicular y el plexiforme.^{21, 25, 26, 27,31.}

- El patrón folicular es el más prevalente y representa las etapas más tempranas del desarrollo del diente. Está constituido por epitelio en forma de islotes, filamentos y formaciones medulares contra un fondo de estroma de tejido conjuntivo fibroso. La mayoría de los patrones de ameloblastoma presentan formación de quiste, especialmente cuando los folículos aumentan de tamaño.
- El patrón plexiforme difiere considerablemente del patrón folicular porque no representa una etapa identificada de la odontogénesis. Está constituido por un epitelio que prolifera formando una “red de pesca” o malla. El patrón general está constituido por filamentos delgados de epitelio que están en continuidad. Existen áreas grandes y pequeñas con aspecto quístico, pero son consecuencia de la estrangulación y degeneración del estroma del tejido conjuntivo por el epitelio en proliferación.



25, 27

Figura 13. Rasgos Microscópicos del patrón histológico plexiforme y folicular.

Tratamiento. Resección marginal (en bloque) y cuando la lesión es muy grande se opta por una hemimandibulectomía o hemimaxilectomía para resección total de la lesión.^{21, 25, 26, 27,31.}

3.2.2. *Ameloblastoma Uniquístico.*

Este tipo de ameloblastoma constituye una entidad clínica independiente que ha logrado una amplia aceptación porque proporciona un fundamento para buscar un abordaje quirúrgico más conservador para el tratamiento de esta forma especial de ameloblastoma.^{21, 22, 25, 27,30.}



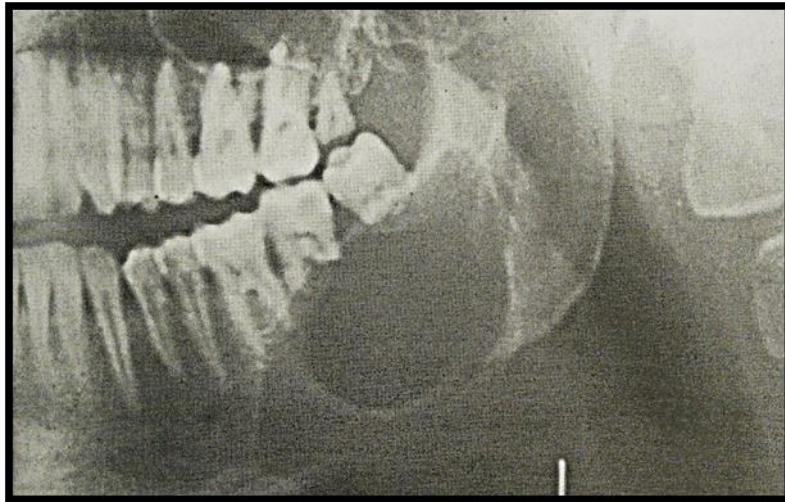27

Figura 14. Ameloblastoma Uniquístico.

Clínica. Se presenta con mayor frecuencia en pacientes de 16 a 20 años de edad. Con pocas excepciones, está relacionado con un quiste dentígero y suele asociarse a un tercer molar muy desplazado. Son más frecuentes en la mandíbula que en el maxilar.^{21, 25, 26, 27.}

Radiología. Las lesiones suelen estar bien delimitadas y se observa como

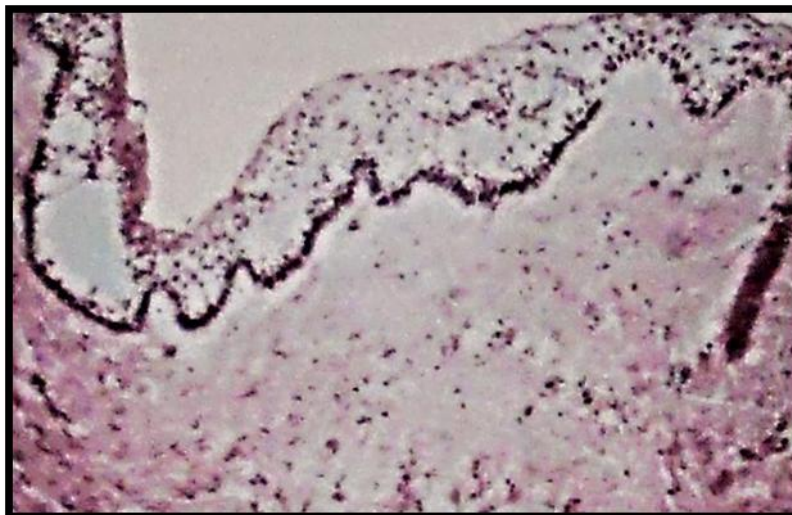
una radiotransparencia en donde suele estar incluido un diente.^{21, 25, 26, 27.}



25

Figura 15. Ameloblastoma Uniquístico.

Histopatología. La lesión está constituida por una capsula de tejido conjuntivo denso uniformemente engrosado que rodea una sola luz grande llena de líquido. El revestimiento epitelial de la luz es de espesor uniforme y tiene una capa ligeramente hiper cromática de células basales en empalizada. El resto de las capas se parecen al retículo estrellado.^{21, 25, 26, 27}




27

Figura 16. Rasgos microscópicos del revestimiento típico del ameloblastoma uniuquístico.

Tratamiento. El tratamiento para un ameloblastoma uniuquístico cuando está presente el patrón intraluminal o plexiforme e la enucleación y si contiene un componente mural es imprescindible la resección de los bordes.^{21, 25, 26, 27.}

3.2.3. Ameloblastoma Periférico (Extraóseo).

Es un tumor odontógeno muy raro que se parece histológicamente al ameloblastoma intraóseo común, pero está limitado a los tejidos blandos de la encía.^{21, 22, 25, 27,30.}



27

Figura 17. Ameloblastoma Extraóseo (Periférico).

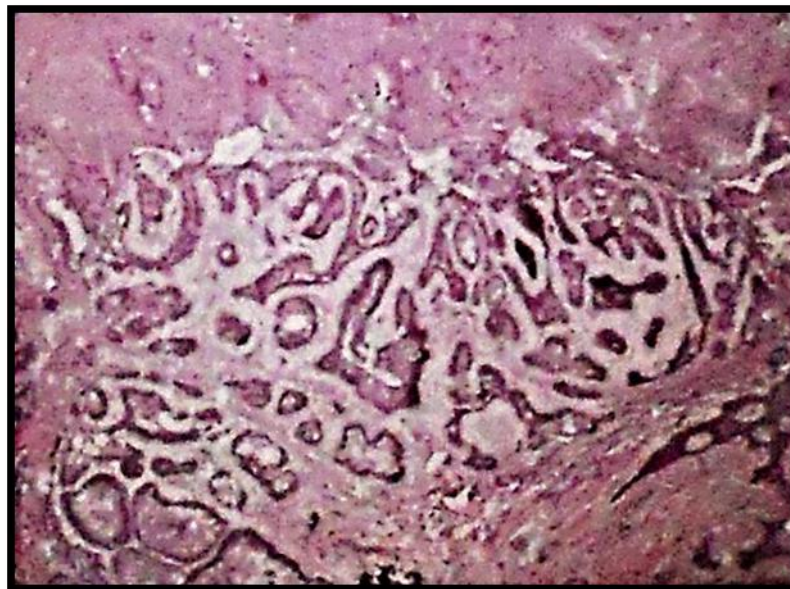
Clínica. Las lesiones suelen tener el aspecto de nódulos de la encía sésiles firmes cuyo tamaño oscila entre 0,5 y 2,0 cm, y tiene una superficie lisa y coloración normal. Se presenta en pacientes desde 23 a 82 años de edad. Estas lesiones se presentan en la mandíbula el doble de veces que en maxilar.^{21, 25, 26, 27.}

Radiología. Se presenta como una radiotransparencia en forma de

copa por debajo del nódulo elevado debido a la presión que la lesión ejerce sobre el hueso. Si esta lesión está localizada en el área de la papila interdental, puede producirse alguna separación de los dientes.
21, 25, 26, 27.

Histopatología. El tejido está constituido por islotes y filamentos de epitelio odontógeno, por lo general parecido al patrón folicular del ameloblastoma común intraóseo.^{21, 25, 26, 27.}

Tratamiento. La mayoría de las lesiones se tratan con éxito mediante escisión local que incluya un pequeño borde de tejido normal.^{21, 25, 26, 27.}



27

Figura 18. Ameloblastoma Periférico. Aspecto microscópico que presenta islotes de ameloblastoma folicular en estrecha proximidad al epitelio superficial.

3.2.4. *Ameloblastoma Desmoplásico.*

El Ameloblastoma desmoplásico fue descrito por primera vez por Eversole et al en 1984, si bien en la literatura japonesa, Takigawa et al en 1981 y Uji et al en 1983 ya habían hecho referencia a la existencia de un tipo poco

frecuente de ameloblastoma intraóseo. Se trata, pues, de una variante bien definida de ameloblastoma intraóseo que posee unas características clínico-radiológicas e histológicas muy peculiares y diferentes del resto de los ameloblastomas, aunque, por el momento, la conducta terapéutica deba ser similar al AC. Su incidencia oscila entre el 4 y el 14% de todos los ameloblastomas. La edad de afectación suele ser en la cuarta década de la vida, como este caso referido por nosotros, siendo algo superior la edad a la del AC, que es sobre la tercera década. Se presenta casi en la misma proporción en hombres y mujeres, tanto en mandíbula como en maxilar, y su localización es preferentemente en la región anterior de ambos maxilares; esto lo diferencia claramente del AC que, como sabemos, tiene predilección por la mandíbula del varón en su zona posterior.^{21, 25, 26, 27,31.}

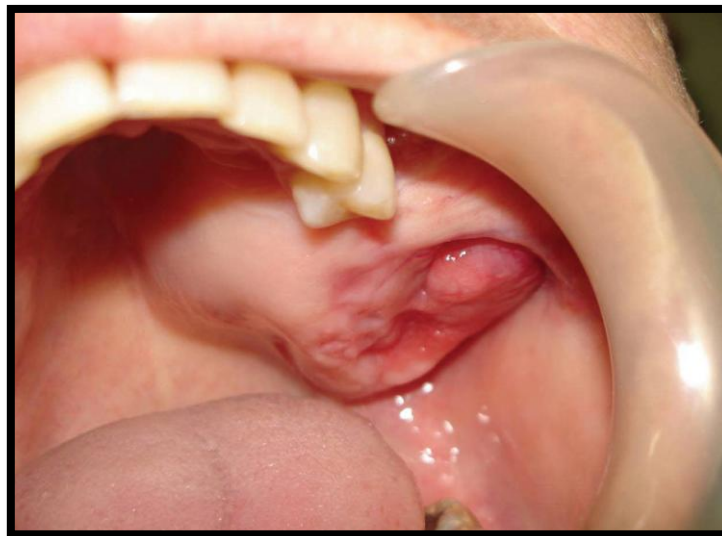
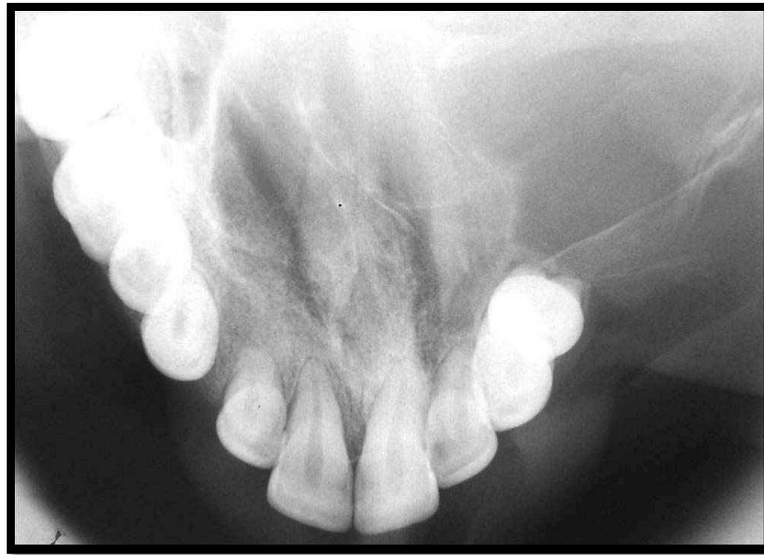
Figura 19. Ameloblastoma Desmoplásico. 27

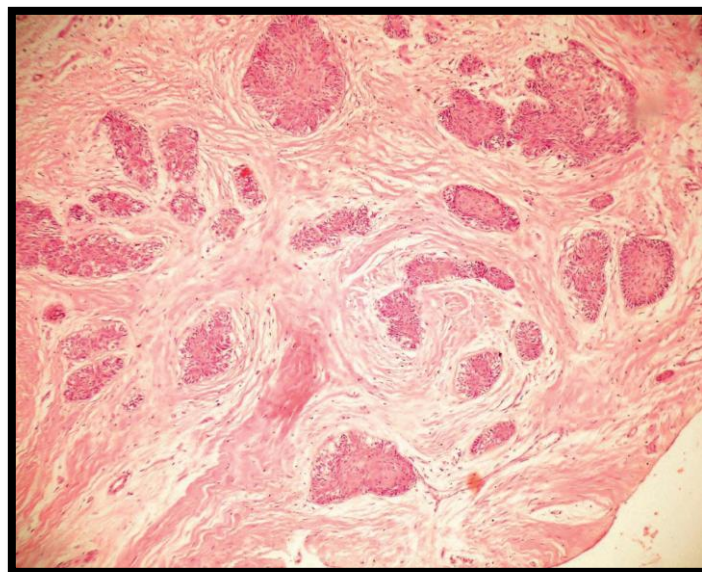
El ameloblastoma desmoplásico presenta unas imágenes radiológicas con límites relativamente bien definidos y con un patrón mixto, radiolúcido-radioopaco. El ameloblastoma desmoplásico no suele asociarse a ninguna pieza retenida y debido a su crecimiento expansivo tiende a rechazar las piezas adyacentes.^{26, 27,31}



27

Figura 20. Vista Radiográfica de Ameloblastoma Desmoplásico.

La histología nos muestra un denso estroma muy colagenizado que comprime pequeños islotes o nidos celulares de epitelio odontogénico que pueden también presentar forma de cordón o de hebra. El epitelio no muestra diferenciación ameloblástica completa. La proliferación fibroblástica y el abundante depósito de colágeno en el estroma, confieren el carácter específico y el nombre al AD.^{21, 25, 26, 27,31.}

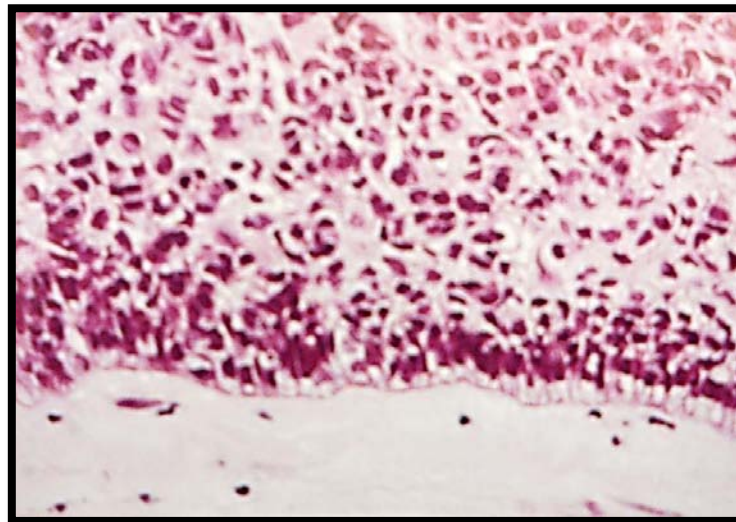


27

Figura 21. Proliferación de pequeñas islas de epitelio odontogénico.

3.2.5. *Ameloblastoma Metastatizante.*

El ameloblastoma Metastatizante es un ameloblastoma histológicamente típico que, a pesar de su apariencia benigna, produce metástasis a distancia. La metástasis suele afectar al pulmón y muestra la misma imagen microscópica benigna típica del primario. Algunos casos aparecen secundarios a implantaciones por aspiración en el momento de la cirugía, mientras que otros aparecen tras una rotura quirúrgica del tumor primario o por extirpaciones incompletas repetidas. Ni la imagen histológica del tumor primario ni las de la “metástasis” muestran diferencias significativas con la de los ameloblastomas convencionales no metastatizantes. Por tanto, resulta imposible predecir solo por su morfología si un ameloblastoma va a metastatizar. Sin embargo, las probabilidades de que lo hagan son remotas. Como las “metástasis” son realmente benignas, la extirpación local del depósito secundario debe ser curativa.^{25, 26.}



17

Figura 22. Carcinoma Ameloblastico.

3.2.6. *Carcinoma Ameloblástico.*

El carcinoma ameloblástico es un tumor que en un principio tiene una imagen histológica similar a la del ameloblastoma, pero que se pierde su

diferenciación y se transforma en un carcinoma. Se extiende a los ganglios linfáticos o incluso los sobrepasa. Más tarde, la imagen microscópica se desdiferencia mucho o adopta un aspecto similar al de un carcinoma epidermoide. En raras ocasiones, la pérdida progresiva de diferenciación se comprueba en piezas sucesivas del mismo paciente, lo que confirma el diagnóstico. El tratamiento es similar al de un carcinoma intraóseo pero si se han producido metástasis el pronóstico es malo.^{25, 26.}

3.3. Técnicas de Resección Mandibular.

Actualmente existen tumores bien delimitados y quistes agresivos que ocupan todo o gran parte del espesor del cuerpo mandibular o de su rama que tienen que ser extirpados mediante una resección parcial de la mandíbula, lo mismo que las neoplasias agresivas que requieren de una resección adicional de una porción de 1,5 a 2 cm de hueso limitante como margen de seguridad.^{19, 20, 22, 30,32, 33, 34.}

Para ello existen dos técnicas de resección mandibular:

- Resección mandibular marginal.
- Resección mandibular segmentaria^{22,30,33,36.}

3.3.1. Resección Mandibular Marginal.

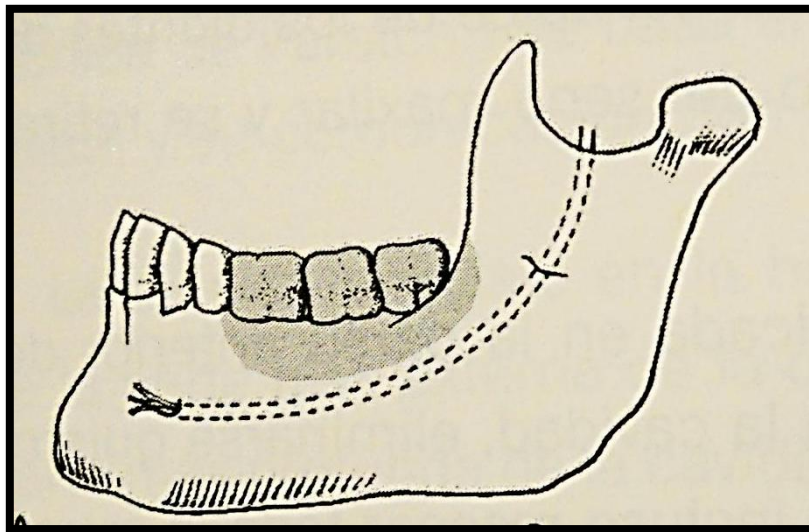
La resección mandibular marginal o parcelaria es aquel procedimiento quirúrgico que elimina parte de la mandíbula manteniendo la continuidad de la misma.^{22, 30, 33,36.}

Esta indicado en aquellas lesiones agresivas de localización mandibular, muchas veces recidivantes, que no invaden el nervio dentario quedando a más de 1 cm del margen basilar. Pueden practicarse mediante un abordaje intraoral o extraoral.^{22, 30, 33,36.}

- Abordaje Intraoral.

Se recomienda utilizar esta vía cuando la lesión está localizada en el sector anterior, de fácil acceso. Se delimita la lesión con un margen de 2 cm de tejido sano, por lo que muchas veces es necesaria la exodoncia de los dientes localizados en la zona afectada. Se levanta el colgajo mucoperióstico exponiendo la zona afectada.^{22, 36.}

Se practican osteotomías verticales desde el margen alveolar en profundidad hasta el nervio dentario inferior. Se comunican ambas líneas verticales mediante una osteotomía horizontal que permite la extracción del segmento óseo junto con el tejido blando que lo recubre. Para finalizar la intervención, y tras colocar la cera de hueso en los márgenes óseos, se cubre la zona del hueso mandibular extraído mediante la sutura de los colgajos vestibular y lingual.^{22, 36}



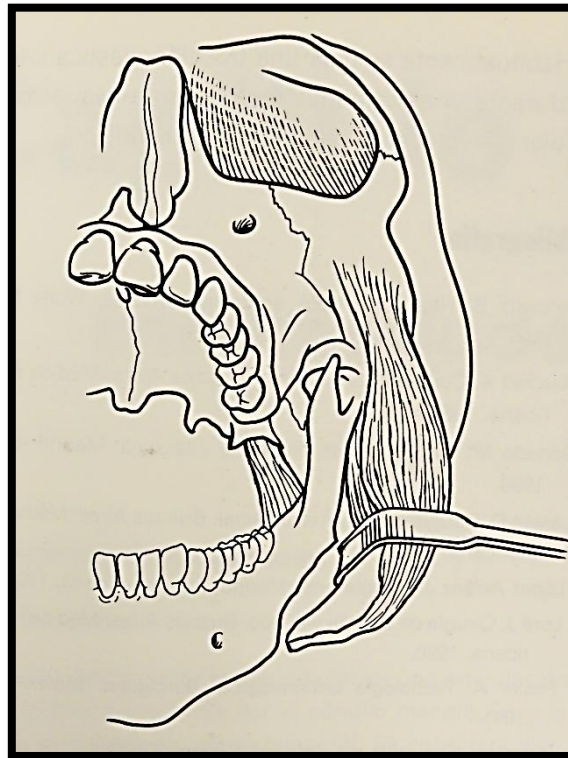
22

Figura 23. Resección Mandibular Marginal.

- Abordaje extraoral.

El abordaje extraoral, similar al procedimiento anterior, se aconseja cuando la lesión es de difícil acceso o cuando afecta a la rama ascendente mandibular.^{22, 36.}

Se practica una cervicotomía 4 cm por debajo del borde inferior o basilar de la mandíbula con objeto de no lesionar la rama marginal del facial. Se levanta el colgajo cervical hasta alcanzar el borde inferior de la mandíbula, el cual se respeta.^{22, 36.}



22

Figura 24. Resección del ángulo Mandibular por Vía Intraoral.

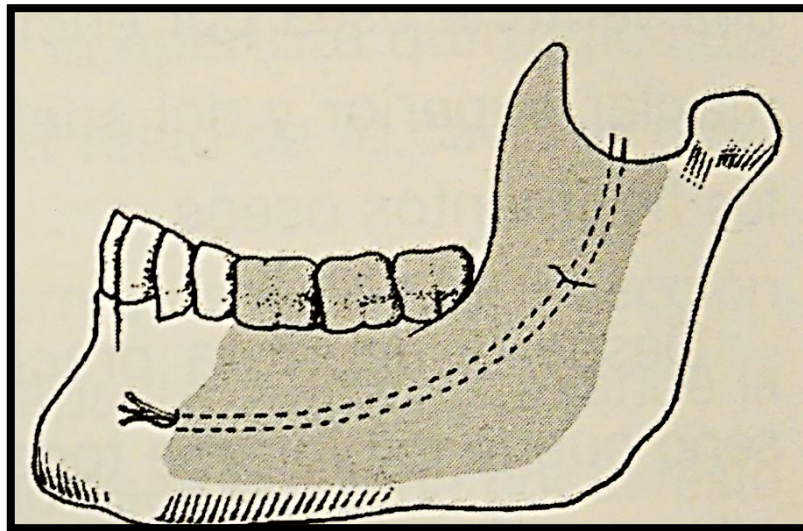
3.3.2. Resección Mandibular Segmentaria.

La resección mandibular segmentaria consiste en la exéresis quirúrgica de todo un sector mandibular afecto, incluyendo el borde basilar y perdiendo la continuidad mandibular.^{22, 30, 33,36.}

Esta indicado en aquellas lesiones mandibulares extensas que invaden hasta el nervio dentario, debilitando de forma importante la estructura mandibular.^{22, 30, 33,36.}

Se practica mediante un abordaje extraoral similar al de la resección marginal. Se completa mediante una incisión a través del mucoperiostio de las caras lingual y vestibular de la mandíbula para poder desperiostizar correctamente el segmento óseo afecto. La resección ósea dependerá del tamaño de la lesión pudiendo abarcar hasta una hemimandibulectomía completa.^{22, 36.}

Tras la exéresis quirúrgica del segmento afecto, se reconstruye la mandíbula mediante osteosíntesis con placas modeladas previamente a la realización de la osteotomía.^{22, 36.}



22

Figura 25. Resección Mandibular Segmentaria.

3.3.3. Hemimandibulectomía.

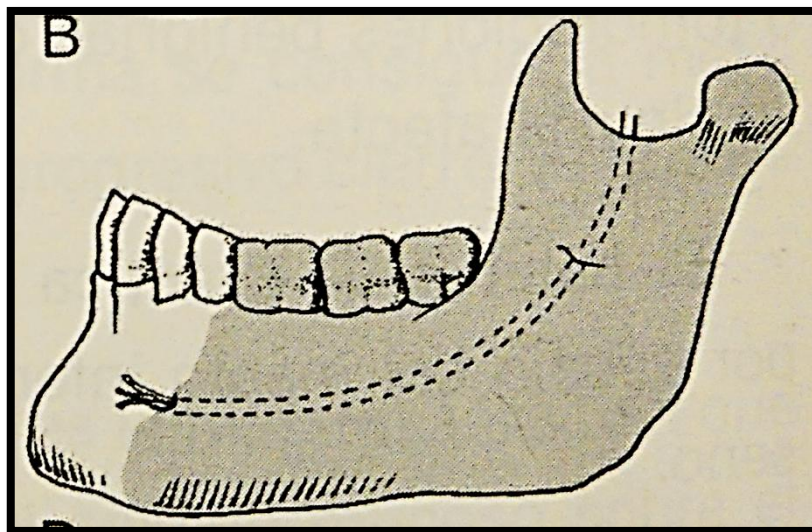
En ocasiones la afectación mandibular es extensa, siendo necesaria la exéresis de la hemimandíbula afecta mediante su desarticulación. Se practica una incisión vertical en la línea media del labio inferior que se continua hacia el ángulo mandibular 4cm por debajo del borde basilar de la mandíbula.^{20, 22,36.}

Se traza una incisión horizontal a través del mucoperiostio de las caras vestibular y lingual de la mandíbula, prolongándolas hasta la región

retromolar. A continuación se levantan los colgajos mucoperiósticos lingual y vestibular desinsertando el músculo milohioideo por la cara lingual y ligando el paquete vasculonervioso mentoniano por vestibular.^{20, 22,36.}

A través de la cervicotomía se disecciona hasta el borde basilar mandibular ligando los vasos faciales, preservando la rama marginal del nervio facial y seccionando la inserción del músculo masetero en el ángulo mandibular. Se individualiza el cuerpo y la rama ascendente de la mandíbula separándolas de la musculatura maseterina por su parte externa y de la musculatura pterigoidea por la parte interna.^{20, 22,36.}

Se realiza la osteotomía vertical en el sector anterior de la mandíbula y se moviliza mediante una pinza de hueso. Tras identificar y ligar el paquete vasculonervioso del nervio dentario inferior se incide sobre la capsula de la articulación temporomandibular y se desarticula la mandíbula.^{20, 22,36.}



22

Figura 26. Hemimandibulectomía.

Los colgajos mucoperiósticos lingual y vestibular se aproximan y se suturan cubriendo completamente el lecho quirúrgico residual. Finalmente se sutura la incisión labial y la cervicotomía horizontal, dejando siempre un drenaje aspirativo y un apósito compresivo.^{20, 22,36.}

3.4. Secuelas de la Resección Mandíbular.

La extirpación de lesiones tumorales da lugar a importantes defectos óseos y de tejidos blandos, con sus consiguientes secuelas estéticas y funcionales.^{26, 32,34.}

Desde el punto de vista estético, se produce una retrusión del tercio inferior de la cara, sobre todo si la mandibulectomía incluye la zona sinfisiaria y parasinfisiaria. En estos últimos casos se produce una ptosis importante del labio inferior. ^{26, 32,34.}

Cuando la resección afecta al cuerpo de la mandíbula, se produce una clara asimetría facial, con hundimiento del lado afectado. Dicha asimetría es más acusada si en la resección se incluye el cóndilo. Funcionalmente, las secuelas más importantes son:

- Incompetencia del labio inferior.
- Incontinencia salival.
- Dificultad severa para la masticación y deglución.
- Trastornos de la fonación. ^{26, 32,34.}

Por un lado, la mandíbula no reconstruida tiende a la retrusión y desviación hacia el lado de la resección. Por otro los movimientos previos verticales son reemplazados por movimientos oblicuos o diagonales controlados por una sola articulación temporomandibular. ^{26, 32,34.}

La lengua presenta limitación en cuanto a movilidad y fuerza se refiere y los trastornos de la sensibilidad propioceptiva inducen a una incoordinación de los movimientos mandibulares. ^{26, 32,34.}

Capítulo 4.

RECONSTRUCCIÓN MANDIBULAR.

Como sabemos, un paciente que ha sido sometido a una mandibulectomía sufrirá una secuela estética y una secuela funcional más o menos graves dependiendo de la extensión y de la localización de la misma.^{20, 32, 37,38.}

4.1. Objetivos.

Los objetivos que se persiguen con la reconstrucción mandibular son los siguientes:

- Obtener una armonía facial.
- Conseguir una buena apertura oral.
- Mantener una oclusión aceptable.
- Preservar la movilidad lingual.
- Obtener un buen soporte óseo para una rehabilitación protésica.
- Obtener una buena competencia labial.^{20,32,37.}

4.2. Clasificación.

La reconstrucción mandibular puede realizarse en el mismo acto quirúrgicoo en un segundo acto, y en base a ello es por eso que se clasifican de la siguiente manera:

4.2.1. *Reconstrucción Inmediata.*

Esta reconstrucción primaria o inmediata es aquella realizada en el mismo acto quirúrgico que la cirugía ablativa y es la más utilizada por aportar las siguientes ventajas:

- Evita una segunda intervención quirúrgica.
- Es más fácil de realizar al no existir fibrosidades quirúrgicas previas.
- Evitar las complicaciones tras la radioterapia.
- El paciente se reincorpora mucho antes a realizar una vida socio-laboral y familiar adecuada.
- Disminuye las alteraciones psicológicas de los pacientes.

La única desventaja de la reconstrucción primaria, es que en patología oncológica de cabeza y cuello en estado avanzado, el 50% de los pacientes se perderá a lo largo de los 3 primeros años del postoperatorio por recidiva locorregional o metástasis a distancia.

La calidad de vida que se les aporta a dichos pacientes, durante el resto de sus vidas, compensa, con mucho, el esfuerzo de la reconstrucción primaria.^{20, 32,37.}

4.2.2. *Reconstrucción Diferida.*

A este tipo de reconstrucción diferida o secundaria no se le ve ninguna ventaja, ya que hace algún tiempo se decía que era mejor para poder detectar posibles recidivas locales, pero actualmente esa razón está absolutamente obsoleta. Algunas de estas desventajas son:

- Peor calidad de vida del paciente.
- Es técnicamente mucho más difícil (fibrosis, radioterapia, desplazamiento muscular de fragmentos, etc.).
- Se aplaza la reconstrucción funcional.

- El paciente no puede incorporarse en condiciones adecuadas a su medio ambiente habitual. Alteraciones psicológicas, importantes del paciente al verse deforme.
- Mayor coste económico.^{20, 32,37.}

4.3. Factores a Considerar en la Reconstrucción Mandibular.

Las técnicas reconstructivas que utilizaremos dependerán de:

- La localización del defecto.
- La extensión de la mandibulectomía.
- La existencia o no de defectos de partes blandas intra o extraorales
- La cirugía ablativa locorregional que vamos a realizar.
- Las cirugías previas.
- Las condiciones generales del paciente.^{20, 32,37.}

4.4. Opciones de Reconstrucción Mandibular.

Hasta hace poco, la reconstrucción mandibular se basaba en colgajos regionales e injertos óseos. Si los defectos oromandibulares daban lugar a problemas estéticos y funcionales como trastornos de la deglución, salivación, pronunciación, pérdida de la sensibilidad, gracias al desarrollo de las técnicas microquirúrgicas y los nuevos sistemas de placas tridimensionales se ha mejorado ostensiblemente el tratamiento integral de los pacientes oncológicos.^{20, 32, 37, 38.}

A continuación desarrollaremos todas las opciones de reconstrucción que utilizamos hoy en día, las características que nos brindan y su aplicación.

4.5. Reconstrucción con Colgajos Pediculados.

La reconstrucción de defectos de cabeza y cuello han sido un reto importante para el cirujano. En muchas ocasiones el cierre primario, por segunda intención o con injerto dermo-epidérmicos. En otros casos el defecto es de tamaño considerable y son necesarios otros métodos para su reconstrucción como pueden ser colgajos libres y pediculados.^{38, 39,43}

4.5.1. Colgajo Pectoral.

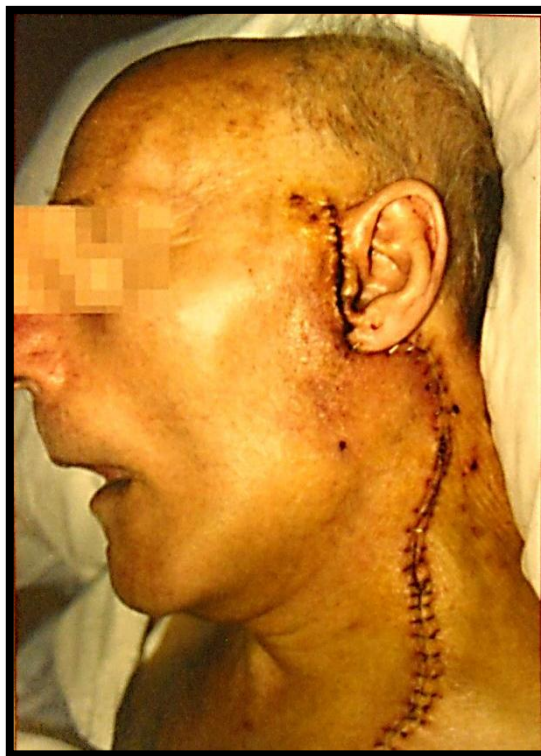El musculo pectoral mayor se origina a nivel esternal, clavicular y abdominal para insertarse en la zona subtroqueteriana del húmero. Su principal irrigación viene de la rama pectoral de la arteria toracoacromial, siendo esta a su vez rama de la arteria axilar. De igual forma recibe también irrigación a través de la arteria torácica lateral teniendo esta un origen más variable. Como tercera fuente de vascularización tenemos las perforantes intercostales de la arteria mamaria interna.^{38, 39,43}

El colgajo musculocutáneo de pectoral mayor tiene múltiples indicaciones. Se utiliza para la reconstrucción de la cavidad oral tanto en defectos de partes blandas como ósea especialmente en el sector posterior donde el defecto mandibular no es tan evidente. De igual forma se utiliza para la reconstrucción de orofaringe, hipofaringe y grandes defectos cutáneos cervicofaciales especialmente asociado a vaciamientos cervicales radicales para cobertura de los vasos carotídeos.^{38, 39,43}

Este colgajo nos aporta una serie de ventajas importantes como su fácil diseño, rapidez de ejecución, seguridad en cuanto a viabilidad y deja pocas secuelas estéticas y funcionales. Como desventajas de este colgajo puede presentar un excesivo tamaño produciendo un abombamiento de la región clavicular. En cuanto a la viabilidad del colgajo se ha descrito una tasa de necrosis total de entre 1-7% siendo un

colgajo seguro y predecible aunque la tasa de necrosis parcial varía entre 6-18% dependiendo fundamentalmente de la extensión de la paleta cutánea.

El colgajo miocutáneo de pectoral mayor ha sido uno de los colgajos más utilizados en cirugía reconstructiva de cabeza y cuello por su sencillez, seguridad y predictibilidad dada la rica vascularización que posee. Nos ofrece, asimismo una gran cantidad de tejido para reconstrucción de partes blandas y permite un cierre primario de la zona donante.^{38, 39,43}



37

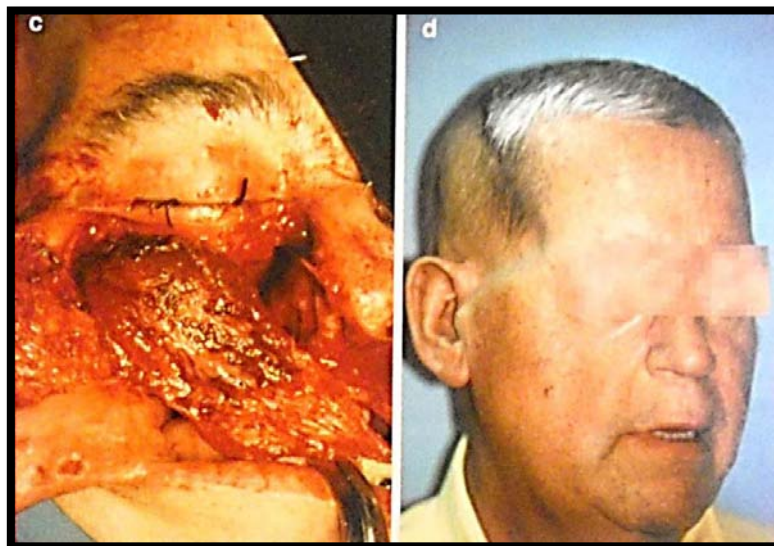Figura 27. Resultado Postoperatorio Inmediato del Colgajo Pectoral.

4.5.2. Colgajo de Músculo Temporal.

Descrito por Golovine en 1896, este colgajo es uno de los primeros utilizados para la reconstrucción en cabeza y cuello. Inicialmente se utilizó para rellenar la cavidad orbitaria tras su exenteración. A partir de los años 30 Gillies comienza a utilizarlo para la rehabilitación de la parálisis facial.

Sheehan describe la apertura del arco cigomático para conseguir una mayor arco de rotación.^{38, 39,43}

Por su gran versatilidad y fiabilidad el colgajo temporal es muy utilizado para reconstruir defectos orbitarios, cavidad oral, paladar, orofaringe, cara lateral, base de cráneo y rehabilitación de la parálisis facial. Para la reconstrucción palatina y la infraestructura del maxilar sigue siendo el colgajo ideal. Presenta la desventaja de tener un pedículo corto, un tamaño excesivo y el manejo del arco cigomático que nos limita la movilización del colgajo, el defecto de la zona donadora y la posible lesión de la rama frontal del nervio facial.^{38, 39,43}



37

Figura 28. Colgajo temporal en lecho quirúrgico tras pasar el arco cigomático y resultado final postoperatorio tras radioterapia.

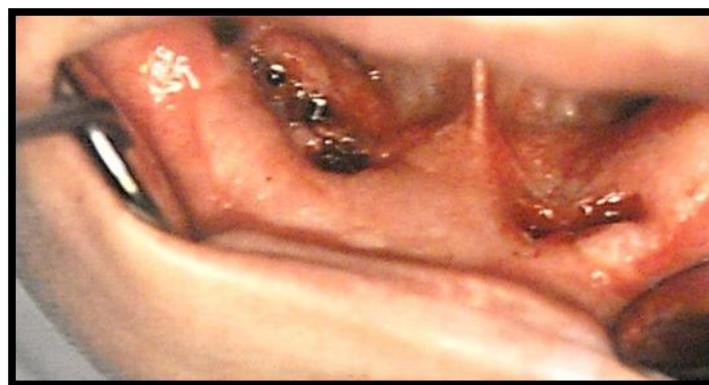4.5.3. Colgajo Nasogeniano.

Clásicamente el colgajo nasogeniano ha sido muy utilizado para la reconstrucción de defectos orofaciales pequeños y moderados. Este colgajo representa una opción válida para la reconstrucción intraoral por su sencillez, fiabilidad y por ser muy poco traumático. Thiersch, Esser y Pero lo utilizaron para el cierre de fistulas palatinas. Posteriormente se ha

utilizado para la reconstrucción de las partes blandas intraorales que afecten a suelo de boca y proceso alveolar mandibular en pacientes edéntulos.^{39,43}

Técnicamente el diseño del colgajo Nasogeniano consiste en una incisión medial que coincide con el surco Nasogeniano mientras que la incisión lateral depende la extensión del defecto a reconstruir. La disección del colgajo se extiende en profundidad hasta la musculatura mímica de la cara respetándola en su integridad. El colgajo nasogeniano, por tanto, contiene piel y tejido celular subcutáneo. El pedículo vascular está basado en la arteria y vena facial y podemos conseguir unas dimensiones de, aproximadamente, 6 cm de longitud y 5 cm de anchura. Una vez disecado el colgajo se tuneliza hasta la zona intraoral a reconstruir debiendo realizar una desepitelización previa al cierre del defecto. Igualmente la zona donante se cierra de forma primaria.^{38, 39}

Defectos de hasta 5 x 5 cm pueden ser reconstruidos en un mismo tiempo quirúrgico utilizando el colgajo nasolabial bilateral y evitando en ciertos casos la utilización de colgajos microquirúrgicos. Esto es de vital importancia en pacientes mayores y con patologías multisistémicas en los que podemos ahorrar tiempo quirúrgico y, presentar un menos grado de morbilidad.^{38, 39}



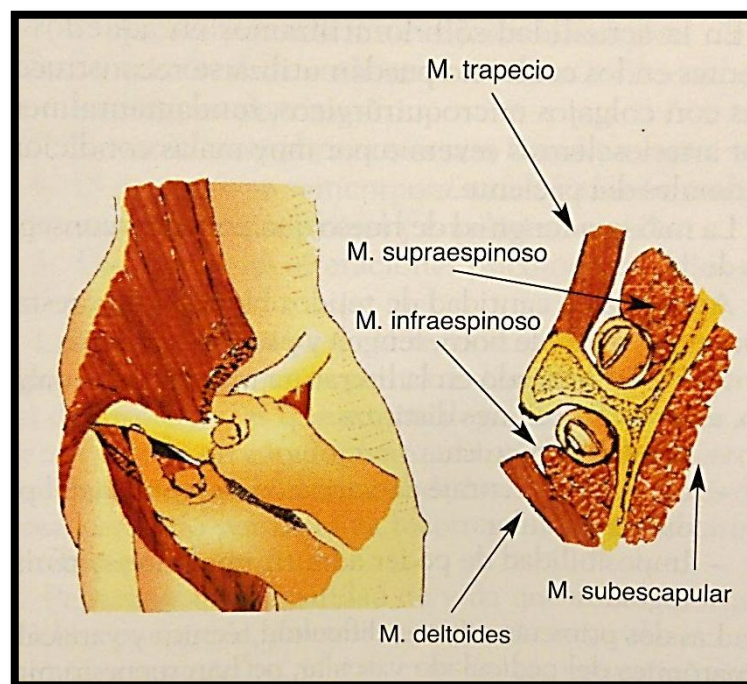
37

Figura 29. Situación intraoral de 2 colgajos nasogenianos colocados sobre la mandíbula.

4.5.4. Colgajo Osteomiocutáneo Trapezial.

Este colgajo que aporta hueso y partes blandas para la reconstrucción ósea mandibular y los defectos de tejidos blandos intraorales y/o extraorales.^{38, 39,43}

El colgajo osteomiocutáneo trapecial lateral está formado por la posición superior, media e inferior del musculo trapecio, una isla cutánea de la piel del hombro y la espina y el acromium de la escapula. El mayor aporte sanguíneo de este colgajo pediculado corre a cargo de la arteria cervical transversa superficial. La parte ósea del colgajo lo forma el acromio y/o la espina de la escápula. Los tejidos blandos lo constituyen una isla de piel que está encima del acromion de la espina escapular.^{38, 39,43}



37

Figura 30. Colgajo Osteomiocutáneo Trapecial Lateral.

En la actualidad sólo se utiliza en aquellos pacientes en los cuales no puedan utilizarse reconstrucciones con colgajos microquirúrgicos, fundamentalmente por arteriosclerosis severa o por muy malas condiciones generales del paciente. La máxima longitud de hueso que

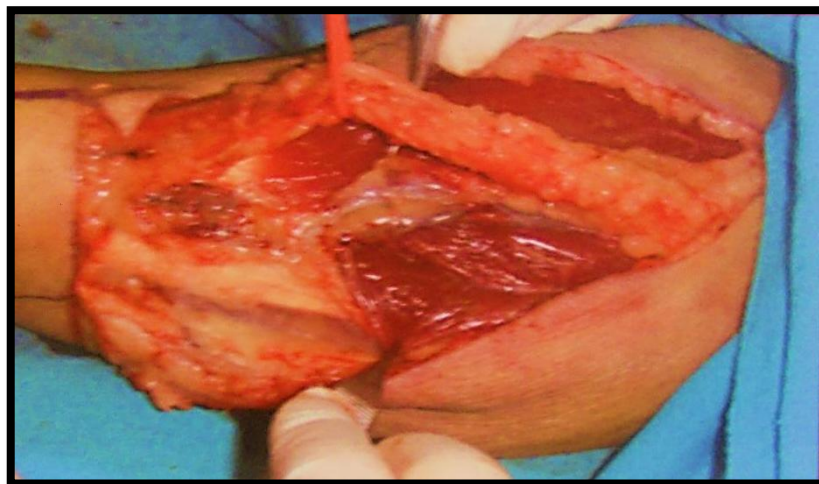
podeos conseguir es de 10 cm. A porta gran cantidad de tejidos blandos para restaurar encía, suelo de boca, lengua y piel mentoniana.^{38, 39,43}

Esta técnica reconstructiva está contraindicada cuando el defecto a reconstruir es un defecto óseo exclusivo, sin defecto de partes blandas, si el defecto mandibular es mayor de 10 cm, si puede realizarse un vaciamiento funcional y si se ha realizado, previamente, un vaciamiento cervical radical, si es una reconstrucción diferida, normalmente se ha ligado los vasos cervicales transversos superficiales en la intervención previa.^{38, 39,43}

4.6. Reconstrucción con Colgajos Libres.

4.6.1. Colgajo Antebraquial Radial.

Está basado en la arteria radial, las venas comitantes y la vena cefálica. Su fina piel y rica vascularización, lo convierten en un colgajo muy versátil, flexible y fiable en la reconstrucción de cabeza y cuello, sobre todo a nivel intraoral.^{38, 39,43}



37

Figura 31. Identificación completa del pedículo vascular, previamente a la disección del colgajo.

El colgajo esta originalmente descrito como fasciocutáneo y, en teoría, permite utilizar un tamaño de la piel de hasta 35 x 15 cm. Pero también puede ser compuesto asociado a hueso (radio), tendón (palmar menor), músculo (braquirradial y palmar mayor) y nervio (Antebraquial cutáneo lateral).^{38, 39,43}

Este tipo de colgajo está indicado en cavidad oral en hemiglosectomías, glosectomías 2/3, suelo de boca y mucosa yugal. En muchas de estas localizaciones puede utilizarse también el colgajo lateral del muslo, colgajo muy popular en los últimos años. En el suelo de boca puede considerarse, en algunos casos muy específicos, la reconstrucción con colgajos pediculados nasogenianos.^{38, 39,43}

4.6.2. Colgajo de Cresta Iliaca.

Es, sin duda alguna el mejor colgajo óseo microquirúrgico para la reconstrucción de defectos óseos exclusivos. Aporta entre 12-14 cm de hueso, por lo que si el defecto óseo a reconstruir fuese mayor, habría que utilizar el colgajo de peroné.^{38, 39,43}

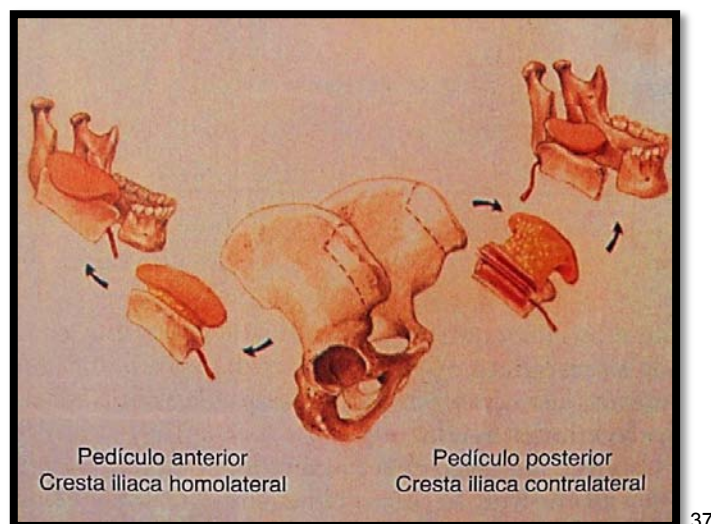


Figura 32. Colgajo de cresta iliaca. Isla de piel para la Reconstrucción intraoral.

Para defectos sinfisarios el colgajo puede moldearse a la forma del defecto mediante osteotomías, preservando el periostio de la tabla interna para mantener la nutrición del hueso a través de aquel. Cuando el defecto incluya el cuerpo y la rama ascendente mandibular, se puede esculpir está diseñando un colgajo en forma de “L”.^{38, 39,43}

El hueso iliaco reconstruirá el defecto óseo, el músculo oblicuo interno reconstruirá los defectos de partes blanda intraorales y la piel del colgajo reconstruirá los defectos de partes blandas extraorales.^{38, 39,43}

4.6.3. Colgajo Libre de Peroné.

Desde hace aproximadamente diez años, Navarro Vila y cols. Utilizan este colgajo como una de las principales técnicas reconstructivas mandibulares. Características:

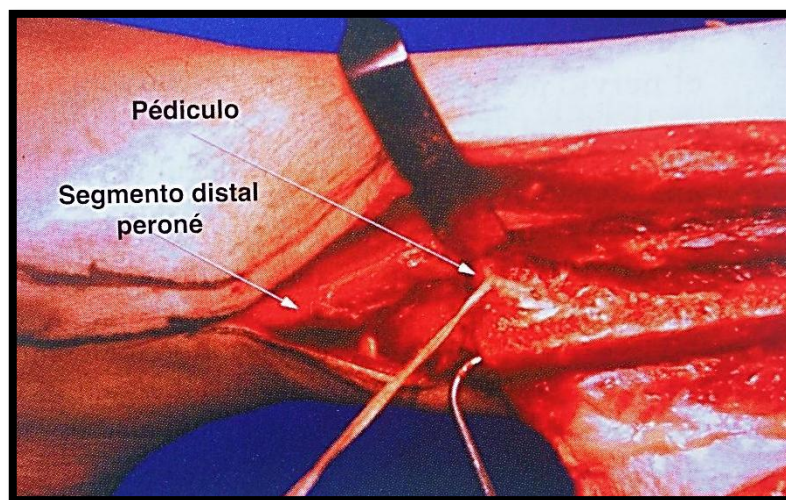
- Longitud de Hueso: Máximo 25 cm, mínimo 4 cm.
- Longitud del pedículo vascular: de 2-3 cm en su origen, siendo posible el aumento hasta 12 cm mediante disección subpériostica.
- Calibre del pedículo vascular: arteria 1,8-3 mm y vena de 2-4 mm.

El peroné es responsable de soportar 1/6 de su peso en cada extremidad inferior. No obstante, su resección no conlleva trastornos funcionales importantes si se conservan los últimos 5-8 cm en cada extremo para estabilizar la rodilla y el tobillo correspondientes. El peroné esta irrigado principalmente por la arteria peronea y su drenaje venoso es llevado a cabo por las venas concomitantes.^{38, 39,43}

En un principio, no se mantiene una fijación intermaxilar ya que el colgajo queda suficientemente estable. Weil sólo la mantiene 2 días, e Hidalgo, entre 5 y 10 días. En cuanto a la pierna, colocamos una férula posterior durante 5-7 días, para comenzar la deambulaci3n tan pronto como sea

posible. Si hemos extraído injerto dermo-epidérmico, la deambulación no comenzará hasta pasadas tres semanas.^{38, 39,43}

Este tipo de colgajo tiene diversas ventajas entre las cuales podemos encontrar que se puede tomar una gran porción de hueso (hasta 25 cm), la gran vascularización perióstica permite realizar múltiples osteotomías de remodelación y se puede conseguir la reinervación sensitiva de la isla cutánea.^{38, 39,43}



37

Figura 33. Tracción del peroné en sentido distal.

Está indicada en la reconstrucción mandibular asociado a defectos de partes blandas intraorales. El colgajo de cresta ilíaca ha ido perdiendo terreno a favor del colgajo peroneo, siendo este el principal colgajo para la reconstrucción mandibular hoy en día. De cualquier forma, en nuestra opinión, el colgajo de cresta ilíaca tiene indicaciones reconstructivas específicas muy superiores al resto de los colgajos.^{38, 39,43}

Son pocos los pacientes que no pueden tolerar de forma segura este tipo de intervenciones. Por lo general, los pacientes con tumores de cavidad oral son fuertes fumadores y pueden tener un historial de enfermedad vascular periférica.^{38, 39,43}

4.7. Reconstrucción con Materiales Aloplásticos.

El concepto de material aloplástico es sinónimo del término sintético. Esto significa que se fabrica a partir de materiales no humanos ni animales y, por tanto, inorgánicos. Por consiguiente, no deben confundirse con los aloinjertos, los heteroinjertos y los xenomateriales, que provienen de fuentes orgánicas y representan un tipo completamente diferente de implante quirúrgico que conlleva riesgos diferentes a los de los materiales aloplásticos (p. ej., rechazo inmunológico, transmisión de enfermedades virales).^{27, 37, 39.}

Para que los materiales aloplásticos sean clínicamente satisfactorios, deben ser biocompatibles, lo que supone una interacción aceptable entre el huésped y el material implantado. El grado de biocompatibilidad material depende de distintos factores, como la reacción del huésped a las características físicas del material implantado, el tejido donde se implanta y la técnica quirúrgica de implantación.^{27, 37, 39.}

La respuesta de cicatrización final frente a la mayoría de los biomateriales consiste en la formación de una envoltura de tejido fibroconjuntivo o encapsulación fibrosa. Esta reacción comienza con la implantación quirúrgica, lo que genera una respuesta inflamatoria aguda debido a la lesión tisular inducida, seguida por una cascada de acontecimientos tales como inflamación crónica, desarrollo de tejido de granulación, reacción de cuerpo extraño y, finalmente, encapsulación fibrosa.^{27, 37, 39.}

Esta cápsula representa la respuesta reparadora del organismo del material extraño y, esencialmente, es una barrera biológica entre lo propio y lo ajeno. Casi todos los materiales implantados en la cara desarrollan una cicatriz fibrosa circundante, con la excepción de las placas metálicas que se emplean en osteosíntesis, que pueden presentar una unión directa al hueso.^{27, 37, 39.}

4.7.1. Principios de Selección de Materiales Aloplásticos.

- Tejido de la Zona Receptora.

Se debe valorar en primer lugar la calidad del tejido de la zona receptora, con especial atención a la vascularización y la cobertura de tejidos blandos. Una menor vascularización debida a la existencia de tejido fibroso o a cirugías o irradiación previas compromete el desarrollo de un tejido fibrovascular normal de encapsulación y limita significativamente la respuesta inflamatoria adecuada en caso de que se produzca una inoculación en la superficie del material o se infecte secundariamente. La cobertura de tejidos blandos sobre el implante debe ser lo más gruesa posible. Como norma general, cuanto más fina es la cobertura de tejidos blandos, mayor es la probabilidad de que el implante quede expuesto o se expulse a largo plazo.^{27, 37, 39.}

- Tamaño del Implante.

El tamaño de los implantes debe estar en relación con el receptáculo tisular o la cavidad de la herida. Un tejido que somete a los tejidos circundantes a tensión es más probable que se expulse o quede expuesto, especialmente si se asocia a otras características adversas del tejido o del implante.^{27, 37, 39.}

- Fijación del Implante.

La movilidad del implante se debe reducir al mínimo mediante su fijación a la estructura estable más cercana, siempre que sea posible, o colocándolo en un receptáculo de tejido sano y bien contenido. Esto no solo garantiza una buena posición postoperatoria del implante, sino que también evita su migración y su exposición a otros planos tisulares menos favorables.^{27, 37, 39.}

- Profilaxis Antibiótica.

Aquellos paciente quienes se les va a colocar un implante aloplastico

facial deben recibir profilaxis antibiótica intravenosa durante la intervención, seguida de una pauta de administración oral. Además de la cobertura de estafilococos y estreptococos, dependiendo de la vía de inserción (intraoral o extraoral). En algunos tipos de implantes faciales se busca una cobertura antibiótica adicional mediante el lavado del implante antes de su inserción.^{27, 37, 39.}

- Manejo Intraoperatorio.

El manejo Intraoperatorio del implante es otro método de reducción del riesgo de infecciones postoperatorias. Se debe evitar un manejo o una exposición excesiva del implante antes de su implantación. El implante no debe ser extraído de su envase estéril hasta que la zona receptora no haya sido completamente disecada y lavada.^{27, 37, 39.}

4.7.2. Tipos de Implantes Aloplásticos.

Si bien se ha usado un gran número de implantes durante los últimos 25 años, solo algunos tipos de biomateriales cuentan con una experiencia clínica significativa satisfactoria para la reconstrucción o sustitución de tejidos blandos o hueso. En la actualidad los biomateriales siguientes están comercializados para su implantación quirúrgica: los polímeros dimetilsiloxano, politetrafluoroetileno, polietileno, poliésteres, poliamidas y acrílicos, los metales titanio y oro, los biomateriales basados en fosfato cálcico y los adhesivos de cianocrilato.^{20, 39, 40, 41, 42.}

4.7.3. Dimetilsiloxano (silicona).

El uso de la silicona está ampliamente extendido en muchas áreas de la medicina y cirugía con una destacable ausencia de reacciones tisulares adversas. El empleo en cara es fundamentalmente en forma de un implante superpuesto al hueso para la reconstrucción de los contornos cigomático, maxilar, nasal y mandibular. La excelente biocompatibilidad de los materiales de silicona en el organismo puede tener una cierta

relación con su cercanía al carbono (posición 6) en la tabla periódica de los elementos.^{20, 39, 40, 41, 42.}



37

Figura 34. Implantes de Silicona.


La silicona sólida es muy inerte químicamente, hidrófoba, extremadamente resistente a la degradación y no parece existir una toxicidad clínica significativa y reacciones alérgicas. No se produce crecimiento de tejido hacia su interior ni el implante se fija a los tejidos, pues actúa como un espaciador relativamente inerte con una encapsulación fibrosa bastante predecible que varía escasamente, si acaso, durante periodos prolongados de implantación.^{20, 39, 40, 41, 42.}

4.7.4. Politetrafluroetileno.

El politetrafluroetileno representa un grupo muy biocompatible de materiales basados en el carbono que se usan en casi todas las especialidades quirúrgicas, así como en odontología.^{20, 39.}

Se ha aprobado como material de implante facial desde 1994 y se ha usado ampliamente para la implantación subdérmica en labios, pliegues

nasolabiales, glabella, dorso de la nariz y otros defectos subcutáneos de la cara, para la suspensión de tejidos ptósicos del párpado y la cara y para el aumento óseo de las regiones media de la cara, malar y mandibular. En forma de bloques, se ha mejorado su deformabilidad a la compresión con la adición de capas de refuerzo.^{20, 39, 40, 41.}



37

Figura 35. Implantes de politetrafluoruro.

4.7.5. Polietileno.

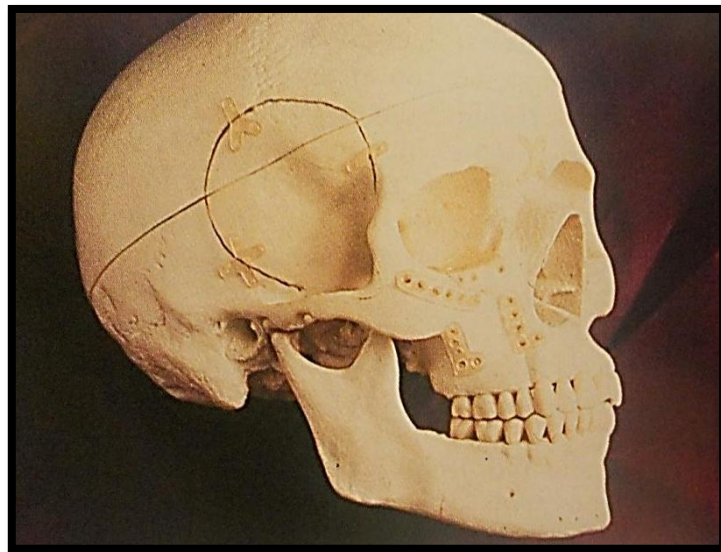
Al igual que el politetrafluoroetileno, no es reabsorbible y es sumamente biocompatible sin tendencia a provocar reacciones inflamatorias crónicas. Además, presenta porosidad en su interior con un tamaño de poro entre 125-250 μm , lo que permite un crecimiento fibrovascular extenso hacia el interior del implante. En determinadas circunstancias aparece un crecimiento limitado de hueso en su interior, pero el material no debe considerarse osteoconductorio.^{40, 41, 42.}

Aunque se fabrica en distintas formas físicas, en un principio se empleó notablemente en forma de malla para la reconstrucción de la pared abdominal y torácica y todavía es el preferido por algunos cirujanos por su mayor resistencia tensil. Más recientemente, el polietileno de alta

densidad (HDPE) se ha utilizado con buenos resultados como material de aumento facial; existe una gran variedad de implantes faciales, auriculares, orbitarios y craneales preformados.^{20, 39, 40, 41, 42.}

4.7.6. *Poliésteres.*

Los compuestos de poliéster son una de las familias de biomateriales empleadas más ampliamente en cirugía. Éstos incluyen un grupo diverso de implantes quirúrgicos con distintas formas (suturas, mallas, prótesis vasculares, placas y tornillos) y lugares de implantación tisular, con propiedades físicas que oscilan desde implantes reabsorbibles a permanentes. Están compuestos de largos polímeros termoplásticos lineales aromáticos (permanentes) o alifáticos (reabsorbibles) por el establecimiento de enlaces éster entre los carbonos.^{20, 37, 40, 41, 42.}



37

Figura 36. Placas de reconstrucción de poliéster.

- Tereftalato de Polietileno.

Actualmente se utiliza fundamentalmente en genioplastias, en las que estas mallas se enrollan, conforman, suturan e introducen en la región sinfisaria. Debido al crecimiento fibroso en su interior y a su flexibilidad blanda, el implante suele quedar fijo en su lugar sin que sean

palpables sus bordes. Sin embargo, su extracción secundaria resulta difícil y suele ser necesario extirpar un manguito de tejido circundante.

- **Polímeros Reabsorbibles.**

A parte de las suturas, la aplicación actual más común en cirugía facial es como dispositivos de osteosíntesis. Introducidos en 1996, se dispone de placas y tornillos compuestos en un 82% de poliláctico y un 18% de poliglicólico para aplicaciones craneomaxilofaciales.^{40, 41, 42.}

4.7.7. Poliamida.

Las poliamidas son organopolímeros derivados del nailon, relacionados químicamente la familia de los poliésteres, y mejor conocidos por su uso clínico en mallas. Son muy hidrocópicos, inestables estructuralmente in vivo y sufren degradación hidrolítica. Histológicamente, el material se degrada y provoca una reacción leve de cuerpo extraño. Si bien se llegaron a emplear para modificar el contorno nasal y en genioplastias de aumento, la experiencia clínica demostró que con el tiempo surge fibrosis y reabsorción del material. Aunque todavía es usado por algunos cirujanos en la reconstrucción del suelo de orbita, en la actualidad este material prácticamente solo tiene interés histórico.^{20, 39, 40, 41, 42.}

4.7.8. Metales.

Los metales se han empleado en la cirugía facial durante las últimas tres décadas para la reconstrucción del cráneo, la reparación y reconstrucción de lesiones óseas craneofaciales. La biocompatibilidad de los implantes metálicos está determinada principalmente por las propiedades de su superficie y su resistencia a la corrosión.^{20, 39, 40, 41.}

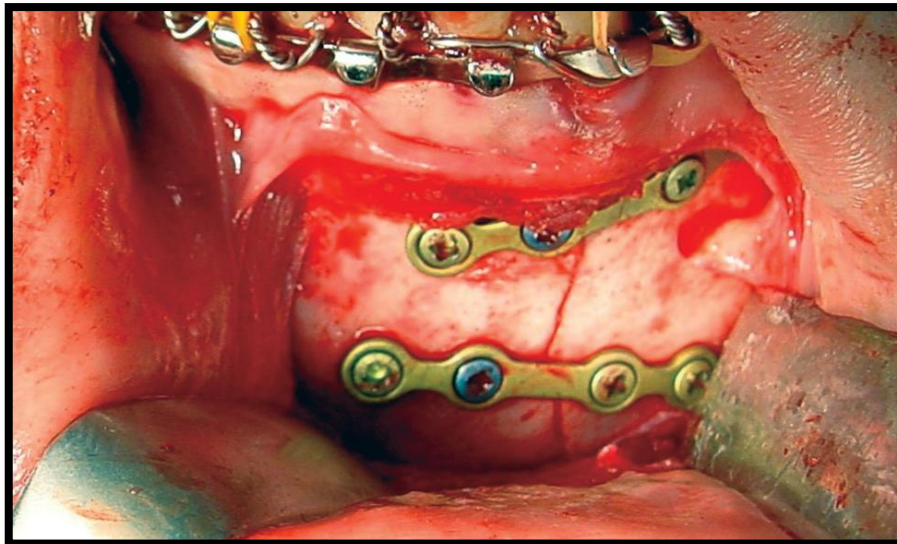
Esencialmente, se han empleado con buenos resultados el acero inoxidable, el vitalio y el titanio para su implantación en seres humanos.^{20, 39, 40, 41, 42.}

- Acero Inoxidable.

Presentan un mayor potencial de corrosión, una mayor cantidad de liberación de iones metálicos y es más probable que haya que extraerlos secundariamente. El contenido en níquel también contribuye a aumentar la incidencia de reacciones alérgicas. Como resultado de ello, el uso de implantes craneofaciales de acero inoxidable ha disminuido notablemente.^{20, 39, 40, 41, 42}

- Vitalio.

Es una aleación de cromo y cobalto con una resistencia comparable a la del acero inoxidable y su aplicación en sistemas de placas para osteosíntesis en los años ochenta ayudó a revolucionar la cirugía del esqueleto facial. A causa de los artefactos de dispersión y su interferencia en la radiología, el vitalio ha perdido el favor en la mayoría de las indicaciones craneofaciales debido a la mayor popularidad del titanio, al que no le afectan estas cuestiones.^{20, 39, 40, 41, 42.}



37

Figura 37. Placas de Reconstrucción de Titanio.

- Titanio.

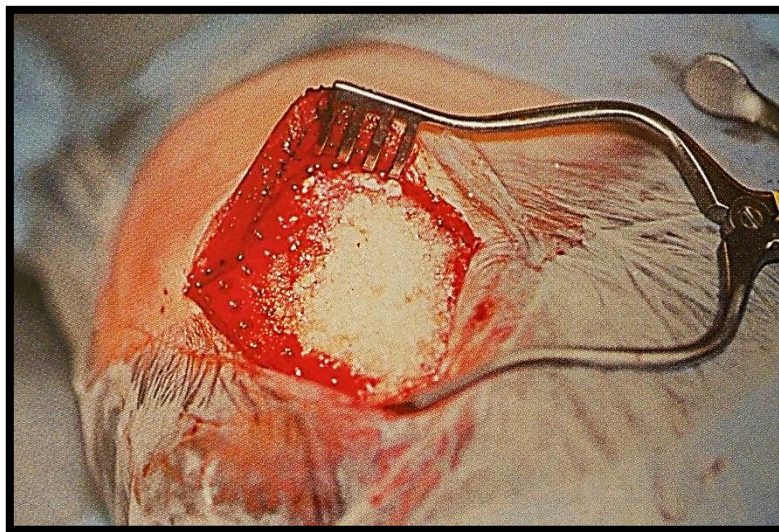
El titanio forma una capa superficial de óxido de titanio que es muy adherente y presenta una alta resistencia a la corrosión e incluso se daña la capa de óxido, se regenera en milisegundos. La mayor resistencia a la corrosión hace que el titanio sea muy biocompatible. Además, la baja densidad del metal hace que tenga una atenuación mínima a los rayos X, por tanto no produce artefactos en las imágenes de TC y RM. Estas propiedades, combinadas con su resistencia, hacen del titanio el mejor metal disponible en la actualidad para las exigencias de la fijación ósea craneofaciales.^{20, 39, 40, 41, 42.}

4.7.9. Fosfato Cálcico.

Los implantes de fosfato cálcico se han comercializado durante cerca de 20 años como material sustitutivo óseo o de aumento. A diferencia de la mayoría de los otros materiales alopásticos, son bioactivos (osteoconductivos) y tienen el potencial de presentar crecimiento de tejido en su interior e integrarse en la zona receptora. Como resultado, son bien tolerados sin prácticamente respuesta inflamatoria, una mínima encapsulación fibrosa y sin efectos negativos sobre la mineralización local del hueso. Los materiales de fosfato cálcico no son tan osteoconductivos por sí mismos, pero proporcionan el sustrato físico sobre el que puede depositarse hueso nuevo de superficies adyacentes y guiarse a las zonas ocupadas por el material.^{20, 39, 40, 41, 42.}

La hidroxiapatita cerámica consta de cristales sintetizados a altas temperaturas en forma de sólidos duros no reabsorbibles. Aunque resulta bien tolerado y es muy biocompatible. La hidroxiapatita preformada ha sido de menor utilidad a la inicialmente esperada debido a su manipulación continuada, su dificultad para mantenerse en el lugar receptor, su incapacidad para tolerar cualquier carga significativa y su escaso o nulo reemplazo por hueso.^{37, 41, 42.}

Las formas no cerámicas (es decir, no sintetizadas para generar una estructura física estable) de hidroxiapatita se presenta en forma de polvo y líquido que se mezcla intraoperatoriamente, para rellenar o modificar el contorno de los defectos óseos y convertirse in vivo en hidroxiapatita pura por cristalización directa sin formación de calor. Debido a su limitada resistencia al cizallamiento, su uso se restringe a las zonas craneofaciales que no soportan carga como un injerto a aposición para modificar los contornos.^{20, 39, 40, 41, 42.}



37

Figura 38. Hidroxiapatita en defecto craneal.

4.7.10. Cianocrilato.

Los derivados sintéticos del Cianocrilato, descritos por primera vez en 1949, a pesar de su tremenda popularidad en aplicaciones no médicas, no han sido tan exitosos en aplicaciones quirúrgicas debido a sus problemas de manejo e histotoxicidad. Las reacciones tisulares adversas son consecuencia de los productos de degradación del polímero de cianocrilato, cianoacetato y formaldehído.^{37, 42.}

4.8. Estereolitografía.

La Estereolitografía es una nueva técnica utilizada desde mediados de la década de los ochenta que consiste en la realización de estructuras, prototipos o modelos físicos sólidos en tres dimensiones, de tamaño real o a escala, siendo éstos de alta precisión y exactitud.^{38, 40,41}

La estereolitografía tiene sus orígenes en los sistemas de diseño y elaboración asistidos por computadora (CAD / CAM, Computer Aid Design y Computer Aid Manufacturing), cuyo primer programa data de 1963 en Estados Unidos, aunque fue en 1982 cuando se consolidó el uso del diseño por computadora. Luego vino una segunda y tercera generación CAD 3d, dando lugar a métodos de fabricación de modelos tridimensionales por capas en diversos materiales de manera rápida y económica. El primer equipo fue desarrollado por Charle Hull, de origen norteamericano, en el año 1988, y en 1992 aparecen los primeros sistemas selectivos por Láser (SLS) e impresoras 3d.^{38, 40,41}

La estereolitografía se realiza ayudándose de exámenes visuales no invasivos para los pacientes, como la Tomografía Axial Computarizada realizada de manera helicoidal tridimensional (cortes de 0,5 mm). Estos datos se recogen y se pasan a un formato que puede ser utilizado por un sistema informático (donde dichos datos se pueden transportar a los tres ejes del espacio para realizar representaciones en tres dimensiones y, de esta manera, poder observar de una forma fidedigna y real la anatomía, disposición de las estructuras, los órganos, las zonas vitales y que así se puedan realizar todo tipo de mediciones longitudinales, angulares, densidades, relaciones con diversas estructuras, etc.). Con toda esta información correctamente procesada se puede generar, mediante la estereolitografía, un modelo en tres dimensiones a tamaño real, sólido y con una fiabilidad del 99%,6 que podrá tener múltiples aplicaciones.^{38, 40,41}

4.8.1. Materiales.

Se pueden utilizar diferentes tipos de materiales para lograr diversos tipos de prototipos o modelos con muy diferentes aplicaciones y utilidades.

Los materiales más frecuentemente utilizados para la realización de los modelos en el campo de las ciencias de la salud y de mayor aplicación en medicina y odontología han sido y son los materiales poliméricos, del tipo de las resinas líquidas ftopolimerizadas mediante radiaciones láser o luces ultravioletas, aunque se han utilizado también muchas y muy diversas mezclas para formar composites de diferentes materiales poliméricos mezclando diferentes monómeros polifuncionales de distintos pesos moleculares (cianoacrilatos, poliuretanos, etc.) más fotoiniciadores. Así se pueden obtener modelos de mayor dureza o de mayor flexibilidad según las necesidades.^{38, 40,41}

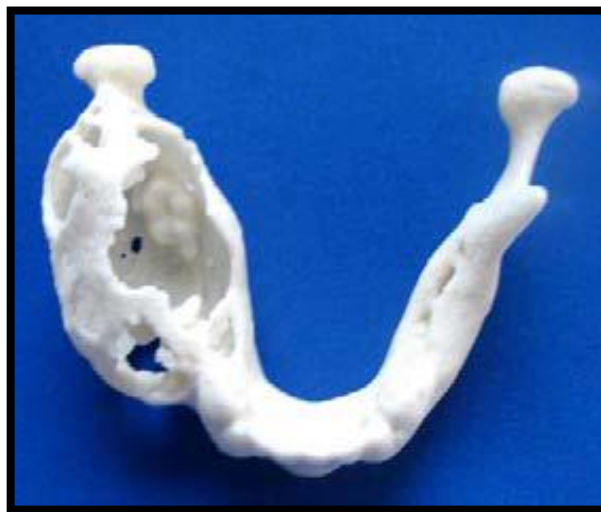

Figura 39. Estereolitografía de Mandíbula de Resina Polimérica.

Lo que tienen estos materiales poliméricos es una conductividad térmica y una temperatura de transición vítrea que suele variar de 30° C a 110° C. De esta forma, los materiales en estado plástico pueden ser inyectados cómodamente a temperaturas superiores que a veces rondan 300° C,

proceso que algunos autores denominan Acces Injection Mould (AIM). La clave de todo el proceso está en bajar lentamente y de forma homogénea la temperatura en el molde, usando tiempos de espera más largos, que pueden oscilar alrededor de los cinco minutos. También, otro factor que no debemos olvidar es la presión, que durante todo el proceso debe de ser baja debido a la relativa baja resistencia de los materiales.^{38, 40,41}

En cambio, para otras aplicaciones industriales se han usado resinas epoxi, acrílicos, metacrilatos, plásticos, plásticos reforzados con partículas de aluminio, cerámicos, aleaciones metálicas (procesado indirecto y posterior colado de metales), etc., que como es lógico dependen del tipo de tecnología y de la aplicación para la que están diseñados.^{38, 40,41}

4.8.2. Aplicaciones.

El objetivo de la estereolitografía en Ciencias de la Salud es la solución de problemas con mayor eficacia y rapidez, es decir, poder realizar un buen diagnóstico, pronóstico y plan de tratamiento más preciso.^{38, 40,41}

Dentro del campo de la medicina se está utilizando mucho en diversas especialidades como la traumatología, para la realización de injertos y reconstrucciones de defectos óseos de diversa etiología, como reconstrucciones traumáticas, accidentales, por fracturas, por neoplasias, quirúrgicas, por motivos estéticos, etc.^{38, 40,41}

También se aplica en cirugía vascular, como por ejemplo en las estenosis aórticas, válvulas cardiopulmonares, alteraciones vasculares, neurocirugías, etc. Se usa en oftalmología, urología, otorrinolaringología, medicina forense, ortopedia, etc., y en un futuro muy próximo en muchas otras especialidades.

En el campo de la odontología se utiliza con gran éxito en las anomalías

dentofaciales, en estudios de crecimiento del macizo maxilofacial, en Implantología, en reconstrucciones óseas, en restauraciones dentales, en malformaciones de cabeza, cara y cuello, en cirugías estéticas y maxilofaciales de diversa etiología.^{38, 40,41}

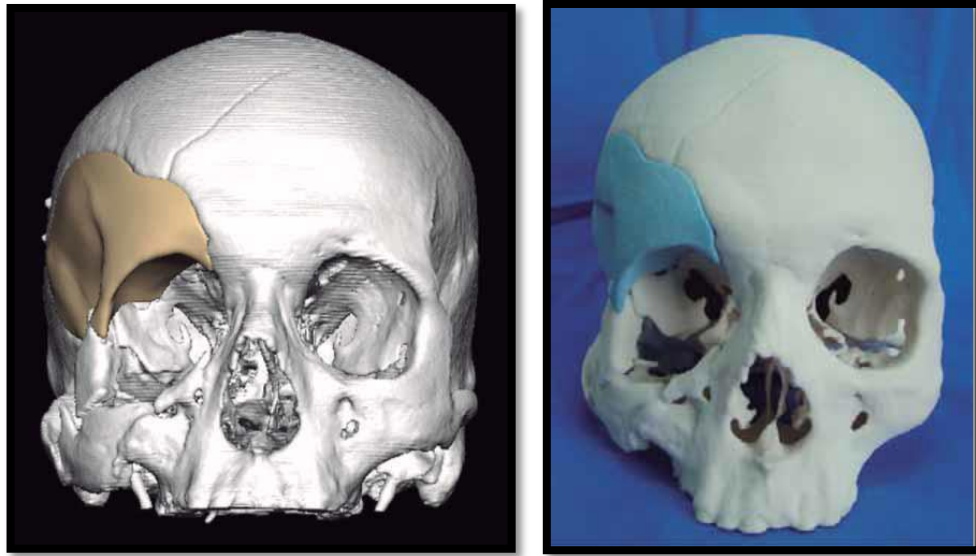


Figura 40. Diseño virtual de Protésis y estereolitografía con plantilla del implante.

4.8.3. *Ventajas.*

- Mayor información sobre el paciente (ampliación de la historia clínica).
- Herramienta que facilita a comunicación y la relación paciente-profesional (se evitan dudas y malas mal interpretaciones).
- Con los modelos se pueden realizar pruebas funcionales, montajes, minimizar obstáculos, evitar fallos.
- Mejor diagnóstico y plan de tratamiento.
- Se acortan los tiempos de intervención quirúrgica.
- Disminuyen los fracasos.^{38, 40,41}

4.8.4. Desventajas.

- Equipamiento costoso.
- No es imprescindible para una clínica general odontológica.
- Puede haber errores en el tamaño real, por fallos en el ordenador, por una mala técnica de uso del equipamiento o una aplicación incorrecta de los materiales para la elaboración del modelo.
- Excesivo volumen del equipamiento.^{38, 40,41}

Capítulo 5.

PLACAS DE TITANIO.

El titanio como material de reconstrucción, se utiliza en la medicina desde la década de los cincuenta, presenta una resistencia adecuada a las cargas funcionales de la cirugía ósea facial. Tiene un módulo de elasticidad bajo y es un elemento muy ligero. El titanio comercialmente puro es en realidad una aleación que se define por tener menos de 1% de otros elementos. Su gran biocompatibilidad y su gran estabilidad frente a los fenómenos corrosivos ha hecho de este metal el más utilizado en la actualidad para la confección de sistemas de osteosíntesis.^{39, 40, 41, 42, 43.}

El titanio ha desempeñado un papel único debido a su asociación con el concepto de osteointegración. La osteointegración se define como un contacto directo entre el metal y el hueso, sin una interfase fibrosa, a nivel de microscopía óptica. Esta reacción cicatrizal proporciona la estabilidad necesaria para la retención a largo plazo de las prótesis dentales de anclaje óseo.^{39, 40, 41, 42, 43.}

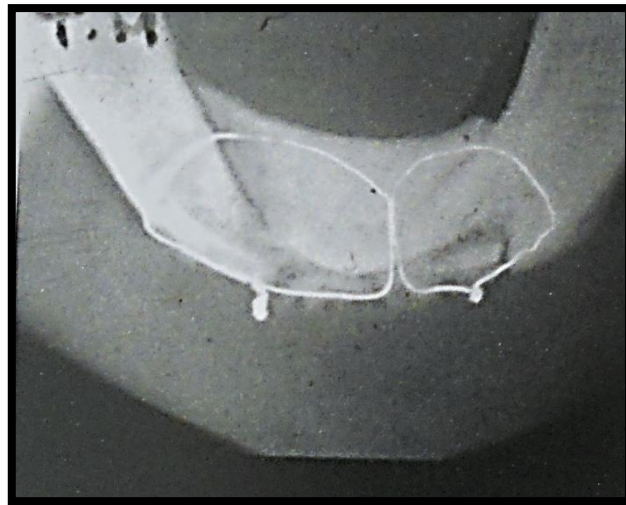
5.1. Usos y Presentaciones del Titanio como Biomaterial.

5.1.1. Alambres Intraóseos.

Fue la técnica de osteosíntesis más utilizada en los años 50's y 60's; hoy en día se utilizan en las fijaciones que no soportan carga excesiva, como es el caso de reconstrucciones del macizo facial medio y superior.^{22, 44, 45.}

Es un método de fijación de bajo costo y fácil aplicación, sin embargo, presenta algunas deficiencias:

- Al apretar el alambre con fuerza, se puede romper, un fragmento óseo, o bien puede ocurrir una reabsorción en el hueso circundante y como consecuencia se da la pérdida de estabilidad del injerto y puede conducir a una cicatrización fibrosa en el hueso.
- Es difícil de aplicar e inestable en injertos con múltiples osteotomías.
- Requiere de bloqueo intermaxilar.^{22, 44, 45.}



19

Figura 41. Colocación de 2 alambres de fijación.

5.1.2. Miniplacas.

Existen dos tipos de miniplacas:

a. Compresión.

Se introdujo este principio de compresión en el tratamiento de fracturas de huesos largos, al comprobar que el ejercicio de una presión continua en un foco de fractura aceleraba la consolidación del mismo por inducir una osificación directa.

Para generar compresión en el sitio de fractura, se recomienda utilizar placas y tornillos especialmente diseñadas al efecto y conocidas como placas de compresión dinámica (DCP). Su mecanismo de acción se

basa en el movimiento de una esfera en el interior de un cilindro angulado. Para que la compresión sea eficaz, debe existir una adaptación anatómica previa perfecta con contacto de los fragmentos, de lo contrario no se produce una compresión.^{22, 44, 45}

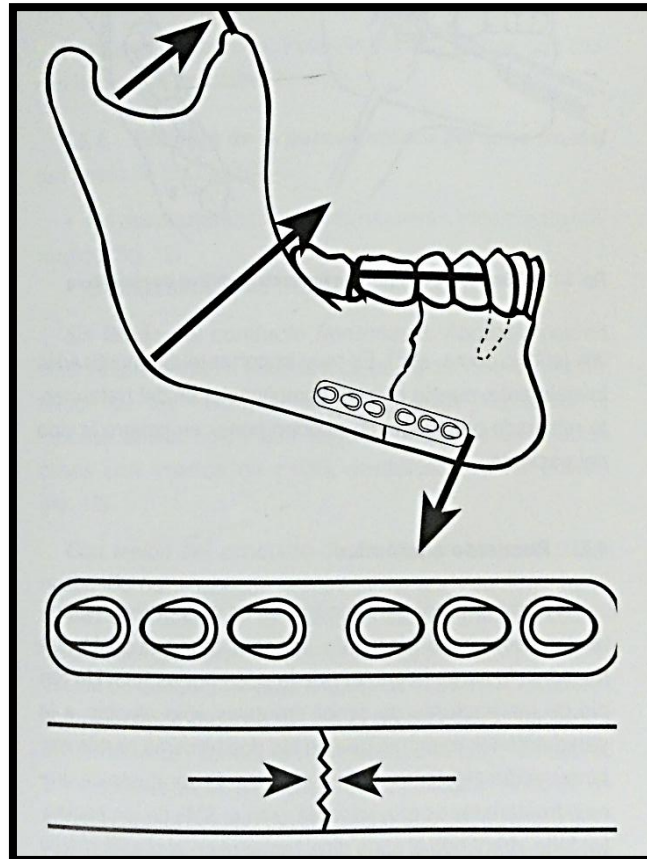


Figura 42. Placa de Compresión.²²

b. Estabilización.

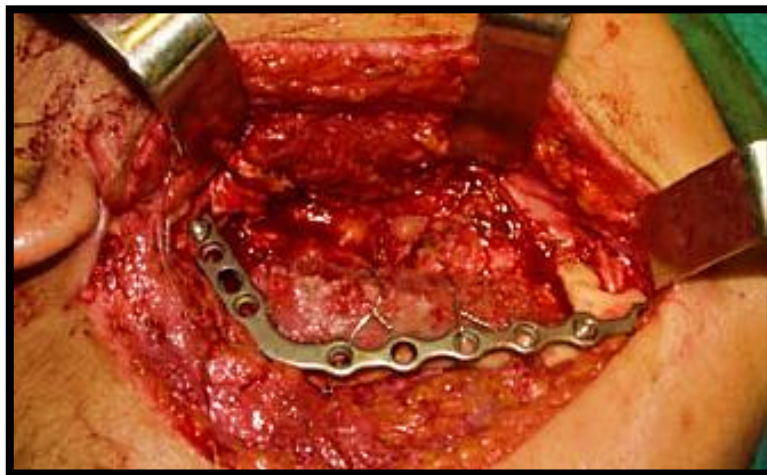Estas placas de estabilización, se trata de un sistema de placas miniaturizadas y tornillos monocorticales de 2-2.5 mm de diámetro, según el fabricante. Basan su eficacia a nivel mandibular, en colocación precisa de las placas en una posición tal, que anulan las fuerzas de distracción que se generan sobre el foco de fractura.

Este sistema está diseñado para su colocación en un abordaje intraoral, no se requiere de bloqueo intermaxilar.^{22, 44, 45}

5.1.3. Placas Tridimensionales.

Son placas de un perfil y diámetro mayor que el de las miniplacas, variando el diámetro de los tornillos que se utilizan. Su rigidez las hace aptas para ser utilizadas como elemento único de estabilización sin necesidad de bloqueo intermaxilar adicional, son maleables, fácilmente adaptables, útiles en la mandíbula ya que solo se requieren de tres a cuatro tornillos.^{43, 44, 45.}

Estos materiales son los más empleados actualmente en la reconstrucción mandibular, ya que este tipo de placas garantizan el soporte biomecánico del conjunto, mientras que el colgajo puede cicatrizar y consolidarse prácticamente libre de cargas y por lo tanto sin movimiento alguno entre los distintos fragmentos que dificulten la osificación.^{43, 44, 45.}



30

Figura 43. Placa tridimensional de reconstrucción.

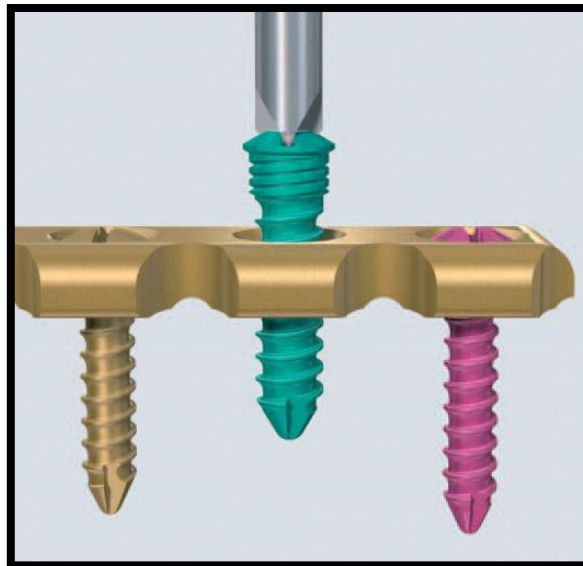
5.2. Sistema de Reconstrucción Mandibular 2.4 UniLOCK.

Este es el sistema de reconstrucción mandibular más utilizado

actualmente en la cirugía reconstructiva de grandes defectos óseos, ya que combina las ventajas de la osteosíntesis con placa y tornillo, con los principios de la fijación interna bloqueada.^{6, 44, 45.}

5.2.1. Fijación Bloqueada.

- Las roscas en el orificio de la placa y en la cabeza del tornillo permiten bloquear los tornillos bien apretados y permanentemente.
- Riesgo reducido de que el tornillo se afloje.
- La estabilidad de la fijación esta aumentada en el caso del espacio limitado después de la extirpación, de hueso de mala calidad o de trasplantes.
- Cirugía reconstructiva simplificada, ya que no siempre es fundamental conseguir la adaptación perfecta de la placa (la estabilidad del implante no depende del contacto inmediato entre la placa y el hueso).^{44, 45.}



44

Figura 44. Fijación Bloqueada.

5.2.2. Indicaciones.

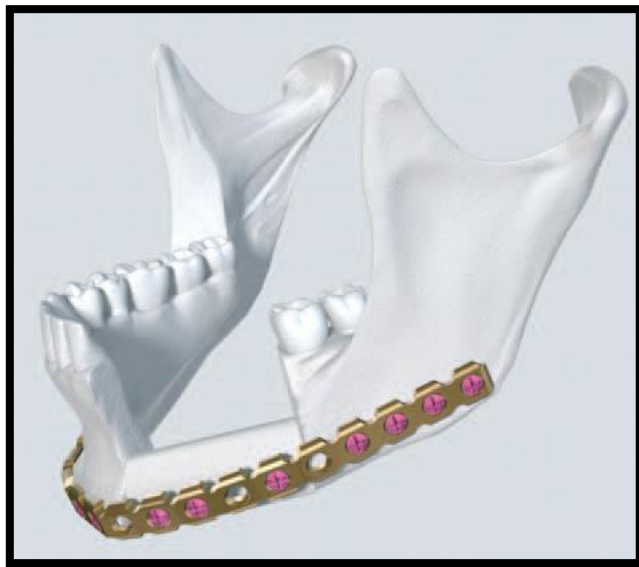Este sistema está indicado para:

- Traumatismos.

Fracturas conminutas, fracturas con defecto, y fracturas inestables e infectadas de la mandíbula.

- Cirugía Reconstructiva.

Osteosíntesis de puente con o sin injerto óseo, para reconstrucciones tanto primarias como secundarias (extirpación de tumores, pseudoartrosis).^{44, 45.}



44

Figura 45. Placa UniLOCK 2.4 en Cirugía Reconstructiva.

Estas placas de reconstrucción se presentan con un orificio roscado de la placa para el bloqueo estable de los tornillos UniLOCK de 2.4 y 3.0 mm de diámetro. La placa funciona como un fijador externo, aplicado internamente. Los orificios de este tipo de placas también permiten el uso de tornillos de cortical en angulaciones.^{44, 45.}

Estas placas tienen tres diferentes presentaciones; rectas, en ángulo, con una cabeza condilar o con doble ángulo. El grosor de este tipo de placas es de 2.5 mm, de anchura de la placa: 8.0 mm, espacio entre orificios: 8.0 mm.^{44, 45.}

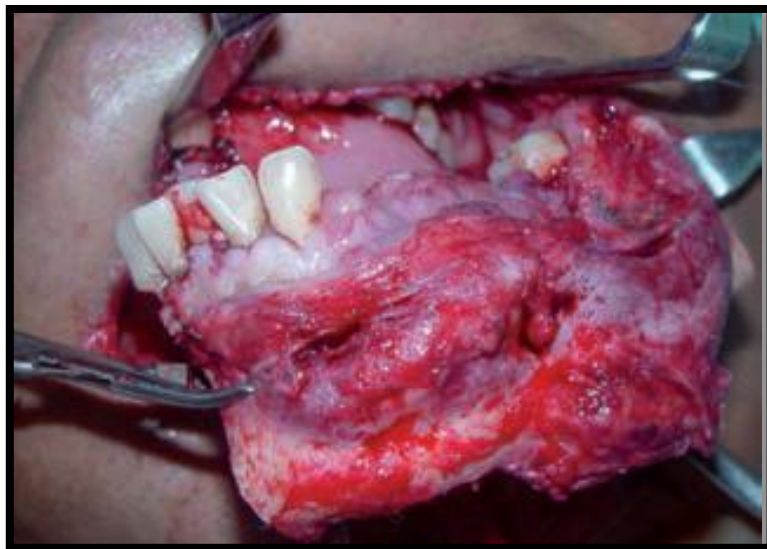
5.2.3. Técnica Quirúrgica.

- Exposición.

Se expone la fractura o la zona que se va a extirpar. Se practica una incisión vertical en la línea media del labio inferior que se continua hacia el ángulo mandibular 4cm por debajo del borde basilar de la mandíbula.^{20, 22,36.}

Se traza una incisión horizontal a través del mucoperiostio de las caras vestibular y lingual de la mandíbula, prolongándolas hasta la región retromolar. A continuación se levantan los colgajos mucoperiosticos lingual y vestibular desinsertando el músculo milohioideo por la cara lingual y ligando el paquete vasculonervioso mentoniano por vestibular.^{20, 22,36.}

A través de la cervicotomía se disecciona hasta el borde basilar mandibular ligando los vasos faciales, preservando la rama marginal del nervio facial y seccionando la inserción del músculo masetero en el ángulo mandibular. Se individualiza el cuerpo y la rama ascendente de la mandíbula separándolas de la musculatura maseterina por su parte externa y de la musculatura pterigoidea por la parte interna.^{20, 22,36.}



29

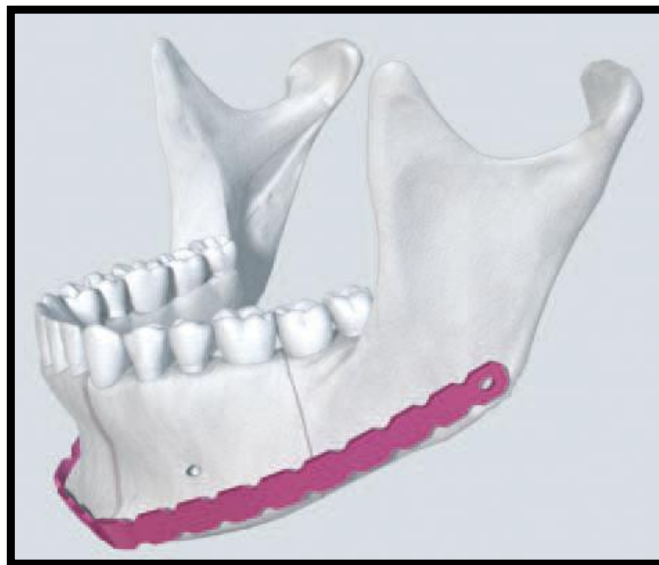Figura 46. Extirpación del tumor.

Se realiza la osteotomía vertical en el sector anterior de la mandíbula y se moviliza mediante una pinza de hueso. Tras identificar y ligar el paquete vasculonervioso del nervio dentario inferior se incide sobre la cápsula de la articulación temporomandibular y se desarticula la mandíbula.^{20, 22,36.}

Los colgajos mucoperiósticos lingual y vestibular se aproximan y se suturan cubriendo completamente el lecho quirúrgico residual. Finalmente se sutura la incisión labial y la cervicotomía horizontal, dejando siempre un drenaje aspirativo y un apósito compresivo.^{20, 22,36}

- Selección de la Placa.

La longitud de la placa deberá seleccionarse de modo que puedan introducirse tres tornillos UniLOCK 2.4 o 3.0 mm de diámetro a 1 mm de la fractura o de la línea de osteotomía planificada, en ambos lados del defecto. Cuatro tornillos en cada lado del defecto incrementan la estabilidad de la fijación.^{44, 45.}




44

Figura 47. Selección de la Placa.

- Corte de la Placa.

La placa se puede cortar a la longitud adecuada con una mano y sin necesidad de aplicar fuerza usando el cortador Shortcut 2.4.

- Se introduce el primer Shortcut sobre la placa, y el segundo, desde la otra dirección.
- Los dos elementos Shortcut deberán tocarse entre sí.
- Y finalmente se deben cerrar los mangos con una mano.^{44, 45.}



44

Figura 48. Corte de la Placa.

- Inserción de los Tornillos para Doblado.

Antes de contornear la placa, se deben introducir los tornillos protectores para doblado en los orificios de la placa en los que posteriormente se introducirán los tornillos UniLOCK de 2.4 o 3.0 mm de diámetro. Los tornillos para doblado impiden que los orificios de la placa se deformen al doblarla y aseguran un encaje correcto del tornillo UniLOCK.^{6, 44, 45.}

- Moldeado de las Placas.

Se moldea la placa según la plantilla para doblar usando, la prensa con pico, la grifa para placas o ambas, esto nos va a ayudar a:

- El control sencillo y preciso del proceso del doblado.
- Que la placa se doble solo con la fuerza mínima.^{44, 45.}



44

Figura 49. Inserción de los tornillos para doblado y modelado de placas.

- Selección del Tornillo.

Para fijar la placa pueden utilizarse tornillos de bloqueo (2.4 y 3.0 mm de diámetro) o tornillos sin bloqueo (tornillos de cortical de 2.4 mm de diámetro) o una combinación de ambos tipos de tornillo. Generalmente se utilizan estos últimos para los casos en los que un orificio del tornillo no se pueda perforar previamente a un ángulo de 90° por razones anatómicas o de accesibilidad.^{44, 45.}

- Colocación de la Placa.

Se coloca la placa sobre la zona afectada.^{44, 45.}

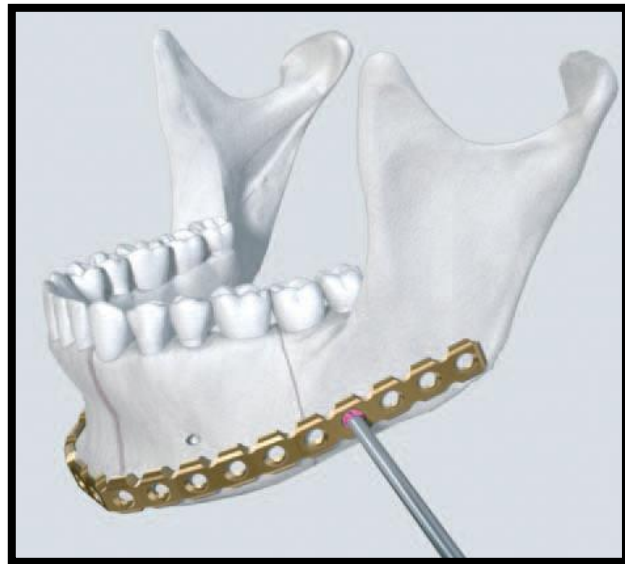- Perforación de los Orificios para los Tornillos.

- Primero se debe perforar directamente sobre osteotomía o la línea de fractura, o adyacente a la misma.
- Es importante que el orificio perforado quede centrado en el orificio de la placa, a un ángulo de 90°, para asegurar el bloqueo preciso del tornillo en el orificio de la placa. Posterior se introduce la guía de broca roscada en el orificio correspondiente de la placa.^{44, 45.}

- Determinación de la Longitud del Tornillo.

Se utiliza el medidor de profundidad para determinar la profundidad adecuada del tornillo.^{44, 45.}

- Introducción de los Tornillos.
 - Fracturas: Primero, se introducen los tornillos adyacentes a la línea de fractura. A continuación, se deben introducir todos los tornillos restantes. De esta manera se completa la fijación de la fractura.
 - Extirpación de Tumores: Para colocar la placa con precisión, se deben introducir por lo menos dos tornillos en cada lado de la línea de osteotomía planificada antes de la extirpación.^{44, 45.}



44

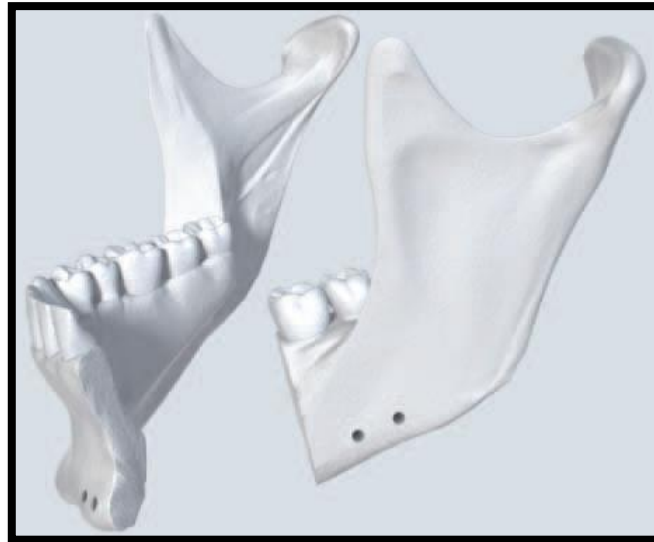Figura 50. Introducción de los Tornillos.

- Extirpación.

Se debe extraer la placa mientras se lleva la cuenta de la disposición y la colocación de los tornillos extraídos de los orificios de la placa. Finalmente se debe efectuar la extirpación.^{44, 45}

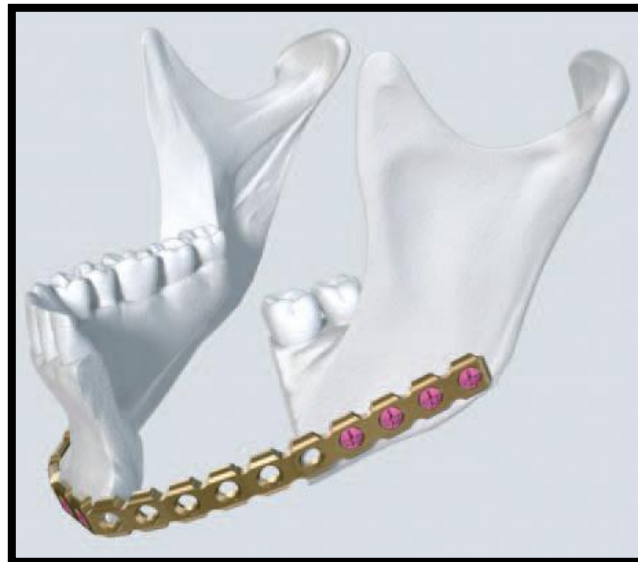
- Fijación de los Implantes.

Se coloca la placa de nuevo en la mandíbula en la posición correcta, fijándola con los tornillos que se extrajeron antes; luego, se introducen todos los tornillos faltantes.^{44, 45.}



44

Figura 51. Vista previa a la fijación de la placa.



44

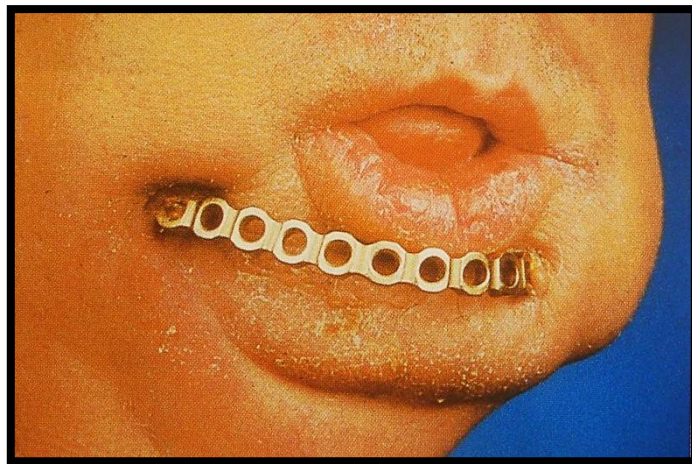
Figura 52. Fijación de la Placa.

Capítulo 6.

COMPLICACIONES POST - OPERATORIAS.

En cualquier intervención que se coloca un implante pueden aparecer diversas complicaciones, tales como:

- Reacción Inflamatoria de Tejido Blando.
- Contorno Inapropiado.
- Infección.
- Migración del Implante.
- Extrusión del implante.^{19, 38, 45}



34

Figura 53. Paciente tras la resección de un tumor, incluida la resección mandibular de continuidad con exposición de la placa.

El factor más común compartido por todos los biomateriales es el riesgo de infección. La adhesión de bacterias en la superficie de un biomaterial implantado es un paso esencial en la patogenia de la infección y se ha descrito como un proceso en dos etapas:

- Fase física reversible inicial. (interacción fisicoquímica entre las bacterias y la superficie del material).
- Fase celular irreversible. (interacciones celulares en las bacterias y

la superficie del material).^{19, 38, 45}

6.1.1. Fase Física Reversible Inicial.

La fijación inicial a las bacterias a la superficie del material es el comienzo de la adhesión y se produce por el contacto entre ambas, desencadenando por una serie de fuerzas físicas, y puede ser neutralizada mediante lavado mecánico o irrigación.^{19, 38, 45}

6.1.2. Fase Celular Irreversible.

En la segunda fase, se produce una adherencia más firme de las bacterias a la superficie mediante diversas estructuras poliméricas en la superficie bacteriana, como capsulas vellosidades. Una vez que han quedado firmemente adheridas, esta biopelícula origina colonización, protección frente a la fagocitosis, interferencia en la respuesta inmunitaria celular y reducción de la eficacia de los antibióticos.^{19, 38, 45}

Es probable que la fase reversible se produzca en el quirófano durante la implantación y que la segunda fase tenga lugar en el periodo post operatorio precoz, que coincide con el momento de aparición de un gran número de infecciones de implantes, que se manifiestan típicamente al cabo de semanas o meses de la cirugía inicial. Las infecciones de material aloplástico que aparecen años después de la colocación del implante debe originarse por diseminación hematógena o por inoculación directa a través de la capsula circundante.¹⁹

Cuando se produce una infección purulenta, la administración de antibióticos y el drenaje no suelen ofrecer una solución permanente. Una vez establecida, la biopelícula bacteriana es esencialmente impenetrable a los antibióticos. En este punto, se aconseja el drenaje y retirar el implante. No se debe realizar la implantación en al menos 3-6 meses para permitir la resolución completa de la infección y la inflamación de los tejidos circundantes.^{19,45.}

Capítulo 7.

PRESENTACIÓN DEL CASO CLÍNICO.

7.1. Ficha Clínica.

Paciente femenino de 65 años de edad, quien acude a valoración por parte de su médico particular al servicio de Cirugía Maxilofacial por presentar aumento de volumen mandibular con importante deformación facial en la región anterior de la mandíbula, con 15 años de evolución, asintomática y tolerando la vía oral.

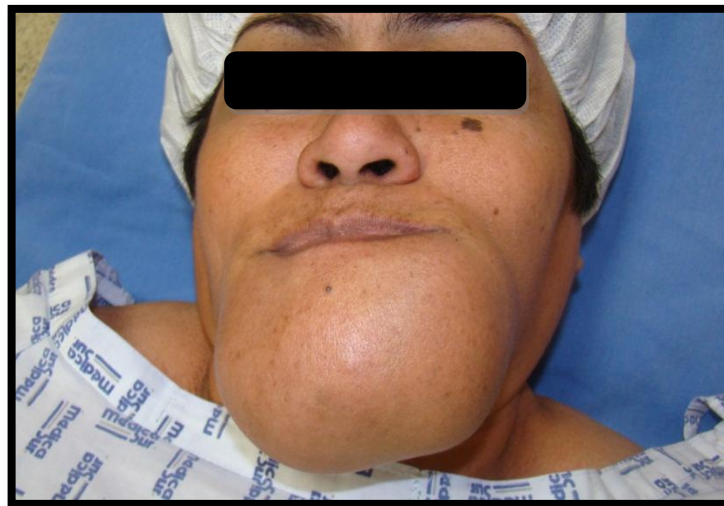

Figura 54. Fotografía Extraoral.

Fuente. Arellano Flores, Agueda Marisol.

Niega antecedentes personales patológicos y hereditarios de importancia para su padecimiento actual. Se le realiza biopsia incisional de la lesión. El estudio histopatológico, reporte, una neoplasia constituida por islotes epiteliales odontogénicos, algunos de los cuales presentaban queratinización central y células de aspecto ameloblástico con un abundante estroma fibroso en su mayor parte colagenizado, obteniendo el diagnóstico de ameloblastoma desmoplásico.

7.2. Tratamiento.

Se realizó estereolitografía para la planeación de osteotomías y reconstrucción inmediata. Se programa en quirófano para mandibulectomía segmentaria derecha e izquierda con Anestesia General Inhalatoria Balanceada (AGIB), y reconstrucción mandibular inmediata con placa de reconstrucción de titanio.

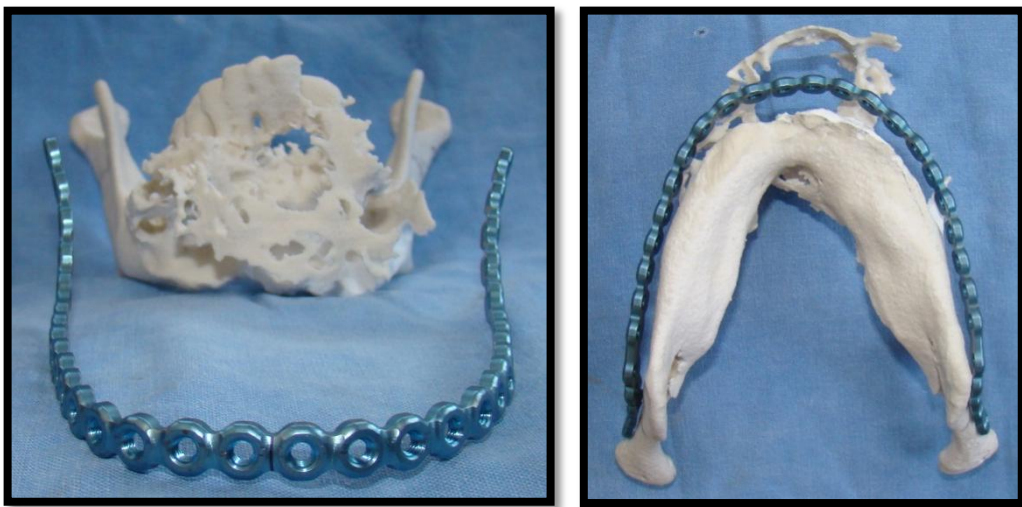


Figura 55. Estereolitografía y placa de titanio previamente conformada. (Sistema 2.4 UniLOCK).

Fuente. Esp. Arellano Flores, Agueda Marisol.

7.2.1. Técnica Quirúrgica.

Se realiza abordaje extraoral a través del mucoperiostio de las caras vestibular y lingual de la mandíbula, prolongándolas hasta la región retromolar de ambos lados. A continuación se levantan los colgajos mucoperiosticos lingual y vestibular desinsertando el músculo milohioideo por la cara lingual y ligando el paquete vasculonervioso mentoniano por vestibular.

A través de la cervicotomía se disecciona hasta el borde basilar mandibular ligando los vasos faciales, preservando la rama marginal del nervio facial

y seccionando la inserción del músculo masetero en el ángulo mandibular. Se individualiza el cuerpo y la rama ascendente de la mandíbula separándolas de la musculatura maseterina por su parte externa y de la musculatura pterigoidea por la parte interna.

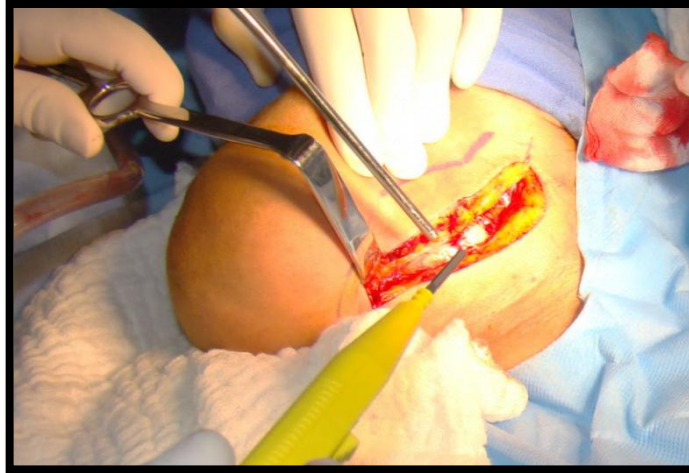


Figura 56. Incisión de abordaje extraoral.

Fuente. Esp. Arellano Flores, Agueda Marisol.

Se efectúan dos osteotomías, ambas a la altura distal del segundo molar a nivel del ángulo mandibular, incluyendo en la resección todo el sector afectado por el ameloblastoma, así como borde basal y conservando el cóndilo.

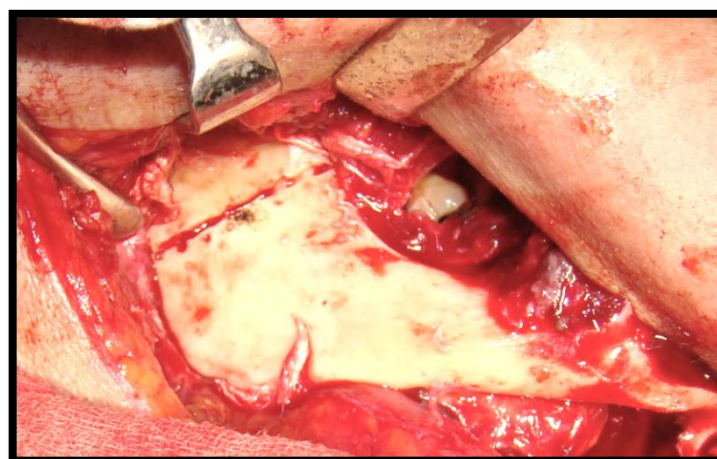


Figura 57. Osteotomía horizontal

Fuente. Esp. Arellano Flores, Agueda Marisol.

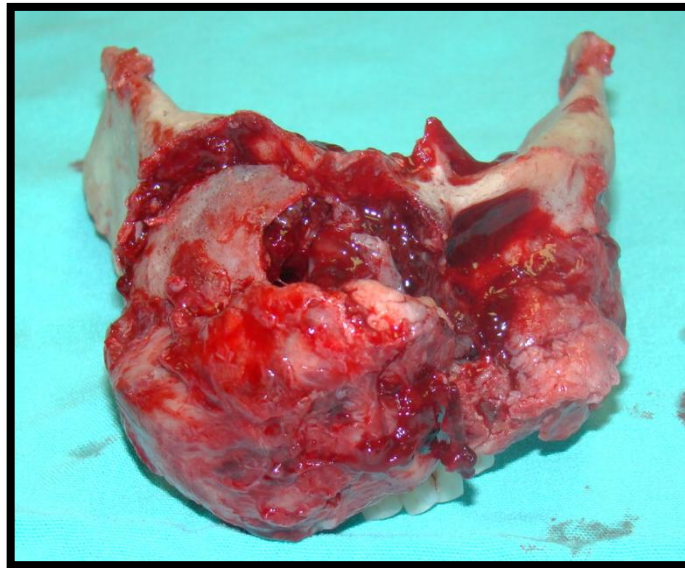


Figura 58. Espécimen seccionado sin involucrar el cóndilo.

Fuente. Esp. Arellano Flores, Agueda Marisol.

Posterior a la resección del ameloblastoma, se coloca la placa de reconstrucción de titanio (UniLOCK 2.4) previamente contorneada sobre la estereolitografía. Se fija con tornillos de bloqueo de 2.4 mm de diámetro. Una vez colocada ya la placa de reconstrucción se sutura por planos y se dejan drenajes.

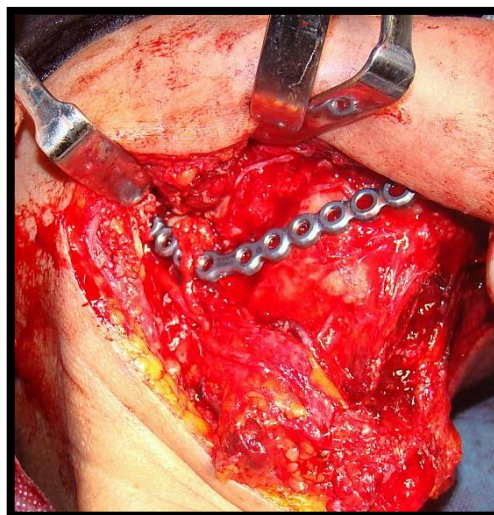

Figura 59. Colocación de placa de reconstrucción.

Fuente. Esp. Arellano Flores, Agueda Marisol.

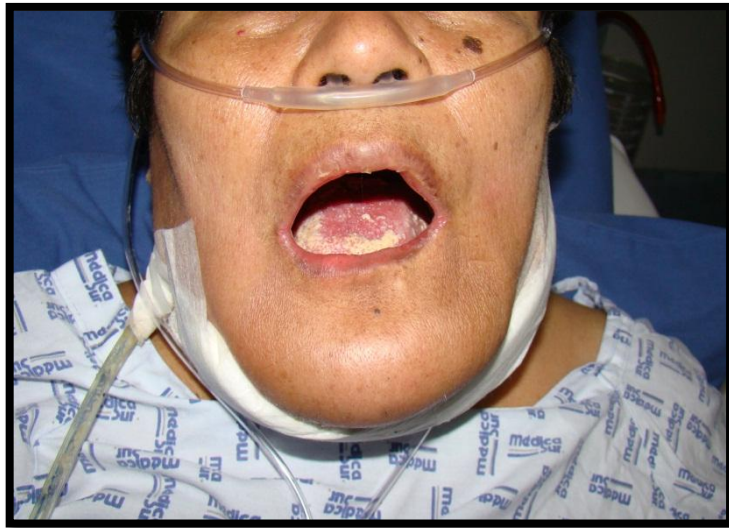


Figura 60. Post-operatorio inmediato.

Fuente. Esp. Arellano Flores, Agueda Marisol.

DISCUSIÓN.

El ameloblastoma desmoplásico descrito por Eversole et. al. En 1984 es poco frecuente. Según datos de Neville representan entre el 8.8% y el 12,7% de todos los tipos de ameloblastoma.


Entre los aspectos clínicos se destaca la frecuente localización en el maxilar superior, especialmente en el sector anterior a diferencia de las otras variantes que prevalecen en el sector del ángulo y rama mandibular. Para Cawson⁽²¹⁾ la distribución entre ambos huesos maxilares es similar. Otros en cambio como Regezi ⁽²⁵⁾ comunican una mayor frecuencia en la mandíbula pero con localización prevalente en el sector premolar-molar.

Los datos de la literatura referidos a sexo y edad son discrepantes. Según Cawson⁽²¹⁾ y López ⁽³¹⁾ la predilección es similar a los del ameloblastoma multiquístico. Mientras que Regezi ⁽²⁵⁾ reporta un predominio por el sexo femenino.

Según Gnepp⁽²⁶⁾ la edad de afectación del ameloblastoma desmoplásico suele ser en la cuarta década de la vida, tanto en mandíbula como en maxilar, y su localización es preferentemente en la región anterior de ambos maxilares.

En el caso clínico reportado observamos esta tumoración en un paciente de sexo femenino cuya localización y predilección coinciden con lo ya descrito anteriormente por Regezi ⁽²⁵⁾ y Gnepp ⁽²⁶⁾ en cuanto a localización se refiere este último.

Respecto a la edad en que se presenta este ameloblastoma desmoplásico descrito por Gnepp⁽²⁶⁾ diferimos un poco, ya que en el caso clínico presentado por nosotros podemos encontrar que nuestra paciente



se encuentra en la sexta década de vida, estando totalmente de acuerdo con lo antes mencionado por Cawson⁽²¹⁾ y López⁽³¹⁾ que nos señalan que estos datos de sexo y edad suelen ser discrepantes.

La detección y diagnóstico precoz de este tipo de tumor es de fundamental importancia al permitir un tratamiento menos resectivo, con mínimas consecuencias estéticas y psicológicas para el paciente mejorando su calidad de vida luego de la cirugía y posibilitando un mejor pronóstico.

REFERENCIAS BIBLIOGRÁFICAS.

- 1) Sebastian Sauerbier. *The development of plate osteosynthesis for the treatment of fractures of the mandibular body – A literature review.* Journal of Cranio-Maxillofacial Surgery, Volume 36, Issue 5, July 2008, Pages 251–259.
- 2) Zachary S. Peacock, *Customized Repair of Fractured Mandibular Reconstruction Plates.* Journal of Oral and Maxillofacial Surgery, Volume 70, Issue 10, October 2012, Pages 563–573.
- 3) Martínez-Villalobos Castillo, S. *Osteosíntesis maxilofacial con titanio.* Rev Esp. Cirugía Oral y Maxilofacial. 2004, vol.26, n.6, pp. 351-368. ISSN 1130-0558.
- 4) Beumer, John. *Maxillofacial Rehabilitation.* Editorial Ishiyaku EuroAmerica. 1996.
- 5) Zerón Agustín. *Osteointegración: serendipia o razonamiento científico.* Revista Mexicana de Odontología Clínica. 2006, año 1, n.4. pp. 4-9.
- 6) Martínez-Villalobos Castillo, S. et al. *Aportaciones del sistema Unilock 2.0 a la osteosíntesis mandibular.* Rev. Esp. Cirugía Oral y Maxilofacial. 2004, vol.26, n.5, pp. 287-296.
- 7) Latarjet, Michelo. *Anatomía Humana. Tomo II.* Editorial Medica Panamericana, Buenos Aires, 2004.
- 8) Herrera Saint-Leu, Patricia. *Anatomía Integral.* Editorial Trillas. México, D.F., 2008.
- 9) Schünke. *Prometheus. Texto y Atlas de Anatomía. Tomo III.2^{da} ed.* Editorial Médica Panamericana. España, 2011.
- 10) Drake L., Richard. *Gray Anatomía para Estudiantes.* Editorial Elsevier. España, 2005.
- 11) Moore L., Keith. *Anatomía con Orientación Clínica. 5^{ta} ed.* Editorial Médica Panamericana. México, D.F. 2007.

- 12) Frank. H. Netter. *Atlas de Anatomía Humana*. 5^{ta}ed. Editorial Elsevier Masson. España. 2011.
- 13) Langman, Sadler. *Embriología Médica. Con Orientación Clínica*. 10^aed. Editorial Médica Panamericana. Buenos Aires, Argentina. 2007.
- 14) Gómez de Ferraris, María Elsa. *Histología y Embriología Bucodental*. 2^{da} ed. Editorial Médica Panamericana. Madrid. 2002.
- 15) Moore, Perseaud. *Embriología Clínica*. Editorial Elsevier. Madrid, España. 2005.
- 16) Raspall, Guillermo. *Cirugía Oral e Implantología*. 2^aed. Editorial Médica Panamericana. Madrid, España. 2007.
- 17) Cruz Hernando, Rafael. *Nervios Craneanos*. 3^{ra}ed. Editorial Prado. 2009.
- 18) Wilson-Pauwels. *Nervios Craneales. En la Salud y la Enfermedad*. 2^a ed. Editorial Medica Panamericana. Buenos Aires. 2003.
- 19) Sandner Montilla, Olaf. *Tratado de Cirugía Oral y Maxilofacial. Introducción básica a la enseñanza*. Editorial Amolca. Venezuela. 2007.
- 20) Fonseca J. Raymond. *Oral and Maxillofacial Trauma*. Volumen 2. 3^a ed. Editorial Elsevier Saunders. Michigan. 2005.
- 21) Cawson, R.A. *Fundamentos de Medicina y Patología Oral*. 8^a ed. Editorial Elsevier. Barcelona, España. 2009.
- 22) Raspall, Guillermo. *Tumores de Cara, Boca, Cabeza y Cuello. Atlas Clínico*. 2^a ed. Editorial Masson. Barcelona, España. 2000.
- 23) Cecotti, Eduardo Luis. *El Diagnostico en Clínica Estomatológica*. Editorial Médica Panamericana. Buenos Aires, Argentina. 2007
- 24) Gutiérrez Pérez, José Luis. *Atlas de Tumores Odontogénicos*. Universidad de Sevilla. España. 2006
- 25) Reggezzi, Joshep A. *Oral Pathology Clinical Phatology Correlations*. 6^a ed. Editorial Elsevier Panamericana. San Francisco California.
- 26) Gnepp, Douglas. *Diagnostic Surgical Pathology of the Head and*

- Neck. 2a ed. Editorial Saunders Elsevier. Philadelphia. 2009.
- 27)** Sapp, Philip. *Patología Oral y Maxilofacial Contemporánea*. 2ª ed. Editorial Elsevier. Madrid, España. 2006.
- 28)** André M. Eckardt. *Recurrent ameloblastoma following osseous reconstruction – A review of twenty years*. Journal of Cranio-Maxillofacial Surgery, Volumen 37, Issue 1, January 2009, Pages 36–41.
- 29)** Torres Lagares, Daniel et al. *Ameloblastoma mandibular: Revisión de la literatura y presentación de seis casos*. Med. oral patol. oral cir. bucal, Valencia, v. 10, n. 3, jul. 2005.
- 30)** Suarez C. *Tratado de Otorrinolaringología y Cirugía de Cabeza y Cuello. Cirugía oncológica de cabeza y cuello y de la base de cráneo. Tomo IV*. 2ª ed. Editorial Medica Panamericana. Madrid, España. 2009.
- 31)** López Alvarenga, Rodrigo et al. *Ameloblastoma multiquístico mandibular tratado con terapia menos invasiva: Caso clínico y revisión de la literatura*. Rev. Esp. Cirugía Oral y Maxilofacial, Madrid, v. 32, n. 4, dic. 2010.
- 32)** Beumer, John. *Maxillofacial Rehabilitation*. Editorial Ishiyaku EuroAmerica. 1996.
- 33)** Keith, David Alexander. *Atlas of Oral and Maxillofacial Surgery*. Editorial Saunders. Michigan. 2008.
- 34)** Aguilar S., Célia et. al. *Hemimandibulectomía como Tratamiento de Ameloblastoma Multiquístico*. Acta Odontológica Venezolana. v. 49, n.3, 2011.
- 35)** Know, Paul. Manual Clínico de Cirugía Oral y Maxilofacial. 3ª ed. Editorial Actualidades Medico Odontológicas Latinoamérica. 2003.
- 36)** Vargas Alvarado, Karyna. Et. al. *Mandibulectomía en el Tratamiento del Cáncer de Cavidad Oral*. Instituto Mexicano del Seguro Social IMSS. V.32, n.6, 2009.
- 37)** Navarro Vila, Carlos. *Tratado de Cirugía Oral y Maxilofacial. Tomo II*. 2ª ed. Editorial Arán. España. 2009.

- 38) Ward Booth, Peter. *Traumatismos Maxilofaciales y Reconstrucción Facial Estética*. Editorial Elsevier. Madrid, España. 2005.
- 39) Zachary S. Peacock. Et. al. *Customized Repair of Fractured Mandibular Reconstruction Plates*. Journal of Oral and Maxillofacial Surgery. October 2012. Vol. 70, Pages 563-573.
- 40) Harvey Chim, M.D., et. al. Reconstruction of Mandibular Defects. *Seminars in Plastic Surgery*. Vol. 24. n.2. pp.188-197. 2010.
- 41) Salueiro, Martin et. al. Experience with the Use of Prebent Plates for the Reconstruction of Mandibular Defects. *Craniomaxillofacial Trauma and Reconstruction*. v. 3. n. 4. pp. 201-208. 2010.
- 42) Rivera-Malpica, Fernando et. al. *Reconstrucción con Prótesis de Titanio y Colgajo Cutáneo Deltopectoral, posterior a la Resección de Rabdomiosarcoma Alveolar Mandibular. Presentación de un Caso*. Revista Mexicana de Cirugía Pediátrica. V. 16. N.2. pp. 91-95. Abril-junio. 2009
- 43) Fonseca J. Raymond. *Oral and Maxillofacial Trauma*. Volumen 1. 3ª ed. Editorial Elsevier Saunders. Michigan. 2005.
- 44) Synthes. *Compact 2.4 UniLOCK. Sistema de Reconstrucción para la Mandíbula. Técnica Quirúrgica*. Asociación para el Estudio de Osteosíntesis. 2007
- 45) Prein J., *Manual of Internal Fixation in the Cranio-Facial Skeleton*. Berlin: Springer. 2008.
- 46) Neumann, Andreas. Biomaterials for Craniofacial Reconstruction. *GMS Current Topics in Otorhinolaryngology – Head and Neck Surgery*. Vol. 8. 2009.