



**UNIVERSIDAD NACIONAL AUTÓNOMA  
DE MÉXICO**

---

---



**FACULTAD DE ODONTOLOGÍA**

**CONSIDERACIONES DE TRATAMIENTO EN  
OSTEONECROSIS DE MAXILAR Y MANDÍBULA EN  
PACIENTES TRATADOS CON BIFOSFONATOS.**

**T E S I N A**

**QUE PARA OBTENER EL TÍTULO DE**

**C I R U J A N A   D E N T I S T A**

**P R E S E N T A:**

**MARIANELA OLVERA MATA**

**TUTOR: Esp. JACOBO RIVERA COELLO**



Universidad Nacional  
Autónoma de México



**UNAM – Dirección General de Bibliotecas**  
**Tesis Digitales**  
**Restricciones de uso**

**DERECHOS RESERVADOS ©**  
**PROHIBIDA SU REPRODUCCIÓN TOTAL O PARCIAL**

Todo el material contenido en esta tesis esta protegido por la Ley Federal del Derecho de Autor (LFDA) de los Estados Unidos Mexicanos (México).

El uso de imágenes, fragmentos de videos, y demás material que sea objeto de protección de los derechos de autor, será exclusivamente para fines educativos e informativos y deberá citar la fuente donde la obtuvo mencionando el autor o autores. Cualquier uso distinto como el lucro, reproducción, edición o modificación, será perseguido y sancionado por el respectivo titular de los Derechos de Autor.

**A mis padres:**

Por ser quienes me han brindado su apoyo en todo momento, me han comprendido y me han tolerado todos estos años, y en los momentos más difíciles, me han ayudado a crear metas y a cumplirlas, me han demostrado que siempre que hay una caída hay que levantarse, a ser positivos siempre por eso y mucho mas GRACIAS!!! . ¡Los quiero!

**A mi hermano:** Gordis que aunque eres menor que yo he aprendido muchas cosas de ti, échale muchas ganas, yo sé que lograrás lo que te propongas.

**A mi familia :** Abuelos, tíos, tías, primos, primas, sobrinos, a los que han creído en mi siempre gracias de todo corazón ¡La familia es la base del éxito!

Mi eterno agradecimiento para Alberto, por tu cariño, apoyo, paciencia y comprensión, gracias por formar parte de mi vida.

**A mis amigos:** Ana, Rafa, Gaby, Fredy por todas esas bailadas y momentos lindos que hemos pasado juntos, ¡de las mejores épocas de mi vida! A mis amigos de toda la carrera Kika, las Eves, Lety por esas salidas para desestrés y momentos graciosos toritos ambulancias jaja . A los amigos de la periférica Angy, Karina, Sandy, Gus, aunque fue muy poco el tiempo de conocernos se formaron unos buenos lazos. A mis amigos de servicio social por cada fin de semana genial que pasamos juntos y sé que nuestra amistad seguirá por mucho tiempo Paco, Jaqui, Chio, Rosi, Kika. A mis amigos del seminario por compartir más que un aula.

Gracias a todas y cada una de esas personas importantes en mi vida, con las que conviví sinceramente y con las que compartí la formación profesional en la facultad de Odontología, a todos aquellos que con su aliento, apoyo incondicional, que con el simple hecho de brindarme su tiempo y escucharme, son parte de este éxito, apoyando así mi desempeño académico, y mi desarrollo personal. Con lo que me comprometo a corresponder con amor, entusiasmo a ser una mejor persona, hija, hermana, amiga y profesionista.

A los profesores del seminario de titulación por sus nuevas enseñanzas, a mi tutor el Dr. Jacobo Rivera Coello por el desarrollo de este trabajo Gracias!!!

Mi profundo agradecimiento a la **Universidad Nacional Autónoma de México**, ya que me brindó la oportunidad de estar en sus aulas, conocer a mis amigos, aprender de mis profesores, y a sentirme orgullosa de ser parte de la Máxima Casa de Estudio! ¡¡Goyaa Goyaaa!!!!



## ÍNDICE

<b>1. INTRODUCCIÓN</b> .....	<b>6</b>
<b>2. TEJIDO ÓSEO</b> .....	<b>8</b>
2.1 COMPOSICIÓN DEL TEJIDO ÓSEO.....	8
2.1.1 CÉLULAS ÓSEAS.....	8
2.1.1.1 OSTEOCLASTOS.....	8
2.1.1.2 OSTEOBLASTOS.....	9
2.1.1.3 OTEOCITOS.....	9
2.1.1.4 CÉLULAS OSTEOPROGENITORAS.....	10
2.1.2 MATRICES DEL HUESO.....	10
2.1.2.1 MATRIZ ORGÁNICA.....	10
2.1.2.2 MATRIZ INORGÁNICA.....	11
2.2 ESTRUCTURA ÓSEA.....	11
2.2.1 MICROESTRUCTURA.....	12
2.2.1.1 TEJIDO ÓSEO INMADURO.....	12
2.2.1.2 TEJIDO ÓSEO MADURO.....	12
2.2.2 MACROESTRUCTURA.....	13
2.2.2.1 TEJIDO ÓSEO COMPACTO.....	13
2.2.2.2 TEJIDO ÓSEO ESPONJOSO.....	13
2.3 OSIFICACIÓN DEL HUESO.....	14
2.3.1 OSIFICACIÓN ENDOCONDRIAL.....	14
2.3.2 OSIFICACIÓN INTRAMEMBRANOSA.....	15
2.4 FISIOLÓGÍA ÓSEA.....	15
2.4.1 CALCITONINA.....	16
2.4.2 CÁLCIO.....	16
2.4.3 PARATHORMONA.....	16
2.4.4 VITAMINA D.....	16
2.4.5 OSTEOPROTEGERINA Y SISTEMAS RANKL Y RANK.....	17



2.4.5.1 SISTEMA RANKL.....	17
2.4.5.2 SISTEMA RANK.....	17
2.4.5.3 OSTEOPROTEGERINA.....	18
2.5 REMODELADO ÓSEO.....	18
2.5.1 FACTORES REGULADORES DEL REMODELADO ÓSEO.....	18
2.5.2 FASES DEL REMODELADO ÓSEO.....	19
<b>3. BIFOSFONATOS.....</b>	<b>22</b>
3.1 ANTECEDENTES.....	22
3.2 DEFINICIÓN.....	22
3.3 CLASIFICACIÓN.....	23
3.4 MECANISMOS DE ACCIÓN.....	24
3.5 FARMACOCINÉTICA.....	26
3.6 VÍAS DE ADMINISTRACIÓN.....	26
3.6.1 VÍA ORAL.....	26
3.6.1.1 NOMBRE GENÉRICO, DOSIS Y USO MÁS FRECUENTE.....	26
3.6.2 VÍA INTRAVENOSA.....	27
3.6.2.1 NOMBRE GENÉRICO, DOSIS Y USO MÁS FRECUENTE.....	27
3.7 INDICACIONES TERAPÉUTICAS.....	28
3.7.1 ENFERMEDAD DE PAGET (OSTEÍTIS DEFORMANTE).....	29
3.7.2 HIPERCALCEMIA MALIGNA.....	29
3.7.3 MIELOMA MÚLTIPLE.....	29
3.7.4 OSTEOPOROSIS.....	30
3.7.5 OSTEOGÉNESIS IMPERFECTA.....	30
3.7.6 CÁNCER DE MAMA Y PRÓSTATA.....	30
3.7.6.1 CÁNCER DE MAMA.....	31
3.7.6.2 CÁNCER DE PRÓSTATA.....	31
3.8 CONTRAINDICACIONES.....	32
<b>4. OSTEONECROSIS DE MAXILA Y MANDÍBULA POR BIFOSFONATOS.....</b>	<b>34</b>
4.1 DEFINICIÓN.....	34



4.2 ANTECEDENTES.....	34
4.3 CARACTERÍSTICAS CLÍNICAS.....	34
4.4 CARACTERÍSTICAS RADIOLÓGICAS.....	35
4.5 CUADRO CLÍNICO Y DIAGNÓSTICO DE ONM.....	37
4.6 DIAGNÓSTICOS DIFERENCIALES.....	37
4.7 FACTORES DE RIESGO.....	37
4.7.1 RELACIONADOS CON EL FÁRMACO.....	37
4.7.2 FACTORES LOCALES.....	38
4.7.3 FACTORES DEMOGRÁFICOS Y SISTÉMICOS.....	38
4.7.4 OTROS FACTORES.....	39
4.8 PREVENCIÓN.....	39
4.9 RECOMENDACIONES DE TRATAMIENTO PARA EL ESPECIALISTA DENTAL.....	39
4.10 CONSIDERACIONES PARA EL TRATAMIENTO.....	40
4.10.1 EN PACIENTES ASINTOMÁTICOS QUE RECIBEN BF VI.....	41
4.10.2 EN PACIENTES ASINTOMÁTICOS QUE RECIBEN BF VO.....	41
4.10.3 PACIENTES CON OMAB.....	41
4.10.3.1 ESTADIO 0.....	42
4.10.3.2 ESTADIO I.....	42
4.10.3.3 ESTADIO II.....	43
4.10.3.4 ESTADIO III.....	44
4.11 OPCIONES DE TRATAMIENTO.....	45
4.11.1 USO DE CLORHEXIDINA.....	45
4.11.2 ANTIBIOTICOTERAPIA.....	46
4.11.3 DEBRIDACIÓN QUIRÚRGICA.....	46
4.11.4 OXÍGENO HIPERBÁRICO.....	47
4.11.5 PLASMA RICO EN FACTORES DE CRECIMIENTO.....	47
<b>5. CONCLUSIONES.....</b>	<b>48</b>
<b>6. REFERENCIAS BIBLIOGRÁFICAS.....</b>	<b>49</b>



## 1. INTRODUCCIÓN

El tratamiento con Bifosfonatos (BF) ha sido eficaz para alteraciones de procesos patológicos de alta prevalencia, como lo es la Osteoporosis, enfermedad de Paget, así como en cáncer de mama, cáncer de próstata y metástasis óseas, e incluso disminuir el riesgo de fracturas óseas.

Sin embargo recientemente se han reportado casos de osteonecrosis de maxilares y mandíbula por el uso de estos fármacos, la Asociación Americana de Cirujanos Orales y Maxilofaciales (AAOMS) fueron los primeros en publicar casos de osteonecrosis por BF en 2003.

Aunque actualmente no hay gran incidencia de este padecimiento se cree que aumentará en próximos años por el extenso uso de estos fármacos se recomienda que especialistas del área odontológica tengan en cuenta los riesgos que presenta un paciente tratado con bifosfonatos para poder diagnosticar prevenir y tratar este padecimiento.

La AAOMS ha establecido parámetros para el manejo de pacientes bajo terapia con BF con osteonecrosis dependiendo el estadio en el que se encuentre el padecimiento.



## 2. TEJIDO ÓSEO





## **2. TEJIDO ÓSEO**

El tejido óseo es un tipo especial de tejido conjuntivo mineralizado formando por cristales microscópicos de fosfato de calcio dentro de una matriz de colágeno, así se forman laminillas de matriz osteoide calcificada.

La disposición de estas laminillas determinan que hueso será compacto, que es mucho más denso y menos activo metabólicamente o hueso esponjoso o trabecular.<sup>1,2,3</sup>

### **2.1 COMPOSICIÓN DEL TEJIDO ÓSEO**

El hueso cortical o compacto se estructura de conductos de Havers recubiertos de laminillas en disposición concéntrica onde se sitúan los osteocitos. El hueso esponjoso o trabecular lo constituyen laminillas óseas en forma de red que delimitan cavidades areolares que en su interior se encuentra la médula ósea. Tanto el hueso cortical como el esponjoso contienen células especializadas, matriz orgánica y fase mineral.<sup>1,2,3</sup>

#### **2.1.1 CÉLULAS ÓSEAS**

Son células especializadas capaces de promover la mineralización osteoblastos, osteocitos en el tejido óseo.<sup>1</sup>

##### **2.1.1.1 OSTEOCLASTOS**

Los osteoclastos son células grandes (100µm) de forma poliédrica generalmente multinucleadas ricas en anhidrasa carbónica y fosfatasa ácida resistente al tratado (cualquier sal o éster del ácido tartárico) se disponen sobre las superficies óseas de manera aislada o en grupos poco numerosos, primero se forman pre-osteoclastos dotados de un solo núcleo que se adhieren a las superficies óseas y al fusionarse entre sí dan lugar a los osteoclastos expresándose en forma ordenada en una capa uniforme que se llama “borde en cepillo” encargándose directamente de la resorción



ósea, esta es una estructura transitoria y sumamente móvil que da como resultado la erosión y digestión extracelular de los componentes de la matriz ósea<sup>1,2,3</sup>

Los osteoclastos se originan de la fusión de precursores mononucleares que son de origen hematopoyético y están relacionados con la línea monocito-macrófago.<sup>1,2,3</sup>

### **2.1.1.2 OSTEOLASTOS**

Los osteoblastos derivan de las células mesenquimales, que son precursores pluripotenciales presentes en el estroma de la médula ósea que dependiendo de diferentes estímulos tienen la capacidad para diferenciarse en fibroblastos, adipocitos y osteoblastos que se hallan en contacto directo con las superficies óseas, formando grupos compactos de una sola capa.

En la formación inicial existe secreción de moléculas de colágeno por parte de los osteoblastos, que al agruparse forman fibras que constituyen un tejido osteoide que desaparece al finalizar su síntesis por un fenómeno llamado apoptosis o muerte celular programada.<sup>1,2,3</sup>

### **2.1.1.3 OSTEOCITOS**

Algunos osteoblastos quedan atrapados dentro de la matriz ósea, transformándose en células de aspecto estrellado conocidas como osteocitos o bien se aplanan y se transforman en células de revestimiento.<sup>1,2,3</sup>

Los osteocitos se hallan en contacto entre sí y con las células de la superficie que son de revestimiento y osteoblastos que mediante finas prolongaciones tubulares de su citoplasma recorren la matriz ósea de diversas direcciones y les permiten contactarse con osteocitos vecinos, que teóricamente son ideales para detectar el estrés mecánico sobre el hueso y las microlesiones de la matriz. Estas células también transmiten señales a



las células de revestimiento que utilizan la información recibida para mandar localmente una respuesta en la que se implica la síntesis de prostaglandinas in Vitro.<sup>1,2,3</sup>

#### **2.1.1.4 CÉLULAS OSTEOPROGENITORAS**

Estas células proceden de las células mesenquimáticas primitivas y forman una población de células madre que pueden diferenciarse para originar células formadoras de hueso más especializadas (es decir, osteoblastos y osteocitos)<sup>4,5</sup>

#### **2.1.2 MATRICES DEL HUESO**

La matriz extracelular es un sistema inerte que estabiliza la estructura física del hueso, ya que actúa como soporte para facilitar la adhesión celular. La matriz extracelular ayuda a que las células conserven su estado diferenciado. Esta matriz está formada por proteínas extracelulares que interaccionan entre sí formando una malla. Influyen en el desarrollo de las células; migración, proliferación, forma y funciones metabólicas.<sup>1,2</sup>

Las moléculas y anti-adhesivas juegan un papel importante en las interacciones de la matriz extracelular. La principal molécula de adhesión de matriz extracelular es la fibronectina, (glucoproteína asociada a la superficie celular), ya que se encuentran diversas glucoproteínas en la matriz ósea.<sup>2,3</sup>

Los huesos remodelan su estructura dependiendo de estas fuerzas orgánicas lo que implica que la deposición o destrucción de la matriz está controlada por dichas fuerzas mecánicas.<sup>2,3</sup>

#### **2.1.2.1 MATRIZ ORGÁNICA**



Aproximadamente el 35% del peso del hueso deshidratado es matriz orgánica. El principal componente es el colágeno tipo I (aproximadamente 90%) el 10% restante son componentes no colágenos y sedimento.<sup>2,3</sup>

Las proteínas no colágenas modulan la mineralización y la unión de las células a la matriz. Esta unión celular al sustrato de la matriz extracelular se conoce como anclaje, este cambia la forma de la célula y tiene un papel activo en el proceso de diferenciación de osteoblastos a osteocito.<sup>2,3</sup>

### **2.1.2.2 MATRIZ INORGÁNICA**

Responde al 60-70% del hueso deshidratado. Contiene aproximadamente un 99% del calcio; también fósforo, sodio, magnesio, bicarbonato, citrato y potasio que se encuentran en el organismo.<sup>2,3</sup>

Los cristales minerales que se encuentran en el hueso se deben clasificar como apatía, de acuerdo con su composición que contiene carbonatos y combinaciones de fosfato y calcio amorfas.<sup>2,3</sup>

La regulación de esta homeostasis mineral se centra en tres iones: calcio, fosfato y magnesio, con modulación de su concentración por la Vitamina D3, PTH y calcitonina. La vitamina D activa, promueve la formación de proteínas, a las que se les pega el calcio, en el epitelio intestinal favoreciendo la reabsorción del calcio y también del fosfato.<sup>2,3</sup>

La calcitonina apaga la actividad osteoclástica (por un mecanismo desconocido) y facilita la recuperación del nivel basal en el hueso.<sup>2,3</sup>

## **2.2 ESTRUCTURA ÓSEA**

La mayoría de los huesos tienen la estructura básica formada por:

- Una zona externa cortical o compacta



- Una zona interna trabecular o esponjosa.<sup>2,3,4</sup>

## 2.2.1 MICROESTRUCTURA

### 2.2.1.1 TEJIDO ÓSEO INMADURO

Es aquel que se forma primero en el esqueleto de un feto en desarrollo

- No exhibe un aspecto laminar organizado. Por la disposición de sus fibras colágenas que se encuentran entrelazadas, denominado “no laminar”
- Contiene una cantidad relativamente mayor de células por unidad de volumen que el hueso maduro
- Las células tienden a distribuirse al azar.
- Posee más sustancia fundamental
- Se forma con mayor rapidez.<sup>3,4</sup>

### 2.2.1.2 TEJIDO ÓSEO MADURO

La diáfisis de un hueso humano maduro, contiene gran cantidad de unidades estructurales óseas llamadas **Sistemas de Havers u osteonas secundarias**, estas consisten en laminillas concéntricas de matriz ósea alrededor de un conducto central, el conducto de Havers, contiene vasos y nervios.<sup>3,4,5</sup>

Los conductillos que en su interior presentan prolongaciones de los osteocitos, en general se disponen siguiendo un modelo radial respecto al conducto. El sistema de canalículos que se abre en el sistema de Havers sirve para el intercambio de sustancias entre los osteocitos y vasos sanguíneos.<sup>3,4,5</sup>

Entre las osteonas hay restos de laminillas antiguas que reciben el nombre de laminillas intersticiales, debido a esto el hueso maduro recibe también el nombre de **hueso laminar**.<sup>3,4,5</sup>



- **Los conductos de Volkman** (conductos perforantes) son túneles en el hueso laminar a través de los cuales pasan vasos sanguíneos y nervios desde la superficie perióstica y endóstica para alcanzar los conductos de Havers además de conectar a estos entre sí.<sup>3,4,5</sup>
- **La irrigación sanguínea** de la diáfisis en los huesos largos está dada principalmente por arterias que entran en la cavidad medular a través de los agujeros nutricios. La sangre que nutre el tejido óseo sale de la cavidad medular a través de los agujeros nutricios. La sangre que nutre el tejido óseo sale de la cavidad medular, atraviesa el hueso y luego lo abandona por medio de las venas periósticas, por lo que el flujo es centrífugo. Los conductos de Volkman proveen la vía de entrada principal de los vasos que atraviesan el tejido óseo compacto.<sup>3,4,5</sup>

## 2.2.2 MACROESTRUCTURA

### 2.2.2.1 TEJIDO ÓSEO COMPACTO

Es una sustancia compacta sin espacios visibles o hueso cortical. Posee una estructura dura y predomina la matriz ósea. Aquí se localizan los osteocitos dentro de las lagunas alrededor de los conductos de Havers formando los sistemas de Havers u osteonas corticales. Otro sistema de canales conductores de vasos son los conductos de Volkmann, que comunican los conductos de Havers entre sí y con la superficie externa e interna del hueso. Este hueso provee rigidez y soporte ya que forma una capa exterior sólida sobre los huesos<sup>3,4,5</sup>

### 2.2.2.2 TEJIDO ÓSEO ESPONJOSO

Está compuesto por finos listones u hojas que se entrecruzan en distintas direcciones y forman un reticulado esponjoso en forma de redes



caracterizado por trabéculas, en donde se encuentran los osteocitos. Actúa como andamio, provee rigidez y soporte a la mayoría de hueso compacto.<sup>3,4,5</sup>

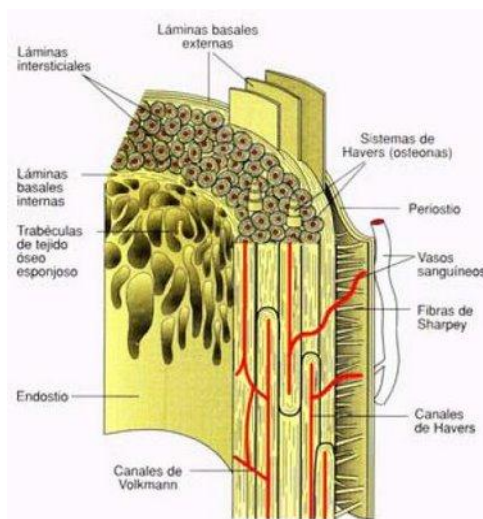


Fig. 1. Estructura de hueso compacto y esponjoso,<sup>6</sup>

## 2.3 OSIFICACIÓN DEL HUESO

La formación ósea es un proceso complejo, tradicionalmente se clasifica en desarrollo de el hueso como endocondral o intramembranoso.<sup>5,6</sup>

La diferencia entre formación endocondral e intramembranosa depende de que un modelo cartilaginoso sirva como precursor óseo o sin la intervención de éste.<sup>5,6</sup>

### 2.3.1 OSIFICACIÓN ENDOCONDRIAL

Esta osificación comienza por la proliferación y agrupación de células mesenquimatosas, éstas se diferencian en condroblastos que a su vez producen matriz cartilaginosa o cartílago hialino y adquiere la forma general del hueso específico.<sup>5,6</sup>

Una vez establecido el modelo cartilaginoso aumenta de tamaño por crecimiento intersticial y por aposición. Por agregado de matriz



cartilaginosa originada por condrocitos.<sup>5,6</sup>

El primer signo de osificación es la aparición de un manguito óseo alrededor del modelo cartilaginoso, las células del pericondrio ya no dan origen a condrocitos si no a osteoblastos y el pericondrio cambia a periostio. Aumenta el tamaño de los condrocitos y se forma cartílago irregular, mientras ocurre este proceso se van formando uno o varios vasos sanguíneos. con la muerte de estas células se hace una cavidad mayor y migran células osteoprogenitoras. las cuales van a dar lugar a osteoblastos.<sup>5,6</sup>

### **2.3.2 OSIFICACIÓN INTRAMEMBRANOSA**

En la osificación intramembranosa se forma el hueso por diferenciación de células mesenquimáticas en osteoblastos.<sup>6</sup>

Éstas células mesenquimáticas migran y se agrupan en áreas específicas donde se formará el hueso. A medida de que el proceso continúa el tejido adquiere mayor vascularización, las células mesenquimáticas se modifican para ser osteoblastos diferenciados, que secretan el colágeno y proteoglucanos de la matriz ósea.<sup>6</sup>

## **2.4 FISIOLÓGÍA ÓSEA**

El hueso es una forma especial de tejido conjuntivo con una trama de colágena impregnada con sales de calcio y fosfato en particular las hidroxapatitas.<sup>5,6</sup>

En hueso viejo, se observa resorción constante y formación de tejido nuevo, lo cual hace posible la remodelación, gracias a la cual el hueso reacciona a las grandes fuerzas de tensión y distensión que se le imponen. Es un tejido vivo perfectamente vascularizado y a él llega un flujo total de 200 a 400 ml de sangre por minuto en seres humanos adultos.<sup>5,6</sup>





### **2.4.1 CALCITONINA**

Es una hormona secretada por la glándula tiroides cuyo efecto es disminuir las concentraciones plasmáticas de calcio, es decir da efectos opuestos a la parathormona (PTH), ya que el aumento de la concentración plasmática de calcio estimula la secreción de calcitonina y esta disminuye al ser regulada por medio de un efecto inmediato que consiste en disminuir la acción reabsortiva de los osteoclastos, e incluso provoca efectos en la disminución de formación de nuevos osteoclastos.<sup>5,6</sup>

### **2.4.2 CÁLCIO**

El calcio es una molécula esencial para el envío de señales intracelulares y también desempeña otras funciones fuera de las células. En el organismo de un adulto joven hay en promedio 1100g de calcio y, de él, 99% se ubica en el esqueleto de dos maneras: “como reservorio” de intercambio fácil y como depósito común de mayor magnitud del mineral estable cuyo intercambio es lento.<sup>5,6</sup>

### **2.4.3 PARATHORMONA**

La PTH es un polipéptido lineal es sintetizada y secretada por las glándulas paratiroides, actúa de modo directo en el hueso aumentando su resorción y movilización del calcio aumentándolo y deprimir el fosfato plasmático.<sup>5,6</sup>

### **2.4.4 VITAMINA D**

El término “vitamina D” se usa para hacer referencia a un grupo de esteroides con estrecha relación, que son producidos por la acción de la luz ultravioleta. Llegando al hígado, la vitamina D<sub>3</sub> es convertida en 25 hidroxicolecalciferol este llega a túbulos proximales de los riñones convirtiéndose en 1,25 dihidroxicolecalciferol o calcitriol. El 1.25



dihidroxicálciferol llega al intestino aumentando la fijación de calcio en las células epiteliales intestinales para promover la absorción del calcio. Y en los riñones facilita la resorción de calcio.

En el hueso actúa movilizando calcio aumentando el número de osteoclastos maduros; asimismo estimula los osteoblastos, pero el efecto aún es movilizar el calcio.<sup>5,6</sup>

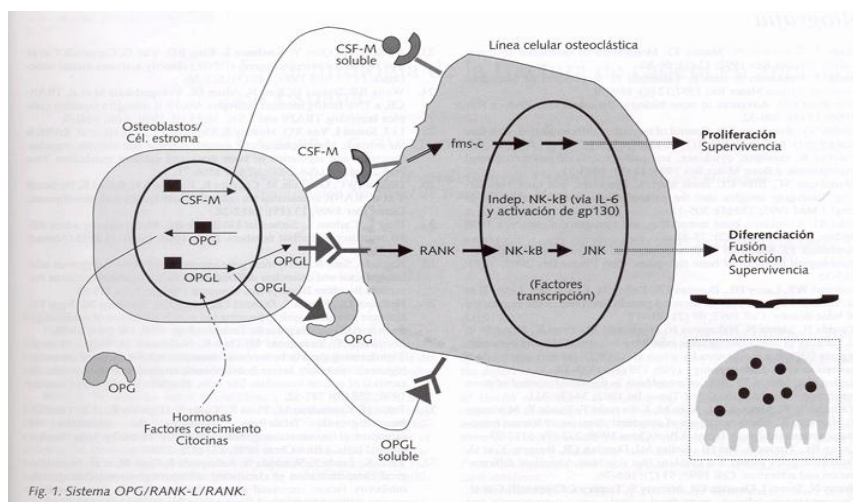
## **2.4.5 OSTEOPROTEGERINA Y SISTEMAS RANKL Y RANK**

### **2.4.5.1 SISTEMA RANKL**

Esta molécula aparece bien anclada en la membrana de los osteoblastos, células del estroma, células inmaduras mesenquimales de los bordes del cartílago y condrocitos hipertróficos. Su principal papel en el hueso es la estimulación de la diferenciación de los osteoclastos, su activación y la inhibición de su apoptosis. Junto al factor estimulante de colonias de macrófagos son los dos factores necesarios y suficientes para complementar todo el sitio de la maduración de los osteoclastos a partir de sus precursores inmaduros. Los niveles altos de PTH aumentan RANKL y disminuyen la expresión de OPG.<sup>7</sup>

### **2.4.5.2 SISTEMA RANK**

El receptor RANK cuyo RNAm se expresa en osteoclastos maduros y en sus progenitores aislados de médula ósea. Su activación conlleva no solo la reorganización en el citoesqueleto del osteoclasto y cambios fundamentales para su activación, movilidad y establecimiento en la superficie ósea a resorber, también desencadenan una señal para la supervivencia del osteoclasto maduro.<sup>7</sup>

Fig. 2 Sistema RANK Y RANKL<sup>7</sup>

### 2.4.5.3 OSTEOPROTEGERINA

También conocida como factor de inhibición de la osteoclastogénesis (OCIF) O COMO TNFRSF11B. Es un miembro de la familia de receptores del factor de necrosis tumoral. El RNAm de la OPG se expresa en numerosos tejidos humanos (pulmón, corazón, riñones, hígado, intestino, estómago, cerebro, glándula tiroides y médula espinal) además de en el hueso, en el cual su principal función parece ser la inhibición de la maduración de los osteoclastos y de su activación, tanto *in vivo* como *in vitro*.<sup>7</sup>

## 2.5 REMODELADO ÓSEO

### 2.5.1 FACTORES REGULADORES DEL REMODELADO ÓSEO

El remodelado óseo depende de varios factores como son:

- **Factor genético:** Variabilidad ósea de cada persona. Se ha sugerido que la pérdida de masa ósea que se observa en algunos individuos puede deberse a otros factores distintos de los nutricionales o hormonales. Algunos autores han sugerido que existiría una programación genética que, activada por factores ambientales,



determinaría la pérdida de hueso en personas mayores.<sup>5,6</sup>

- **Factor nutricional:** La falta de calcio y la deficiencia de vitamina D son de los factores más relevantes en personas mayores ya que se inhibirá el proceso de remodelación ósea.<sup>5,6</sup>
- **Factores mecánicos:**
  - Las tensiones que resultan de las cargas mecánicas son un regulador importante del remodelado en algunas partes del esqueleto.<sup>5,6</sup>
  - La inactividad física produce una pérdida de masa ósea significativa, mientras que el ejercicio físico provoca el efecto contrario.<sup>5,6</sup>
- **Factores químicos:** Reguladores de remodelado óseo, entre ellos se encuentran los de tipo hormonal como la PTH que favorece la activación de los osteoclastos y secundariamente la de los osteoblastos.<sup>5,6</sup>

## 2.5.2 FASES DEL REMODELADO ÓSEO

Podemos encontrar seis diferentes fases dentro del remodelado óseo.

- **Fase quiescente:** El hueso se encuentra en condiciones de reposo.<sup>5,6</sup>
- **Fase de activación:** Aumenta la actividad metabólica con la liberación de enzimas proteolíticas que dejan expuestas sustancias quimiotácticas encargadas de reclutar a las células mononucleares precursoras de osteoclastos de la circulación. Una vez generados y activados los osteoclastos se fijan a la superficie que va a ser remodelada.<sup>5,6</sup>
- **Fase de resorción:** Cuando los osteoclastos secretan enzimas y degradan la matriz desmineralizada y termina con la apoptosis



osteoclástica.<sup>5,6</sup>

- Fase de inversión: En esta las cavidades de resorción contienen células mononucleares incluyendo monocitos y osteocitos que fueron liberados de la matriz del hueso y prosteoblastos que sintetizan una sustancia cementante.<sup>5,6</sup>
- Fase de formación de prosteoblastos: Atraídos por los factores de crecimiento que se liberaron de la matriz, se diferencian en osteoblastos, y estos ya formados van a sintetizar los componentes orgánicos de la matriz.<sup>5,6</sup>

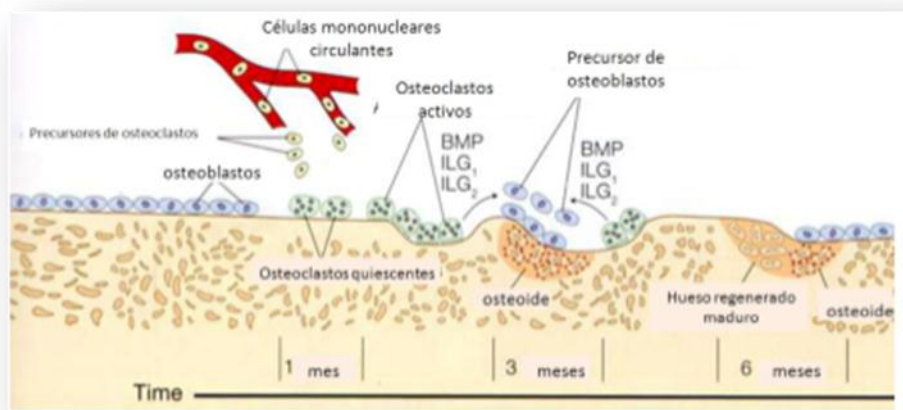


Fig 3. Proceso de remodelación ósea<sup>7</sup>



## 3. BIFOSFONATOS



### 3. BIFOSFONATOS

#### 3.1 ANTECEDENTES

A pesar de que los primeros bifosfonatos fueron sintetizados en el siglo XIX, el conocimiento sobre sus características biológicas data desde la década de 1960.<sup>8,9,10</sup>

En el pasado fueron utilizados para propósitos industriales como agente anti-sedimentación y para prevenir la formación de carbonato de calcio.

- 1865 Prof. Fleisheh y colaboradores observaron que el pirofosfato llevaba cristales de fosfato para calcio impidiendo la formación de cristales y disolución in vitro, análogos de los pirofosfatos (BF) denominados en la época como difosfonatos interactuaban de forma similar al fosfato de calcio in vitro, inhibiéndola mineralización y reabsorción ósea en animales.<sup>10</sup>
- 1969 Por primera vez estos elementos fueron utilizados para disfunciones óseas.<sup>8</sup>
- La primera generación de BF fue el etidronato, tiludronato y clodronato, el etidronato fue el primero en ser utilizado en humanos para el tratamiento de la miositis osificante y para prevenir la formación de hueso hipertófico después del reemplazo total de cadera.<sup>10</sup>
- También se utilizó en pastas de dientes para prevenir el cálculo dental.<sup>9</sup>

#### 3.2 DEFINICIÓN

Los bifosfonatos son moléculas en las cuales encontramos dos átomos de ácido fosfórico que están unidos covalentemente a un átomo de carbono, se consideran análogos de los pirofosfatos orgánicos, tienen una gran afinidad por los cristales de hidroxiapatita y actúan como potentes inhibidores de la actividad osteoclástica.<sup>11</sup>



Han demostrado ser altamente eficaces en el tratamiento tanto sintomático, como preventivo de procesos patológicos, como lo son la Osteoporosis, Enfermedad de Paget, hipercalcemia malignizante, así como en metástasis óseas de enfermedades tumorales malignas (cáncer de mama, próstata y pulmón). En estos pacientes disminuye la hipercalcemia estabilizando así la patología ósea, disminuye la incidencia en fracturas patológicas y dolor severo que acompaña a estas entidades óseas.<sup>11</sup>

### 3.3 CLASIFICACIÓN

De acuerdo a su estructura molecular se pueden clasificar en dos grupos que son:

- Bifosfonatos nitrogenados
- Bifosfonatos no nitrogenados

Los no nitrogenados producen toxicidad celular directa al ser metabolizados intracelularmente a sustancias tóxicas.<sup>12,13</sup>

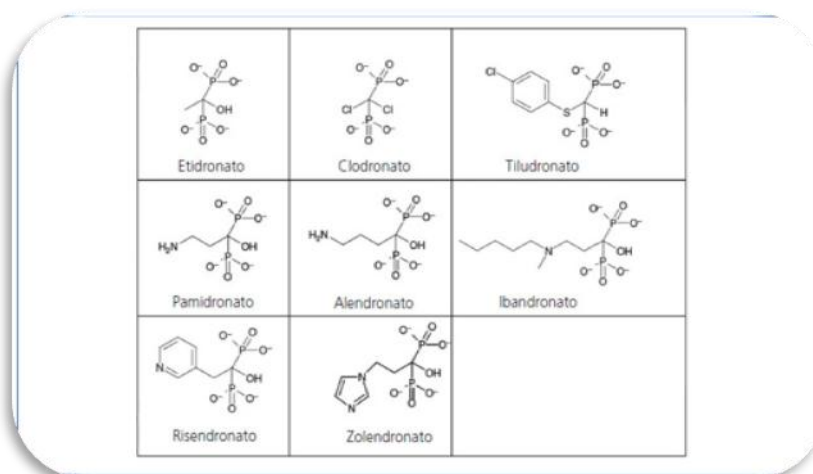


Figura. 4 Muestra diferentes formas químicas de los bifosfonatos.<sup>7</sup>

Los bifosfonatos también se clasifican como de primera, de segunda y de tercera generación, lo que implica potencias y eficacias progresivamente mayores.<sup>12,13</sup>

- 1ra generación de contiene cadenas laterales mínimamente notificadas (R1. R2) (medronato, clodronato y etidronato) o





contienen un grupo clorfenilo (tiludronato).<sup>14,15</sup>

- 2da generación (aledronato y pamidronato), contienen un grupo nitrógeno en cadena lateral. Su potencia es 10 a 100 veces mayor que la los compuestos de la primera generación.<sup>14,15</sup>

- 3ra generación (risedronato y coledronato) con un átomo de nitrógeno con un anillo heterocíclico son 10 000 veces más potentes que los agentes de primera generación.<sup>14,15</sup>

<b>Primera generación</b>	<ul style="list-style-type: none"> <li>• <b>Etidronato</b></li> <li>• <b>Clodronato</b></li> </ul>
<b>Segunda generación</b>	<ul style="list-style-type: none"> <li>• <b>Tiludronato</b></li> <li>• <b>Pamidronato</b></li> <li>• <b>Aledronato</b></li> </ul>
<b>Tercera generación</b>	<ul style="list-style-type: none"> <li>• <b>Risedronato</b></li> <li>• <b>Ibadronato</b></li> <li>• <b>zoledronato</b></li> </ul>

Cuadro 1 nos muestra la clasificación de los bifosfonatos dependiendo su generación

### 3.4 MECANISMOS DE ACCIÓN

El mecanismo de acción de los bifosfonatos depende de la presencia o ausencia de una molécula de nitrógeno en su estructura bioactiva. Los no nitrogenados producen toxicidad celular directa al ser metabolizados intracelularmente a sustancias tóxicas.<sup>15,16,17</sup>

Se ha demostrado que son potentes inhibidores de la remodelación ósea, la alteración en la angiogénesis y la infección.<sup>15,16,17</sup>



- La inhibición de la remodelación ósea: Este es el mecanismo principal asociado a la OMAB. Los bifosfonatos alteran de una manera específica la función de los osteoclastos y reducen su número, y su apoptósis. Se han hecho pruebas actualmente y se ha sugerido que los bifosfonatos que contienen nitrógeno inhiben la prenilación de las proteínas.<sup>15,16,17</sup>
- Inhibición de la angiogénesis: Se ha propuesto una hipótesis sobre la inhibición de la formación de los vasos sanguíneos por el uso de los bifosfonatos, ya que se ha visto que el uso de estos retrasa la cicatrización después de extracciones dentales. Sin embargo, se desconocen los efectos de los bifosfonatos en la angiogénesis en hueso y médula ósea, tejidos de interés en la osteonecrosis mandibular.<sup>15,16,17</sup>
- Infección: En la cavidad oral existe la presencia de muchos microorganismos, lo que evidentemente aumenta la presencia de infecciones posteriores a procedimientos dentales, aumentando la incidencia en pacientes con cáncer ya que son tratados con inmunosupresores.<sup>15,16,17</sup>

En estudios que se han realizado sobre los efectos de los bifosfonatos en las células inmunes se ha observado que pueden inhibir la activación y la proliferación de los linfocitos T así como la supresión de varias citoquinas (IL-1 $\beta$ , IL-6, TNF- $\alpha$ ), lo cual interfiere con la presentación celular, y favorece la infección.<sup>15,16,17</sup>

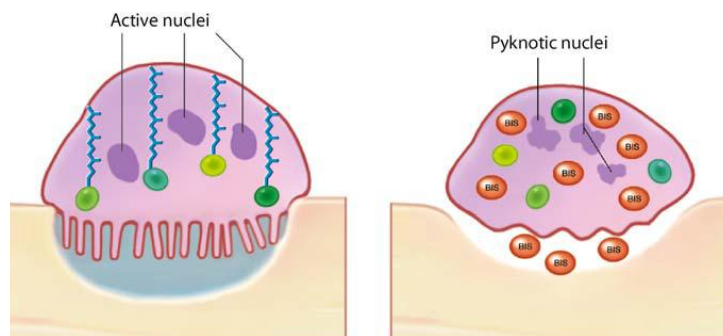


fig.5 Efectos de bifosfonatos en osteoclasto<sup>18</sup>

### 3.5 FARMACOCINÉTICA

Los bifosfonatos tienen varias características comunes como pobre absorción intestinal, tienen una alta afinidad por el mineral óseo, efectos inhibidores sobre la resorción osteoclástica, la retención prolongada en el hueso y su excreción es por orina.<sup>15,16,17,18,19</sup>

La vida media en plasma de los bifosfonatos es corta (6 horas) administrada por vía oral o intravenosa. Sin embargo los bifosfonatos permanecen en el hueso por muy largo tiempo como ejemplo el aledronato permanece alrededor de 10 años.<sup>15,16,17,18,19</sup>

### 3.6 VÍAS DE ADMINISTRACIÓN

El uso de los BF está indicado como tratamiento en diferentes patologías y su administración puede ser oral o intravenosa

#### 3.6.1 VÍA ORAL

Un tipo de administración de los bifosfonatos es por vía oral.

##### 3.6.1.1 NOMBRE GENÉRICO, DOSIS Y USO MÁS FRECUENTE



- Aledronato (Fosamax) Su dosis administrada es de 70 mg una vez a la semana es un bifosfonato únicamente indicado para el tratamiento de la osteoporosis.<sup>19,20,21</sup>
- Ibadronato (Bandronato) Su dosis administrada es de 150mg mensualmente, está indicado para el tratamiento de la osteoporosis postmenopáusica.<sup>19,20,21</sup>
- Risedronato (Actonel, Acral) Su dosis administrada es en comprimidos de 5mg diariamente o de 35mg una vez por semana y se indica para el tratamiento de osteoporosis postmenopáusica.<sup>19,20,21</sup>
- Clodronato (Bonafos) Su dosis administrada puede ser en dosis únicas de 1500mg cada dos semanas o dosis múltiples de 300mg/dl durante 5 días o también cada dos semanas puede ser administrado tanto oral como parenteralmente (IV) y se indica para el tratamiento de hipercalcemia secundaria a neoplasias malignas.<sup>19,20,21</sup>
- Etidronato (Difosfen) Su dosis administrada puede ser de 200 a 400mg durante dos semanas, seguido de 10 a 13 semanas sin tratamiento con este y con suplemento de calcio 500mg más 400 UI vitamina D<sub>3</sub>.<sup>19,20,21</sup>

### 3.6.2 VÍA INTRAVENOSA

Los bifosfonatos también pueden ser administrados vía intravenosa

#### 3.6.2.1 NOMBRE GENÉRICO, DOSIS Y USO MÁS FRECUENTE



- Pamidronato (Aredia) Su dosis administrada es de 90mg dividido en tres semanas este bifosfonato es uno de los más potentes y sus indicaciones terapéuticas son para disminuir el dolor producido por metástasis óseas asociadas al cáncer de mama y mieloma múltiple.<sup>19,20,21,22</sup>
- Ácido Zoledrónico (Zometa) Su dosis administrada es de 4mg/ 5mg diarios y sus indicaciones terapéuticas son para el tratamiento en pacientes que tienen metástasis óseas y está contraindicado en pacientes que tienen algún padecimiento renal o durante el embarazo.<sup>19,20,21,22</sup>
- Etidronato (Didronel) .Su dosis administrada es de 7.5mg/ kg/ día disuelto en 500ml de suero administrado en varias horas, durante tres días está indicado en el tratamiento de hipercalcemia.<sup>19,20,21,22</sup>

Bifosfonato	Presentación	Nombre comercial	Dosificación
Alendronato	Oral (semanal)	Fosamax®	70 mg
Risendronato	Oral (semanal)	Actonel®	35 mg
	(mensual)	Acral®	75 mg
Etidronato	Oral (diario)	Difosfen®	200 mg
Ibandronato	Oral (mensual)	Bonviva®	150 mg
	i.v. (trimestral)		3 mg
Pamidronato	i.v. (mensual)	Aredia®	30 mg
Zoledronato	i.v. (mensual)	Zometa®/Aclasta®	4 mg/5 mg

Cuadro 2 Administración de bifosfonatos<sup>24</sup>

### 3.7 INDICACIONES TERAPÉUTICAS

Los bifosfonatos constituyen un grupo de fármacos inhibidores de la actividad osteoclástica ampliamente utilizados a nivel mundial Producen grandes beneficios de numerosas patologías con afectación ósea.<sup>21,22,23,24,25</sup>



### **3.7.1 ENFERMEDAD DE PAGET (OSTEÍTIS DEFORMANTE)**

La enfermedad de Paget es un trastorno crónico del remodelado óseo, caracterizado por un aumento de la resorción ósea producido por osteoclastos atípicos, seguido por un incremento acelerado de la formación ósea, lo que resulta en la formación de hueso desorganizado. El hueso afectado se deforma, por lo que aumenta el riesgo de complicaciones, como fractura en zonas que soportan peso, artropatía o compromiso de estructuras del sistema óseo. Como consecuencia muchos pacientes presentan dolor y limitación en la movilidad.<sup>26</sup>

Los bifosfonatos en esta enfermedad se indican para la reducción de fracturas y dolor para que el paciente pueda tener una mejor calidad de vida.<sup>26</sup>

### **3.7.2 HIPERCALCEMIA MALIGNA**

La hipercalcemia humoral maligna es un síndrome clínico caracterizado por la elevación anormal del calcio sérico como consecuencia de un tumor maligno.<sup>27</sup>

El uso de los bifosfonatos para la hipercalcemia es para poder disminuir la hipercalcemia como tal, reducir el dolor e intentar prevenir el desarrollo de lesiones osteolíticas y fracturas.<sup>27</sup>

### **3.7.3 MIELOMA MÚLTIPLE**

El mieloma múltiple es cáncer que se forma debido a la presencia de células plasmáticas malignas. Las células del mieloma producen una sustancia que le indica a los osteoclastos que aceleran la disolución de los huesos. Debido a que los osteoblastos no reciben una señal para dejar el hueso nuevo, el hueso viejo se desintegra sin que el hueso nuevo lo remplace. Esto debilita los huesos y causa que se fracturen fácilmente.<sup>28</sup>



En pacientes que padecen mieloma múltiple los bifosfonatos son eficaces en la reducción del dolor óseo y de las complicaciones esqueléticas.<sup>27</sup>

#### **3.7.4 OSTEOPOROSIS**

La osteoporosis fue definida en 1991 como "una enfermedad esquelética sistémica, caracterizada por baja masa ósea y deterioro en la microarquitectura del tejido óseo, que origina fragilidad ósea aumentada con el consecuente aumento en el riesgo de fractura".<sup>29</sup>

En pacientes que padecen osteoporosis los bifosfonatos son administrados para la reducción de fracturas y resorción ósea.<sup>27</sup>

#### **3.7.5 OSTEOGÉNESIS IMPERFECTA**

Las osteogénesis imperfectas (OI) son un grupo de patologías genéticas hereditarias del tejido conectivo que se caracterizan por fragilidad ósea, aunque puede implicar otros tejidos como dientes, ligamentos y articulaciones. Los pacientes tienen huesos pequeños, delgados, con pocas trabéculas, corticales finas y tasas altas de remodelado óseo, lo que les pone en alto riesgo de fracturas y deformidades.<sup>26,28</sup>

En pacientes que tienen este padecimiento los bifosfonatos son administrados para la disminución de fracturas.<sup>27</sup>

#### **3.7.6 CÁNCER DE MAMA Y PRÓSTATA**

Cáncer es un término que se usa para enfermedades en las que células anormales se dividen sin control y pueden invadir otros tejidos. Las células cancerosas pueden diseminarse a otras partes del cuerpo por el



sistema sanguíneo y por el sistema linfático uno de los tejidos donde se puede diseminar es el hueso.<sup>28</sup>

### **3.7.6.1 CÁNCER DE MAMA**

El cáncer de mama es el cáncer más frecuente en las mujeres tanto en los países desarrollados como en los países en desarrollo.<sup>28</sup>

En pacientes que padecen cáncer de mama o próstata se consigue reducir la hipercalcemia, las fracturas y aliviar el dolor, junto con el tratamiento antineoplásico habitual.<sup>27</sup>

### **3.7.6.2 CÁNCER DE PRÓSTATA**

El cáncer de próstata es extremadamente frecuente, aun cuando su causa exacta sea desconocida.<sup>28</sup>

Como ya se había mencionado los bifosfonatos en el caso de cáncer ya sea de mama de próstata o de pulmón lo que se espera es la reducción del dolor, las fracturas y la hipercalcemia junto con el tratamiento antineoplásico más adecuado.<sup>27</sup>



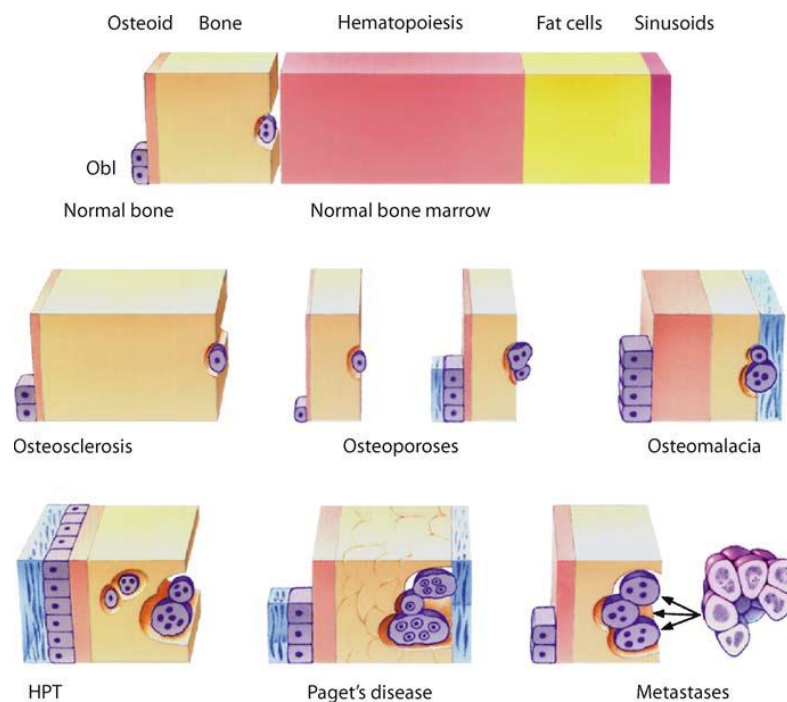


Fig. 6 Enfermedades con anomalías óseas y los efectos que causan en la remodelación del hueso<sup>30</sup>

### 3.8 CONTRAINDICACIONES

- El uso de bifosfonatos está contraindicado en pacientes que manifiestan reacciones alérgicas o intolerancia al tratamiento con bifosfonatos.<sup>28,29,31</sup>
- Anormalidades del esófago que retarden el vaciamiento esofágico, como estenosis o acalasia; Incapacidad para mantenerse de pie o en posición sentada erguida por lo menos durante 30 minutos.<sup>28,29,30</sup>
- Hipocalcemia; Deficiencia renal severa (depuración de creatinina < 30 mL/min); Embarazo y lactancia.<sup>37</sup> <sup>28,29,30</sup>



## 4. OSTEONECROSIS DE MAXILAR Y MANDÍBULA POR BIFOSFONATOS



## **4. OSTEONECROSIS DE MAXILA Y MANDÍBULA POR BIFOSFONATOS**

### **4.1 DEFINICIÓN**

La Asociación Americana de Cirujanos Orales y Maxilofaciales define la osteonecrosis maxilar asociada a bifosfonatos (OMAB), como hueso necrótico expuesto en la región maxilofacial, persistente por más de ocho semanas en pacientes que están tomando o han tomado bifosfonatos y que no han recibido terapia de radiación de cabeza y cuello.<sup>28,29,39,31,32,33</sup>

### **4.2 ANTECEDENTES**

Aunque desde 1990 se reporta los diferentes usos terapéuticos de los bifosfonatos, es en 1995 que se reporta el primer caso de una falla de osteointegración en la colocación de los implantes en un paciente bajo terapia con BF para el tratamiento de la osteonecrosis.<sup>28,29,30</sup>

En 2001 se empezaron a reportar con más regularidad los efectos secundarios del medicamento, ya que para este momento se había difundido ampliamente su uso, se empezaron a diagnosticar en pacientes bajo este tratamiento, lesiones óseas dentofaciales con el diagnóstico de osteomielitis refractarias.<sup>29,30,31</sup>

En 2003 se estableció el diagnóstico definitivo de osteonecrosis de maxilares asociada a bifosfonatos.<sup>29,30,31,</sup>

### **4.3 CARACTERÍSTICAS CLÍNICAS**

Se ha encontrado que las estructuras más afectadas por OMAB son la mandíbula en un 78%, el maxilar 16% y ambos pueden estar afectados en un 5%, se han presentado 52% en pacientes con antecedentes de extracciones dentales y el 48% de una forma espontánea.<sup>29,30,31,32,33</sup>



Las características clínicas de OMAB incluyen:

- Áreas de exposición ósea
- Alveolos postextracción que no sanan
- Tumoración hemimandibular dolorosa a la palpación
- Movilidad y pérdida de órganos dentarios
- Fístulas cutáneas

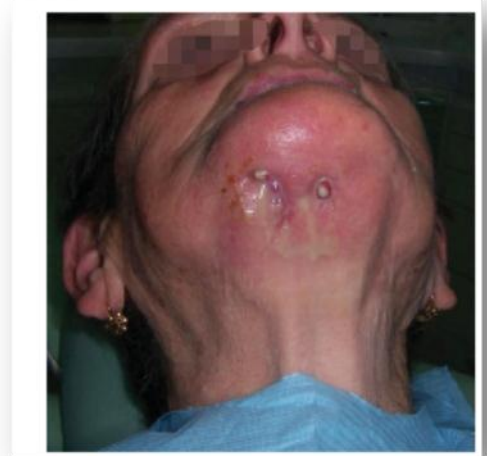

Fig7. Fístula oro-antral en paciente con osteonecrosis estadio III<sup>33</sup>

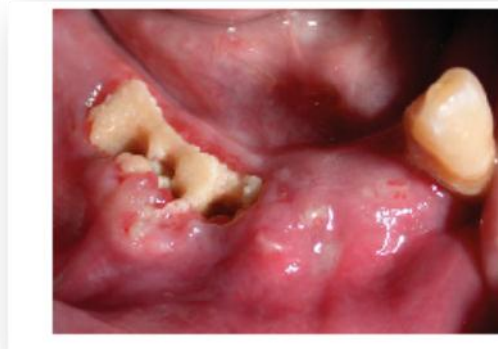

Fig.8 exposición de hueso alveolar post extracción<sup>33</sup>

- Fístulas oro-antrales
- Salida de material purulento
- Parestesia
- Exfoliación de sequestróseos.<sup>33</sup>
- Inflamación

#### 4.4 CARACTERÍSTICAS RADIOLÓGICAS

Inicialmente no se observan cambios radiográficos. A medida que evoluciona se observan zonas moteadas, similares a las que ocurren en la osteomielitis.<sup>30,31,32,33</sup>



Las imágenes tempranas son similares a las que se observan en patología periapical o en las lesiones de metástasis. Otro hallazgo frecuente es el ensanchamiento del espacio del ligamento periodontal y conforme evoluciona ya se observan zonas osteoescleróticas secuestrados óseos y osteólisis.<sup>30,31,32,33</sup>

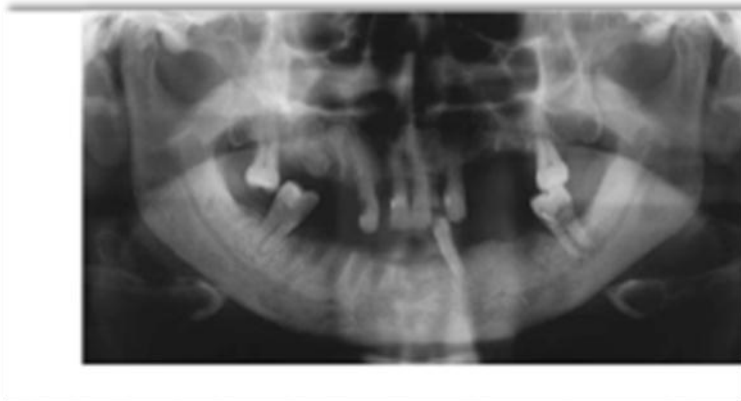

Fig. 9 Hueso alveolar expuesto sin cicatrizar<sup>33</sup>

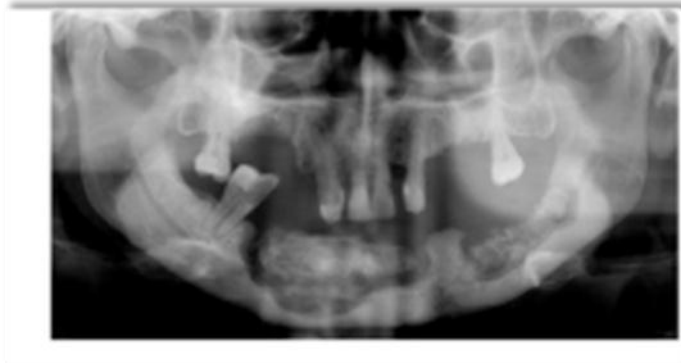

Fig. 10 Secuestro óseo en mandíbula.<sup>33</sup>

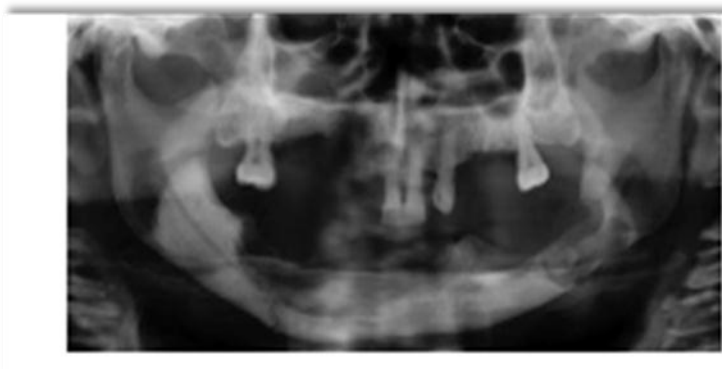


Fig. 11 Fractura mandibular patológica.<sup>33</sup>



## 4.5 CUADRO CLÍNICO Y DIAGNÓSTICO DE OMAB

Según la OMAB se deben dar 3 características en los pacientes para poder ser diagnosticados con osteonecrosis causada por bifosfonatos.<sup>28,29,30,31,32,33,34</sup>

- El paciente ha estado o está en tratamiento con bifosfonatos.<sup>22,28</sup>
- Presenta hueso expuesto y necrótico en zona maxilar de más de 8 semanas de evolución.<sup>28,29,30,31,32,33,34</sup>
- No tener antecedentes de radioterapia mandibular.<sup>28,29</sup>

## 4.6 DIAGNÓSTICOS DIFERENCIALES

En pacientes que padecen OMAB o que están en riesgo es indispensable tener en cuenta otras patologías comunes que no deben ser confundidas con OMAB los diagnósticos diferenciales son: Osteítis alveolar, gingivitis periodontitis, tumor primario en mandíbula, trastornos de la articulación temporomandibular, metástasis tumoral y osteomielitis mandibular.<sup>31,32,33</sup>

## 4.7 FACTORES DE RIESGO

La AAOMS clasifica de la siguiente manera los factores de riesgo de padecer una osteonecrosis mandibular por bifosfonatos.<sup>31,32,33</sup>

### 4.7.1 RELACIONADOS CON EL FÁRMACO

- Potencia del bifosfonato: Por vía intravenosa aumenta la toxicidad y la susceptibilidad al desarrollo de osteonecrosis, entre ellos el ácido zoledrónico que es uno de los bifosfonatos más utilizados en la actualidad y es unas 850 veces más potente que el pamidronato y los bifosfonatos administrados vía oral el riesgo se relaciona con la dosis administrada y el tiempo de exposición al medicamento.<sup>34</sup>



- Duración: Tratamientos muy prolongados aumentan el riesgo de padecer osteonecrosis por lo regular tratamientos que llevan mas de 2 años.<sup>34</sup>

#### 4.7.2 FACTORES LOCALES

- Cirugía oral: Las extracciones dentales, implantes dentales y cirugía pericapical.<sup>31,32,33,34,</sup>
- Factores anatómicos: Torus palatinos y linguales exostosis o rebordes prominentes los cuales suelen estar recubiertos por una mucosa muy delgada, la osteonecrosis suele presentarse más en mandíbula que en maxilar (2:1).<sup>31,32,33,34</sup>

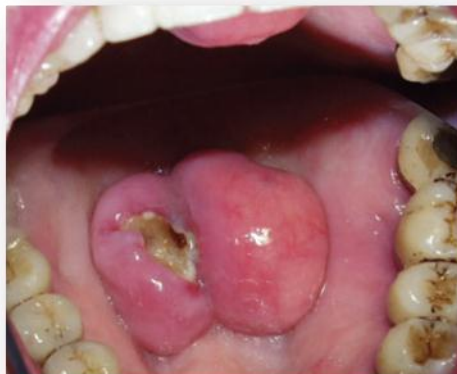

Fig. 12 Osteonecrosis por torus palatino.<sup>34</sup>

- Patología oral: Mala higiene oral, infecciones dentales y periodontales agudas y crónicas.<sup>32</sup>

#### 4.7.3 FACTORES DEMOGRÁFICOS Y SISTÉMICOS

- Edad: En pacientes adultos el riesgo aumentará un 9% con cada década de vida.<sup>34,35</sup>



- Raza y género: Es mayor el riesgo en las mujeres, así como personas de raza caucásica.<sup>34,35</sup>
- Tipo de proceso oncológico: Existe mayor riesgo en pacientes que padecen mieloma múltiple seguido por cáncer de mama.
- Factores sistémicos: Tratamiento corticoideo, diabetes, coagulopatías, radioterapia en cabeza y cuello, hipotiriodismo, hipertensión arterial, artritis, daño neurológico.<sup>34,35</sup>

#### **4.7.4 OTROS FACTORES**

- En pacientes con hábitos de tabaquismo y alcoholismo tienen un mayor riesgo que aquellos pacientes que no fuman ni beben.<sup>34</sup>

#### **4.8 PREVENCIÓN**

La estrategia preventiva de la OMAB en el caso de los bifosfonatos orales debe ser en primer lugar que la cavidad oral del paciente esté en buen estado, mantener una buena higiene y exodonciar los órganos dentales en mal estado que nos puedan crear algún problema. Y ya que el mayor riesgo ocurre cuando el tratamiento con bifosfonatos orales se han ingerido por 3 años o más, se propone la suspensión del mismo cuando las condiciones del paciente lo permitan, en un periodo de 3 meses antes de cualquier intervención.<sup>32,33,34,35</sup>

En caso de los bifosfonatos intravenosos, antes de iniciar el tratamiento debe existir: una buena salud bucodental.

#### **4.9 RECOMENDACIONES DE TRATAMIENTO PARA EL ESPECIALISTA DENTAL**





<b>ENDODONCIA</b>	<b>Se debe minimizar el trauma en el margen gingival al aislar al paciente, evitar la sobreinstrumentación. Evitar cirugía endodóntica.</b>
<b>PERIODONCIA</b>	Inicial la terapia básica con profilaxis y curetajes cerrados, el recontorneado óseo debe ser mínimo. No se recomienda colocación de implantes ni la regeneración tisular guiada.
<b>CIRUGÍA</b>	Profilaxis antibiótica en procedimientos complejos y extracciones simples, en pacientes que llevan un uso prolongado de BF, iniciar antibioticoterapia dos días antes y si es posible retirar su tratamiento tres meses antes del procedimiento.
<b>PROSTODONCIA Y PRÓTESIS</b>	Prevenir el trauma de las mucosas realizando prótesis con bordes romos atraumáticos para evitar cualquier tipo de lesión en la mucosa, evitar prótesis sobrecontorneadas que permitan la retención de placa dentobacteriana e inicio de enfermedad periodontal.

Cuadro 3 recomendaciones para especialistas odontológicos<sup>34</sup>

#### 4.10 CONSIDERACIONES PARA EL TRATAMIENTO

El tratamiento de la osteonecrosis puede variar desde la simple observación, remoción del fragmento de secuestro óseo o en casos muy avanzados el de la mandíbula o el maxilar.<sup>29,30,31,32,33,34,35</sup>

Se dan consideraciones de tratamiento para paciente que iniciará o está bajo tratamiento con BF ya sea por vía oral o intravenosa, y dependiendo el estadio en el que se encuentra el avance de la OMAB.<sup>33,34,35</sup>



#### **4.10.1 EN PACIENTES ASINTOMÁTICOS QUE RECIBEN BF VI**

Para pacientes que van a iniciar tratamiento con BF se debe tener como objetivo minimizar el riesgo a desarrollar OMAB por lo tanto se recomienda si la condición sistémica del paciente lo permite el retraso de inicio del tratamiento con BF hasta que al paciente se le realice un examen cuidadoso de la cavidad bucal, y si requiere la realización de todos los procedimientos dentales invasivos necesarios y la espera de la cicatrización ósea. Esto porque la mayoría de los pacientes presenta OMAB tras una cirugía dental.<sup>30,31,32,33,34,35</sup>

Pacientes que ya están con inicio de tratamiento con BF IV y son asintomáticos es importante mantener buena higiene oral y un cuidado dental mayor para evitar la presencia de OMAB, se debe evitar cualquier procedimiento que involucre tejido óseo directo.<sup>32,33,34,35</sup>

#### **4.10.2 EN PACIENTES ASINTOMÁTICOS QUE RECIBEN BF VO**

En estos pacientes no existen contraindicaciones para realizar cirugía dento-alveolar si los han utilizado por menos de tres años y sin tratamiento de esteroides, sin embargo cuando ha llevado el tratamiento durante tres años o más, si las condiciones sistémicas del paciente lo permite suspender su tratamiento con BF 3 meses antes de la intervención quirúrgica reiniciarlo después de que haya una cicatrización ósea adecuada.<sup>35</sup>

#### **4.10.3 PACIENTES CON OMAB**

Después de haber realizado la anamnesis al paciente de los síntomas que refiere, una exploración intra y extraoral y haber realizado diagnósticos diferenciales y establecido el diagnóstico de OMAB es necesario saber en qué estadio se encuentra el paciente para poder manejarlo adecuadamente.<sup>35</sup>



#### 4.10.3.1 ESTADIO 0

En este estadio no hay evidencia clínica de necrosis ósea pero hay hallazgos clínicos y físicos inespecíficos. Como lo son:

- Hallazgos inespecíficos: Odontalgia no explicada por una causa odontogénica, dolor en el cuerpo de la mandíbula que puede irradiarse a la ATM.<sup>30,31,32,33,34,35</sup>
- Hallazgos clínicos: Pérdida de dientes no explicada por enfermedad crónica periodontal, fístula periapical, periodontal que no están asociadas con necrosis pulpar ni caries.<sup>30,31,32,33,34,35</sup>
- Hallazgos radiográficos: pérdida de hueso alveolar o resorción que no es atribuible a enfermedad periodontal crónica, engrosamiento del ligamento periodontal

El manejo sistemático en estos pacientes consiste en el uso de medicación buena higiene oral y ser informados de los riesgos que pueden tener para disminución del dolor y manejo conservador de factores locales como caries y enfermedad periodontal, incluyendo una excelente higiene oral y mantener al paciente informado sobre riesgos.<sup>30,31,32,33,34,35</sup>

#### 4.10.3.2 ESTADIO I

En pacientes con estadio I de OMAB (exposición de hueso necrótico asintomático, sin datos de infección).

El tratamiento debe ser conservador en estos pacientes con colutorios con clorhexidina al 0.12%. El tratamiento quirúrgico no está indicado. Es recomendable realizar un tratamiento trimestral, además de la educación al paciente.<sup>30,31,32,33,34,35</sup>

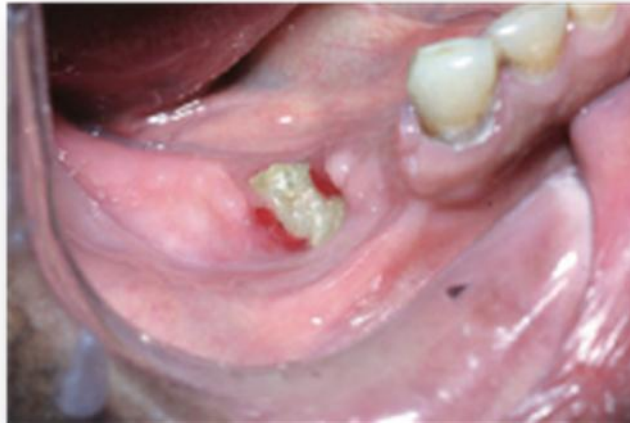

Fig.13 exposición de hueso postextracción asintomático<sup>30</sup>

#### 4.10.3.3 ESTADIO II

El tratamiento en pacientes con estadio II de OMAB (exposición de hueso necrótico con dolor y evidencia de infección) Estos pacientes se benefician con el uso de enjuagues orales antimicrobianos en combinación con terapia antibiótica y uso de analgésicos para el control del dolor. Es necesario realizar un antibiograma, la mayoría de los microorganismos encontrados han sido sensibles a la penicilina, si el paciente es alérgico a la penicilina se puede hacer el uso de levofloxacina, seguida de doxicilina y azitromicina.<sup>33,34,35</sup>

En casos de infección fúngica se utiliza nistatina en comprimidos. Se debe mantener la terapia antibiótica por 14 días hasta que la infección y el dolor hayan sido controlados y reiniciar el tratamiento si los síntomas regresan.

Si se realiza algún desbridamiento debe ser solo superficial.<sup>33,34,35</sup>

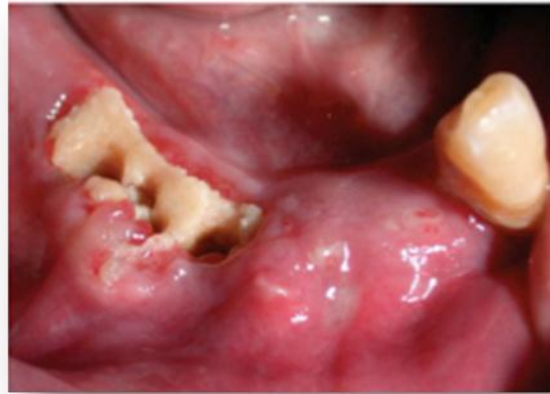


Fig. 14 osteonecrosis estadio II post extracción.<sup>33</sup>

#### 4.10.3.4 ESTADIO III

En este estadio de OMAB existe la presencia de exposición de hueso necrótico con, dolor, infección, fractura patológica, fístula extraoral u osteolisis) el tratamiento en estos casos consiste en desbridamientos quirúrgicos más agresivos que en el estadio II para conseguir un control del dolor y la infección más prolongado, quirúrgica, resección ósea, antibioticoterapia y extracción de órganos dentarios sintomáticos.<sup>31,32,33,34,35</sup>

En caso de la discontinuación de los BF no ofrece beneficios a corto plazo, pero si la condición sistémica del paciente permite que estos medicamentos sean retirados por más tiempo puede ayudar a estabilizar los sitios que presentan OMAB reduciendo los riesgos de desarrollar en nuevos sitios OMAB y también reduciendo los síntomas.<sup>31,32,33,34,35</sup>

La International Myeloma Foundation recomienda suspender los BF por 2 a 4 meses después del tratamiento para favorecer la recuperación del paciente.<sup>34,35</sup>

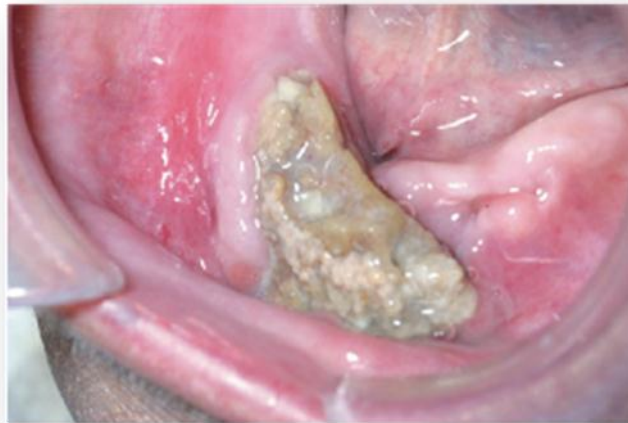

Fig.15 Osteonecrosis mandibular estadio III.<sup>33</sup>

## 4.11 OPCIONES DE TRATAMIENTO

### 4.11.1 USO DE CLORHEXIDINA

La clorhexidina es un eficaz antiséptico de amplio espectro que combate los microorganismos que forman la placa dental bacteriana. Su acción es rápida y mantiene su efecto durante un largo periodo, evitando la posible recolonización bacteriana de la cavidad oral. La clorhexidina se fija firmemente a diversas superficies bucodentales formando así un sistema de liberación sostenida que combate y evita el desarrollo de bacterias.

La clorhexidina actúa en diferentes niveles como auxiliar para:

- Eliminar la estructura de la placa dental bacteriana existente.
- Inhibir la adhesión de proteínas mucosales.
- Inhibir la formación de nueva placa bacteriana.

Destruir los microorganismos responsables de la formación de la placa dental bacteriana.



#### 4.11.2 ANTIBIOTICOTERAPIA

La profilaxis antibiótica no es obligatoria, pero se debe considerar cuando se realiza algún tipo de cirugía en pacientes con factores asociados a padecer OMAB se recomienda el uso de:

- Amoxicilina de 500mg combinada con metronidazol 250mg vía oral cada 8 horas durante 14 días.

En los pacientes alérgicos a las penicilinas:

- Clindamicina 300mg vía oral cada 8 horas durante 14 días.
- Azitromicina 250mg cada 24 horas, durante 14 días

El uso de un antibiótico posterior a cualquier tratamiento quirúrgico tiene que ser elegido preferiblemente por el estudio de cultivo y pruebas de sensibilidad .<sup>33,34,35</sup>

#### 4.11.3 DESBRIDACIÓN QUIRÚRGICA

Cuando el manejo conservador no logra el control de la osteonecrosis debe considerarse el desbridamiento de todo el hueso necrótico y cierre primario libre de tensión.<sup>33,34,35</sup>

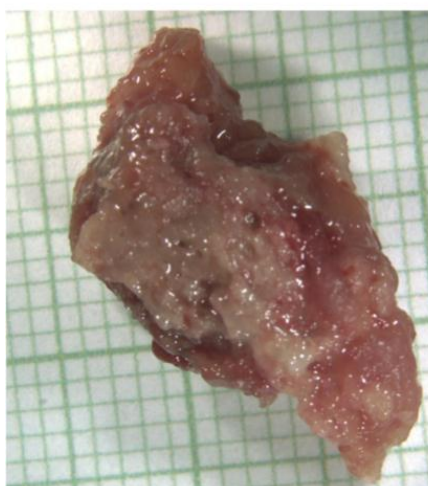


Fig 16 Trozo de hueso necrótico después de la debridación.<sup>33</sup>



#### **4.11.4 OXÍGENO HIPERBÁRICO**

Se ha reportado la utilidad del empleo de oxígeno hiperbárico en el tratamiento de la ONM, como terapia coadyuvante en el tratamiento quirúrgico y conservador, sustentando en que este elemento estimula el recambio óseo a través de mediadores químicos que inducen efectos específicos en el osteoclasto.<sup>34,35</sup>

#### **4.11.5 PLASMA RICO EN FACTORES DE CRECIMIENTO**

Se han realizado estudios en los que asocian que factores de crecimiento como el plasma rico en plaquetas utilizado después del desbridamiento de hueso con la finalidad de estimular la angiogénesis y reparar el tejido óseo local. En este procedimiento todo el hueso alveolar es removido, restando solamente el componente basal. Posteriormente es colocado el plasma rico en plaquetas y finalmente se sutura la mucosa.<sup>35</sup>





## 5. CONCLUSIONES

Los bifosfonatos son fármacos utilizados ampliamente a nivel mundial por los beneficios que se le han encontrado para una mejora en la calidad de vida de los pacientes oncológicos con metástasis óseas, y pacientes que padecen osteoporosis.

Pero en los últimos años se han reportado casos de osteonecrosis en maxilar y mandíbula asociada a el uso de estos fármacos.

Es muy importante que tanto odontólogos, como especialistas en odontología manejen los principios básicos para la prevención de osteonecrosis por bifosfonatos, realizando historias clínicas meticulosas y estableciendo un manejo interdisciplinario en pacientes susceptibles a padecer la enfermedad. De esta forma se evitarán diagnósticos errados, malinterpretados o tardíos, y por ende tratamientos fallidos que empeoren el curso de esta condición.

De igual forma es recomendable permanecer en actualización constante porque quedan puntos poco claros sobre la fisiopatología de la enfermedad, por lo que hay de la salud debe estar pendiente de la aparición de nuevas recomendaciones para prevenir y tratar la osteonecrosis por bifosfonatos, procurando disminuir el riesgo en los pacientes que están recibiendo terapia con estos medicamentos.



## 6. REFERENCIAS BIBLIOGRÁFICAS

- 1.- Ganong W. Fisiología médica.18<sup>a</sup> ed. México. Edit. El Manual Moderno.1998.Pag. 427-441, 779-882.
- 2.-Guyton A. Tratado de fisiología médica. 10 ed. Querétaro. Editorial Mc Graw-Hill Interamericana, 2003. Pag. 1081-1100.
- 3.- Gómez E, Campos A. Histología y embriología bucodental. 2<sup>a</sup> ed. Madrid España. Editorial Médica-Panamericana. 2003.pag. 338-383
- 4.-Michael H. Ross. Histología Texto y atlas a color. 2da edición. Bogotá Argentina. Edit. Médica-Panamericana.1992.pag.147-180
- 5.-Stevens Alan. Texto y Atlas de Histología. 1ra edición. Madrid España. Edit.
- 6.- Ross Michael. Histología Texto y Atlas Color 3ra edición. Buenos Aires Editorial.Médica Panamericana paginas.153-162
- 7.-Ferrer J, Tovar I, Martínez P. Osteoprotegerina y Sistema RANKL/RANK: ¿el futuro del metabolismo óseo?. An Med Interna Madrid.2002;19:385-388
- 8.-Morice Morina Wanda et. al. Osteonecrosis de los maxilares asociado al uso de bifosfonatos.Revista Médica de Costa Rica y Centroamérica LXIX.2012.pp 47-52
- 9.-Toranzo.F. José Martín,Flores V. Carlos Eduardo. Et.al. Osteonecrosis de los maxilares asociada a bifosfonatos en pacientes con cáncer.Revista ADM vol.LXV,No.1.2009.pp46-49
- 10.-James, M. Et. Al. Bifosfonatos y Osteonecrosis de los maxilares. J.



Morphol.2008.vol.26(3).pp681-688

11.-Prado Bernal Nubia et al. Manejo estomatológico del paciente en terapia con bifosfonatos.Revista ADM. Vol.LXVIII.No.1.2011.pp8-16

12.-Vestergaard,Peter et.al. Oral bisphosphonate use increases the Risk for Inflammatory Jaw Disease: A Cohort Study.American Association of Oral and Maxillofacial Surgeons.2012.70.pp821-829.

13.-Salvatore L. Ruggiero.Bisphosphonate-related osteonecrosis of the jaw: an overview.2010.New York Academy of Sciences.vol.218.pp38-46

14.-Khan Aliya.Bisphosphonate-associated osteonecrosis of the jaw. Canadian Family Physician. Le Médecin de famille canadien.2008.vol.54.pp1019-1021

15.-Shereen Nabhani; Hiba Moubayed.Risk of osteonecrosis of the jaw in cáncer patients taking bisphosphonates. Am J Health-Syst Pharm.Vol 66 Sep 1, 2009.pp

16.-Gómez Clavel J.F. Osteonecrosis asociada a bifosfonatos : su influencia en la práctica odontológica. Revista ADM.vol.LXV,No. 4.2009.pp 36-44.

17.-Bocanera Pérez S. Vicente Barrero M. et. al. Osteonecrosis maxilar secundaria al uso de bifosfonatos por vía oral. Exposición de tres casos clínicos relacionados con Aledronato.Revista méd. De Chile 2009;137.pp275-279

18.-López Jornet, P.et. al.Bisphosphonate-associated osteonecrosis of the jaw.Knowledge and attitudes of dentist and dental students:a preliminary study.Journal of Evaluation in Clinical Practicevol.16.2010.pp872-882



- 19.-Burr, David. Et.al.Mandibular necrosis in beagle dogs treated with bisphosphonates.Indiana University School of Medicine.2009vol.12.pp.221-228
- 20.-González, J.E.;Álvarez,F.J.et.al.Osteonecrosis Mandibular y Maxilar Secundaria a Bifosfonatos. Presentación de tres Nuevos casos.Int. J. Morphol.2011vol.29(3).pp1022-1027.
- 21.-García G. Fátima.et.al.Osteonecrosis mandibular relacionadas con el uso de bifosfonatos. Protocolo de actuación y casos clínicos.Revista SECIB.2008. vol.1 .pp16-28.
- 22.-Coha Bozena,Holik Hrvoje.et.al.Prevention and treatment of osteonecrosis of the jaw.2011Journal healt.vol.3.pp557-559
- 23.-Pierotti, Enrique.Bisphosphonates in the treatment of metabolic bone diseases.Arq Bras Endocrinol Metab.2010;vol.58.pp215-220
- 24.- García-Sáenz JA, Osteonecrosis of the jaw as an adverse bisphosphonate event:Three cases of bone metastatic prostate cancer patients treated with zoledronic acid.Med Oral Patol Oral Cir. Bucal 2007;12pp351-356.
- 25.- Bonacina, Ricardo et al. Preventive Strategies and Clinical Implicationsfor Bisphosphonate-Related Osteonecrosis of the Jaw: A Review of 282 Patients.J Can Dent Assoc 2010;vol.76pp1-7
- 26.- Herreros MB1, Franco R1, Ascurra M2 . Instituto de Investigaciones en Ciencias de la Salud (IICS) Pediatr. (Asunción), Vol. 35; N° 1; 2008pag.33



- 27.- Cella, Luigi et. Al. Autologous bone marrow stem cell intralesional transplantation repairing bisphosphonate related osteonecrosis of the jaw. J. Head & Face Medicine. 2011. vol. 49. pp 1-7
- 28.- American Cancer Society. Cancer Facts and Figures 2011. Atlanta, GA: American Cancer Society; 2011. Pag, 2
- 29.- National Osteoporosis Foundation. America Bone Health: The State of Osteoporosis and Low Bone Mass in Our Nation. 2006. Pag. 1
- 30.- F. S. De Ponte , Bisphosphonates and Osteonecrosis of the Jaw: A Multidisciplinary Approach. Springer-Verlag Italia 2012 .pp 85-120
- 31.- Marx R, et al. Bisphosphonate-induced exposed bone (osteonecrosis-osteoporosis) of the jaws: risk factors, recognition, prevention, and treatment. Quintessence Pub Co. 2006. Cap 3. pp 24-26
- 32.- Taylor KH, Middlefell LS, Mizen KD. Osteonecrosis of the jaws induced by anti-RANK ligand therapy. Br J Oral Maxillofacial Surg 2010;48:221-3.
- 33.- Masip Zurriaga E, Herrero Fonollosa M, Berini Aytés L, Gay Escoda C. Osteoquimionerosis de los maxilares asociada a la administración de bifosfonatos por vía endovenosa: A propósito de seis casos. Vol. 26.(6) – 2010. pp. 301-312
34. [http://www.revistanefrologia.com/modules/manuscritos/files/10320\\_18030\\_4647](http://www.revistanefrologia.com/modules/manuscritos/files/10320_18030_4647)
- 35.- Miksad, M.D. Quality of life implications of bisphosphonates associated osteonecrosis of the jaw. The oncologist. 2011. vol. 16. pp 121-132