



UNIVERSIDAD NACIONAL AUTÓNOMA DE
MÉXICO



FACULTAD DE ODONTOLOGÍA

CARACTERÍSTICAS CLÍNICAS DE MUCOSA BUCAL EN
NIÑOS Y ADULTOS JOVENES EN CONDICIONES DE
SALUD. (PRESENTACIÓN 3D).

T E S I N A

QUE PARA OBTENER EL TÍTULO DE

C I R U J A N O D E N T I S T A

P R E S E N T A:

SERGIO MANUEL PELCASTRE AVILA

TUTORA: DRA. SANTA PONCE BRAVO



Universidad Nacional
Autónoma de México



UNAM – Dirección General de Bibliotecas
Tesis Digitales
Restricciones de uso

DERECHOS RESERVADOS ©
PROHIBIDA SU REPRODUCCIÓN TOTAL O PARCIAL

Todo el material contenido en esta tesis esta protegido por la Ley Federal del Derecho de Autor (LFDA) de los Estados Unidos Mexicanos (México).

El uso de imágenes, fragmentos de videos, y demás material que sea objeto de protección de los derechos de autor, será exclusivamente para fines educativos e informativos y deberá citar la fuente donde la obtuvo mencionando el autor o autores. Cualquier uso distinto como el lucro, reproducción, edición o modificación, será perseguido y sancionado por el respectivo titular de los Derechos de Autor.

AGRADECIMIENTOS.

A mi mamá:

Te agradezco por cada uno de los momentos que has estado a lo largo de mi vida, gracias por ser la persona que me ha guiado para bien, quien ha estado siempre para brindarme apoyo, cuidados, comprensión y sabiduría, sin duda el pilar principal que me mantiene siempre fuerte, gracias por ser la parte de mi vida que me une a la bondad, al amor, a la esperanza y a la fe, no se que haría sin ti. Te amo mamá.

A mi papá:

Gracias por el esfuerzo realizado a lo largo de mi vida para mostrarme el camino del trabajo y la perseverancia, gracias por todo el apoyo y la fe que me has depositado espero siempre puedas estar orgulloso de mí. Gracias papá.

A mis hermanos:

Dalia y Omar que siempre han demostrado apoyarme en los momentos complicados gracias por ser parte de mi vida y darme la mano y ayuda cuando los necesito. Gracias hermanos.

A mi tía:

Gracias tía Elsa por dedicarme tu vida de tiempo completo, tus cuidados y atenciones también eres parte importante de mis logros y mi formación.

A mi amigo:

Gracias Cesar por escucharme, ayudarme, aconsejarme y siempre mostrar esa disponibilidad en mis problemas.

A mi amor:

Ingrid gracias por venir a mi vida y hacer el sueño realidad. Te amo.

A la Dra. Santa Ponce Bravo

Además de ser una profesional de excelencia ser una gran persona y dedicarme parte de su tiempo, enseñanza y dedicación para la realización de este trabajo, gracias Dra.

Y finalmente a mi querida UNIVERSIDAD NACIONAL AUTONOMA DE MEXICO que ha sido como mi segunda casa y que me ha formado en todos los sentidos de mi vida, y me ha arropado como uno de sus hijos a lo largo de 9 años en el Colegio de Ciencias y Humanidades Azcapotzalco y en la Facultad de Odontología.

Y gracias a todas las personas que por distintas razones se han cruzado en mi vida y han dejado todo tipo de enseñanzas.

INDICE

I-INTRODUCCIÓN	1
II- GENERALIDADES	3
2.1. Mucosa	3
2.2. Submucosa	3
2.3. Complejo lámina basal	3
2.4. Interacciones Epitelio Mesénquima	4
III- CARACTERISTICAS CLINICAS EN RELACIÓN CON LAS ESTRUCTURAS HISTOLÓGICAS	5
3.1. Tipos de Epitelio	5
3.2. Densidad y estructura del Corion	5
3.3. Presencia o ausencia de Submucosa	5
3.4. Tipos de mucosa bucal por su localización	5
3.4.1. Mucosa yugal	5
3.4.2. Paladar blando	6
3.4.3. Paladar duro	6
3.5. Encía	6
3.5.1. Epitelio gingival	6
3.5.2. Epitelio del surco gingival	6
3.5.3. Epitelio de unión	6
3.6. Mucosa de lengua	6
3.6.1. Superficie dorsal	7
IV- MUCOSA BUCAL	8
4.1. Epitelio	8
4.2. Epitelio estratificado plano queratinizado	9
4.3. Población Intrínseca	9
4.3.1. Queratinocitos	9
4.3.1.1. Estrato basal	10
4.3.1.2. Estrato espinoso	10
4.3.1.3. Estrato granuloso	11
4.3.1.4. Estrato corneo	11
4.4. Población celular extrínseca permanente	12
4.4.1. Melanocitos	12
4.4.2. Células de Merkel	12
4.4.3. Células de Langerhans	13
4.5. Población celular extrínseca transitoria	14
4.5.1. Granulocitos, linfocitos y monocitos	14
4.6. Epitelio estratificado plano queratinizado	14
4.7. Epitelio estratificado plano no queratinizado	14
4.8. Membrana basal	15
4.8.1. Lámina basal	15

4.8.2. Lámina reticular	15
4.8.3. Fibras de anclaje	15
4.8.4. Fibras reticulares	15
4.8.5. Funciones de la membrana basal	15
4.9. Lámina propia o corion	16
4.10. Submucosa	16
4.11. Características clínicas y microscópicas	17
4.11.1. Tipo de epitelio	17
4.11.2. Densidad y estructura del corion	18
V- CLASIFICACIÓN FUNCIONAL DE LA MUCOSA	19
5.1. Mucosa de revestimiento	19
5.2. Mucosa masticatoria	21
5.3. Mucosa especializada	23
VI- HISTOFISIOLOGIA DE LA MUCOSA BUCAL	24
6.1. Movilidad	24
6.2. Sensibilidad	24
6.3. Protección	24
6.4. Digestión	25
6.5. Absorción	25
VII- ZONAS ANATOMICAS EN CAVIDAD BUCAL, CARACTERISTICAS CLINICAS E HISTOLOGICAS	26
7.1. Labios	26
7.1.1. Mucosa de labio	26
7.2. Mucosa yugal	27
7.3. Lengua	28
7.3.1. Mucosa	28
7.3.1.1. Superficie ventral	28
7.3.1.2. Superficie dorsal	29
7.3.2. Mucosa del cuerpo o zona bucal de la lengua	29
7.3.2.1. Papilas	30
7.3.2.1.1. Filiformes	30
7.3.2.1.2. Fungiformes	31
7.3.2.1.3. Caliciformes	32
7.3.2.1.4. Foliada	32
7.3.3. Estructura del corpúsculo o botón gustativo	32
7.3.4. Mucosa de la zona bucofaríngea de la lengua	34
7.3.4.1. Capa muscular	34
7.4. Piso de boca	35
7.5. Paladar duro	35
7.5.1. Rugas palatinas	35
7.6. Paladar blando o velo del paladar	36
VIII- CAVIDAD BUCAL	38
8.1. Vestíbulo	38
8.2. Encía	38
8.3. Paladar	39

8.4. Paladar blando	40
BIBLIOGRAFÍA	41

I. INTRODUCCIÓN.

La boca es una cavidad que está ocupada casi en su totalidad por la lengua. Sus límites son hacia arriba con el paladar, hacia abajo con el piso de boca y la lengua, lateralmente las mejillas o carrillos y en la parte posterior, el istmo de las fauces. Los labios cierran en la región anterior el orificio bucal.

Es la unidad morfofuncional que ordena y coordina aquellas estructuras óseas, musculares, nerviosas, dentales y glandulares, con el objeto de llevar a cabo las funciones iniciales de la digestión, como la masticación, salivación, degustación, degradación inicial de los alimentos y la deglución. También se coordina con otros sistemas, para llevar a cabo otras actividades funcionales como la respiración, el bostezo, el estornudo, la expectoración y el vómito, acciones, generalmente esenciales para la supervivencia del individuo. Así como en la función fonética y expresión estético facial.

Los distintos órganos que constituyen la cavidad bucal participan en las funciones digestivas, concretamente en la digestión mecánica y química de los alimentos. Mediante la digestión mecánica los dientes cortan y trituran los alimentos para facilitar, junto con la lengua y el paladar duro, la formación del bolo alimenticio. Por medio de la digestión química, las enzimas secretadas por las glándulas salivales mayores y menores actúan en la degradación de los alimentos.

La cavidad bucal, como toda cavidad orgánica que se comunica con el exterior, esta tapizada por una membrana mucosa de superficie húmeda, esta humedad es aportada por las glándulas salivales y es necesaria para el mantenimiento y lubricación de la estructura normal de los tejidos. Si la secreción de saliva cesa o disminuye, como ocurre en algunas enfermedades que se acompañan de xerostomía, la mucosa sufre cambios.

Desde un punto de vista general, la mucosa oral puede corresponder a tres tipos principales. Por un lado se encuentra la mucosa masticatoria, que es la que poseen el paladar duro o las encías; esta mucosa se halla sometida a potentes fuerzas de presión y de fricción. El segundo tipo es la mucosa protectora, como la ubicada en el fondo del vestíbulo, el suelo bucal, la cara inferior lingual, el paladar blando o los labios y las mejillas; se trata de una mucosa constituida por un epitelio relativamente grueso y no queratinizado. finalmente, el tercer tipo es la mucosa especializada, situada en la cara dorsal de la lengua. La que recubre los dos tercios anteriores linguales posee papilas linguales, con función gustativa; la mucosa especializada de la base lingual es rica en folículos linfáticos (amígdala o tonsila lingual), y posee, por tanto una función defensiva.

II. GENERALIDADES

2.1. Mucosa: Los tejidos blandos que tapizan la cavidad bucal constituyen una membrana denominada mucosa. Toda mucosa está constituida por un epitelio y un tejido conjuntivo subyacente denominado corion o lámina propia. Ambos tejidos conectados por la membrana basal.¹

La mucosa de la cavidad bucal puede clasificarse de acuerdo a su localización y función en:

- mucosa de revestimiento
- mucosa masticatoria
- mucosa especializada o sensitiva.

2.2. Submucosa: tejido conjuntivo laxo destinado a unir la mucosa a los tejidos subyacentes. Puede existir como una capa separada y bien definida o faltar cuando el corion está firmemente adherido a la estructura ósea subyacente. Hay submucosa en las zonas que requieren movimiento y que no están expuestas directamente al choque masticatorio. Está constituido por tejido conjuntivo de espesor y densidad variables, solíéndose encontrar en esta capa glándulas salivales, vasos, nervios y tejido adiposo.¹

2.3. Complejo lamina basal: consta de dos estratos, la lámina lucida y la lámina densa, ambas de un grosor de 50nm. Estas estructuras se interpretan ultraestructuralmente como una red tridimensional de cordones de 3.4 nm de grosor. En la lámina lucida se detectan preferentemente laminina y entactina, y en la lámina densa, colágeno tipo IV, heparansulfato y fibronectina.¹

Se destaca por ser una estructura una estructura de fijación entre el epitelio y el tejido conjuntivo, y un filtro molecular no solo físico sino también químico, debido al alto nivel de cargas negativas que restringe el paso de moléculas con este tipo de carga.¹

2.4. Interacciones epitelio mesénquima (conjuntivo): el mesénquima por influencia del epitelio proliferativo se condensa por división celular y aparición activa de capilares, dando lugar a la papila dentaria; futura formadora del complejo dentinopulpar.¹

III. CARACTERÍSTICAS CLÍNICAS EN RELACIÓN CON LAS ESTRUCTURAS HISTOLÓGICAS.

3.1. Tipos de epitelio: el epitelio de la mucosa bucal es de tipo plano estratificado. Puede ser queratinizado, paraqueratinizado o no queratinizado. Los queratinocitos son las células del epitelio destinadas a queratinizarse. Los queratinocitos que integran el epitelio bucal se disponen formando cuatro capas o estratos:²

- basal
- espinoso
- granuloso
- queratinizado

3.2. Densidad y estructura del corion: es una lámina de tejido conjuntivo de espesor variable que confiere sostén y nutrición del epitelio. Estas funciones se ven reforzadas por la presencia de papilas que llevan vasos y nervios. El tejido conjuntivo puede ser laxo, denso o semidenso según la región.²

3.3. Presencia o ausencia de submucosa: Hay submucosa en las zonas que requieren movimiento y que no están expuestas directamente al choque masticatorio.²

3.4. Tipos de mucosa bucal por su localización.

3.4.1. Mucosa yugal: mucosa lisa, rosada y húmeda que reviste la parte interna de las mejillas. El epitelio es plano estratificado no queratinizado, característico de las superficies epiteliales húmedas sometidas a considerable roce y desgaste.

3.4.2. Paladar blando: es la continuación posterior del paladar duro. Presenta un epitelio plano estratificado no queratinizado con botones gustativos.

3.4.3. Paladar duro: en el paladar duro existen diferentes regiones debido a la estructura variable de la submucosa. Las regiones marginal y del rafe medio están íntimamente unidas al hueso lo que dificulta determinar dónde comienza el periostio y termina la submucosa. En las zonas antero y posterolateral la submucosa presenta fibras colágenas en haces que se insertan perpendiculares al hueso.¹

3.5. Encía.

3.5.1. Epitelio gingival: El epitelio gingival recubre externamente el tejido conjuntivo de la encía. Está queratinizado, es de color rosa pálido y presenta, un punteado con aspecto de piel de naranja que indica la presencia de potentes fibras conectivas que unen la encía al periostio.

3.5.2. Epitelio del surco gingival: el epitelio que tapiza el surco gingival es de tipo plano estratificado no queratinizado.

3.5.3. Epitelio de unión: también llamado adherencia epitelial. Su función esencial es la protección biológica, pues se trata de una banda de epitelio que se fija alrededor del cuello de la corona clínica. Está constituido por un epitelio plano estratificado no queratinizado y que posee una lámina basal interna y una externa conectada al tejido conjuntivo.³

3.6. Mucosa de la lengua: se denomina especializada o sensitiva porque la mayoría de las papilas linguales poseen intraepitelialmente corpúsculos o botones gustativos.

3.6.1. Superficie dorsal: esta mucosa está dividida en dos partes por una línea en forma de V: la que cubre los dos tercios anteriores o cuerpo o zona bucal de la lengua y la que cubre el tercio posterior.¹

IV. MUCOSA BUCAL.

La mucosa bucal, está constituida por el **epitelio** y la **lámina propia**. Estas dos capas de tejidos estructural y embriológicamente son diferentes: el epitelio o capa superficial constituida por **tejido epitelial estratificado escamoso**, es de **origen ectodérmico**, y la **lámina propia o corion** es la capa subyacente de tejido conjuntivo es de **origen ectomesenquimático** (derivado de las células de la cresta neural). Ambas capas están conectadas por la **membrana basal**. Esta relación no es lisa, sino que suele ser ondulada, ya que el tejido conjuntivo emite prolongaciones, hacia el epitelio, denominadas **papilas coriales o conjuntivas**. A su vez el epitelio se proyecta hacia la lámina propia en forma de evaginaciones que se interdigitan con las papilas coriales y reciben el nombre de **crestas o clavos epiteliales**. Esta disposición estructural en papilas y crestas facilita la nutrición del epitelio de la mucosa bucal, al permitir una mayor proximidad entre el tejido conjuntivo vascular y el tejido epitelial avascular.¹

La mucosa bucal puede estar unida o no a la submucosa según la zona que se considera.

- Mucosa bucal
- Epitelio
 - Membrana basal
 - Lamina propia o corion

4.1. EPITELIO

El epitelio de la mucosa bucal es de tipo estratificado plano. Puede ser queratinizado, paraqueratinizado o no queratinizado; según la localización presenta diferencias estructurales y funcionales. El epitelio de la mucosa es un epitelio que se mantiene siempre húmedo y constantemente lubricado por acción de la saliva y sus mucinas.²

4.2. EPITELIO ESTRATIFICADO PLANO QUERATINIZADO.

Está constituido por dos tipos de poblaciones celulares: la **intrínseca**, propia del epitelio, formada por los **queratinocitos**, que representan el 90%, y la **extrínseca**, de origen ajeno al epitelio, formada por una población de **células permanentes o residentes** 9% y una población **transitoria** 1%. Las **permanentes** reciben la denominación de **células dendríticas o células claras** y engloban a los **melanocitos**, a las **células de Merkel** y a las **células de Langerhans**. La población **transitoria** está formada por **granulocitos, linfocitos y monocitos**, que, ocasionalmente, infiltran el epitelio.⁵

4.3. Población intrínseca.

4.3.1. Queratinocitos. Reciben este nombre de las células del epitelio destinadas a queratinizarse. Durante su evolución presentan migración desde las capas más profundas del epitelio hasta la superficie. Después de producirse la mitosis pueden permanecer en la capa basal o dividirse nuevamente antes de emigrar hacia los estratos superficiales, durante este fenómeno **se transforma en una célula especializada**. En el proceso de **citodiferenciación** experimenta cambios bioquímicos y morfológicos para convertirse, finalmente en una **escama eosinofila queratinizada** (anucleada) correspondiente al estrato córneo que más tarde se descama y cae al medio bucal.¹

Los queratinocitos que integran el epitelio bucal se disponen formando cuatro capas o estratos:

- Basal
- Espinoso
- Granuloso
- Corneo

4.3.1.1. Estrato basal.

Está constituido por una hilera de células cúbicas o cilíndricas de núcleo redondeado u oval de localización central que forman la **capa única** de este estrato. Las células son de citoplasma intensamente basófilo. Esta basofilia es conferida por los ribosomas y el RER, lo cual indica actividad sintetizadora de proteínas. Los **queratinocitos basales** sintetizan concretamente **colágeno tipo IV y tipo VII, laminina, perlecan y citosinas**, son responsables de la formación de la **lamina basal**, que forma parte de la membrana basal.¹

En esta capa basal además de los queratinocitos también se encuentran inmersos entre ellos los **melanocitos y las células de Merkel**.¹

4.3.1.2. Estrato espinoso.

Está formado por varias hileras de queratinocitos. Las células que los constituyen son **poligonales**, de **núcleo redondo**, de **cromatina laxa**, con **citoplasma** ligeramente **basofilo**, caracterizado por presentar **abundantes tonofibrillas** que, observados al microscopio, parecen atravesar los espacios intercelulares, se ha demostrado que estos puentes intercelulares son **desmosomas**. Los queratinocitos espinosos, a diferencia de los

queratinocitos basales, **sintetizan y expresan grandes cantidades de sindecano-1.**¹

A nivel del estrato espinoso encontramos, así mismo células **Langerhans**.

4.3.1.3. Estrato granuloso.

Está constituido por dos o tres capas de células aplanadas o escamosas con un núcleo pequeño de cromatina densa. El **citoplasma** está lleno de **gránulos de queratohialina intensamente basófilos**. Los **tonofilamentos** son muy abundantes y están en íntima relación con los gránulos de queratohialina, los cuales, en el proceso de queratinización, formaran la **sustancia interfibrilar** que une a los haces de tonofilamentos. La capa de células granulosas es la zona en la que comienza la **degeneración del núcleo y el resto de los orgánulos celulares.**¹

4.3.1.4. Estrato corneo.

Se caracteriza por presentar **células planas, sin núcleo evidente y con citoplasma fuertemente acidófilos (eosinófilo)**. Estas células reciben la denominación de **corneocitos** y no presentan gránulos de queratohialina. Ultraestructuralmente, las células de las capas cornificadas carecen de orgánulos y están compuestas por filamentos agrupados de modo compacto, que se forman de los tonofilamentos de queratina, recubiertos por material proteico procedente del gránulo de queratohialina.²

La célula queratinizada se convierte en una **escama compacta y deshidratada**, cubre un área de superficie mayor que la célula basal de la cual se formó y está íntimamente adosada a las escamas adyacentes. La membrana plasmática es más gruesa que en las capas más profundas.²

La población epitelial queratinocítica que reviste la mucosa bucal se renueva de forma permanente. Existe un equilibrio biológico entre las células que se

descaman en la superficie y las que se forman por mitosis en la capa basal. El **ciclo de renovación** dura, aproximadamente, de **nueve a dieciséis días**. En general, la **renovación celular es más rápida en el epitelio oral** que en la epidermis.²

El **control de la proliferación y la diferenciación queratinocítica**, es decir, el tiempo de renovación y maduración de estas células en el epitelio, esta **modulada** por numerosos factores. En relación con la proliferación destacan las hormonas (estrógenos, que estimulan el proceso, y corticoides y adrenalina, que lo inhiben).²

4.4. Población celular extrínseca permanente.

4.4.1. Melanocitos.

Células que examinadas al microscopio se presentan como **células claras** con **núcleo pequeño**. Son células de citoplasma redondeado, con prolongaciones alargadas con **aspecto dendrítico**. **Derivan del ectodermo de la cresta neural** y migran hacia el epitelio en desarrollo. Cada melanocito tiene una serie de queratinocitos asociados a los que suministra melanina. Este conjunto estructural se conoce como **unidad epitelial de melanina**. Existe aproximadamente un melanocito por cada diez queratinocitos. Se localizan entre los queratinocitos apoyando el cuerpo celular sobre la membrana basal y extendiendo sus prolongaciones entre los queratinocitos pero **sin establecer con ellos uniones desmosómicas**.²

4.4.2. Células de Merkel.

Se localizan entre las células de la capa basal del epitelio bucal o de la epidermis. Se diferencian de los melanocitos porque **carecen de**

prolongaciones de tipo dendrítico y por qué se relacionan con los queratinocitos mediante ocasionales desmosomas¹. La base de la célula de Merkel está **en contacto directo** con una **terminación nerviosa libre y expandida en forma de disco**. Las pruebas neurofisiológicas indican que son células sensoriales, especialmente adaptadas para la **percepción de la presión**, por lo que son identificados como **mecanorreceptores**. También se ha sugerido que la célula de Merkel libera una sustancia **similar al factor de crecimiento neuronal** que estimula el crecimiento de las fibras nerviosas. Se discute aun el origen de las células de Merkel. Actualmente, **se sugiere** que tendrían el **mismo origen que los queratinocitos**, debido a que las células presentan tonofilamentos en vez de neurofilamentos.²

4.4.3. Células de Langerhans.

Se identifican a nivel del estrato espinoso. Poseen **prolongaciones de tipo dendrítico**, se sugiere provienen de la **médula ósea** y pertenecen al sistema **fagocítico mononuclear**. Ultraestructuralmente, tienen un núcleo con numerosas indentaciones y el citoplasma contiene **gránulos de forma bastoniforme** llamados **gránulos de Birbeck**. Las células de Langerhans por su **función** como **presentadoras de antígenos**, están vinculadas al sistema **MALT** (por sus siglas en inglés), sistema de defensa inmunológico inespecífico asociado a las mucosas, por lo que se define como tejido linfoide asociado a mucosas. Esta barrera natural brinda protección frente a los escasos microorganismos que pueden atravesar la mucosa cuando esta se encuentra intacta. A ello se suma la capacidad de la microbiota bucal que contribuye a limitar la proliferación de los microorganismos infecciosos. Cuando se superan estas barreras se ponen en juego otros mecanismos defensivos. Las células de Langerhans tienen entonces la **capacidad de endocitar antígenos, degradarlos y llevarlos a la superficie celular, junto**

con moléculas histocompatibles, para presentarlos a los linfocitos T, encargados de la respuesta inmunológica específica.¹

4.5. Población celular extrínseca transitoria.

4.5.1. Granulocitos, linfocitos y monocitos.

Son células que pueden infiltrarse, ocasionalmente, en el epitelio bucal. En algunas localizaciones existe, en condiciones normales, un importante cumulo de dichos elementos.¹

4.6. EPITELIO ESTRATIFICADO PLANO PARAQUERATINIZADO.

Presenta **iguales características que el queratinizado a nivel de los estratos basal, espinoso y granuloso;** este último poco desarrollado. Las diferencias se manifiestan en los elementos celulares del estrato “corneo” superficial, que en este tipo de epitelio conservan sus núcleos y también algunos organelos parcialmente lisados hasta que se descaman.⁵

4.7. EPITELIO ESTRATIFICADO PLANO NO QUERATINIZADO.

Se diferencia del epitelio queratinizado, principalmente, por que **no produce la capa superficial cornea y carece,** además, del **estrato granuloso.** Las capas de un epitelio no queratinizado son⁵:

- Basal
- Intermedia
- Superficial.

4.8. MEMBRANA BASAL.

La unión entre el epitelio y el tejido conjuntivo se realiza mediante la membrana basal, estructura que, además de prestar adhesión mecánica, cumple con múltiples funciones, entre las que destaca su actuación como guía de las células epiteliales en proliferación durante el mecanismo de reparación o regeneración tisular.¹

La membrana basal está constituida por dos regiones: la **lámina basal** sintetizada por las células epiteliales y la **lámina reticular** elaborada por las células de tejido conjuntivo.¹

4.8.1. Lamina basal: consta de dos estratos, la lámina lucida y la lámina densa, ambas de un grosor de 50nm.

4.8.2. Lamina reticular: las fibras de la lámina reticular son:

4.8.3. Fibras de anclaje: son fibrillas de colágeno tipo VII se originan y finalizan en la lámina densa en pequeñas áreas subyacentes de colágeno tipo IV denominadas **placas de anclaje**.¹

4.8.4. Fibras reticulares: son fibras de reticulina (colágeno III) y se distribuyen paralelamente en el epitelio entre las fibras de anclaje. La **fibronectina** contribuye a fijar la lámina reticular a la lámina basal.¹

4.8.5. Funciones de la membrana basal:

- Estructura de fijación entre el epitelio y el tejido conjuntivo.
- Filtro molecular no solo físico sino también químico, debido al alto nivel de cargas negativas que restringe el paso de moléculas con este tipo de carga.
- Guía para la migración celular en la reepitelización de heridas.
- Barrera al sistema defensivo del organismo.²

Características:

Es más gruesa en su conjunto en los epitelios no queratinizados y con la edad disminuye progresivamente su espesor.

La alteración de la configuración molecular de esta estructura explica numerosos procesos que afectan la patología de la mucosa bucal.²

4.9. LÁMINA PROPIA O CORION.

Es una lámina de tejido conjuntivo de espesor variable que confiere sostén y nutrición al epitelio. Estas funciones se ven reforzadas por la presencia de papilas que llevan vasos y nervios.¹

La **lámina propia se adhiere directamente al periostio** bien se dispone **recubriendo la submucosa**. En las zonas laterales de las papilas conjuntivas de la lámina propia las células basales del epitelio de revestimiento suprayacente expresan integrinas a diferencia de la zona libre de las papilas conjuntivas en las que las células basales del epitelio suprayacente no expresa dichas integrinas.¹

A nivel de la lámina propia de la mucosa bucal existe una rica inervación con terminaciones nerviosas sensoriales que recogen información sobre percepción del dolor (**nocirreceptores**), la temperatura (**termorreceptores**) y tacto y presión (**mecanorreceptores**).¹

4.10. SUBMUCOSA.

Está formada por **tejido conjuntivo laxo** destinado a unir la mucosa a los tejidos subyacentes.⁵

La submucosa puede existir como una **capa separada y bien definida**, o **faltar cuando el corion está firmemente adherido a la estructura ósea subyacente**. Hay submucosa en las zonas que requieren movimiento y que no están expuestas directamente al choque masticatorio.⁵

Está constituida por tejido conjuntivo de espesor y densidad variables. En esta capa se suelen encontrar glándulas salivales, vasos, nervios, y también tejido adiposo.⁵

4.11. CARACTERÍSTICAS CLÍNICAS Y MICROSCÓPICAS.

El color depende esencialmente de tres factores:

- Espesor y grado de queratinización del epitelio.
- Densidad del tejido conjuntivo.
- Presencia de pigmentación melánica.

El aspecto está condicionado por la textura del tejido conjuntivo y por la presencia o no de papilas que levantan el epitelio que las reviste y que se denominan papilas delomorfas.¹

En mucosa de cavidad bucal debemos tener en cuenta:

- Tipo de epitelio
- Densidad y estructura del corion
- Existencia o no de submucosa.

4.11.1. Tipo de epitelio.

Si el epitelio es **queratinizado**, el **espesor es mayor** porque hay **más capas de células y más queratina**; ambos elementos impiden la visualización de la

irrigación del corion y determinan el aspecto blanquecino o pálido de la mucosa.⁴

Si el epitelio **no** es **queratinizado**, los vasos del conjuntivo subyacente podrán visualizarse mejor por lo tanto la **mucosa tomara un color rojo intenso**.⁴

4.11.2. Densidad y estructura del corion.

A nivel de los **epitelios queratinizados**, el corion es **semidenso o denso**, tiene **menor contenido en vasos**, o sea, moderada irrigación, lo que significa que, clínicamente, las **zonas queratinizadas son de color blanco pálido o blanco**.⁴

Si el epitelio es **no queratinizado**, el **corion es laxo con poca cantidad de fibra y mayor irrigación**, lo que significa que el aspecto de la mucosa ofrecerá un **color rojo**.⁴

Presencia o ausencia de submucosa. Cuando **hay submucosa**, la mucosa presenta un **aspecto más acolchonado y móvil**. Cuando **no** existe **submucosa**, el corion esta **unido directamente al hueso y la mucosa esta fija**.⁴

V. CLASIFICACIÓN FUNCIONAL DE LA MUCOSA

La estructura morfológica de la mucosa varía por la adaptación funcional a la influencia mecánica que actúa sobre ella en las diferentes regiones de la cavidad bucal. En base a estos criterios podemos dividir la mucosa en tres tipos diferentes:³

- Mucosa de revestimiento.
- Mucosa masticatoria.
- Mucosa especializada.

5.1. Mucosa de revestimiento.

Cumple una función de protección. El epitelio es de tipo **no queratinizado**, con un **corion laxo o semilaxo** y presenta una submucosa bien definida. Es distensible y se adapta a la contracción y relajación de las mejillas, labios y lengua, y a los movimientos del maxilar inferior, producidos durante la masticación.³

Este tipo de mucosa se encuentra en la **cara interna del labio, paladar blando, cara ventral de la lengua, mejillas y piso de boca (Figs. 1, 2 y 3)**. El número de capas del epitelio es menor que el existente en la mucosa masticatoria.

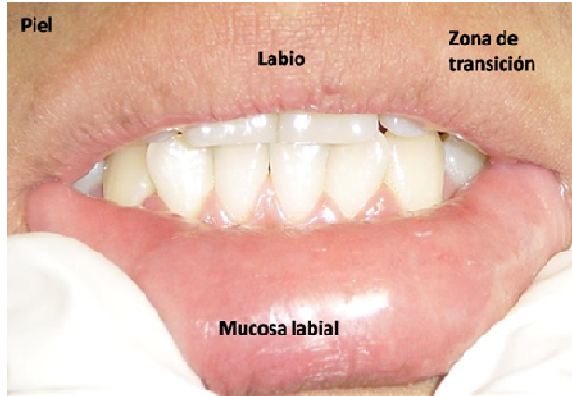

Fig. 1. Mucosa de revestimiento localizada en la mucosa labial.(Fuente directa. Cortesía de la CRED DEPeI FO UNAM).

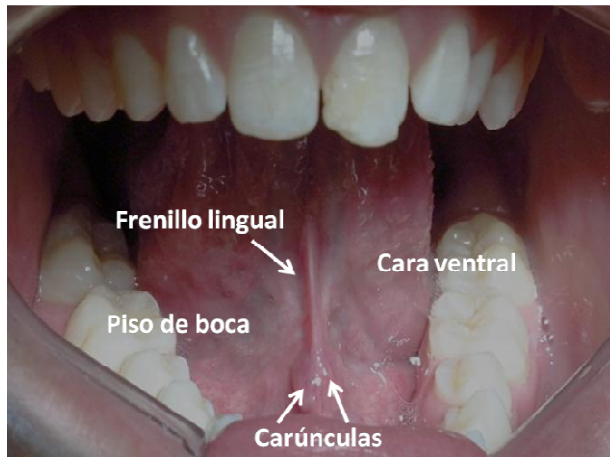

Fig. 2. Fotografía clínica en donde se aprecia la mucosa de revestimiento de la cara ventral de la lengua y piso de boca. En la cara ventral se puede observar el trayecto de las raninas, el frenillo lingual y el sitio de inserción, en el piso de la boca a los lados del frenillo las carúnculas. (Fuente directa. Cortesía de la CRED DEPeI FO UNAM).

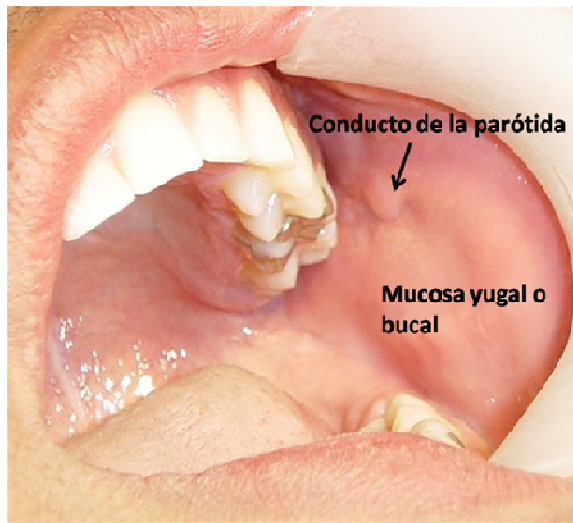

Fig. 3. Mucosa de revestimiento localizada en la mucosa de carrillo, se observa el sitio de emergencia del conducto parotídeo. (Fuente directa. Cortesía de la CRED DEPEI FO UNAM).

A nivel de la submucosa, bien desarrollada, podemos encontrar uno o más de los siguientes elementos: **glándulas salivales menores, tejido adiposo o fibras musculares estriadas**, de acuerdo con las distintas zonas que tapiza esta mucosa.³

5.2. Mucosa masticatoria.

Está sometida directamente a las fuerzas intensas de fricción y presión originadas por el impacto masticatorio. Suele estar fijada al hueso y no experimenta estiramiento. A este tipo de mucosa corresponden la encía (**Figs. 4 y 5**) y el paladar duro. El epitelio es queratinizado o paraqueratinizado, con numerosas crestas epiteliales (en especial la encía) y corion semidenso o denso. Carece de submucosa en la encía, pero ésta está presente en la parte lateral del paladar duro donde encontramos tejido adiposo y glandular.³

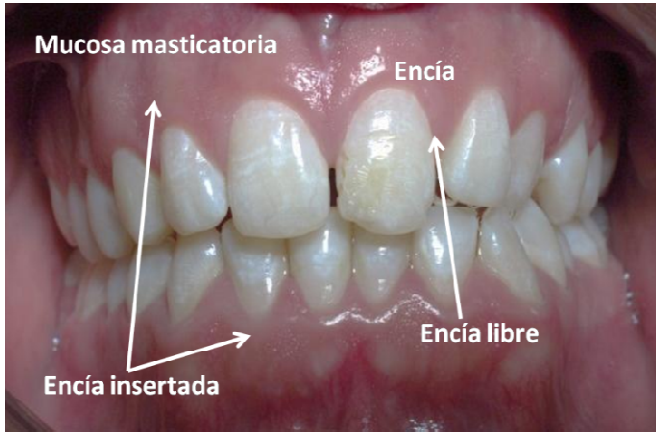


Fig. 4. Mucosa masticatoria localizada en encía vestibular superior e inferior, se aprecia el aspecto de cáscara de naranja, el tono coral en una mucosa sana. (Fuente directa. Cortesía de la CRED DEPel FO UNAM).

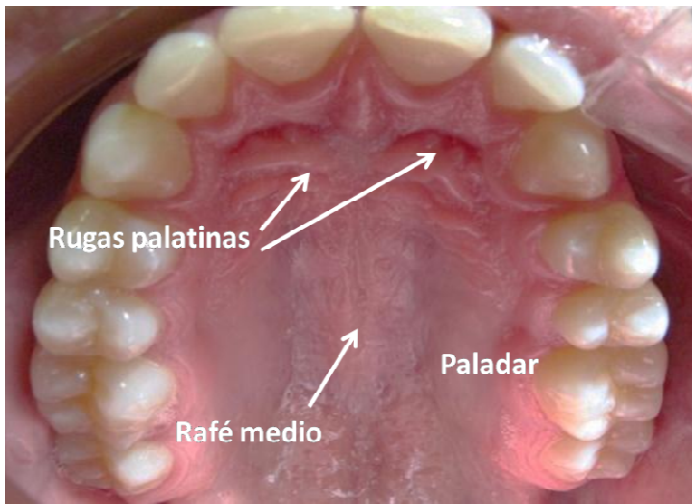


Fig.5. Mucosa masticatoria localizada en encía palatina, de tono coral y en el paladar duro aprecian las rugas palatinas, en esta zona no existe submucosa, la mucosa está adherida directamente al periostio. (Fuente directa. Cortesía de la CRED DEPel FO UNAM).

5.3. Mucosa especializada.

Recibe este nombre porque aloja botones gustativos intraepiteliales, que tienen una función sensitiva destinada a la recepción de los estímulos gustativos. Los **botones gustativos** se localizan en el epitelio de las **papilas linguales: filiformes, fungiformes, foliadas y calciformes**. Esta variedad de mucosa se observa en la cara dorsal de la lengua¹ (**Fig. 6**).

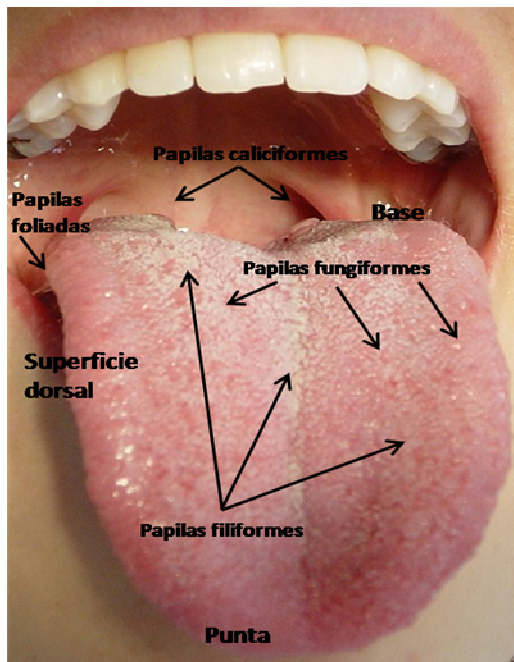


Fig. 6. La cara dorsal de la lengua presenta mucosa especializada, en ella se aprecian las papilas filiformes, fungiformes que le confieren el aspecto aterciopelado, las papilas caliciformes se localizan en la V lingual y las foliadas en la base de la lengua lateralmente. (Fuente directa. Cortesía de la CRED DEPEI FO UNAM).

VI. HISTOFISIOLOGIA DE LA MUCOSA BUCAL.

La cavidad bucal cumple funciones que van más allá de la de revestimiento aislante frente al exterior:

6.1. Movilidad: la mucosa bucal asegura la movilidad de los órganos. En el piso de boca, la mucosa es sumamente delgada. Esta característica le permite, cuando la lengua realiza un gran movimiento, desplazarla ampliamente. La mucosa de las mejillas, por su parte, favorece los movimientos de la mandíbula. El velo del paladar no tiene la misma flexibilidad y está adaptado a movimientos más simples.²

En la masticación, la movilidad desempeña un papel fundamental que se relaciona íntimamente con los caracteres especiales de las distintas regiones de la mucosa.

6.2. Sensibilidad: varía mucho de una zona a otra. Es casi nula en el piso de la boca y en la cara interna de las mejillas, pero sumamente delicada en los labios, donde se adapta a las necesidades de la aprehensión y de los contactos exteriores.²

La sensibilidad del velo del paladar se percibe mucho menos, puesto que a su nivel se origina el reflejo vegetativo vinculado a la deglución.²

La sensibilidad más sutil es la de la lengua, extremadamente fina para las percepciones táctiles, y que responde, además, a los infinitos matices de las sensaciones gustativas.²

6.3. Protección: la cavidad bucal cuenta, además, con formaciones linfoides difusas diseminadas por toda la mucosa bucal, especialmente, en el contorno de la lengua, a la altura de las papilas foliadas, en los labios y en el corion y el epitelio del surco. Este sistema ejerce su mecanismo de protección contra antígenos a través de los plasmocitos y las células de

intraepiteliales de Langerhans. La ubicación estratégica de estas formaciones difusas diseminadas permite interceptar los antígenos y poner en marcha la respuesta inmunitaria. Tanto las amígdalas como las formaciones linfoides difusas existentes en la cavidad bucal, forman parte del denominado sistema MALT, que es el sistema formado por todo el tejido linfoide que esta estructural y funcionalmente asociado a las mucosas del organismo.²

Por otro lado, la mucina secretada, principalmente, por las glándulas salivales menores (70%) contribuye también de forma significativa a la protección antimicrobiana, al impedir mediante sus carbohidratos que los microorganismos se aglutinen y que, por tanto, se adhieran con facilidad a los tejidos duros y blandos.²

6.4. Digestión: la función digestiva de la mucosa bucal no se limita solo al efecto de la masticación. En la saliva existe una enzima, amilasa salival, que inicia el metabolismo de los hidratos de carbono.²

6.5. Absorción: la capacidad de la mucosa de filtrar ciertos cuerpos hacen de ella una buena vía de absorción como, por ejemplo, la mucosa de la porción ventral de la lengua, que constituye una interesante vía sublingual para la administración de medicamentos.²

VII. ZONAS ANATOMICAS EN CAVIDAD BUCAL, CARACTERÍSTICAS CLÍNICAS E HISTOLÓGICAS

7.1. Labios.

7.1.1. Mucosa del labio. Esta mucosa está constituida por un epitelio plano estratificado no queratinizado, cuyas células superficiales presentan algunos núcleos picnóticos y se descaman. Es posible encontrar a este nivel numerosos desmosomas.¹

El epitelio se une por medio de la membrana basal al corion, representado por un tejido conjuntivo laxo con papilas altas que penetran en el epitelio. Existen numerosas fibras elásticas y colágenas que en toda su extensión están unidas firmemente al labio.¹

Existe una submucosa poco desarrollada, que presenta cúmulos linfoides y glándulas salivales menores, cuyos acinos están muy cerca de la superficie, aunque algunos se encuentran ubicados más profundamente. Estas glándulas son de tipo mixto, con predominio la secreción mucosa.¹

La mayor parte del labio está constituida por fascículos musculares estriados que constituyen el musculo orbicular.¹

La mucosa labial es rosada y húmeda, con un dibujo vascular muy notable, dado por la red vascular. El aspecto puntiforme de la mucosa labial corresponde a los orificios de salida de las glándulas salivales.¹ (**Fig. 7**).

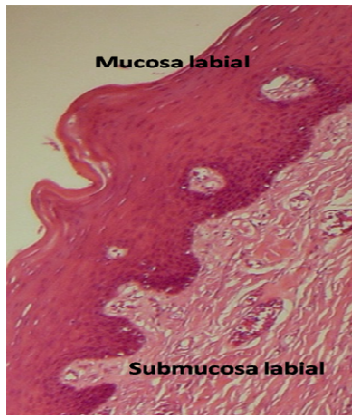

Fig. 7. Corte histológico teñido con HyE de mucosa labial, se observa epitelio estratificado escamoso paraqueratinizado con clavos epiteliales cortos, la submucosa muestra papilas conjuntivas cortas, bien vascularizada. (fuente directa).

7.2. Mucosa yugal.

La superficie interna de las mejillas esta revestida por mucosa lisa, rosada y húmeda.¹

El epitelio es plano estratificado no queratinizado, característico de las superficies epiteliales húmedas sometidas a considerable roce y desgaste. Este epitelio es estructuralmente semejante al de la mucosa labial.¹ (**Fig. 8**).

A la altura de los molares suele presentar una línea de color blanquecino, con epitelio paraqueratinizado, que está determinada por el trauma masticatorio.¹

La lámina propia está formada por tejido fibroelástico bastante denso, que penetra en el epitelio constituyendo papilas elevadas.¹

En la submucosa se hallan fibras elásticas, grandes vasos sanguíneos y nervios, tejido adiposo y las glándulas salivales menores, denominadas bucales y retromolares.

Las mejillas tienen un eje central de musculo esquelético, correspondiente al musculo buccinador. Bandas de tejido fibroelástico de la lámina propia

penetran a través de la submucosa, para unirse al tejido fibroelástico que acompaña al musculo; estas bandas fijan la mucosa al musculo.¹

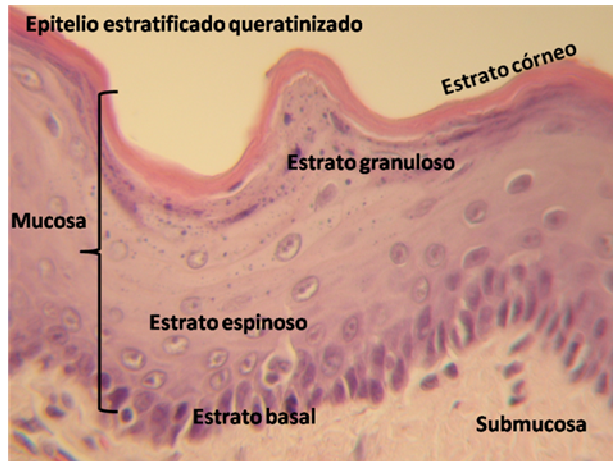


Fig. 8. Corte histológico teñido con HyE de mucosa yugal de zona molar, se observa epitelio estratificado escamoso paraqueratinizado con clavos epiteliales cortos, la submucosa muestra papilas conjuntivas cortas, bien vascularizada. (Fuente directa).

7.3. Lengua.

La lengua es un órgano muscular tapizado por mucosa. Fisiológicamente, por sus movimientos, favorece la trituración de los alimentos y la formación del bolo alimenticio.¹

Desde el punto de vista histológico está constituida por:

- Mucosa
- Submucosa
- Tejido muscular estriado

7.3.1. Mucosa. La lengua presenta una cara dorsal y una ventral. La mucosa que recubre a cada una de ellas es diferente.¹

7.3.1.1. Superficie ventral: se observa epitelio de revestimiento plano estratificado no queratinizado delgado y liso. La lámina propia es también delgada y esta formada por tejido conjuntivo laxo con papilas cortas y numerosas. Es una lámina elástica que permite cambios rápidos en forma y

diámetro de la lengua durante el movimiento. Presenta numerosos cúmulos de células adiposas, glándulas salivales menores, y vasos sanguíneos y linfáticos. No existe submucosa. El corion esta adherido de los haces musculares.¹ (Fig. 9).

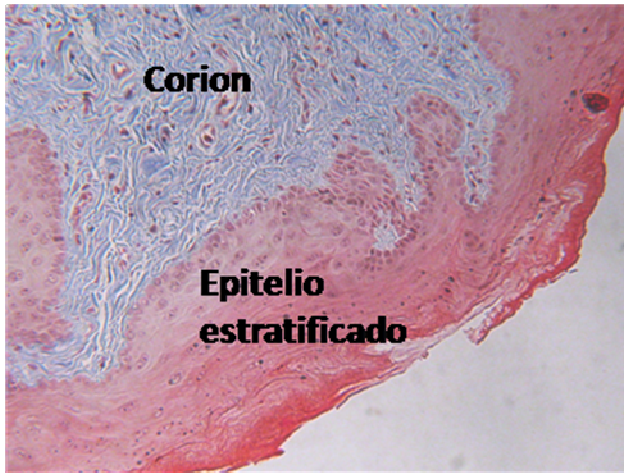

Fig. 9. Corte histológico teñido con tricrómica de Masson de cara ventral de la lengua, se observa epitelio estratificado plano no queratinizado con clavos epiteliales cortos, la mucosa muestra papilas conjuntivas cortas, bien vascularizada. El estroma es fibroso denso. (Fuente directa).

7.3.1.2. Superficie dorsal: esta mucosa está dividida en dos partes por una línea en forma de V; la que cubre los dos tercios anteriores o cuerpo y la que cubre el tercio posterior o raíz.¹

7.3.2. MUCOSA DEL CUERPO O ZONA BUCAL DE LA LENGUA.

El epitelio que la constituye es de tipo plano estratificado parcialmente queratinizado; la lámina propia está formada por tejido conjuntivo laxo con células adiposas.¹

Existe una separación neta de la mucosa con la submucosa, que esta formada por tejido conjuntivo denso y firme, sobre todo, en la punta de la lengua, donde forma la facia lingual.¹

En la superficie, esta porción de la lengua evidencia un aspecto aterciopelado debido a la presencia de pequeñas proyecciones llamadas papilas linguales.

7.3.2.1. Papilas.

Son cuatro tipos de papilas que se encuentran sobre la superficie de la lengua:

- Filiformes
- Fungiformes
- Caliciformes o circunvaladas
- Foliadas

7.3.2.1.1. Filiformes: constituye el tipo más numeroso. Tienen forma cónica y son proyecciones epiteliales conificadas o no que se descaman con regularidad. Suelen ser paraqueratinizadas. Presentan un eje escaso de lámina propia. A diferencia de otras papilas carecen de pailas conectivas secundarias y botones gustativos.¹ (Figs. 10 y 11).

Se distribuyen en hileras más o menos paralelas a la V lingual. Por la escasez de corion, clínicamente, están sujetas a cambios nutricionales.¹

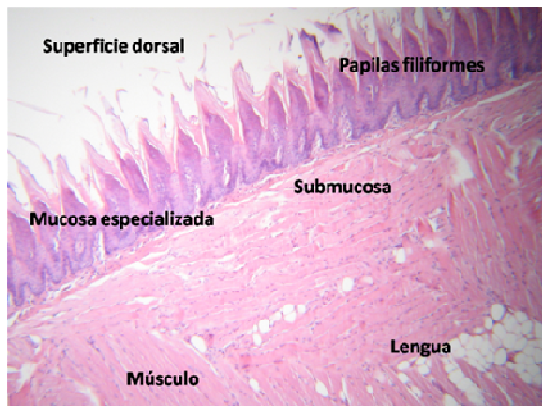


Fig. 10. Corte histológico teñido con HyE de mucosa dorsal de lengua, se observa epitelio estratificado escamoso queratinizado con papilas filiformes, núcleos de tejido conjuntivo, bien vascularizado. (Fuente directa).

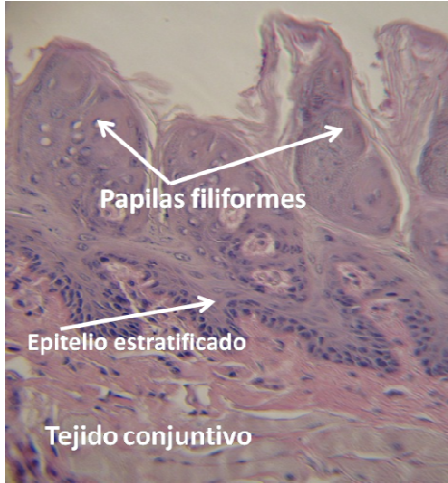

Fig. 11. Corte histológico teñido con HyE de mucosa dorsal de lengua, se observa epitelio estratificado escamoso queratinizado con papilas filiformes, núcleos de tejido conjuntivo, bien vascularizado. (Fuente directa).

7.3.2.1.2. Fungiformes: son menos numerosas que las filiformes y se encuentran en mayor proporción en la punta y en los bordes laterales de la lengua. Presentan un núcleo central de lámina propia con fibras colágenas que constituye la papila primaria; de ellas surgen papilas secundarias que penetran en el epitelio de revestimiento. Presentan corpúsculos gustativos intraepiteliales localizados preferentemente en la superficie libre y no lateral de la papila por lo general, hay entre tres o cinco botones gustativos en cada una de estas papilas. ¹(Fig. 12).

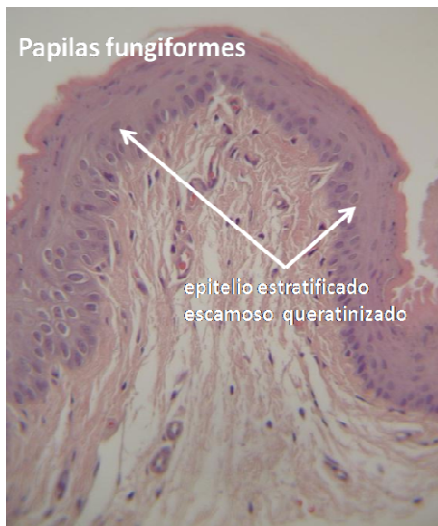

Fig. 12. Corte histológico teñido con HyE de mucosa dorsal de lengua, se observa epitelio estratificado escamoso queratinizado con papilas fungiformes, núcleos de tejido conjuntivo, bien vascularizado. (Fuente directa).

7.3.2.1.3. Caliciformes: son las más grandes de la lengua. Hay de siete a doce distribuidas a lo largo de la V lingual.

Cada papila, de uno a dos milímetros de altura, está rodeada, por un profundo surco llamado surco circunvalador en cuyo fondo salen los conductos de pequeñas glándulas salivales serosas o glándulas de von Ebner que fabrican una saliva acuosa que se vierte en el fondo del surco. Tienen un núcleo de lámina propia que poseen en el borde superior papilas secundarias. En los bordes laterales y en epitelio del surco se observan numerosos corpúsculos gustativos.¹ (**Figs. 13 y 14**).

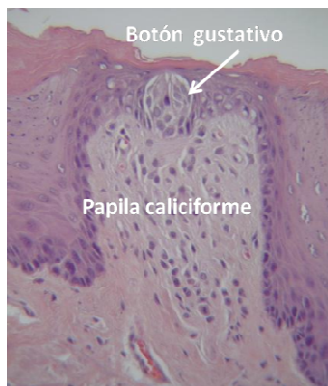

Fig. 13. Corte histológico teñido con HyE de la V lingual se observa una papila caliciforme, núcleos de tejido conjuntivo, bien vascularizado y un botón gustativo. (Fuente directa).

7.3.2.1.4. Foliadas: son pliegues perpendiculares al borde de la lengua, tienen lámina propia y contienen corpúsculos gustativos. Están separadas unas de otras por el surco interpapilar.¹

7.3.3. ESTRUCTURA DEL CORPUSCULO O BOTÓN GUSTATIVO.

El sentido del gusto no está dado por las papilas, sino por pequeños corpúsculos contenidos en ellas, denominados corpúsculos gustativos. Son

más abundantes en las papilas caliciformes pero pueden también encontrarse en el epitelio del paladar blando y en el de otras áreas de la región bucofaríngea.²

Están constituidos por células alargadas que se extienden desde la membrana basal hasta la superficie de revestimiento. Estas células se abren a la superficie por un poro conocido como poro gustativo.²

Las células de sostén son alargadas, tienen un núcleo redondeado y se disponen en la periferia del corpúsculo. En la parte central se encuentran las células neuroepiteliales o células gustativas. Se reconoce un tercer tipo celular, la célula basal denominada así por su localización en el fondo del botón gustativo, que puede ser la célula precursora de uno o de los dos tipos celulares anteriores.²(Fig. 14).

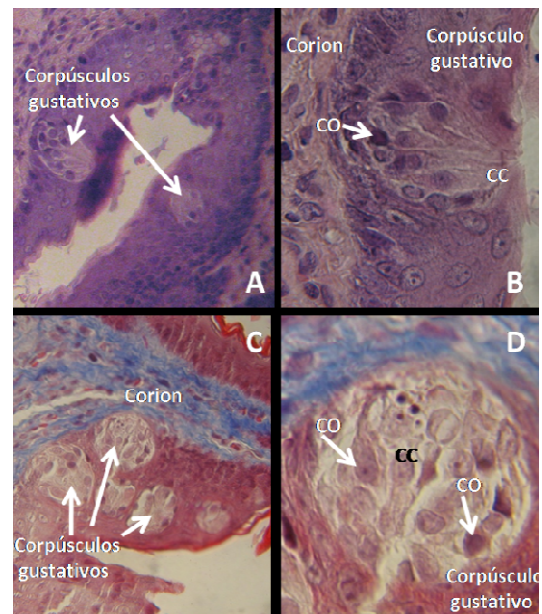


Fig. 14. Corte histológico en el que se observa el corpúsculo gustativo. A y B corte teñido con H y E en donde se aprecian los corpúsculos gustativos. C y D corte teñido con tricrómica de Masson. CC = células claras y CO = células oscuras., bien vascularizado. (Fuente directa).

Generalmente se describen cuatro **sensaciones gustativas: salado, dulce, ácido y amargo**. Se sabe que ciertas regiones de la lengua reaccionan con

mayor intensidad a algunos sabores; la punta de la lengua es más sensible a los sabores dulces, las zonas laterales perciben con mayor intensidad el sabor salado y hacia atrás de la punta lingual, el agrio o ácido y la zona posterior responde a los sabores amargos, captados por las papilas caliciformes¹.

7.3.4. MUCOSA DE LA ZONA BUCOFARINGEA DE LA LENGUA.

La mucosa que recubre esta porción de la lengua no contiene papilas verdaderas. Las prominencias que se observan a este nivel dependen de cúmulos de nódulos linfáticos que se hallan en la lámina propia por debajo del epitelio. Una disposición de este tipo, es decir, un epitelio plano estratificado en estrecha relación con nódulos linfáticos, recibe el nombre de tejido amigdalino.¹²

Submucosa: está constituida por tejido conjuntivo de tipo denso. A este nivel se encuentran glándulas salivales menores.¹²

7.3.4.1. Capa muscular: está constituida por fibras musculares estriadas esqueléticas, insertadas en la submucosa, que permiten la amplia gama de movimientos de este órgano.¹²

En la lengua existen vasos sanguíneos y linfáticos, que constituyen una red, tanto en la mucosa, como en la submucosa.¹²

La lengua está inervada por nervios sensitivos, como el lingual, y la cuerda del tímpano, en los dos tercios anteriores y el glossofaríngeo, en el tercio posterior.¹²

7.4. PISO DE BOCA.

La membrana mucosa de esta parte de la cavidad bucal es muy delgada y esta adherida laxamente a las estructuras subyacentes, para permitir el movimiento de la lengua. Tiene un epitelio queratinizado y las papilas de la lámina propia son cortas. El tejido conjuntivo laxo está muy vascularizado y es rico en fibras elásticas. La submucosa contiene tejido adiposo.¹²

7.5. PALADAR DURO.

Está conformado por tejido óseo, revestida en su parte inferior por un epitelio plano estratificado queratinizado y con un corion de tejido conjuntivo denso, con abundantes fibras colágenas, más denso en la porción anterior que en la posterior.¹

En las zonas antero y posterolateral, la submucosa presenta fibras colágenas en haces que se insertan perpendiculares al hueso. En la anterolateral hay gran cantidad de células adiposas, por eso, se la llama zona grasa o adiposa. En la posterolateral hay acinos con glándulas salivales mucosas que constituyen la zona glandular. La papila palatina o incisiva, está formada por un cúmulo de fibras colágenas, que en su región central contiene las partes bucales de los conductos nasopalatinos vestigiales. Estos conductos están tapizados por un epitelio cilíndrico simple o por un epitelio pseudoestratificado rico de células caliciformes.¹

7.5.1. Rugas palatinas: son elevaciones de la mucosa en número de dos a seis q se extienden en sentido transversal desde la papila palatina hacia la periferia. Consisten en repliegues de epitelio dispuestos sobre ejes de tejido conjuntivo denso. Su número, disposición, forma y longitud son particulares

de cada individuo, y sirven a fines de identificación, al igual que las huellas digitales.¹ (Fig. 15).

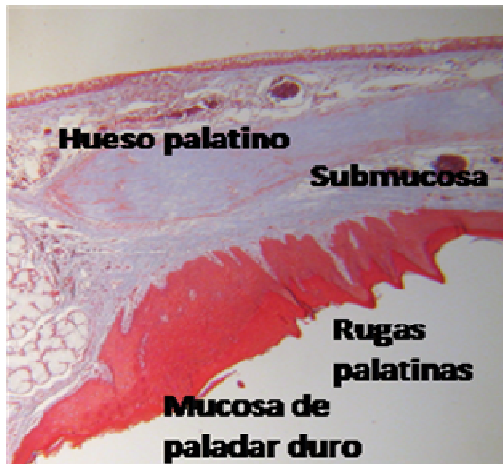

Fig. 15. Corte histológico teñido con tricrómica de Masson en el que se observan las rugas palatinas, la submucosa, hueso palatino y tejido glandular (Fuente directa).

7.6. PALADAR BLANDO O VELO DEL PALADAR.

Es la continuación posterior del paladar duro. Debe ser móvil, de manera que al deglutir pueda elevarse y cerrar la nasofaringe, evitando que el alimento pase a la nariz.¹

Presenta un epitelio plano estratificado no queratinizado con botones gustativos, que se continúa, tras rebasar en un corto trayecto el borde posterior del paladar, con el epitelio de la superficie faríngea. El corion es liso, sin papilas, pero muy vascularizado y con fibras elásticas que lo separan de la submucosa¹ (Fig. 16).

La submucosa es de tejido conjuntivo laxo y posee una capa continua de glándulas mucosas.

La mucosa es de un color rojizo intenso que contrasta con el color rosa pálido de la bóveda palatina.

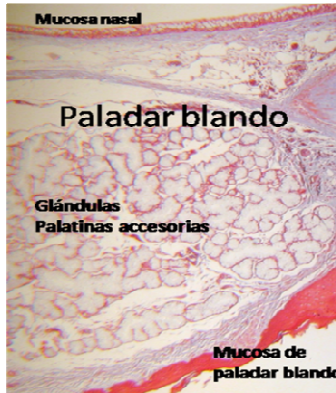

Fig. 16. Corte histológico teñido con tricrómica de Masson en el que se observan la mucosa palatina, el hueso palatino y tejido glandular (Fuente directa).

VIII. CAVIDAD BUCAL.

La cavidad bucal es el primer tramo del tubo digestivo; también tiene que ver con los procesos de fonación. En la cavidad bucal los alimentos son triturados y mezclados con la saliva para después pasar a la faringe en su porción oral. Hay que distinguir entre un vestíbulo, que es externo a los dientes, limitado entre la mucosa de las mejillas y los labios y por la mucosa que recubre las encías junto con los dientes, y la cavidad bucal propiamente dicha.⁹

8.1. El vestíbulo es una hendidura estrecha incurvada, en forma de herradura, que se abre al exterior por el orificio bucal o hendidura bucal (rima oris). La mucosa se refleja desde la mejilla y los labios sobre las arcadas alveolares, formando los canales o surcos vestibulares superior e inferior. En cada uno de éstos surcos y en la línea media se sitúan sendos relieves mucosos o frenillos del labio superior y del labio inferior. Ambos surcos vestibulares se continúan entre sí en la región posterior, en la zona del borde anterior de la rama de la mandíbula y el tendón del músculo temporal.⁹

8.2. Las encías están constituidas por la mucosa que cubre las zonas apicales de las apófisis alveolares de los maxilares y mandíbula, y rodea el cuello de las piezas dentarias, aunque existe un pequeño intersticio o “surco o fondo de saco gingival” entre ambas estructuras. Las encías están fuertemente unidas al periostio de las apófisis alveolares, así como a los dientes por medio de fibras colágenas de la lámina propia. La unión con el diente se hace a través del ligamento periodontal y el cemento. La mucosa de la encía es de tipo escamoso poliestratificado, de un color gris rosáceo, y está sometida, como es lógico, a continuas agresiones mecánicas. Existe una fuerte unión entre la mucosa de la encía y el esmalte; es la llamada unión epitelial, que es una zona especialmente débil ante las agresiones mecánicas y bacterianas. Las encías están ricamente inervadas. Las

superiores, por las ramas procedentes del nervio maxilar (nervios nasopalatinos, alveolares superiores, medios y posteriores), y las inferiores, por ramas del nervio mandibular (nervios bucal, alveolar inferior y lingual). La mucosa gingival está relacionada no sólo con el vestíbulo, sino también con la cavidad bucal propiamente dicha, y existe también mucosa entre las caras adyacentes de las piezas dentarias.⁹

El techo de la cavidad bucal tiene una forma de herradura de concavidad posterior, en la que se distingue una porción anterior o paladar duro, con un sustrato óseo, y un tercio posterior o paladar blando, con una base fibromuscular. La mucosa que cubre a ambos es del mismo tipo histológico. El paladar separa la cavidad bucal de las fosas nasales. Se arquea tanto en sentido transversal como anteroposterior, variando su altura de forma considerable de unos individuos a otros.⁹

8.3. El paladar duro está formado por la porciones horizontales de maxilar y palatino articuladas entre sí por las suturas correspondientes, e igualmente por la porción alveolar del maxilar. Inmediatamente detrás de los incisivos centrales se encuentra la fosa incisiva, en la que se abren los conductos incisivos, los cuales conducen las ramas terminales de la arteria palatina mayor y el nervio nasopalatino; a través de estos conductos la cavidad nasal comunica con la cavidad bucal en el hueso en seco. En las zonas posterolaterales del paladar duro se encuentran los orificios correspondientes a los nervios y vasos palatinos mayor y menor. El paladar duro está recubierto por la mucosa correspondiente, que queda unida firmemente al periostio subyacente por tejido colágeno, cuyas fibras dividen la submucosa en un compartimiento anterior, que contiene tejido graso, y otro posterior, con las glándulas salivales palatinas, de un color marrón que parecen músculo, secretoras de moco; posiblemente todas éstas estructuras tienen la finalidad de que el paladar quede protegido frente a las agresiones mecánicas que supone la masticación. En la línea media se forma un rafe, en el que no

existe submucosa, donde la mucosa esta unida directamente al periostio. Este rafe termina en una zona anterior al nivel de la papila incisiva, que se sitúa justamente en la zona de la fosa incisiva. A partir de la zona anterior se forman una serie de pliegues radiados, los cuales, al igual que el rafe, se pueden palpar con la punta de la lengua.¹⁰

8.4. El paladar blando o velo del paladar es un pliegue musculo membranoso móvil que se inserta en la parte posterior del paladar duro y se extiende posteroinferiormente hasta el borde libre curvo, del que cuelga la úvula, que separa la cavidad bucal de la orofaringe y se adapta a la zona posterior de la curvatura de la lengua. La cara anteroinferior del velo del paladar, cóncava, presenta un saliente medio que se continúa con el rafe del paladar duro. Los bordes laterales vienen a engarzarse en las apófisis pterigoides merced a la existencia en su interior de los correspondientes músculos que se insertan en el esfenoides y que ya han sido mencionados.¹⁰

El paladar blando se continúa lateralmente con los pilares del velo del paladar, con el dorso de la lengua, delimitan el istmo de las fauces. En el espesor del paladar blando se encuentran los músculos ya comentados con anterioridad; uno de ellos es el músculo elevador del velo del paladar, que produce una elevación del mismo, lo que unido a la contracción del músculo constrictor superior de la faringe, que acerca la faringe a la cavidad bucal, hace que se separen la porciones nasales y oral de la faringe en el proceso de la deglución; al mismo tiempo, la constricción del músculo palatofaríngeo del pilar posterior colabora en un estrechamiento del istmo de la fauces. El velo del paladar contiene también glándulas salivales mucosas y tejido linfático. Los vasos linfáticos de todo el paladar (duro y blando) caminan lateralmente a la amígdala palatina y al pilar anterior hasta drenar en los ganglios linfáticos cervicales profundos.¹⁰

BIBLIOGRAFIA.

- 1- Gómes de Ferraris ME; Campos Muños A. Histología, embriología e ingeniería tisular bucodental. Ed. Médica Panamericana, 3ª ed. 2009.
- 2- Ten Cate AR. Histología Oral. Desarrollo estructural y función. Ed. Médica Panamericana, 2ª ed. 1996.
- 3- Sicher H. Histología y embriología bucal de Orban. Ediciones Científicas de la Prensa Mexicana, 1ª ed. 1981.
- 4- Geneser F. Histología. ed. Ed. Panamericana, 3ª ed. 2000.
- 5- Junqueira LC y Carneiro J. Histología Básica. Ed Salvat, 2000.
- 6- Fawcett D y Bloon W. Tratado de Histología. Ed. Interamericana, 1987, 11ª ed.
- 7- Lesson TS. Atlas de Histología, Ed. Interamericana, 1990, 1ª edición.
- 8- Meyers RA. Encyclopedia of molecular biology and molecular medicine, ed. VCH, 1996.
- 9- Lindhe J. Periodontología clínica e implantología odontológica. Ed. Médica Panamericana, 4ª ed. 2005
- 10- Glickman, I. Periodontología Clínica. Ed. Interamericana, 2ª ed. México 1982.
- 11- Carranza F, Newman MG. Periodontología Clínica. Ed. McGraw Hill Interamericana, 8ª ed. 1998.
- 12- Davis WL. Histología y Embriología Bucal. Ed. Interamericana McGraw Hill; 1986.
- 13- Genco RJ. Periodoncia. Ed. Interamericana, 1ª ed. 1993.
- 14- Avery JK. Principios de Histología y Embriología Bucodental. Ed. Mosby. 3ª ed. 2007.
- 15- Fuentes SR, Lara GS. Corpus, Anatomía humana general. Ed. Trillas; México, 1997.