

UNIVERSIDAD NACIONAL AUTÓNOMA DE MÉXICO
FACULTAD DE MEDICINA

INSTITUTO NACIONAL DE PEDIATRÍA

EVALUACIÓN CLÍNICO-PATOLÓGICA DE
APOPTOSIS COMO HERRAMIENTA DIAGNÓSTICA
EN ENFERMEDAD INJERTO CONTRA HUESPED
AGUDA

TESIS QUE PARA OBTENER EL DIPLOMA DE ESPECIALISTA EN

DERMATOLOGÍA PEDIÁTRICA

PRESENTA

CECILIA SERRANO PACHECO

TUTORA MARIA DEL MAR SÁEZ DE OCARIZ
CO-TUTOR DANIEL CARRASCO DAZA

MÉXICO

2011



Universidad Nacional
Autónoma de México



UNAM – Dirección General de Bibliotecas
Tesis Digitales
Restricciones de uso

DERECHOS RESERVADOS ©
PROHIBIDA SU REPRODUCCIÓN TOTAL O PARCIAL

Todo el material contenido en esta tesis esta protegido por la Ley Federal del Derecho de Autor (LFDA) de los Estados Unidos Mexicanos (México).

El uso de imágenes, fragmentos de videos, y demás material que sea objeto de protección de los derechos de autor, será exclusivamente para fines educativos e informativos y deberá citar la fuente donde la obtuvo mencionando el autor o autores. Cualquier uso distinto como el lucro, reproducción, edición o modificación, será perseguido y sancionado por el respectivo titular de los Derechos de Autor.

INDICE

Resumen.....	1
Antecedentes.....	2
Planteamiento del problema.....	10
Pregunta de investigación.....	10
Justificación.....	10
Hipótesis.....	11
Objetivos.....	11
Material.....	11
Tipo y diseño del estudio.....	11
Población.....	11
Criterios de selección.....	11
Métodos.....	13
Tamaño de la muestra.....	15
Análisis estadístico.....	15
Consideraciones éticas.....	15
Resultados.....	16
Discusión.....	19
Conclusiones.....	24
Referencias.....	25
Tablas.....	28
Figuras.....	34
Anexos.....	38

RESUMEN ESTRUCTURADO

ANTECEDENTES: Enfermedad injerto contra huésped (EICH), es el término usado para describir las manifestaciones clínicas e histopatológicas secundarias a una reacción del injerto contra el huésped. La EICH aguda afecta piel, hígado y aparato gastrointestinal. Las manifestaciones cutáneas pueden ser las primeras en aparecer, y la afección cutánea es variable y poco específica observándose desde erupciones maculo-papulares hasta cuadros semejantes a necrosis epidérmica tóxica. La farmacodermia, o reacción medicamentosa, también se acompaña de manifestaciones cutáneas variables y en pacientes sometidos a transfusiones o trasplantes las manifestaciones clínicas pueden ser indistinguibles de las de la EICH. Los hallazgos histopatológicos pueden ayudar a distinguir entre ambos cuadros cuando las características son típicas, pero ésto no siempre es fácil. Los mecanismos involucrados, sin embargo, son diferentes: apoptosis en el caso de EICH y necrosis en el caso de farmacodermia. **OBJETIVOS:** 1. Evaluar la utilidad de la determinación de apoptosis en el diagnóstico certero y temprano de EICH aguda en pacientes con transfusiones o trasplantes, 2. Describir las características histopatológicas de la EICH aguda y de farmacodermia en pacientes con antecedente de transfusiones o trasplante, 3. Determinar el índice de apoptosis, mediante TUNEL, en las biopsias de piel de pacientes con diagnósticos clínicos de EICH y farmacodermia con antecedente de transfusiones o trasplante, 4. Evaluar la expresión de bcl-2 como marcador proapoptótico, en las biopsias de piel de pacientes con diagnósticos clínicos de EICH y farmacodermia con antecedente de transfusiones o trasplante, 5. Identificar el índice de apoptosis mediante la expresión de caspasas en las biopsias de piel de pacientes con diagnósticos clínicos de EICH y farmacodermia con antecedente de transfusiones o trasplante. **MATERIAL Y MÉTODOS:** Estudio observacional, retrospectivo, transversal y comparativo con cegamiento (el ciego será para quien realice la revisión del estudio histopatológico) en el cual se incluyeron pacientes pediátricos que hubieran sido evaluados por el servicio de dermatología del INP de enero de 1993 a diciembre de 2008 con diagnóstico clínico de EICH o farmacodermia con antecedente de transfusión o trasplante y que contaran con biopsia de piel. Se recolectaron los datos de los archivos de dermatopatología y se vaciaron en el formato de recolección de datos valorando edad, sexo, aspectos dermatológicos, compromiso gastrointestinal y hepático, para así definir diagnóstico clínico. Se revisó el estudio histopatológico de los casos de EICH y de farmacodermia. La información se complementó con la realización de técnicas moleculares y de inmunohistoquímica para evaluar apoptosis (TUNEL, bcl-2 y caspasas). **ANÁLISIS ESTADÍSTICO:** Se revisó la distribución de las variables de manera separada y posteriormente análisis de asociación bivariada. La asociación de todas las variables con los 2 grupos de interés (EICH y farmacodermia) se determinó por la prueba de χ^2 . El cambio de la probabilidad de presentarse EICH o farmacodermia en relación a número de cuerpos apoptóticos y de caspasas fue determinado por el modelo de regresión logística. El número de cuerpos apoptóticos que optimizan la relación de la sensibilidad y especificidad fue determinado por la tabla de ROC. Para todas las pruebas estadísticas $\alpha < 0.05$ fue considerada estadísticamente significativa. **RESULTADOS:** Se estudiaron 43 casos evaluando criterios clínicos e histopatológicos, 32 correspondieron a EICH y 11 a farmacodermia. A nivel clínico, la única diferencia significativa entre EICH y farmacodermia fue el sexo. La EICH predomina en el femenino y la farmacodermia en el masculino ($p=0.0260$). A nivel histológico solamente el número de cuerpos apoptóticos muestra una asociación estadísticamente significativa con los casos de EICH. **CONCLUSIONES:** No existe una forma clara ni clínica ni histopatológica de distinguir la EICH aguda y la farmacodermia en forma temprana. La determinación de apoptosis no es definitiva para distinguir entre ambas. La importancia de estos hallazgos, que sugieren un síndrome de sobreposición, es el establecer protocolos de prevención y tratamiento, que permitan identificar factores de riesgo que hacen que el 56% de los pacientes clasificados como EICH fallezcan.

ANTECEDENTES

1. ENFERMEDAD INJERTO CONTRA HUÉSPED AGUDA

Enfermedad injerto contra huésped (EICH), es el término que se usa para describir las manifestaciones clínicas e histopatológicas secundarias a una reacción del injerto contra el huésped.^{1, 2}

La EICH se clasifica en dos formas: aguda y crónica. La forma aguda aparece en los 100 primeros días posteriores al trasplante, especialmente entre los días 7 y 21. La forma crónica se presenta después de un plazo promedio de 4 meses, aunque puede aparecer a partir de los 40 días postrasplante.^{2,3}

La incidencia y gravedad de la EICH está en relación con las diferencias del donador y receptor en el complejo mayor de histocompatibilidad (CMH) o antígeno leucocitario humano (HLA). Entre otros factores de riesgo se encuentran: la edad avanzada del receptor, diferencias de género entre donador y receptor, uso de radioterapia en el régimen condicionante, e incremento en el número de células presentadoras de antígenos en el injerto. La incidencia de EICH agudo entre los receptores de trasplante de un hermano con HLA idéntico es del 25% al 40%, y dicha incidencia aumenta hasta el 50% con la diferencia en un antígeno.^{2,4,5,6} La EICH crónica ocurre en 15% a 50% de los pacientes que han presentado EICH agudo, y puede ocurrir de *novo* en 20% a 30% de los pacientes sometidos a trasplante.^{4,5}

A nivel mundial, la causa más frecuente de EICH es el trasplante de médula ósea, pero también se observa por transfusiones de productos sanguíneos no irradiados, trasplante de órganos sólidos y transfusión materno-fetal.^{1,4,6,7,8} En el INP, en el período comprendido de enero de 1993 a diciembre del 2006 la principal causa de EICH fue la transfusión de productos sanguíneos no irradiados en 8 pacientes (53%), seguida por trasplante de células progenitoras hematopoyéticas en 5 casos (33%), y transfusión materno-fetal en 2 (13%) casos.⁹ En los 8 pacientes cuya causa fueron las transfusiones de productos sanguíneos, se realizaron 15 transfusiones de las cuales 6 (40%) fueron de

paquete globular, 5 (33%) de concentrados plaquetarios, 3 (20%) de plasma fresco congelado y 1(7%) de granulocitos.⁹

En 1966 Billingham describió tres condiciones esenciales para que ocurriera una EICH: 1) un receptor inmunosuprimido (sobre todo inmunidad celular), 2) el injerto debe contener células linfoides inmunocompetentes en suficiente cantidad, 3) el injerto debe presentar antígenos diferentes al receptor.^{1,4,5}

La EICH aguda afecta piel, hígado y aparato gastrointestinal. Es importante mencionar que las lesiones cutáneas aparecen junto con o anteceden a las lesiones hepáticas y gastrointestinales. El compromiso a nivel cutáneo varía desde erupciones maculo-papulares, hasta eritrodermia y/o un cuadro clínico similar a necrolisis epidérmica tóxica. En los casos de EICH en el INP la forma de presentación más frecuente fue la erupción máculo-papular, pero también se observaron eritema, petequias, lesiones equimóticas y lesiones urticariformes, demostrando que la presentación clínica puede ser muy poco característica.⁹

A nivel hepático se observan hepatomegalia, ictericia e incremento de las transaminasas. En los pacientes con EICH del INP, se presentó afectación hepática, manifestada por incremento de bilirrubina total en 8 (73%) de los 11 pacientes en quienes se determinó este valor. El promedio de bilirrubina total con EICH establecida fue de 3.9 ± 4.1 mg/dl vs 1.9 ± 3.2 mg/dl antes de la EICH.⁹

El síntoma gastrointestinal característico es la diarrea, la cuál puede llegar a ser copiosa y grave, también se reporta dolor abdominal, náusea y vómito.^{1,4,5,8,10} El compromiso gastrointestinal se presentó en tres (20%) pacientes con EICH del INP, constituido por evacuaciones diarreicas, 2 de características sanguinolentas y 1 mucoide.⁹

Se considera que la EICH es el resultado de la interrelación de linfocitos T del donador y un receptor con antígenos histoincompatibles.¹ En la EICH aguda se

ha planteado un modelo de tres fases. La primera ó el régimen condicionante ocurre antes de que las células o tejido donador sean transferidos al receptor; se realiza con radioterapia o quimioterapia que daña los tejidos del huésped (hígado, piel o mucosa intestinal). El tejido dañado responde con la producción de citocinas inflamatorias, factor de necrosis tumoral alfa (FNT α), interleucina 1 (IL-1), incremento en la expresión de antígenos del complejo mayor de histocompatibilidad (CMH) y moléculas de adhesión, favoreciendo un reconocimiento del CMH y/o antígenos menores de histocompatibilidad por las células T maduras del donador. En la segunda fase las células T del donador reconocen antígenos diferentes, proliferan, secretan interleucina 2 (IL-2) e interferón gamma (IFN γ), con lo que se induce una expansión de células T, linfocitos T citotóxicos y células natural killer (NK), y adicionalmente favorecen que los fagocitos macrófagos liberen FNT α e IL-1. El óxido nítrico (ON) es liberado por los macrófagos contribuyendo al daño tisular. En la tercera fase, los linfocitos T citotóxicos y células NK atacan a los tejidos del huésped.^{11,12} Estas células median su daño a través de la acción de granzima B (perforina), inducción de la apoptosis mediante Fas-Fas-ligando y citocinas directas.^{11,13}

Histopatológicamente la EICH aguda se caracteriza por daño de interfase con vacuolización de la basal, ya sea focal o difuso. La presencia de queratinocitos necróticos, en todos los niveles de la epidermis, asociado con linfocitos adyacentes (satelitis), son característicos. La exocitosis está invariablemente presente y puede en algunos casos observarse espongiosis moderada. Los cambios vasculares incluyen tumefacción de las células endoteliales, e infiltrado mononuclear perivascular por linfocitos en la dermis superficial. La afección folicular puede ser importante.^{14,15.}

La afección cutánea se clasifica en 4 grados histológicos de severidad:

I Vacuolización de la capa basal focal o difusa.

II Vacuolización de la capa basal, espongiosis, satelitis, disqueratosis e incontinencia del pigmento.

III Formación de microvesículas subepidérmicas en asociación con disqueratosis y espongiosis.

IV Pérdida completa de la epidermis, con ampollas subepidérmicas francas.
14,15

Además de las características histológicas observadas en cortes teñidos con hematoxilina y eosina, se han informado algunos hallazgos con pruebas de inmunohistoquímica que podrían ayudar en el diagnóstico de la EICH.

Nagata y cols¹⁶ reportaron que la EICH se caracteriza por la expresión extensa de HLA-DR e ICAM - 1 en los queratinocitos de la epidermis, exocitosis de células T CD8 + y la reducción de expresión de CD1a por las células dendríticas epidérmicas.

Norton y cols¹⁷ reportaron que la identificación del aumento de células VCAM-1 + particularmente en la dermis superior puede ser usada como marcador para el diagnóstico temprano de EICH.

Hanneke y cols¹⁸ reportaron que eventualmente la EICH conlleva a fibrosis de la piel. En circunstancias normales las células endoteliales y fibroblastos sintetizan fibronectina sin el dominio ED-A. La reparación tisular y ciertas condiciones patológicas como fibrosis ocasionan expresión de ED-A, que se ha demostrado incrementado en su expresión en las biopsias de pacientes con EICH agudo y crónico, considerándolo así un marcador de fibrosis.

2. REACCIÓN MEDICAMENTOSA

Las dermatosis medicamentosas, farmacodermias o toxicodermias son uno de los padecimientos cutáneos más frecuentes en la consulta externa (1%) y en los pacientes hospitalizados (2-5%). Los niños no están exentos de presentar una farmacodermia. En principio, todo medicamento (aún placebo) es potencialmente capaz de dar lugar a una reacción adversa.

Una reacción adversa a fármacos es una respuesta a un fármaco que es nociva y no intencionada y que ocurre a dosis habituales. Las reacciones adversas a fármacos se clasifican como tipo A (predecibles) o tipo B (no predecibles). Las reacciones de tipo A están asociadas con el mecanismo de acción del fármaco o con la dosis y son dependientes del huésped. En cambio las reacciones tipo B no dependen de la dosis y no son predecibles por la reacción farmacológica. Las erupciones cutáneas son una de las presentaciones más frecuentes de las reacciones adversas a fármacos tipo B. Las reacciones en la piel pueden variar desde erupciones leves como un exantema medicamentoso, a formas raras y severas que ponen en riesgo la vida como las necrólisis epidérmica tóxica. Las reacciones medicamentosas ocurren con frecuencia en escenarios clínicos complicados con la exposición a múltiples agentes. Si bien la mayoría de las erupciones ocurren entre 1 y 6 semanas después de iniciando el tratamiento, algunas toman más tiempo, y se debe de investigar sobre fármacos usados de forma intermitente.

Las reacciones medicamentosas pueden ser diagnosticadas con base a la morfología de la lesión como exantemática, urticariforme, ampollosa ó pustular, siendo las dos primeras las más frecuentes. La forma exantemática de la reacción medicamentosa, es decir, el exantema medicamentoso, es la reacción medicamentosa cutánea más frecuente y puede ocurrir en forma aislada ó asociada con fiebre u otra sintomatología sistémica. Se manifiesta como eritema generalizado sin evidencia de ampollas o pústulas. Tradicionalmente se denomina maculo – papular ó morbiliforme.

La biopsia cutánea debe ser considerada ante reacciones graves, en particular, aquellas con sintomatología sistémica, eritrodermia, formas ampollosas, púrpura, pústulas ó en caso de que el diagnóstico sea incierto. Los hallazgos histológicos son poco específicos y polimórficos para la mayoría de los cuadros de farmacodermia; sin embargo el hallazgo más frecuente es la presencia de infiltrado inflamatorio focal ó difuso en dermis, con arreglo perivascular de

linfocitos y característicamente con presencia de eosinófilos; en ocasiones se pueden encontrar queratinocitos necróticos.²

El análisis histopatológico de las lesiones cutáneas tempranas con anticuerpos específicos (IHQ) revela la expresión de moléculas HLA e ICAM 1 por parte de los queratinocitos, así como de linfocitos TCD8, junto con imágenes de queratinocitos necróticos en contacto con algunas células mononucleares, lo que indica la existencia de un mecanismo citotóxico celular mediado inmunológicamente.² Por lo anterior se considera que algunas de las reacciones medicamentosas están mediadas por un mecanismo de necrosis a diferencia de la EICH que está mediada por un mecanismo de apoptosis.

Existen 3 farmacodermias: eritema pigmentado fijo, síndrome de Stevens-Johnson y Necrosis epidérmica tóxica (junto con las formas transicionales) en las cuáles se ha descrito que el mecanismo de daño es mediante apoptosis por activación de Fas-Fas ligando^{19, 20}. Sin embargo, en las 3 el cuadro clínico es característico, y difícilmente confundible con EICH.

3. APOPTOSIS

La apoptosis se define como la muerte celular programada. Es un proceso activo y genéticamente regulado²¹. La apoptosis es un mecanismo diferente a la mitosis, para la regulación del número de células durante el desarrollo, la homeostasis del recambio celular en el adulto, la remodelación de tejido, la regulación inmune y la regresión tumoral, entre otros.^{21, 22}

Algunos estudios experimentales y en humanos han demostrado que la apoptosis es el mecanismo predominante de daño epitelial en la EICH.^{22, 23} Se han definido dos vías principales para el fenómeno de apoptosis: la vía del receptor de la muerte y la vía mitocondrial. La vía del receptor de la muerte está constituida por receptores de superficie celular que desencadenan apoptosis posterior a su unión con un grupo de ligandos estructuralmente relacionados o anticuerpos específicos. En la vía mitocondrial, la familia de

proteínas de bcl-2 constituyen el regulador mas importante. La proteína bcl-2 tiene una función antiapoptótica y su activación puede ser evaluada por inmunohistoquímica en las células definidas.

Para la identificación inmunohistoquímica de las proteínas involucradas en las cascadas de señales del control de la apoptosis, se valorará el anticuerpo monoclonal anti-proteína bcl-2, oncoproteína bcl-2 alfa localizada en la membrana interna mitocondrial. Bcl-2 es un gen anti -apoptótico, que impide la muerte celular y la activación de las caspasas y su unión con el citocromo C reduciendo la permeabilidad de la membrana mitocondrial. Las proteínas bcl-2 se dividen en dos: las anti - apoptóticas (bcl-2 y bcl-XL) y las pro -apoptóticas (bad, bax y bid). La sensibilidad de las células al estímulo anti -apoptótico depende del equilibrio de éstas. Cuando las proteínas pro- apoptóticas están en exceso las células son más sensibles a la apoptosis, mientras que el con el predominio de las anti - apoptóticas las células son más estables.^{24,25}

Existen técnicas moleculares para detectar la apoptosis antes y durante sus manifestaciones morfológicas reconocibles a la microscopia de luz, basadas en las características del daño celular como la ruptura y fragmentación regular del DNA. Dentro de ellas, TUNEL (terminal deoxynucleotidyl transferase mediated dUTP-biotin nick end labeling), se ha considerado como el método mas adecuado para cuantificar el índice apoptótico ó el número de células en apoptosis con el marcaje *in situ* del DNA fragmentado. Tiene su fundamento en la detección de la ruptura del DNA internucleosomal, característica de la apoptosis en cortes de tejido fijadas en formol e incluidas en parafina. Tiene como ventaja la identificación de las células de apoptosis en estadios más tempranos a los cambios observados a la microscopia de luz. Mediante esta técnica, se detectan los extremos 3-OH libres que se generan en la fragmentación de DNA, incorporando nucleótidos marcados a dichos extremos mediante la acción de la enzima transferasa terminal (tdt).²⁴

Otra técnica que ha sido empleada en la identificación de las caspasas, las cuales son proteínas clave en la transducción y ejecución de la señal

apoptótica inducida por una diversidad de estímulos. Son un grupo de cisteín-proteasas que se activan específicamente en las células apoptóticas. Se denominan así pues son cisteín- proteasas específicas de ácido aspártico. El prototipo de caspasa es la enzima convertidora de interleucina-1 b (ICE, caspasa-1) e inicialmente fue identificada como la proteasa responsable de la maduración de la pro-interleucina 1b a su forma pro-inflamatoria y biológicamente activa. Aunque la caspasa-1 no tiene un papel obvio en la muerte celular, fue el primer miembro identificado de una gran familia de proteasas cuyos miembros tienen distintos papeles en inflamación y apoptosis.

La familia de las caspasas está constituida en los mamíferos por 14 miembros, de los que se conocen 11 enzimas humanas. Las caspasas comparten similitudes en la secuencia de aminoácidos, en la estructura y especificidad de sustratos. Se expresan como proenzimas (zimógenos) sin actividad biológica que tienen que activarse para poder ejercer su acción.

Las caspasas contienen tres dominios: un prodominio N-terminal, una subunidad larga (p20) que contiene el centro activo con cisteína dentro de un motivo conservado QACXG, y una subunidad pequeña (p10) en el C-terminal.

Existen dos grandes grupos de caspasas, las denominadas iniciadoras y las ejecutoras. Las caspasas iniciadoras son activadas por autoproteólisis cuando son translocadas a compartimientos específicos o mediante adaptadores/ activadores. Las caspasas ejecutoras son activadas mediante el corte específico mediado por las caspasas iniciadoras.

Estas proteasas son las encargadas de los cortes finales de los sustratos que provocan la morfología típica de la apoptosis. Entre éstos se encuentran proteínas de señal, de reparación de ADN, estructurales, factores de transcripción, etc. Las caspasas representan un nuevo paradigma de la transducción de la señal y se encuentran implicadas en un gran número de procesos fisiológicos y patológicos. En un futuro podrían servir como marcadores de procesos patológicos y como blanco de nuevas terapias.²⁴

PLANTEAMIENTO DEL PROBLEMA

El diagnóstico clínico - patológico de la EICH aguda, especialmente en etapas iniciales es difícil, pues es fácilmente confundido tanto clínica como histológicamente con una farmacodermia en pacientes con transfusiones o trasplantes.

PREGUNTA DE INVESTIGACIÓN

¿Es la determinación de apoptosis (mediante tunel, y expresión de bcl-2 y caspasas) de utilidad para distinguir la EICH aguda de una farmacodermia en pacientes con transfusiones o trasplante?

JUSTIFICACIÓN

Los pacientes que son sometidos ya sea a transfusiones o a trasplantes, frecuentemente reciben múltiples fármacos, y por ende, la aparición de lesiones cutáneas puede corresponder a EICH o farmacodermia, haciendo difícil el diagnóstico diferencial en las etapas agudas.

Si bien, la EICH no es una entidad clínica muy frecuente, ya que en el Instituto Nacional de Pediatría, en el periodo comprendido de Enero de 1993 a Diciembre de 2006 se reportaron 15 casos de EICH, con una prevalencia de 1.5 casos por 10,000 hospitalizaciones, su diagnóstico preciso y temprano es muy importante para establecer un tratamiento oportuno y así poder disminuir su morbi-mortalidad (la mortalidad en nuestros pacientes fue de 80%).

Por este motivo, con el presente estudio se buscó definir si la confirmación de apoptosis como etiopatogenia del daño nos ayudaba en el diagnóstico certero de EICH de forma tal que pueda ser manejada en forma oportuna, y de esta manera mejorar el pronóstico de los pacientes.

Por otro lado, los resultados obtenidos, se presentarán en reuniones internacionales de la especialidad, y serán publicados en una revista de

impacto internacional. De igual manera se publican en formato de tesis para obtener el título del Curso de Dermatología Pediátrica.

HIPÓTESIS

La determinación del índice de apoptosis mediante estudios morfológicos con microscopía de luz (ML) y técnicas moleculares (TUNEL, bcl-2 y caspasas), es útil en el diagnóstico temprano de EICH aguda en pacientes con transfusiones o trasplante.

OBJETIVOS

Objetivo general

Evaluar la utilidad de la determinación de apoptosis en el diagnóstico certero y temprano de EICH aguda en pacientes con transfusiones o trasplantes.

Objetivos específicos primarios:

1. Describir las características histopatológicas de la EICH aguda y de farmacodermia en pacientes con antecedente de transfusiones o trasplante.
2. Determinar el índice de apoptosis, mediante TUNEL, en las biopsias de piel de pacientes con diagnósticos clínicos de EICH y farmacodermia con antecedente de transfusiones o trasplante.
3. Evaluar la expresión de bcl-2 como marcador proapoptótico, en las biopsias de piel de pacientes con diagnósticos clínicos de EICH y farmacodermia con antecedente de transfusiones o trasplante.
4. Identificar el índice de apoptosis mediante la expresión de caspasas en las biopsias de piel de pacientes con diagnósticos clínicos de EICH y farmacodermia con antecedente de transfusiones o trasplante.

MATERIALES Y MÉTODOS

Tipo de estudio

El presente fue un estudio transversal, ambilectivo, comparativo y con cegamiento (el ciego fué para quien revisó el estudio histopatológico).

Población

Población Objetivo

Pacientes pediátricos con diagnóstico clínico de EICH o farmacodermia con antecedente de transfusión o trasplante.

Población Elegible

Pacientes que hubiesen sido evaluados por el servicio de dermatología del INP en el periodo comprendido de Enero de 1993 a diciembre de 2008 y que contaran con biopsia de piel.

Pacientes con EICH

Criterios de inclusión:

Pacientes menores de 18 años

Con diagnóstico clínico de EICH de cualquier severidad

Con manifestaciones dermatológicas

Criterios de exclusión

Pacientes con EICH que no tuvieran biopsia de piel

Pacientes con farmacodermia con antecedente de transfusiones o trasplante

Criterios de inclusión

Pacientes menores de 18 años

Con diagnóstico clínico de farmacodermia con antecedente de transfusión o trasplante

Con manifestaciones dermatológicas

Criterios de exclusión

Pacientes con farmacodermia sin biopsia de piel

Variables

Ver anexo 1.

Métodos

Se recolectaron los datos de los archivos de dermatopatología comprendidos en el período señalado, y se vaciaron en el formato de recolección de datos (Anexo 2) valorando edad, sexo, aspectos dermatológicos, compromiso gastrointestinal y hepático.

El oncólogo pediatra (AOC), experto en el tema, revisó los expedientes clínicos, y de acuerdo a la información vertida en los mismos, definió el diagnóstico clínico definitivo: farmacodermia o EICH.

Se revisó el estudio histopatológico de los casos de EICH y de farmacodermia. La información se complementó con la realización de técnicas moleculares y de inmunohistoquímica para evaluar apoptosis (TUNEL, bcl-2 y caspasas) (Anexo 3). En los casos en que el paciente tuvo más de una biopsia se revisaron y compararon ambas.

Técnica de bcl-2 y caspasas

Se realizaron cortes a 2 micras del tejido seccionado y se montaron en laminillas previamente tratadas con una solución de poli-L-lisina. Se realizó la técnica de Inmunohistoquímica (IHQ) con el complejo biotina-estreptavidina/peroxidasa mediante el sistema de detección LSAB+ (Labelled streptavidin-biotin, Dako Corporation, Carpintería Calif. USA).

Para el desenmascaramiento de epítopes se utilizó citrato de sodio al 0.01M pH 6, durante 5 minutos en la olla de presión/horno de microondas y se enfriaron a temperatura ambiente por 20 minutos. Posteriormente las muestras fueron tratadas con peróxido de hidrógeno al 0.9% en medio acuoso e incubadas con albúmina sérica bovina (BSA) al 1% en PBS por cinco minutos, los anticuerpos protooncogen bcl-2 (Clona 124, cat M0887 Dako Cytomation Carpintería Calif.

USA) y Caspasa 3 (BIOCARE MEDICAL) se incubaron por 45 minutos a temperatura ambiente. El anticuerpo secundario biotinilado y el complejo estreptavidina/peroxidasa fueron incubados por 30 minutos a temperatura ambiente. Para la visualización de la reacción se empleó como sustrato 3,3'-deaminobencidina-H₂O₂ y se realizó el monitoreo al microscopio. Se realizó un contraste con hematoxilina de Gill por 5 min y diferenciación con hidróxido de amonio al 37%. Se deshidrataron las laminillas con lavados en alcohol etílico al 50%, 60%, 70%, 96%, alcohol absoluto y xilol.

En cada laminilla de casos problema, se incluyeron como control positivo para cada anticuerpo, tejidos que previamente se habían probado y que se utilizan de control rutinario para dichos marcadores, así mismo se emplearon controles negativos para cada una de las reacciones.²⁵⁻²⁸

Técnica de TUNEL

Método de marcación más sensible para células en apoptosis o pre apoptosis, se puede aplicar a cualquier tejido: Parafina, Congelado, Cultivo Celular, Citología.

La Enzima TdT liga desoxinucleótidos (DNTP) en los grupos OH libres en las terminaciones 3' de los fragmentos de DNA generados como una respuesta a la apoptosis y cataliza la adición de Bromodeoxiuridina (BrdU) en estos desoxinucleótidos. Se reconoce la BrdU mediante un anticuerpo monoclonal conjugado con biotina. Posteriormente la Biotina es detectada por la Estreptavidina conjugada con peroxidasa (HRP). La reacción anterior se visualiza mediante la reacción colorimétrica de DAB o Blue Tac. Estas laminillas se contrastan con tinción de Hematoxilina de Gill, Methyl Green o Fucsina básica.

Sistema fluorescente de detección conjugado con túnel. Incorpora una fluoresceína 12-dUTP como marcador terminal del fragmento 3'OH del DNA catalizado por la Desoxinucleotidil Transferasa terminal (TUNEL).^{29, 30}

Tamaño de muestra

Por tratarse de una entidad clínico-histopatológica poco frecuente, la muestra fue a conveniencia y se estudiaron todos los casos de pacientes con diagnóstico de EICH y farmacodermia con estudio histopatológico en el periodo comprendido de enero de 1993 a diciembre de 2008.

Análisis estadístico

Inicialmente se revisó la distribución de todas las variables de manera separada y posteriormente análisis de asociación bivariada. La distribución de las enfermedades de todos los casos y la del grado clínico en los casos de EICH se reportaron en frecuencia absoluta y relativa. La asociación de tipos de injerto, manifestaciones clínicas, afección a órganos blanco, marcadores morfológicos y estudios complementarios con los 2 grupos de interés (EICH y farmacodermia) fue determinada por la prueba de χ^2 . Se compararon las medias de la edad en los tres grupos de enfermedades por la prueba de Kruskal-Wallis y para la comparación múltiple no paramétrica se utilizó el método de Steel-Dwass. El cambio de la probabilidad de presentarse EICH o farmacodermia en relación a número de cuerpos apoptóticos y de caspasas fue determinado por el modelo de regresión logística. El número de cuerpos apoptóticos que optimizan la relación de la sensibilidad y especificidad fue determinado por la tabla de ROC. Para todas las pruebas estadísticas $\alpha < 0.05$ fue considerada estadísticamente significativa. Todos los análisis estadísticos fueron realizados con el paquete estadístico JMP 9 de SAS Institute Inc.

CONSIDERACIONES ÉTICAS

No se requirió de firma de consentimiento informado. Los investigadores nos comprometimos a conservar la confidencialidad y el anonimato de todos y cada uno de los pacientes cuyo expediente fue revisado.

RESULTADOS

I. Características clínicas

Se examinaron 43 casos evaluando criterios clínicos e histopatológicos, clínicamente 32 correspondieron a EICH y 11 a farmacodermia.

Las enfermedades de base se clasificaron en 3 grupos: inmunodeficiencias con 15 (35%) casos, enfermedades hematológicas con 18 (42%) casos, y enfermedades misceláneas con 10 (23%) casos. Los diagnósticos de los pacientes en cada grupo pueden verse en la tabla 1.

Los diagnósticos de los pacientes en cada uno de los 3 grupos en que se clasificaron las enfermedades de base pueden verse en la tabla 1. La edad de los pacientes presentó una distribución bimodal. Dependiendo del tipo de enfermedad, en donde los pacientes con enfermedades hematológicas eran de mayor edad (media: 147, DE:25) que los pacientes con inmunodeficiencias (media:13.1, DE 15) y enfermedades misceláneas (media 7, DE: 37.4). Ver figura 2.

La mitad de los pacientes tenían como antecedente transfusiones sanguíneas y una tercera parte transfusión de células hematopoyéticas como podemos observar en la tabla 2.

A. EICH agudo

Hubo un total de 32 casos de EICH agudo, 21 en el sexo femenino (66%) y 11 en el sexo masculino. La mediana de la edad fue de 37.5 meses, (el rango intercuartil fue de 147.75) con un mínimo de 1 y máximo de 195 meses. (Figura 1a)

Respecto al antecedente de tipo de injerto la mitad de los casos correspondieron a transfusiones sanguíneas, seguido de trasplante de células hematopoyéticas y solo hubo un caso de trasplante de órgano sólido (riñón). Los datos los observamos en la tabla 2.

Las lesiones que mas predominaron en los casos de EICH fueron las máculas y pápulas con localización tanto en tronco anterior como posterior, seguido de miembros superiores de forma simétrica, comprometiendo de un 25 a un 50 % de la superficie corporal total (ver tabla 3).

El daño a nivel gastrointestinal se presentó en 4 casos de pacientes con EICH grado 1, ninguno de mayor grado (tabla 4a). El daño hepático se observó en 12 pacientes (38%) con EICH en su mayoría grados 1 y 2 (ver tabla 4b).

El grado clínico que predominó en los pacientes con EICH fue el moderado en 20 (62%) casos (ver tabla 5).

Dieciséis (50%) pacientes presentaron remisión de la enfermedad y 22 de ellos (69%) fallecieron. Dieciocho (56%) de los fallecimientos se atribuyeron a EICH. Los otros 4 pacientes fallecieron años después de causas no relacionadas.

B. Farmacodermia

Hubo un total de 11 casos de farmacodermia, 8 en el sexo masculino (73%) y 3 en el sexo femenino ($p=0.0260$). La mediana de la edad fue de 29 meses (el rango intercuartil fue de 79 meses), con un mínimo de 1 y 176 meses. (Figura 1b).

Los diagnósticos de los pacientes en cada uno de los 3 grupos en que se clasificaron las enfermedades de base pueden verse en la tabla 1.

Al igual que en EICH casi la mitad de los casos tenían el antecedente de transfusiones sanguíneas y una tercera parte de los casos antecedente de transplante de células hematopoyéticas, como podemos observar en la tabla 2.

Las lesiones que mas predominaron en los casos de farmacodermia fueron las maculas y pápulas localizadas en mejillas, tronco anterior y brazos de forma simétrica, comprometiendo de un 25 a un 50 % de la superficie corporal total (tabla 3).

El daño a nivel gastrointestinal se presentó solo en 1 caso de los pacientes con farmacodermia con grado 1 (tabla 4a). Hubieron 4 casos con daño a nivel hepático (tabla 4b).

Siete (64%) pacientes presentaron remisión de la enfermedad y 6 de ellos (55%) fallecieron. Solo 4 (36%) de los fallecimientos se atribuyeron a la farmacodermia. Los otros 2 pacientes fallecieron años después de causas no relacionadas.

II. Características histológicas

Las biopsias teñidas con hematoxilina y eosina fueron revisadas por 2 de los autores (DCD y CSP) y se consignaron los siguientes datos: presencia de satelitosis, daño de interfase, número de linfocitos, número de eosinófilos, presencia de vasculitis y número de cuerpos apoptóticos por 10 campos a 40x(seco fuerte).

Con inmunohistoquímica se cuantificó la expresión de Bcl-2 y caspasas, y el número de linfocitos CD4 y CD8 presentes por 10 campos de 40x.

Con la técnica de TUNEL se cuantificó el número de células positivas por campo de 40x.

Todos los hallazgos histopatológicos pueden observarse en la tabla 6.

III. Comparación entre los hallazgos de los casos de EICH y de farmacodermia.

A nivel clínico, la diferencia mas significativa entre la EICH y farmacodermia fue el sexo. La EICH predomina en el sexo femenino en tanto que la farmacodermia predomina en el sexo masculino ($p=0.0260$).

No hubo asociación demostrable entre el diagnóstico de base y el riesgo de desarrollar EICH o farmacodermia.

En el estudio histológico, el número de cuerpos apoptóticos tiene una asociación estadísticamente significativa con los casos de EICH (ver tabla 6 y figura 3), mientras que en la expresión de caspasas no encontramos asociación (ver figura 4). Respecto a los cuerpos apoptóticos, al realizar la tabla ROC, se establece que el punto de corte de 4 o más cuerpos apoptóticos identifico el punto de corte que optimiza la sensibilidad y especificidad siendo 0.47 y 0.90 respectivamente (tabla 7).

Análisis discriminante entre ambos grupos: Sólo se obtuvo un modelo discriminante significativo que incluyó las variables: sexo femenino, satelitosis y linfocitos. Con este modelo se presentaron 14 casos (32%) mal clasificados, con una sensibilidad de 0.66, especificidad de 0.73, valor predictivo positivo: 0.72 y valor predictivo negativo: 0.42. El nivel de concordancia entre las clasificaciones generadas por modelo y las agrupaciones verdaderas no fue buena ($kappa: 0.31, p= 0.027$). (tabla 8)

No hay ninguna asociación aparente entre el grado de EICH y los marcadores histológicos analizados.

DISCUSIÓN

La revolución terapéutica en los últimos años, además de los innegables beneficios ha tenido algunas consecuencias no deseables. El uso de trasplantes y de regímenes con multifármacos, en todas sus acepciones, es la

solución en muchos procesos de enfermedad. Sin embargo, también se han puesto de manifiesto otros problemas, siendo en particular la EICH aguda y la farmacodermia en nuestro universo, quienes han cobrado especial importancia en un subgrupo de pacientes, habiéndose convertido en dos de las causas más frecuentes de consultas, gastos y complicaciones en pacientes hospitalizados por enfermedades hematológicas e inmunodeficiencias primarias.

La distinción entre EICH aguda y farmacodermia es difícil en muchas situaciones. Es indispensable que la EICH aguda sea detectada y tratada de forma temprana, ya que es una causa común de morbilidad y mortalidad³². Sin embargo, la farmacodermia es el “simulador” más frecuente tanto clínica como histológicamente de la EICH aguda³², y por ello es necesario buscar y contar con herramientas más efectivas para reconocerlas y diferenciarlas, dado que el retraso en el tratamiento apropiado de una EICH aguda puede llevar a etapas avanzadas de la enfermedad, con un muy pobre pronóstico³².

A nivel clínico, la EICH afecta piel, hígado y aparato gastrointestinal. Es importante mencionar que las lesiones cutáneas aparecen o anteceden a las lesiones hepáticas y gastrointestinales. El compromiso a nivel cutáneo varía desde erupciones maculo-papulares, hasta eritrodermia y/o un cuadro clínico similar a necrosis epidérmica tóxica. En nuestros casos, las lesiones cutáneas predominantes en ambas patologías fueron las máculas y pápulas. No encontramos una clara distinción entre ambas entidades clínicas al menos en lo que respecta a las características dermatológicas (ni por el tipo de lesiones, ni por su localización). El daño hepático y el gastrointestinal se observaron con mayor frecuencia en los casos de EICH (sin alcanzar significancia estadística).

A nivel histopatológico, la herramienta actual utilizada para “reconocer” estos hallazgos es principalmente la microscopía de luz con métodos convencionales. Las características histológicas observadas en cortes teñidos con hematoxilina y eosina en EICH aguda son daño de interfase con vacuolización de la capa basal, presencia de queratinocitos apoptóticos en

todos los niveles de la epidermis asociado con linfocitos adyacentes (satelitosis). La exocitosis está invariablemente presente y puede en algunos casos observarse espongiosis moderada. Los cambios vasculares incluyen tumefacción de las células endoteliales, e infiltrado mononuclear perivascular por linfocitos en la dermis superficial. La afección folicular puede ser importante¹⁴⁻¹⁵.

Por lo que respecta a la farmacodermia los hallazgos histológicos son poco específicos y polimórficos para la mayoría de los cuadros de farmacodermia, sin embargo el hallazgo más frecuente es la presencia de infiltrado inflamatorio focal o difuso en dermis, con arreglo perivascular de linfocitos y característicamente con presencia de eosinófilos; en ocasiones se pueden encontrar queratinocitos necróticos².

En el presente estudio, el daño de interfase se observó en todos los casos de EICH agudo y en todos los casos de farmacodermia. La satelitosis predominó en los casos de EICH en comparación con los casos de farmacodermia, sin embargo la diferencia no alcanzó significancia estadística. Respecto al infiltrado mononuclear perivascular de linfocitos no se encontró una diferencia estadísticamente significativa entre los casos de EICH agudo y los de farmacodermia, pero se pudo observar que una mayor cantidad de linfocitos (mayor de 10 por campo) orienta más a EICH. Nagata y cols¹⁶ reportaron que la EICH se caracteriza por la exocitosis de células T CD8 + lo cual no pudo ser demostrado en nuestro estudio.

La farmacodermia, es con frecuencia aún distinguida de la EICH aguda por la presencia de eosinófilos en el infiltrado inflamatorio en la biopsia de piel³². En nuestro estudio no encontramos ninguna diferencia en cuanto a la presencia y número de eosinófilos entre la EICH aguda y la farmacodermia. De hecho llama la atención que el 64% de los casos de farmacodermia no tenían eosinófilos en la biopsia. Weaver y col³² encontraron que el análisis cuantitativo de los eosinófilos en todas las biopsias para descartar el diagnóstico de EICH agudo

es de valor limitado y solo debiera ser considerado en aquellas biopsias con eosinofilia significativa (un promedio de 16 eosinófilos por cada 10 campos HPF).

La presencia de vasculitis no fue significativa para diferenciar entre ambas condiciones, lo cual era de esperarse, ya que el daño no es primariamente de tipo isquémico.

Estudios experimentales y en humanos han demostrado que la apoptosis es el mecanismo predominante de daño epitelial en la EICH y la necrosis el mecanismo de daño de los casos de farmacodermia, con excepción del eritema pigmentado fijo, síndrome de Stevens-Johnson y Necrólisis epidérmica tóxica, que no fueron incluidas en este estudio ^{2,22}.

La necrosis está señalada por cambios irreversibles en el núcleo (cariolisis, picnosis y cariorrexis) y en el citoplasma (condensación y eosinofilia intensa, pérdida de la estructura y fragmentación)³³. La apoptosis por su parte es una forma de muerte celular caracterizada por criterios morfológicos y bioquímicos. A nivel morfológico la célula se encoje y se hace más densa. La cromatina sufre picnosis y se empaqueta en masas contra la membrana nuclear, el núcleo se rompe (cariorrexis) y la célula emite procesos vesiculosos. De forma bioquímica, el ADN se rompe en segmentos que son múltiplos de aproximadamente 185 pb, debido a una ruptura específica entre los nucleosomas³³.

En nuestro estudio, en las biopsias analizadas con tinción de hematoxilina y eosina, se encontró que no es la presencia de cuerpos apoptóticos, sino su cantidad lo que determina la diferencia entre los casos de EICH aguda y farmacodermia. Tanto los casos de farmacodermia como los casos de EICH aguda presentan cuerpos apoptóticos, sin embargo, la mediana es mayor para los casos de EICH ($p=0.078$), siendo marginalmente significativo.

La apuesta de que el mecanismo de muerte es diferente en ambas entidades, nos llevó a tratar de demostrar de forma segura la presencia de los cuerpos apoptóticos. En la actualidad, se cuenta con elementos indirectos que permiten “asegurar” que estamos ante una célula no viable y que fue consecuencia de apoptosis y/o necrosis. La expresión inmunohistoquímica de Bcl-2 y caspasas, conocer las subpoblaciones de linfocitos T y las alteraciones en el arreglo espacial del ADN han sido utilizadas con éxito para complementar las diferencias entre necrosis y apoptosis^{24,25}. Es por ello que se utilizaron Bcl-2, caspasas y TUNEL en el presente estudio.

Como se había mencionado en párrafos previos, no es la presencia sino la cantidad de cuerpos apoptóticos lo que es diferente entre la EICH aguda y la farmacodermia. Es importante mencionar, que hay cuerpos apoptóticos (confirmados por inmunohistoquímica - con Bcl-2 y caspasas – y TUNEL) en ambos procesos, lo que contrapone la tesis sostenida en cuanto al mecanismo de producción de ambas patologías.

Si consideramos a un síndrome de sobreposición como un grupo heterogéneo de enfermedades en donde coexisten características clínicas, serológicas y /o histopatológicas de dos o más enfermedades y que podrían representar las partes medias del espectro, en donde las condiciones de cada individuo, determinarían la presentación clínica final, podemos encontrar en la literatura determinadas patologías que cumplen con esos criterios, como lo son lupus/lichen, enfermedad mixta del tejido conectivo y hepatitis autoinmune/cirrosis biliar primaria/colangitis autoinmune, entre otras.

Dado que en los pacientes estudiados encontramos coincidencia de manifestaciones clínicas y hallazgos histopatológicos, independientemente del diagnóstico final (EICH o farmacodermia), proponemos la multifactorialidad en ambos procesos, lo que es más razonable y probable en estos pacientes. Las subpoblaciones de linfocitos confirman la tesis y los hallazgos ya referidos en nuestra serie.

CONCLUSIONES

No existe una forma clara ni clínica ni histopatológica de distinguir la EICH aguda y la farmacodermia en forma temprana.

La determinación de apoptosis no es definitiva para distinguir entre ambas condiciones con las técnicas de caspasas, Bcl-2 y TUNEL. Nuestros hallazgos permiten postular que las manifestaciones cutáneas observadas parecen corresponder más a un síndrome de sobreposición (clínico, histopatológico y etiopatogénico) semejante a los conocidos para otras enfermedades como lupus-liquen.

La importancia de estos hallazgos, que sugieren la sobreposición, es el establecer protocolos de prevención y tratamiento, así como la búsqueda de otros estudios que permitan identificar factores de riesgo que hacen que el 56% de los pacientes clasificados como EICH fallezcan.

REFERENCIAS.

- ¹ Harper J, Veys P. Graft-Versus-Host Disease en *Textbook of Pediatric Dermatology*. Harper J, Orange A, Prose N (eds), Blackwell Publishing, Estados Unidos, 2006:2074-84.
- ² Shiohara T, Kano Y. Lichen Planus and Lichenoid Dermatoses en *Dermatology*. Bologna J, Jorizzzo J, Rapini R (eds). Elsevier-Mosby, España. 2008:174-78.
- ³ Centeno A, Ruiz-Lascano A. Variedad esclerodermiforme de enfermedad injerto contra huésped. *Med Cutan Iber Lat Am* 2006; 34(1):21-24.
- ⁴ Lewis J, Ragland E. Graft-versus-host reactions in dermatology. *J Am Acad Dermatol* 1998;38(3):369-92.
- ⁵ http://www.emedicine.com/derma/topic_478 Graft Versus Host Disease Article by html
- ⁶ Washington K, Bentley RC, Green A, Olson J, Treem WR, Krigman HR. Gastric Graft-versus-Host Disease: A Blinded Histologic Study. *Am J Surg Pathol* 1997; 21(9):1037-46.
- ⁷ Mazariego GV, Abu-Elmagd K, Jaffe R, et al. Graft Versus Host disease in Intestinal Transplantation. *Am J Transplant* 2004; 4(9):1459-65.
- ⁸ Weedon David, Strutton Geoffrey.(2002). *Piel Patología Vol I*: 44-45.
- ⁹ Feria-Saldaña K, Sáez-de-Ocariz M, Olaya A, Mora I. Enfermedad injerto contra huésped: reporte de casos y revisión de la literatura. Tesis para obtener el diploma del Curso Avanzado de Dermatología Pediátrica. UNAM 2008:1-48.
- ¹⁰ Bombi JA, Nadal A, Carreras E, et al. Assessment of histopathologic changes in the colonic biopsy in acute Graft-versus-Host Disease. *Am J Clin Pathol* 1995; 103(6): 690-95.
- ¹¹ Jaksch M, Mattson J. The pathophysiology of acute Graft versus Host disease . *Scandinavian J Immunol* 2005; 61: 398-409.
- ¹² Socie G, Mary JY, Lemann M, et al. Prognostic value of apoptotic cells and infiltrating neutrophils in graft-versus-host disease of the gastrointestinal tract in humans: TNF and Fas expression. *Blood* 2004; 103(1): 50-7.
- ¹³ Salmela M , Karjalainen-Lindsberg M, Jeskanen L, Saarianho-Kere U. Overexpression of Tissue Inhibitor of Metalloproteinases-3 in Intestinal and

Cutaneous Lesions of Graft-versus-Host Disease. *Mod Pathol* 2003; 16(2): 108-14.

¹⁴ Rapini R. *Practical Dermatopathology*. Primera edición. China, Elseiver Mosby. 2005:221-22.

¹⁵ Johnson-Lewis M, Farmer Evan. Graft-versus-host reactions in dermatology. *J Am Acad Dermatol* 1998;38:369-92.

¹⁶ Nagata S, Soh I, Ogura M, Iijima M. Differential diagnosis of post-transfusion graft-versus-host disease (GVHD) and rapid immunopathologic examination of the skin. *Nippon Rinsho*. 1997; 55(9): 2262-66.

¹⁷ Norton J, Sloane JP, al-Saffar N, Haskard DO. Vessel associated adhesion molecules in normal skin and acute graft-versus-host disease. *J Clin Pathol*. 1991; 44(7): 586-91.

¹⁸ Hanneke M, Van der Straaten D, Marijke R, et al. Extra-Domain-A Fibronectin: A New Marker of Fibrosis in Cutaneous Graft-Versus-Host Disease. *J Invest Dermatol*. 2004;123:1057-62.

¹⁹ Abe R. Toxic epidermal necrolysis and Stevens-Johnson syndrome: soluble Fas ligand involvement in the pathomechanisms of these diseases. *J Dermatol Sci*. 2008;52(3):151-9

²⁰ Marzano AV, Frezzolini A, et al. Immunohistochemical expression of apoptotic markers in drug-induced erythema multiforme, Stevens-Johnson syndrome and toxic epidermal necrolysis. *Int J Immunopathol Pharmacol*. 2007;20(3):557-66.

²¹ Schulze-Osthoff K, Ferrari-Mark D, Wasselborg S, Peter M. Apoptosis signaling by death receptors. *Eur J Biochem*, 1998; 254: 439-59.

²² Gillian AC, Whitaker-Menezes D, Korngol R, Murphy GF. Apoptosis is the predominant form of epithelial target cell injury in acute experimental graft-versus-host disease. *J Invest Dermatol* 1996;107(3):337-83.

²³ Langley R, Walsh N, Nevill T, et al. Apoptosis is the mode of keratinocyte death in cutaneous graft-versus-host disease. *J Am Acad Dermatol*. 1996; 35(2): 187-90.

²⁴ Xiao-Ming Y, Zheng D. *Essentials of apoptosis: a guide for basic and clinical research*. Primera edición. Humana Press Inc., Totowa, NJ. 2003; 3-101.

²⁵ García Vázquez F. J. Mecanismos de inactivación de la proteína pRB110 en retinoblastoma. Tesis de Maestría: Biomedicina Molecular CICATA – IPN. marzo, 2000.

²⁶ García Vázquez F. J. Detección de proteínas del ciclo celular en tumores sólidos en niños. Tesis de Doctorado: Biomedicina Molecular CICATA / Escuela Nacional de Medicina y Homeopatía- IPN (Candidatura 2003).

²⁷ García Vázquez F. J. Herramientas en Patología “Inmunohistoquímica e Hibridación in situ”. Manual de Procedimientos del Laboratorio de Patología Molecular, Departamento de Anatomía Patológica. Instituto Nacional de Pediatría, México. 2005

²⁸ Cruz Héctor Magaña Medina, García Vázquez F. J., et al. Estandarización de los Sistemas de Detección de Proteínas con la Técnica de Inmunohistoquímica: Estreptavidina-Biotina, Amplificación de la Señal y Sistema libre de Biotina. Tesis de licenciatura para obtener el grado de Químico Farmacéutico Biólogo. Facultad de Química UNAM 2006.

²⁹ David J. Dabbs. Diagnostic Immunohistochemistry. Second edition 2006, Ed. Churchill Livingstone. E.U.

³⁰ Edna B. Prophet., et. al., Métodos Histotecnológicos. Instituto de Patología de las fuerzas Armadas de los Estados Unidos de América (AFIP). Washington, D.C. E.U. 1995.

³¹ Rivera Luna Roberto (2006).”Hemato - Oncología Pediátrica” Principios Generales.487-521.

³² Weaver J and Bergfeld WF. Quantitative analysis of eosinophils in acute graft-versus-host disease compared with drug hypersensitivity reactions. American Journal Dermatopathol. 2010; 32 (1): 31-4.

³³ Majno and Joris. Apoptosis, Oncosis, and Necrosis An Overview of Cell Death. American Journal of Pathology. 1995; 146 (1):3-14.

TABLAS

Tabla 1. Grupos de enfermedades.

GRUPO DE ENFERMEDADES	Global	EICH	Farmacodermia
INMUNODEFICIENCIAS	15 (35%)	11(34%)	4(37%)
Síndrome de Griscelli	2(5%)	1(3%)	1(3%)
Inmunodeficiencia combinada severa	3(7%)	3(9%)	0(0%)
Síndrome de Omenn	3(7%)	2(6%)	1(3%)
Síndrome de Di George	1(2%)	1(3%)	0(0%)
Síndrome de Kostman	1(2%)	1(2%)	0(0%)
Síndrome de Wiscott Aldrich	3(7%)	3(7%)	0(0%)
Inmunodeficiencias no clasificadas	2(4%)	0(0%)	2(4%)
HEMATOLÓGICAS	18(42%)	14(44%)	4(37%)
Leucemia aguda mieloblástica	6(14%)	4(13%)	2(18%)
Leucemia linfoblástica aguda	9(21%)	7(22%)	2(18%)
Bicitopenia	1(2%)	1(3%)	0(0%)
Anemia aplásica	2(5%)	2(6%)	0(0%)
MISCELÁNEAS	10(23%)	7(22%)	3(26%)
Hidronefrosis	1(2%)	1(3%)	0(0%)
Insuficiencia renal crónica	2(5%)	2(6%)	0(0%)
Hepatitis	3(7%)	2(6%)	1(9%)
Metabolopatías	2(5%)	1(3%)	1(9%)
Poliarteritis nodosa	1(2%)	0(0%)	1(9%)
Tumor de Wilms	1(2%)	1(3%)	0(0%)
Total	43 (100%)	32 (100%)	11 (100%)

Tabla 2. Tipos de injerto de forma global, en los casos de EICH y farmacodermia

Tipo de injerto	EICH	Farmacodermia	Global
Trasplante de células hematopoyéticas	11 (34%)	4 (36%)	15 (35%)
Trasplante de órganos sólidos	1 (3%)	0 (0%)	1 (2%)
Transfusiones sanguíneas	17 (53%)	5 (46%)	22 (51%)
Transfusiones materno-fetales	3 (9%)	2 (18%)	5 (12%)

Prueba X²: p= 0.755

Tabla 3. Manifestaciones clínicas: morfología, topografía, distribución y superficie corporal comprometida.

	Global	EICH	Farmacodermia	p
MORFOLOGÍA				
Máculas	30 (37%)	21 (66%)	9 (82%)	0.297
Pápulas	27 (63%)	19 (59%)	8 (73%)	0.422
Placas	2 (5%)	2 (6.3%)	0 (0%)	0.270
Ampollas	2 (5%)	2 (6.3%)	0 (0%)	0.270
Exfascelación	2 (5%)	1 (3.1%)	1 (9%)	0.448
TOPOGRAFÍA				
Piel cabelluda	16 (37%)	10 (31%)	6 (55%)	0.173
Mejillas	28 (65%)	19 (59%)	9 (82%)	0.162
Labios	16 (37%)	11 (34%)	5 (46%)	0.515
Pabellones auriculares	21 (49%)	15 (47%)	6 (55%)	0.660
Cuello	26 (60%)	18 (56%)	8 (73%)	0.327
Tronco anterior	38 (88%)	29 (91%)	9 (82%)	0.451
Tronco posterior	38 (88%)	30 (94%)	8 (73%)	0.080
Antebrazo	37 (86%)	29 (91%)	8 (73%)	0.162
Brazo	37 (86%)	28 (88%)	9 (82%)	0.647
Mano	21 (49%)	15 (47%)	6 (55%)	0.660
Palma	21 (49%)	16 (50%)	5 (46%)	0.795
Glúteos	25 (58%)	18 (56%)	7 (64%)	0.667
Muslo	28 (65%)	21 (66%)	7 (64%)	0.905
Pierna	30 (70%)	22 (69%)	8 (73%)	0.803
Dorso de pie	23 (53%)	16 (50%)	7 (64%)	0.431
Planta	43 (40%)	13 (41%)	4 (36%)	0.802
Distribución asimétrica	16 (37%)	12 (38%)	4 (36%)	0.946
Distribución simétrica	27 (63%)	20 (63%)	7 (64%)	0.946
SCT <25%	8 (19%)	5 (16%)	3 (27%)	0.406
SCT 25-50%	21 (49%)	18 (56%)	3 (27%)	0.092
Eritrodermia	14 (33%)	9 (28%)	5 (46%)	0.298

Tabla 4a. Afección a órganos blanco: gastrointestinal

	SI	NO	TOTAL
EICH	4(13%)	28(87%)	32
Farmacodermia	1(9%)	10(91%)	11
Global	5(12%)	38(88%)	43

$X^2 = 0.097, p = 0.756$

Tabla 4b. Afección a órganos blanco: hepático

	SI				NO	TOTAL
	1	2	3	4		
EICH	4(13%)	4(13%)	2(6%)	2(6%)	20(62%)	32
Farmacodermia	1(9%)	2(18%)	0(0%)	1(9%)	7(64%)	11
Global	5(12%)	6(14%)	2(5%)	3(7%)	27(63%)	43

$X^2 = 0.005, p = 0.946$

Tabla 5. Grado clínico de los 32 casos de EICH

Grado clínico de EICH	
1. Leve	5 (16%)
2. Moderado	20 (62%)
3. Severo	5(16%)
4. Amenaza la vida	2 (6%)

Tabla 6. Características de marcadores morfológicos y estudios complementarios de forma global, EICH y de farmacodermia

Características histopatológicas.	Global	EICH	Farmacodermia	P
Satelitosis	29 (67%)	23 (72%)	6 (55%)	0.298
Daño de interfase	43 (100%)	32 (100%)	11 (100%)	—
Linfocitos				
1. < de 10 linfocitos por campo	11 (26%)	6 (19%)	5(46%)	0.289
2. 10 a 50 linfocitos por campo	19 (44%)	15 (47%)	4(36%)	
3. 50 a 100 linfocitos por campo	11 (26%)	9 (28%)	2(18%)	
4. > de 100 linfocitos por campo	2 (4%)	2 (6%)	0(0%)	
Eosinófilos				
1. Sin eosinófilos	25 (58%)	18 (56%)	7 (64%)	0.468
2. menos de 1 por campo	9 (21%)	8 (25%)	1 (9%)	
3. más de 1 por campo	2 (21%)	6 (19%)	3 (27%)	
Vasculitis	18 (42%)	14 (44%)	4 (36%)	0.667
Cuerpos apoptóticos	2 (4, 0-50)	2.5 (6.5 ,0-50)	1 (3, 0-6)	0.078
Bcl-2	1 (2, 0-14)	1 (2, 0-14)	0 (3, 0-13)	0.681
Caspasas	1 (2, 0-15)	1 (3, 0-15)	0 (1, 0-8)	0.681
TUNEL	0 (2, 0-20)	0 (2, 0-20)	1 (2, 0-13)	0.825
CD4	40 (50,0-90)	40 (50, 0-90)	40 (50, 10-90)	0.902

Satelitosis, daño de interfase, linfocitos, eosinófilos y vasculitis se presenta en número de casos (porcentaje). Cuerpos apoptóticos, Bcl-2, caspasas, TUNEL, y CD4 se presenta con mediana (rango intercuartil, valor mínimo-valor máximo).

Tabla 7. Sensibilidad y especificidad para identificar los casos EICH en función del número de cuerpos apoptóticos

X	Prob	1-especificidad	Sensibilidad	Sens-(1-Spec)	Verdaderos positivos	Verdaderos negativos	Falsos positivos	Falsos negativos
.	.	0	0	0	0	11	0	32
40	1	0	0,06	0,06	2	11	0	30
20	1	0	0,09	0,09	3	11	0	29
14	0,98	0	0,13	0,13	4	11	0	28
11	0,96	0	0,16	0,16	5	11	0	27
10	0,95	0	0,22	0,22	7	11	0	25
8	0,91	0	0,25	0,25	8	11	0	24
6	0,87	0,09	0,28	0,19	9	10	1	23
5	0,83	0,09	0,31	0,22	10	10	1	22
4*	0,8	0,09	0,47	0,38	15	10	1	17
3	0,75	0,27	0,5	0,23	16	8	3	16
2	0,71	0,36	0,66	0,29	21	7	4	11
1	0,65	0,73	0,81	0,09	26	3	8	6
0	0,59	1	1	0	32	0	11	0
0	0,59	1	1	0	32	0	11	0

*punto de corte del número de cuerpos apoptóticos que maximiza la sensibilidad y especificidad.

Tabla 8: EICH predicho por modelo

EICH predicho por modelo		EICH		
		+	-	
+	+	21	3	29
	-	11	8	19
		32	11	43

Sensibilidad: 0.66

Especificidad: 0.73

Valor predictivo positivo: 0.72

Valor predictivo negativo: 0.42

Kappa: 0.31

FIGURAS

Figura 1 a. Distribución de la edad de los casos de EICH

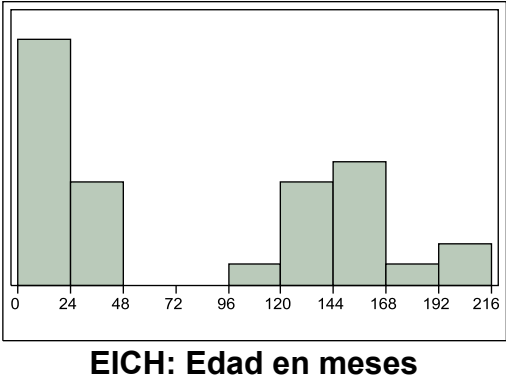


Figura 1 b. Distribución de la edad de los casos de farmacodermia

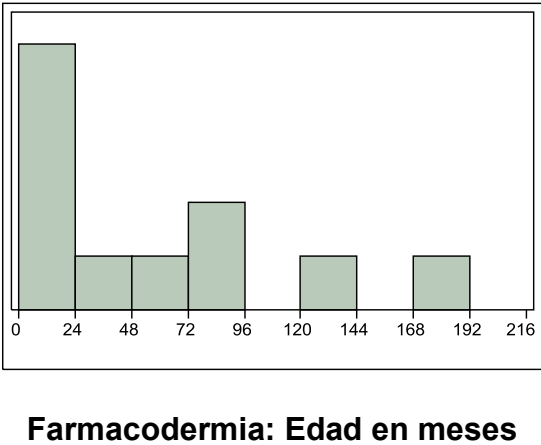
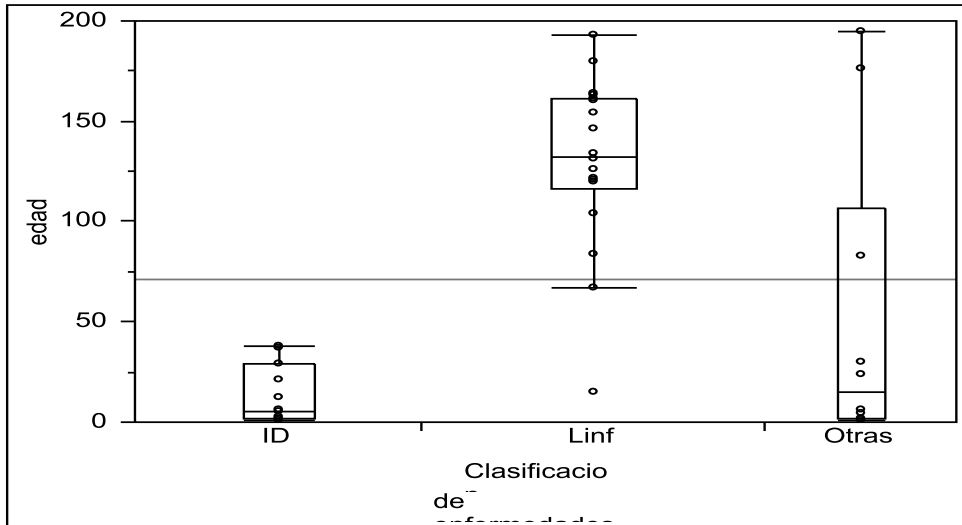


Figura 2. Asociación edad y diagnóstico.



Kruskal-Wallis. $P < 0.001$. Enfermedades linfoproliferativas versus inmunodeficiencias y otras enfermedades.

Comparación múltiple no paramétrica de Steel-Dwass.

Enfermedades en comparación	Diferencia	P
Linf-ID	15.8	<0.0001*
Otras-ID	2.5	0.68
Otras-Linf	-8	0.036*

Figura 3. Relación cuerpos apoptóticos en EICH y farmacodermia

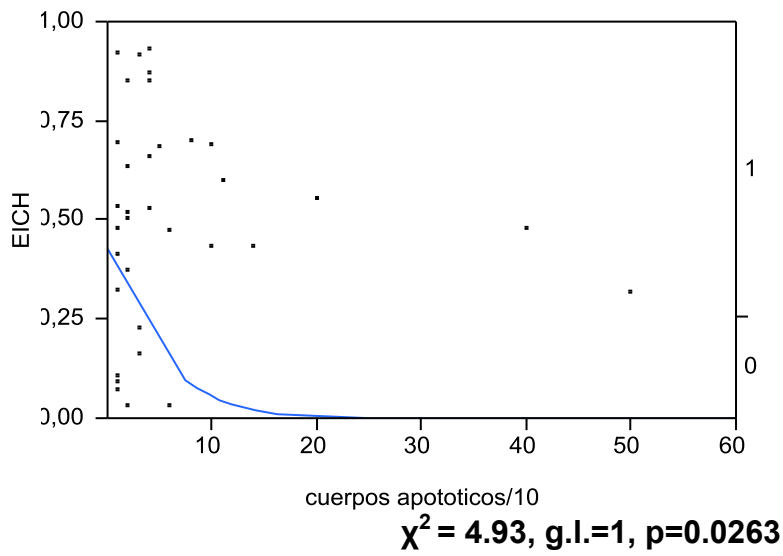
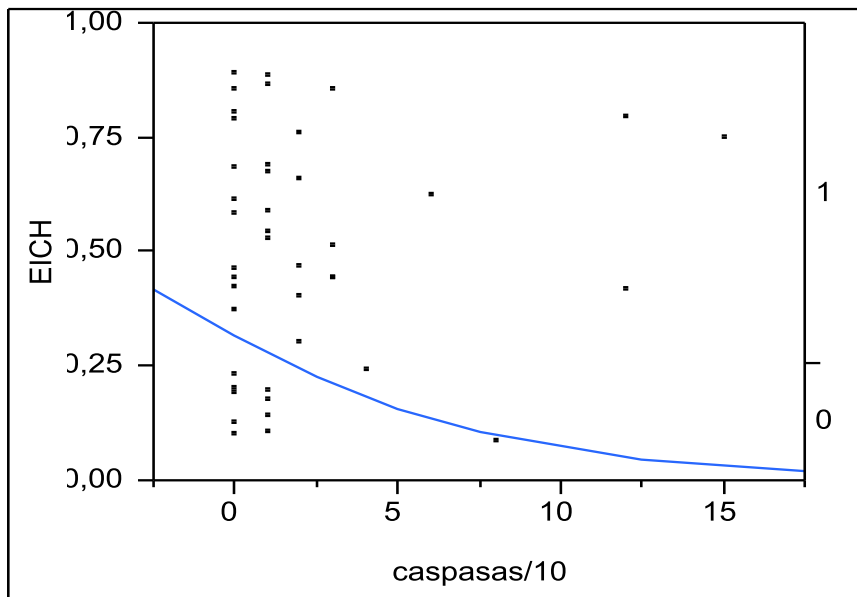


Figura 4. Relación de expresión de caspasas en EICH y farmacodermia



$\chi^2 = 1.63$, g.l.=1, p=0.202

ANEXOS

Anexo 1
Variables

Característica de Interés	Definición conceptual	Definición operativa	Tipo de variable
A.- IDENTIFICACION			
1.-Sexo	Denominación que se da al sujeto según sus características fenotípicas y genotípicas	1.-Masculino 2.- Femenino	Cualitativa Nominal Dicotómica
2.-Fecha de nacimiento	Día, mes y año de nacimiento del paciente	Dd/mm/aa	Cuantitativa continua
3.- Fecha de diagnóstico de la enfermedad de base	Día, mes y año en que se realizó el diagnóstico de la enfermedad que confiere susceptibilidad para desarrollar EICH	Dd/mm/aa	Cuantitativa continua
4.- Fecha de trasplante o de transfusión	Día, mes y año en que se realiza el trasplante o transfusión en el cual se realizó el diagnóstico por el cual fue sometido al injerto	Dd/mm/aa	Cuantitativa continua
5.-Fecha de inicio de manifestaciones cutáneas	Día, mes y año de inicio de las manifestaciones en piel	Dd/mm/aa	Cuantitativa continua
6. Fecha de toma de biopsia	Día, mes y año en que se realiza la toma de muestra de piel	Dd/mm/aa	Cuantitativa continua
B.- ANTECEDENTES			
1.- Diagnóstico no dermatológico	Diagnóstico motivo por el cual va ser sometido al injerto o transfusión.		Cualitativa Nominal, politómica.
2.- Injerto			
2.1.- Tipo de injerto	Tipo de células o tejido que fue	1.- Transplante de células	Cualitativa Nominal

	injertado en el huésped	hematopoyéticas 2.- Transplante de órganos sólidos 3.- Transfusiones sanguíneas 4.- Transfusiones materno-fetales	Politómica
C.- CLINICA			
1.-Piel			
1.1.- manifestaciones cutáneas	Manifestaciones clínicas de EICH o farmacodermia en piel.	1.- Maculas 2.- Pápulas 3.- Placas 4.- Ampollas 5.- Exfoliación 6.- Otros	Cualitativa Nominal Politómica
1.2.- Topografía	Distribución de las lesiones en la superficie corporal	1. Piel cabelluda 2.-Mejillas 3.- labios 4.-pabellones auriculares 5.-cuello 6.-tronco anterior 7.-tronco posterior 8.- Antebrazo 9.- Brazo 10.- Mano 12.-Palma 13.-Gluteos 14.-Muslo 15.- Pierna 16.- Dorso de pie 17.- Planta 18.- Otros	Cualitativa nominal Politómica
1.3.- Distribución	Patrón de distribución de las lesiones en piel	1. Simétrico 2. Asimétrico	Cualitativa Nominal dicotómica .
1.4.- Superficie corporal comprometida	El porcentaje de afectación de la superficie corporal	1.- Menos del 25% 2.-25 – 50% 3.- Eritrodermia 4.-Descamación y ampollas	Cualitativa Nominal Politómica
1.5.- Síntomas asociados	Síntomas en relación a lesiones cutáneas	1. Prurito 2. Dolor 3.- Otro	Cualitativa Nominal Politómica

2.- Gastrointestinal	Alteraciones gastrointestinales	1.- Si 2.- No	Cualitativa Nominal Dicotómica
3.- Hepático	Aumento de enzimas hepáticas	1.- Si 2.- No	Cualitativa Nominal Dicotómica
4. Grado clínico de EICH ²⁹ (anexo 3)	Clasificación tomando en cuenta órganos afectados (piel, hígado, gastrointestinal)	1.- Leve 2.- Moderado 3.- Severo 4.- Amenaza la vida	Cualitativa Nominal politómica
D.- EVOLUCIÓN			
1.- Remisión	Respuesta al tratamiento para la EICH, instalado en la primera semana	1.- Si 2- No	Cualitativo Nominal Dicotómica
2.- Fallecimiento	Muerte del paciente en la evolución de la EICH	1.- Si 2- No 3. Se desconoce	Cualitativo Nominal politómica
E. PATOLOGIA			
1. Cuerpo apoptótico	Queratinocito con disqueratosis y eosinofilia marcada	No de cuerpos apoptóticos por 10 campos a 40X	Cuantitativa Politómica
2. Satelitosis	Presencia de linfocitos adyacentes a cuerpos apoptóticos	1.- Si 2- No	Cualitativo Nominal Dicotómica
3. Daño de interfase	Vacuolización de las células de la capa basal	1. Si 2. No	Cualitativa Nominal Politómica
4. Infiltrado inflamatorio	Presencia de células inflamatorias en dermis	1. Si 2. No	Cualitativa Nominal Dicotómica
4.1 Tipo de infiltrado	Célula inflamatoria en particular	1. MNN 2. PMN 3. Eosinófilos	Cualitativa Nominal Politómica
4.2 Localización del infiltrado	Lugar de la dermis en donde se encuentran las células inflamatorias	1. Superficial 2. Media 3. Profunda	Cualitativa Nominal Politómica
5. Vasculitis	Afección de las paredes vasculares con daño producido	1. Si 2. No	Cualitativa Nominal Politómica

	por infiltrado inflamatorio		
6. bcl 2	Técnica de Inmunohistoquímica para detectar gen antiapoptótico	1. Positivo 2. Negativo	Cualitativa Nominal Dicotomica
7. caspasas	Técnica de Inmunohistoquímica para detectar proteasas	1. Positivo 2. Negativo	Cualitativa Nominal Dicotomica
8. CD3/CD4/CD8	Identificación del tipo de linfocitos	1. +/+/ 2. +/-/+	Cualitativa Nominal Dicotomica
9. TUNEL	Técnica de hibridación in situ para detectar índice apoptótico	No. de cuerpos apoptóticos por 10 campos a 40X	Cuantitativa politomica

Anexo 2

Tesista: Dra Cecilia Serrano Pacheco

Hoja de captura de datos

A. IDENTIFICACIÓN

Nombre: _____

No. de expediente: _____

Teléfono: _____

Edad: _____

Sexo: M

F

Fecha de nacimiento: ___/___/___

Fecha de diagnóstico de la enfermedad: ___/___/___

Fecha de trasplante o de transfusión: ___/___/___

Fecha de inicio de manifestaciones cutáneas: ___/___/___

Fecha de toma de biopsia: ___/___/___

B. ANTECEDENTES

1.- Diagnóstico no dermatológico: _____

- 2.1- Tipo de injerto: () 1.- Transplante de células hematopoyéticas
() 2.- Transplante de órganos sólidos
() 3.- Transfusiones sanguíneas
() 4.- Transfusiones materno-fetales

C. CLÍNICA

1.- Piel

- 1.1.- Manifestaciones cutáneas: () 1.- Maculas
() 2.- Pápulas
() 3.- Placas
() 4.- Ampollas
() 5.- Exfascelación
() 6.- Otros

1.2.- Topografía:

- () 1.- Piel cabelluda
() 2.- Mejillas
() 3.- Labios
() 4.- Pabellones auriculares
() 5.- Cuello
() 6.- Tronco anterior
() 7.- Tronco posterior
() 8.- Antebrazo
() 9.- Brazo
() 10.- Mano

- 12.- Palma
- 13.- Glúteos
- 14.- Muslo
- 15.- Pierna
- 16.- Dorso de pie
- 17.- Planta
- 18.- Otros _____

- 1.3.- Distribución: 1.- Simétrico
 2.- Asimétrico

- 1.4.- Superficie corporal comprometida: 1.- Menos del 25%
 2.- 25 – 50%
 3.- Eritrodermia
 4.- Descamación y ampollas

- 1.5.- Síntomas asociados: 1.- Prurito
 2.- Dolor
 3.- Otro _____

- 2.- Gastrointestinal: 1.- Si
 2.- No

- 3.- Hepático: 1.- Si
 2.- No

- 4.- Grado clínico de EICH: 1.- Leve
 2.- Moderado
 3.- Severo
 4.- Amenaza la vida

D.- EVOLUCIÓN

- 1.- Remisión: 1.- Si
 2.- No

- 2.- Fallecimiento: 1.- Si
 2.- NO

E. HISTOPATOLGIA

No. De biopsia	Cuerpos apoptoticos	Satelitosis	Daño de interfase	Infiltrado inflamatorio	Vasculitis
---------------------------	--------------------------------	--------------------	------------------------------	------------------------------------	-------------------

No. De biopsia	Otros datos histopatológicos	Bcl-2
---------------------------	-------------------------------------	--------------

No. De biopsia	Caspasas	CD3/CD4/CD8	TUNEL	Grado clínico	Diagnóstico clínico
---------------------------	-----------------	--------------------	--------------	--------------------------	--------------------------------

Anexo 3

ENFERMEDAD DE INJERTO CONTRA HUESPED AGUDA

ESTADIO CLINICO Criterios modificados de Glucksberg³¹

ORGANO	ESTADIO	EXTENSION
Piel	1	< 25%
	2	25-50%
	3	Eritema generalizado
	4	Descamación, formación de bulas
Hígado	1	2-3 mg/dl
	2	3.1-6 mg/dl
	3	6.1-15mg/dl
	4	> 15 mg/dl
Gastrointestinal	1	Evacuaciones de 10-15 ml/kg/día
	2	Evacuaciones de 16-20 ml/kg/día
	3	Evacuaciones de 21-25 ml/kg/día
	4	Evacuaciones > 25 ml/kg/día Dolor abdominal severo, con o sin ileo

Grado clínico global	Órgano ó sistema	Estadio clínico
I leve	Piel	1-2
	Hígado	1
	Gastrointestinal	0
II Moderado	Piel	1-3
	Hígado	1-2
	Gastrointestinal	1
III Severo	Piel	2-4
	Hígado	2-4
	Gastrointestinal	2-4
IV Amenaza la vida	Piel	2-4
	Hígado	2-4
	Gastrointestinal	2-4