



UNIVERSIDAD NACIONAL AUTONOMA DE MEXICO.

FACULTAD DE MEDICINA

UNIDAD DE POSGRADO

INSTITUTO NACIONAL DE CARDIOLOGIA

Dr. IGNACIO CHAVEZ.

SERVICIO DE CIRUGIA CARDIOVASCULAR.

TESIS

RESULTADOS QUIRÚRGICOS EN EL MANEJO DE LA

ATRESIA PULMONAR CON

COMUNICACIÓN INTERVENTRICULAR.

QUE PARA OBTENER EL TITULO DE

CIRUJANO CARDIOVASCULAR

PRESENTA

JOSE LOZANO OROZCO

DIRECTOR DE TESIS

Dr. SAMUEL RAMIREZ MARROQUIN.

MEXICO, DF. 2012



**INSTITUTO NACIONAL DE
CARDIOLOGIA
IGNACIO CHAVEZ**



Universidad Nacional
Autónoma de México

Dirección General de Bibliotecas de la UNAM

Biblioteca Central



UNAM – Dirección General de Bibliotecas
Tesis Digitales
Restricciones de uso

DERECHOS RESERVADOS ©
PROHIBIDA SU REPRODUCCIÓN TOTAL O PARCIAL

Todo el material contenido en esta tesis esta protegido por la Ley Federal del Derecho de Autor (LFDA) de los Estados Unidos Mexicanos (México).

El uso de imágenes, fragmentos de videos, y demás material que sea objeto de protección de los derechos de autor, será exclusivamente para fines educativos e informativos y deberá citar la fuente donde la obtuvo mencionando el autor o autores. Cualquier uso distinto como el lucro, reproducción, edición o modificación, será perseguido y sancionado por el respectivo titular de los Derechos de Autor.

**RESULTADOS QUIRÚRGICOS EN EL MANEJO DE LA
ATRESIA PULMONAR CON COMUNICACIÓN INTERVENTRICULAR.**



Dr. MARCO ANTONIO MARTINEZ RIOS
DIRECTOR GENERAL
INSTITUTO NACIONAL DE CARDIOLOGÍA.
“IGNACIO CHAVEZ”.

Dr. FERNANDO GUADALAJARA BOO.
DIRECTOR DE ENSEÑANZA.
INSTITUTO NACIONAL DE CARDIOLOGIA.
“IGNACIO CHAVEZ “

**RESULTADOS QUIRÚRGICOS EN EL MANEJO DE LA
ATRESIA PULMONAR CON COMUNICACIÓN INTERVENTRICULAR.**

DIRECTOR DE TESIS
Dr. SAMUEL RAMIREZ MARROQUIN.
PROFESOR TITULAR DE CURSO.
UNIVERSITARIO DE CIRUGÍA CARDIOVASCULAR.
INSTITUTO NACIONAL DE CARDIOLOGÍA
“IGNACIO CHAVEZ “

**RESULTADOS QUIRÚRGICOS EN EL MANEJO DE LA
ATRESIA PULMONAR CON COMUNICACIÓN INTERVENTRICULAR.
SINODALES.**

Dr. RODOLFO BARRAGAN GARCIA.
PROFESOR TITULAR DE CURSO.
UNIVERSITARIO DE CIRUGÍA CARDIOVASCULAR.
INSTITUTO NACIONAL DE CARDIOLOGÍA
“IGNACIO CHAVEZ “

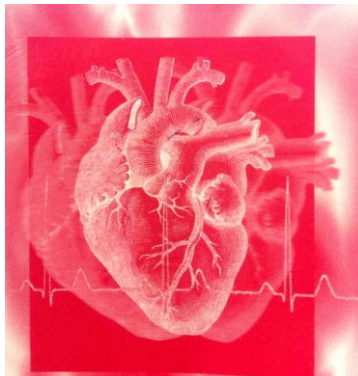
Dr. FERNANDO LOPEZ SORIANO
PROFESOR TITULAR DE CURSO.
UNIVERSITARIO DE CIRUGÍA CARDIOVASCULAR.
INSTITUTO NACIONAL DE CARDIOLOGÍA
“IGNACIO CHAVEZ “

Dr. FELIPE SANTIBAÑEZ ESCOBAR
PROFESOR ADJUNTO DE CURSO.
UNIVERSITARIO DE CIRUGÍA CARDIOVASCULAR.
INSTITUTO NACIONAL DE CARDIOLOGÍA
“IGNACIO CHAVEZ “

Dr. VALENTIN HERRERA ALARCON
PROFESOR ADJUNTO DE CURSO.
UNIVERSITARIO DE CIRUGÍA CARDIOVASCULAR.
INSTITUTO NACIONAL DE CARDIOLOGÍA
“IGNACIO CHAVEZ “

**RESULTADOS QUIRÚRGICOS EN EL MANEJO DE LA
ATRESIA PULMONAR CON COMUNICACIÓN INTERVENTRICULAR.**

**RESULTADOS QUIRÚRGICOS EN EL MANEJO DE LA
ATRESIA PULMONAR CON COMUNICACIÓN
INTERVENTRICULAR.**



**RESULTADOS QUIRÚRGICOS EN EL MANEJO DE LA
ATRESIA PULMONAR CON COMUNICACIÓN INTERVENTRICULAR.**

INDICE

1. DEDICATORIA.	7
2. PROLOGO.	8
3. PLANTEAMIENTO DEL PROBLEMA	9
4. JUSTIFICACION.	10
5. MAGNITUD Y TRASCENDENCIA	12
6. MARCO TEORICO.	15
7. OBJETIVOS.	19
8. HIPOTESIS	20
9. INTRODUCCIÓN.	22
10.MATERIAL Y METODOS.	23
11.RESULTADOS.Y ANALISIS DE RESULTADOS.	25
a.DISCUSION.	27
12.CONCLUSIONES.	30
13.TABLAS, IMAGENES.	32
14.REFERENCIAS.	37

**RESULTADOS QUIRÚRGICOS EN EL MANEJO DE LA
ATRESIA PULMONAR CON COMUNICACIÓN INTERVENTRICULAR.**

DEDICATORIA

- A DIOS GRACIAS A TI Y A TU CONFIANZA DEPOSITADA TERMINE UNA DE MIS MAS GRANDES METAS.
- A MIS PADRES JOSE DE JESUS LOZANO CAÑIZALEZ Y MARINA OROZCO QUE CON SU GRAN AMOR PUDE CONCLUIR ESTA FASETA MAS DE MI VIDA
- A MIS HIJOS MICHELLE MONSERRAT. E Y-ESHUA DE DAVID POR SER MIS MÁS GRANDES TESOROS.
- A TI MONSE POR SER UNA PARTE IMPORTANTE EN MI VIDA
- A MIS MAESTROS Y AMIGOS POR SU GRAN LEALTAD Y CONFIANZA HACIA MÍ. NUNCA LOS DEFRAUDARE.
- AL INSTITUTO NACIONAL DE CARDIOLOGIA POR ABRIRME SUS PUERTAS. INMESO TEMPLO DEL CONOCIMIENTO Y SABIDURIA.

**RESULTADOS QUIRÚRGICOS EN EL MANEJO DE LA
ATRESIA PULMONAR CON COMUNICACIÓN INTERVENTRICULAR.**

PROLOGO

El estudio y entendimiento de las cardiopatías congénitas y en especial, de la atresia pulmonar con comunicación interventricular muestra un panorama amplio en el diagnóstico y tratamiento quirúrgico actual, dicha comprensión abarca desde aspectos clínicos de imagen, anatómicos, quirúrgicos y patológicos, así mismo de índole de morbi mortalidad y de sobrevida. Los motivos que originaron la realización del presente trabajo es por que este tipo de problemas congénitos están apareciendo cada día más y el contar con un diagnóstico temprano tanto clínico como de imagen nos dan la oportunidad de plantear cuales son los procedimientos para cada uno de los pacientes con dicha alteración congénita. Por esta razón y gracias al apoyo del Instituto Nacional de Cardiología y a su gran población de pacientes congénitos se puede plantear una posibilidad correctiva que durante años era de difícil manejo, y que gracias a los avances en el área de congénitos, en donde el Instituto es pionero, y de los avances en anestesiología y cuidados postoperatorios, actualmente a un gran número de pacientes se le puede ofrecer una cirugía correctiva con una sobrevida adecuada.

José Lozano Orozco

México, DF. 2012

**RESULTADOS QUIRÚRGICOS EN EL MANEJO DE LA
ATRESIA PULMONAR CON COMUNICACIÓN INTERVENTRICULAR.**

Planteamiento del problema

¿Cuales son los factores que influyen y que incrementan la sobrevida de los pacientes con atresia pulmonar con comunicación interventricular sometidos a corrección quirúrgica en el Instituto Nacional de Cardiología “Ignacio Chávez”?

RESULTADOS QUIRÚRGICOS EN EL MANEJO DE LA ATRESIA PULMONAR CON COMUNICACIÓN INTERVENTRICULAR.

JUSTIFICACION

El conocimiento del desarrollo embrionario de las conexiones del plexo arterial intrapulmonar con el infundíbulo del ventrículo derecho a través de la arteria pulmonar, de los sextos arcos aórticos y de las arterias post branquiales por un lado y con la aorta descendente a través de las colaterales aortopulmonares por el otro, constituye la base fundamental para comprender las alteraciones de la circulación pulmonar que se presentan en esta cardiopatía (Muñoz. C. Luis, marzo, 2010). Esta malformación cardíaca extremadamente heterogénea se caracteriza por la ausencia de comunicación entre el ventrículo derecho y el tronco de la arteria pulmonar que es secundaria a una obstrucción total localizada a nivel del infundíbulo del ventrículo derecho y/o de la válvula pulmonar; existe además una comunicación interventricular infundibular posterior (subaórtica), que puede ser biventricular o nacer completamente del ventrículo derecho.

Esta cardiopatía ha recibido múltiples denominaciones: atresia pulmonar con comunicación interventricular, Fallot extremo, pseudo tronco arterioso, atresia pulmonar con aorta biventricular, tronco aórtico solitario, tronco común tipo IV y única vía de salida con atresia pulmonar. Esta nomenclatura variada ha surgido de los diversos enfoques en el estudio de esta cardiopatía y su entorno anatómico el cuál se ha caracterizado por la tendencia progresiva de la desaparición de la conexión vascular entre el ventrículo derecho y la circulación arterial intrapulmonar.(Becker, A, Anderson 1998 ,London).

En este trabajo se describe este espectro y se establecen los diferentes tipos de conexión ventrículo arterial que se presentan en esta malformación cardíaca; además se destaca la importancia de su anatomía quirúrgica, en particular las diferentes formas de la circulación arterial pulmonar y cuya determinación diagnóstica es de fundamental importancia para el tratamiento quirúrgico. De la variada nomenclatura se ha escogido el término de tetralogía de Fallot con atresia pulmonar ya que es más específico que el de atresia pulmonar con comunicación interventricular, término que puede aplicarse a otras cardiopatías diferentes a la del presente estudio.

La tetralogía de Fallot con atresia pulmonar y comunicación interventricular es una cardiopatía congénita con alto grado de dificultad diagnóstica y de manejo quirúrgico por las características anatómicas tan variada que presenta, de ahí la utilidad de la clasificación anatómica de Barbero Marcial para el diagnóstico y el abordaje quirúrgico de esta compleja cardiopatía. (Ramirez M, Samuel. marzo 2010) .

**RESULTADOS QUIRÚRGICOS EN EL MANEJO DE LA
ATRESIA PULMONAR CON COMUNICACIÓN INTERVENTRICULAR.**

Los resultados de este trabajo son de utilidad para el clínico, el hemodinamista y el cirujano que deben conocer todas las variantes anatómicas en esta malformación congénita. Por otro lado se muestra la importancia que tiene el conocimiento embriológico para comprenderla y las peculiaridades del aspecto patológico. Así que nos planteamos la siguiente interrogante. ¿Cuales son los factores que influyen y que incrementan la sobrevida de los pacientes con atresia pulmonar con comunicación interventricular sometidos a corrección quirúrgica en el Instituto Nacional de Cardiología “Ignacio Chávez”?

**RESULTADOS QUIRÚRGICOS EN EL MANEJO DE LA
ATRESIA PULMONAR CON COMUNICACIÓN INTERVENTRICULAR.**

MAGNITUD.

Según Zavala. S. Jimena, Ayala. R. José “Perfil clínico y epidemiológico de los niños con cardiopatías congénitas atendidos en el Hospital infantil de Morelia” Febrero 2011. Morelia Mich. Mex. Las malformaciones congénitas en general representan en la actualidad una alta incidencia en su presentación. Entre el 3% y el 4% de todos los recién nacidos que presentan una malformación importante al nacer, las cardiopatía congénitas más frecuentes se presentan en el 0.5% al 1% de los nacidos vivos, por tanto se dice que se produce una cardiopatía congénita aproximadamente en 8 de cada 1000 nacidos vivos. Las cardiopatías congénitas son las malformaciones más frecuentes, según el estudio de prevalencia de los 10 defectos más frecuentes, con una incidencia que se ha estimado entre 4 y 12 por 1000 recién nacidos vivos, siendo más alta en los nacidos muertos.

La prevalencia de las cardiopatías, la cual también varía con la edad de la población estudiada, se estima en un 8 por 1000 del primer año de vida y de un 12 por 1000 antes de los 16 años. Alrededor del 25 - 30 % de los niños con cardiopatía congénita se presenta en el contexto de síndromes mal formativos o cromosopatías. La mortalidad por esta causa ha caído considerablemente en los últimos años gracias a los avances en el diagnóstico, tratamiento quirúrgico y cuidado postoperatorio. Al mismo tiempo la edad de fallecimiento ha aumentado, lo que supone un incremento de la supervivencia. El incremento de la edad materna en los últimos años, junto con el mencionado aumento en la supervivencia de los pacientes con cardiopatías congénitas, muchos de los cuales llegarán a la edad adulta y tendrán descendencia con el consiguiente aumento de riesgo de recurrencia, puede suponer un aumento de la prevalencia de las cardiopatías congénitas. Por lo tanto es importante conocer el número total de pacientes afectados con cardiopatías congénitas no solamente las simples, si no las complejas y saber de cada una de las variantes, lo que nos llevaría a plantearnos las siguientes preguntas; ¿existen diferencias regionales dentro de nuestro país que aumente la incidencia, y su prevalencia?, ¿existen similitudes en relación con los países Europeos, Estados Unidos y Canadá?; por otro lado en relación a la supervivencia de estos paciente con cardiopatía congénita, para Hoffman y colaboradores quienes reportaron en los Estados Unidos entre los años de 1940 y 2002 1.2 millones con cardiopatías congénitas como sencillas y complejas con un porcentaje de supervivencia de entre 75 y 80% conforme los proceso diagnósticos, técnicas quirúrgicas, y manejo

RESULTADOS QUIRÚRGICOS EN EL MANEJO DE LA ATRESIA PULMONAR CON COMUNICACIÓN INTERVENTRICULAR.

médico las cuales mejoraron en la post guerra y fueron evolucionando. En la actualidad la supervivencia global de los recién nacidos con cardiopatía congénita se sitúa entre el 85% ,según el trabajo de Boneva y col , en la cual describe una reducción del 39% de la mortalidad relacionada a cardiopatía congénita en el período de 1979 a 1997, lo que representa una disminución de 2.5 a 1.5 por 100,000 habitantes. Todo lo anterior confirma lo estipulado por Zavala, con una atención oportuna y adecuada se incide de manera evidente y palpable en la mortalidad de los pacientes con cardiopatía congénita y en este caso en especial, en los pacientes con cardiopatía compleja.

TRASCENDENCIA.

El problema esencial de los pacientes con atresia pulmonar con comunicación interventricular es un aporte insuficiente de flujo a la circulación pulmonar que suministran de las arterias pulmonares nativas hacia la mayor parte del parénquima pulmonar. Las diversas fuentes de suministro de sangre pulmonar se caracteriza por un suministro de sangre hacia el parénquima pulmonar mediante arterias centrales o periféricas: esta es su característica morfológica más importante y hemodinámicamente significativa, lo que complica el manejo de estas lesiones . Después de entender los aspectos macroscópicos, hemodinámicos de la circulación sistémica y pulmonar, así como identificar las lesiones pulmonares mediante los estudios histológicos de los vasos colaterales aortopulmonares, muchos investigadores desarrollaron el concepto de arterias colaterales sistémicas las cuales podrían funcionar como verdaderas arterias pulmonares si se conectan al ventrículo derecho.

Más recientemente, Reddy y cols. Introdujeron un enfoque nuevo, agresivo y muy atractivo que consiste en la unifocalización muy temprana (en niños pequeños) en una sola etapa de reparación. Este enfoque radical ofrece las ventajas teóricas en el establecimiento de una fisiología cardiopulmonar relativamente normal durante la edad temprana en la vida, eliminando la necesidad de derivaciones sistémico-pulmonares, el uso de materiales protésicos y, por consiguiente, disminuyendo el número de cirugías requeridas. Por otra parte, también se debe proteger contra el desarrollo de lesiones obstructivas pulmonares vasculares, ya sea a través de colaterales o fístulas sistémico-pulmonares por la pronta normalización hemodinámica. Sin embargo, hay que enfatizar que dichas colaterales pueden tener un deterioro natural, tal como lo expresa Rabinovitch, la comprensión de la fisiopatología de estas arterias colaterales las cuales al

RESULTADOS QUIRÚRGICOS EN EL MANEJO DE LA ATRESIA PULMONAR CON COMUNICACIÓN INTERVENTRICULAR.

incrementar la tensión pulsátil, disminuir la hipoxia y aumentar la hiperoxia -la cual parecen ser primera causa de ruptura de la lámina elástica y la migración de células musculares lisas- que finalmente conduce a la estrechez y finalmente la obstrucción de las arterias colaterales, algo semejante al cierre normal del conducto arterioso. Sobre la base de estas y otras consideraciones, parece que la enfermedad propia de la arteria colateral es principalmente una consecuencia hemodinámica en lugar de una tendencia intrínseca de los vasos colateral, hecho que no se puede negar y al cual se tiene que luchar; por lo tanto la necesidad de utilizar injertos protésicos en estos pacientes con la posibilidad de desarrollar estenosis sigue siendo una característica preocupante de este enfoque. El manejo de esta complicación tardía puede implicar la reintervención en muchos pacientes. En la actualidad, los procedimientos están experimentando con resultados óptimos, pero, sin duda, esta complicación puede aumentar la morbilidad en este grupo de pacientes en el futuro.

Así que el objetivo final del tratamiento quirúrgico de la atresia pulmonar con comunicación interventricular es crear un circuito pulmonar y sistémico sin obstrucciones entre las principales arterias colaterales y aortopulmonares, evitando las anastomosis separadas. La trascendencia del presente trabajo es demostrar nuestra preferencia a la unifocalización que garantice el flujo pulmonar, ya sea con las arterias nativas pulmonares o con los vasos colaterales aortopulmonares, y como consecuencia la disminución de la mortalidad, la cual se ha informado en las diferentes series en el 10,6% de los casos, con un 80% de supervivencia a 3 años. Teniendo en cuenta la complejidad de esta lesión, la supervivencia a corto y medio es realmente impresionante. Sin embargo, es poco alentadora en aquellos que sobrevivieron y que requieren ser reintervenidos para completar la unifocalización.

**RESULTADOS QUIRÚRGICOS EN EL MANEJO DE LA
ATRESIA PULMONAR CON COMUNICACIÓN INTERVENTRICULAR.**

MARCO TEORICO.

El conocimiento del desarrollo embrionario de las conexiones del plexo arterial intrapulmonar con el infundíbulo del ventrículo derecho a través de la arteria pulmonar, de los sextos arcos aórticos y de las arterias posbranquiales por un lado y con la aorta descendente a través de las colaterales aortopulmonares por el otro, constituye la base fundamental para comprender las alteraciones de la circulación pulmonar que se presentan en esta cardiopatía. Los resultados de este trabajo son de utilidad para el clínico, el hemodinamista y el cirujano que deben conocer todas las variantes anatómicas en esta malformación congénita. Por otro lado se muestra la importancia que tiene el conocimiento embriológico para comprender la estructura anatómica de la misma que explica la fisiopatología y las peculiaridades del espectro patológico.

La atresia pulmonar con gran restricción de la circulación hacia los pulmones provoca una reducción en el número total de alvéolos y una disminución en tamaño de los mismos, pero no en número de las arterias pulmonares pre acinares e intra acinares; estos cambios se han atribuido a la disminución del flujo sanguíneo pulmonar. En base a que en el segundo año de vida postnatal ocurre gran parte del desarrollo alveolar y de las arterias intra acinares, se ha sugerido que la intervención quirúrgica en edades tempranas puede mejorar tanto el desarrollo alveolar como el crecimiento del lecho vascular pulmonar. Para comprender la doble irrigación de ambos pulmones, la que proviene del ventrículo derecho por la arteria pulmonar y sus ramas, y la que surge de la aorta descendente a través de las colaterales aortopulmonares, es necesario resumir el desarrollo embrionario de la circulación pulmonar. Los arcos aórticos son vasos comunicantes que en el embrión conectan las aortas ventrales con las dorsales y están contenidos dentro de los arcos branquiales,²⁹ éstos son estructuras mesenquimatosas derivadas de las crestas neurales que rodean ventrolateralmente a la faringe primitiva. Los sextos arcos aórticos que constituyen el par más caudal están cercanos a los esbozos pulmonares y se conectan con la vasculatura pulmonar a través de la arteria pos branquial que se forma a partir del horizonte XIII de Streeter ³⁰ (27 a 29 días, 4 a 6mm) cuando aparecen cúmulos celulares de angioblastos entre los sextos arcos aórticos y los esbozos pulmonares los cuales forman capilares en el horizonte XIV de Streeter ³⁰ (28–30 días, 7 a 8 mm), éstos se fusionan y forman las arterias pos branquiales, las cuales se unen con los sextos arcos aórticos y los dividen en una porción medial que forma la parte proximal de las ramas de la arteria pulmonar y otra distal que origina al conducto

RESULTADOS QUIRÚRGICOS EN EL MANEJO DE LA ATRESIA PULMONAR CON COMUNICACIÓN INTERVENTRICULAR.

arterioso. La confluencia de las ramas de la arteria pulmonar se origina por la unión de los dos sextos arcos aórticos (derecho e izquierdo) que embonan con la arteria pulmonar resultante de la tabicación del tronco–cono del corazón. Las arterias pos branquiales originan las porciones distales de las ramas pulmonares que penetran a los respectivos hilios de cada pulmón. Los pulmones surgen de una evaginación endodérmica de la porción caudal del piso de la faringe primitiva en el horizonte XII de Streeter (25–27 días, 2.5 mm).³² El esbozo laringotraqueopulmonar queda cubierto por una capa de mesodermo esplácnico que origina a los tejidos cartilaginoso, conjuntivo fibroso y elástico, músculo liso, vasos linfáticos y una extensa red de capilares que ulteriormente se diferencian en venas, arterias pulmonares y bronquiales. Las arterias bronquiales restringen su irrigación para las necesidades nutricias del árbol respiratorio, mientras que las pulmonares quedan circunscritas al intercambio de gases en el epitelio respiratorio. Los esbozos pulmonares también desarrollan conexiones con pequeños vasos que surgen de la aorta descendente los cuales se conectan con las arterias intrapulmonares a nivel del hilio del pulmón, estos vasos se desarrollan y forman las colaterales aortopulmonares cuando disminuye o está ausente la circulación proveniente del ventrículo derecho hacia la arteria pulmonar y sus ramas. Cuando esta circulación fluye normalmente hacia los pulmones las colaterales aortopulmonares involucionan y desaparecen. El tronco cono del corazón embrionario constituye la continuación cefálica del ventrículo derecho, al tabicarse separa los canales aórtico y pulmonar a través de un tabique de forma helicoidal. En la tetralogía de Fallot ocurre una tabicación troncoconal desigual a expensas de la arteria pulmonar, ésta queda estrecha y conectada con el infundíbulo del ventrículo derecho, mientras que la aorta nace de manera biventricular por encima de la comunicación interventricular. Pato genéticamente se ha considerado a la tetralogía de Fallot con atresia pulmonar como la forma anatómica mas severa de esta cardiopatía;^{1–4} debido a que la arteria pulmonar queda muy estrecha a nivel de la válvula pulmonar los esbozos sigmoideos se desarrollan en un espacio muy reducido, lo que favorece la fusión de las sigmoideas. En esta cardiopatía existen tres tipos de conexión ventrículoarterial: concordante con modo imperforado, doble salida de ventrículo derecho con modo imperforado y única vía de salida por tronco aórtico solitario cuando no existe la estructura que representa a la arteria pulmonar; la otra cardiopatía que forma parte de la única vía de salida es el tronco común.

**RESULTADOS QUIRÚRGICOS EN EL MANEJO DE LA
ATRESIA PULMONAR CON COMUNICACIÓN INTERVENTRICULAR.**

Como puede observarse en nuestros resultados, la tetralogía de Fallot con atresia pulmonar se muestra con una gran variabilidad en la anatomía de las arterias pulmonares y en el origen de la circulación pulmonar. Se han propuesto varias clasificaciones en torno a los diferentes tipos de circulación pulmonar.^{3, 33-38} Casi todas las clasificaciones coinciden en dividir a las ramas de la arteria pulmonar en confluentes y no confluentes, son confluentes cuando ambas presentan continuidad entre sí, exista o no tronco de la arteria pulmonar y no confluentes cuando cada una es irrigada por un conducto arterioso; esta situación puede combinarse con tronco pulmonar o con ausencia de éste. Cuando están ausentes tanto los conductos arteriosos como las ramas de la arteria pulmonar se desarrollan las arterias colaterales aortopulmonares que surgen de la aorta descendente, aunque se ha descrito su origen a partir de las arterias sistémicas del cuello y de las arterias coronarias. Todas estas variantes anatómicas complican los casos cuando la circulación pulmonar es multifocal (ramas pulmonares mas arterias colaterales sistémicas) y no distribuye la sangre en forma simétrica y homogénea a todos los lóbulos pulmonares.

Ante la complejidad que presenta la circulación pulmonar en esta cardiopatía congénita, el diagnóstico de la confluencia de las ramas pulmonares es un indicador del estado anatómico de la circulación pulmonar aunque no tiene utilidad para describir el estado hemodinámico del paciente, por lo que es mejor describir dicha circulación con los términos unifocal y multifocal. La primera es aquella en la que todo el flujo pulmonar se efectúa a través de una sola estructura anatómica como puede ser un conducto arterioso ; la segunda es la que se lleva cabo a través de varias estructuras anatómicas como el conducto arterioso y una o varias colaterales sistémicas aortopulmonares; estas últimas nacen de la aorta descendente, pueden variar en número de una a cinco, ser de pequeño o gran calibre y conectarse con las arterias intrapulmonares a nivel de un lóbulo o de un segmento broncopulmonar, generalmente son tortuosas y pueden presentar estenosis en su origen, en su trayecto o a nivel parenquimatoso donde se conectan con la circulación intrapulmonar. Las colaterales pequeñas se aprecian mejor angiográficamente que por inspección anatómica y son más numerosas que las de grueso calibre, su trayecto es más tortuoso y su distribución es subpleural; se ha pensado que estas pequeñas colaterales son adquiridas más que originarias. En un tiempo se consideró que las colaterales aortopulmonares eran arterias bronquiales desarrolladas; actualmente la mayoría de los

RESULTADOS QUIRÚRGICOS EN EL MANEJO DE LA ATRESIA PULMONAR CON COMUNICACIÓN INTERVENTRICULAR.

autores no lo consideran así, son vasos de diferente origen, embriológicamente se desarrollan en etapas más tempranas.

Dado que el concepto de unifocalización de colaterales pulmonares, como paso previo a la reparación en los pacientes con atresia pulmonar, el cual fue presentado por Haworth y Macartney en 1980, dicho procedimiento a tenido múltiples etapas las cuales han sido propuestas por diversos autores para reparar estas lesiones tan complejas. Puga y colaboradores en una de sus series, sobre 38 pacientes y junto con Iyer y Mee¹⁹ en forma simultánea describe su experiencia con 58 pacientes durante un período de 10 años, así como Sawatari y colaboradores revisaron los resultados de 16 pacientes durante un período de 6 años, estos autores reportan sus resultados que en su mayoría se enfocan en reconstrucción por etapas que consideraron decepcionantes, principalmente debido a una alta morbilidad y mortalidad tardía.

Por otra parte, la mayoría de los centros utilizan el enfoque de múltiples etapas excluyendo a los niños muy pequeños debido a su reducido tamaño y la necesidad de injertos protésicos. En pacientes de edad avanzada, cuando la anastomosis vascular directa no era posible, se utilizaron implantes protésicos muy liberalmente. Por desgracia, la estenosis tardía de estas anastomosis de los injertos protésicos a las pequeñas arterias pulmonares se produjo con bastante frecuencia. Además, las colaterales sistémicas pulmonares expuestas a períodos más prolongados de presión sistémica y aumento de flujo, tienden a desarrollar hiperplasia miointimal, conduciendo finalmente a lesiones obstructivas pulmonares vasculares irreversibles.

**RESULTADOS QUIRÚRGICOS EN EL MANEJO DE LA
ATRESIA PULMONAR CON COMUNICACIÓN INTERVENTRICULAR.**

OBJETIVO GENERAL

Definir que el desarrollo embrionario de las conexiones del plexo arterial intrapulmonar con el infundíbulo del ventrículo derecho a través de la arteria pulmonar, de los sextos arcos aórticos y de las arterias postbranquiales por un lado y el identificar que con la aorta descendente a través de las colaterales aortopulmonares por el otro; son la base fundamental para la comprensión de las alteraciones de la circulación pulmonar que se presentan en esta cardiopatía. Con lo que se identifican así las bases para la corrección quirúrgica.

OBJETIVOS PARTICULARES.

- 1.- Enumerar el total de pacientes Atresia pulmonar y comunicación interventricular , en el Instituto Nacional de Cardiología “ Ignacio Chávez “ en el período de 1990 a 2000.
- 2.- Se identificarán a los candidatos para corrección quirúrgica justificando la corrección dependiendo la clasificación y el grado de alteración anatómica.
- 3.- Se jerarquizaran los criterios quirúrgicos para los diferentes tipos de corrección.
- 4.- Proponiendo que la importancia que tiene el conocimiento embriológico para la comprensión de la estructura anatómica de la misma nos explica la fisiopatología y las peculiaridades del aspecto patológico para la toma de decisión quirúrgica.
- 5.- Se describen y se analizan los resultados obtenidos y se determinaran cuales son los factores que influyen en la sobrevida quirúrgica para los pacientes con esta cardiopatía congénita compleja.

**RESULTADOS QUIRÚRGICOS EN EL MANEJO DE LA
ATRESIA PULMONAR CON COMUNICACIÓN INTERVENTRICULAR.**

HIPOTESIS

Los pacientes con atresia pulmonar y comunicación interventricular con anatomía pulmonar que no permita una corrección total, la unifocalización de la circulación pulmonar mejorara la sobrevida, siempre y cuando el flujo pulmonar sea adecuado y balanceado. Por lo tanto, el conocimiento embriológico es útil para entender las conexiones vasculares del ventrículo derecho con los derivados de los sextos arcos aórticos, así como de los vasos arteriales intrapulmonares y las colaterales aortopulmonares.

HIPOTESIS NULA

La sobrevida no mejorara ni dependerá del flujo pulmonar adecuado y balanceado en la unifocalización, por lo que, independientemente de la anatomía pulmonar los pacientes con atresia pulmonar y comunicación interventricular, deberán ser corregidos en forma definitiva. Por lo tanto, el conocimiento embriológico no es un factor importante para la sobrevida de estos pacientes.

VARIABLES.

Independientes

Las variables independientes, comprenderá a partir de los segmentos broncopulmonares que están irrigados a través de arterias pulmonares centrales, así como de los vasos confluentes, el calibre sea normal o ligeramente disminuido por hipoplasia, así mismo las arterias pulmonares centrales que tiene estenosis o no son confluentes. Los segmentos broncopulmonares que se encuentran irrigados las arterias pulmonares y que reciben flujo a través de colaterales aortopulmonares. Segmentos broncopulmonares reciben flujo por colaterales aortopulmonares y sin arterias pulmonares centrales.

**RESULTADOS QUIRÚRGICOS EN EL MANEJO DE LA
ATRESIA PULMONAR CON COMUNICACIÓN INTERVENTRICULAR.**

Dependientes.

Las variables dependientes que se tendrán que valorar y que dependerán de la anatomía de los segmentos broncopulmonares con los flujos de las arteria pulmonares o con colaterales, y que de ello dependerá el tipo de corrección paliativa o correctiva serán la edad de aparición de los síntomas y del diagnóstico, así como la edad del paciente al realizar el tipo de cirugía correctiva o paliativa. Asimismo se valorara el tipo de cirugía realizada ya sea:

1. Fístula sistémica pulmonar por medio de injerto tubo de gore-tex (Blalock-Taussig modificada).
2. Unifocalización del flujo pulmonar. Este procedimiento va dirigido a dar un flujo pulmonar completo, adecuado y uniforme a todos los segmento pulmonares .Cirugía correctiva por medio de tres técnicas:
 - a. Ventriculotomía derecha, ampliando tracto de salida y por medio de un tubo valvado se conecta al tronco de la arteria pulmonar (técnica de Rastelli).
 - b. Ventriculotomía derecha, ampliando tracto de salida y por medio de parche de pericardio se conecta al tronco de la arteria pulmonar (técnica de Barbero).
 - c. Sección de aorta y la pulmonar, al filo superior de la ventriculotomía derecha, formando el piso de la unión ventrículo derecho con la arteria pulmonar colocado un parche encima de la ventriculotomía derecha conformado el techo de la vía de salida del ventrículo derecho, así como una valva monocúspide en dicha vía de salida (técnica de Lecompte).Así como de la sobrevida y la mortalidad de cada paciente

RESULTADOS QUIRÚRGICOS EN EL MANEJO DE LA ATRESIA PULMONAR CON COMUNICACIÓN INTERVENTRICULAR.

INTRODUCCION

La atresia pulmonar con comunicación interventricular es una malformación cardíaca compleja y extremadamente heterogénea que se caracteriza por la ausencia de comunicación entre el ventrículo derecho y el tronco de la arteria pulmonar. ⁽¹⁾ Esta falta de comunicación es secundaria a una obstrucción total localizada a nivel del infundíbulo del ventrículo derecho o de la válvula pulmonar, la cual es atrésica o rudimentaria. Existe además, una comunicación ventricular subaórtica amplia y la aorta se encuentra cabalgada.

Lo que hace especial a esta cardiopatía congénita es lo variado que puede ser el aporte sanguíneo pulmonar. La atresia puede involucrar las arterias pulmonares de manera proximal, distal o difusa. La determinación de la confluencia de las arterias pulmonares es una de la consideración clínica más importante a realizar para la decisión quirúrgica. En los pacientes con arterias pulmonares confluentes y que tienen un flujo a través de un conducto arterioso la irrigación de los 20 segmentos pulmonares es completa. El 80 % de los pacientes con arterias pulmonares no confluentes tienen una distribución incompleta pulmonar y en aproximadamente una tercera parte de ellos irrigan menos de 10 segmentos pulmonares. Los segmentos pulmonares que no están conectados a las arterias pulmonares centrales, habitualmente, son irrigados por colaterales aortopulmonares. El conducto arterioso y las colaterales aortopulmonares pueden coexistir en el mismo paciente pero excepcionalmente lo hacen en el mismo lecho pulmonar. ⁽¹⁻⁷⁾ El tratamiento quirúrgico se sustenta en un análisis exhaustivo de las características del flujo de cada uno de los segmentos pulmonares lo que permite establecer una estrategia terapéutica. El tipo de estudio a realizar es un estudio retrospectivo y prospectivo, y cuyo objeto de la presente publicación es mostrar los resultados quirúrgicos obtenidos, en nuestra Institución, en el manejo quirúrgico de la atresia pulmonar con comunicación interventricular.

**RESULTADOS QUIRÚRGICOS EN EL MANEJO DE LA
ATRESIA PULMONAR CON COMUNICACIÓN INTERVENTRICULAR.**

MATERIAL Y MÉTODOS

Se revisaron los expedientes clínicos de todos los pacientes con diagnóstico de atresia pulmonar con comunicación interventricular que fueron sometidos a algún tipo de procedimiento quirúrgico, paliativo o correctivo, en el departamento de Cardiología Pediátrica del Instituto Nacional de Cardiología “Ignacio Chávez” durante el periodo comprendido entre enero de 1990 a enero del 2000.

Identificados los pacientes se concentraron los datos en una ficha de recolección y posteriormente se incluyeron en la clasificación anatómica de Barbero-Marcial:

Grupo A: Comprende casos en quienes todos los segmentos broncopulmonares están irrigados a través de arterias pulmonares centrales. Se dividen en dos subgrupos: A₁, cuando los vasos son confluentes y tiene calibre normal o ligeramente disminuido por hipoplasia, y A₂ cuando las arterias pulmonares centrales tiene estenosis o no son confluentes.

Grupo B: Cuando los segmentos broncopulmonares están irrigados por ramas de las arterias pulmonares y otros reciben flujo a través de colaterales aortopulmonares.

Grupo C: Todos los segmentos broncopulmonares reciben flujos por colaterales aortopulmonares y no existen arterias pulmonares centrales.

Al ser clasificados en sus respectivos grupos anatómicos se procedió a determinar el tipo de cirugía practicada:

1. Fístula sistémica pulmonar por medio de injerto tubo de gore-tex (Blalock-Taussig modificada).
2. Unifocalización del flujo pulmonar, que consistió en la reparación de la arborización pulmonar inapropiada, por la presencia de colaterales aortopulmonares que irrigan diferentes segmentos pulmonares. Este procedimiento va dirigido a dar un flujo pulmonar completo, adecuado y uniforme a todos los segmentos pulmonares por medio de ligar las colaterales desde su origen en la aorta, para luego conectarlas a la rama de la arteria pulmonar y así establecer un solo aporte sanguíneo. Esta técnica se aplicó en los pacientes de los grupos B y C.
3. Cirugía correctiva por medio de tres técnicas:
 - a. Ventriculotomía derecha, ampliando tracto de salida y por medio de un tubo valvado se conecta al tronco de la arteria pulmonar (técnica de Rastelli).
 - b. Ventriculotomía derecha, ampliando tracto de salida y por medio de parche de

**RESULTADOS QUIRÚRGICOS EN EL MANEJO DE LA
ATRESIA PULMONAR CON COMUNICACIÓN INTERVENTRICULAR.**

pericardio se conecta al tronco de la arteria pulmonar (técnica de Barbero).

c. La aorta y la pulmonar se seccionan, el segmento proximal de la arteria pulmonar es suturado y el tronco distal es ampliado, con una incisión anterior vertical. La aorta es reposicionada por atrás de la bifurcación de la arteria pulmonar y reconstruida. La parte posterior del segmento distal de la arteria pulmonar es anastomosada al filo superior de la ventriculotomía derecha, formando el piso de la unión ventrículo derecho con la arteria pulmonar y es colocado un parche encima de la ventriculotomía derecha conformando el techo de la vía de salida del ventrículo derecho, así como una valva monocúspide en dicha vía de salida (técnica de Lecompte).

**RESULTADOS QUIRÚRGICOS EN EL MANEJO DE LA
ATRESIA PULMONAR CON COMUNICACIÓN INTERVENTRICULAR.**

RESULTADOS Y ANALISIS DE RESULTADOS

En los últimos 10 años un total de 29 pacientes con diagnóstico de atresia pulmonar con comunicación interventricular fueron sometidos a una cirugía paliativa o correctiva, 15 corresponden al grupo A, 13 al grupo B y 1 al grupo C (tablas 1-4).

En el grupo A₁ a 10 de los pacientes (83%) se les realizó su primera cirugía a los 17 meses en promedio, el paciente que a edad más temprana se le colocó la fístula fue de 7 días. En 4 pacientes se realizó corrección total (35%), en dos como su primera opción quirúrgica, el primero a los 13 meses por medio de técnica de Barbero y el segundo con técnica de Lecompt; al tercero se le realizó una fístula sistémico pulmonar a los 7 meses, evolucionado adecuadamente hasta los tres años en que se realizó corrección total por medio de técnica de Rastelli y el cuarto se conoce a los 9 años por crisis de hipoxia y con carácter urgente se coloca una fístula de Blalock -Taussig modificada con gore-tex y un mes después es sometido a corrección total por medio de técnica de Rastelli, momento en el que fallece.

En el subgrupo A₂ hubo un total de 3 pacientes, como primera opción quirúrgica se realizó una fístula de Blalock-Taussig, con edad promedio de 9 meses. A un paciente de 7 meses de edad se le realizó corrección total con técnica de Lecompt con evolución adecuada. Otro paciente falleció durante la colocación de la fístula sistémica pulmonar y ampliación de la rama derecha de la arteria pulmonar.

En el grupo B se incluyeron 13 pacientes, como primera opción quirúrgica se realizó la unifocalización del flujo pulmonar de los 3 a 6 meses en promedio. En 9 pacientes en el lado derecho y en 4 el izquierdo. Se realizó en 7 pacientes una segunda unifocalización a los 7 años en promedio, 5 en el lado derecho y 2 en el izquierdo. Dos pacientes fueron llevados a corrección total, el primero a los 5 años, por medio de reconstrucción de la rama izquierda y anastomosis del ventrículo derecho a las ramas pulmonares con un tubo de valvado (técnica de Rastelli) con evolución adecuada. El segundo a los 8 años se realizó anastomosis del ventrículo derecho con ramas pulmonares mediante un tubo valvado (técnica de Rastelli) y falleció en el postoperatorio por disfunción ventricular derecha. La mortalidad en este grupo fue del 7 %. El resto de los pacientes ha presentado una evolución favorable, con seguimiento por consulta externa.

Del grupo C hubo un paciente del mes de vida, se determinó la presencia de colaterales aortopulmonares que alimentaban la totalidad de los segmentos pulmonares, por lo que se realizó la unifocalización de flujo pulmonar bilateral a los 6 meses.

**RESULTADOS QUIRÚRGICOS EN EL MANEJO DE LA
ATRESIA PULMONAR CON COMUNICACIÓN INTERVENTRICULAR.**

El paciente evoluciona adecuadamente y a los 3 años se completa su corrección total, por medio de reconstrucción de ambas ramas con tubos de gore-tex, para ser anastomosadas al ventrículo derecho por medio de un tubo valvado con técnica de Rastelli, con evolución satisfactoria.

**RESULTADOS QUIRÚRGICOS EN EL MANEJO DE LA
ATRESIA PULMONAR CON COMUNICACIÓN INTERVENTRICULAR.**

DISCUSIÓN

Dentro de las etiologías que determinan la atresia pulmonar con comunicación interventricular destaca la delección de la región 11.2 del brazo largo del cromosoma 22 denominada microdelección 22q11.2 que abarca los fenotipos previamente descritos como síndrome de DiGeorge y cardiovelofacial y el contacto con solventes de los padres o la deficiencia de ácido fólico. ⁽¹⁷⁻¹⁸⁾

La atresia pulmonar con comunicación interventricular es una de la cardiopatías congénitas con alto grado de dificultad diagnóstica y de manejo quirúrgico, por las características patológicas que presenta, como es su tan variada irrigación de los segmentos pulmonares, ⁽¹⁻¹²⁾ de ahí lo conveniente de la clasificación anatómica de Barbero-Marcial para el abordaje diagnóstico y quirúrgico de esta cardiopatía compleja. ⁽¹⁹⁾

El abastecimiento sanguíneo sistémico a los pulmonares puede provenir de una sola fuente o ser multifocal cuando hay varias vías de aporte sanguíneo. El conducto arterioso es habitualmente unilateral y se asocia a presencia de arterias pulmonares en más de 80% de los casos y es estenótica en un 35 a 50% de lo pacientes. Las colaterales emergen de la aorta torácica, menos frecuente de las arterias coronarias o abdominales. En un 60% de los pacientes las colaterales presentan estenosis localizada en los sitios de emergencia en la aorta o en la anastomosis intrapulmonar. ⁽⁸⁾ Dado la hipoperfusión de algunos segmentos broncopulmonares con la hiperperfusión de otros, el lecho pulmonar vascular puede presentar una amplia variedad de lesiones histopatológicas que van desde la trombosis in situ hasta la enfermedad hipertensiva vascular pulmonar.

El grado de hipoplasia esta en relación con el flujo a través del conducto y del número de colaterales aortopulmonares. Los pacientes con esta cardiopatía pueden presentar manifestaciones clínicas desde el periodo neonatal. La cianosis es el signo más pronunciado y, de no haber colaterales aortopulmonares, el cierre del conducto arterioso producirá una hipoxemia severa. En aquellos pacientes en los que en el periodo neonatal no presentan una hipoxemia severa, ya sea porque el conducto arterioso permanece abierto o por existir colaterales aortopulmonares, presentarán, en el periodo de la lactancia, cianosis y fatiga progresiva, manifestación que está en relación directa al mayor o menor flujo pulmonar y al crecimiento y actividad del niño. El manejo médico siempre es difícil y obliga a un tratamiento quirúrgico temprano. ^(8,9, 11-13)

RESULTADOS QUIRÚRGICOS EN EL MANEJO DE LA ATRESIA PULMONAR CON COMUNICACIÓN INTERVENTRICULAR.

Por el espectro de presentación de esta cardiopatía principalmente a lo referente al árbol pulmonar y sus flujos sanguíneos tributarios, el determinar el mejor abordaje quirúrgico para efectuar un tratamiento es difícil y debe de ser individualizado. ^(14-16,19)

La terapéutica quirúrgica depende del tipo de lesiones, en los sujetos con ramas pulmonares confluentes y de buen calibre la corrección quirúrgica se establece restaurando la continuidad entre el ventrículo derecho y el árbol bronquial pulmonar con un tubo valvado y cerrando la comunicación interventricular, los resultados de la intervención suelen ser buenos. No sucede así cuando hay una hipoplasia arterial moderada o existe una alteración en la arborización pulmonar, circunstancia que requieren de una cirugía paliativa previa, mediante la creación de una fístula sistémico-pulmonar, posteriormente se procede a la corrección total en dos o tres tiempos quirúrgicos. ⁽¹⁹⁻²¹⁾ Cuando la hipoplasia de las arterias pulmonares es severa, la corrección total no es posible y es necesaria una operación preliminar paliativa que estimule el desarrollo de las ramas pulmonares. La fístula de Blalock Taussig modificada con injerto de gore-tex se ha convertido en el procedimiento más utilizado con este fin, ya que proporciona un flujo pulmonar adecuado, estimula el desarrollo de las arterias pulmonares y es excepcional que ocasione distorsión o estenosis, como ocurre con las fístulas tipo Waterston o Potts.

En los pacientes con arterias pulmonares no confluentes el manejo quirúrgico está enfocado a mejorar el flujo pulmonar con una fístula sistémico pulmonar y restablecer la confluencia de las arterias pulmonares centrales, para un segundo tiempo quirúrgico colocar un tubo valvado entre el ventrículo derecho y el árbol pulmonar. ⁽²¹⁾

La mayoría de los pacientes en el grupo A tuvieron una anatomía óptima para la corrección total, en nuestro grupo de pacientes a 35 % se les realizó corrección total. En 4 fue la primera opción quirúrgica y a uno se le realizó primero fístula de Blalock-Taussig a los 7 meses y luego la corrección total a los 3 años. Durante el primer año de vida en 3 pacientes fue realizada la corrección. Dos pacientes fallecieron en este grupo constituyendo el 6 % de la población analizada. El primero del grupo A₁ fue un paciente que se recibió en el servicio de cardiología pediátrica a los 11 meses con una anatomía favorable para la corrección total, por lo que a los 13 meses de edad se realiza la cirugía evolucionando favorablemente en el postoperatorio inmediato, complicándose 2 semanas después con un proceso infeccioso que lo llevo a la muerte consecutivo a choque séptico. El segundo caso paciente de 1 año con ramas pulmonares confluentes pero estenóticas,

**RESULTADOS QUIRÚRGICOS EN EL MANEJO DE LA
ATRESIA PULMONAR CON COMUNICACIÓN INTERVENTRICULAR.**

por lo que se realiza una primera cirugía para reconstruir la rama derecha y colocar una fístula de Blalock-Taussig. El paciente fallece en el postoperatorio; cabe mencionar que dentro del grupo A los pacientes clasificados dentro del grupo A₂ son los de más difícil manejo y por la dificultad técnica para reparar la rama pulmonar estenótica durante el procedimiento quirúrgico. Aunque en la actualidad es posible y preferible resolver la estenosis de las ramas pulmonares por medio de cateterismo intervencionista, con la colocación de mallas endovasculares (stents) procedimiento ya realizado en varios pacientes del servicio.

El grupo B se caracteriza por presentar algunos segmentos irrigados por colaterales aortopulmonares, lo que hace que sean más complejas y heterogéneas las anomalías requiriendo varias intervenciones quirúrgicas antes de la corrección total la cual consiste en conectar las ramas pulmonares ya unifocalizadas al ventrículo derecho y que se realiza, habitualmente, entre los 2 y 5 años.^(7,8) En los pacientes de nuestro reporte las edades van de 1 mes de vida hasta los 12 años, siendo la mayoría pacientes menores de 2 años, razón por la cual sólo se han realizado 3 correcciones totales en este grupo. Se han llevado a cabo 1.5 procedimientos por paciente, realizándoles a todos por lo menos un procedimiento de unifocalización. Es importante mencionar que no todos los pacientes se les realiza la corrección total, puesto que la anatomía de muchos no lo permite, imposibilitando la reconstrucción de las ramas pulmonares para unir las con el ventrículo derecho, sin embargo la unifocalización brinda al paciente un flujo pulmonar balanceado, evitando las complicaciones de los pacientes que no son operados como es el flujo aumentado o disminuido a determinados segmentos pulmonares.⁽²²⁻²⁵⁾

En este grupo falleció un paciente, a los 8 años, a quien se le realizó unifocalización bilateral del flujo pulmonar, y al mes la corrección total por medio de ventriculotomía y colocación de un tubo valvado desde el ventrículo derecho hasta las ramas (técnica de Rastelli). Dentro de las complicaciones reportadas en este grupo, la ventriculotomía y la dificultad técnica para conectar las ramas unifocalizadas, son la causa de mala evolución postquirúrgica. Por una parte la insuficiencia ventricular derecha por la ventriculotomía y ampliación del tracto de salida y por otra las estenosis de rama pulmonar por la unifocalización son el principal motivo de la mala evolución postquirúrgica.

RESULTADOS QUIRÚRGICOS EN EL MANEJO DE LA ATRESIA PULMONAR CON COMUNICACIÓN INTERVENTRICULAR.

En el grupo C, como se recordará, se caracteriza por no tener arterias pulmonares centrales y ser los segmentos pulmonares irrigados por colaterales aortopulmonares, su corrección total depende de la existencia de ramas intraparenquimatosas adecuadas. En nuestro grupo estudiado hubo un paciente que se conoció en el primer mes de vida, se realizó unifocalización bilateral a los 6 meses y a los tres años la corrección total, con evolución favorable. Cuando las condiciones anatómicas del paciente no permiten la corrección total al igual que en el grupo B, la unifocalización permite un flujo pulmonar balanceado y con mejor evolución del paciente. ⁽²⁶⁾

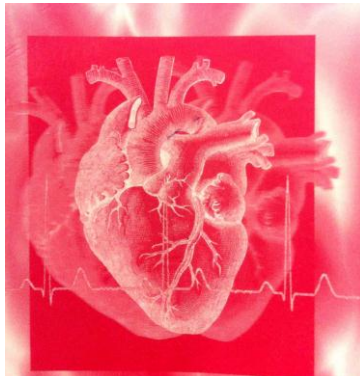
CONCLUSIONES

Durante el presente trabajo y con los resultados y las variables analizadas, podemos concluir los siguientes puntos, y con lo cual nuestra hipótesis se confirma, dichas conclusiones son

1. El manejo quirúrgico de la Atresia pulmonar con comunicación interventricular continúa siendo muy complejo.
2. El clasificar a los pacientes de acuerdo a las características morfológicas de ésta malformación, permite un mejor entendimiento de la evolución y comparar resultados quirúrgicos de diversos grupos.
3. Los resultados quirúrgicos del grupo analizado son similares a los referidos en la literatura mundial.
4. La Unifocalización completa de todos los casos que requirieron la reparación intracardíaca de la AP con CIV; la cual puede llevarse a cabo con éxito, y de bajo riesgo. Este enfoque ofrece una opción quirúrgica conveniente en pacientes seleccionados, con un bajo riesgo temprano y óptimos resultados intermedios.
5. Según Reddy y sus colegas, la unifocalization ofrece la mejor oportunidad de alcanzar la mayoría y la totalidad de los objetivos y principios anatomo-fisiológicos. Aunque la supervivencia a corto y mediano plazo ha sido realmente favorable, con esta filosofía de tratamiento, la necesidad de re intervenciones tardías en las arterias pulmonares ha sido decepcionante.
6. Un factor importante es la presión final del ventrículo derecho, que incide de manera definitiva en el resultado del tratamiento quirúrgico en este grupo de pacientes, lo que indirectamente refleja tanto el número de segmentos pulmonares incorporados por unifocalization y el estado de la microvasculatura pulmonar dentro de esos segmentos.

**RESULTADOS QUIRÚRGICOS EN EL MANEJO DE LA
ATRESIA PULMONAR CON COMUNICACIÓN INTERVENTRICULAR.**

**RESULTADOS QUIRÚRGICOS EN EL MANEJO DE LA
ATRESIA PULMONAR CON COMUNICACIÓN
INTERVENTRICULAR**



**RESULTADOS QUIRÚRGICOS EN EL MANEJO DE LA
ATRESIA PULMONAR CON COMUNICACIÓN INTERVENTRICULAR.**

PIES DE FIGURAS.

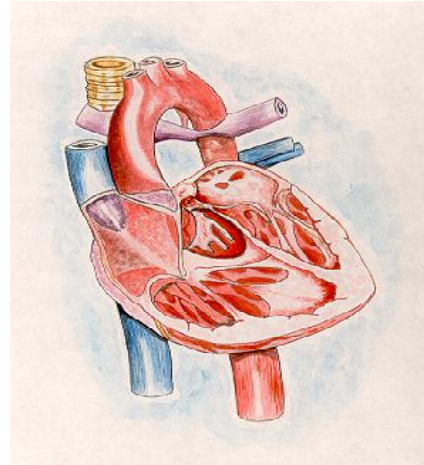
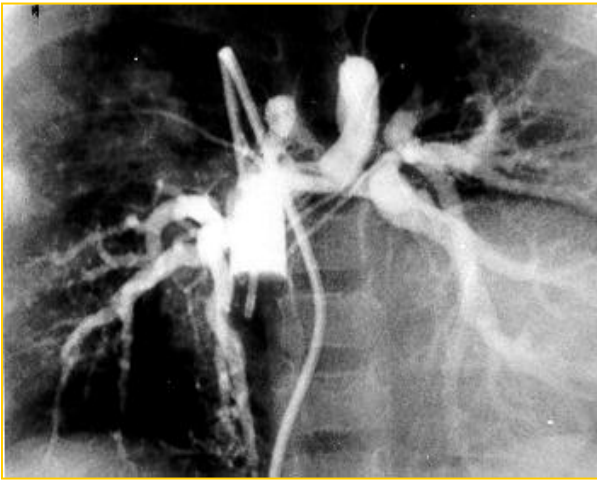

FIGURA 1 (A, B). Atresia pulmonar con comunicación interventricular tipo A₁. Los segmentos broncopulmonares están conectados a las arterias pulmonares correspondientes que son confluentes o hipoplásicas en algún segmento de sus ramas.

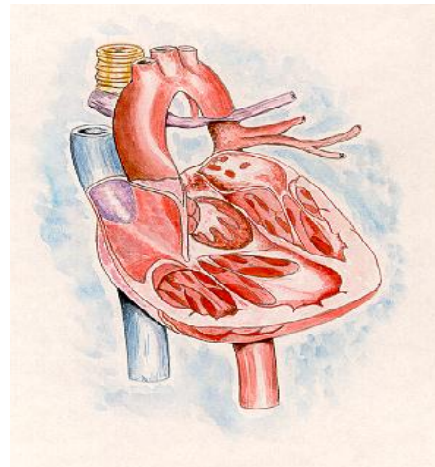
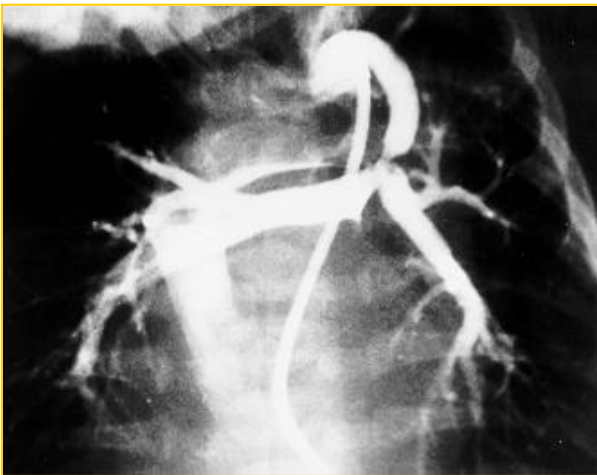


FIGURA 2 (A,B). Atresia pulmonar con comunicación interventricular tipo A₂. Los segmentos broncopulmonares están conectados a las arterias pulmonares pero sus ramas pulmonares están estenóticas o no son confluentes.

**RESULTADOS QUIRÚRGICOS EN EL MANEJO DE LA
ATRESIA PULMONAR CON COMUNICACIÓN INTERVENTRICULAR.**

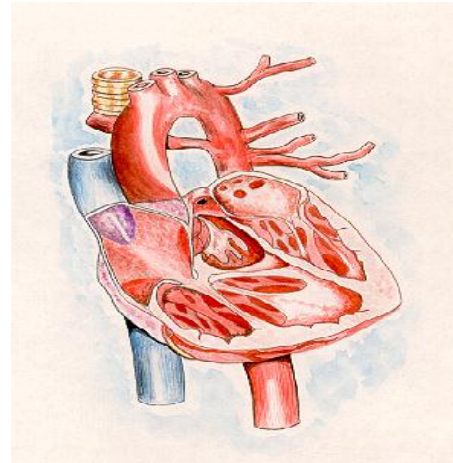
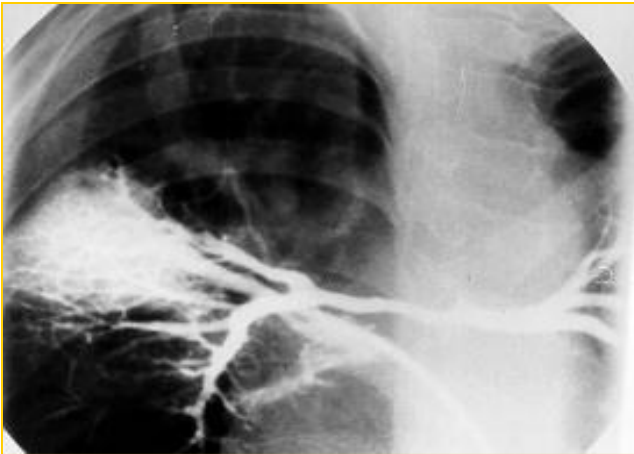


FIGURA 3 (A, B). Atresia pulmonar con comunicación interventricular tipo B. Los segmentos broncopulmonares están alimentados por ramas pulmonares y colaterales aortopulmonares.

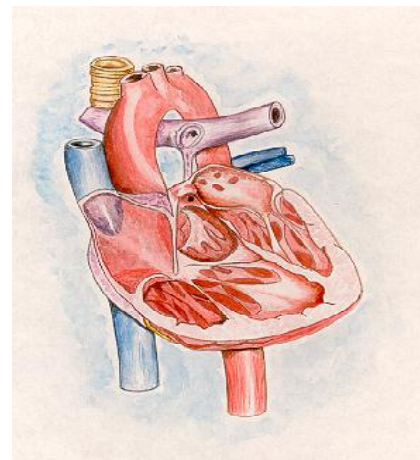
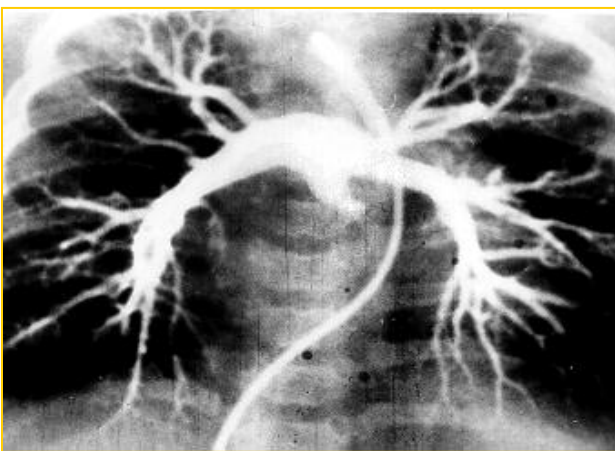


FIGURA 4 (A, B). Atresia pulmonar con comunicación interventricular tipo C. Los segmentos pulmonares están alimentados exclusivamente por colaterales aortopulmonares.

**RESULTADOS QUIRÚRGICOS EN EL MANEJO DE LA
ATRESIA PULMONAR CON COMUNICACIÓN INTERVENTRICULAR.**

TABLA

Tabla No. I TIPO A₁

EDAD DE INGRESO	EDAD CIRUGÍA	TIPO DE CORRECCIÓN	EDAD CIRUGÍA	TIPO DE CORRECCIÓN	EVOLUCIÓN
4 meses	7 meses	Fístula de B-T	3 años	Total (técnica Barbero)	Satisfactoria
8 meses	8 meses	Fístula de B-T			Satisfactoria
4 días	7 días	Fístula de B-T			Satisfactoria
4 meses	4 meses	Fístula de B-T			Satisfactoria
5 meses	5 meses	Fístula Waterston			Satisfactoria
1 mes	10 meses	Técnica Lecompt			Satisfactoria
9 años	9 años	Fístula B-T	9 años	Total (técnica Rastelli)	Satisfactoria
20 días	22 días	Fístula B-T			Satisfactoria
7 meses	8 meses	Fístula B-T			Satisfactoria
11 meses	13 meses	Total (técnica de Rastelli)			Falleció-Sepsis
10 años	10 años	Fístula B-T			Satisfactoria
2 meses	2 meses	Fístula B-T			Satisfactoria

B-T: Blalock-Taussig

**RESULTADOS QUIRÚRGICOS EN EL MANEJO DE LA
ATRESIA PULMONAR CON COMUNICACIÓN INTERVENTRICULAR.**

Tabla No. II TIPO A₂

EDAD INGRESO	EDAD CIRUGÍA	TIPO DE CORRECCIÓN	EDAD CIRUGÍA	TIPO DE CORRECCIÓN	EVOLUCIÓN
1 año	18 meses	Fístula B-T+ ampliación de rama derecha			Falleció postoperatorio
6 meses	6 meses	Fístula de B-T izquierda	7 meses	Total (técnica de Lecompt)	Satisfactoria
3 meses	3 meses	Fístula de B-T izquierda			Satisfactoria

B-T: Blalock-Taussig

Tabla No. III TIPO B

EDAD INGRESO	EDAD CIRUGÍA	TIPO DE CORRECCIÓN	EDAD CIRUGÍA	TIPO DE CORRECCIÓN	EVOLUCIÓN
12 años	13 años	Unifocalización derecha	14 años	Unifocalización izquierda	Satisfactoria
9 años	10 años	Unifocalización derecha			Satisfactoria
4 años	4 años	Unifocalización derecha	6 años	Unifocalización izquierda	Satisfactoria
6 años	6 años	Unifocalización izquierda			Satisfactoria

**RESULTADOS QUIRÚRGICOS EN EL MANEJO DE LA
ATRESIA PULMONAR CON COMUNICACIÓN INTERVENTRICULAR.**

3 meses	6 meses	Unifocalización derecha	1 año	Unifocalización izquierda	Corrección 5 años
4 meses	6 meses	Unifocalización derecha			Satisfactoria
6 años	6 años	Unifocalización derecha	8 años	Unifocalización izquierda	Satisfactoria
21 meses	2 años	Unifocalización Bilateral			Satisfactoria
15 meses	15 meses	Unifocalización derecha	2 años	Unifocalización izquierda	Satisfactoria
1 mes	13 meses	Unifocalización izquierda	2 años	Unifocalización derecha	Satisfactoria
6 años	14 años	Unifocalización derecha	16 años	Unifocalización izquierda	Satisfactoria
9 meses	11 meses	Unifocalización izquierda			Satisfactoria
17 meses	8 años	Unifocalización Bilateral	8 años	Total (técnica tipo Rastelli)	Falleció

Tabla No. IV TIPO C

EDAD INGRESO	EDAD CIRUGÍA	TIPO DE CORRECCIÓN	EDAD CIRUGÍA	TIPO DE CORRECCIÓN	EVOLUCIÓN
1 mes	6 meses	Unifocalización Bilateral	3 años	Corrección total	Satisfactoria

**RESULTADOS QUIRÚRGICOS EN EL MANEJO DE LA
ATRESIA PULMONAR CON COMUNICACIÓN INTERVENTRICULAR.**

Referencias.

1. Calderón-Colmenero J. Atresia Pulmonar con Comunicación Interventricular. Aspectos fisiopatológicos y clínicos. En: Sánchez G, Rodríguez L. Atresia Pulmonar con comunicación Interventricular e Hipertensión pulmonar. México. Editorial Piensa, 1993; 37-54.
2. Baker EJ. Tetralogy of Fallot with pulmonary atresia. En: Anderson RH, Macartney FJ, Shinebourne EA, Baker EJ, Rigby M, Tynan M. Paediatric Cardiology. 2ª Ed. London. Churchill Livingstone. 2002; 1251-1280.
3. Tchervenkov C, Roy N: Congenital Heart Surgery Nomenclature and Database project: pulmonary atresia-ventricular septal defect. Ann Thorac Surg 2000; 69:97-105.
4. Liao, PE, Edwards WD, Julsrud PR y cols: Pulmonary blood supply in patients with pulmonary atresia and ventricular septal defect. J Am Coll Cardiol 1985; 6:1343-1350.
5. Jefferson K, Rees S, Somerville J: Systemic arterial supply to the lungs in pulmonary atresia and its relation to pulmonary artery development. Br Heart J 1972; 34:418-427.
6. Haworth SG: Collateral arteries in pulmonary atresia with ventricular septal defect. A precarious blood supply. Br. Heart J; 44: 5-13.
7. McGoon DC, Fulton RE, Davis CD y cols: Systemic collateral and pulmonary artery stenosis in patients with congenital pulmonary valve atresia and ventricular septal defect. Circulation 1977; 56: 473-479.
8. Faller K, Haworth SG, Taylor JF y cols: Duplicate source of pulmonary blood supply in pulmonary atresia with ventricular septal defect. Br Heart J 1981; 46:263-268.
9. Edwards JE, McGoon DC: Absence of anatomic origin from heart of pulmonary artery supply. Circulation 1973; 47:393-398.
10. Miller WW, Nadas AS, Bernhard WF, Gross RE: Congenital pulmonary atresia with ventricular septal defect. Am J Cardiol 1987; 21:673-676.
11. Rabinovich M, Herrera-De León V, Castañeda AR, Reid L: Growth and development of the pulmonary vascular bed in patients with tetralogy of Fallot with or without pulmonary atresia. Circulation 1981; 64:1234-1240.

**RESULTADOS QUIRÚRGICOS EN EL MANEJO DE LA
ATRESIA PULMONAR CON COMUNICACIÓN INTERVENTRICULAR.**

12. Haworth SG, Macarthey, FJ: Growth and development of pulmonary circulation in pulmonary atresia with ventricular septal defect and major aortopulmonary collateral arteries. *Br Heart J* 1980; 44: 14-18.
13. Ongley PA, Raimtoola SH, Kinland O N, Kirklin J W: Continuous murmurs in tetralogy of Fallot and pulmonary atresia with ventricular septal defect. *Am J Cardiol* 1966;18:821-824.
14. Attie F. Atresia pulmonar con comunicación interventricular. En Attie F: *Cardiopatías congénitas. Morfología, cuadro clínico y diagnóstico.* México. Salvat, 1985; 439-435.
15. Kirklin JW: Ventricular Septal Defect and pulmonary stenosis or atresia. En: Kirklin JW, Barratt-Beyes BC: *Cardiac Surgery.* New York. Churchill Livingstone, 1993; 942-1012.
16. Anderson RH, Devine WA, Del Nido P: The surgical anatomy of tetralogy of Fallot with pulmonary atresia rather than pulmonary stenosis. *J Cardiac Surg* 1991; 6:41-48.
17. Buendía A, Calderón-Colmenero J, Aizpuru E, Attie CL, Zabal C, Patiño E, Miranda I, Juanico A, Attie F: Deleción en el cromosoma 22(22q11.2). Etiología de cardiopatías congénitas troncoconales. *Arch Inst Cardiol Méx.* 2000; 70:148-153
18. Ferencs C, Loffredo CA, Correo-Villaseñor A, Wilson D: *Baltimore-Washington Infant Study 1981-1989.* New York: Futura Publising Company, 1997.
19. Barbero-Maricial M, Jatene AD: Surgical management of the anomalies of the pulmonary atresia in the tetralogy of Fallot with pulmonary atresia. *Seminars in Thoracic and Cardiovascular Surgery.* 1990
20. Pacifico AD, Allen-Cucuin EU: Direct recostruction of pulmonary artery arboration anomaly and intracardiac repair of pulmonary atresia with ventricular septal defect. *Am J Cardiol* 1985; 55: 1647-1649.
21. Iyer KS, Mee RBB: Staged repair of pulmonay atresia with ventricular septal defect and mayor systemic to pulmonary artery_collaterals. *Ann Thorac Surg* 1991; 51:65-71.
22. Puga FJ, McGoov DC, Julsrud PD: Complete repair of pulmonary atresia, with nonconfluent pulmonary arteries. *Ann Thorac Surg* 1993; 35:36-40.

**RESULTADOS QUIRÚRGICOS EN EL MANEJO DE LA
ATRESIA PULMONAR CON COMUNICACIÓN INTERVENTRICULAR.**

23. Puga FJ, Leons FE, Julsrud PR, Mair DD: Complete repair of pulmonary atresia, ventricular septal defect, and severe perifereal arborization. *Ann Thorac Surg* 1989; 98:1018-1025.
24. Sullivan ID, Wren C Strak J, De Lenac MR, Mc Cartney FJ: _Surgical unifocalization in pulmonary atresia and ventricular septal defect. A realistic trial. *Circulation* 1988; 78 (suppl III): 111-115.
25. Barbero-Marcial M, Riso A, Atik E, Jatene A: _A technique for corrections of truncus arteriosos type 1 and 2 without extracardiac conduits. *J Thorac Cardiovasc Surg* 1990; 99: 364-369.
26. Sawatart K, Imal Y, Rorosowa H, Isomato Y, Momma K: Staged operation for pulmonary atresia and ventricular septal defect with aortopulmonary collateral arteries. New Technique for complete unifocalization. *J Thorac Cardiovasc Surg* 1989; 98:738-743.
27. Raul.F.Abella. De la Torre. T. Mastroprieto G. Primary repair of pulmonary atresia with Ventricular septal defect and major aortopulmonary collaterals: a useful approach. *J. thoracic cardiovascular surg.* 2004; 127:193 202.
28. Zavala. S. Jimena, Ayala. R. José "Perfil clínico y epidemiológico de los niños con cardiopatías congénitas atendidos en el Hospital infantil de Morelia Febrero 2011. Morelia Mich. Mex