



**UNIVERSIDAD NACIONAL AUTÓNOMA DE MÉXICO
FACULTAD DE MEDICINA
DIVISION DE ESTUDIOS DE POSGRADO
HOSPITAL INFANTIL DE MÉXICO FEDERICO GÓMEZ**

**Experiencia en el tratamiento de tumores
holocordales en el
Hospital Infantil de México
de 1991 a 2011**

T E S I S D E P O S G R A D O

PARA OBTENER EL TÍTULO DE:

NEUROCIRUJANO PEDIATRA

PRESENTA:

DR. ALVARO DIEGO RIVERA ARROYO

ASESOR DE TESIS:

DR. FERNANDO CHICO PONCE DE LEÓN

MEXICO, D.F.

FEBRERO 2013.



Universidad Nacional
Autónoma de México




UNAM – Dirección General de Bibliotecas
Tesis Digitales
Restricciones de uso

DERECHOS RESERVADOS ©
PROHIBIDA SU REPRODUCCIÓN TOTAL O PARCIAL

Todo el material contenido en esta tesis esta protegido por la Ley Federal del Derecho de Autor (LFDA) de los Estados Unidos Mexicanos (México).

El uso de imágenes, fragmentos de videos, y demás material que sea objeto de protección de los derechos de autor, será exclusivamente para fines educativos e informativos y deberá citar la fuente donde la obtuvo mencionando el autor o autores. Cualquier uso distinto como el lucro, reproducción, edición o modificación, será perseguido y sancionado por el respectivo titular de los Derechos de Autor.



HOSPITAL INFANTIL *de* MÉXICO
FEDERICO GÓMEZ
 Instituto Nacional de Salud

**UNIVERSIDAD NACIONAL AUTÓNOMA DE MÉXICO
FACULTAD DE MEDICINA
DIVISION DE ESTUDIOS DE POSGRADO
HOSPITAL INFANTIL DE MÉXICO FEDERICO GÓMEZ**

**DR. FERNANDO CHICO PONCE DE LEÓN
JEFE DEL DEPARTAMENTO DE
NEUROCIRUGÍA PEDIÁTRICA
PROFESOR DEL CURSO UNIVERSITARIO
TUTOR DE TESIS**

**DR. LUIS FELIPE GORDILLO DOMINGUEZ
MEDICO ADSCRITO AL DEPARTAMENTO DE
NEUROCIRUGÍA PEDIÁTRICA
PROFESOR DEL CURSO UNVERSITARIO
COTUTOR DE TESIS**

**DR. VICENTE GONZALEZ CARRANZA
MEDICO ADSCRITO AL DEPARTAMENTO DE
NEUROCIRUGÍA PEDIÁTRICA
COTUTOR DE TESIS**

INDICE

TÍTULO	PAGINA
Agradecimientos	5
Introducción	6
Marco teórico y Antecedentes	7
Planteamiento del problema	15
Pregunta de investigación	15
Justificación	15
Objetivos	16
Material y métodos	17
Resultados	20
Discusión	27
Conclusiones	27
Anexos	29
Cronograma de Actividades	36
Bibliografía	37

AGRADECIMIENTOS.

A Jessica por su inmensurable amor y apoyo en este camino que se llama vida

A mis padres Guillermo y Graciela por su ejemplar vida, fuente de mi inspiración.

Al Dr. Fernando Chico Ponce de León por su dedicación y amor al cuidado de los niños que me enseñó el verdadero arte de la neurocirugía pediátrica.

A mis maestros Dr. Luis Felipe Gordillo, Dr. Vicente González Carranza, Dr. Samuel Torres por su paciencia y su espíritu de enseñanza

A México por abrirme sus puertas y darme la posibilidad de conocer a gente maravillosa.

RESUMEN

Los tumores medulares en la población adulta corresponde al 30% de todos los tumores vertebro medulares en niños representan entre el 35 a 45% de neoplasias vertebro espinales, la incidencia de estos tumores ha sido reportada en 1 por 100 mil en niños, con una discreta predominancia en varones. Tumores de la medula espinal corresponden entre 4 a 10% de todos los tumores del sistema nervioso central, en población de todas las edades, y 6% en tumores del sistema nervioso central en niños (2), el porcentaje de presentación de tumores medulares con extensión longitudinal que va de la unión bulbo-medular al cono es muy baja menor a 1% de lesiones intramedulares (3)

Excluyendo las metástasis y los lipomas que tienen un origen neoplásico cuestionable y que en su mayoría en realidad son extramedulares intradurales; los tumores intramedulares más frecuentes son astrocitomas 30%, ependimomas 30%, y el resto en frecuencia muy pequeña son glioblastomas, tumores dermoides y epidermoides, teratomas, hemangioblastomas, hemangiomas, linfomas, oligodendrogliomas (4)

El promedio de tiempo que transcurre entre el inicio de sintomatología y el ingreso del paciente a la sala de operaciones es de aproximadamente 9.2 meses, (1.6 a 12.7 meses) (2). Los tumores malignos usualmente progresan más rápido, las manifestaciones pueden incluir enuresis o alteraciones para la marcha, alteraciones de la sensibilidad regresión o retraso en el desarrollo motor, además de dolor local en el nivel espinal observado en 45 a 46% de los pacientes (2).

Los estudios diagnóstico complementarios se basan en estudios de gabinete, con mayor utilidad la resonancia magnética de columna, las secuencias T1 y T2 son útiles para el diagnóstico, debiendo ser este el primer estudio en realizar ante la sospecha de un tumor medular.

La tomografía computada de columna aunque es muy útil en la planeación del abordaje quirúrgico a columna, y para determinar calcificaciones, no es de utilidad para valorar lesiones tumorales intramedulares.

Otros estudios complementarios de interés sobre todo para valoración pronóstica son los estudios de neurofisiología basados en potenciales somatosensoriales, y potenciales motores.

El mejor tratamiento actual para tumores intramedulares es el quirúrgico, logrando en ocasiones exéresis total de la lesión, así como también obtención de material histopatológico para estudio y determinar estirpe tumoral para continuar el manejo con terapia oncológica

Nuestro objetivo es determinar la cantidad de casos de tumores holocordales dentro la presentación oncológica quirúrgica en medula espinal en el Hospital Infantil de México en una revisión retrospectiva de 20 años.

MARCO TEORICO Y ANTECEDENTES

Los tumores raquídeos intramedulares en raras ocasiones se extienden en ambos sentidos rostral y caudal a lo largo de casi toda la medula. Esto es conocido desde hace bastante tiempo desde el primer reporte por Harvey Cushing en 1927 (1,5), seguido por Horrax y Henderson en 1939(1). Fischer y colaboradores en 1975 describieron dos casos de ependimoma utilizando el termino ependimoma panespinal. Epstein y Epstein en 1981 reportaron 3 casos de astrocitoma llamándolos tumores holocordales(5). Todos estos casos tenían una porción quística extendiéndose a lo largo de varios segmentos medulares. Un tumor medular inusual panespinal el cual fue solido en su totalidad sin componente quístico fue denominado tumor panmedular por Tedeschi y colaboradores en 1982, (1).

Por lo tanto tumores raquídeos intramedulares que crecen a lo largo de toda la medula, usualmente con componente quístico sin importar la relación de quiste y tumor sólido son denominados tumores holocordales. El porcentaje de presentación de tumores holocordales en niños ha sido reportada en una revisión de Tetsuro y colaboradores publicada en 1990 es de 3 a 8 % de todos los tumores raquídeos, y 8 % de los tumores intramedulares, y en estudios que incluyen adultos el 5% de todos los tumores intramedulares (1). Contrastando con el reporte de casos publicado por Tobias. y colaboradores el 2007 con un porcentaje de presentación menor a 1% de tumores intramedulares reporte que incluye población pediátrica y adultos.

Este tipo de tumores ocurre principalmente en pacientes jóvenes edad promedio 14.1%, y principalmente en hombres, (relación hombre/mujer, 15:6)

El síntoma inicial incluyen paresia motora y dolor espinal al igual que en otros tumores vertebrales, el examen puede demostrar irregularidades y déficit sensorial en cualquier nivel de la medula espinal. Los gliomas intramedulares corresponden al 4 % de todos los tumores del sistema nervioso central en niños. De estos 60% son astrocitomas y 30% ependimomas

Tanaka, en su revisión bibliográfica, de 1927 a 1990, encontró que la estirpe histopatológica más reportada en tumores holocordales es ependimoma con 33%, en segundo lugar astrocitomas con 29% tercer lugar teratomas en 20% y en mucho menor porcentaje linfomas, gangliogliomas (1).

Mientras que Tobias y colaboradores en el Hospital Universitario de Nueva York reportaron en una serie de 13 paciente en 12 años de tumores intramedulares con gran extensión intramedular encontrando astrocitomas 46.15%, gangliogliomas 30.7%, oligodendrogliomas en 15.3% y lipoma en 7.6%

Es, entonces, de notar que mientras Tanaka informa sobre una predominancia, 33%, de ependimomas, Tobias no menciona ni un caso.

Una revisión de la literatura presentada por Schittenhelm y colaboradores el 2009 presenta 17 casos del 1981 al 2008 de astrocitomas holocordales y astrocitomas con gran extensión intramedular (21)

El año 2010 Hamit Feran Gunes, realizo una revisión y reporte de un caso de ependimoma holocordal, encontrando únicamente 5 casos reportados en la literatura mundial, presentando este autor el 6to caso de ependimoma holocordal (6)

En los reportes internacionales la mayoría de los tumores holocordales tienen componente quístico sin importar el tipo histopatológico, por lo cual los quistes han sido clasificados en 2 tipos (1). Tipo 1 consiste en múltiples quistes pequeños dentro del tumor frecuentemente observado en teratomas y astrocitomas, y el tipo 2 consiste en grandes quistes por arriba y debajo del componente solido en las paredes de este tipo de quistes se han encontrado fibras de Rosenthal pero no células tumorales.

Este tipo de quistes tipo 2 deben ser diferenciados de siringomielia secundario, ya que aunque los tumores holocordales son raros, la siringomielia secundaria a tumores medulares de cualquier tamaño es frecuente.

La sintomatología clínica es variable dependiendo del crecimiento tumoral principalmente presentando dolor espinal, y alteraciones motoras variables, así como afeción sensorial variable según la afeción por nivel medular. Las características clínicas de afeción motora son medidas mediante la estatificación motora según la escala de Mac Cormick (7)

Grado	Afección
I	Neurológicamente normal: déficit focal leve no significativo, leve espasticidad o reflejos anormales, marcha normal
II	Presencia de déficit sensorio motor afectando la función del miembro, leve a moderada dificultad para la marcha, severo dolor o disestesias alterando la calidad de vida del paciente, aun funciones y marcha independientes
III	Déficit neurológico más severo requiere muletas o andadera para caminar o significativo impedimento en ambas extremidades superiores puede o no tener función independiente
IV	Déficit severo, requiere silla de ruedas o andadera con impedimento en extremidades superiores, usualmente no es independiente.

Cuadro 1. Escala de afección neurológica usada en tumores medulares, publicada por Mc Cormick y cols. (7)

El diagnóstico está confirmado por los estudios de imagen, estos se basan principalmente en resonancia magnética de toda la columna, sin embargo el manejo integral requiere de estudios de radiografías de columna, donde se puede evidenciar ensanchamiento del espacio interpedicular y adelgazamiento de los pedículos, así como la mielografía que mostraba una cierta cantidad de patrones de bloqueo; la tomografía computada muestra con mucha claridad las alteraciones del hueso y su relación con el tumor. Estos estudios todavía son de utilidad en el diagnóstico y el planeamiento quirúrgico, así como para determinar escoliosis secundaria. El estudio de elección, es la resonancia magnética vertebro-medular, que facilita en gran medida el diagnóstico, además ser de utilidad en el diagnóstico diferencial entre componente tumoral quístico y siringomielia, Slasky y colaboradores describieron en 1987 la utilidad de la

administración de Gadolinio para diferenciar entre tumor quístico y siringomielia en secuencia T1 de resonancia magnética de vertebro medular.

Otros estudios de utilidad sobre todo para determinar la afección funcional de la medula y determinar factores pronósticos usados en patología medular son los estudios de potenciales somato sensoriales y motores.

El tratamiento de este tipo de tumores es quirúrgico existiendo múltiples reportes de que no solo es una patología operable sino también curable. Tobias en la serie publicada el 2007 reporta resección total en 8 de 13 pacientes intervenidos quirúrgicamente, con resección subtotal en 5 casos, con mejoría en la función según la escala de McCormick en 3 pacientes, sin cambios en 5 y deterioro en la función en 2, con 1 paciente que falleció posterior a cirugía por progresión de oligodendroglioma anaplásico (3).

Existe diferentes métodos de abordar la medula espinal, los cuales para este tipo de patología son por vía posterior siendo importante tener en cuenta las complicaciones post operatorias tardías, por alteración de las columnas de sostén de la columna vertebral que puede derivar en alteración de sus ejes predisponiendo la formación de xifo-escoliosis en niños que se encuentran en crecimiento; por lo que se ha descrito la técnica transespinal con fractura bilaminar para no reseca material óseo dado que las estructuras posteriores juegan un papel importante en el desarrollo de la columna y en el soporte de esta tanto como las caras articulares o el cuerpo vertebral, Chico Ponce de León realiza una revisión del abordaje en tumores intramedulares (8) recomendando la utilización de esta respecto a laminotomía y/o laminectomía, siendo de mayor indicación en pacientes menores de 13 o 14 años dado a la menor osificación vertebral, en pacientes con laminas de mayor grosor recomienda disección muscular y fresado de la cortical posterior debilitando las laminas para facilitar la fractura bilaminar; Otras técnicas descritas y utilizadas son

laminotomía y laminoplastia de varios niveles con fijación postoperatoria donde se corta la conexión entre la lamina y el proceso articular separando las masas musculares para vertebrales, el corte óseo se recomienda con cuchillas neumáticas de alta velocidad las cuales disminuyen el riesgo de trauma medular por menor vibración respecto a instrumentos eléctricos, o mecánicos, posterior a terminada la cirugía el segmento posterior es reposicionado y fijado con posterior cierre de planos musculares y aponeuróticos.

En el reporte de Tobias de tumores medulares con gran extensión medular el abordaje realizado fue laminoplastia osteoclastica en 69% y laminectomia en 31%, con incidencia de deformidad vertebral en 50% de pacientes sometidos a laminectomia y 55% de pacientes sometidos a laminotomia osteoclastica.

Se ha establecido que muchas veces es necesario más de un tiempo quirúrgico para completar la resección tumoral lo cual disminuye la fatiga del cirujano e incrementa la posibilidad de una resección radical total; Schittenhelm y colaboradores, reportan un caso de astrocitoma holocordal con necesidad de 4 tiempos quirúrgico para lograr la resección parcial (21).

La mayoría de los ependimomas por reportes de la literatura pueden ser extirpados en su totalidad, debido un buen plano de clivaje que ayuda a la resección quirúrgica. Mientras tanto los astrocitomas no tienen un borde quirúrgico bien definido por lo cual la resección completa es aun discutible.

Epstein y Epstein reportaron que aunque la mielotomía posterior extensa sola no causa déficit neurológico, la manipulación durante la cirugía puede causar daño permanente. La literatura mundial reporta resección macroscópica total con ayuda de aspiración ultrasónica.

Es recomendable el uso de potenciales evocados motores y sensitivos durante la cirugía como parámetro para determinar la extensión de la resección.

Dado que no se encontró células tumorales en paredes de componente quístico en quistes de gran tamaño, la resección de estos deriva en mayor déficit neurológico, por lo cual se aconseja derivación mediante catéteres al espacio subaracnoideo.

A continuación se presenta un cuadro de un resumen realizado por Tenaka y colaboradores con los casos reportados en la literatura mundial desde 1927 cuando Cushing describe el primer caso hasta el año de 1990 presentando 24 tumores con diferente estirpe tumoral (1)

Autor año	Edad	Localización tumoral	Estirpe	Exéresis	Resultado
Cushing (1927)	8 a	Bulbo-cono	Ependimoma	total	mejoría
Horrax y Hend. (1939)	20 a.	Bulbo- cono	Ependimoma	total	mejoría
Lowenberg (1939)	14 a. 26 a.	Bulbo- cono Bulbo-cono	Astrocitoma Sin información	Sin Información Sin información	Sin información Sin información
Black y German (1950)	5 m.	Bulbo- cono	teratoma	parcial	Muerte después de 10 años
David y Cols (1965)	32 a.	C1.L1	Glioma	total	Sin cambios
Mikagi y cols (1968)	6 m.	Puente-cono	Teratoma	Sin información	muerte
Fischer y cols (1975)	27 a. 24ª.	Bulbo-cono C2-L2	Ependimoma Ependimoma	Sin información total	Sin información Mejoría
Pickens y cols (1975)	6 s.	Bulbo-Cono	Teratoma	Sin información	Muerte
Kajita y cols (1975)	4 m.	Cervical-cono	Teratoma	Sin información	muerte
de Divitiis y cols (1978)	31 a.	C1-L1	Ependimoma	Total	mejoría
Albright y Byld (1980)	11 a.	Bulbo-cono	Ganglioglioma	Total	mejoría
Nakamura y cols (1980)	6 a.	Puente-cono	Ependimoma	Sin información	muerte
Epstein y Epstein (1981)	15 a. 5 a. 4 a.	Bulbo-cono Bulbo-cono Bulbo-cono	Astrocitoma Astrocitoma Astrocitoma	Subtotal Subtotal subtotal	Mejoría Mejoría mejoría
Tedeschi y cols (1982)	12 a.	C1-L2	Astrocitoma	subtotal	mejoría
Nikaido y cols (1984)	2 a.	C4-cono	Astrocitoma	subtotal	muerte
Nagahiro y cols (1986)	23 a.	Bulbo-filum	Ependimoma	total	mejoría
Tanaka y cols (1986)	14 a.	Bulbo-filum	Ependimoma	total	mejoría
Landan y cols (1987)	37	C2-cono	linfoma	mielotomia	muerte
Urui y Oi (1988)	67 d.	Medula completa	teratoma	parcial	Sin cambios

Irikura y Cols (1990)	27 a.	Bulbo-cono	Astrocitoma	parcial	mejoría
-----------------------------	-------	------------	-------------	---------	---------

Cuadro 2. Reporte presentado por Tanaka, sobre los reportes de tumores holocordales en la literatura internacional de 1927 a 1990 (1)

PLANTEAMIENTO DEL PROBLEMA

El desconocimiento sobre la presentación de los tumores medulares en nuestro medio condiciona que el manejo médico que se le da no sea posiblemente el más adecuado

No se tiene certeza de que nuestra casuística sea similar a la publicada en la literatura mundial, lo que hace necesario que antes de modificar y mejorar nuestro esquema de manejo conozcamos nuestra realidad en este tema

PREGUNTA DEL TRABAJO

¿Cuál es la cantidad de tumores medulares holocordales operados en el Hospital Infantil de México Federico Gómez de 1991 al 2011?

JUSTIFICACION

Los aspectos demográficos, evolución y pronóstico, varían entre las series reportadas, pues entre otros factores para algunos autores la edad de presentación en pacientes pediátricos oscila de 12 a 16 años. Más aun en países en vías de desarrollo como México la incidencia es baja debido al retraso en el diagnóstico, y falta de registro de los mismos.

En el Hospital Infantil de México Federico Gómez hospital de tercer nivel no contamos con un estudio previo del tema por lo que es un estudio novedoso dedicado a reportar la experiencia de nuestro hospital.

El conocimiento de la evolución de esta patología nos permitirá sugerir aportaciones futuras en el diagnóstico y tratamiento de esta patología.

OBJETIVOS

OBJETIVO GENERAL

Describir la experiencia en el hospital en el diagnóstico y tratamiento de tumores medulares holocordales

OBJETIVOS ESPECIEFICOS

Describir la evolución clínica y el estado funcional de los pacientes con diagnóstico de tumor medular holocordal, antes y después del manejo quirúrgico.

Conocer la presentación de los diferentes tipos histológicos por frecuencia.

Describir la técnica de abordaje quirúrgico mas empleada en columna para este tipo de procedimientos en el Hospital Infantil de México.

Evaluar los resultados quirúrgicos.

Conocer las principales complicaciones asociadas al manejo quirúrgico en este procedimiento.

DISEÑO

Tipo de estudio. Se realizara un estudio retrolectivo, descriptivo transversal de serie de casos

Definición del universo: Pacientes del servicio de neurocirugía del HIMFG;

Tamaño de la muestra: pacientes del servicio de neurocirugía del HIMFG diagnosticados de tumores medulares con extensión de la medula cervical al cono medular.

Instrumentos:

- Expediente clínico completo, incluye valoración neurológica
- Estudios de resonancia magnética de columna pre y post operatoria
- Estudios de radiografías de columna
- Estudios de neurofisiología
- Se empleo la escala de Mc Cormick como parte de la valoración neurológica pre y postoperatoria.

Definición de las unidades de observación:

Independientes:

- Género: Variable cualitativa, dicotómica. Condición orgánica que distingue en una especie dos tipos de individuos (masculino y femenino)
- Grupo etario Variable cuantitativa continúa. Tiempo transcurrido desde el nacimiento hasta el momento del procedimiento quirúrgico, medido en años
- Estirpe histológica del tumor Variable cualitativa determina tipo de tumor, astrocitoma, ependimoma, linfoma, ganglioglioma.

Dependientes:

- Evolución peri operatoria Variable cualitativa, politómica. Definida como la presencia, disminución o ausencia de afección neurológica se utiliza como herramienta cuantitativa la escala de Mc Cormick para tumores medulares.
- Complicaciones Variable cualitativa, politómica. Se define como la presencia o no de padecimientos agregados, relacionados con el procedimiento quirúrgico
- Técnica quirúrgica aplicada al abordaje del tumor Variable cualitativa. Se emplean diferentes tipos de abordaje, transespinoso, laminotomía, laminectomía

- Resultados quirúrgicos: Variable cuantitativa, se emplea resección total mayor 95%, resección subtotal de 80 a 95%, resección parcial menor a 80%.

Criterios de inclusión:

- Niños y niñas Departamento de Neurocirugía del HIMFG
- Entre 0 y 18 años
- Diagnosticados de tumor medular que abarque de la medula cervical al cono medular.
- Que tengan afección tumoral corroborado por histopatología
- Atendidos en el periodo de 1 de enero de 1991 a 31 de diciembre del 2011
- Que cuenten con expediente clínico completo

Criterios de exclusión:

- pacientes que no cuenten con expediente clínico completo;

-

Criterios de eliminación

- Paciente con reporte histopatológico que no corrobore actividad neoplásica
- Pacientes con diagnóstico de angioma cavernoso o lipoma intramedular.

Selección de las fuentes:

La información se obtendrá de los expedientes clínicos y radiológicos del HIMFG, mediante consulta por el autor de esta investigación, se almacenará en una base de datos, y posteriormente, se realizará el análisis estadístico.

DEFINICIÓN DE TÉRMINOS

1. Tumor Holocordal.- Lesión neoplásica intrarraquídea intramedular que abarca la medula

espinal en toda su longitud de la porción cervical al cono medular

2. Estudio histopatológico.- Reporte escrito de examen microscópico obtenido mediante cirugía y analizado por medico patólogo del hospital
3. Expediente clínico completo.- Expediente que cumpla por lo menos con 80% de los datos requeridos por el formato de recolección de datos de este estudio
4. Edad.- Tiempo transcurrido del nacimiento al momento del diagnóstico, expresado en años.

ANÁLISIS ESTADÍSTICO:

Se realizara análisis univariado de todas las variables: media, mediana, moda, desviación estándar, para las variables cuantitativas, y para las variables cualitativas proporciones

ÉTICA

Debido a que el estudio es descriptivo solo con expedientes, el estudio no tiene mayor riesgo que el mínimo para los pacientes. El investigador principal se compromete respetar y conservar la confidencialidad y anonimato de los paciente incluidos en el estudio.

CONSIDERACIONES DE LAS NORMAS E INSTRUCTIVOS INSTITUCIONALES EN MATERIA DE INVESTIGACION CIENTIFICA.

La presente tesis está desarrollada conforme a las normas institucionales en materia de investigación.

RESULTADOS

Ingresaron al estudio de acuerdo a los criterios requeridos un total de 6 pacientes, en quienes se diagnóstico tumor intramedular holocordal o tumor medular con gran extensión intramedular registrados en la base de datos del Hospital Infantil de México

Federico Gómez en el periodo comprendido de Enero de 1991 a Diciembre 2011 en el mismo periodo de tiempo se registro un total de 93 pacientes con tumores vertebro-medulares que requirieron manejo quirúrgico, equivaliendo los 6 tumores a 6.4% del total de tumores vertebromedulares de la edad pediátrica en el Hospital Infantil de México, lo cual es equiparable a la estadística presentada por Tobias y cols.(3)

Se realizo un estudio descriptivo de la evolución clínica y los hallazgos fueron los siguiente de los 6 pacientes, 3 (50%) fueron de sexo masculino, 3(50%) del sexo femenino Tabla 1. El rango de edad al momento del diagnostico fue de 15 meses a 13 años de edad con un promedio de 84.6meses (7.años) Tabla 2. El síntoma inicial con el cual debuto la patología fue disminución de la fuerza muscular en un miembro pélvico que progreso a ambos miembros pélvicos en 5 pacientes 83.3% y dolor raquídeo en un paciente 16.6%; el 100% de los pacientes presento paraparesia, y 2 pacientes presentaron dolor vertebral 33.3%. El tiempo transcurrido del inicio de la sintomatología al manejo quirúrgico fue en un rango de 2 meses a 36 meses, promedio 16.5 meses, tabla 3.

La mortalidad de este grupo fue del 0%, el hallazgo histopatológico más frecuente fue Astrocitoma 5 casos (83.3%) y ependimoma 1 caso (16.6%). Dentro de los astrocitomas las estirpes fueron pilocitico 2 pacientes, fibrilar 1 paciente anaplásico 2 pacientes de los cuales 1 evoluciono a glioblastoma multiforme. (16.6%).Tabla 5.

El número de procedimientos realizados por paciente fue de 2 en promedio, requiriendo 1 cirugía 1 paciente (16.6%), 2 cirugías 3 pacientes (50%) y 3 cirugías 2 pacientes (33.3%), tabla 6. El tiempo de estancia intrahospitalaria fue de un rango de 29 días a 105 días con un promedio de 63.3 días por paciente esto en el periodo de hospitalización peri operatorio, aunque algunos pacientes estuvieron más de una vez hospitalizados

En un paciente se realizo laminectomía, en 3 pacientes se realizo laminotomía transespinal, y en 2 pacientes

laminotomía con laminoplastía. Tabla 7 La resección total se realizó en 3 pacientes, subtotal en 2 y parcial en 1, Tabla 8.

Con lo que respecta al estado clínico de acuerdo a la escala funcional de McCormick (tabla 4) en el preoperatorio se encontró 1 paciente grado I, 1 grado II, 2 Grado III, y 2 pacientes grado IV. La evaluación postoperatoria encontró ningún paciente grado I, 2.pacientes grado II, 1 paciente grado III, 3 pacientes grado IV

4 pacientes presentaros complicaciones inherentes al procedimiento quirúrgico, de las cuales 4 pacientes presentaron fistula de LCR, 2 pacientes presentaron infección de herida quirúrgica que requirieron aseo quirúrgico, un paciente presento ulceras por presión por posición quirúrgica, y 2 pacientes presentaron infecciones no relacionadas con cirugía uno con infección de catéter venoso central, y uno con infección de vías urinarias. Tabla 10.

3 pacientes (50%) requirieron tratamiento oncológico post operatorio que incluye radioterapia y quimioterapia, uno de los cuales tuvo el manejo oncológico en otro centro hospitalario. 4 pacientes el 66.6% del total presento escoliosis preoperatoria, que requirió vigilancia ortopédica postoperatoria, con 2 de estos pacientes con incremento estando pendiente el manejo ortopédico. De los dos pacientes que no presentaban escoliosis preoperatoria uno no volvió a controles postquirúrgicos, y uno presento escoliosis postquirúrgica, fue la paciente en la que se realizo laminotomia y laminoplastia.

El tiempo de seguimiento posterior al egreso hospitalario fue de un rango de 0 días a 72 meses, teniendo en cuenta que 3 pacientes no regresaron a control posterior a ser egresados, de los 3 que si continuaron con controles postquirúrgicos 1 el de mayor seguimiento 72 meses, el segundo por 36 meses y la ultima paciente 12 meses.

Tablas y graficas.

Relación según sexo

Genero	% de pacientes
Masculino	50%
Femenino	50%

Tabla (1)) Relación según genero en 6 pacientes con tumor holocordal

Presentación según edad

Edad	Casos
0 a 3 años	1
3 a 6 años	1
6 a 9 años	2
9 a 12 años	1
12 a 15 años	1

Tabla (2) Correspondiente a presentación según edad en años.

Tiempo transcurrido de inicio de sintomatología a Cirugía

	Tiempo transcurrido previo a cirugía
Paciente 1	10 meses
Paciente 2	2 meses
Paciente 3	24 meses
Paciente 4	24 meses
Paciente 5	3 meses
Paciente 6	36 meses

Tabla (3) tiempo transcurrido en meses de inicio de sintomatología a cirugía.
Estado clínico Pre y post operatorio.

McCormick	Pre operatorio	Post operatorio
Paciente 1	4	4
Paciente 2	3	3
Paciente 3	2	2
Paciente 4	3	4
Paciente 5	1	2
Paciente 6	4	4

Tabla (4) Comparación del estado funcional preoperatorio y postoperatorio según la escala de McCormick.

Resultado Histopatológico

	Resultado Histopatológico
Paciente 1	Glioblastoma Multiforme
Paciente 2	Astrocitoma anaplásico
Paciente 3	Astrocitoma pilocítico
Paciente 4	Astrocitoma fibrilar
Paciente 5	Astrocitoma pilocítico
Paciente 6	Ependimoma anaplásico

Tabla (5) Resultados histopatológico respecto a estirpe tumoral

Numero de Cirugías.

	Nro. de Cirugías
Paciente 1	2
Paciente 2	1
Paciente 3	3
Paciente 4	3
Paciente 5	2
Paciente 6	2

Tabla (6) Numero de procedimientos requeridos por paciente para abordaje y resección tumoral.

Abordaje vertebral utilizado para la medula espinal

	Procedimiento
Paciente 1	Laminectomia
Paciente 2	Laminotomia + Laminoplastia
Paciente 3	Laminotomia transespinosa
Paciente 4	Laminotomia transespinosa
Paciente 5	Laminotomia transespinosa
Paciente 6	Laminotomia + Laminoplastia

Tabla (7) Abordajes utilizados para medula espinal

Grado de Resección

	Grado de resección
Paciente 1	Parcial
Paciente 2	Parcial
Paciente 3	Total
Paciente 4	Total
Paciente 5	Total
Paciente 6	Sub total

Tabla (8) Grado de resección

Niveles medulares afectados

	Nivel Afectado
Paciente 1	C7-L1
Paciente 2	C5-Filum
Paciente 3	C7-cono
Paciente 4	C6-cono
Paciente 5	C3-T8
Paciente 6	C4-cono

Tabla (9) nivel medular afectado por extensión tumoral

Complicaciones post operatorias

	Complicación
Paciente 1	Ninguna
Paciente 2	IVU
Paciente 3	Ulceras por presión. Fistula de LCR
Paciente 4	Infección de herida quirúrgica. Fistula de LCR
Paciente 5	Infección de Herida quirúrgica
Paciente 6	Fistula de LCR

Tabla (10) Complicaciones descritas por paciente

Seguimiento pos operatorio

	Seguimiento
Paciente 1	0
Paciente 2	0
Paciente 3	72 meses
Paciente 4	0
Paciente 5	36 meses
Paciente 6	12 meses

Tabla (11) Seguimiento posoperatorio en meses

DISCUSIÓN

Los tumores intramedulares con gran extensión u holocordales en la edad pediátrica como se menciona a un principio del trabajo no son frecuentes y son de difícil diagnóstico debido a que no se consideran como una posibilidad, con un retraso importante en la atención especializada por lo que consideramos que el momento diagnóstico es aun tardío presentando daño neurológico importante al momento del diagnóstico de acuerdo a la escala de McCormick. El síntoma inicial y principal de acuerdo al diagnóstico fue déficit motor en miembros pélvicos de inicio una extremidad en su mayoría izquierda y progresión a ambas y en segundo lugar dolor, lo cual es muy similar a lo reportado en

series revisadas (1,3), hay que señalar que el déficit neurológico mejoro discretamente posterior a la intervención quirúrgico pese a la extensión de esta sin embargo ninguno después de haber presentado déficit neurológico regreso a estar neurológicamente integro todo esto habla de la gran complejidad del problema la gran morbilidad y las secuelas neurológicas y ortopédicas posteriores al manejo quirúrgico. Aunque no se tuvo mortalidad perioperatoria es importante el seguimiento en tres casos los tumores fueron estirpe maligna.

Es necesario difundir estos hallazgos pues la sospecha clínica podría sugerir el diagnostico antes de que el paciente presente progresión del déficit neurológico y poder ofrecer al paciente una nueva estrategia diagnostica y terapéutica con la finalidad de disminuir la morbilidad.

CONCLUSIONES

De manera general el abordaje de los tumores intramedulares en la edad pediátrica en los países desarrollados se ha beneficiado de los avances tecnológicos en el diagnostico y tratamiento con tomografía y resonancia magnética vertebro-medular, y en manejo con quimioterapia y radioterapia; mismos que están al alcance de nuestro hospital.

Estos tumores deben ser diagnosticados tempranamente para disminuir la morbilidad y mortalidad que conllevan, es necesario estandarizar el abordaje de los pacientes con sospecha clínica así como la forma de llenado del expediente clínico de estos pacientes para poder valorar de forma más precisa los puntos señalados y otros importantes que no son considerados de forma habitual y que son trascendentes en la evaluación de estos pacientes como son la escala de funcionalidad o independecia, por lo que se recomienda en un futuro incluir la escala funcional de MacCormick a la valoración neurológica en este tipo de pacientes como lo establece la literatura mundial (7). De esta forma teniendo un

diagnostico oportuno ofrecer una estrategia de tratamiento acorde, con la finalidad de disminuir la morbilidad asociada a este problema.

Es de importancia la recomendación dado la extensión del abordaje quirúrgico, y la presentación de escoliosis presente al momento del diagnostico disminuir los factores que incrementarían el aumento en los ángulos escolioticos, por lo que se recomienda el abordaje transepinoso para conservar las estructuras óseas de la columna, así como el seguimiento ortopédico minucioso postquirúrgico

Y como recomendación final es aconsejable como se establece con fines pronósticos el uso de potenciales sensoriales y motores transoperatorios al igual a lo utilizado en otros centros neuroquirurgicos alrededor del planeta.

ANEXOS

FOTOGRAFIAS

Paciente sexo femenino, 9 años, diagnostico ependimoma Holocordal, con seguimiento 12 meses postoperatorios

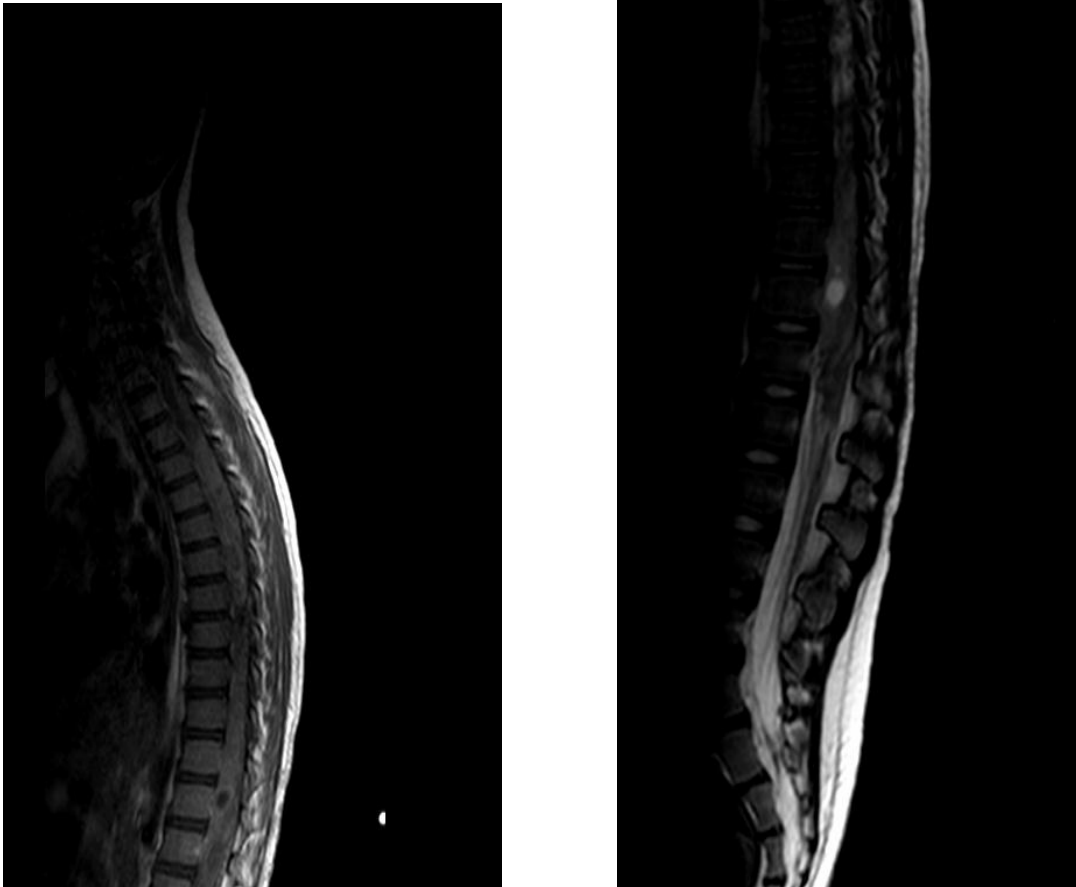

Fig. 1 y 2 estudios de RM de columna preoperatorias

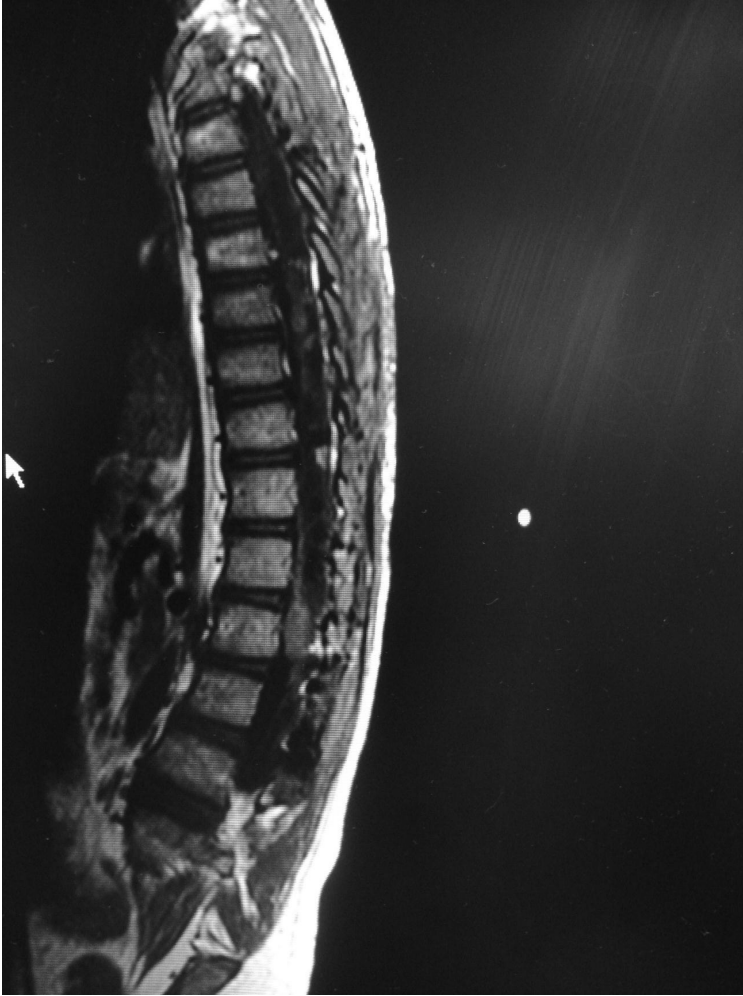


Fig. 3 Estudio de RM post operatoria

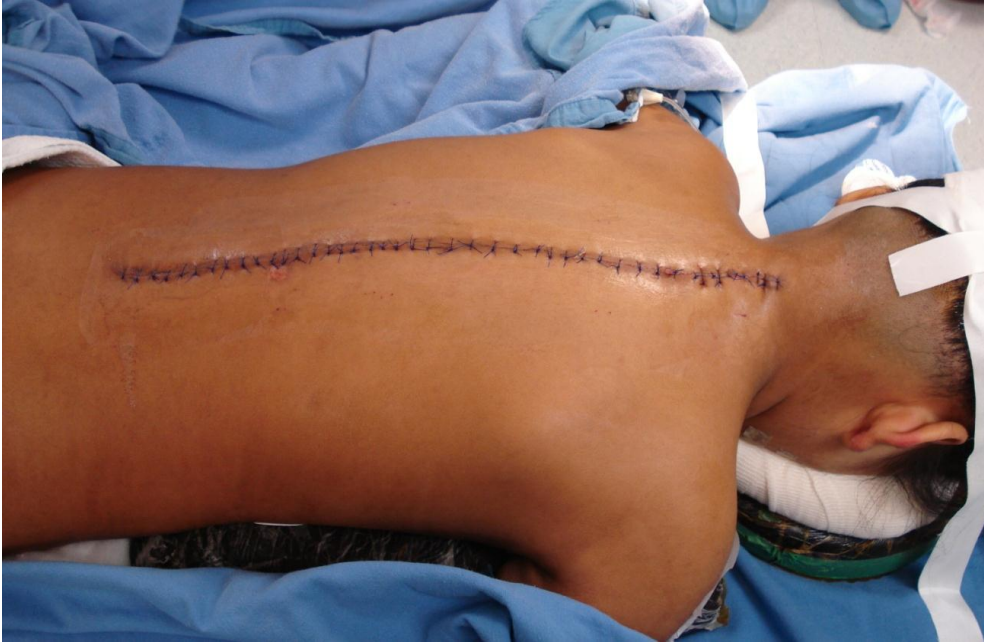

Fig. 4 Herida quirúrgica para abordar tumor holocordal

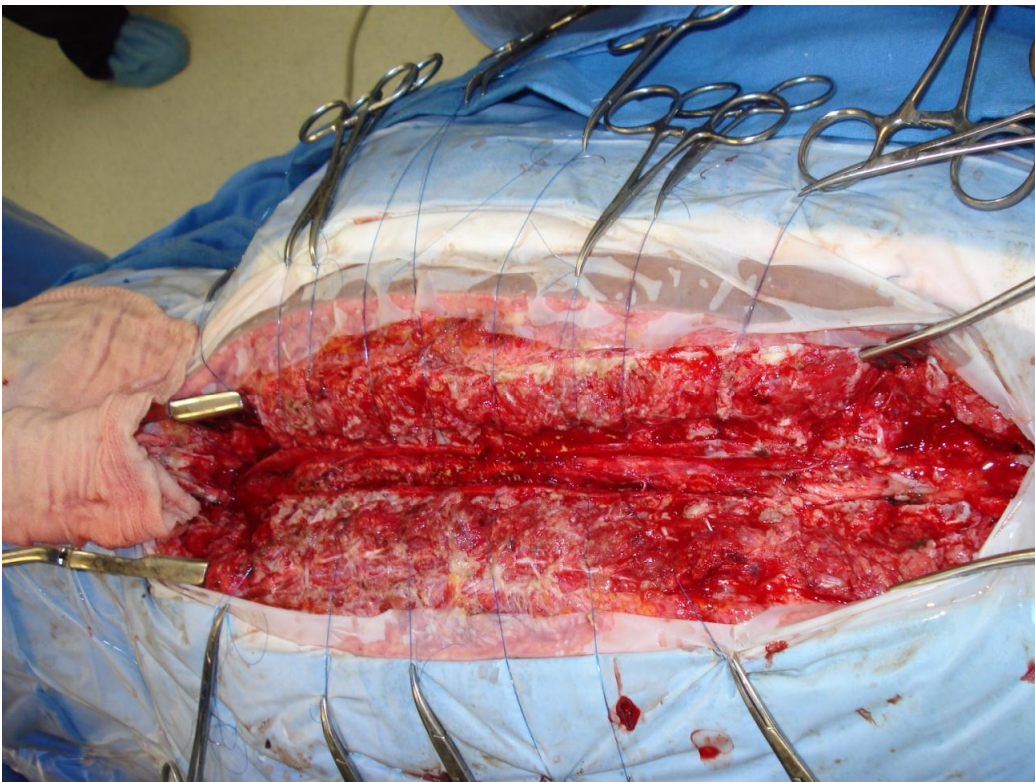


Fig. 5 Fotografía de la laminotomía vertebral

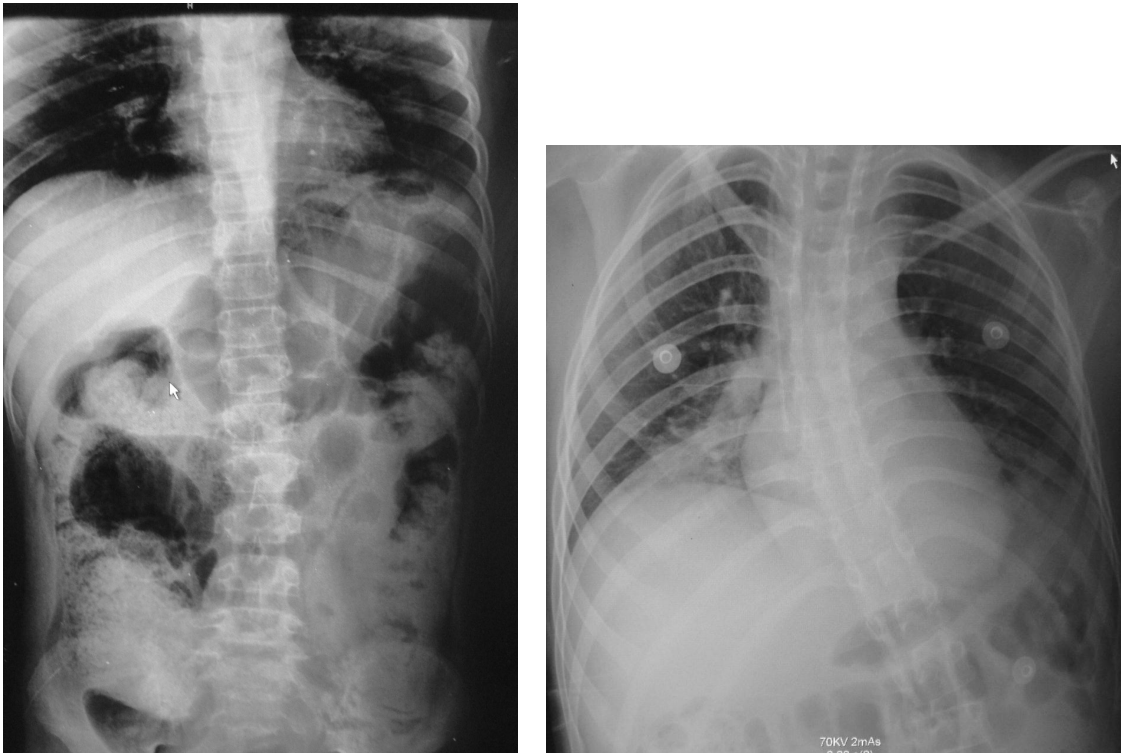


Fig. 7 Radiografías pre operatoria, y post operatoria 10 meses después, donde se evidencia escoliosis toracolumbar dextro convexa.

Paciente masculino, 8 años diagnostico Astrocitoma pilocitico holocordal con seguimiento 36 meses postoperatorios.

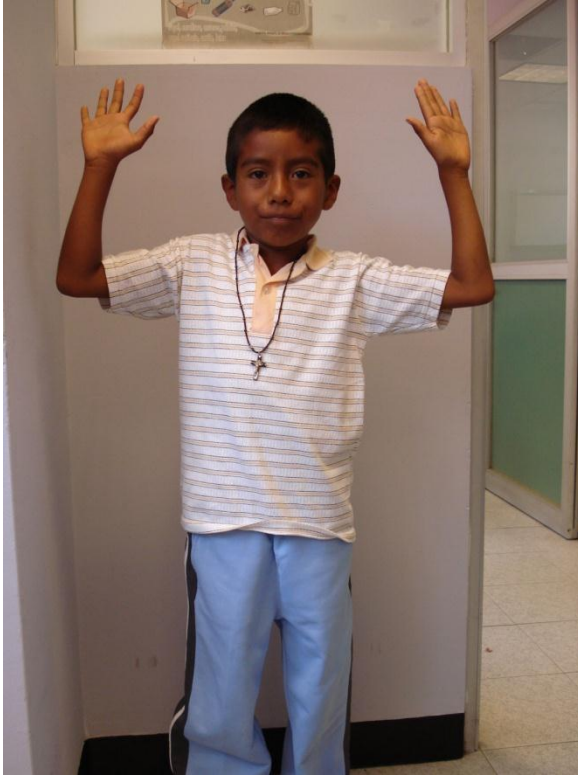

Fig. 8.- Paciente post operado en seguimiento por consulta externa 3 años con McCormick de 2

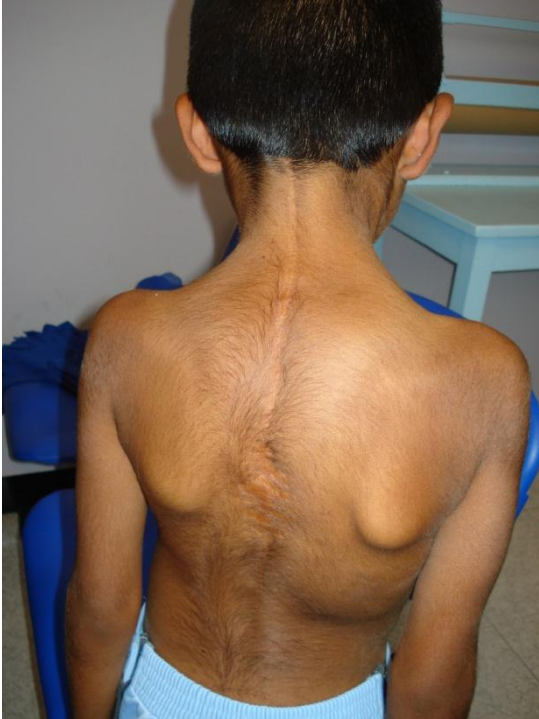

Fig. 9 Cicatriz postquirúrgica mismo paciente de fig. 8

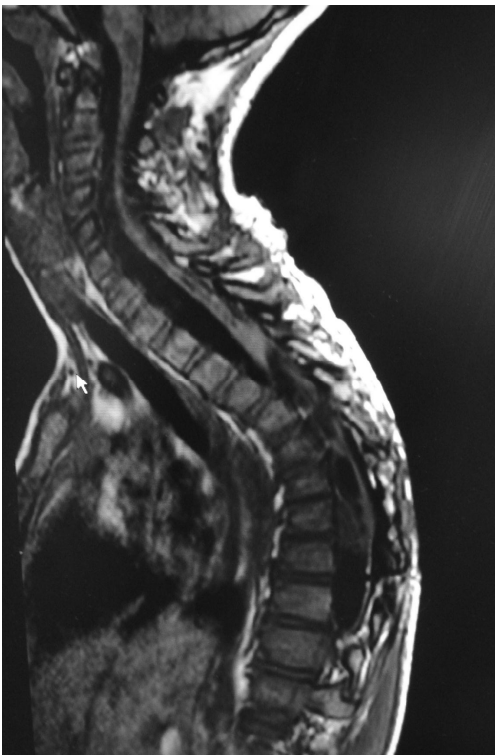


Fig.10. Estudio RM post operatoria.

ANEXO 2

HOJA DE RECOLECCION DE DATOS

NUM. EXPEDIENTE: _____

1. EDAD : AÑOS_____ (al momento del diagnóstico)
2. GENERO: MASCULINO____ FEMENINO____
3. ORIGEN: PAIS_____ ESTADO_____
4. ESTADIO CLINICO PREOPERATORIO: (McCormick):
I____ II____ III____ IV____ V____
5. CIRUGIA: URGENCIA_____ ELECTIVA_____
6. RESECCION QUIRURGICA:
TOTAL_____ SUBTOTAL_____
- LAMINECTOMIA_____ LAMINOPLASTIA_____
7. COMPLICACIONES
TRANSOPERATORIAS:_____
8. NUMERO DE PROCEDIMIENTOS
QUIRURGICOS:_____
9. FISTULA DE LCR: SI_____ NO_____
10. DURACION DE LA CIRUGIA: HORAS_____
11. REPORTE HISTOPATOLOGICO
TRANSOPERATORIO_____
12. REPORTE HISTOPATOLOGICO
DEFINITIVO_____
13. ESTADIO CLINICO POSOPERATORIO
(McCormick): I____ II____ III____ IV____ V____
14. TIEMPO DE SEGUIMIENTO:
MESES_____ AÑOS_____
15. ESTANCIA INTRAHOSPITALARIA: DIAS_____
16. QUIMIOTERAPIA:
AGENTES:_____ CICLOS:_____
17. RADIOTERAPIA: DOSIS_____ CICLOS:_____
18. SOBREVIDA: MESES:_____ AÑOS:_____

CRONOGRAMA DE ACTIVIDADES

TUMORES HOLOCORDALES EXPERIENCIA EN EL HOSPITAL INFANTIL DE MEXICO 20 AÑOS

Seminario de investigación	Abril . Mayo 2011
Elección de tema de tesis y elaboración de protocolo	Junio, julio , agosto 2011
Solicitud del proyecto	Agosto 2011
Entrega de portafolio de seminario de investigación	3 de octubre 2011
Presentación anteproyecto de tesis	15 de Noviembre 2011
Realización del trabajo	Diciembre 2011, enero, febrero, marzo 2012
Análisis estadístico	Abril, Mayo 2012
Conclusiones y reporte técnico	Mayo 2012
Revisión y correcciones	Junio 2012
Presentación de Tesis	29 de Junio 2012

BIBLIOGRAFIA

1. Tetsuro Irikura, Tatsuhiro, H. Tanaka. Holocord Astrocytoma, Case Report. *Neurol Med Chir (Tokio)*; 30, 966-971, 1990
2. Chico-Ponce de León, Fernando, Intramedullary spinal cord tumors in children part I, *CONTEMPORARY NEUROSURGERY*, Volume 28, May 2006, pag. 1-6
3. Tobias Michael E., Matthew J. Mc Girt, Surgical management of long intramedullary spinal cord tumors, *Child's nervous system*, volume 24, number 2 (2008) pags 219-223.
4. Greenberg Mark S. , Tumores Intramedulares, *Manual de Neurocirugia Volumen II* pags. 868-872
5. Epstein Fred, Epstein Nancy, Surgical Management of Holocord medullary spinal cord astrocytomas in children, *J. Neurosurgery*, 54, 1981, 829-832
6. Hamit Feran Gunes, Holocord Ependimoma, *Turkish Neurosurgery 2012 vol.:22 Nro 2*, pags. 250-253
7. Mc cormick PC, Torres R, Post KD, Stein BM: Intramedullary ependymoma of the spinal cord. *J Neurosurg* 72: 523-532. 1990
8. Chico-Ponce de León, Fernando, Intramedullary spinal cord tumors in children part II, *CONTEMPORARY NEUROSURGERY*, Volume 28, June 2006, pag. 1-6
9. Kothbauer Karl F.; Neurosurgical management of intramedullary Spinal Cord Tumors in Children; *Pediatric Neurosurgery* 2007; 43: 222-235
10. Epstein F. and Epstein N.; Surgical treatment of spinal cord astrocytomas of childhood;; *J Neurosurg* 57Ñ685-689, 1982
11. Reimer R., Onofrio Burton M.; Astrocytomas of the spinal cord in children and adolescents; *J Neurosurg* 63: 669-675, 1985
12. Solomon R., Stein B., Unusual spinal cord enlargement related to intramedullary hemangioblastoma; *J Neurosurg* 68: 550-553, 1988.
13. Minehan K., Shaw E., Scheithauer B. Spinal cord astrocytoma: pathological and treatment considerations; *J Neurosurg* 83: 590-595, 1995
14. Glassauer F., Castiglia G., Lifeso R. Coexistence of two different intraspinal tumors, case report and review of the literature; *Neurosurg Focus* 6 (5): Article 7, 1999.
15. Narendrakumar R., Muqtada G., Amirit D., Intramedullary epidermoid cyst in cervicodorsal spinal cord. *J Neurosurg (spine 1)* 90 : 161, 1999

16. Constantini S., Miller D., Allen J., Radical excision of intramedullary spinal cord tumors: Surgical morbidity and long-term follow-up evaluation in 164 children and young adults. *J Neurosurg (Spine 2)* 93: 183-193, 2000
17. McGirt M., Chaichana K., Atiba A., Resection of intramedullary spinal cord tumors in children: assessment of long-term motor and sensory deficits, *J Neurosurg Pediatrics* 1: 63-67, 2008.
18. Scheinmann K., Bartels U., Huang A., Survival and functional outcome of childhood spinal cord low grade gliomas. *J Neurosurg pediatrics* 4: 254-261, 2009.
19. O'Sullivan C., Jenkin D., Doherty M. Spinal cord tumors in children: long-term results of combined surgical and radiation treatment. *J Neurosurg* 81: 507-512 1994
20. Constantini S., Houten J., Miller D. Intramedullary spinal cord tumors in children under the age of 3 years. *J Neurosurg* 85: 1036-1043, 1996.
21. Schittenhelm J., Ebner F., Tatagiba M.; Holocord pilocytic astrocytoma- Case Report and review of the literature. *Clinical Neurology and Neurosurgery*, 111 (2009) 203-207.
22. Kane PJ, El-Mahdy W, Snigh A, Powell MP, Crockard HA. Spinal intradural tumors: Part II-intramedullary. *Br J Neurosurg* 1999; 13:558-63