



UNIVERSIDAD VILLA RICA

ESTUDIOS INCORPORADOS A LA
UNIVERSIDAD NACIONAL AUTONOMA DE MEXICO

FACULTAD DE ODONTOLOGIA

“IMPORTANCIA DE LA ORTODONCIA
EN NIÑOS EN EDAD DE CRECIMIENTO
CON PROBLEMAS DE SOBREMORDIDA”

TESIS

QUE PARA OBTENER EL TITULO DE:

CIRUJANA DENTISTA

PRESENTA:

GLORIA IVET CRUZ MARCIAL

Asesor de Tesis:

Revisor de Tesis

C.M.F. EDELMIRA LARA VAZQUEZ COP. MARIA DEL PILAR LEDESMA VELAZQUEZ

BOCA DEL RIO, VER.

2012



Universidad Nacional
Autónoma de México



UNAM – Dirección General de Bibliotecas
Tesis Digitales
Restricciones de uso

DERECHOS RESERVADOS ©
PROHIBIDA SU REPRODUCCIÓN TOTAL O PARCIAL

Todo el material contenido en esta tesis esta protegido por la Ley Federal del Derecho de Autor (LFDA) de los Estados Unidos Mexicanos (México).

El uso de imágenes, fragmentos de videos, y demás material que sea objeto de protección de los derechos de autor, será exclusivamente para fines educativos e informativos y deberá citar la fuente donde la obtuvo mencionando el autor o autores. Cualquier uso distinto como el lucro, reproducción, edición o modificación, será perseguido y sancionado por el respectivo titular de los Derechos de Autor.

“AGRADECIMIENTOS”.

La presente tesis es un esfuerzo en el cual, directa o indirectamente, participaron varias personas leyendo, opinando, corrigiendo, teniéndome paciencia, dando ánimo, acompañando en los momentos de crisis y de felicidad en las diferentes etapas de mi vida, algunas están conmigo y otras sin importar donde estén o si alguna vez llegan a leer esta notas les doy las gracias por formar parte en mi vida.

Primero que nada agradezco a *DIOS* por las bendiciones que me ha brindado, por que me ha permitido llegar hasta donde estoy. Gracias por poner en mi camino personas maravillosas.

Agradezco a la Dra Edelmira Lara Vasquez
y la Dra María del Pilar Ledesma por haber
confiado en mi persona, por la paciencia y por
la dirección de este trabajo. Al Dr. Mario Armando
Aguilera por los consejos, el apoyo y animo que
me brindo. Así como a todos mis maestros en la
carrera por q gracias a su conocimientos tengo
una muy buena preparación.

A la persona más importante en mi vida
mi MADRE por su paciencia, consejos,
valores y esmero ya que sin su apoyo no
hubiera podido salir adelante. Gracias
por ser mi ejemplo y nunca dejarme sola

A mis hermanos VICTOR y ALEJANDRO
por apoyarme y por formar parte de mi vida

A mi hermano JORGE y mi cuñada MONICA
gracias por su apoyo, ayuda, consejos, el cariño
y el amor que me dan

A mis sobrinos YUYU y JORGITO

por que son mi adoración y siempre

me sacan una sonrisa

A las personas que aunque no están de cuerpo

presente siempre estarán en mi corazón ,

mi padre el Dr. JORGE CRUZ de PAZ y mi abuela

LUISA HERNANDEZ MARTINEZ. Los amo.

A RAFFA por su apoyo, por su cariño,

por haber compartido momentos felices

por cada una de sus palabras de apoyo

y darme siempre una palabra de aliento.

A todos mis FAMILIARES por que siempre de cada uno tengo su apoyo y

cariño.

A mis AMIGOS por los momentos vividos buenos y malos, por su cariño y por

formar parte de mi vida

INDICE

INTRODUCCION.....	1
CAPITULO I	
METODOLOGIA	
1.1 PLANTEAMIENTO DEL PROBLEMA	3
1.2 JUSTIFICACION	5
1.3 OBJETIVOS.....	6
- Objetivo General	
- Objetivos Específicos	
1.4 HIPOTESIS.....	6
- De Trabajo	
- Nula	
- Alterna	
1.5 VARIABLES.....	7
Independiente	
Dependiente	
1.6 DEFINICION DE VARIABLES.....	7
Definición conceptual	
Definición operacional	

1.7 TIPO DE ESTUDIO.....	9
1.8 IMPORTANCIA DEL ESTUDIO.....	9
1.9 LIMITACIONES DEL ESTUDIO.....	9

CAPITULO II

MARCO TEORICO

2.1 GENERALIDADES DE LA ORTODONCIA EN NIÑOS EN EDAD DE CRECIMIENTO.....	10
EDAD DE CRECIMIENTO Y DESARROLLO.....	13
EMBRIOLOGIA.....	14
CRECIMIENTO FACIAL.....	18
TENDENCIAS DE CRECIMIENTO Y DIFERENCIAS FACIALES.....	30
ELEMENTOS QUE CONTROLAN EL CRECIMIENTO CRANEOFACIAL	35
DESARROLLO DE LADENTICION.....	37
DENTICION PRIMARIA	
DENTICION PERMANENTE	
CAMBIOS DE DIMENSIONES: ARCOS DENTALES Y DE LOS OGANOS DENTARIOS.....	47
LA RELACION ENTRE DIENTES Y ARCADA.....	49
OCIUSION	50
GENERALIDADES DE MALOCLUSION.....	53
CLASIFICACION DE LAS MALOCLUSIONES.....	54
2.2 SOBREMORDIDAS.....	59
CONCEPTOS DE SOBREMORDIDA.....	59
CLASIFICACION DE SOBREMORDIDAS.....	62

2.3 RELACION DE LA ORTODONCIA EN EDAD DE CRECIMIENTO EN PACIENTES CON SOBREMORDIDA	64
Características clínicas en un paciente con sobremordida.	
Elementos necesarios para el diagnóstico de la Sobremordida.	
ALTERNATIVAS DE TRATAMIENTO ORTOPEDICO	76
ORTODONTICO	
Activador	
Bionator.	
Frankel I	
Frankel II	
Bloques gemelos	
CASO CLINICO.....	86
CAPITULO III	
CONCLUSIONES	
3.1	
CONCLUSIONES.....	93
3.2 SUGERENCIAS.....	96
BIBLIOGRAFIA.....	97

INDICE DE FIGURAS

Figura 1 Vista facial embrionaria que ilustra la ubicación del <i>estomodeo</i>	p 14
Figura 2 Arcos braquiales	p. 15
Figura 3 A, vista de la cabeza y cuello de un embrión a las cuatro semanas que muestra la intervención de los arcos braquiales. B, Feto alas 20 semanas que muestra la dirección superficial de las dos ramas caudales del primer arco. C, Vista lateral de cabeza y cuello que muestra la distribución de los nervios braquiales	p. .17
Figura 4 Distribución de los músculos faciales derivados de los arcos braquiales	p. 18
Figura 5 Crecimiento del complejo <i>nasomaxilar</i> (izquierda) y crecimiento de la mandíbula (derecha).....	p.21
Figura 6 Dirección de crecimiento de la base de cráneo, de la mandíbula y del maxilar	p. 23
Figura 7 Estructura ósea del paladar	p. 24
Figura 8 Anatomía de la región nasal.....	p 24
Figura 9 Cavidad orbitaria.....	p 25

Figura 10 Región malar	p. 26
Figura 11. Crecimiento real del maxilar y el arco cigomático en dirección posterior	p 28
Figura 12 Esquema que representa las áreas de crecimiento de la mandíbula	p 29
Figura 13 Estructuras de la mano que se toman en cuenta para determinar la edad de crecimiento.....	p 33
Figura 14 Elementos que conforman el órgano dentario.....	p 38
Figura 15 Dentición primaria	p 39
Figura 16 Espacios <i>Deriva</i> existentes en la dentición primaria.....	p 40
Figura 17 Dentición permanente.....	p 41
Figura 18 Transición de dentición primaria a la dentición permanente, de los 5 meses de vida intrauterina a los 6 años.....	p 45
Figura 19 Transición de dentición primaria a la dentición permanente, de los 7 años a los 35 años.....	p 46
Figura 20 Diagrama que representa los cambios en las dimensiones de los arcos dentales.....	p 49
Figura 21 .. Clase I de Angle.....	p 56

Figura 22 Clase II división 1 de Angle	p57
Figura 23 Clase II división 2 de Angle.....	p 57
Figura 24 Clase III de Angle.....	p 58
Figura 25 Sobremordida	p 59
Figura 26 Dimensión vertical. Y horizontal.....	p 61
Figura 27 División de la sobremordida.....	p 62
Figura 28 Relación Molar.....	p 65
Figura 29 Ortopantomografía y lateral de cráneo.....	p 70
Figura 30 Ejemplo de cefalometría de Ricketts, el paciente presenta sobremordida	p 72
Figura 31 Punto cefalométrico para medir sobremordida horizontal.....	p 72
Figura 32 Puntos cefalométricos para medir la sobremordida vertical.....	p 73
Figura 33 Fotografías extraorales.....	p 74
Figura 34 Fotografías intraorales.....	p 75
Figura 35 Modelos de Estudio.....	p 76
Figura 36 <i>Activador</i>	p 82
Figura 37 <i>Bionator</i>	p 82

Figura 38 <i>Activador Abierto de Klammt</i>	p 83
Figura 39 <i>Bloques Gemelos</i>	p 84
Figura 40 <i>Frankel I</i>	p 84
Figura 41 <i>Frankel II</i>	p 85
Figura 42 <i>Bimler tipo A</i>	p 86
Figura 43 Fotografías extraorales (caso clínico).....	p 86
Figura 44 Fotografías intraorales (caso clínico)	p 87
Figura 45 Fotografías de Radiografías (caso clínico).....	p 88
Figura 46 Expansión dentoalveolar y anclaje inferior.....	p89
Figura 47 Fotografías y radiografías del tratamiento (caso clínico).....	p 90
Figura 48 Radiografía lateral de cráneo intermedia.....	p 91
Figura 49 Fotos extraorales e intraorales después del tratamiento.....	p 92

INTRODUCCION.

Es importante tratar un problema de sobremordida durante la edad de crecimiento comprendida entre los 6 y 12 años aunque puede variar dependiendo del sexo y el comienzo de la menarca.

Entendemos como sobremordida de tipo patológico cuando la relación entre dientes superiores e inferiores se ve alterada. Al observar nuestros dientes en contacto podemos ver que los dientes superiores cubren más de la mitad a los inferiores.

De manera científica el término correcto de sobremordida hace referencia a la forma exagerada en que los incisivos superiores cubren verticalmente los incisivos inferiores.

Es importante entender que al realizar un tratamiento de ortodoncia en edad de crecimiento se puede lograr la corrección de la estética del paciente, su funcionalidad y lo más importante que se puede tener un control guiado de crecimiento óseo obteniendo mejores resultados y menos complejo.

Este tipo de ortodoncia evita que el paciente sea sometido a cirugía ortognática traumática con lo cual los resultados no siempre son los deseados.

Es importante destacar que las causas de las sobremordidas pueden ser debido a factores genéticos, factores de crecimiento, desarrollo esquelético, factores musculares, dentales y malos hábitos órales entre otros.

CAPITULO I

METODOLOGIA

1.1 PLANTEAMIENTO DEL PROBLEMA.

Desde el desarrollo embrionario se observan alteraciones que pueden suceder por múltiples factores que provocan discrepancia en el desarrollo facial del niño. Sin embargo, existen otras causas imputables de aspectos externos que podrían desencadenar algún tipo de alteración ósea en un ser humano.

Estas discrepancias faciales, durante los primeros años de vida del niño probablemente no reflejen algún tipo de alteración facial o bucal, pero con seguridad entre los 6 y 12 años, etapa durante la cual comienza el desarrollo dental y crecimiento óseo, se comenzarán a ver características que pueden llevar a diagnosticar problemas como el de la sobremordida.

Cabe señalar que para esta tesis, son importantes los picos de crecimiento, donde se refiere la aceleración o disminución en el desarrollo y crecimiento óseo, estos van desde el nacimiento hasta la edad adulta, basado en el tratamiento ortodóntico ortopédico.

La ADA (Asociación Dental Americana) ha hecho estudios desde 1960 iniciando con una población muestra de 23 millones de niños entre 6 y 17 años en

los Estados Unidos, donde se dio a conocer que la sobremordida esta presente en el 20% con respecto a todas las maloclusiones que existen.

Un estudio realizado en el Centro Mexicano de Estomatología en pacientes que asisten a tratamiento ortodontico, presentando una incidencia del factor sagital como causa de las displasias, dando como resultado: Clase I 28%, Clase II 66% y Clase III 6%.

Entendemos como sobremordida cuando la relación entre dientes superiores e inferiores se ve alterada, se puede observar esto cuando reímos, ya que los dientes superiores cubren más de la mitad o en su totalidad a los dientes inferiores. Ésta puede ocurrir por alteraciones dentarias (por la existencia de una alteración en forma posición y tamaño), por alteraciones esqueléticas (alteración en tamaño forma y posición de los maxilares o base de cráneo) o la combinación de ambas.

Con ésta alteración se observan severas modificaciones y desequilibrio en el sistema bucal del niño, lo que se traduce en una deformación, modificando así la forma, función y estética del aparato estomatognatico, repercutiendo de manera significativa en la autoestima del niño que padece esta afección, cabe mencionar que la atención temprana de la sobremordida permitirá obtener mejores resultados estéticos y funcionales.

En caso contrario las consecuencias serian complejas y requerirán de un tratamiento más tardío, donde la solución seria un procedimiento quirúrgico, donde los resultados son inciertos debido a los diversos factores en el post-operatorio.

El procedimiento quirúrgico involucra al maxilar, se llama osteotomía Lefort, donde se despega en su totalidad el maxilar para de ahí reposicionar, una vez

colocado en posición se realiza la fijación pasiva en segmentos posteriores y se liga la cavidad oral para mantener el maxilar en posición y evitar el movimiento.

Es importante mencionar que el post- operatorio, requiere de descanso y dieta líquida, por un mínimo de 2 a 3 meses pasando este periodo, se valora y se determina el resultado, aunque la maduración ósea tarda 1 año, pasado este tiempo se determina el éxito de la operación, siguiendo con el tratamiento ortodóntico post- quirúrgico o se determina si requiere de una nueva operación.

Lo que hacer resaltar la importancia de la detección y eliminación de la sobremordida en edades donde se puede aprovechar el factor de crecimiento, de ahí que se desprende la interrogante.

¿El uso de aparatos ortopédicos en niños en edad de crecimiento nos ayudará a corregir la sobremordida?

1.2 JUSTIFICACION

Este trabajo de investigación tuvo como fin resaltar la importancia que se le debe dar a la presencia de sobremordida, por ello el dar a conocer de manera clara y precisa como se manifiesta en edades tempranas nos ayudara a su corrección

Si bien la presencia de la sobremordida es normal hasta antes de la erupción de los primeros molares permanentes, la prevalencia de esto se convierte en una amenaza a la integridad del aparato estomatognático pudiendo causar maloclusiones y deformaciones dentomaxilares.

La detección inmediata traerá como resultado menores afectaciones a la salud bucal del niño, porque los beneficiará en diversos aspectos, además de

evitar tratamientos complejos, incómodos y de larga duración en su adolescencia o vida adulta, siendo estos de mayor costo.

1.3 OBJETIVOS

Objetivo general.

- Conocer la importancia de tratar con ortodoncia- ortopedia en niños en edad de crecimiento con problemas de sobremordida.

Objetivos específicos

- Identificar las diferentes etapas y fases de crecimiento facial.
- Señalar los factores etiológicos de la sobremordida.
- Enunciar y distinguir el uso de aparatología ortopedica para eliminar la sobremordida en niños en edad de crecimiento.

1.4 HIPOTESIS

1.4.1 De Trabajo

- La aplicación oportuna de la ortodoncia-ortopedia en niños en edad de crecimiento permitirá corregir los problemas de sobremordida.

1.4.2 Nula

- La aplicación oportuna de la ortodoncia-ortopedia en niños en edad de crecimiento no permitirá corregir los problemas de sobremordida.

1.4.3 Alterna

- Los problemas de sobremordida se corrigen a través de la aplicación de la ortodoncia en niños en edad de crecimiento.

1.5 VARIABLES

1.5.1 Independiente

- Ortodoncia en niños en edad de crecimiento

1.5.2 Dependiente

- Sobremordida

1.6 DEFINICION DE VARIABLES

Conceptual

Variable independiente

- Ortodoncia en niños edad de crecimiento:

Es la ciencia que se encarga del estudio, prevención, diagnóstico y tratamiento de las anomalías de forma, posición, relación y función de las estructuras dento-maxilofaciales.¹

Es la rama de la odontología que se encarga de la posición de los dientes en la arcada así como la relación y desarrollo de los huesos faciales.²

Es una especialidad de la odontología que se encarga de la corrección de los dientes y huesos posicionados incorrectamente.³

¹ Canut Brusola, José Antonio, **Ortodoncia Clínica y Terapéutica**, 2000, p. 55

² Simones, William Alexander, **Ortodoncia y Ortopedia Funcional de los Maxilares**, año 2004, p. 5

³ Graber, Thomas M, **Ortodoncia Principios Generales y Técnicos**, año1992, p. 963

Variable dependiente

- Sobremordida

Es en donde la dimensión entre los márgenes incisales dentales superiores e inferiores es excesiva⁴

Es la superposición vertical de los dientes incisivos cuando los dientes posteriores están en contacto.⁵

Es la forma exagerada en que los incisivos superiores cubren verticalmente a los incisivos inferiores.⁶

Operacional

Variable independiente

- Ortodoncia en niños en edad de crecimiento

Es la corrección de posición de las estructuras faciales a través de aparatos realizados con alambres y acrílico.

Variable dependiente

- Sobremordida

Es cuando los dientes superiores al morder cubren a los inferiores.

⁴ Rodríguez Yañez, Essequiel E., **Ortodoncia Contemporánea**, 2005, p. 191

⁵ Bishara, Samiere E, **Ortodoncia**, 2003, p. 99

⁶ Canut, Op.cit, nota 1, p. 515

1.7 TIPO DE ESTUDIO

El presente trabajo de investigación es de tipo confirmatorio, en virtud de que ya existen antecedentes de trabajo de investigaciones sobre la sobremordida y la importancia de aplicar la ortodoncia en edad de crecimiento.

1.8 IMPORTANCIA DEL ESTUDIO

Con este trabajo se conocerá de qué forma surge el problema de la sobremordida en niños en edad de crecimiento y cuales serán las medidas y tratamiento a llevar a cabo para la eliminación de la misma; observar las repercusiones que pueden llegarse a presentar si no es tratada, durante la fase de crecimiento.

Todo esto permitirá beneficiar al correcto desarrollo y maduración de las estructuras dentofaciales y una adecuada ejecución de las funciones oclusales tanto en la infancia como en la edad adulta. .

1.9 LIMITACIONES DEL ESTUDIO

No existieron limitaciones para la elaboración del presente trabajo, pues se tiene acceso a las fuentes de información como son el uso de los servicios informativos, las bases de datos, las estadísticas y la bibliografía necesaria para su elaboración.

CAPITULO II MARCO TEÓRICO

2.1 GENERALIDADES DE LA ORTODONCIA – ORTOPEDIA EN NIÑOS EN EDAD DE CRECIMIENTO.

Antes que todo especificare primero a que nos referimos cuando hablamos de ortodoncia y también hablaré un poco de la historia de esta especialidad.

La Ortodoncia es la ciencia que se encarga del estudio, prevención, diagnóstico y tratamiento de las anomalías de forma, posición, relación y función de las estructuras dento-maxilofaciales

La especialidad de Ortodoncia fue la primera especialidad del área de la estomatología que se creo de manera arbitraria, con la fundación en el año 1900 de la escuela de Ortodoncia del Dr. Angle. Apartir de ahí diferentes colaboradores se dedicaron a profundizar en el área, la escuela americana se encontraba interesada en el movimiento ortodóntico puro, estableciendo y alineando los dientes en el hueso.

Mientras tanto en Europa se trabajaba con la escuela Europea, que plantea la hipótesis que el movimiento por el que existe una alteración, la relación ortopédica de las bases apicales y el apiñamiento dental de las arcadas individuales, es en primer lugar una incorrecta función muscular de crecimiento y el desarrollo propio de los maxilares. Apartir de estas dos escuelas alrededor de los años 1970-1980 se empezó a desarrollar la combinación de ambas escuelas.

En este periodo surgieron diversas técnicas de tratamiento como la de Brodie, que estableció una ortodoncia basada en planos inclinados, eran aparatos superiores removibles con superficies oclusales deslizantes junto a los dientes anteriores y se adaptaban al paciente. Esto basado en la ley de Wolff en donde establecía que la función determinaba la forma siendo estos los pilares de sustentación, pero Millo Hellman estableció que aparte de los dos pilares de sustentación ya mencionados también tenían que abarcar al crecimiento, lo que permitió que la terapia vigente se modificara en busca del necesario desarrollo facial normal.

También surgió el cefalostato, creado por Broadbent (USA) y Hofrath (Alemán), con el cual pudieron medir las telerradiografías y las diferentes magnitudes del crecimiento facial. Dando como resultado un desconcierto en los especialistas ya q estaban en medio de dos corrientes q decían ser la única opción y tener la razón.

En 1990 surgió una nueva escuela moderna, que baraca la simplificación del tratamiento ortodóntico- ortopédico (S. T .O. O del Dr. Toledo), con la cual en la actualidad se amplió la especialidad de ortodoncia y ortopedia maxilofacial, en la que se debe tener como objetivo la colocación de hueso y dientes en lugar correcto y adaptar la musculatura haciendo esfuerzos para mantener la simplicidad. Sus criterios son. Tratamiento global, estética facial y dental, corrección de problemas sistémicos, redirección del crecimiento y -desarrollo

cráneo facial, correcta función de la articulación temporomandibular, estabilidad y calidad de vida.

Es indispensable la fusión de la Ortodoncia y la Ortopedia Maxilofacial, esto tiene como sustento científico un estudio realizado en el Centro Mexicano de Estomatología a pacientes que asisten a tratamiento, presentando una incidencia del factor sagital como causa de las displasias, dando como resultado: Clase I 28%, clase II 66% y clase III 6%.^{7 8}

Considerando el estudio anterior, nos damos cuenta que no solo se requiere de Ortodoncia, ya que como su nombre lo indica solo se realizará corrección de maloclusiones, requiriéndose o no las extracciones. Los pacientes clase II y clase III, según las alteraciones que presenten, requerirán además de tratamiento ortopédico funcional. Por lo que el objetivo actualmente es corregir los tres componentes principales del sistema estomatognático maxilofacial.

- Dientes – Maloclusión.
- Hueso – Displasias
- Musculatura – Discinesias.

Una pregunta fundamental para este trabajo de tesis es ¿Cuándo empezar?, en la escuela moderna se indica iniciar el tratamiento ortodóntico – ortopédico a la edad más temprana posible, 0-6 años de edad y en el momento que se detecte el problema.

Iniciando el tratamiento a la edad más temprana posible y corrigiendo las displasias, disfunciones y maloclusiones, nos ofrece las siguientes ventajas:

⁷ TOLEDO M., Víctor, **Simplificación del Tratamiento Ortodóntico Quirúrgico** en Adultos, editorial AMOLCA, año 2004.

⁸ SIMONES, Op. Cit, nota 2, p.p. 4-7,

- Redirección del tratamiento y desarrollo cráneo- facial.
- Corrección de la función muscular.
- Mejora de los problemas sistémicos (deglución y respiración).
- Hábitos.
- Guías de oclusión

EDAD DE CRECIMIENTO Y DESARROLLO.

Crecimiento. De acuerdo con el diccionario Webster de la lengua inglesa se define como el desarrollo en tamaño o el desarrollo progresivo.

La edades de crecimiento.- es de los 6 a los 12 años, aunque también puede variar de acuerdo al sexo, ya que como sabemos las niñas se desarrollan mas rápido que los niños, lo cual a los niños en este periodo se puede extender hasta los 15 años y en las niñas puede variar ya que la presencia de la menstruación marca el fin del desarrollo activo óseo.

Es el periodo donde el desarrollo facial de los niños, es más activo que en otras etapas, estamos a tiempo de modificar ciertas alteraciones que ocurren en el crecimiento.

EMBRIOLOGIA

Para hablar de crecimiento iniciaremos hablando de manera general sobre embriología craneofacial, esto nos ayudara a comprender la naturaleza de las maloclusiones o mal posiciones dentarias.

Con la fecundación del óvulo y su implantación en la mucosa uterina, se inicia nuestro crecimiento, con la organogénesis (formación de los órganos) fetal, la cual se concluye en el tercer trimestre de gestación. En este periodo el-

organismo tiene una alta vulnerabilidad a los agentes patógenos y estos pueden traer consecuencias catastróficas, que a veces culminan con el aborto o malformaciones de gravedad.

Los órganos se definen y modelan entre el cuarto y el sexto mes, y luego entre el séptimo y el noveno se verifica el crecimiento y la maduración facial.

El cráneo puede ser dividido en dos partes: el neurocráneo que protege al cerebro y el esplanocráneo del que se deriva el esqueleto facial. La base del cráneo o condrocráneo, abarca ambas partes. (figura 1)

La estructura esquelética de la cara se forma alrededor del estomodeo, este se delimita superiormente por el proceso nasal, lateralmente por los procesos maxilares, y en la inferior, los procesos mandibulares.

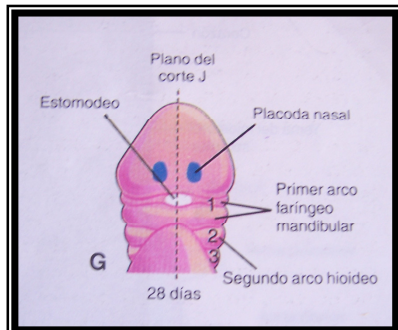


Fig. 1: vista facial embrionaria que ilustra la ubicación del estomodeo.

En el fondo el estomodeo se fusiona el ectodermo y endodermo de la porción cefálica intestinal, y se presenta la formación de la lámina oral, por debajo de esto están los surcos y los arcos braquiales. (figura 2)

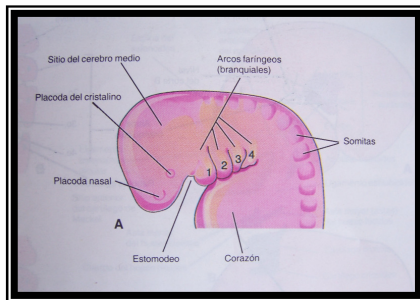


Fig. 2: Arcos braquiales.

El primer arco braquial se diferencia en ambos lados en una porción dorsal (procesos maxilares) y una ventral (los procesos mandibulares).

En la unión de los proceso maxilares con el proceso fronto-nasal en la porción media, se forman los procesos maxilares con los contornos de la cavidad oral y la de la región nasal.

Estructuras derivadas de los componentes de los arcos faríngeos son:

- Primer Arco (Mandibular) (figura 3)
 - Nervio trigémino
 - Músculos de la masticación
 - Tensor del tímpano
 - Tensor del velo del paladar
 - Martillo
 - Yunque
 - Ligamento anterior del martillo
 - Ligamento eseno mandibular

- Segundo Arco (Hiodeo)
 - Nervio facial (figura 4)
 - Músculos de la expresión facial
 - Estribo
 - Estilohiodeo
 - Apófisis estiloides
 - Asta menor del hiodeo
 - Ligamento Estilohiodeo

- Tercer Arco
 - Nervio glossofaríngeo
 - Estilo faríngeo
 - Asta mayor del hiodeo

- Cuarto y sexto Arcos:
 - Rama laríngea superior del Vago
 - Rama laríngea recurrente del Vago
 - Cricotirodeo
 - Elevador del velo del paladar
 - Constrictores de la faringe
 - Músculos estriados del esófago
 - Cartílagos tiroides, cricoides, aritenoides, corniculado y cuneiforme

Por todo lo anterior la alteración en la formación a nivel fetal, puede originar determinados cuadros clínicos de interés ortognatodóntico. Ya que una alteración

de los procesos maxilares y mandibulares, puede originar un aumento y/o disminución en el tamaño de estos.^{9 10 11}

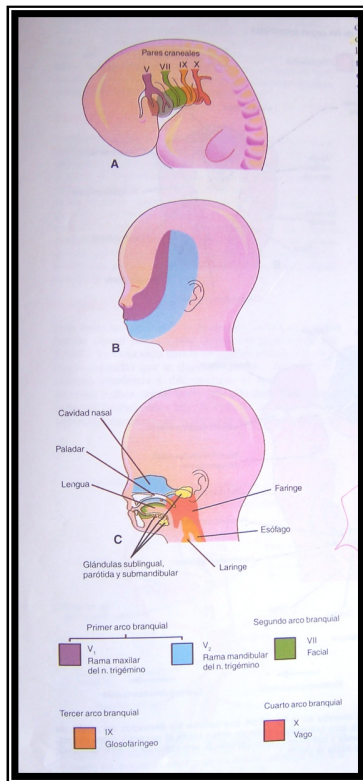


Fig. 3 : A, vista de la cabeza y cuello de un embrión a las cuatro semanas que muestra la intervención de los arcos braquiales. B, Feto a las 20 semanas que muestra la dirección superficial de las dos ramas caudales del primer arco. C, Vista lateral de cabeza y cuello que muestra la distribución de los nervios braquiales.

⁹ Rossi, Massimo, *Ortodoncia Practica*, 1 edición, editorial AMOLCA, Colombia, 1998. Pág. 7-8

¹⁰ MOORE, Keiht L., *Embriología clínica*, 6ª edición, Mc Graw Hill, USA, 1998. Pág.: 230, 233-235.

¹¹ Escobar Muñoz, Fernando, *Odontología Pediátrica*, 1ª edición, AMOLCA, Caracas, Venezuela, año 2004. Pág.: 305- 33

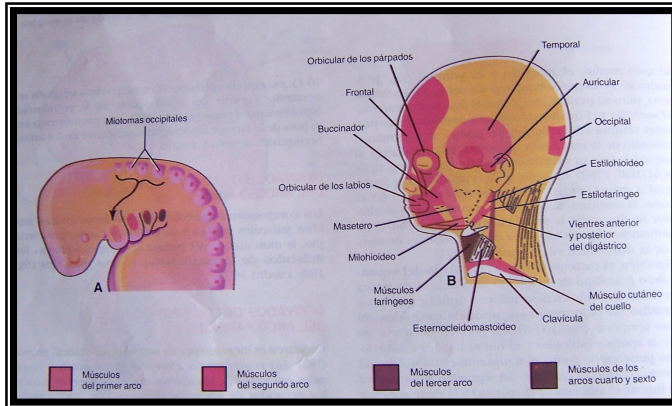


Fig. 4: Distribución de los músculos faciales derivados de los arcos braquiales.

CRECIMIENTO CRANEO- FACIAL

Una de las interrogantes básicas de esta época, es la determinación de los mecanismo de control de crecimiento óseo, como es obvio, si estos fueran conocidos, se podrían tener la posibilidad de el control, con las predecibles ventajas clínicas que esto nos presenta para corregir las desviaciones de normalidad que hay. Las dificultades de este objetivo se establecen en la complejidad del problema, ya que existen hasta la fecha varias teorías, todas ellas controvertidas.

Entre ellas se encuentran:

1.-Centros de Crecimiento Versus sitios de crecimiento (1950).- se pensaba que la cabeza y la cara crecían a partir de centros de crecimiento que estaban bajo control genético estricto. El concepto centro de crecimiento surgió aquí por la observación del crecimiento de los huesos largos.

Se pensaba también que durante el crecimiento las suturas craneo faciales generaban ese tipo de fuerzas, las cuales separaban los diferentes huesos del complejo craneofacial. A la fecha hay muchas pruebas que establecen que las suturas son un mecanismo de crecimiento adaptable. La mayor parte de las suturas del cráneo se cierran alrededor de los 5 años de edad, pero algunas suturas faciales permanecen abiertas durante la pubertad, esto nos permiten la adaptación del hueso de la cara y cráneo.

Los cóndilos mandibulares algunas ves también se consideraron centros de crecimiento con capacidad de dirección, en la actualidad se piensa que poseen un mecanismo de crecimiento adaptable. Ya que el cartílago de los cóndilos crece en la periferia y es muy sensible al estímulo mecánico. Durante el crecimiento la mandíbula cambia de posición en forma continua para obtener la mejor ventaja funcional posible. Estas reubicaciones alteran la posición de los cóndilos en las fosas glenoideas por remodelación de las fosas y crecimiento del cartílago de los cóndilos.

2.- Teoría del tabique nasal del crecimiento cráneo facial.- estableció Koski y Scott que el único centro de crecimiento es sería el cartílago del Septum nasal, por lo que si se remueve precozmente se comprometería el crecimiento anteroposteior de la cara.

3.- También esta la teoría de la matriz funcional.- (1960) por Moss y Salentijn sugerían que la cabeza lleva acabo varias funciones vitales y que las estructuras craneofaciales responden a los requisitos cambiantes, necesarios para desempeñar esas funciones. Según esta teoría, el crecimiento cráneo facial es el resultado de cambios en las matrices capsulares, que causan cambios espaciales en la posición de los huesos y de cambios en las matrices peri ósea, que producen otros, mas localizados, en el tamaño y la forma del esqueleto.

En el crecimiento craneo facial, el hueso crece por un mecanismo de aposición y resorción; el primero a expensas de las células osteoblasticas y el segundo a costa de las células osteoclasticas. Las células que forman el tejido óseo permanecen atrapadas en la matriz osteoide que se clasifica, y por causa de esto, no pueden multiplicarse. Por este motivo el hueso crece por aposición a expensas del periostio y el endosito.

El esqueleto craneo facial deriva de 3 procesos diferentes: condrogenesis, que es la formación de cartílago, formación endocondral del hueso que es proceso de conversión del cartílago en hueso y formación intramembranosa de hueso que es el proceso de formación ósea partir del mesenquima indiferenciado.

El hueso puede formarse directamente de osteoblastos (osificación intramembranosa) o mediante un precursor cartilaginoso (osificación endocondral). En este último caso los condroblastos forman inicialmente- cartílago, que a su vez se clasifica y es invadido por tejido osteogenico para formar hueso.

- Formación intramembranosa de hueso.- el hueso intramembranoso deriva de las células de la cresta neural. La formación de hueso membranoso en el craneo tiene lugar en la mandíbula, durante la última parte de la sexta semana prenatal. Hacia la octava semana aparecen centros de osificación en el craneo y en las regiones faciales, en zonas donde hay fuerzas de tensión leves.
- Formación endocondral de hueso.- el primer indicio de que el cartílago se esta convirtiendo en hueso en el esqueleto craneo facial, se presenta durante la octava semana prenatal. En el esqueleto craneo facial solo- los huesos de la base de craneo y de algunas porciones del craneo derivan de la formación endocondral de hueso.

El mecanismo de crecimiento es activo en los jóvenes, es decir, en ellos hay más aposición ósea que resorción. En el adulto hay un equilibrio en el proceso de la aposición y resorción ósea y en las personas adultas la resorción es mayor que la aposición.

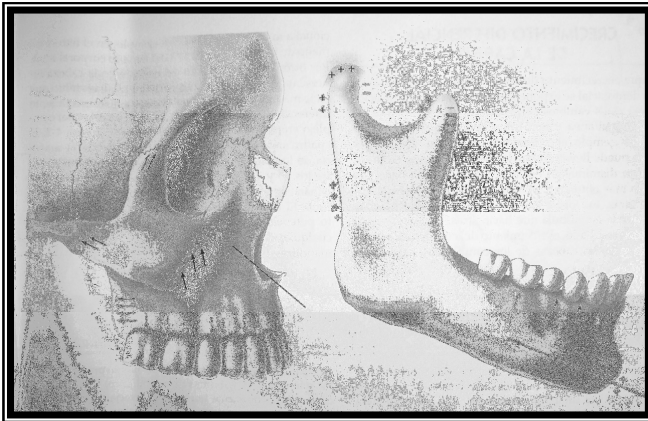


Fig. 5: Crecimiento del complejo nasomaxilar (izquierda) y crecimiento de la mandíbula (derecha).

Los mecanismos de crecimiento de hueso pueden ser:

- Remodelación.- aquí interviene el proceso de resorción y aposición. El hueso no crece por igual en toda su extensión.
- Desplazamiento primario.- el proceso de aposición en un área ósea y resorción en un área opuesta.
- Desplazamiento secundario.- durante el crecimiento, cuando una pieza ósea puede sufrir un movimiento especial.

Teniendo ya un conocimiento acerca del mecanismo de crecimiento de los huesos, nos enfocaremos al crecimiento del esqueleto facial, el cual es complejo, tanto por los factores que los controlan y los modifican como las relaciones que hay entre cada hueso, ya que el desplazamiento primario y secundario y la remodelación ósea, dificultan el entendimiento del patrón de crecimiento.

También es importante conocer la edad ósea, ya que el tratamiento ortopédico, está unido al periodo de maduración del paciente

Primero hablaremos del cráneo. En el recién nacido es muy redondo y los huesos son delgados, es más grande con respecto al resto del esqueleto, y la cara también es más pequeña que la bóveda craneal.

De acuerdo con Massimo Rossi a la edad de 5 años alcanza las dimensiones de las de un adulto.

Pero también Bishara dice que la cavidad craneana alcanza 87% de su tamaño adulto a la edad de 2 años, 90% a los cinco años y 98 % a los 15 años. Entre esta edad y la madurez los cambios de crecimiento son principalmente secundarios a la formación de los senos frontales y al engrosamiento de la porción anterior del hueso frontal. Por esto el crecimiento de la bóveda craneana sigue la curva neural, es decir, que en los primeros años es más rápido y de ahí es de menor velocidad.

También el crecimiento de la bóveda craneana es de adaptación al aumento del tamaño del cerebro.

A continuación hablaremos del crecimiento que normalmente tienen las partes que conforman los huesos cráneo faciales.

A) Crecimiento de base de cráneo

El crecimiento de la base del cráneo es un crecimiento en sentido antero posterior a expensas de las sincondrosis (unión mediata de huesos por cartílago- Diccionario Masson) esta es esfenoccipital, esfenoetmoidal, intersfenoidal e intraoccipital, esta disposición permite un aumento rápido en la longitud de la base del cráneo. (Figura 6)

Moyers afirma que el crecimiento de la base del cráneo, tiene efecto directo en la posición espacial de la parte media de la cara y la mandíbula. El crecimiento de la bóveda craneal se completa antes que el del maxilar.

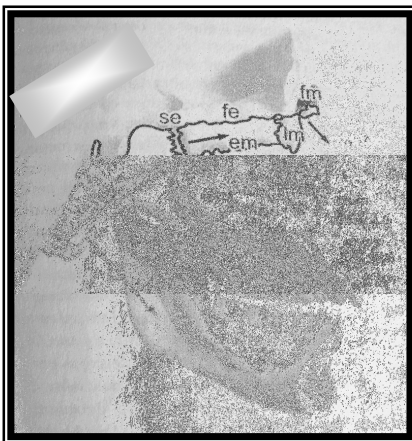


Fig. 6:
Dirección de crecimiento de la base de cráneo, de la mandíbula y del maxilar.

Este descinde por reabsorción y aposición, crece hacia abajo y se localiza inferiormente por reabsorción perióstica sobre el lado nasal y por aposición perióstica sobre el lado oral. (figura 7)

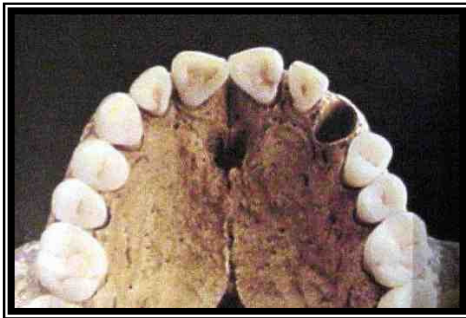

Fig. 7
Estructura ósea
del paladar

C) Crecimiento de la región nasal:

Las superficies de revestimiento de las paredes óseas, el piso de cada fosa nasal (excepto la parte mas superior), y el hueso nasal, son zonas reabsortivas, mientras que el lado bucal del paladar óseo y el techo de la fosa nasal son de aposición. (Figura 8)

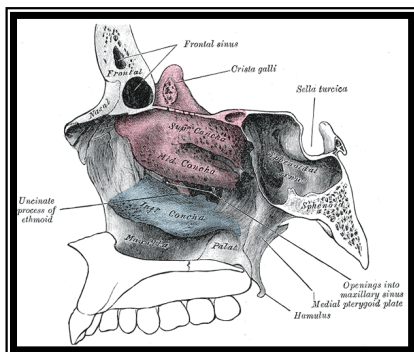


Fig. 8:
Anatomía de la
región nasal

las orbitas:

Este es muy complejo ya que las orbitas están formadas por muchos huesos distintos (maxilar, etmoides, lagrimal, frontal, malar, alas mayores y menores del esfenoides), y estos presentan distintos ritmos de crecimiento y desplazamiento por remodelación; sin embargo, los procesos de remodelación a nivel orbital son de aposición en casi todo su piso y techo, y conforme el lóbulo frontal se expande hacia delante y abajo, el techo orbitario crece en sentido antero inferior por reabsorción en el lado craneal y aposición del orbitario. (Figura 9)

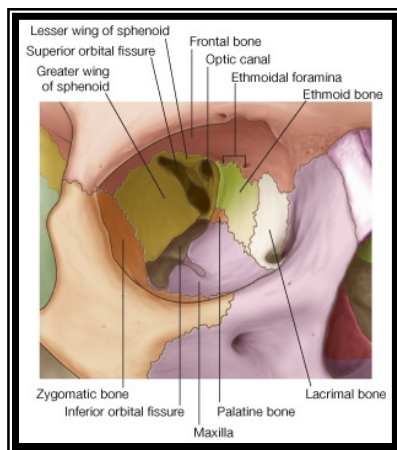


Fig. 9 :
Cavidad orbitaria.

E) Crecimiento de las cavidades neumáticas:

El seno maxilar, en un principio es hueso esponjoso que luego se reabsorbe progresivamente con el crecimiento hasta formar una cavidad que ocupa la mayor parte del compartimiento supraorbitario. Durante el crecimiento, las superficies internas son casi todas reabsortivas mientras que las paredes contiguas a las fosas nasales son de aposición.

El seno frontal, surge por la migración hacia delante de la lámina interna de la frente, debido al crecimiento del lóbulo frontal, una vez que se detiene,- cesa el

crecimiento de la lámina interna, entonces la lámina externa continúa migrando en dirección anterior separándose.

F) Crecimiento de la región malar:

Se da por aposición en el lado posterior de la eminencia malar y reabsorción en la superficie anterior, pero el pómulo se reubica hacia adelante a medida que se agranda. En la medida que la región malar crece y se reubica en dirección posterior, la zona nasal contigua se expande en sentido anterior, de forma tal que se extiende y se amplía de manera notable el contorno entre ambas regiones resultando una nariz cada vez más protrusiva y una cara más profunda. (Figura 10)

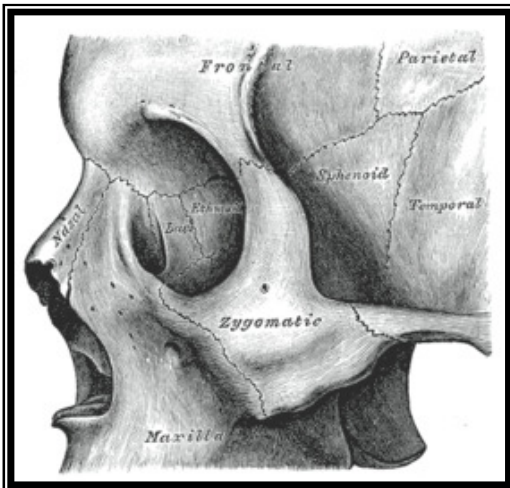


Fig. 10 :
Región malar.

G) Crecimiento del maxilar

El maxilar crece por aposición y resorción en casi toda su extensión y por proliferación del tejido conjuntivo sutural en los puntos que se une con el frontal, cigomático, palatino y proceso pterigoideo del esfenoides.

Según establece Bishara hay áreas de aposición en el maxilar y son: la tuberosidad, proceso alveolar, la región de la espina nasal anterior, sutura frontomaxilar, sutura cigomaticomaxilar. Sutura pterigopalatina y la superficie bucal del paladar.

También menciona que las áreas de resorción son: porción nasal del proceso palatino del maxilar, superficie vestibular del maxilar anterior al proceso zigomático y la región del seno maxilar.

La base de cráneo influye en el crecimiento del maxilar que es de origen membranoso y el septo nasal cartilaginoso es el orientador del crecimiento hacia abajo y adelante del complejo maxilar.

Por el aumento de los huesos de origen cartilaginosos sobre los de origen membranoso, el crecimiento a lo ancho termina tempranamente, siguiendo el crecimiento neural ya mencionado del cráneo.

El trayecto de crecimiento del maxilar es predominante hacia atrás y hacia arriba, pero su desplazamiento es hacia adelante y hacia abajo. (figura 11)

El aumento de hueso en la región de la tuberosidad maxilar, durante la fase de crecimiento, es el que permitirá que los molares permanentes tengan espacio para la erupción.

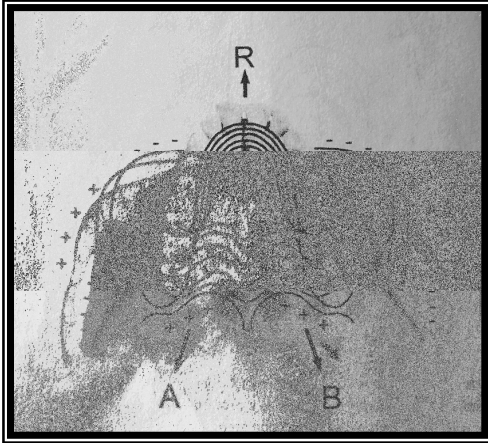


Fig. 11 :
Crecimiento real del maxilar y el arco cigomático en dirección posterior

H) Crecimiento de la mandíbula.

La mandíbula en el recién nacido no está completamente unida en la línea media, pero a fines del primer año esas mitades se unirán para formar un hueso parabólico.

Las diferentes partes de la mandíbula son el cuerpo y dos ramas, que dan apoyo a los condilos y a las apófisis corónides.

Se desarrolla lateralmente del cartílago de Meckel (componente del primer arco braquial) y al principio de la vida intrauterina este cartílago desaparece, con excepción de los pequeños fragmentos, que formarán los huesos yunque y martillo. Secundariamente condilos, apófisis corónides y probablemente en el ángulo mandibular, se forma tejido cartilaginoso, cuya osificación es muy importante en el crecimiento mandibular.

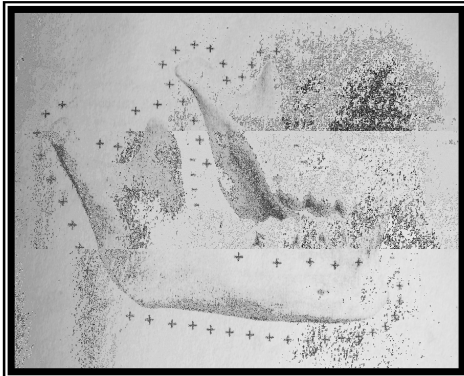


Fig. 12 :
Esquema que representa
las áreas de crecimiento
de la mandíbula

Como ya mencionamos anteriormente, algunos autores consideran que el cóndilo es el principal centro de crecimiento mandibular, porque ahí existe un cartílago hialino, este cartílago está recubierto por una gruesa capa de tejido conjuntivo fibroso, que a su vez favorece un crecimiento por aposición, el crecimiento de la cabeza del cóndilo tiene lugar en dirección ascendente y hacia atrás. El crecimiento de la mandíbula es un desplazamiento hacia abajo y adelante. Este desplazamiento y el del complejo nasomaxilar permiten el crecimiento de la faringe, la lengua y otras estructuras relacionadas. (Figura 12)

El aumento de los condilos compensa el desplazamiento vertical de la mandíbula y este da lugar a la erupción de los dientes. También la resorción ósea en el borde anterior y la deposición ósea en el posterior, de las dos ramas, son responsables del crecimiento en sentido antero posterior de las ramas y el cuerpo de la mandíbula.

Además del cóndilo, debemos considerar otras áreas de crecimiento por aposición en la mandíbula y son: el borde anterior de la rama ascendente, proceso alveolar, borde inferior del cuerpo, escotadura sigmoidea, apófisis corónides y el mentón.

También las áreas de resorción son: el borde anterior de la rama ascendente y la región supramentoniana.

En la mandíbula aumenta el crecimiento en el borde posterior de la rama ascendente, por lo que permite que haya espacio para la erupción de los molares permanentes y como veremos posteriormente este crecimiento es muy importante en la sobremordida.

Ferreira¹² establece que muchos estudios demostraron que la anchura de la mandíbula cambia muy poco después del sexto año de vida.

Según Graber, la aposición ósea en la región mentoniana en el hombre puede ser extenderse hasta la edad de 23 años, sentido menos evidente y precoz en la mujer. ¹³

TENDENCIAS DE CRECIMIENTO Y DIFERENCIAS FACIALES.

Entre los individuos hay diferencias de tamaño, así como de direcciones, rapidez o cronología del crecimiento.

Los picos de crecimientos van desde el nacimiento hasta la adultez se observan tres picos de crecimiento acelerado: el primero ocurre desde el nacimiento hasta los tres años de edad; el segundo pico de crecimiento es observado entre los 6 y 7 años en niñas y de 7 a 9 años en niños; el tercer pico de aceleración es denominado circumpuberal, y como su nombre lo indica, ocurre cercano a la pubertad y no concuerda con una edad cronológica específica.

¹² Vellini Ferreira, Flavio, Pág.: 49-50 Op. Cit. Nota 3 , p.p. 133-132;

¹³ Bishara Op. Cit. Nota 5 ,p.p.: 45-46.

Este último pico de crecimiento es el período de máxima aceleración de desarrollo óseo, que coincide con la aparición de las características sexuales secundarias y con excepción de los primeros años de crecimiento, es el período más evidente y efectivo en cuanto a crecimiento somático se refiere.

Entre estos períodos de crecimiento acelerado, se encuentran las etapas de desaceleración o paulatina, en las cuales se produce un crecimiento lento.

Las curvas de crecimiento de varones y mujeres sanos muestran las mismas tendencias generales y diferencias marcadas en el ritmo de maduración. En general las mujeres maduran dos años antes que los varones.

Como ya vimos anteriormente, el crecimiento de las diferentes zonas del complejo dentofacial se expone por separado, pero estos cambios se producen principalmente en forma simultánea y son interdependientes.

Las variaciones en la dirección del crecimiento facial en parámetros normales, indican un crecimiento orientado hacia abajo y adelante.

Los huesos faciales pueden tener diferentes velocidades y direcciones de crecimiento, provocando desequilibrios faciales y oclusales.

El maxilar y la mandíbula con dirección general de crecimiento pueden variar desde un tipo con tendencia horizontal, más favorable al tratamiento, hasta un tipo de crecimiento con tendencia vertical, menos favorables al tratamiento.

De acuerdo con Tweed clasifico las tendencias de crecimiento facial en tres tipos:

- 1.- tipo A.- el maxilar y la mandíbula crecen en armonía hacia abajo y adelante.
- 2.- tipo B.- el maxilar crece más rápidamente que la mandíbula.
- 3.- tipo C.- la mandíbula crece más rápida que el maxilar.

También el crecimiento cráneo facial puede ser dividido en categorías de acuerdo a su dirección:

- Crecimiento en sentido a las agujas del reloj.- El término "en sentido de las agujas del reloj" significa que la parte anterior de la cara está creciendo hacia abajo (hacia abajo y adelante, o hacia abajo y atrás) en proporción mucho mayor que la parte posterior de la cara. El crecimiento vertical del maxilar superior y los procesos alveolares superior e inferior son mayores que el de la zona posterior y el desplazamiento de la sínfisis se hace hacia abajo.
- Crecimiento en sentido inverso a las agujas del reloj.- En una cara que está creciendo en sentido inverso al de crecimiento en sentido inverso al de las agujas del reloj, la altura facial posterior y la profundidad facial está creciendo hacia abajo y adelante o hacia abajo y atrás en una proporción más rápida que la parte anterior de la cara. El desarrollo vertical anterior es menor por que el crecimiento de la cavidad glenoidea y el cóndilo, y por lo tanto la sínfisis se desplaza hacia delante.
- Crecimiento directo hacia abajo.- El crecimiento directo hacia abajo ocurre cuando el crecimiento en altura de la parte anterior de la cara es igual en magnitud al de la parte posterior de la cara. En este tipo de crecimiento facial la sínfisis mandibular se mueve en forma casi directa hacia abajo.

Este tipo de crecimiento solo es posible cuando exista un equilibrio de los incrementos en la zona anterior y posterior de la cara.

El método más utilizado actualmente por su simplicidad y exactitud es el de Bjork modificado por Grave-Brown, el cual no establece propiamente edades esqueléticas, sino los períodos de crecimiento en el individuo.

Según este método, encontramos nueve estadios de maduración esquelética, presentando cada uno ciertas características que lo evidencian.

Este método es a través de la valoración radiográfica de los huesos de la mano, en ella se evalúa la aparición de los huesos del carpo, también se toma en cuenta la relación que existe entre la diáfisis del radio, cubito y las falanges proximal, media y distal con sus respectivas epífisis. Así, los huesos del carpo al iniciar su calcificación nos da una idea de la maduración ósea del niño, este comienza por el Hueso Grande y el Hueso Ganchoso (3 meses de edad aprox.), seguidos por el Hueso Piramidal (2 años y 6 meses de edad aprox.), el Hueso Semilunar (3 años en la hembra, 3 años y 6 meses en el varón aprox.), el Trapecio (3 años y 6 meses en la hembra, 4 años en el varón aprox.), el Escafoides y el Trapezoide (4 años y 6 meses en la hembra, 6 años y medio en el varón aprox.). Posteriormente inicia su calcificación el Hueso Pisciforme (3er Estadio de Maduración) y por último el Hueso Sesamoideo (4to Estadio de Maduración) (Figura 13)

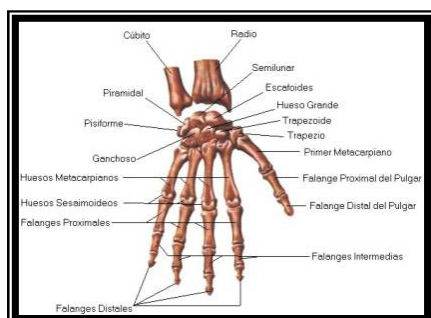


Fig. 13 :Estructuras de la mano que se toma en cuenta para determinar la edad de crecimiento

FASE I - Espera

- Primer estadio de maduración.- La diáfisis de la falange proximal del dedo índice, muestra la misma anchura que la epífisis. Este estadio comienza aproximadamente 3 años antes del brote de crecimiento puberal.
- Segundo estadio de maduración.- La diáfisis de la segunda falange del dedo medio muestra la misma anchura que la epífisis.

FASE II – Aceleración

- Tercer estadio de maduración.- La osificación visible del hueso pisiforme., comienza a observarse delimitación de la apófisis unciforme del ganchoso. Igual anchura entre la diáfisis y epífisis del Radio.
- Cuarto estadio de maduración.- inicia la mineralización del hueso sesamoideo, existe una buena delimitación de la apófisis unciforme del ganchoso. Este estadio se alcanza poco antes o al inicio del brote de crecimiento puberal.

FASE III - Crecimiento Máximo

- Quinto estadio de maduración.- La diáfisis rodea a modo de capuchón a la epífisis, a nivel de la segunda falange del dedo medio, al igual que nivel de la falange proximal del pulgar y también al Radio. Este estadio de osificación coincide con el brote máximo de crecimiento puberal.

FASE IV – Decreciente

- Sexto estadio de maduración.- Hay una Fusión visible de la diáfisis y epífisis de la falange distal del dedo medio. Al alcanzarse este estadio de maduración, termina el brote de crecimiento puberal.

- Séptimo estadio de maduración.- También hay una Fusión visible de la diáfisis y epífisis de la falange proximal del dedo medio.
- Octavo estadio de maduración.- Visualización del hueso sesamoideo. La osificación del sesamoideo aparece en forma de almendra, localizada entre la distal del metacarpo 1 y la epífisis de la falange proximal del pulgar. Su osificación se inicia 6 meses después del inicio de la unión epífisis- diáfisis de la falange proximal del pulgar. Las primeras señales de osificación aparecen en las diferentes razas, entre 10 y 12 años en los individuos del sexo femenino y entre 12 y 15 años en el sexo masculino. El sesamoideo nunca surge después del pico de velocidad de crecimiento puberal (PVCP) su imagen radiográfica con contornos nítidos indica que el PVCP ya ocurrió y el crecimiento futuro será progresivamente menor en velocidad.

FASE V - Fin del crecimiento

- Noveno estadio de maduración.- Hay una Osificación total de la diáfisis y epífisis del Radio. Al llegar a este estadio, termina la osificación de todos los huesos de la mano y, al mismo tiempo, el crecimiento óseo.

ELEMENTOS QUE CONTROLAN EL CRECIMIENTO CRANEOFACIAL.

Los genes son los portadores de la información genética en los órganos vivos. Están contenidos prácticamente en su totalidad en las moléculas de ADN que forman los cromosomas, aunque también se encuentran en las mitocondrias.

En el humano, el núcleo de las células eucarióticas tienen 22 cromosomas autonómicos y cromosomas sexuales los genes codifican y regulan la síntesis de las innumerables proteínas estructurales y enzimas que forman parte de los seres

vivos. Pero existe el mismo número de genes que- proteínas en función del tiempo, de las necesidades de los procesos celulares y de la actividad de otros genes reguladores

Son los genes que intervienen en la ontogenia (desarrollo del ser organizado individual a partir del óvulo), regulando el desarrollo de los órganos y tejidos. Sus mutaciones provocan la aparición de malformaciones. Estos genes no codifican proteínas estructurales o enzimas, si no codifican bien los factores de transcripción o bien moléculas que actúan como morfogenos (elementos que intervienen en el desarrollo de la forma).

Van Limbrog catalogo los factores que controlan el crecimiento llamándolos factores genéticos intrínsecos, son los inherentes a los tejidos craneofaciales, los cuales los dividió en factores epigenéticos y factores ambientales, estos a su vez se dividen en locales y generales.

Los epigenéticos locales son aquellos órganos que tienen su propia contingente genético y manifiestan su influencia sobre estructuras con las cuales se relacionan. Son las matrices funcionales de Moss.

Los epigenéticos generales son las hormonas ya que controlan el crecimiento craneofacial

Los ambientales locales son las influencias locales no genéticas, originarias del ambiente externo, como es la presión externa local, fuerzas musculares, etc.

Finalmente, los factores ambientales generales son los representados por las influencias generales, no genéticas, que vienen de un ambiente externo como el suplemento alimenticio y el oxígeno.

Moyers, resumió el control del crecimiento craneofacial en que los factores intrínsecos controlan principalmente el crecimiento del condrocráneo y- que también controla el crecimiento del demoscráneo, que los cartílagos encontrados en la cabeza son centros de crecimiento, el crecimiento sutural es controlado por factores originarios de los cartílagos de la cabeza y otras- estructuras contiguas, el control del crecimiento del periostio se realiza principalmente por la influencia originaria de estructuras adyacentes de la cabeza, complementariamente al crecimiento sutural y del periostio están dirigidos por influencias ambientales no genéticas locales y que las influencias ambientales no genéticas locales controlan el crecimiento del condilo mandibular.

DESARROLLO DE LA DENTICION

Los cambios de los arcos dentarios, la erupción y oclusión dental, están íntimamente relacionados con la construcción y crecimiento facial.

Empecemos con el órgano dentario (O. D) esta anatómicamente dividido en corona, cuello y raíz, también esta compuesto internamente por capas las cuales son esmalte, dentina y pulpa. Todo esto se va formando en un proceso llamado dentinogenesis (Figura 14)

Es importante subrayar que el esmalte es el que le da la forma al O.D. y la producción de esmalte limitada por la corona, la formación de la raíz se da después que se formo la corona, por ello cuando el epitelio interno y externo del órgano del esmalte se unen y forman la vaina de Hertwing que guía la formación de la raíz, que en los dientes uniradiculares, la vaina mantiene su- forma circular y así delinea la raíz. En los dientes multiradiculares, la vaina forma pliegues

salientes separados por surcos profundos y en el tercio bulbar termina por fusionarse para formar las raíces independientes.¹⁴¹⁵¹⁶¹⁷

En los molares el plegamiento es en sentido vestíbulo lingual; en los superiores hay un pliegue en vestibular, uno en mesial y otro en distal; en los premolares birradiculares se dispone mesiodistalmente y los trirradiculares es igual a los molares superiores.

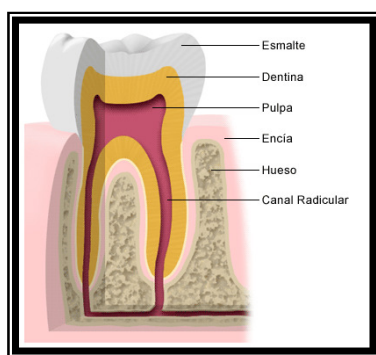


Fig. 14 : Elementos que conforman el órgano dentario.

❖ Dentición primaria.

Los dientes primarios son un total de 20 dientes (10 en la arcada superior y 10 en la arcada inferior), los cuales empiezan el proceso de calcificación entre el tercer y el cuarto mes intrauterino y en el sexto mes todos los dientes primarios ya han empezado su desarrollo. El primer diente en brotar que lo hace entre los seis y siete meses de edad, el último es el segundo molar primario que surge a los dos años a tres años con esto se tiene completa la dentición primaria. (Figura 15)

¹⁴ Vellini Ferreira, Op. Cit. Nota12, p. p.48-49.

¹⁵ Graber, Op. Cit. Nota 3, p. p123

¹⁶ http://www.ortodoncia.ws/publicaciones/2007/tratamiento_maloclusiones.asp

¹⁷ Toledo Op. cit . nota 7 p.p.105- 112

La secuencia de erupción habitual es: incisivo central, lateral, primer molar, canino y segundo molar. Los primarios mandibulares por lo general empiezan antes que los mandibulares.

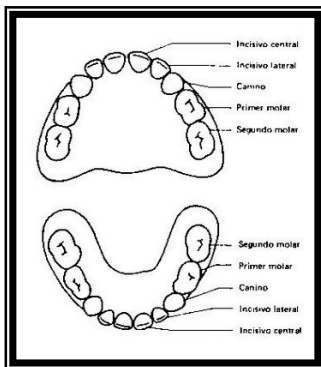


Fig. 15:
Dentición primaria

Su oclusión se caracteriza por una escasa sobremordida incisiva y resalte, los caninos tienen un apoyo en los primeros molares, ya que los segundos molares se deben relacionarse en un plano recto o vertical.

Durante esta dentición existen varios espacios que permiten un correcto establecimiento de la oclusión de la dentición permanente como lo son:

- Los espacios interdentarios.- pequeños espacios entre los dientes que aparecen en forma generalizada frecuentemente en la zona de los dientes anteriores, sin ellos tendremos problemas de espacio.
- Los espacios de primate.- espacio localizado en distal de los caninos temporales inferiores y en superiores en mesial.
- Espacio libre de Nance.- espacio que aparece cuando se remplazan los caninos y molares primarios por los permanentes siendo estos de 0.9 mm

e superior y de 1.7 mm en inferior.

- Espacio de Deriva.- es el espacio aprovechado por los primeros molares para su mesialización (Figura 16)

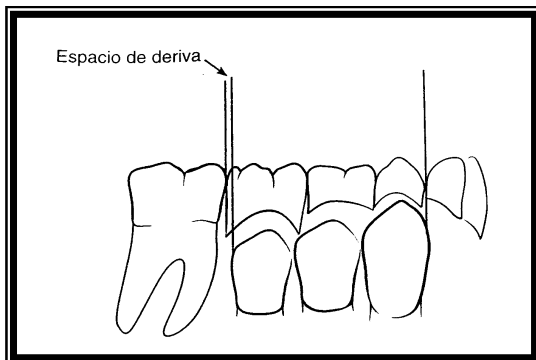


Fig. 16: Espacios Deriva existentes en la dentición primaria

Estos espacios van a permitir atenuar el apiñamiento de los incisivos permanentes que son de mayor tamaño, tanto en la arcada superior como en la inferior, también ya que el segundo molar temporal al ser de mayor tamaño en sentido mesiodistal y esto ayuda en la erupción de los caninos y premolares sin obstáculos.

❖ Dentición permanente.

En la dentición permanente son un total de 32 órganos dentarios, los cuales se desarrollan entre los tres y seis años, dentro del reborde alveolar. El primer molar permanente es el primero en calcificarse durante el segundo mes de vida posnatal y el tercer molar es el último cerca de los 8 a 9 años de edad. (Figura 17)

La secuencia más específica se hablará más adelante, pero de manera general es la siguiente: 1er molar, incisivo central, incisivo lateral, canino, 1er premolar, 2º premolar, 2º molar y 3er molar.

El remplazo de los dientes primarios por permanentes ocurre entre los 6 y 12 años. Pero el momento de erupción de los órganos permanentes puede variar dependiendo de cada diente y de cada individuo. Es importante mencionar, que las mujeres por lo general preceden a los varones en un promedio de 5 meses.

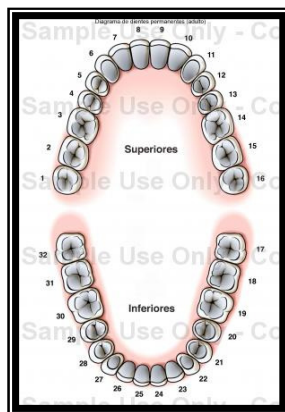


Fig. 17 :
Dentición permanente.

Bueno ya vimos que hay una dentadura primaria y permanente, pero también entre ellas existe una transición, es a lo que se le conoce como dentición mixta, la cual se describe a continuación.

Dos a seis años

A los dos años de edad, un gran número de niños posee 20 dientes clínicamente presentes y funcionales. Por lo tanto, este es un buen estilo para comenzar un análisis detallado de la dentición según la edad. Esto es importante, ya que las medidas preventivas e interceptivas solo son posibles cuando el

ortodoncista conoce los límites de tiempo normales en que se desarrollan estos fenómenos.

A los dos años de edad, los segundos molares se encuentran generalmente en proceso de erupción.

La formación de la raíz de los incisivos residuos esta terminada y la formación radicular de los caninos y primeros molares deciduos se acercan a su culminación. Los primeros molares remanentes continúan desplazándose, con cambios en su posición, hacia el plano oclusal. A los dos y medio años de edad, la dentición decidua generalmente está completa y función en su totalidad.

A los tres años de edad existen indicios del estado futuro de la oclusión, normalmente puede existir lo que posteriormente se llamará sobremordida excesiva con los incisivos superiores ocultando casi completamente a los inferiores al entrar los dientes en oclusión.

Entre los 3 y 6 años de edad, el desarrollo de los dientes permanentes continúan, avanzado más los incisivos superiores e inferiores. De los 5 a los 6 años de edad, justamente antes de la exfoliación de los incisivos deciduos existen más dientes en los maxilares que en cualquier otro tiempo. El espacio es crítico en ambos rebordes alveolares y arcadas.

Los dientes permanentes en desarrollo se están moviendo más hacia el reborde alveolar, los ápices de los incisivos deciduos se están resorbiendo los primeros molares permanentes están listos para hacer erupción, parece imposible que los dientes permanentes tengan suficiente espacio para ocupar su lugar

normal en las arcadas dentarias; pero los movimientos para ocupar espacio vital sigue. (Figura 18)

La pérdida de la longitud en la arcada, por caries, puede hacer bien marcadas las diferencias entre la oclusión y maloclusión.

La edad cronológica solo nos da una aproximación del orden del desarrollo. Como dice Moorres, "la edad filológica esta basada en la maduración de uno o mas tejidos". La formación dentaria es mejor método para calcular la edad la edad dentaria que la erupción de los dientes ya que es menos afectada por el ambiente, salvo durante el periodo de la pubertad.

Seis a siete años.

Entre los seis y siete años de edad hacen erupción los primeros molares permanentes. En este momento es cuando ocurre el primero de los ataque contra a sobremordida excesiva. Como dice Schwars: "existen 3 periodos de levantamiento fisiológico de la mordida.

Al hacer erupción los primos molares permanentes superiores e inferiores, el tejido que los cubre entra en contacto prematura, la propiocepción condicional el paciente para no morder sobre este "elevadores de la mordida natural; y así los dientes deciduos anteriores al primer molar permanente hacen erupción, reducción la sobremordida".

Simultáneamente, los incisivos deciduos centrales son exfoliados y sus sucesores permanentes comienzan su proceso eruptivo hacia el contrario con los incisivos de la arcada opuesta. Generalmente, los incisivos centrales inferiores hacen erupción primero, seguido por los incisivos centrales superiores

permanentes, estos dientes con frecuencia salen detrás de los dientes deciduos y se desplazan hacia adelante bajo la influencia de la presión lingual.¹⁸¹⁹

A los 9 y 10 años de edad, todos los dientes permanentes, salvo los terceros molares, han terminado su formación coronaria y deposición de esmalte. (Figura 18)

Los ápices de los caninos y molares deciduos comienzan a resorberse. Las niñas generalmente es adelantan un año o año y medio a los niños.

¹⁸ Bishara Op. Cit. Nota 5, p.p. 66-67

¹⁹ Vellini Ferreira Op. Cit. Nota 11 p. 59

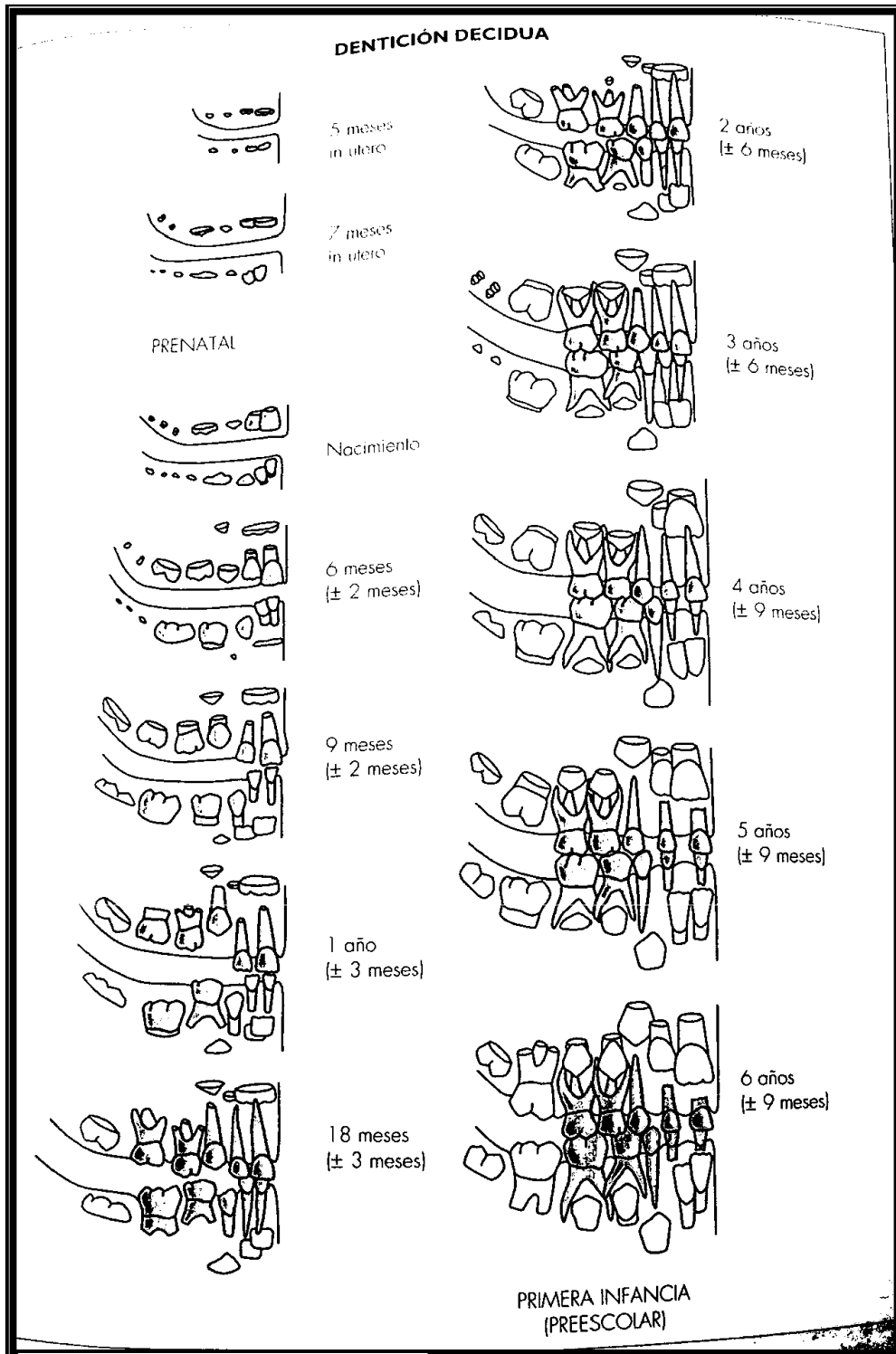


Fig. 18 Denticion de 5meses- 6 años

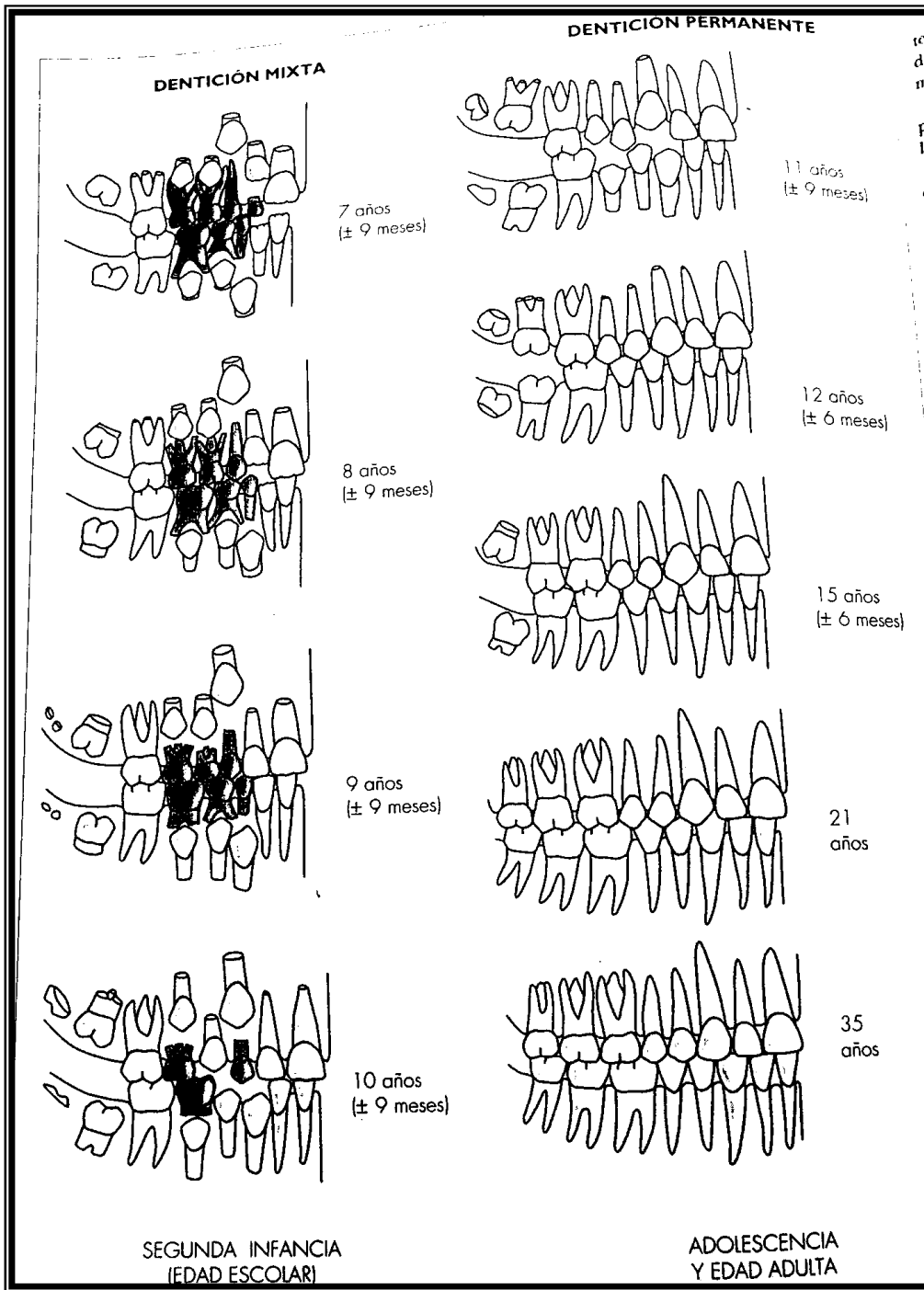


Fig. 19 Denticion de 7 – 35 años

Después de los 10 años de edad

Existe considerable variación en el orden de erupción. De los casos el canino mandibular hace erupción antes que el primero y segundo premolar inferior. En el maxilar superior, el primer premolar generalmente hace erupción antes que los caninos. El segundo premolar superior y el canino superior hacen erupción aproximadamente al mismo tiempo.

La erupción de los segundos molares generalmente sucede después de la aparición de los segundos premolares.

CAMBIOS DE DIMENSION: ARCOS DENTALES y ORGANOS DENTARIOS.

A medida que la dentición permanente va surgiendo, se van haciendo evidentes cambios morfológicos entre los dientes permanentes y los primarios. Wheeler (1958) ha descrito las siguientes diferencias fundamentales:

- Las coronas de los dientes primarios anteriores son más anchas en sentido mesiodistal, en comparación con su longitud crevicoincisal, que los dientes permanentes.
- Las raíces de los dientes primarios anteriores son más angostas en sentido mesiodistal. El aspecto morfológico de dientes como raíces angostas y coronas anchas en el tercio cervical de la raíz y la corona difiere notablemente del de los dientes permanentes. Cuando estas piezas dentales se examinan en sus caras mesial o distal, se observan hasta cierto punto las mismas características en la medición de las raíces y coronas a nivel del cuello. El reborde cervical del esmalte en el tercio cervical de la

corona, en sentido labial y lingual, es más prominente en los dientes primarios que en los permanentes.

- Las coronas y raíces de los molares primarios son más esbeltas en sentido mesiodistal en su tercio cervical, que en los molares permanentes.
- El reborde cervical de la cara vestibular de los molares primarios es mucho más prominentes, sobre todo en los primeros molares superiores e inferiores.
- Las raíces de los molares primarios son relativamente más esbeltas y largas que las de los permanentes. Así mismo sobresalen más en sentido apical, de manera que se extienden más allá de la silueta proyectada por las coronas. Esto también permite que haya más espacio entre las raíces para el desarrollo de las coronas de las piezas permanentes, antes que los molares primarios pierdan anclaje.
- Las caras bucal y lingual de los molares primarios son más planas por arriba de las curvaturas cervicales que la de los molares permanentes.
- Los dientes primarios por lo general son de color claro que los permanentes.

Bishara establece que la fase de transición de dentición primaria a la permanente también influye en la longitud del arco dental, su circunferencia y los anchos intermolares e intercaninos.^{20 2122}

²⁰ BOJ, JR., *Odontopediatría*, 1ª edición, Masson, Barcelona, España, 2005, pp. 27, 29- 3588-89;

²¹ SIM, Joseph M, *Movimientos dentarios menores en niños*, 2ª edición, Mundi, 1980, pp. 64-68;

²² Flavio, *Ortodoncia. Diagnostico y planificación clínica*, 2ª edición, Latinoamericana, 2004, pp.49-50;

El ancho intercanino en el arco maxilar aumenta 6.0 mm entre los 3 y los 13 años, continua, entre los 13 y 45 años alrededor de 1.7 mm. También entre los 3 y los 5 años en la fase primaria aumenta de ancho intermolar de 2.0 mm, entre los 8 y los 13 años aumenta 2.2 mm, y disminuye 1.0 mm hacia los 45 años. (Figura 20)

El ancho intercanino en el arco mandibular aumenta 3.7 mm entre los 3 y 13 años, entre los 13 y los 45 años disminuye 1.2 mm. Entre los 3 y los 5 años en la fase dentición primaria hay un aumento del ancho intermolar de 1.5 mm, de los 8 a los 13 años aumenta 1.0 mm y luego disminuye 1.0 mm hacia los 45 años.

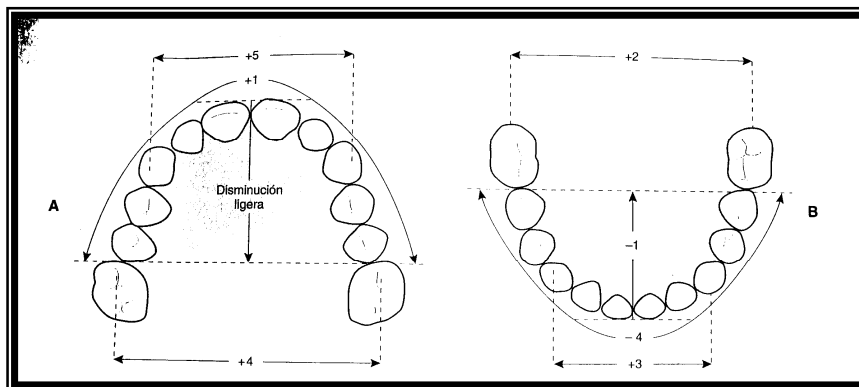


Fig. 20 : Diagrama que representa los cambios de dimensiones de los arcos dentales

LA RELACIÓN ENTRE LOS DIENTES Y LAS ARCADAS.

De acuerdo con el Massimo:

- El índice de Peck y Peck

La relación entre diámetros mesiodistal y vestibulo lingual de los incisivos inferiores, de acuerdo con los autores el primero es mayor o igual al segundo.

- Índice de Bolton aquí

La suma de los diámetros mesiodistales de los seis dientes anteriores antero inferiores (de distal de canino a distal de canino) es del 77% aproximadamente, (77.2%), de la suma de los mismos elementos superiores, mientras que de distal de primer molar a distal de primer molar, la suma es del 91% aproximadamente, (91.3%), de los análogos superiores.

Estos cambios influyen en el crecimiento facial, al igual que son fundamentales para la oclusión dental de la cual se va hablar a continuación

OCLUSION

Oclusión (definición tradicional) es la relación morfológica y funcional de contacto entre las superficies masticatorias de las piezas dentarias maxilares y mandibulares.

De acuerdo con Bishara la oclusión es la manera en que articulan todos los dientes maxilares y mandibulares.

Definición por los estudiados en el tratamiento de ADM es la relación morfológica y funcional dinámica entre todos los componentes del SE, incluyendo las piezas dentarias, los tejidos de soporte, el sistema neuromuscular, las ATM y el esqueleto craneofacial.

Los conocimientos de oclusión es fundamental en el trabajo ortodóntico, pues la mayoría de las veces hay necesidad de eliminar las causas para corregir las maloclusiones

Angle describe que la oclusión normal como una hilera de dientes dispuestos de manera uniforme, colocada en una curva elegante, con armonía entre los arcos superiores e inferiores. Según Angle, la clave de la oclusión normal en adultos es la relación antero posterior entre los primeros molares superiores e inferiores, su concepto de oclusión normal es en esencia la descripción de una oclusión ideal. Este autor afirmó que el conocimiento de la oclusión normal debe de incluir el de las relaciones normales de las superficies oclusales de los dientes permanentes y primarios, sus formas y estructuras, así como el crecimiento y desarrollo de los dientes mandíbulas y músculos. Angle pensaba que los primeros molares y los caninos eran los dientes más confiables.

Su descripción de las relaciones de los primeros molares y caninos en la oclusión normal era y sigue siendo una observación fundamental, en la que se basan los diagnósticos odontológicos en general y los ortodónticos en particular. También sugiere que en la oclusión normal, la cúspide mesiodistal del primer molar superior calza en la fosa existente entre las cúspides bucales mesial y distal del primer molar inferior.

Las vertientes mesial y distal de la cúspide mesiobucal del primer molar superior calzan entre la cúspide mesiobucal del segundo molar inferior. Las vertientes mesiales del canino superior ocluyen con la vertiente distal del canino inferior; la vertiente distal del canino superior ocluye con la vertiente mesial de la cúspide bucal del primer premolar inferior.

Cada uno de los dientes de ambas lados de la arcada tiene dos antagonistas o apoyos en la arcada opuesta, excepto los centrales inferiores y los terceros molares superiores.

Según los Institutos Nacionales de la Salud (National Institutes of Health, su sigla en inglés es NIH), son muy pocas las personas que tienen una oclusión perfecta. Sin embargo, la mayoría de las anomalías de oclusión son leves que no requieren tratamiento.

Para saber si hay una oclusión normal Koski definió varias normas que se deben de seguir:

- Norma de diagnóstico ayuda a establecer hasta qué punto un paciente se desvía de lo normal.
- Norma objetiva se basa en una técnica de medición reproducible, confiable y basada en métodos científicos
- Norma biométrica es una norma objetiva, derivada de la medida de una variable biológica en una muestra aleatoria de personas consideradas normales (cefalometría, ancho de arco son biométricas cuantitativas y la clase de Angle son ejemplos de biométricas cualitativas).
- Norma subjetiva se basa solamente en el juicio y prejuicios personales.
- Norma terapéutica es en esencia una meta del tratamiento de un paciente en particular.

También William Simones establece seis claves para verificar si se presenta una oclusión normal:

- La relación interarcos.
- Los ángulos de las coronas.
- Las rotaciones.
- Los puntos de contactos interproximales.
- La curva de Spee.

GENERALIDADES DE LAS MALOCLUSIONES.

Al hablar de maloclusiones nos referimos de una manera general de una desviación de la oclusión normal.

Pero de acuerdo con la Universidad de Virginia se refiere a cualquier grado de contacto irregular de los dientes maxilares superiores con el maxilar inferior.

Las maloclusiones poseen una etiopatogénia multifactorial, cuyos factores responsables se pueden dividir en términos generales, en factores generales y factores locales.

- Los factores generales corresponden a los sitios etiológicos primarios de una maloclusión, y son aquellos que afectan al conjunto de la oclusión. Estos incluyen los factores óseos (tamaño, forma y posición relativa de ambos maxilares), los factores musculares (forma y función de la musculatura orofacial), los factores dentales (tamaño dentario en relación al tamaño de los maxilares) y los otros tejidos blandos del sistema masticatorio.
- Los *factores locales* en cambio, no siempre están presentes en el desarrollo de una maloclusión y actúan de forma aislada o en combinación, superponiendo sus efectos sobre los factores generales. De esta forma determinan una anomalía adicional en el desarrollo de la oclusión y/o en la posición de los dientes.

Estos incluyen a las anomalías en el número de piezas dentarias (agenesias y supernumerarios), anomalías en el tamaño dentario, anomalías en la morfología dentaria (dehiscencia, concrecencia, fusión dentaria, geminación, ezquizodoncia, y “dens in dente”), pérdida prematura de piezas- dentarias

(temporales o permanentes), malos hábitos (succión digital, succión labial, succión de chupete y/o mamadera, interposición lingual, respiración oral, etc.) y otras causas (caries, traumatismos, etc.)

Las maloclusiones dentales, según la Organización Mundial de la Salud (OMS), ocupan el tercer lugar entre las enfermedades que constituyen riesgo para la salud bucal.

CLASIFICACION DE LAS MALOCLUSIONES.

Existen diferentes clasificaciones de las maloclusiones:

- Clasificación de Lischer

En 1912 Lischer introdujo una nomenclatura de amplio uso convencional. Respetando el concepto de Angle, en el que se consideraba como punto fijo de referencia los primeros molares superiores.

- Neuroclusión:
La clase I, es la que muestra una relación neutra de los molares.
- Distoclusión:
Es la clase II, por que el molar inferior ocluye hacia distal.
- Mesioclusión:
La clase III, el molar inferior ocluye en mesial.

- La clasificación etiopatogénica.

Según la localización preferente de la maloclusión se distinguen tres tipos de maloclusiones:

- Maloclusiones óseas: afecta a uno o ambos huesos maxilares en la zona alveolar o a nivel de las bases óseas repercutiendo en la intercuspidación.
 - Maloclusión muscular: El equilibrio muscular es el más alterado y el que causa la anomalía oclusal.
 - Maloclusión dentaria: Es propia de la dentición la que por su forma, tamaño o posición provoca la alteración oclusal.
- Clasificación topográfica:

Distinguen tres tipos de maloclusiones según el plano del espacio en que esté localizada:

- Maloclusión transversal:
Desviación en los segmentos bucales (mordidas cruzadas).
 - Maloclusión vertical:
Sobremordidas y mordidas abiertas.
 - Maloclusión sagital:
Relaciones antero posteriores de ambas arcadas.
- Clasificación de acuerdo con la extensión de la anomalía.
- Maloclusión local:
Esta es la circunscrita a una zona de la dentición afectando un diente o un pequeño grupo de dientes.
 - Maloclusión general.
Afecta a toda una arcada dentaria o a las relaciones conjuntas entre arcadas dentarias.

- Clasificación de Angle (1889)

Permite el análisis sagital de las arcadas dentarias, tomando como punto de referencia fijo al primer molar permanente.

Maloclusión clase I.- se encuentra la relación normal de los `primeros molares permanentes, aquí existe una relación sagital normal, las maloclusión consiste en las mal posiciones individuales de los dientes, la anomalía en las relaciones verticales, transversales o la desviación sagital de los incisivos. (Figura 21)

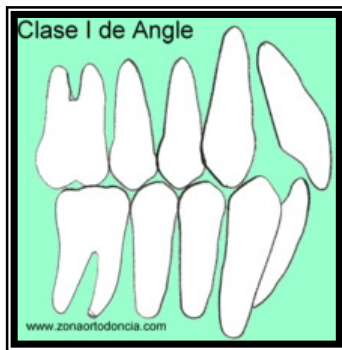

Fig. 21: Clase I de Angle

Maloclusión clase II.- Relación sagital anormal de los primeros molares: el surco vestibular del molar permanente inferior está por distal de la cúspide mesiovestibular del primer molar superior. Toda la arcada maxilar está hacia adelante o la arcada mandibular esta hacia atrás o retruida con respecto a la superior. Esta clase a su vez tiene divisiones o clasificaciones:

- División 1.- los incisivos están protuidos con resalte aumentado. (Figura 22)

- División 2.- los incisivos centrales superiores están retroinclinados y los incisivos laterales protuidos, existe una disminución del resalte y un aumento de sobremordida incisiva. (Figura 23)

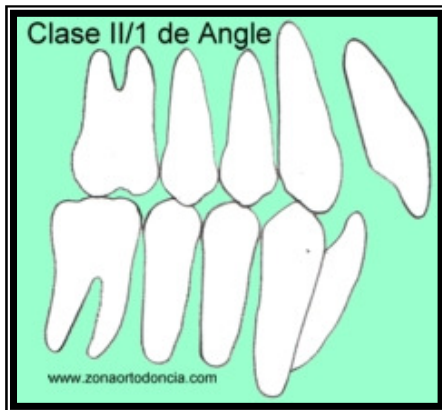

Fig. 22: Clase II división 1 de Angle

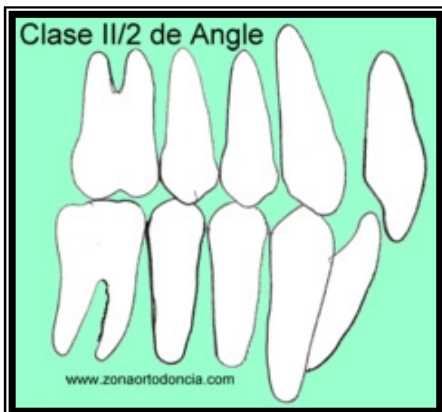

Fig23 : Clase II división 2 de Angle

Maloclusión clase III.- el surco vestibular del primer molar inferior esta por mesial de la cúspide mesiovestibular del primer molar superior. La arcada inferior esta adelantada o la arcada superior esta retruida con respecto al antagonista. La relación incisiva generalmente está invertida con los incisivos superiores ocluyendo por lingual de los inferiores. (Figura 24)

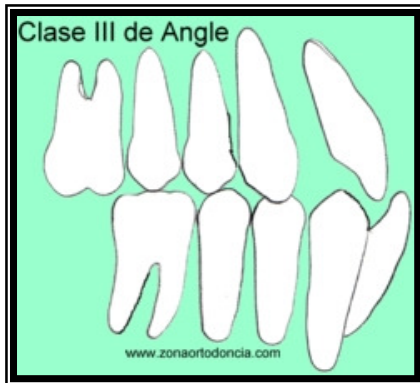

Fig. 24 Clase III de Angle

Entre las maloclusiones que podemos encontrar en un niño son:

- Mordidas cruzadas posterior
- Mordidas abierta dentoalveolar
- Mordida abierta esquelética.
- Sobremordida.
- Resalte (overjet)
- Prognatismo
- Retrognatismo
- Diastema maxilar
- Distocclusión esqueletal
- Desarmonía dentomaxilar por diente grande
- Desarmonía dentomaxilar por diente pequeño
- Agenesias
- Supernumerario ²³²⁴²⁵

²³ Pinkham, J. R, *Odontología pediátrica*, 3ª edición, editorial McGraw-Hill Interamericana, México, año 2001, pp.275-276,

2.2 SOBREMORDIDAS

CONCEPTOS DE SOBREMORDIDA

La definición de sobremordida según Graber, se refiere a un estado de sobremordida vertical aumentada, en donde la dimensión entre los márgenes incisales dentales superiores e inferiores es excesiva. (Figura 25)

Pero para términos mas generales la sobremordida es cuando los dientes superiores cubren a los dientes inferiores mas de lo normal.

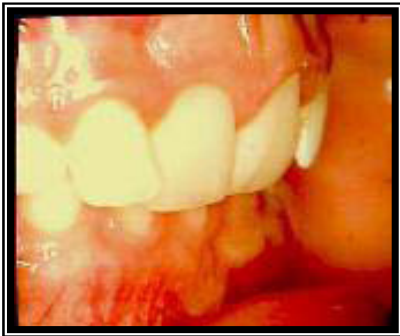

Fig25 .- Sobremordida

Pero para hablar de esta patología primero que nada estableceremos a que nos referimos cuando hablamos de normal.

Empezaremos con que los dientes anteriores presentan normalmente una posición labial respecto de los dientes anteriores mandibulares, presentan- una inclinación labial entre 12 y 18 grados respecto de una línea de referencia vertical, en la relación normal se observa un contacto de los bordes mandibulares con las

²⁴ Bishara, Samiere E, op. Cit. Nota 5, pp.65-66;109-112

²⁵ Rossi, Massimo, Op. Cit. Nota 9, p.p. 20-21 y 26

superficies linguales de los incisivos maxilares. Estos contactos se realizan en las fosas linguales de los incisivos maxilares en una posición aproximadamente de 4mm en sentido gingival respecto de los bordes incisivos.

En un examen clínico el plano labial normal para que los dientes anteriores mandibulares quedan ocultos por los dientes anteriores maxilares es de 3 a 5 mm.

También se establece que la función de los dientes posteriores aparte de la fragmentación de los alimentos, es la de mantener la dimensión vertical de la oclusión. Los dientes posteriores están alineados de tal forma que las fuerzas verticales de cierre pueden aplicarse en ellos sin que se produzcan efectos adversos en los dientes o en las estructuras de soporte.

Cuando existe el cierre mandibular hay fuerzas intensas en los dientes anteriores, con lo cual se presenta una tendencia a un desplazamiento labial de los dientes maxilares.

Por eso Jeffrey Okeson nos dice que la finalidad de los dientes anteriores no es mantener la dimensión vertical de la oclusión, sino guiar la mandíbula en los diversos movimientos laterales. Y el contacto de los dientes anteriores proporciona la guía anterior.

La guía anterior (Relación dinámica entre incisivos superiores e inferiores en todas las funciones) tiene un papel muy importante en la función del sistema masticatorio, ya que tienen una posición exacta la cual es de gran ayuda para examinar la relación tanto horizontal como verticalmente de las arcadas.

La distancia horizontal es que tanto sobresalen los dientes anteriores maxilares de los dientes anteriores mandibulares, y es denominada como

sobremordida horizontal normal, es decir esto es la distancia que existe entre el borde labial del incisivo maxilar y la superficie labial del incisivo maxilar. La distancia Vertical o sobremordida vertical, es la distancia que existe entre los bordes incisivos de los dientes anteriores antagonistas, esto es de aproximadamente entre 3 a 5 mm. (Figura 26)

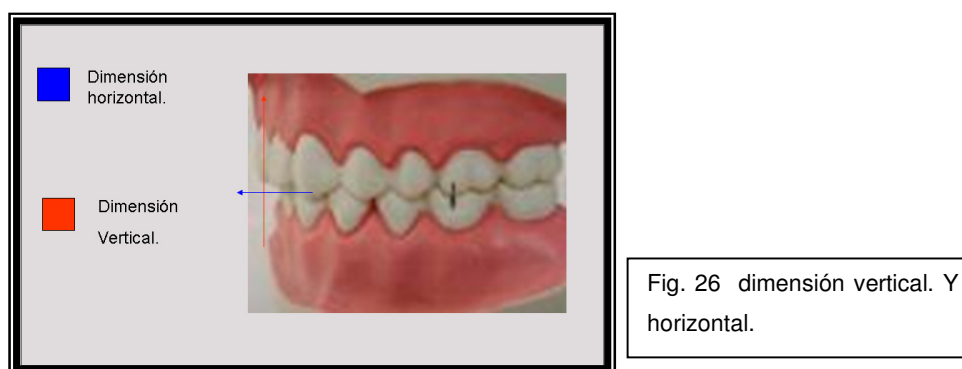

Fig. 26 dimensión vertical. Y horizontal.

Cabe mencionar que los niños menores de 6 años y tienden a tener una sobremordida propia de la edad, pero esta debe disminuir con el surgimiento del primer molar que va a dar el aumento en la dimensión vertical.

La sobremordida viéndola como patología o alteración de acuerdo con Stang, establece que es el tipo de maloclusión más lesiva para los tejidos dentarios y de soporte. Establece que para admitir que es una sobremordida profunda debe de tener más de 4mm de sobremordida o el solapamiento vertical de la corona clínica en los incisivos es más de un tercio vertical de la corona clínica de los incisivos inferiores.^{26 2728}

²⁶ Rodríguez Yáñez, Essequiel E. Op. Cit. Nota 4, pp10-15

²⁷ Bishara, Samiere E, Op. Cit. Nota 5, p.p. 109-112

²⁸ BOJ, JR.op. cit. Nota 20, pp.35- 36 15

La sobremordida profunda constituye un signo clínico típico de la maloclusión de clase II división 2, tal como fue descrita por Angle.

La sobremordida profunda se ha considerado una de las maloclusiones más frecuentes y también una de las más difíciles de resolver con éxito

CLASIFICACION DE SOBREMORDIDAS.

Para poder identificar una sobremordida normal de una patológica existen diversas clasificaciones que a continuación se mencionaran Okeson clasifico la sobremordida en: (Figura 27):

- La división 1 cuando los incisivos centrales y los laterales maxilares tienen una inclinación labial normal
- La denominada clase II división 2 que es cuando los incisivos maxilares tienen una inclinación lingual.

Una mordida denominada profunda extrema es cuando los incisivos maxilares tienen contacto con el tejido gingival palatino.

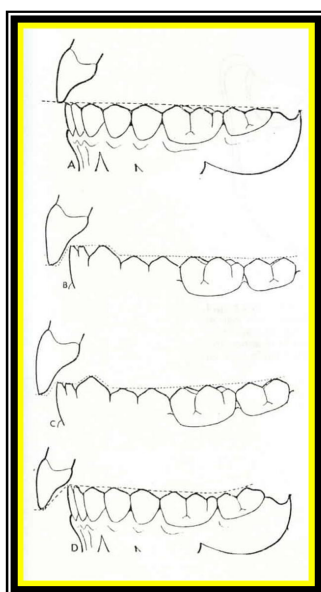


Fig. 27.- división de la sobremordida

Anteriormente se hablo sobre las relaciones y discrepancias dentales que puede haber en una sobremordida, pero también las relaciones esqueléticas también son importantes, ya que la relación desigual entre los arcos se iguala con el grado de discrepancia esquelética. La compensación dentoalveolar, por la protrusión de los incisivos inferiores puede hacer menos pronunciada la maloclusión de lo que podría indicar el patrón esquelético.

En algunos caso el mentón se desvía hacia atrás para producir un perfil facial deficiente.

La dirección anterior del crecimiento de la mandíbula, con signos de rotación anterior por lo general es favorable por que la relación esquelética tenderá a mejorar, al igual que la disposición de los tejidos blandos.

Los casos con signos de crecimiento vertical y rotación mandibular posterior presentan muchas dificultades, el patrón esquelético se puede deteriorar, si el tratamiento fomenta más la posterior por la extrusión de los molares. En estos casos, los labios muchas veces ya son incompetentes y esto puede empeorar en forma notable con la maduración.

De acuerdo con Rodríguez y Casasa, hay una clasificación de la sobremordida dependiendo del tipo de mordida profunda:

- Dentaria.- en muchos de estos casos se presenta un tipo de maloclusión clase I o clase II de Angle y los incisivos centrales anteriores superiores e inferiores están fuera de sus bases óseas. En este tipo de mordida profunda están presenta los ángulos del plano palatino disminuidos.²⁹³⁰

²⁹ Bishara, Samiere E, op, cit. Nota 5, pp. 99-100.

³⁰ Canut Brusola, José Antonio, op. Cit. Nota 1, pp.515-521

- Dentoalveolar.- Es cuando todo el conjunto dentoalveolar presenta una alteración de crecimiento y desarrollo. En tipo de mordida profunda se presenta una retoinclinación y retrusión de las piezas dentales anteriores superiores e inferiores, siendo el origen de la maloclusión la posición adelantada del maxilar y la retrasada de la mandíbula.
- Esquelética. El maxilar es excesivamente grande y la mandíbula muy pequeña y existen pocos contactos oclusales de las piezas inferiores, con respecto a los superiores.

RELACION DE LA ORTODONCIA EN EDAD DE CRECIMIENTO EN PACIENTES CON SOBREMORDIDA

Características clínicas en un paciente con sobremordida

Las características clínicas que podemos encontrar en los pacientes es:

- Relación molar de Angle y relación canina clase II (Figura 28)
- Una excesiva curva de Spee en la arcada inferior, con una curva de Spee negativa en la arcada superior.
- Apiñamiento antero inferior y superior
- Los incisivos presentan una retro inclinación acentuada.
- Los músculos masticatorios se ven incrementados, se refleja en la posición de las piezas posteriores causando una intrusión de las mismas y el crecimiento de la zona alveolar anterior.

- Presencia de un retrognatismo mandibular.

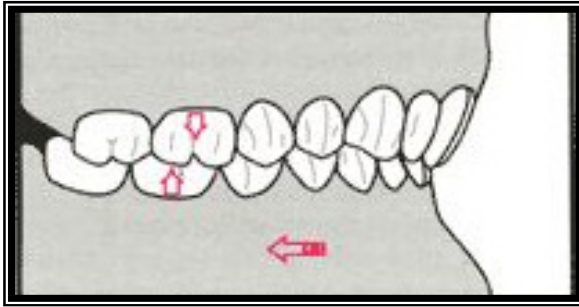


Fig. 28 : Relación Molar.

Elementos necesarios para el diagnóstico de una sobremordida.

Diagnostico.- se puede definir como el conjunto de datos que se obtiene en forma ordenada y sistematizada, que se pueden ordenar para obtener un diagnostico y orientarlo a un plan de tratamiento de acuerdo a cada paciente.

El diagnostico en ortodoncia requiere la síntesis de múltiples factores en una lista donde se establecen los diferentes problemas que se presentan en el paciente una vez teniendo esto nos conduce lógicamente al plan de tratamiento.

Este diagnostico esta basado en las observaciones directas en un paciente, el interrogatorio o también llamado historia clínica, así como las radiografías, modelos de yeso y fotografías, constituyen un cuerpo de información esencial para formular un diagnostico y establecer un plan de tratamiento y el cuidado que se tenga en la obtención de estos datos se reflejara en los resultados final en el paciente.

Historia clínica.

Una correcta historia clínica es el primer paso para el buen diagnóstico, el cual es el punto de partida para llegar a un resultado correcto del tratamiento.³¹³²

Se compone de dos partes: interrogatorio (anamnesis) y el examen clínico (visión, palpación, exploración, etc.)

El contenido de la historia clínica es:

- Datos patronímicos.- se recoge los datos de identificación del paciente, así como su edad cronológica, expresada en años y meses.
- El motivo de la consulta.- este es muy importante ya que el paciente nos dice el ¿por que acude al dentista? y ¿por que busco un tratamiento? Y desde aquí fijáremos el objetivo de nuestro tratamiento.
- Padres con anomalías dentales y faciales.- nos orienta hacia la posibilidad de una etiología por herencia.
- Actitud del paciente frente al tratamiento.- por que la actitud es importante, por que será un trabajo arduo si el paciente no es cooperado.
- Los problemas de salud pertinentes.- es importante ya que esto podría influir en el tratamiento, estas preguntas son indispensable para determinar el estado de salud del paciente, aunque es recomendable

³¹ HOUSTON, W.J.B, **Manual de ortodoncia**, 3ª reimpresión, Manual moderno, México, 1998.pp. 199-201.

³² Rodríguez Yáñez, Essequiel E. op. Cit. Nota 4, p. p. 191-193

comunicarse con el medico del paciente, aquí se pregunta por si esta bajo un tratamiento medico, de cirugías, alergias, etc.

- Historia dental.- esta se basa en preguntar si el paciente recibió tratamientos dentales previos, hábitos, respiración bucal, deglución, fonación.
- Examen de la articulación temporomandibular.- esto es para descartar cualquier alteración en ella, si presenta dolor, algún sonido o una dificultad al abrir o cerrar la boca.
- Examen facial.- este se basa en las características faciales del paciente, como es, el tipo de perfil que presenta, simetría facial, posición de la mandíbula y el maxilar, características de los labios.
- Examen Dental.- este no es igual que la historia dental ya antes mencionada este se basa en el aspecto de la exploración bucal, aquí se ve la fase de dentición, el estado del periodonto, se presenta caries o restauraciones, tipo de oclusión, tamaño de los dientes, relación dental, etc.

Este aspecto de la historia clínica es muy importante para la detección de algún problema bucal así como nos da una mejor observación del problema oclusal que pueda presentar el paciente. Los aspectos en esta sección para el problema de la sobremordida son:

- Análisis de las arcadas dentales. Donde la arcada superior esta bien desarrollada y en ocasiones con un exceso de crecimiento posteroanterior, la zona anterior puede presentarse ligeramente deprimida. La arcada inferior es normal pero presenta signos de lingualización y apiñamiento de los incisivos inferiores.

- Análisis de la relación entre arcadas. Aquí se estudia:
 - Relación sagital.- determina por la relación de las piezas intermaxilares como los molares y los caninos, por lo general los dientes mandibulares en posición distal con respecto a los maxilares.
 - Resalte incisal.- aquí se observa una retroinclinación de los incisivos superiores, como de los inferiores. Por lo general las mordidas profundas, están relacionadas con una excesiva erupción de los incisivos superiores anteriores.
 - Relación vertical.- en la sobre mordida esta aumentada, debido a la falta de oclusión dental con los antagonistas, los incisivos inferiores en ocasiones llegan a tener contacto con la mucosa palatina.
 - Relación volumétrica.- esto es por que dependiendo del volumen dental es el grado de apiñamiento.
- Análisis dental en mordidas profundas: aquí se estudia las linguoversiones, que pueden presentarse en exclusiva de los dientes centrales superiores, en las seis piezas anteriores.
- También se estudia los tipos de perfil, ya que las mordidas profundas asociadas a maloclusiones dentarias no alteran el perfil, solo las de origen esquelético, el tipo de perfil en este caso de los pacientes es cóncavo, por que sobre sale la eminencia mentoniana y los labios están en retrusión.

- El patrón facial también es importante ya que este tipo de pacientes tiene una disminución de su tercio inferior, el cual es tomado desde la nariz al mentón y su tipo de crecimiento es horizontal, con una rotación de la mandíbula hacia arriba y adelante, también otra característica es que el paciente es braquicefalico, es decir presenta- masas musculares bien definidas, tonicidad muscular aumentada, un cara cuadrada son aumento en los diámetros transversales y un sello labial perfecto.
- El análisis radiográfico también forma parte de la historia clínica, ya que en ella se anotan los hallazgos.
- Por ultimo de la historia clínica se resumen los hallazgos encontrados y se realiza una lista de problemas.

Radiografías.

Para el estudio del paciente es esencial contar con una radiografía panorámica, lateral de cráneo y estudio periapical completo.^{33 34}

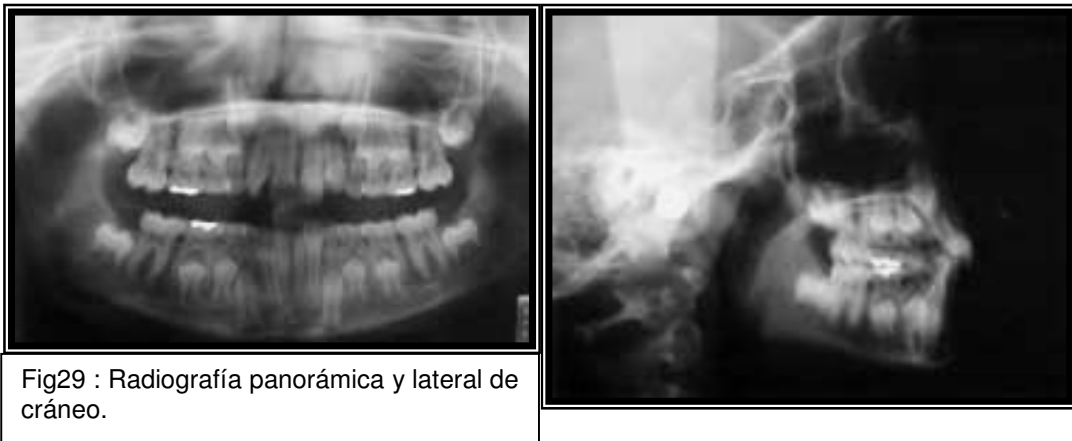Las radiografías dentales deben tenerse por las siguientes razones: (Figura 29)

- Para protección del dentista.
- Detección de agenesias dentales.
- Detección de dientes supernumerarios.
- Evaluación de la salud dental de los permanentes especialmente los primeros molares.
- Detección de patologías

³³ ECHARRLi Lobiondo, Pablo, *Diagnostico en ortodoncia. Estudio multidisciplinario*. Sin edición, Barcelona, 1998,pp. 31- 43

³⁴ Bishara, Samiere E, op. Cit. Nota 5, p. 115

- Evaluación de traumatismos dentales.
- Detección de una discrepancia hereditaria entre el tamaño dental y tamaño de los maxilares.
- Detección del tamaño, la forma y la posición relativa de dientes permanentes no erupcionados.
- Evaluación del patrón de erupción de dientes permanentes no erupcionados
- Determinación de la edad dental del paciente por evaluación de la longitud de las raíces de los permanentes no erupcionados
- Calculo del análisis del espacio total.
- Detección de resorción radicular antes, durante y después de un tratamiento.
- Apreciación final de la salud del paciente después del tratamiento



Aparte de lo anterior otro elemento de diagnóstico en el que se encuentran también las radiografías es la cefalometría, que de acuerdo con el diccionario de Wikipedia la cefalometría, es el nombre que se da a las medidas que se obtienen del cráneo humano. También cabe mencionar que surgió en 1934 por Honfrathen

en Alemania y Broadbent en EAU esto significo la posibilidad de utilizar una nueva técnica en el estudio de las maloclusión y las discrepancias esqueléticas.

La cefalométrica se usa para:

- Evaluación de las relaciones craneofaciales antes del tratamiento.
- Evaluación de los tejidos blandos.
- Clasificación de los patrones faciales.
- Calculo de discrepancias entre el tamaño dental y tamaño de los maxilares.
- Determinación de la posición de reposo mandibular.
- Predicción del crecimiento y desarrollo.
- Monitoreo de las relaciones dentoesqueléticas durante el tratamiento.
- Detección de patologías durante y después del tratamiento.
- Evaluación de traumatismos después de lesiones faciales.

Este es un tema muy complejo para hablar completamente de los pensamientos tanto de Ricketts, Bojork- Jarabak, Steiner y McNamara, pero hablando en términos generales, esto se basa en puntos específicos en la radiografía lateral dados por ciertas estructuras (puntos cefalometricos) como lo son: la silla turca en el cráneo, la sutura frontonasal, meatoauditivo externo, centro del cóndilo mandibular, parte mas cóncava de la sínfisis mentoniana, parte mas cóncava de la silueta anterior del maxilar, parte saliente de la sínfisis, eje del incisivo superior y el inferior, etc. Todos estos puntos cefalometricos unidos en un orden especifico dan una cantidad de mediciones, las cuales se comparan con una tabla general dada por los autores antes mencionados, esto nos dará como resultados los tipos de crecimiento craneofacial antes ya mencionados.³⁵ (Figura 30)

³⁵ GRABER, Thomas M, op. Cit. Nota 3, pp. 279- 280

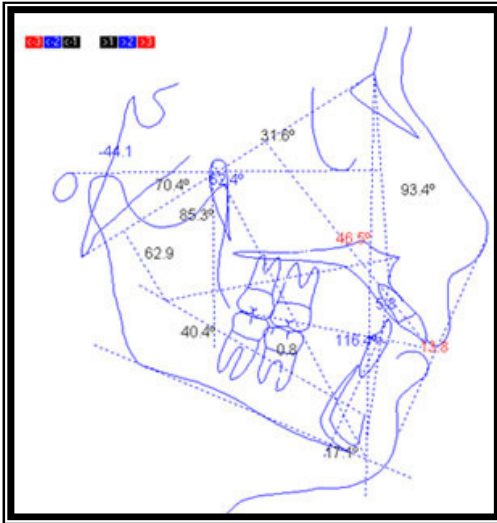


Fig. 30: ejemplo de cefalometria de Ricketts, el paciente presenta sobremordida

En el tema que nos concierne que es la sobremordida, en la cefalometria se toma encuentra ciertos puntos para el diagnostico o la visualización del tipo de sobremordida que se puede presentar, como lo son:

- La sobre mordida horizontal.- se toma encuentra la distancia que existe entre los bordes incisales de los incisivos centrales superior e inferior, la norma de acuerdo con Ricketts es de 2.5 mm y la desviación estándar es de ± 2.5 mm, los valores positivos mayores a la norma indican un exceso en la sobremordida horizontal, los valores negativos indican ya una clase III o mordida cruzada. (Figura 31)

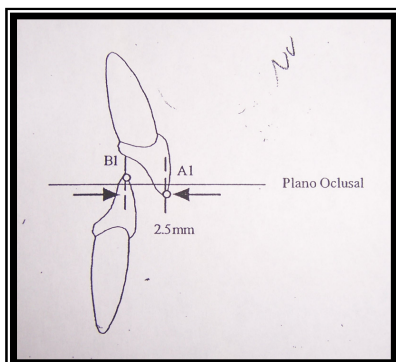


Fig. 31: punto cefalometrico para medir sobremordida horizontal.

- La sobremordida vertical.- se toma la distancia que existe entre los bordes incisales de los incisivos centrales superior e inferior, la norma de acuerdo con Ricketts es de 2.5 mm y la desviación estándar es de ± 2.5 mm, los valores positivos mayores a la norma indican una sobremordida vertical profunda y los valores negativos indican una mordida abierta anterior. (Figura 32)

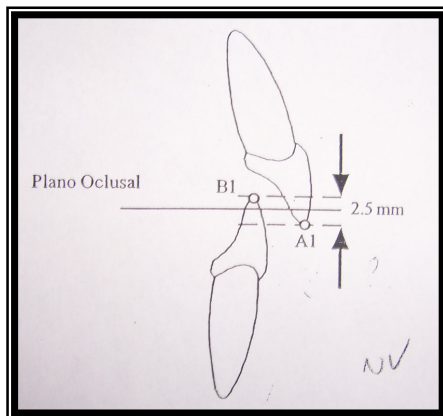


Fig32: puntos cefalometricos para medir la sobremordida vertical

Fotografías

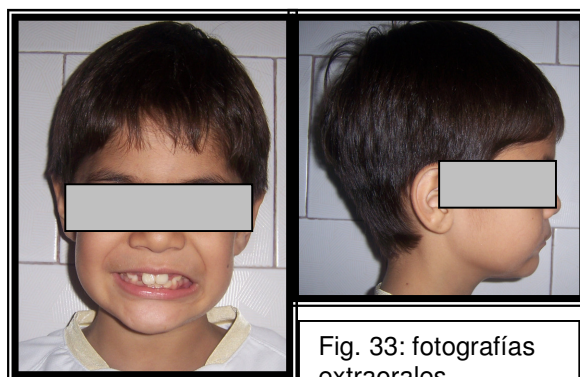
Son elementos de importancia para la evaluación del paciente, ya que estas nos permiten a observar con más detenimiento las características del paciente aunque no lo tengamos presentes y con ellas estudiamos lo siguiente:

- Evaluación de las relaciones y porciones craneofaciales antes del tratamiento.
- Evaluación del perfil de los tejidos blandos.
- Análisis del espacio total.
- Análisis de las curvas oclusales.
- Monitoreo del progreso del tratamiento.

- Estudio de las relaciones antes del tratamiento, inmediatamente después y varios años más tarde, para mejorar la planificación del tratamiento en el largo plazo.
- Detectar y registrar desequilibrio y equilibrio muscular.
- Detectar y registrar asimetría facial.
- Identificar a los pacientes.

Las fotografías para su estudio se clasifican en:

- Fotos intraorales.- en ellas se pueden analizar las arcadas dentarias, la relación entre arcadas y el análisis dental en mordidas profundas, estas son oclusal frontal, oclusal izquierdo, oclusal derecho, arcada superior y arcada inferior. (Figura 34)
- Fotos extraorales: en ellas se estudia el tipo de perfil y simetría facial, estas son frente sonriendo, de frente sin sonrisa, perfil derecho, perfil izquierdo³⁶³⁷ (Figura 33)



³⁶ Águila, F. Juan. Manual de Cefalometría. Edición 1996, pp. 24-28, Simones, William Alexander,

³⁷ op. cit. nota 2, pp. 14- 47

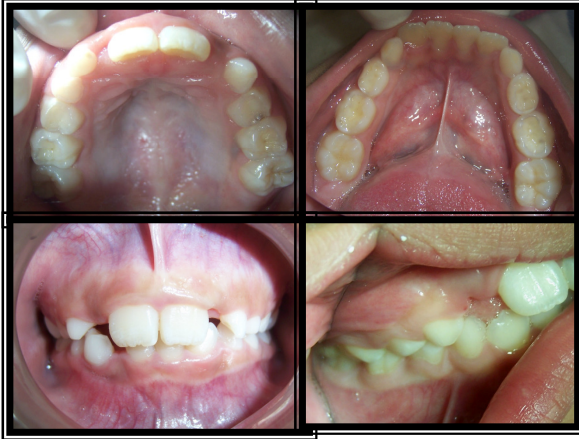

Fig. 34: Fotografías intraorales.

Modelos de estudio.

Los modelos de estudio proporcionan un registro tridimensional de la dentición y son esenciales por muchas razones. Se usan para: (Figura 35)

- Proyectar el análisis del espacio total.
- Evaluar y registrar la anatomía dental.
- Evaluar y registrar la intercuspidadación.
- Evaluar y registrar la forma del arco.
- Evaluar y registrar las curvas de la oclusión.
- Evaluar la oclusión, con ayuda de articuladores.
- Medir el progreso durante el tratamiento.

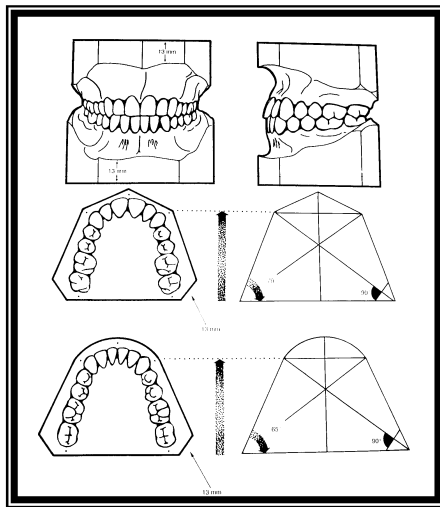


Fig35: Modelos de Estudio.

Una vez que se recaudaron todos los elementos anteriores, y con base a ellos se llegó a la determinación que el paciente presenta una sobremordida como diagnóstico, se pensó ya en forma la corrección de este problema a través de un tratamiento

ALTERNATIVAS DE TRATAMIENTO ORTOPEDICO – ORTODONTICO Y COMO FUNCIONA EL TRATAMIENTO.

Una vez observado lo anterior y detectado la problemática o situación irregular, el Dr Toledo maneja que hay cuatro modalidades básicas de tratamiento para corregir el problema o situación irregular, que el ortodoncista puede utilizar de manera separada o en combinación:

- Reposicionamiento de dientes por medio de movimientos dentarios ortodóncicos.
- Redirección del crecimiento facial mediante alteración funcional.

- Ortopedia dentofacial, en la que el crecimiento dentofacial es alterado por el uso de fuerzas modificantes.
- Tratamiento quirúrgico- ortodóntico.

El tratamiento de una sobremordida anteriormente solo se atendía hasta la edad adulta, donde este solo se trata a través de extracciones de dientes permanentes, movilización dentaria y cuando el problema es esquelético se realiza cirugía ortognática.

El tratamiento en la actualidad en general en el ámbito dental se basa en la prevención del problema, por ello se realizan ahora procedimientos para modificar las anomalías oclusales causadas por el crecimiento y desarrollo del rostro.

Este tratamiento es basado en una rama de la odontología llamada Ortopedia de la cual se habló en un principio, donde a través de aparatos realizados con acrílico y alambre de una manera específica ayudan a redirigir o modificar el crecimiento de las estructuras esqueléticas, pero cuando la etapa de crecimiento ya es total, las probabilidades de redireccionar el crecimiento y el desarrollo esquelético-oclusal son más limitadas y por ello las terapias en edades adultas solo se basan en movimientos dentales.

Por ello las ventajas de un tratamiento temprano de la sobremordida son:

- Simplificación o la posibilidad de eliminación del tratamiento ortodóntico correctivo.

En la primera etapa del tratamiento se controla el crecimiento craneo facial, mejorando la morfología general para facilitar el posicionamiento dental en una segunda etapa, mediante la mecánica correctiva en la dentadura permanente. Una buena relación entre el maxilar y la mandíbula favorecen el correcto

posicionamiento dental y estética facial, con ello se reducirá o eliminara la necesidad de una movilización dental.

- Reducción de la necesidad de extracciones de dientes permanentes.

Esto se debe ya que en una dentadura permanente el tratamiento exige la extracción de premolares superiores e inferiores para la corrección sagital y vertical de la oclusión. Corrigiendo el problema a una fase de la dentadura mixta se disminuye la necesidad de extracciones.

Pero Viazis mencionado por Rodriguez Yáñez, considera contraindicada la terapia de extracciones en pacientes con sobremordida profunda, ya que los dientes remanentes se moverían hacia lingual y se profundizaría aun más la sobremordida.

- Mejor estabilidad de la corrección.

Las modificaciones morfológicas del tratamiento, provienen en gran parte del propio potencial de crecimiento y de desarrollo del niño. Esto favorece la adaptabilidad y un mejor mantenimiento de los resultados obtenidos. La corrección morfológica también permite establecer el reequilibrio neuromuscular precoz, lo que disminuye las posibilidades de recidiva.

- Mayor cooperación del paciente.

En una edad temprana los pacientes colaboran más, ya que todavía no es muy grande la disconformidad estética por el uso de los aparatos y además por que el predominio de los padres es más fuerte, a comparación de la adolescencia.

- Reducción de la necesidad de realizar cirugías ortognáticas.

Los pacientes con sobremordida de tipo esquelético solo se pueden tratar satisfactoriamente cuando el paciente aun se encuentra en etapa de crecimiento. Con ello se puede evitar una intervención quirúrgica que presenta riesgo y es costosa.

- Reducción en la incidencia de reabsorciones radiculares y reducción de problemas periodontales.

El tratamiento en la dentadura permanente, en una única etapa, presenta un costo biológico, ya que exige más movilización dental y más tiempo de tratamiento correctivo. Estos factores pueden provocar reabsorción radicular. También los movimientos que tienden a transportar los dientes más allá de los límites del hueso, pueden provocar fenestración y recesiones gingivales.

- Beneficios psicológicos.

El tratamiento precoz proporciona la mejoría en el aspecto dentofacial, lo cual permitirá un desarrollo psicológico normal del niño, ya que no se afectara su autoimagen.

Como establece Rodríguez Yáñez, la sobremordida puede ser dentoalveolar como esquelética y el tratamiento dependerá de la zona.

Otto demostró que pacientes braquicefálicos o pacientes con mordida profunda de tipo esquelética, pueden ser tratados solamente protruyendo e intruyendo a los incisivos inferiores. Ricketts opina que estos dos pasos son solo el inicio del tratamiento, especialmente si se trata de los dientes inferiores. Demirhanoglu reportó que hay una correlación entre la reducción del ángulo interincisal y la apertura de la mordida.

La corrección de la mordida profunda dentoalveolar se puede obtener mediante la intrusión de los dientes anteriores, extrusión de los dientes posteriores o una combinación de ambas. El tipo de movimiento dentario que se elige depende del objetivo de tratamiento de cada paciente. La extrusión de los dientes posteriores puede ser el tratamiento de elección en los pacientes en crecimiento si se desea aumentar la altura facial inferior o la convexidad facial.

En pacientes con dentición mixta se coloca un plano anterior de mordida removible para favorecer la extrusión del segmento posterior, mantenimiento el contacto en los dientes incisivos inferiores, evitando que estos se extruyan nivelando la curva de Spee, abriendo la mordida y aumentando el tercio inferior de la cara. El tiempo de uso del aparato va de 3 a 6 meses, con ello ya se habrá obtenido una expansión pasiva del segmento postero-inferior

También cabe mencionar que como todo tratamiento, también tiene ciertas desventajas como lo son:

- La prolongación del tiempo de tratamiento.
- Dificultades para la previsión de direccionamiento del crecimiento y del desarrollo craneofacial.
- Menor dominio de la manipulación ortopédica en comparación con la biomecánica ortodóntica.

Para obtener una respuesta eficaz en el tratamiento se debe valorar el momento oportuno para hacer la conversión de clase II a clase III que este sería viéndolo desde el método de Grave-Brown es entre el estadio 4 y 7

Cuando es una sobremordida esquelética se recomienda iniciar el tratamiento en el estadio 3 (comienza a acelerarse el crecimiento), manteniéndolo hasta el estadio 8 o 9 (fin del crecimiento) si es necesario

En sobremordida dentaria se recomienda en el estadio entre 1 y 3. manteniendo hasta el estadio 4 y dentoalveolar iniciar en el estadio entre 1 y 3 manteniendo hasta el estadio 7

Aparatología ortopédica utilizada en el tratamiento de la sobremordida.

Dentro de algunos aparatos funcionales para el tratamiento de la Sobremordida estan:

- Activador: Este aparato se utiliza cuando la sobremordida es por una deficiencia mandibular (Figura 36)

Su función es dirigir el avance mandibular y levantamiento de la mordida,

Este aparato pasivo y suelto en boca transmite estímulos funcionales al tejido óseo por medio de la actividad muscular, por ejemplo al deglutir.

Esta conformado por arcos labiales y las espigas de retención se fijan a una base acrílica, son unidos las dos estructuras superior e inferior por mas acrílico.

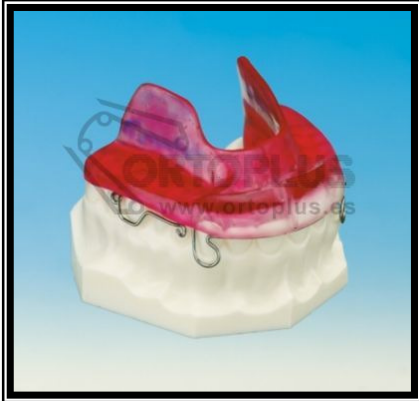

Figura 36
Activador

- Bionator: Para una sobremordida por deficiencia mandibular, pero también influenciada por el mal posicionamiento de la lengua. (Figura 37)

Su función es Influenciar la función de labios y lengua.

Los elementos q lo conforman son una Ansa del buccinador 0.9 mm duro-elástico, resorte de Coffin 1.2 mm duro-elástico^{38 39}

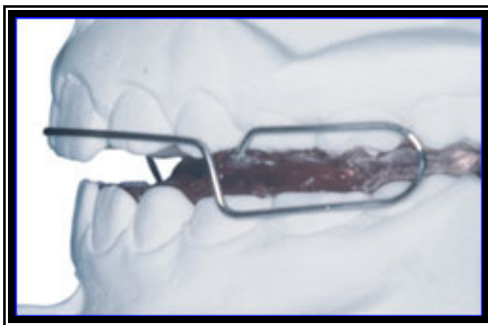


Fig. 37
Bionator

³⁸ GRABER, Thomas M, op cit. Nota 3, pp. 281- 284.

³⁹ TOLEDO M., Víctor, op. Cit. Nota 7, pp. 37-38

- Activador Abierto de Klammt: este es utilizado cuando la sobremordida es de origen dentario y existe una apiñamiento. (Figura 38)

La función de este aparato es la de alinear los incisivos.

Esta constituido por Arcos palatales 1.2 mm duro-elástico, arcos labiales 0.9 mm duro, es un activador abierto con amplio espacio para la lengua.




Fig. 38
Activador Abierto
de Klammt

- Bloques Gemelos: este aparato se utiliza en sobremordidas donde no existan apiñamientos (Figura 39)

Su objetivo de aprovechar al máximo todas las fuerzas funcionales que actúan sobre la dentición, incluyendo las fuerzas de la masticación, esto, garantiza una rápida corrección y lo distingue del resto de los aparatos funcionales.

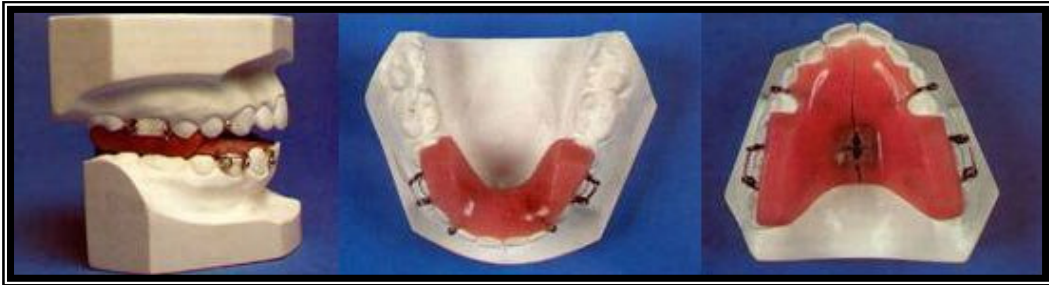

Fig. 39 Bloques Gemelos

- Frankel I: Esta constituido por 2 pantallas vestibulares, 2 almohadillas labiales inferiores, 1 pantalla lingual con arco lingual, 1 alambre transpalatal con descansos oclusales, 2 ansas de caninos en el maxilar superior y los alambres de soporte o conexión de las almohadillas y pantallas. (Figura 40)

Es utilizado este aparato cuando hay una sobremordida vertical incrementada

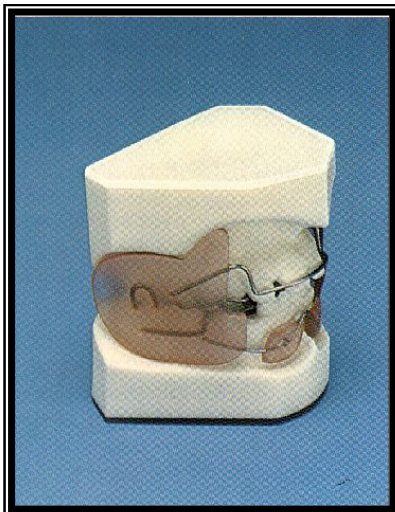


Fig. 40
Frankel I

- Frankel II: Tiene su aplicación en la clase I con retrusión extrema de los incisivos o con protusión extrema de los incisivos superiores donde se presenta una sobremordida vertical aumentada,

Esta constituido por 2 pantallas vestibulares y 2 almohadillas labiales inferiores, la pantalla lingual y el alambre transpalatal. Este difiere del FR I solo en las ansas modificadas de los caninos en el maxilar

superior y en el arco de protusión.



Fig. 41

Frankel II

- Bimler tipo A: , Es aparato esta constituido por, un Arco vestibular 0.9 mm duro-elástico, resorte de Coffin 0.9 mm duroelástico, arco labio-lingual 0.9 mm duro-elástico, resorte anterior 0.8 mm duro-elástico. (Figura 42)

Se utiliza cuando cuando la sobremordida es cuausada solo por que hay dientes anteriores protuidos (para adelante).^{40 41 42}

⁴⁰ Quirós Alavares, Oscar José, *Ortodoncia Nueva Generación*, 1ª edición, editorial AMOLCA, Caracas, Venezuela, año 2003, pp. 290- 292.

⁴¹ Simones, William Alexander, op. Cit. Nota 2, pp. 28-29

⁴² Rodríguez Yáñez, Essequiel E. op. Cit. Nota 4, pp. 193- 194

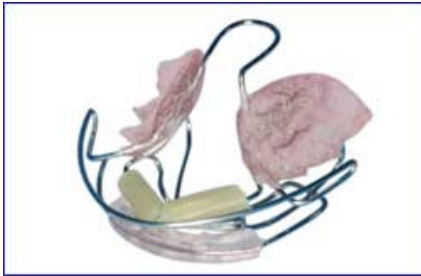

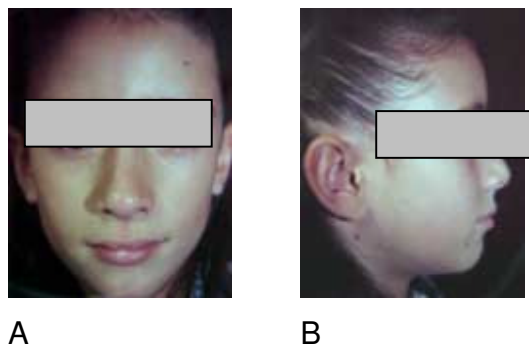
Fig. 42
Bimler tipo A

CASO CLINICO

Paciente femenino de 10 años de edad que acude a la clínica del CEOB cuyo motivo de consulta es que "desea enderezarse sus dientes".

ANALISIS EXTRAORAL

La paciente presenta disminución de tercio inferior, buen sellado labial, perfil convexo, ángulos nasolabial en norma y mentolabial aumentado. (A y B)



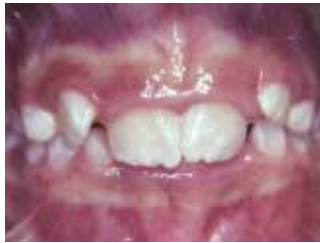A

B

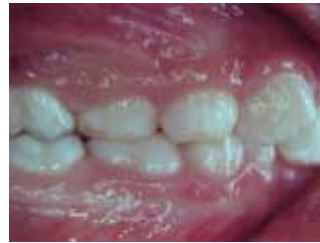Fig. 43. Fotos extraorales.

ANALISIS INTRAORAL

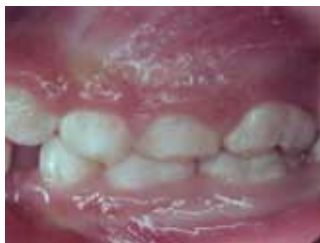La paciente presenta una mordida profunda anterior de los incisivos centrales de un 110%, los incisivos laterales superiores se encuentran fuera de arco y en infraoclusión, clase I molar derecha e izquierda, presencia de molares y caninos deciduos, línea media facial y dental superior coinciden, línea media dental inferior desviada a la izquierda 3 mm, gingivitis y fluorosis. El paladar se encuentra profundo y en forma triangular mientras que el arco mandibular en forma ovoide. Presenta un apiñamiento moderado en la arcada superior e inferior. (C -G)



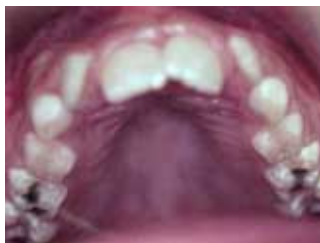C Mordida profunda anterior.



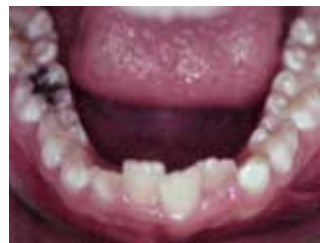D Oclusal derecha inicial.



E Oclusal izquierda inicial.



F Oclusal superior inicial.

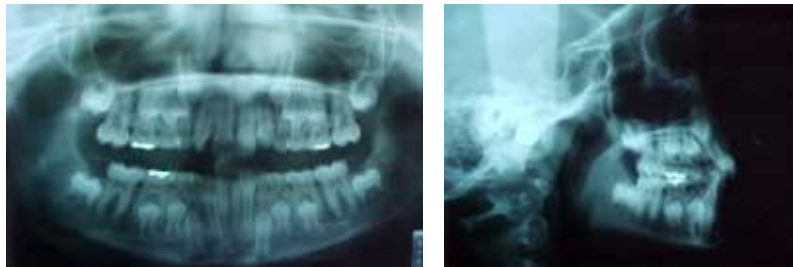

G Oclusal inferior inicial.

Fig. 44 fotografías intraorales.

ANÁLISIS RADIOGRÁFICO

Radiográficamente se observa la giroversión de los incisivos laterales superiores, presencia de los 12 gérmenes dentales permanentes, buen nivel radicular y óseo. Presenta un SNA de 84° , SNB 79° , ANB de 5° , clase II esquelética, birretroclinación y birretrusión dental, tendencia a una mordida profunda (Ocl-SN 10°) y crecimiento hipodivergente (GoGn-SN 28°). (H y I).



H

I

Fig. 45 fotografías de las radiografías

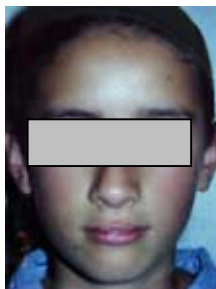TRATAMIENTO

- Diagnóstico mediante trazo cefalométrico.
- Extracciones seriadas de molares deciduos.
- Expansión dentoalveolar superior.
- Anclaje superior e inferior.
- Colocación de aparatología fija.
- Secuencia de arcos.
- Elásticos en clase II bilateral, elásticos de línea de media y elásticos en serpentina..

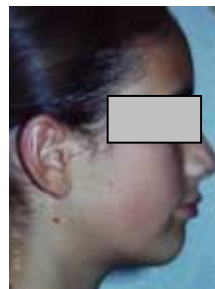- Alambres en curva superior y curvas inversas en inferior.
- Arcos de intrusión.
- Cadena superior e inferior.
- Retención con placa Hawley superior con bite plane y Hawley inferior.

PROGRESO DEL TRATAMIENTO

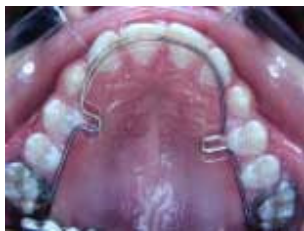Después de la erupción de todos los dientes permanentes se colocaron brackets en todos ellos (los incisivos superiores hacia incisal), se llevó la secuencia de arcos de NiTi en la arcada superior e inferior. En un alambre rectangular (.017x.025") se realizó un dobléz de intrusión para el segmento antero superior y se usaron elásticos clase II de forma bilateral de 3/16", elásticos en delta de 1/8, elásticos de línea media y de finalización.(J - U)



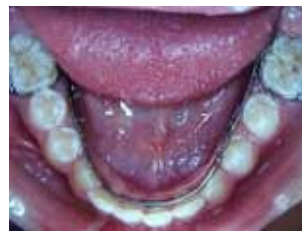J



K

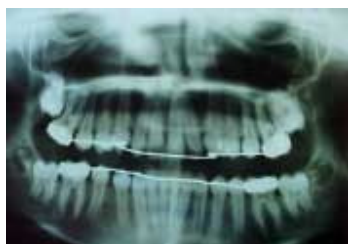

L

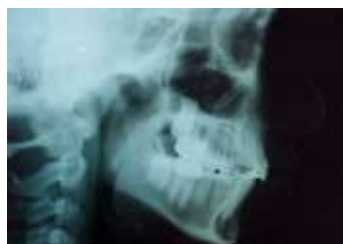

M

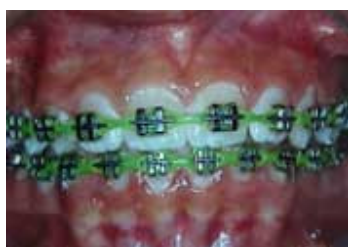Fig 46 Expansión dentoalveolar Anclaje inferior superior



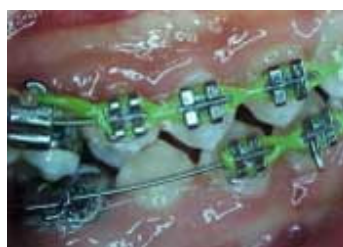N
Panorámica intermedia



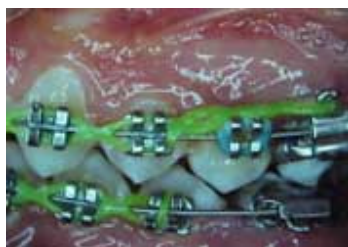Ñ
Radiografía lateral de cráneo intermedia



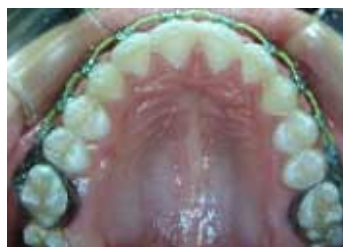O
Cierre de espacios



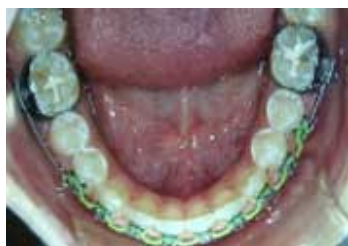P
Lateral derecha intermedia



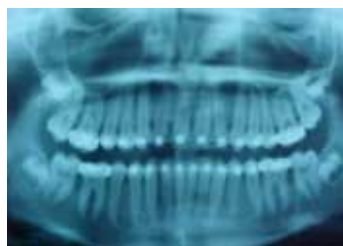Q
Lateral izquierda intermedia



R
Oclusal superior intermedia



S
Oclusal inferior intermedia



T
Panorámica intermedia

Fig. 47 Fotos y radiografías del tratamiento

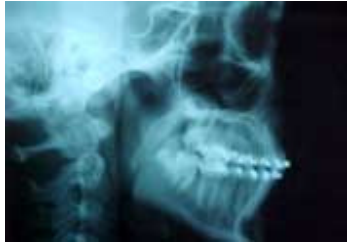

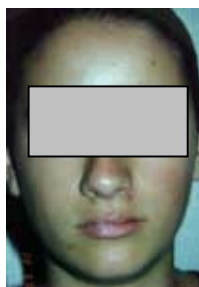Fig 48 Radiografía lateral de cráneo intermedia

U

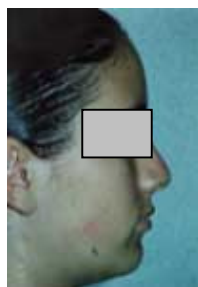RESULTADOS

La apariencia facial mejoró notablemente ya que se logró un perfil recto y los ángulos nasolabial y mentolabial están en norma. Se mantuvo la clase I molar y se logró clase I canina de ambos lados. El overbite disminuyó de un 110% a un 20%, mientras que se obtuvo un overjet de 2.5 mm. Las líneas medias dentales y faciales coinciden y la forma de los dos arcos es ovalada. Se colocaron dos retenedores tipo Hawley en superior y en inferior. Al retenedor superior se le incorporó un plano de mordida en el segmento anterior (Bite plane) a manera de tope para evitar la recidiva de la mordida profunda. (V - CC).⁴³

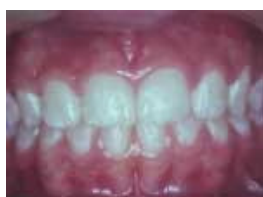⁴³ Rodríguez Yáñez, Essequiel E. *Ortodoncia contemporánea*, 1ª edición, AMOLCA, año 2005. pp. 194 – 198.



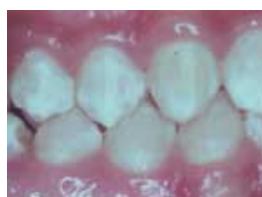V
Extraoral final



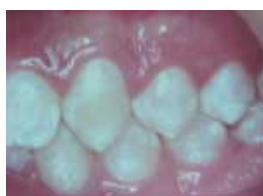W
Perfil final



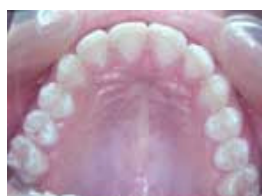X
Frontal final



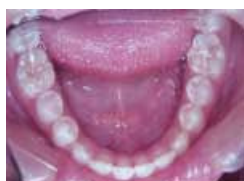Y
Oclusal derecha final



AA
Oclusal izquierda final



BB
Oclusal superior final



CC
Oclusal inferior final

Oclusal inferior final

Fig. 49 Fotografías extraorales e intraorales después del tratamiento

CAPITULO III

CONCLUSIONES

3.1 Conclusiones

Una vez recolectada y procesada la información, se llego a las siguientes conclusiones:

Se entiende como problema de sobremordida cuando los dientes anteriores superiores cubren más de la mitad o en su totalidad a los dientes anteriores inferiores, observando de frente la sonrisa del niño, es patológico cuando los niños ya tienen la presencia de los primeros molares permanentes (ya que estos nos dan la dimensión vertical).

La oclusión normal no depende exclusivamente de las relaciones interdentes, sino que está íntimamente relacionada con el tamaño, forma y posición de los huesos de la cara y base del cráneo.

Se vio que la dentición temporal se establece como oclusión “transitoria” que se verá afectada con el paso de los primeros años de la infancia y la pubertad por varios factores, entre los cuales quizás el más determinante sea el crecimiento esquelético. Dicho crecimiento no ocurre de manera constante y a un mismo ritmo durante el paso del tiempo, ni de manera simultánea en todas las estructuras óseas, de allí la importancia de conocer la forma, ritmo y tiempo de crecimiento de cada hueso o centro de crecimiento del complejo craneofacial, y de disponer de indicadores de maduración esquelética confiables y sencillos para poder valorar el potencial de crecimiento de cada paciente en cualquier momento de su infancia o adolescencia.

A su vez es determinante conocer las bondades y limitaciones de las diferentes opciones terapéuticas ortopédicas, ya que dependen del potencial de crecimiento del paciente.

El crecimiento facial tiene sus tiempos y como ya vimos anteriormente, el tratar a un niño en edad de crecimiento nos permite modificar o modelar el tejido óseo, ya que los osteoclastos y los osteoblastos se encuentran de una forma más activa que en una edad adulta.

El tratar una alteración facial con éxito, se basa en la adecuada detección del problema y la correcta elección de las alternativas terapéuticas que se puedan utilizar para la corrección.

El tratar la sobremordida aprovechando los picos de crecimiento tiene numerosas ventajas:

- En el aspecto económico ya que se puede evitar los tratamientos costosos.
- A nivel traumático por que no necesariamente se tiene que llegar a una cirugía.

- Psicológico ya que un niño puede afectar su autoestima por el simple hecho de que su estructura facial no entre en los estándares de belleza de su círculo social, pues tienden a sentirse rechazados por este círculo.
- Tratamientos más simple y menos agresivo, por supuesto es mas fácil moldear un hueso en crecimiento que corregir la posición de un hueso ya totalmente formado, por que esto puede traer otras consecuencias.

Existen desventajas en el tratamiento temprano de la sobremordida:

- El tiempo suele ser muy prolongado por las diferentes etapas que el tratamiento requiere.
- No todos los casos se pueden tratar únicamente por medio de la ortopedia, hay casos en los que su tratamiento puede tener otra alternativa, pues hay casos en los cuales solo sirva para ayudar a favorecer el crecimiento, pero no a la corrección total del problema.

Con ello quiero decir que el llevar un tratamiento a una edad temprana evita que el problema se vuelva más complejo de este modo los movimientos dentales son menores y así se evitan complicaciones como lo son: las reabsorciones de las raíces o la cirugía ortognática, porque no es lo mismo reducir 2mm de hueso que 10mm.

3.2 Sugerencias

Desde mi punto de vista el atender a un niño edad temprana con sobremordida puede ayudar a que el problema se modifique paulatinamente, también hay que realizar una buena historia clínica con la ayuda de adecuados medios diagnósticos, por que es la base para determinar el grado de sobremordida y el tipo de crecimiento que puede presentar un niño mas adelante, así como determinar desde un inicio si solo se requerirá de tratamientos ortodonticos-ortopédicos o se deberemos incluir un procedimiento quirúrgico posterior, ya durante la edad adulta, para conseguir el estándar de oro deseado funcional y esticamente hablando

Para los profesionales de la salud, debe ser de primordial importancia el saber plantear de forma adecuada el tratamiento a seguir haciendo especial énfasis en el hecho de que “tratamiento prolongado no significa tratamiento costoso” pues en realidad los controles que se requieren son de 1 a 2 al año y la aparatología ortopédica no es oneroso y explicarle a los padres que el resultado que obtendrán es muy favorable al crecimiento y a la estética facial del niño y no presentara problemas de recidiva.

Bibliografía.

1. SIM, Joseph M, ***Movimientos dentarios menores en niños***, 2ª edición, Mundi, 1980.
2. GRABER, Thomas M, ***Ortodoncia. Principios Generales y Técnicos***, 1ª edición, Panamericana, Argentina, 1992.
3. AGUILAR, Juan Mannuel, ***Manual de Cefalometria***, 1ª edición, 1996
4. ECHARRIi Lobiondo, Pablo, ***Diagnostico En Ortodoncia. Estudio Multidisciplinario***. Sin edición, Barcelona, 1998.
5. HOUSTON, W.J.B, ***Manual De Ortodoncia***, 3ª reimpresión, Manual moderno, México, 1998.

6. ROSSI, Massimo, **Ortodoncia Practica**, 1 edición, editorial AMOLCA, Colombia, 1998.
7. MOORE, Keiht L., **Embriología Clínica**, 6ª edición, Mc Graw Hill, USA, 1998.
8. CANUT BRUSOLA, José Antonio, **Ortodoncia Clínica y Terapéutica**, 2ª edición, Masson, Valencia , 2000.
9. PINKHAM, JR, **Odontología Pediátrica**, 3ª edición, Mc Graw Hill interamericana, México, 2001.
10. LUCE, Mauro La; **Terapias Ortodonticas**, 1ª edición, AMOLCA, Caracas Venezuela, año 2002.
11. BISHARA, Samiere E, **Ortodoncia**, sin edición, Ma. Graw Hill, 2003
12. QUIROS ALVARES, Oscar José, **Ortodoncia Nueva Generación**, 1ª edición, editorial AMOLCA, Caracas, Venezuela, año 2003.
13. VELLINI FERREIRA, Flavio, **Ortodoncia. Diagnostico y Planificación Clínica**, 2ª edición, Latinoamericana, 2004.

14. ESCOBAR MUÑOZ, Fernando, ***Odontología Pediátrica***, 1ª edición, AMOLCA, Caracas, Venezuela, año 2004.
15. SIMONES, William Alexander ***Ortodoncia y Ortopedia Funcional De Los Maxilares***, 3ª edición, Latinoamericana, año 2004.
16. DIAMOND, Moises, ***Anatomía Dental***, UTEHA, México, 2004
17. RODRIGUEZ YAÑEZ, Essequiel E. ***Ortodoncia Contemporánea***, 1ª edición, AMOLCA, año 2005.
18. BOJ, JR., ***Odontopediatría***, 1ª edición, Masson, Barcelona, España, 2005.
19. GRABER- VANARDELL- VIG, ***Ortodoncia Principios y Técnicas Actuales***, 4ª edición, editorial Elsevier Mosby, Madrid España, 2006
20. OKESON, Jeffrey P, ***Tratamiento En Oclusión y Afecciones Temporomandibulares***, 6ª edición, editorial Elsevier Mosby, año 2008.

Páginas de Internet

http://www.ortodoncia.ws/publicaciones/2007/tratamiento_maloclusiones.asp

http://www.ortodoncia.ws/publicaciones/2005/tratamiento_maloclusiones.asp

http://www.ortodoncia.ws/publicaciones/2005/tratamiento_mordida_profunda.asp