



UNIVERSIDAD NACIONAL AUTÓNOMA DE
MÉXICO



FACULTAD DE ODONTOLOGÍA

ENFOQUE RESTAURADOR PARA ÓRGANOS
DENTARIOS AFECTADOS POR HIPOPLASIA INCISIVO
MOLAR.

T E S I N A

QUE PARA OBTENER EL TÍTULO DE

C I R U J A N A D E N T I S T A

P R E S E N T A:

ANA LAURA LEAL RUIZ

TUTOR: Esp. CÉSAR DARÍO GONZÁLEZ NÚÑEZ

:



Universidad Nacional
Autónoma de México



UNAM – Dirección General de Bibliotecas
Tesis Digitales
Restricciones de uso

DERECHOS RESERVADOS ©
PROHIBIDA SU REPRODUCCIÓN TOTAL O PARCIAL

Todo el material contenido en esta tesis esta protegido por la Ley Federal del Derecho de Autor (LFDA) de los Estados Unidos Mexicanos (México).

El uso de imágenes, fragmentos de videos, y demás material que sea objeto de protección de los derechos de autor, será exclusivamente para fines educativos e informativos y deberá citar la fuente donde la obtuvo mencionando el autor o autores. Cualquier uso distinto como el lucro, reproducción, edición o modificación, será perseguido y sancionado por el respectivo titular de los Derechos de Autor.

AGRADECIMIENTOS

A DIOS Y A LA VIRGEN DE GUADALUPE: Por iluminar mi camino y darme la oportunidad de concluir satisfactoriamente esta importante etapa de mi vida.

Agradezco a la Universidad Nacional Autónoma de México y a la Facultad de Odontología en un principio por abrirme sus puertas y ser mi segunda casa durante mi formación profesional; además por permitir mi desarrollo y madurez como persona. Así mismo a mis profesores por entregarme su experiencia y transmitir sus conocimientos. Graciasjj

A mis PADRES Y HERMANA quienes siempre han creído en mí y en mis capacidades, quienes nunca dejaron de ser el principal apoyo en mi vida y cuyos sacrificios hoy se pueden ver reflejados en este logro.

Agradezco sinceramente su tiempo, su amor y dedicación que de no haber estado ahí en todo momento, no hubiera podido librar todos los obstáculos del camino.

A ustedes, quienes sin escatimar esfuerzo alguno, han sacrificado gran parte de su vida para formarme y educarme. A quienes la ilusión de su vida ha sido convertirme en persona de provecho. A quienes nunca podré pagar todos sus desvelos ni aun con las riquezas más grandes del mundo. Quiero que sientan que el objetivo logrado también es de ustedes y que la fuerza que me ayudó a conseguirlo fue su apoyo. Los Amojj

A MI TUTOR el Dr. Darío González Núñez: Gracias por su apoyo, paciencia y orientación para la elaboración de mi tesina. Además de los consejos e impulso profesional que siempre ha depositado en mí. Lo respeto y admiro muchojj

ÍNDICE

1. INTRODUCCIÓN	4
2. ANTECEDENTES GENERALES	6
2.1 Odontogénesis	6
2.2 Etiología	9
2.3 Factores de riesgo	13
2.4 Aspectos Clínicos	16
2.5 Diagnóstico	18
2.6 Diagnóstico Diferencial	21
3. ANTECEDENTES PARTICULARES	25
3.1 Epidemiología	26
3.2 Definición	29
3.3 Introducción	31
3.4 Clasificación	34
4. TRATAMIENTO	36
4.1 Aspectos Preventivos	41
4.2 Remineralización	42
4.3 Selladores de fisuras	43
4.4 Tratamiento restaurador	43
4.5 Coronas preformadas	45
4.6 Extracción dentaria	45
4.7 Clasificación de tratamiento a corto y largo plazo	47
5. CONCLUSIONES	51
6. BIBLIOGRAFÍA	53



1. INTRODUCCIÓN

Cada vez es más frecuente encontrar en la consulta dental padres preocupados por la estética en los dientes de sus hijos, comentando que presentan “manchas” o “caries”. En la mayoría de los casos estos hallazgos son erróneos, ya que se tratan de alteraciones en la mineralización del esmalte.

Para explicar el porqué de estas alteraciones en el esmalte es necesario conocer cuáles son las causas que las ocasionan. Para ello, hay que remontarse a las etapas en las cuales los dientes se encuentran en formación, ya que es en ese momento en el que determinados factores dejan su huella en los dientes ya sea como opacidades (manchas) o hipoplasias.¹

En el caso de las hipoplasias, estas se producen en la fase de aposición de la odontogénesis, dejando una capa de esmalte patológicamente fino o hipoplásico. Durante la maduración, si la matriz del esmalte no está degradada ni reabsorbida, produce una capa de esmalte de grosor normal pero patológicamente blanda.

En la inspección clínica es difícil determinar los agentes causales de una determinada alteración del esmalte, sin embargo pueden diferenciarse en dos grandes grupos: las alteraciones de carácter hereditario y las causas ambientales.² A pesar de todo, la mayoría de los profesionales de la salud no conocen su etiología, características, diagnóstico y aún menos el tratamiento que se debe llevar a cabo en pacientes que presentan “Hipoplasia Incisivo Molar” (HIM), todo esto ocasionado por la falta de información y actualización

¹ Koch G, Hallonsten A-L, Ludvigsson N, Hansson B-O, Holst A, Ullbro C. Epidemiological study of idiopathic enamel hypomineralisation in permanent teeth of Swedish children. *Community Dent Oral Epidemiol* 1987; 279–285

² Hernandez A., Cuesta L., Castañeda P., Barbería E. Defectos en la mineralización del esmalte dentario: ¿Podemos saber su origen?. *Dental Practice Report*, Noviembre-Diciembre, 2010, 31-37



de los Cirujanos Dentistas, pero sobre todo la falta de atención que los niños reciben de sus padres.

Ambos factores ocasionan que el paciente no reciba un tratamiento y atención oportuna; para ello es importante llevar a cabo un correcto tratamiento en pacientes que presenten HIM, brindando de esta manera, en primer lugar una educación de prevención y en segundo término mejorar la función, estética y seguridad emocional, cuando estos órganos se encuentran afectados.



2. ANTECEDENTES GENERALES

La Hipomineralización o Síndrome Incisivo-Molar, se caracteriza por un defecto cualitativo del esmalte ocasionado por la alteración de la calcificación en los primeros estadios de la maduración de los ameloblastos.

2.1 Odontogénesis

En el proceso de la odontogénesis la formación del esmalte dentario presenta tres estadios básicos: secretor, de mineralización y de maduración. (Cuadro 1)

1. Estadío de secreción

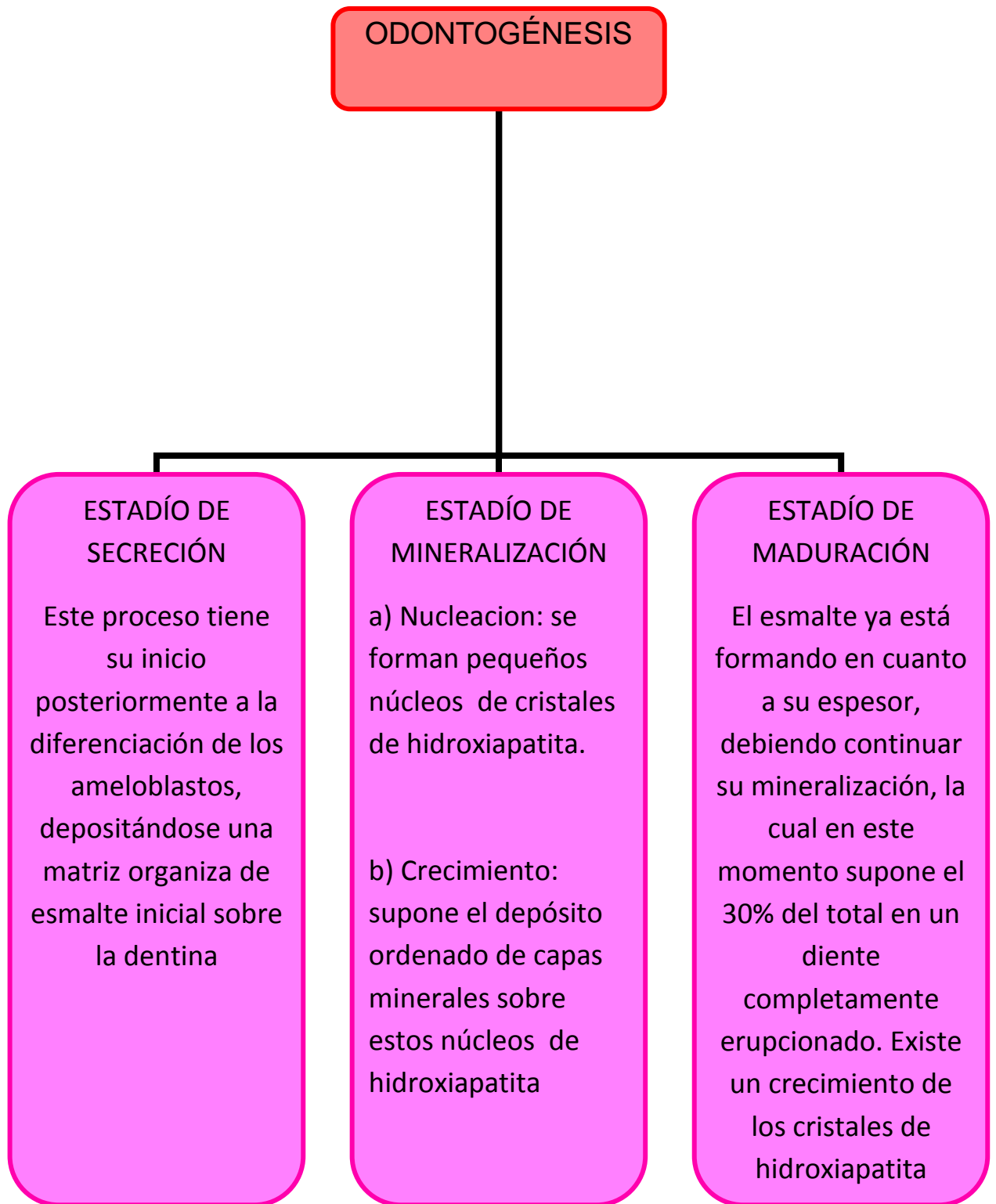
Este proceso tiene su inicio posteriormente a la diferenciación de los ameloblastos, depositándose una matriz orgánica de esmalte inicial sobre la dentina. Esta secreción se realiza en los procesos de Tomes o espacios intercelulares. Con el tiempo, esta disposición dará lugar a la estructura geométrica prismática final del esmalte. La formación del esmalte comienza en el extremo más incisal o cuspídeo, extendiéndose hacia cervical. Si se producen alteraciones sistémicas durante este estadio, podría modificarse la función de los ameloblastos, dando como resultado la presencia de hipoplasias caracterizadas por una disminución en el espesor del esmalte.^{3 4}

2. Estadío de mineralización

Esta fase consta de dos etapas. Una de nucleación, en la que se forman pequeños núcleos de cristales de hidroxapatita. La otra etapa, la de crecimiento, supone el depósito ordenado de capas minerales sobre estos

³ García L., Martínez E. Hipomineralización incisivo molar: estado actual. Cient Dent. Volumen 7. No. 1, Abril, 2010, 19-29

⁴ Jalevik B, Klingberg GA. Dental treatment, dental fear and behaviour management problems in children with severe enamel hypomineralization of their permanent first molars. Int J Paediatr Dent 2002; 24–32



CUADRO1. Odontogénesis⁵

⁵ Fuente Directa



núcleos de hidroxapatita. En el estadio de mineralización ocurre la formación de los denominados prismas de esmalte.

3. Estadío de maduración

El esmalte ya está formado en cuanto a su espesor, debiendo continuar su mineralización, la cual en este momento supone el 30% del total en un diente completamente erupcionado. En el estadio de maduración hay un crecimiento de los cristales de apatita (hasta 15 veces su tamaño inicial) y una reducción de la matriz orgánica. Si se producen alteraciones sistémicas durante este estadio, podrían aparecer hipomineralizaciones, caracterizadas por una mancha opaca en la superficie del esmalte, de color blanquecino que pueden pasar al amarillo/marrón. El esmalte hipomineralizado es más débil, más poroso y normalmente de menor grosor en la zona afectada.⁶ (Figura 1)

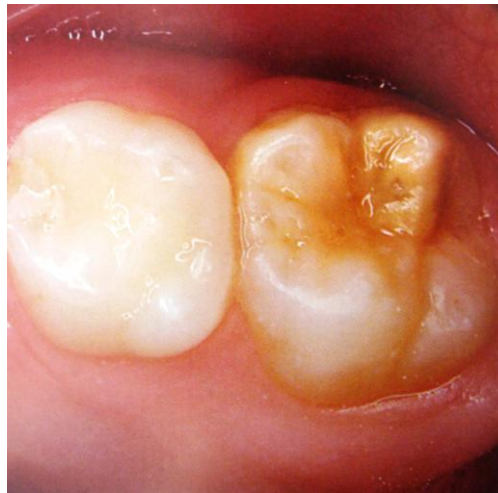

Fig. 1. Fractura de esmalte por HIM. Boj J., Catalá M., García Ballesta C., Mendoza A., Planells P. Odontopediatría: la evolución del niño al adulto joven. Editorial Ripano. 1ra Edición. 2011, 332

⁶ García L., Martínez E. Hipomineralización Incisivo Molar: estado actual. Cient Dent. Volumen 7. No. 1, Abril, 2010, 19-29



2.2 Etiología

La etiología del Síndrome Incisivo-Molar es desconocida no obstante, al día de hoy existen algunas teorías al respecto de sus causas. Se puede atribuir a esta etiología factores de naturaleza sistémica que puedan provocar una alteración en el desarrollo del órgano del esmalte, durante los primeros años de vida (que es cuando se completa la calcificación de los primeros molares permanentes).⁷

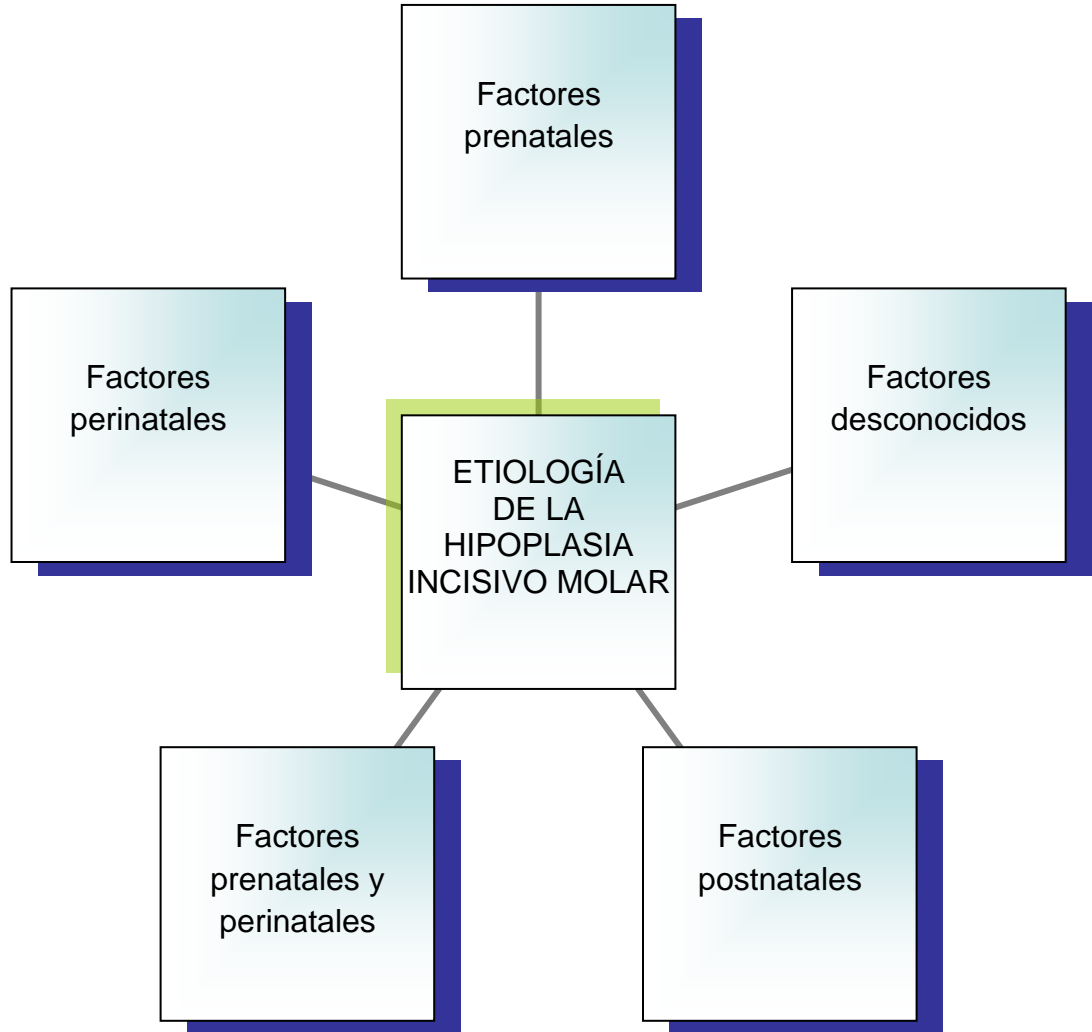
La Hipomineralización Incisivo-Molar se debe a una alteración sistémica durante la fase de amelogénesis (variable en cada paciente). En opinión de algunos autores, un 87.8% de estos pacientes tienen antecedentes médicos de interés que podrían ser factores etiológicos de la Hipomineralización Incisivo-Molar. En la mayoría de casos se combinan varios agravando la severidad de la patología.⁸

Entre los factores de riesgo o predisponentes, se encuentran los siguientes: (Cuadro 2)

- *Factores prenatales*: episodios de fiebre materna, infecciones virales en el último mes de embarazo y/o medicación prolongada.
- *Factores perinatales*: prematuridad, bajo peso al nacer, cesáreas y partos prolongados (sobre estos últimos puntos no hay un consenso establecido, ya que según Lygidakis estas complicaciones perinatales pueden suponer riesgo pero no así para Whatling y Fearne).
- *Factores prenatales + perinatales*.

⁷ Crombie F, Manton D, Kilpatrick N. Aetiology of Molar–Incisor Hypomineralisation: a critical review. *Int J Paediatr Dent* 2009; 73–83

⁸ García L., Martínez E. Hipomineralización Incisivo Molar: estado actual. *Cient Dent*. Volumen 7. No. 1, Abril, 2010, 19-29



CUADRO 2. Etiología de la Hipoplasia Incisivo Molar.⁹

⁹ Fuente Directa



- *Factores postnatales* (actuando principalmente en el primer año de vida):
 - Factores ambientales.
 - Fiebres altas y/o problemas respiratorios.
 - Otitis.
 - Alteraciones en el metabolismo calcio – fosfato.
 - Exposición a dioxinas debido a lactancia materna prolongada.
 - Alteraciones gastrointestinales.
 - Uso prolongado de medicación: principalmente amoxicilina.¹⁰

También influye el uso prolongado de antibióticos combinados, aunque es difícil precisar, si en estos casos, la etiología la determina el antibiótico o la enfermedad.

- Varicela.
 - Deficiencia subaguda de vitamina D.
 - Otras patologías: enfermedades urinarias y problemas cardíacos.
-
- *Factores desconocidos*: hay ciertos casos de Síndrome Incisivo- Molar que no se pueden asociar a las causas antes mencionadas.¹¹

Sin embargo, aún se requieren más estudios para determinar de manera fidedigna las causas del Síndrome Incisivo-Molar. Diversos autores, entre ellos Whatling y Fearn, indican la necesidad de realizar más estudios al respecto, sobre todo genéticos, ya que hoy en día existen muchas limitaciones en la determinación de la causa de esta patología, por ejemplo:

¹⁰ Farah R., Drummond B., Swain M., Williams S. Linking the clinical presentation of Molar Incisor Hypomineralisation to its mineral density. *Journal of Paediatric dentistry*, 2010, 353-360

¹¹ García L., Martínez E. Hipomineralización Incisivo Molar: estado actual. *Cient Dent. Volumen 7. No. 1, Abril, 2010, 19-29*



- a) Dificultad para determinar el momento exacto de aparición del defecto del esmalte y el nivel del umbral de afectación para el que son capaces de responder los ameloblastos.
- b) Incapacidad para determinar con exactitud cuál es la alteración sistémica que daña los ameloblastos y en consecuencia da lugar a la hipomineralización.¹²
- c) La imposibilidad para determinar la causa concreta del Síndrome Incisivo-Molar, hace a su vez complejo definir cuánto tiempo ha de influir este estímulo para que se produzca la alteración de los ameloblastos.¹³

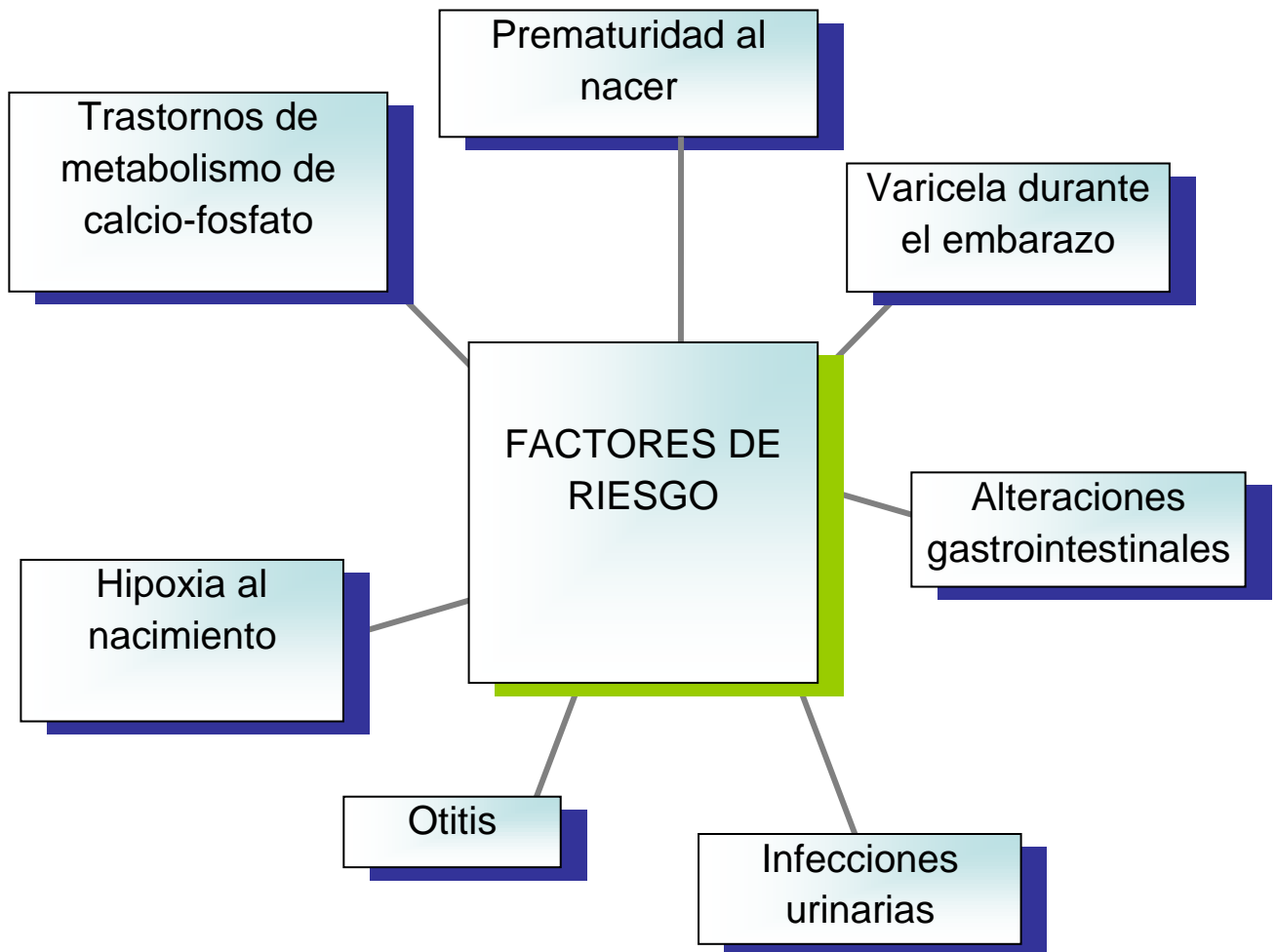
¹² Chawla N, Messer LB, Silva M. Clinical studies on Molar-Incisor-Hypomineralisation part 2: development of a severity index. *Eur Arch Paediatr Dent* 2008; 191–199 pp.

¹³ García L., Martínez E. Hipomineralización Incisivo Molar: estado actual. *Cient Dent. Volumen 7. No. 1, Abril, 2010, 19-29*



2.3 Factores de riesgo

Gracias a los estudios realizados se han descubierto diversos factores de riesgo como son la prematuridad, dioxinas en la leche materna, varicela, alteraciones gastrointestinales y/o vías respiratorias, infecciones urinarias, otitis, o bien las medicaciones prescritas durante los primeros años de vida. (Cuadro 3)



CUADRO 3. Factores de Riesgo¹⁴

¹⁴ Fuente Directa



El estudio micrográfico indica que trata de dientes con menor concentración de mineral que van decreciendo de la unión amelodentinaria hacia la zona subsuperficial del esmalte. Así mismo, la dureza y elasticidad del esmalte van disminuyendo de la unión amelo cementaria a la zona cuspídea.

Con respecto a la porosidad, es variable de unos defectos a otros. Cuanto más poroso sea el esmalte, los prismas se van separando y la estructura tiene mayor desorganización, siendo las opacidades amarillo/marrones más porosas y ocupando todo el espesor del esmalte, mientras que las blanco/cremosas son menos porosas y situadas en el interior del esmalte. Estas opacidades se caracterizan por presentar bordes definidos entre el esmalte normal y el afectado.¹⁵

Sin embargo, se debe tomar en cuenta que la naturaleza exacta de la afección sistémica no es totalmente clara, pero los trastornos durante el embarazo y algunas dolencias de la infancia están implicados en la alteración del esmalte. Por lo tanto, se debe tener en cuenta que los ameloblastos son células sensibles y la aparición de cualquier alteración durante la maduración del esmalte, puede encaminar a la pérdida de la calidad de los tejidos causando defectos como la hipomineralización.

Hoy en día se sabe que la formación del esmalte de las coronas de los primeros molares permanentes se inicia alrededor de la vigésima semana de vida intrauterina; la de los incisivos centrales y laterales inferiores entre el 3º y 4º mes de vida y la de los incisivos laterales superiores de entre los 10 y 12 meses de vida.

¹⁵ Comes A., De la Puente C., Rodríguez F., Prevalencia de la Hipomineralización en primeros molares permanentes (MIH) en población infantil del área 2 de Madrid. Journal RCOE. Volumen 12. No. 3, 2007, 129-134



Con esto se concluye que la formación de la corona termina a los tres años de edad. Por lo tanto, la investigación relacionada con la etiología de esta enfermedad se ha concentrado en los percances ambientales que ocurren en los primeros años de vida del niño.

Los niños con problemas de salud durante los tres primeros años de vida, período de gran relevancia para la formación de la corona de los incisivos permanentes y primeros molares, son más propensos a ser afectados por la hipomineralización. De acuerdo con Whatling y Fearn (2008), se necesitan estudios genéticos; así mismo, la etiología del HIM puede ser multifactorial, con la posibilidad de presentar susceptibilidad genética.

Con respecto a los estudios realizados los factores sistémicos tales como las enfermedades respiratorias y las complicaciones prenatales son considerados como posibles causas de HIM. Así como, el bajo peso al nacer asociado con la falta de oxígeno (hipoxia para los ameloblastos), trastornos del metabolismo de calcio/fosfato y frecuentes enfermedades de la niñez con historia de fiebre alta.

Además, la exposición a las dioxinas (contaminantes ambientales presentes en la leche materna) durante la lactancia materna prolongada, el consumo de antibióticos y enfermedad celíaca también se consideran factores de riesgo para presentar dicha hipoplasia.¹⁶

¹⁶ Jeremias F., Da Costa Silva C., Feltrin J., Cilense A., De Cassia R., Dos Santos L. Hipomineralización de Incisivos y Molares: aspectos clínicos de la severidad. Acta Odontológica Venezolana. Volumen 48. No. 4, Enero, 2010, 1-9



2.3 Aspectos Clínicos

En la consulta dental se observa clínicamente alteración en los primeros molares permanentes de forma asimétrica, con una coloración que oscila del blanco-amarillento al amarillo-marrón, a menudo en combinación con los incisivos, pudiéndose afectar desde uno a los cuatro molares y siendo variable su extensión y severidad. En casos crónicos los molares pueden llegar a la desintegración de cúspides y caras oclusales lo que favorece la aparición de caries de progresión rápida. Sin embargo, el tercio cervical no está afectado y los incisivos se ven afectados en menor grado.¹⁷ Por ello es importante conocer la prevalencia de la HIM, ya que varía entre el 4%-25%.¹⁸

Por lo tanto, el manejo clínico de la HIM es complicado debido a:

1. La sensibilidad y desarrollo acelerado de la caries dental en los primeros molares permanentes.
2. Cooperación limitada del niño.
3. Analgesia difícil debido a una inflamación pulpar y acúmulo de células inmunes en molares hipomineralizados
4. El fracaso repetitivo de las restauraciones en estos dientes.

Manejo clínico

Identificación del riesgo. Los niños con riesgo de sufrir HIM deberían identificarse antes de la erupción de los primeros molares permanentes basándonos en una historia clínica de los 3 primeros años y un examen radiográfico de las coronas de los molares permanentes.

Durante la erupción de los primeros molares permanentes las superficies hipomineralizadas son susceptibles a la instauración de caries y la erosión.

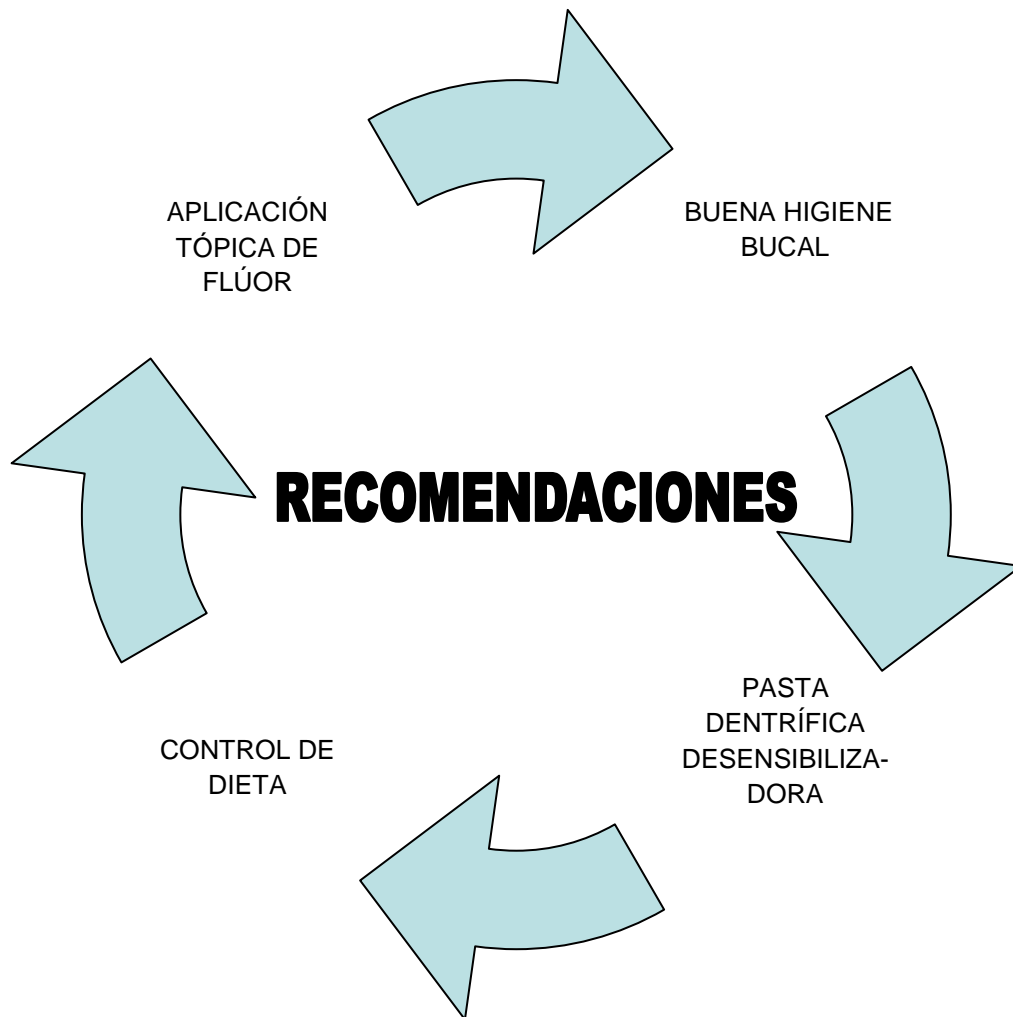¹⁷ Comes A., De la Puente C., Rodríguez F., Prevalencia de la Hipomineralización en primeros molares permanentes (MIH) en población infantil del área 2 de Madrid. Journal RCOE. Volumen 12. No. 3, 2007, 129-134

¹⁸ Crombie F, Manton D, Kilpatrick N. Aetiology of Molar–Incisor Hypomineralisation: a critical review. Int J Paediatr Dent 2009; 73–83



Se recomienda:

- a) Realizar control de dieta.
- b) Instrucciones de higiene oral.
- c) Recomendar una pasta dentífrica desensibilizadora.
- d) Aplicar flúor tópico. Lo cual permite aumentar la remineralización, creando un estado de supersaturación, seguido de una deposición de iones de calcio y fosfato en la superficie del esmalte.¹⁹(Cuadro 4)



CUADRO 4. Recomendaciones para HIM²⁰

¹⁹ Crombie F, Manton D, Kilpatrick N. Aetiology of Molar–Incisor Hypomineralisation: a critical review. *Int J Paediatr Dent* 2009; 73–83

²⁰ Fuente Directa



2.5 Diagnóstico

En la actualidad el diagnóstico del Síndrome Incisivo-Molar sigue una serie de criterios que fueron desarrollados por la Academia Europea de Odontopediatría. Se considera adecuada la evaluación del niño a los 8 años para que se encuentren erupcionados los cuatro molares permanentes y la mayoría de los incisivos.

Un factor indispensable para un correcto diagnóstico de Hipomineralización Incisivo-Molar es la presencia de caries extensas con opacidades en sus contornos o lesiones en zonas no susceptibles en niños con bajo riesgo cariogénico. Existen casos donde zonas de esmalte sano se encuentran hipermineralizadas, lo que también orienta en gran medida al diagnóstico.²¹

Los criterios diagnósticos expuestos en 2003 por la Academia Europea de Odontopediatría son los siguientes:

1. Opacidades delimitadas: alteraciones en la traslucidez normal del esmalte, variables en grado, extensión y color (blanco, amarillo o marrón). El espesor del esmalte es normal de superficie lisa y bien delimitada.
2. Fracturas del esmalte post-erupción: como consecuencia de las fuerzas de masticación. Este tipo de fracturas suelen estar asociadas a una opacidad delimitada preexistente.
3. Restauraciones atípicas: puede ser indicativo de Síndrome Incisivo-Molar aquellas restauraciones de uno o más primeros molares cuyas características no correspondan con el patrón de caries.

En estos casos se pueden encontrar restauraciones amplias que invaden las cúspides y opacidades características de hipomineralización en el contorno de las restauraciones. (Figura 2,3)

²¹ García P., Martínez E. Hipomineralización Incisivo Molar: estado actual. Cient Dent. Volumen 7. No. 1, abril, 2010, 19-29 pp.

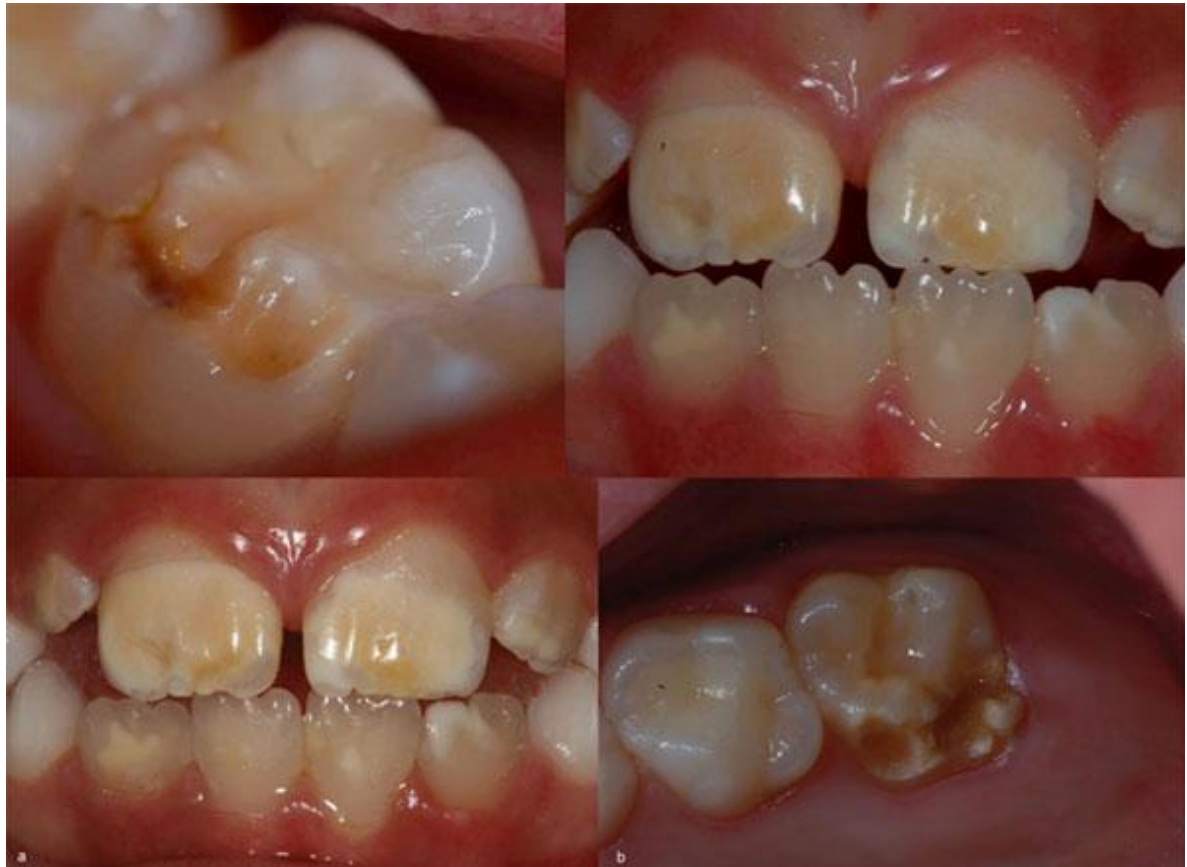

Fig. 2. Hipoplasia Incisivo Molar. Jeremias F., Da Costa Silva C., Feltrin J., Cilense A., De Cassia R., Dos Santos L. Hipomineralización de Incisivos y Molares: aspectos clínicos de la severidad. Acta Odontológica Venezolana. Volumen 48. No. 4, enero, 2010, 1-9

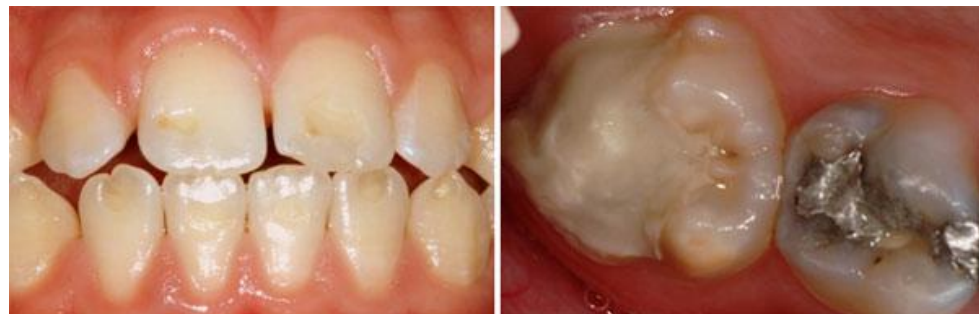

Fig. 3. Pérdida de esmalte con bordes regulares. Jeremias F., Da Costa Silva C., Feltrin J., Cilense A., De Cassia R., Dos Santos L. Hipomineralización de Incisivos y Molares: aspectos clínicos de la severidad. Acta Odontológica Venezolana. Volumen 48. No. 4, Enero, 2010, 1-9



También se pueden encontrar restauraciones en la cara vestibular de los incisivos, sin estar relacionadas con historia previa de traumatismos, tratamientos con brackets y distintas del diseño convencional de clase V de Black.²²

4. Ausencia de uno o varios primeros molares permanentes por extracción: En estos casos normalmente se pueden encontrar opacidades o restauraciones atípicas en el resto de los primeros molares o incisivos. En caso de ausencia de todos los primeros molares permanentes en una dentición saludable, es frecuente encontrar opacidades delimitadas en los incisivos. No es frecuente la extracción de incisivos en casos de Hipomineralización Incisivo-Molar.

5. Diente no erupcionado: la Academia Europea de Odontopediatría, considera que el hecho de que el primer molar o incisivo permanente no haya erupcionado a la edad determinada, podría ser un indicativo de Hipomineralización Incisivo-Molar. Evidentemente el diagnóstico no puede confirmarse hasta que la erupción de los mismos lo que permita el reconocimiento de otros criterios diagnósticos.²³

²² Ghanim A., Morgan M., Mariño R., Bailey D. Molar Incisor Hypomineralisation prevalence and defect characteristics in Iraqui children. *Journal of Pediatric Dentistry*, 2010, 1-9

²³ García P. Martínez E. Hipomineralización Incisivo Molar: estado actual. *Cient Dent. Volumen 7. No. 1*, Abril, 2010, 19-29



2.6 Diagnóstico Diferencial

El diagnóstico diferencial se debe establecer con otros defectos del esmalte (DDE), fundamentalmente con los de tipo circunscrito, especialmente la hipoplasia, en la que encontramos una alteración cuantitativa por afectación de los ameloblastos en fase secretora y que clínicamente se aprecia como hoyos, surcos o áreas con menor grosor de esmalte.²⁴

El conjunto de todas las afectaciones del esmalte se pueden incluir en el cuadro de patologías conocidas como amelogénesis imperfecta, que abarca diversos cuadros en función de su gravedad: la hipoplasia, la hipomaduración y la hipocalcificación.²⁵

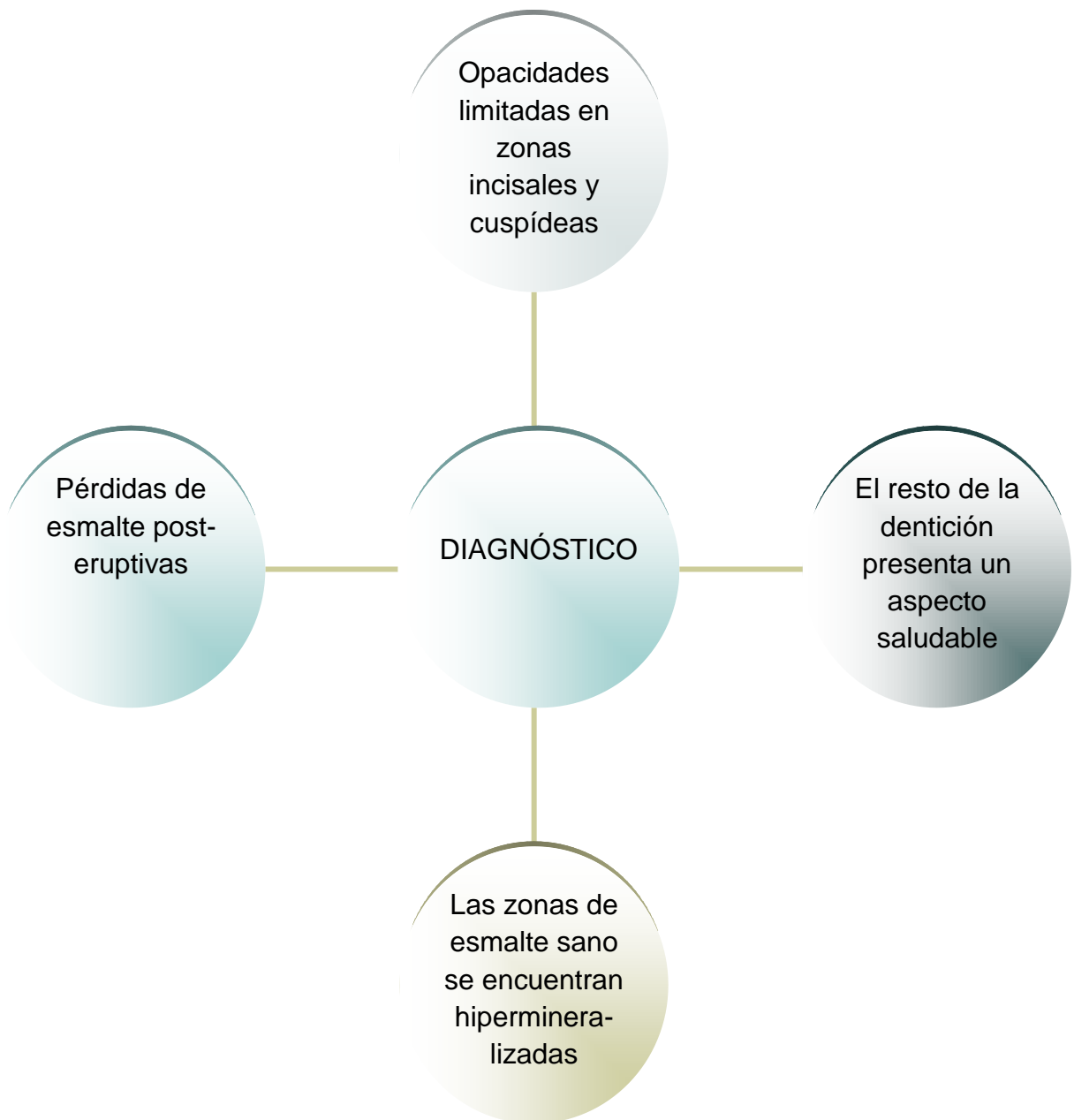William et al, en su estudio acerca del procedimiento sobre cuál debe ser el manejo de un paciente con estas características, realizaron además una síntesis para orientar el diagnóstico diferencial. Según estos autores el diente con Hipomineralización Incisivo- Molar se caracteriza por:

- a) Opacidades limitadas, por lo general a zonas incisales y cuspídeas, raramente aparece en zonas cervicales.
- b) Las zonas de esmalte sano, en ocasiones se encuentran hipermineralizadas.
- c) En las restauraciones pueden aparecer opacidades en el contorno de las mismas.
- d) Obviando molares e incisivos, el resto de la dentición presenta un aspecto saludable.
- e) También son posibles las pérdidas de esmalte post-eruptivas.

(Cuadro 5)

²⁴ Comes A., De la Puente C., Rodríguez F., Prevalencia de la Hipomineralización en primeros molares permanentes (MIH) en población infantil del área 2 de Madrid. Journal RCOE. Volumen 12. No. 3, 2007, 129-134

²⁵ Fearne J, Anderson P, Davis GR. 3D X-ray microscopic study of the extent of variations in enamel density in first permanent molars with idiopathic enamel hypomineralisation. Br Dent J 2004; 634-638



CUADRO 5. Diagnóstico para HIM²⁶

²⁶ Fuente Directa



Considerando estos factores a la hora de establecer el diagnóstico diferencial con respecto a un diente con hipomineralización, éste presenta características muy similares a las del Síndrome Incisivo-Molar, lo cual hace el diagnóstico diferencial complicado sobre todo si sólo tenemos afectación de molares o se encuentran en estadios de enfermedad avanzados y presentan caries. Sin embargo, existen algunas diferencias como:

- a) Esmalte traslúcido en algunos casos.
- b) Aparecen opacidades y zonas traslúcidas en el tercio coronal no solo en zonas cuspídeas/incisales.
- c) La fluorosis es otra patología a considerar a la hora de establecer un diagnóstico diferencial. Entre otros aspectos hay que considerar que en los casos de hipomineralización es muy frecuente el desarrollo de caries y en la fluorosis no se da así.

La fluorosis en sus primeros estadios o casos de afectación leve, puede confundirse con la clínica que puede presentar un diente con Hipomineralización Incisivo-Molar (ambas presentan coloraciones que pasan del blanco al marrón).²⁷

Sin embargo, existen unos rasgos característicos de las lesiones en dientes por fluorosis respecto a otras lesiones no ocasionadas por fluoruros.

Según el estudio realizado por Hidalgo – Gato et al, es difícil encontrar que un primer molar o un incisivo presente fluorosis, siendo curiosamente las que presentan hipomineralización en caso de afectación por Síndrome Incisivo-Molar.²⁸ (Cuadro 6)

²⁷ Rozier RG. Epidemiologic indices for measuring the clinical manifestations of dental fluorosis: overview and critique. *Adv Dental Res* 1994; 39–55

²⁸ García P., Martínez E. Hipomineralización Incisivo Molar: estado actual. *Cient Dent*. Volumen 7. No. 1, Abril, 2010, 19-29



CARACTERÍSTICAS	FORMAS LEVES DE FLUOROSIS	OPACIDADES DEL ESMALTE SIN FLUOROSIS
Área afectada	Se observa cerca de las puntas de la cúspide o bien del borde incisal.	Normalmente centrado en superficie lisa, pudiendo afectar a la corona entera.
Forma de la lesión	Líneas oscuras que siguen las líneas incrementales del esmalte, con formas irregulares en las cúspides.	Redonda u ovalada.
Demarcación	Sombras imperceptibles entre la fluorosis y el esmalte normal circundante.	Claramente diferenciada del esmalte normal.
Color	Ligeramente más opaco que el esmalte normal. Incisivos y puntas de cúspides con “aspecto nevado”. En grados leves, no aparecen manchas en el momento de la erupción.	Pigmentando en el momento de la erupción: coloración cremoso-amarilla que pasa al rojizo-naranja oscuro.
Dientes afectados	Frecuente en dientes que calcifican despacio: caninos, premolares, segundos molares y cordales. Raro en incisivos inferiores. Muy raro en dientes temporales.	Cualquier diente puede resultar afectado. Frecuente en las caras vestibulares de incisivos inferiores. Afectación, por lo general, de uno a 3 dientes. Común en dientes temporales.
Grado de hipoplasia	En las formas leves no hay alteración de la estructura del esmalte. Se observa opacidades lisas al pasar la sonda.	La superficie del esmalte es rugosa, parece grabada.
Detección	Difícil bajo luz potente.	Fácil bajo luz potente.

CUADRO 6. Fluorosis que la diferencian de las opacidades del esmalte. García L., Martínez E. Hipomineralización Incisivo Molar: estado actual. Cient Dent. Volúmen 7. No. 1, Abril, 2010, 19-29



3. ANTECEDENTES PARTICULARES

En el año 2001 cuando Weerheijm et al, sugirieron la terminología HIM, Hipomineralización de Molares e Incisivos, que fue aceptada en la Reunión de la Academia Europea de Odontopediatría en Atenas (2003), para definir una patología de etiología desconocida, que afecta exclusivamente a los primeros molares permanentes y en ocasiones a los incisivos, caracterizada por defectos cualitativos del esmalte, identificados clínicamente como una alteración de la traslucidez del mismo, también denominada opacidad, ocasionada por una alteración en la calcificación inicial o durante la maduración de los ameloblastos.²⁹

Hipomineralización idiopática, hipomineralización no asociada a fluorosis o molares en queso, son términos aplicados a esta patología y que estaban incluidos dentro del índice de defectos de esmalte (DDE) de la FDI (Federación Dental Internacional) como opacidades de bordes definidos. La etiología es desconocida, de origen sistémico producido durante los tres primeros años de vida, en los que se completa la calcificación de los primeros molares permanentes. Jalevik, concreta que de acuerdo con el conocimiento actual de la morfogénesis dental, el problema se debe instaurar durante los dos primeros años de vida.³⁰

²⁹ Jalevik B, Klingberg G. Dental treatment, dental fear and behaviour management problems in children with severe enamel hypomineralization of their permanent first molars. *Int J Paediatr Dent* 2002; 24-32

³⁰ Comes A., De la Puente C., Rodríguez F., Prevalencia de la Hipomineralización en primeros molares permanentes (MIH) en población infantil del área 2 de Madrid. *Journal RCOE*. Volumen 12. No. 3, 2007, 129-134



3.1 Epidemiología

La HIM es identificada como entidad clínica por Odontopediatras latinoamericanos, que la consideran un problema en su zona de residencia. Numerosos estudios revelan una amplia variedad de factores potencialmente involucrados en la etiología de la HIM, la fuerza de la evidencia de los trabajos no contundente.

Si bien la HIM es reconocida como tal en algunos países, no existen datos sobre su reconocimiento como patología en Latinoamérica, ni sobre su prevalencia. (Figura 4). En el año 2003, Weerheijm y Mejàre en Europa, y en el año 2008, Crombie, Manton, Weerheijm, y Kilpatricken en Australia y Nueva Zelanda valoraron a través de un cuestionario el conocimiento y percepción de los Odontopediatras acerca de esta nueva entidad clínica. Biondi y Cortese concluyeron en 2009 que la HIM es ampliamente reconocida como entidad clínica en diferentes Universidades Latinoamericanas, que la consideran un problema en su zona de residencia, manifestando interés sobre futuros estudios de prevalencia regional, considerando la ausencia de información en la actualidad.³¹

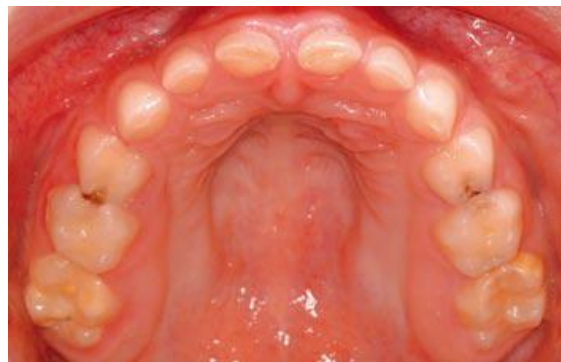

Fig. 4. Grado 1 de afectación de HIM. García L., Martínez E. Hipomineralización Incisivo Molar: estado actual. Cient Dent. Volúmen 7. No. 1, abril, 2010, 19-29

³¹ Biondi A., Cortese S., Ortolani A., Argentieri A. Características clínicas y factores de riesgo asociados a Hipomineralización Molar Incisiva. Revista de la Facultad de Odontología (UBA). Volumen 23. No. 58, 2010, 11-15



La encuesta utilizada para analizar posibles factores de riesgo, se conformó en función de la información bibliográfica, y además con la intención, de identificar algunas variables no analizadas con anterioridad. La modalidad retrospectiva, apelando a la memoria de la madre, puede haber ocasionado subinformación.

No se encontraron trabajos que analicen el tipo de leche ingerida durante los primeros años de vida. El hallazgo de asociación positiva con leches especiales, conocidas como fórmulas Infantiles para suplir las necesidades nutricionales de los bebés, orienta a la necesidad de profundizar en el futuro, el análisis en relación al motivo por el cual fueron indicadas.

Respecto al uso de AINES (antiinflamatorio no esteroideo), habitualmente ibuprofeno y paracetamol, no se encontraron resultados presentados en otros trabajos, por lo que sería necesario continuar investigando, dado que hay cierta coincidencia entre el momento de aparición de la HIM, y el desuso de dipirona y ácido acetilsalicílico en los pacientes pediátricos. La vinculación positiva en este estudio, con las semanas de gestación y peso de nacimiento, fue mencionada por otros autores, aunque en una revisión sistemática de Crombie et al, del 2009 se le asigna débil nivel de evidencia.³²

La asociación con enfermedades respiratorias, fue reportada también por varios trabajos, coincidiendo con los hallazgos positivos de este estudio. Los resultados hallados no mostraron asociaciones positivas con

³² Biondi A., Cortese S., Ortolani A., Argentieri A. Características clínicas y factores de riesgo asociados a Hipomineralización Molar Incisiva. Revista de la Facultad de Odontología (UBA). Volumen 23. No. 58, 2010, 11-15



temperatura corporal mayor a 38°C ni con otitis media, a diferencia de lo hallado por Beentjes en el 2002.

Tampoco hubo hallazgos en relación al consumo de antibióticos, si bien, la amoxicilina durante el primer año de vida fue reportada como un factor de riesgo por Laisi et al, Crombie et al, concluyeron que de acuerdo con la evidencia disponible, la exposición a las dioxinas y bifenilospoliclorados (PBC) pareciera comportarse como un factor de riesgo. Estos compuestos, presentes en biberones y envases plásticos quedan incorporados en los alimentos luego que son expuestos al calor, congelados o utilizados en microondas.

Resultados presentados por Jan et al, y Alaluusua et al, revelaron asociaciones positivas con amamantamiento prolongado, en niños cuyas madres habían tenido alta exposición a estos compuestos. En este trabajo no se encontraron asociaciones positivas en tiempos menores a 12 meses de lactancia artificial y natural, revelando la encuesta que todos los biberones utilizados fueron de plástico.

Los estudios de Brook y Smith, y de Everett et al, sugieren que una predisposición genética podría jugar un rol relevante en el origen de esta entidad. Si bien serán necesarios en el futuro más estudios epidemiológicos prospectivos y a largo plazo, no se descarta la coexistencia de diferentes factores que expliquen la etiología de la HIM.

En este estudio la mayor frecuencia de lesiones en molares se registró en los órganos dentarios inferiores, aunque en un trabajo realizado en Grecia, por Lygidakis et al, fue hallada en molares superiores, coincidiendo en ambos estudios los resultados observados en incisivos. En relación a la



severidad, estos autores reportan menores hallazgos de lesiones moderadas y severas.³³

3.2 Definición

Clínicamente se caracteriza por opacidades asimétricas delimitadas de color blanco, crema, amarillo o marrón en esmalte, pudiendo involucrar desde uno a los cuatro molares, variando su extensión y severidad sin afectar la zona gingival. Las opacidades amarillo/marrones presentan mayor porosidad y ocupan todo el espesor del esmalte, mientras que las blanco cremosas son menos porosas localizándose en el interior del mismo. Estas opacidades se caracterizan por presentar bordes bien definidos entre el esmalte normal y el afectado. (Figura 5)

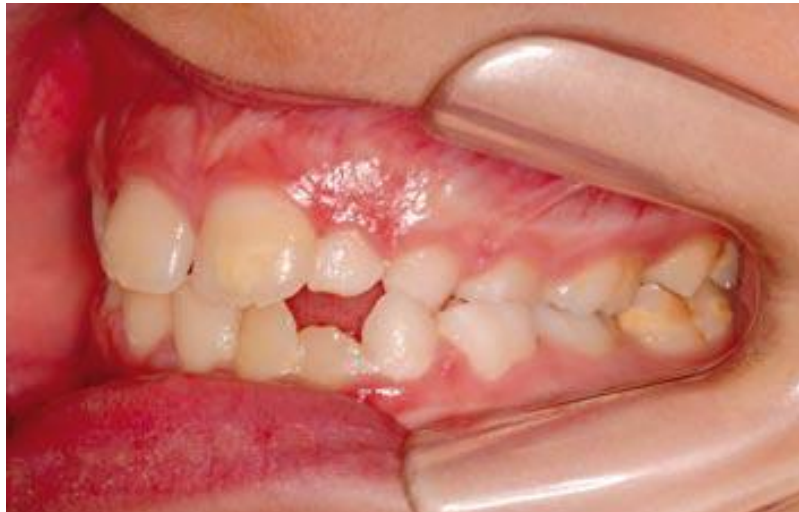

Fig. 5. Grado 1 de afectación HIM. García L., Martínez E. Hipomineralización Incisivo Molar: estado actual. *Cient Dent*. Volúmen 7. No. 1, abril, 2010, 19-29

³³ Biondi A., Cortese S., Ortolani A., Argentieri A. Características clínicas y factores de riesgo asociados a Hipomineralización molar incisiva. *Revista de la Facultad de Odontología (UBA)*. Volumen 23. No. 58, 2010, 11-15



En casos extremos el esmalte de los molares se desintegra después de la erupción y facilita el desarrollo de caries, ocasionando un significativo impacto en las necesidades de tratamiento.³⁴

Histológicamente la microestructura está conservada lo que indica el normal funcionamiento de los ameloblastos durante la fase de secreción. Sin embargo, los cristales parecieran menos compactados y organizados en las áreas porosas lo que revelaría una alteración en la fase de maduración, infiriéndose que el problema sucedería durante los dos primeros años de vida. Uno de los mayores problemas que presentan los pacientes con HIM es la hipersensibilidad y la dificultad para realizar el bloqueo anestésico, aparentemente provocada por la penetración de bacterias en los túbulos dentinarios a través del esmalte hipomineralizado que induce a reacciones inflamatorias en la pulpa.³⁵ (Figura 6)

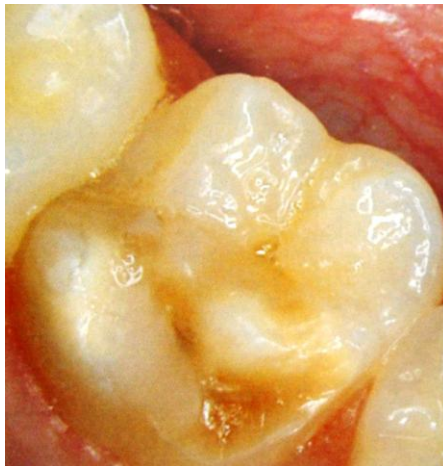

Fig. 6. Hipoplasia del esmalte. Boj J., Catalá M., García Ballesta C., Mendoza A., Planells P. Odontopediatría: la evolución del niño al adulto joven. Editorial Ripano. Primera Edición. 2010, 332

34 Jašlevik B, Klingberg G. Dental treatment, dental fear and behaviour management problems in children with severe enamel hypomineralization of their permanent first molars. *Int J Paediatr Dent* 2002; 24-32

35 Biondi A., Cortese S., Ortolani A., Argentieri A. Características clínicas y factores de riesgo asociados a Hipomineralización molar incisiva. *Revista de la Facultad de Odontología (UBA)*. Volumen 23. No. 58, 2010, 11-15



3.3 Introducción

En la exploración de un diente con hipomineralización podemos apreciar opacidades que varían del color blanco tiza al amarillo/marrón y los límites del esmalte normal son lisos y regulares debido a la alteración de la matriz. Por lo general, las zonas afectadas suelen ser las cúspides de los molares y los bordes de los incisivos. (Figura 7)

Estudios microscópicos han revelado que estos dientes presentan menor concentración de mineral. Esta concentración va decreciendo progresivamente desde la unión amelodentinaria hasta la zona más superficial del esmalte, de igual forma disminuye la dureza y elasticidad de dicho esmalte. Jälevik y Norén, investigaron el aspecto morfológico de primeros molares afectados por el Síndrome Incisivo-Molar, observando cómo algunos ameloblastos estaban afectados de forma irreversible, e histológicamente mostraban grandes porosidades en todo el espesor del esmalte.³⁶

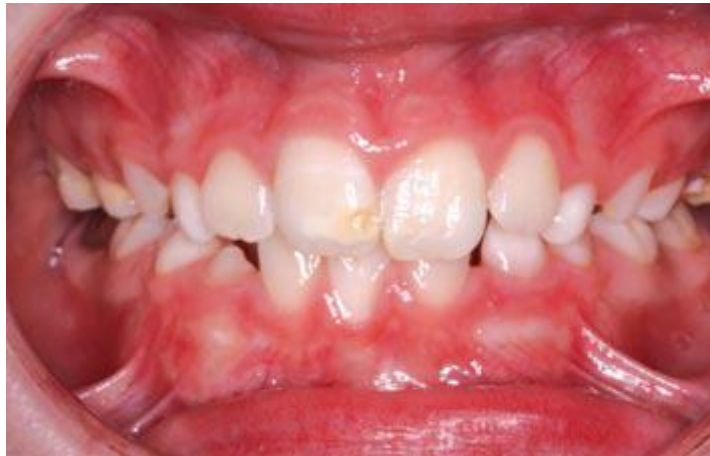

Fig. 7. Grado 2 de afectación HIM. García L., Martínez E. Hipomineralización Incisivo Molar: estado actual. *Cient Dent.* Volúmen 7. No. 1, abril, 2010, 19-29

³⁶ García P., Martínez E. Hipomineralización Incisivo Molar: estado actual. *Cient Dent.* Volumen 7. No. 1, abril, 2010, 19-29



A su vez existían defectos en el esmalte que se recuperaban. La porosidad es variable según la magnitud del defecto: las opacidades amarillo/marrones son más porosas y ocupan todo el espesor del esmalte (mayor gravedad). Las blancas son menos porosas y se localizan en el interior del órgano del esmalte.

El esmalte hipomineralizado puede fracturarse con facilidad debido a su fragilidad y poco espesor, pudiendo dejar desprotegida la dentina y favoreciendo el desarrollo precoz de caries y erosión. El desprendimiento temprano del esmalte está asociado por lo general a casos de afectación de los primeros molares, ya que los incisivos no están sujetos a las fuerzas de la masticación altas. Por lo tanto, la presencia de opacidades en incisivos puede ser significativa de afectación en los primeros molares.

Los dientes afectados por esta patología son muy sensibles a cambios térmicos y por tanto difíciles en el bloqueo anestésico. Estos dientes pueden presentar también una grave molestia para el niño debido a la alta sensibilidad a los cambios térmicos o el dolor a las técnicas de cepillado o en la aplicación de flúor. Como consecuencia de esto, el manejo del comportamiento del paciente a la hora de realizar un tratamiento odontológico es aún más complicado.³⁷

El término HIM o MIH (Molar-Incisor Hypomineralization) no es nuevo. Desde que se propuso el término en 2001, este defecto de esmalte con condiciones sistémicas asociadas ha llamado la atención de los clínicos de todo el mundo. Puede ser que su prevalencia esté aumentando en todo el

³⁷ García P., Martínez E. Hipomineralización Incisivo Molar: estado actual. Cient Dent. Volumen 7. No. 1, abril, 2010, 19-29



mundo, además de Europa, en Asia y en África se han realizado estudios para diagnosticar la magnitud del problema en sus poblaciones.

Si bien es cierto, no es totalmente clara su etiología, el diagnóstico correcto es fundamental para poder determinar el tratamiento adecuado. La gravedad está directamente relacionada con el tamaño y la profundidad de la lesión y el grado/extensión de la hipomineralización. Aquellos dientes que pierden láminas de esmalte por acción de las fuerzas masticatorias son los más difíciles de tratar. (Figura 8)

La apariencia asimétrica sugiere que los ameloblastos son afectados por una enfermedad sistémica durante una etapa determinada, muy específica durante su desarrollo. La presencia de restauración atípica, especialmente en pacientes con bajo riesgo de caries dental, es un indicativo fiel de la presencia de HIM. Ante la ausencia de un sistema de clasificación del grado de severidad de los dientes afectados por HIM se propuso una nomenclatura que permite clasificarlos dientes clínicamente afectados, lo que a su vez permite establecer el tratamiento restaurador más adecuado.³⁸

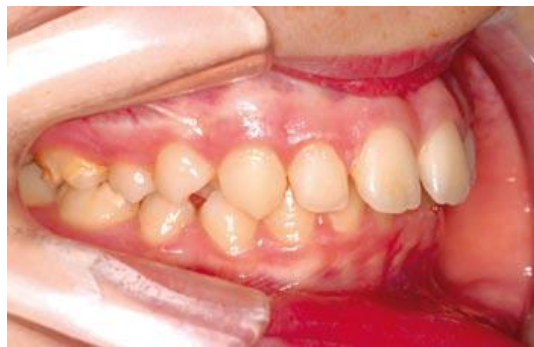

Fig. 8. Grado 2 de afectación HIM. García L., Martínez E. Hipomineralización Incisivo Molar: estado actual. *Cient Dent*. Volúmen 7. No. 1, Abril, 2010, 19-29

³⁸ Jeremias F., Da Costa Silva C., Feltrin J., Cilense A., De Cassia R., Dos Santos L. Hipomineralización de incisivos y molares: aspectos clínicos de la severidad. *Acta Odontológica Venezolana*. Volumen 48. No. 4, Enero, 2010, 1-9



3.4 Clasificación

Según autores como Mathu-Muju y Wright o Preusser et al, existen diferentes grados de afectación: (Cuadro 7)

Grado 1: Las opacidades se localizan en áreas que no suponen tensión para el molar (zonas de no oclusión). Estas opacidades son aisladas y sin pérdidas de esmalte por fractura. Tampoco existen casos de hipersensibilidad previos ni caries asociadas a afectación del esmalte.

Grado 2: Esmalte hipomineralizado de color amarillento/ marrón con afectación de las cúspides con pérdida leve de sustancia y sensibilidad dental. Las opacidades suelen hallarse en el tercio incisal/oclusal, pudiendo haber pérdidas de esmalte post-eruptivas, así como presencia de caries que pueden invadir las cúspides. En estos casos el paciente o los padres del paciente, suelen manifestar sus preocupaciones respecto a la estética. Es frecuente encontrar restauraciones en otros molares afectados también por Síndrome Incisivo- Molar. A partir de este grado se suele dar afectación de más de un molar y de algún incisivo.

Grado 3: Deficiencia mineral a gran escala con coloraciones amarillentas/marrones y grandes defectos en la corona con gran pérdida de esmalte y en algunos casos destrucción coronaria. En estos casos se suelen producir fracturas del esmalte post-erupción e hipersensibilidad. Las pérdidas de esmalte post-eruptivas son un patrón a seguir dentro de este grado de afectación.³⁹

³⁹ García P., Martínez E. Hipomineralización Incisivo Molar: estado actual. Cient Dent. Volumen 7. No. 1, abril, 2010, 19-29



MIH LEVE	<ul style="list-style-type: none">❖ Opacidades demarcadas en las zonas libres de fuerzas oclusales.❖ Opacidades aisladas.❖ No hay pérdidas de esmalte en las áreas opacas.❖ No hay historia de hipersensibilidad dental.❖ No hay actividades relacionadas con la caries de esmalte afectados.❖ La participación de los incisivos es suave, si están presentes.
MIH MODERADO	<ul style="list-style-type: none">❖ Restauraciones atípicas e intactas pueden estar presentes.❖ Opacidades demarcadas en el tercio ocluso-incisal del diente, sin pérdida de la estructura después de la erupción.❖ Pérdida de esmalte pos-eruptivas y lesiones cariosas que se limitan a 1 o 2 zonas, sin la participación de cúspides.❖ Es normal la sensibilidad dental.❖ Frecuentemente, existe la incomodidad estética por parte del paciente y sus padres.
MIH SEVERO	<ul style="list-style-type: none">❖ Pérdida pos-eruptivas están presentes y generalmente ocurren cuando el diente erupciona.❖ Sensibilidad dental.❖ Con frecuencia, las lesiones cariosas extensas se asocian con esmalte afectado.❖ Destrucción coronaria puede avanzar rápidamente y envolver la pulpa dental.❖ Presencia de defectos en las restauraciones atípicas.❖ Incomodidad estética por parte del paciente y sus padres.

CUADRO 7. Clasificación de la gravedad de la HIM, según Mathu-Muju e Wright 2006. Modificado de Jeremias F., Da Costa Silva C., Feltrin J., Cilense A., De Cassia R., Dos Santos L. Hipomineralización de Incisivos y Molares: aspectos clínicos de la severidad. Acta Odontológica Venezolana. Volumen 48. No. 4, enero, 2010, 1-9



4. TRATAMIENTO

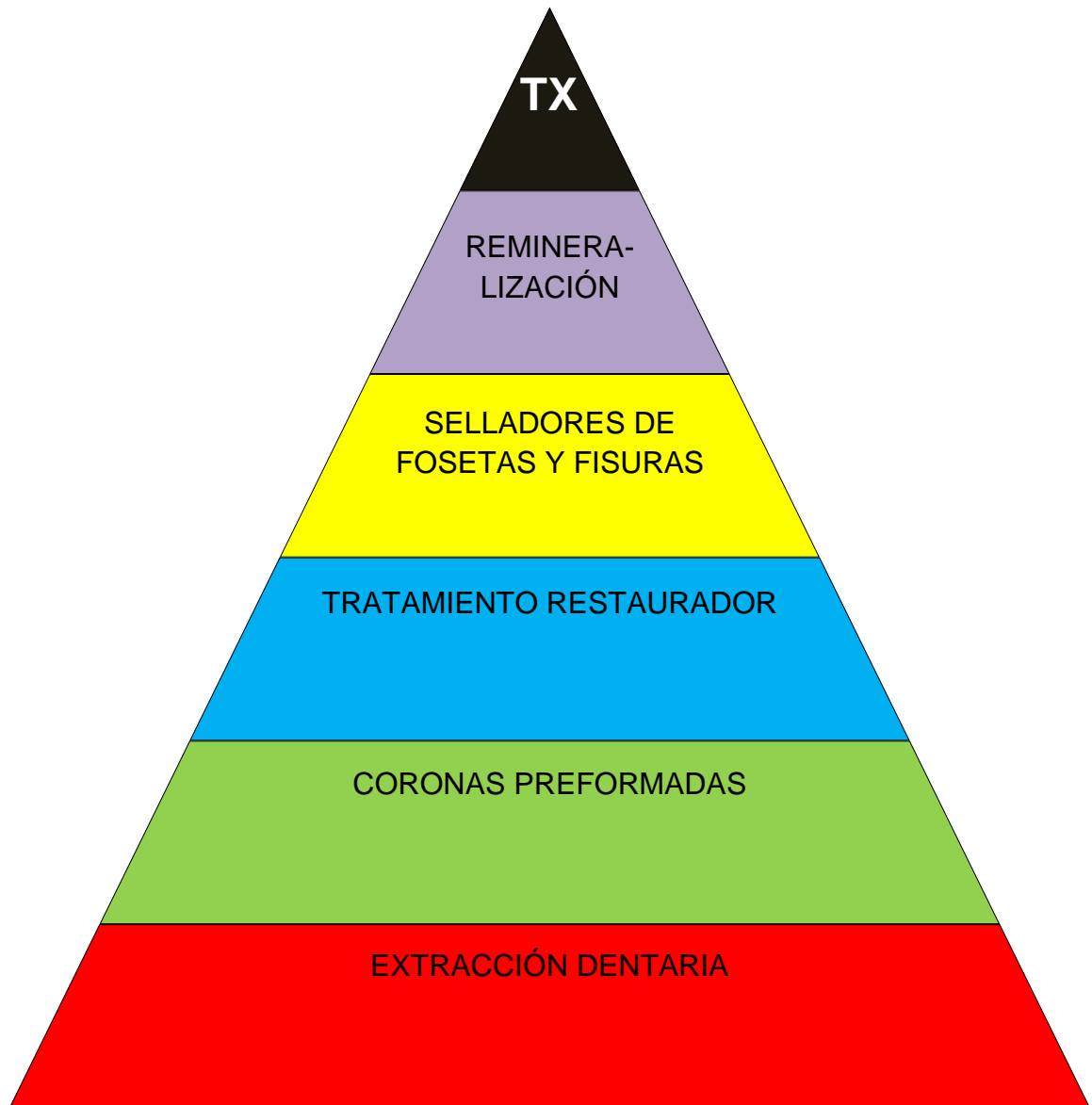
No existen unas directrices claras en lo que respecta al tratamiento de esta patología. Existe consenso en cuanto a la utilidad de las aplicaciones tópicas de fluoruro, que parece pueden ayudar a aumentar la maduración posteruptiva. Así mismo, la protección contra las fracturas y caries de fisura que ofrecen los selladores, sugieren que es un tratamiento indicado. En las restauraciones la adhesión del material de relleno al esmalte hipomineralizado puede ser débil independientemente del material empleado. En opinión de Jälevik quizá pueda ser más útil el empleo de ionómeros de vidrio.

Las preparaciones cavitarias suelen ser complejas. La adhesión del material de relleno al esmalte hipomineralizado puede ser débil y el esmalte próximo a la obturación se puede fracturar o ser más propenso a la caries secundaria, por lo que las restauraciones deben ser reemplazadas con frecuencia.

En casos muy severos es aconsejable valorar el empleo de coronas metálicas temporales, e incluso la extracción cuando exista desintegración amplia de la corona. Así mismo, la pérdida prematura de molares MIH aumenta las demandas ortodónticas^{40,41} (Cuadro 6)

⁴⁰ Comes A., De la Puente C., Rodríguez F., Prevalencia de la Hipomineralización en primeros molares permanentes (MIH) en población infantil del área 2 de Madrid. *Journal RCOE*. Volumen 12. No. 3, 2007, 129-134

⁴¹ Jälevik B, Klingberg G. Dental treatment, dental fear and behaviour management problems in children with severe enamel hypomineralization of their permanent first molars. *Int J Paediatr Dent* 2002; 24-32



CUADRO 6. Tratamientos para HIM⁴²

⁴² Fuente Directa



La hipoplasia de esmalte puede producir un incremento en el riesgo de caries, sensibilidad dental y aumento de la erosión, con sus implicaciones estéticas. Los niños que tienen hipoplasia de esmalte tienen una predisposición al acúmulo de placa y a la instauración de caries dental, ya que la sensibilidad dental hace que eviten el cepillado y por lo tanto son importantes las medidas preventivas.

La instauración de un riguroso protocolo de higiene será determinante en la evolución. Este protocolo debe estar basado en la eliminación de la placa bacteriana mediante higiene dental con un cepillo suave como mínimo por la mañana y por la noche y en la remineralización de las superficies dentales con enjuagues de flúor diarios y aplicación de barnices de flúor en la consulta dental cada 3-6 meses. Habrá que valorar en cada caso la indicación de la colocación de selladores de fosas y fisuras.⁴³

El objetivo del tratamiento restaurador en esta etapa es conservar la mayor cantidad de estructura dental posible y en las mejores condiciones posibles, para que cuando se complete el crecimiento se pueda llevar a cabo el tratamiento restaurador definitivo. Por lo tanto, la decisión clave es determinar cuánto esmalte se debe eliminar. Esto lleva a las opciones de eliminar todo el esmalte afectado o sólo el poroso y reblandecido. En el primer caso, pueden evitarse retratamientos pero se sacrifica estructura dental y la reconstrucción resultante es grande, delicada y con riesgo de fracturas posteriores que requieren nuevos tratamientos. Dado que como se trata de conservar el diente hasta la edad adulta, se suele optar por conservar la mayor cantidad de tejido dentario posible y potenciar la higiene y remineralización.

⁴³ Hernández A., Cuesta L., Castañeda P., Barbería E. Defectos en la mineralización del esmalte dentario: ¿Podemos saber su origen?. Dental Practice Report, Noviembre-Diciembre, 2010, 31-37



Las opciones de tratamiento de las manchas dentales pueden variar desde el blanqueamiento, resinas compuestas, carillas y coronas de porcelana modificando no sólo el color sino también la anatomía del diente en caso de ser necesario. Estas opciones de tratamiento deberían demorarse hasta que el niño haya completado su crecimiento y desarrollo.⁴⁴

En la toma de decisiones relacionadas con el tratamiento de los dientes afectados se debe considerar si es viable o no conservarlos. Varios factores, tales como la edad del niño, problemas de Ortodoncia, anomalías dentales (ausencia congénita de dientes permanentes), grado de severidad de la HIM y posibilidad de realizar las restauraciones influyen en la elección del tratamiento. Para reducir al mínimo la pérdida de esmalte y el riesgo de desarrollar caries dental, el tratamiento preventivo e interceptivo debe incluir aplicaciones tópicas con fluoruros y colocación de cementos de ionómeros de vidrio en las áreas con pérdida de la estructura del esmalte. De acuerdo con Weerheijm et al (2003), las restauraciones requeridas para reemplazar la estructura dental perdida demandan cavidades con tamaño y forma poco convencionales, conocidas como restauraciones atípicas.⁴⁵ (Figura 9)

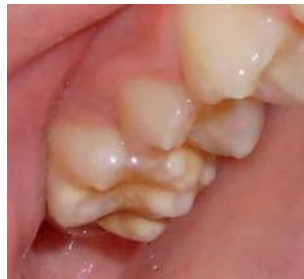

Fig. 9. Opacidades en áreas no sometidas a carga. Biondi A., Cortese S., Ortolani A., Argentieri A. Características clínicas y factores de riesgo asociados a Hipomineralización molar incisiva. Revista de la Facultad de Odontología (UBA). Volumen 23. No. 58, 2010, 11-15

⁴⁴ Hernández A., Cuesta L., Castañeda P., Barbería E. Defectos en la mineralización del esmalte dentario: ¿Podemos saber su origen?. Dental Practice Report, Noviembre-Diciembre, 2010, 31-37

⁴⁵ Jeremias F., Da Costa Silva C., Feltrin J., Cilense A., De Cassia R., Dos Santos L. Hipomineralización de incisivos y molares: aspectos clínicos de la severidad. Acta Odontológica Venezolana. Volumen 48. No. 4, Enero, 2010, 1-9



Es importante resaltar que el material restaurador puede desprenderse como consecuencia de la pérdida continua de esmalte, por ello es necesario llevar un seguimiento frecuente a estos pacientes. De acuerdo con Jalevik y Klinberg (2002), estos niños son a menudo tratados hasta diez veces más que los niños sin anomalía, hasta los 9 años de edad.

En casos más severos se puede contemplar la extracción de los cuatro primeros molares permanentes y posterior cierre de los espacios con aparatología fija de Ortodoncia.

Los niños afectados por HIM experimentan desde muy temprano sensibilidad y dolor en los primeros molares permanentes. Este hecho está relacionado con la invasión de bacterias dentro de los túbulos dentinarios, causantes de una inflamación crónica de la pulpa, que puede estar directamente relacionado con la mayor inervación en la región subodontoblástica, justo por debajo de la zona hipomineralizada.⁴⁶

Las directrices en cuanto al tratamiento de la hipomineralización incisivo-molar no están del todo establecidas, aunque sí hay cierto consenso en cuanto al uso tópico del flúor, que parece aumentar la maduración posteruptiva. El primer paso debe ser la identificación del grado de afectación del diente y a partir de ahí tomar una opción terapéutica específica en cada caso.⁴⁷ Existen diversas opciones según la agresividad del cuadro:

⁴⁶ Jeremias F., Da Costa Silva C., Feltrin J., Cilense A., De Cassia R., Dos Santos L. Hipomineralización de incisivos y molares: aspectos clínicos de la severidad. Acta Odontológica Venezolana. Volumen 48. No. 4, Enero, 2010, 1-9

⁴⁷ García L., Martínez E. Hipomineralización Incisivo Molar: estado actual. Cient Dent. Volumen 7. No. 1, Abril, 2010, 19-29



4.1 Aspectos Preventivos

Cuando sea posible debe instaurarse un enfoque de tratamiento preventivo temprano, ya que los procedimientos invasivos no siempre van a ser efectivos para la restricción de la salud bucodental del niño.

- a) Identificación de niños con riesgo, detectando en los antecedentes posibles factores etiológicos del Síndrome Incisivo Molar.
- b) Diagnóstico temprano, monitorizando la erupción de los molares de los seis años cuando existen factores de riesgo o se detecten opacidades en los incisivos inferiores.
- c) Remineralización y desensibilización, con aplicación profesional de flúor mensual o trimestral según el riesgo y utilización a diario de colutorios y productos con caseína fosfopéptica y fosfato de calcio amorfo (Recaldent) que aportan iones de Calcio y Fosfato para favorecer la Remineralización. Sin embargo la utilidad de estos procedimientos en molares hipomineralizados hay que observarla con cautela, ya que no se trata de reponer un mineral perdido sino un mineral que el molar nunca ha tenido.
- d) Prevención de caries y de fracturas posteruptivas, instaurando cuanto antes una buena higiene diaria, reduciendo el potencial cariogénico y acidogénico de la dieta y sellando fisuras y zonas retentivas que pueden provocarse. Si la sensibilidad es constante se debe recomendar cepillo suave y dentífricos desensibilizantes a la vez que se instaura una eliminación de placa correcta lo antes posible. En ocasiones se pueden cubrir zonas retentivas, surcos y algunas pequeñas fracturas de esmalte con ionómero de vidrio hasta que pueda asilarse el molar y realizar otro procedimiento de protección o restauración con mejores condiciones de control de la humedad.⁴⁸

⁴⁸ Boj J., Catalá M., García Ballesta C., Mendoza A., Planells P. Odontopediatría: la evolución del niño al adulto joven. Editorial Ripano. Primera Edición. 201011, 325-335



4.2 Remineralización

Es el tratamiento indicado en casos de diagnóstico precoz. Es sabido que el uso de flúor tópico puede favorecer una remineralización post-eruptiva y puede ayudar a disminuir la sensibilidad. Así en casos de diagnóstico precoz o de escasa afectación puede ser la pauta a seguir.

Se puede usar también en combinación con colutorios de clorhexidina, con la finalidad de disminuir la carga bacteriana, responsable de la producción de ácidos. Los tratamientos precoces de remineralización de esmalte están cada vez más en auge con el desarrollo de la Odontología mínimamente invasiva; cada vez se tiende a una práctica más conservadora en Odontología. Consecuencia de esto hace importante el desarrollo de productos para el tratamiento precoz de hipomineralización. Cabe destacar la mayor importancia de este tratamiento en el niño, debido a la necesidad de mantener sus dientes a largo plazo.⁴⁹ (Figura 10)

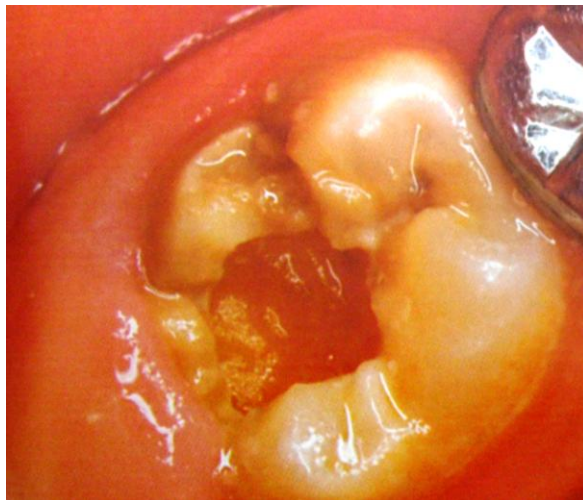


Fig. 10. MIH Severa. Biondi A., Cortese S., Ortolani A., Argentieri A. Características clínicas y factores de riesgo asociados a Hipomineralización molar incisiva. Revista de la Facultad de Odontología (UBA). Volumen 23. No. 58, 2010, 11-15

⁴⁹ García L., Martínez E. Hipomineralización incisivo molar: estado actual. Cient Dent. Volumen 7. No. 1, Abril, 2010, 19-29



Además del flúor, en la actualidad contamos con otro tipo de sustancias remineralizantes, como las que presentan en su composición el agente CPP-ACP (CaseinPhosphoPeptide-AmorphousCalciumPhosphate). Se ha comprobado en diversos estudios la capacidad que tiene dicho agente para producir remineralización o incluso prevenir la desmineralización, aunque sería interesante valorar los efectos en dientes afectados por hipomineralización incisivo molar.⁵⁰

4.3 Selladores de fisuras

Constituyen una herramienta de prevención fundamental en casos de esmalte intacto y en los que la sensibilidad no es normal.

4.4 Tratamiento restaurador

Se plantea el problema de que la adhesión en estos casos puede ser muy escasa, por lo que las restauraciones cavitarias suelen ser muy complejas y el esmalte próximo a la restauración puede fracturarse o incluso el material restaurador puede llegar a filtrarse y dar lugar a caries secundarias.

a) Amalgama de plata: su uso es limitado, ya que no se adhiere al esmalte y es un buen conductor térmico.

El uso de la amalgama en dientes hipomineralizados suele conducir a fracturas marginales.

b) Resinas: su uso está indicado en casos de defectos en el esmalte en los que se afecten una o dos caras del diente y siempre cuando no haya afectación de las cúspides (grado 2). Se debe eliminar en la preparación todo el esmalte afectado. En casos de afectación de incisivos, la resina es el material de elección debido a las exigencias estéticas. A pesar de que no es

⁵⁰ García L., Martínez E. Hipomineralización Incisivo Molar: estado actual. Cient Dent. Volumen 7. No. 1, Abril, 2010, 19-29

el material de elección para el tratamiento de este tipo de patologías, los resultados y el pronóstico pueden ser buenos si la técnica realizada es correcta.

c) Cementos de ionómero de vidrio: son el material de elección para la restauración de molares hipomineralizados por su adhesión, sus propiedades aislantes y su capacidad para liberar flúor. Además en el caso de molares hipomineralizados en pleno proceso de erupción, en los que la utilización de agentes remineralizantes es insuficiente, la opción terapéutica más adecuada sería el uso de cementos de vidrio ionómero de forma provisional, hasta la completa erupción del diente, momento en el cual se podrá realizar una restauración con carácter definitivo. (Figura 11)

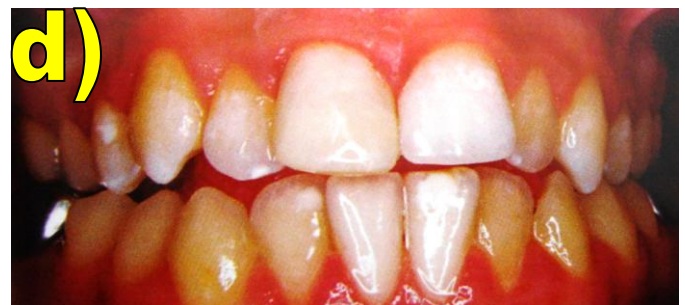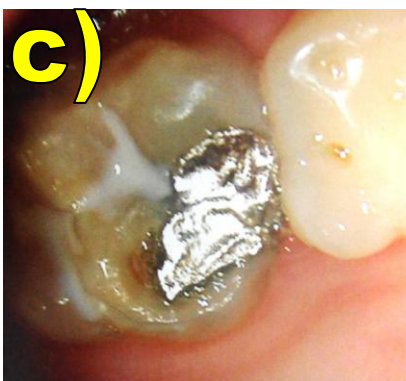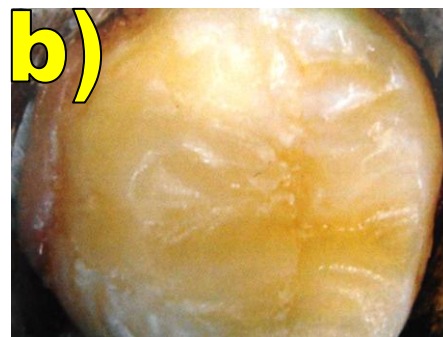


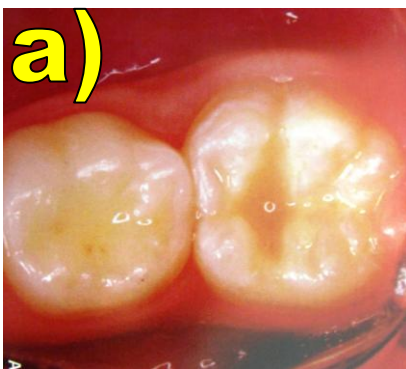Fig. 11. Tratamiento restaurador: a) ionómero de vidrio, b) resina, c) amalgama, d) carilla estética. Boj J., Catalá M., García Ballesta C., Mendoza A., Planells P. Odontopediatría: la evolución del niño al adulto joven. Editorial Ripano. Primera Edición. 201011, 325-335

4.5 Coronas preformadas

En casos de afectación cusípidea o con gran pérdida de esmalte, las coronas de acero preformadas parecen ser la solución ideal debido a la sencillez de la técnica, la escasa preparación que precisa y el bajo costo que supone, si bien es cierto que hoy en día las exigencias estéticas de nuestros pacientes van haciendo caer en desuso esta solución restauradora. (Figura 12)

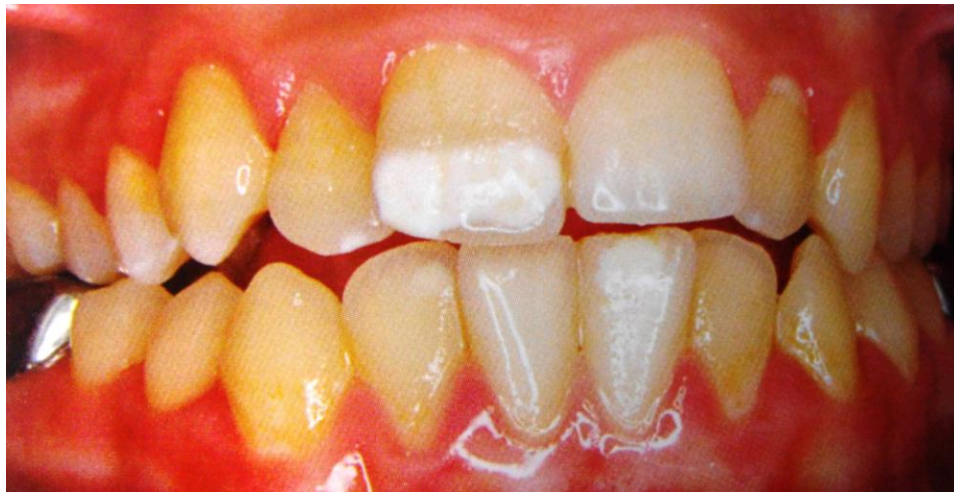

Fig. 12. HIM en anteriores. Boj J., Catalá M., García Ballesta C., Mendoza A., Planells P. Odontopediatría: la evolución del niño al adulto joven. Editorial Ripano. Primera Edición. 201011, 325-335

4.6 Extracción dentaria

El pronóstico del tratamiento restaurativo de los molares afectados por hipomineralización no siempre es favorable. En muchas ocasiones, es necesario considerar algún tratamiento adicional o realizar la extracción del diente afectado debido al fracaso del tratamiento restaurador.

En lo que se refiere al primer molar permanente, la extracción de éste supone una controversia. Según algunos autores, a la hora de tomar una decisión terapéutica, habría que preguntarse el futuro de un molar



permanente con gran deterioro de la corona en un plazo de 20 años.⁵¹
(Figura 13)

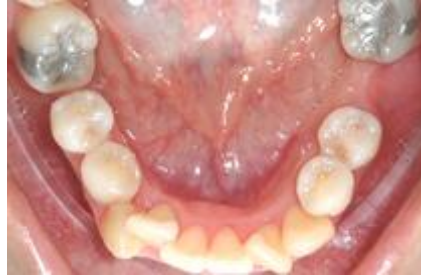

Fig. 13. Extracción del primer molar permanente con HIM. Boj J., Catalá M., García Ballesta C., Mendoza A., Planells P. Odontopediatría: la evolución del niño al adulto joven. Editorial Ripano. Primera Edición. 201011, 325-335

Fricker et al, proponen que ante la presencia en las arcadas dentarias de primeros molares permanentes muy deteriorados hay que realizar un estudio radiográfico y evaluar la presencia de terceros molares y el estado de maduración de los segundos molares permanentes. (Figura 14)

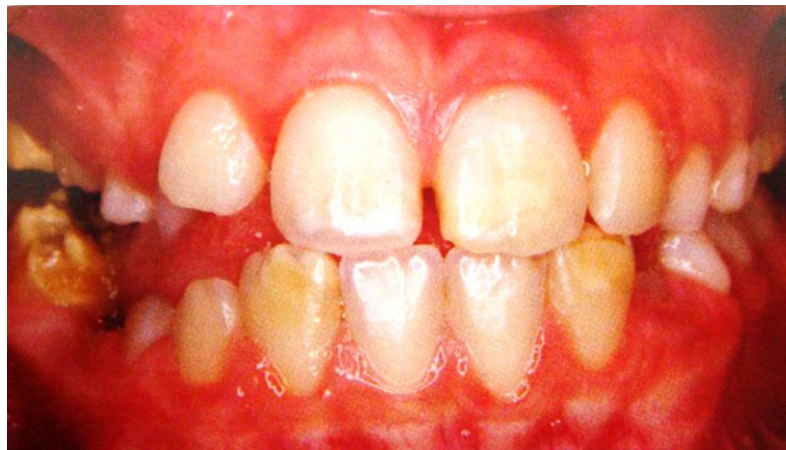

Fig. 14. Extracción indicada en molares con HIM. Boj J., Catalá M., García Ballesta C., Mendoza A., Planells P. Odontopediatría: la evolución del niño al adulto joven. Editorial Ripano. Primera Edición. 201011, 325-335

⁵¹ García L., Martínez E. Hipomineralización incisivo molar: estado actual. Cien Dent. Volumen 7. No. 1, Abril, 2010, 19-29



Los citados autores proponen la extracción del primer molar, preferentemente cuando se encuentre calcificada la furca del segundo molar o en la fase previa a su erupción, y opinan que ello conllevará la reposición del segundo molar permanente por migración mesial en el lugar donde se encontraba el primer molar. Así mismo proponen diferentes protocolos de extracción según el tipo de oclusión presente en el niño.⁵²⁻⁵³ Mathu-Muju y Wright, intentaron sentar las pautas de tratamiento en relación a la gravedad del cuadro estableciendo dos fases.

4.7 Clasificación de tratamiento a corto y largo plazo

- El objetivo del tratamiento a corto plazo es el mantenimiento de la función preservando la estructura dentaria para hacer una correcta planificación para futuros tratamientos restauradores posteriores o incluso tratamientos ortodónticos.
- El tratamiento a largo plazo está indicado en casos en los que la funcionalidad se vea comprometida y no se pueda preservar con tratamientos normales a corto plazo.⁵⁴

Grado1

a) Tratamiento a corto plazo. Es fundamental el tratamiento preventivo: uso de selladores y sustancias remineralizantes. Respecto al uso de los selladores, no está del todo claro el éxito de su aplicación en zonas de oclusión para este tipo de tratamientos, por lo que se deben usar siempre y cuando las opacidades no se encuentren en zonas del surco de desarrollo.

⁵² García L., Martínez E. Hipomineralización Incisivo Molar: estado actual. Cient Dent. Volumen 7. No. 1, Abril, 2010, 19-29

⁵³ Mahoney E, Ismail FSM, Kilpatrick N, Swain M. Mechanical properties across hypomineralized / hypoplastic enamel of first permanent molar teeth. Eur J Oral Sci 2004; 497-502

⁵⁴ Weerheijm K. Molar Incisor Hypomineralization (MIH): clinical presentation, aetiology and management. Dental Update. Department of Cariology Endodontology Padontology, January-February, 2004, 9-12



b) Tratamiento a largo plazo. Seguimiento del paciente con revisiones periódicas.

Grado 2

a) Tratamiento a corto plazo. En molares el tratamiento de elección es el uso de selladores, siempre y cuando no exista sensibilidad y el esmalte no se haya perdido. Si esto no fuera así, se recurrirá a la restauración, aunque el material de elección sea el cemento de ionómero de vidrio, para casos de afectación de los incisivos, se puede recurrir al sellado o restauración con composite, debido a las exigencias estéticas. Las lesiones con poca profundidad pueden tratarse con microabrasión. Esto puede mejorar el aspecto de estas opacidades.

b) Tratamiento a largo plazo. El tratamiento de elección a largo plazo es el recubrimiento total: en el caso de los molares se recomienda la colocación de coronas preformadas y para los incisivos se recurrirá a coronas de porcelana. Se realizará el seguimiento del paciente como medida preventiva.

Grado 3

a) Tratamiento a corto plazo. En molares cuando la afectación es grande se utilizan cementos de ionómero de vidrio como material restaurador o recubrimientos con coronas

En los incisivos donde la afectación no es tan grave se puede intentar el tratamiento con resinas, si no fuese posible, se recurrirá al uso de coronas. Es importante una acción precoz ya que en estos casos suele haber pérdidas de esmalte post-eruptivas.

b) Tratamiento a largo plazo. Al igual que en la afectación de grado 2 se utilizan los recubrimientos totales en los molares y en los incisivos con coronas de porcelana.⁵⁵

⁵⁵ García L., Martínez E. Hipomineralización Incisivo Molar: estado actual. Cient Dent. Volumen 7. No. 1, Abril, 2010, 19-29



Restauración de los primeros molares con MIH.

La superficie porosa de esmalte y dentina puede llevar a una inflamación crónica de la pulpa complicando la anestesia en el tratamiento dental. La elección de los materiales dependerá en la severidad del defecto, la edad y la cooperación del niño.⁵⁶

Cuando los primeros molares permanentes están afectados de una manera moderada o severa, las coronas de acero inoxidable son el tratamiento de elección. Estas coronas:

- Previenen el deterioro del diente.
- Controlan la sensibilidad dental.
- Establecen contactos interproximales y relaciones oclusales correctas.
- Requieren poco tiempo de preparación y cementado.⁵⁷

Sin embargo, si no se adaptan adecuadamente estas coronas pueden provocar mordida abierta o gingivitis. Si están bien adaptadas conservan los primeros molares permanentes hasta que las restauraciones definitivas son factibles. Las restauraciones definitivas se deben considerar en la dentición mixta tardía y permanente. No se recomiendan antes debido a complicaciones como: coronas cortas, pulpas grandes, tratamiento largo, costo elevado y la cooperación limitada del niño.⁵⁸

Cuando los primeros molares permanentes sufren una hipomineralización tan severa que su restauración es compleja, se puede llegar a considerar la extracción. En casos en los que se decida la extracción de primeros molares permanentes, deben considerarse diferentes factores que condicionan el

⁵⁶ Biondi A., Cortese S. Odontopediatria: fundamentos y prácticas para la atención integral personalizada. Editorial: Alfaomega. Primera Edición, 2011, 250-251

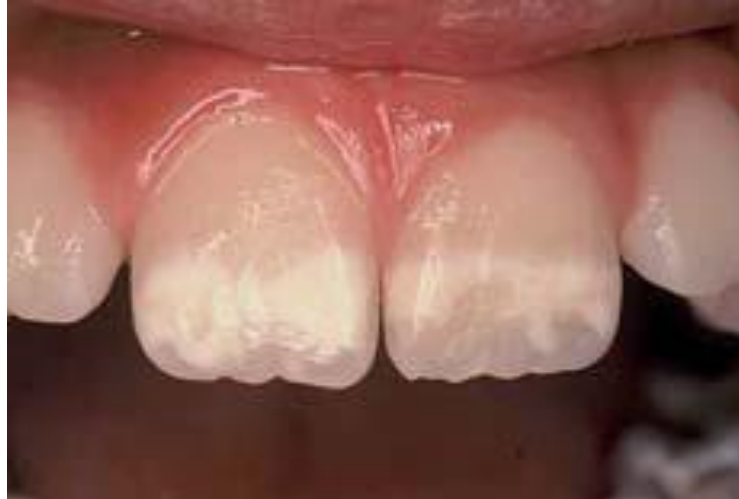⁵⁷ Mejare I, Bergman E, Grindejford M. Hypomineralized molars and incisors of unknown origin: treatment outcome at age 18 years. Int J Paediatr Dent 2005; 20-28

⁵⁸ Weerheijm K. Molar Incisor Hypomineralization (MIH): clinical presentation, aetiology and management. Dental Update. Department of Cariology Endodontology Padontology, January-February, 2004, 9-12



pronóstico como: la vitalidad, edad dental, apiñamiento, relación oclusal y las condiciones del resto de dientes erupcionados.⁵⁹

a)



b)

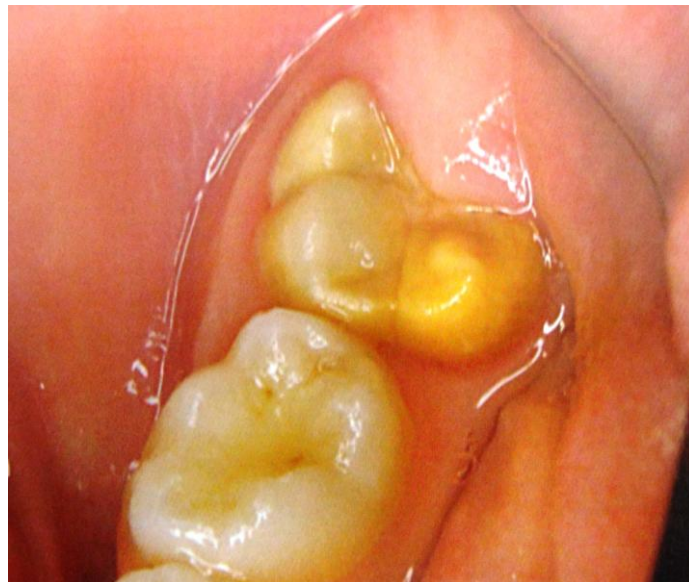

Fig. 15. Características clínicas de HIM: a) incisivos, b) primer molar. Boj J., Catalá M., García Ballesta C., Mendoza A., Planells P. Odontopediatría: la evolución del niño al adulto joven. Editorial Ripano. Primera Edición. 201011, 325-335

⁵⁹ Boj J., Catalá M., García Ballesta C., Mendoza A., Planells P. Odontopediatría: la evolución del niño al adulto joven. Editorial Ripano. Primera Edición. 2011, 325-335



5. CONCLUSIONES

La Hipomineralización Incisivo-Molar (HIM) es una patología de origen desconocido que afecta exclusivamente a primeros molares permanentes y en ocasiones, aparece en combinación con los incisivos. Ciertas características clínicas de la patología dificultan su diagnóstico y tratamiento. Se le considera un Síndrome Incisivo Molar cuando la afectación incluye uno o los cuatro incisivos permanentes y el primer molar.

La HIM se caracteriza por defectos en la calidad del esmalte. Se origina en los tres primeros años de vida del niño cuando se completa la calcificación de los primeros molares permanentes. No presenta predilección por el sexo ni la raza. Se da igual tanto en población de nivel socioeconómico alto como bajo.

Estos dientes tienen menor concentración de mineral así como disminución de la dureza y elasticidad del esmalte dando unas coloraciones amarillo/blanco/marrones más porosas y ocupando todo el espesor del esmalte. Esto hace que sean muy sensibles al frío y al calor. No hay tratamiento pero los especialistas en Odontología tienen recursos para tratar y preservar a estos dientes dañados.

La selección del tratamiento más adecuado (fluorterapia, restauraciones preventivas, restaurador, o extracción) está directamente relacionada con la severidad del caso, la cooperación de la paciente y eficaz conservación de los dientes afectados.

El descontento estético reportado por los pacientes hace necesario el tratamiento de los incisivos se ven afectados aún en aquellos casos en los cuales no se observa pérdida del esmalte afectado. Por lo tanto, es esencial que los padres presten especial atención a la salud bucal de sus hijos. Desde



el momento en que un molar en erupción muestra signos de opacidad, es aconsejable que el niño sea monitoreado.

La superficie rugosa e irregular del esmalte fracturado ofrece una mayor retención de bio-película y dificulta una limpieza adecuada del diente afectado, factores que favorecen el desarrollo de lesiones de caries dental.

Igualmente se debe considerar el factor económico por cuanto son necesarias revisiones frecuentes, el costo del tratamiento es alto especialmente en los casos más severos y no siempre la colaboración del paciente es la ideal.

Por lo tanto, la atención especializada que requieren los pacientes con HIM está relacionada con el mayor riesgo a la caries dental, la sensibilidad dental, las dificultades en el manejo del paciente y la frecuente necesidad de repetir el tratamiento. El conocimiento que se tenga de la epidemiología de la enfermedad es un indicador importante para el desarrollo de acciones encaminadas a la promoción de la salud bucodental.

El desarrollo de un programa de atención con especial énfasis en medidas preventivas y restauradoras acompañado de una vigilancia eficaz es sumamente importante para tratar de mantener los dientes afectados en la cavidad bucal de los niños. Así mismo, es indispensable que exista una difusión de conocimientos necesarios para que los profesionales de la salud conozcan y puedan realizar un correcto diagnóstico en presencia de una Hipoplasia Incisivo Molar.



6. BIBLIOGRAFÍA

- Alvarez L., Hermida L. Hipomineralización Molar Incisiva (MIH): una patología emergente. *Odontoestomatología*. Volumen 11. No. 12, Abril, 2009, 4-11
- Biondi A., Cortese S., Ortolani A., Argentieri A. Características clínicas y factores de riesgo asociados a Hipomineralización Molar Incisiva. *Revista de la Facultad de Odontología (UBA)*. Volumen 23. No. 58, 2010, 11-15
- Biondi A., Cortese S. *Odontopediatría: fundamentos y prácticas para la atención integral personalizada*. Editorial: Alfaomega. 1ra Edición, 2011, 250-251
- Boj J., Catalá M., García Ballesta C., Mendoza A., Planells P. *Odontopediatría: la evolución del niño al adulto joven*. Editorial Ripano. 1ra Edición. 2010, 325-335
- Chawla N, Messer LB, Silva M. Clinical studies on Molar-Incisor Hypomineralisation part 2: development of a severity index. *Eur Arch Paediatr Dent* 2008; 191–199
- Comes A., De la Puente C., Rodríguez F., Prevalencia de la Hipomineralización en primeros molares permanentes (MIH) en población infantil del área 2 de Madrid. *Journal RCOE*. Volumen 12. No. 3, 2007, 129-134
- Crombie F, Manton D, Kilpatrick N. Aetiology of molar–incisor Hypomineralisation: a critical review. *Int J Paediatr Dent* 2009; 73–83
- Farah R., Drummond B., Swain M., Williams S. Linking the clinical presentation of molar incisor hypomineralisation its mineral density. *Journal of Paediatric Dentistry*, 2010, 353-360
- Fearne J, Anderson P, Davis GR. 3D X-ray microscopic study of the extent of variations in enamel density in first permanent molars with idiopathic enamel hypomineralisation. *Br Dent J* 2004; 634–638
- García L., Martínez E. Hipomineralización Incisivo Molar: estado actual. *Cient Dent*. Volúmen 7. No. 1, Abril, 2010, 19-29



- Ghanim A., Morgan M., Mariño R., Bailey D. Molar Incisor Hypomineralisation prevalence and defect characteristics in Iraqi children. *Journal of Pediatric Dentistry*, 2010, 1-9
- Hernández A., Cuesta L., Castañeda P., Barbería E. Defectos en la mineralización del esmalte dentario: ¿Podemos saber su origen?. *Dental Practice Report*, Noviembre-Diciembre, 2010, 31-37
- Jařlevik B, Klingberg G. Dental treatment, dental fear and behaviour management problems in children with severe enamel hypomineralization of their permanent first molars. *Int J Paediatr Dent* 2002; 24–32
- Jalevik B, Klingberg G. Dental treatment, dental fear and behaviour management problems in children with severe enamel hypomineralization of their permanent first molars. *Int J Paediatr Dent* 2002; 24–32
- Jeremias F., Da Costa Silva C., Feltrin J., Cilense A., De Cassia R., Dos Santos L. Hipomineralización de Incisivos y Molares: aspectos clínicos de la severidad. *Acta Odontológica Venezolana*. Volumen 48. No. 4, enero, 2010, 1-9
- Koch G, Hallonsten A-L, Ludvigsson N, Hansson B-O, Holst A, Ullbro C. Epidemiological study of idiopathic enamel hypomineralisation in permanent teeth of Swedish children. *Community Dent Oral Epidemiol* 1987; 279–285
- Mahoney E, Ismail FSM, Kilpatrick N, Swain M. Mechanical properties across hypomineralized/hypoplastic enamel of first permanent molar teeth. *Eur J Oral Sci* 2004; 497–502
- Mejare I, Bergman E, Grindefjord M. Hypomineralized molars and incisors of unknown origin: treatment outcome at age 18 years. *Int J Paediatr Dent* 2005; 20–28
- Rozier RG. Epidemiologic indices for measuring the clinical manifestations of dental fluorosis: overview and critique. *Adv Dental Res* 1994; 39–55
- Weerheijm K. Molar incisor hypomineralization (MIH): clinical presentation, aetiology and management. *Dental Update*. Department of Cariology Endodontology Padontology, January-february, 2004, 9-12