



UNIVERSIDAD NACIONAL AUTÓNOMA DE  
MÉXICO

---

---



**FACULTAD DE ODONTOLOGÍA**

CARCINOMA EPIDERMOIDE  
EN SENO MAXILAR.

**T E S I N A**

QUE PARA OBTENER EL TÍTULO DE

**C I R U J A N O   D E N T I S T A**

P R E S E N T A:

LUIS ENRIQUE CRUZ HERNÁNDEZ

TUTORA: Mtra. ROCÍO GLORIA FERNÁNDEZ LÓPEZ

ASESOR: Esp. JACOBO RIVERA COELLO



Universidad Nacional  
Autónoma de México

Dirección General de Bibliotecas de la UNAM

**Biblioteca Central**



**UNAM – Dirección General de Bibliotecas**  
**Tesis Digitales**  
**Restricciones de uso**

**DERECHOS RESERVADOS ©**  
**PROHIBIDA SU REPRODUCCIÓN TOTAL O PARCIAL**

Todo el material contenido en esta tesis esta protegido por la Ley Federal del Derecho de Autor (LFDA) de los Estados Unidos Mexicanos (México).

El uso de imágenes, fragmentos de videos, y demás material que sea objeto de protección de los derechos de autor, será exclusivamente para fines educativos e informativos y deberá citar la fuente donde la obtuvo mencionando el autor o autores. Cualquier uso distinto como el lucro, reproducción, edición o modificación, será perseguido y sancionado por el respectivo titular de los Derechos de Autor.

*Agradezco a la Universidad Nacional Autónoma de México por brindarme la oportunidad de formar parte de esta gran Institución.*

*A la Facultad de Odontología y a los excelentes profesores por guiarme a lo largo de estos 5 años de formación académica que sin su ayuda no sería posible culminar este sueño de ser profesionista.*

*A mi tutora Mtra. Rocío Gloria Fernández López y mi asesor esp. Jacobo Rivera Coello por su gran apoyo, paciencia y dedicación en todo momento para realizar esta tesina.*

*“Por mi raza hablará el espíritu”*

### *A mi mamá:*

*Porque eres la única persona del mundo que siempre está, de forma incondicional. Por qué tus brazos siempre se abren cuando necesito un abrazo. Tus ojos sensibles se endurecen cuando necesito una lección. Tu fuerza y tu amor me han dirigido por la vida y me han dado las alas que necesitaba para volar. Por qué sin ti no sería la persona que ahora soy...*

### *A mi papá:*

*Para un padre como tú jamás hay distancias, nunca hay cosas inalcanzables, no hay dificultades, no existe la palabra imposible... Porque me has dejado la mejor herencia que un padre le puede dar a sus hijos: la educación. Porque en ti vi un ejemplo a seguir y que gracias a eso estoy orgulloso de ser como soy...*

### *A mis hermanos:*

*Gracias por su gran ejemplo de superación constante, por el apoyo incondicional, por las peleas absurdas, por los juegos de niños, por las risas, simplemente por ser mis hermanos y que nunca los cambiaría por nada del mundo...*

### *A mis amigos:*

*Un verdadero amigo es alguien que te conoce tal como eres, comprende dónde has estado, te acompaña en tus logros y tus fracasos, celebra tus alegrías, comparte tu dolor y jamás te juzga por tus errores. Y ustedes son mis verdaderos amigos...*

### *Al Dr. Rey Román Cedillo Hernández del Instituto Nacional de Cancerología:*

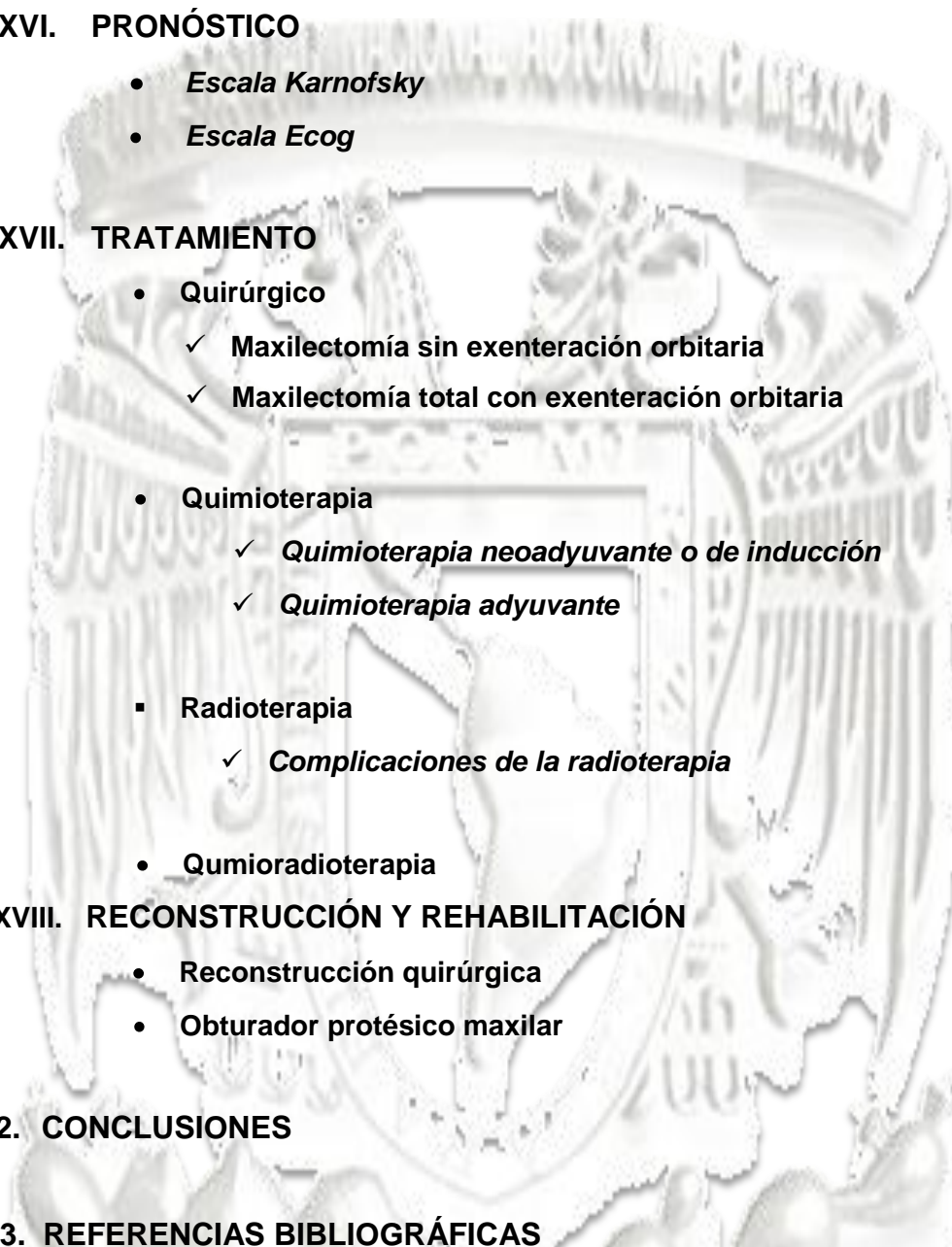
*Por haber sido un gran maestro y amigo en mi formación academia,  
profesional y personal...*

**GRACIAS**

# ÍNDICE

1. INTRODUCCIÓN	6
I. SENOS PARANASALES	8
II. DESARROLLO DEL ESQUELETO NASAL Y BUCAL	9
III. ANATOMÍA DEL SENO MAXILAR	13
• <i>Inervación del seno maxilar</i>	16
• <i>Drenaje linfático</i>	16
• <i>Vascularización del seno maxilar</i>	17
• <i>Membrana sinusal</i>	18
• <i>Fisiología del seno maxilar</i>	19
IV. ANTECEDENTES HISTÓRICOS	20
V. DEFINICIÓN Y GENERALIDADES DE CÁNCER Y NEOPLASIAS	23
VI. CÁNCER EN CAVIDAD NASAL Y SENOS PARANASALES	25
VII. ETIOLOGÍA Y FACTORES DE RIESGO	28
VIII. EPIDEMIOLOGÍA	29
IX. SÍNTOMAS Y SIGNOS CLÍNICOS	30
X. DIAGNÓSTICO	33
• Diagnóstico diferencial	34
XI. IMAGENOLOGÍA	35
• <i>Tomografía Axial Computarizada (TAC)</i>	36
• <i>Resonancia Magnética</i>	38
XII. BIOPSIA	40
XIII. HISTOPATOLOGÍA	41
XIV. CLASIFICACIÓN TNM	43
XV. ESTADIOS CLÍNICOS	45





<b>XVI. PRONÓSTICO</b>	<b>46</b>
• <i>Escala Karnofsky</i>	<b>48</b>
• <i>Escala Ecog</i>	<b>49</b>
<b>XVII. TRATAMIENTO</b>	<b>50</b>
• Quirúrgico	<b>51</b>
✓ <i>Maxilectomía sin exenteración orbitaria</i>	<b>52</b>
✓ <i>Maxilectomía total con exenteración orbitaria</i>	<b>57</b>
• Quimioterapia	<b>60</b>
✓ <i>Quimioterapia neoadyuvante o de inducción</i>	<b>62</b>
✓ <i>Quimioterapia adyuvante</i>	<b>63</b>
▪ Radioterapia	<b>64</b>
✓ <i>Complicaciones de la radioterapia</i>	<b>66</b>
• Qumioradioterapia	<b>67</b>
<b>XVIII. RECONSTRUCCIÓN Y REHABILITACIÓN</b>	<b>68</b>
• Reconstrucción quirúrgica	<b>71</b>
• Obturador protésico maxilar	<b>72</b>
<b>2. CONCLUSIONES</b>	<b>74</b>
<b>3. REFERENCIAS BIBLIOGRÁFICAS</b>	<b>76</b>



## **1. INTRODUCCIÓN**

El cáncer es uno de los principales problemas de salud en todo el mundo; se le atribuyen 7,6 millones de defunciones ocurridas en 2008. Constituyendo una de las causas más importantes y temidas de morbilidad y mortalidad a lo largo del mundo.

En México, a partir de la década de 1990, constituye la segunda causa de muerte en la población general.

Los tumores malignos de la cavidad nasal y senos paranasales plantean problemas diagnósticos y terapéuticos derivados de su localización anatómica. Son tumores con límites difíciles de establecer de forma clara, lo que unido a la complejidad anatómica de la zona donde se originan, hace difícil y compleja su resección quirúrgica completa.

De los tumores malignos que se desarrollan en los senos paranasales el *seno maxilar* es el sitio más común donde se localizan representando un *80%*, siendo el *carcinoma epidermoide* el tipo histológico más común en las neoplasias de los senos paranasales.

En general, los signos y síntomas de las neoplasias del seno maxilar son poco específicos en el inicio, pasando inadvertidos o disfrazados por la patología inflamatoria o infecciosa comúnmente presentada en la cavidad nasal y senos paranasales.

Por lo que el paciente no busca atención médica temprana, detectándose como hallazgo radiográfico en estadios iniciales pero con más frecuencia en estadios avanzados de la enfermedad.

Se calcula que el *82%* de los pacientes presentan estadios II y IV en el momento del diagnóstico.



Así el diagnóstico de forma tardía representa un pronóstico poco favorable, donde la ***supervivencia a 5 años es del 25%***.

Por su ubicación centrofacial y la existencia de varias estructuras contiguas como; órbita, cavidad oral, fosa pterigomaxilar, fosa pterigopalatina, fosa infratemporal, piel de la cara y base del cráneo, el tratamiento de este tipo de tumores es difícil y complejo.

Esto constituye un reto para el equipo médico que abordara al paciente de manera multidisciplinaria, incluyendo especialidades tan diversas como: ***oncología médica, cirugía oncológica de cabeza y cuello, neurocirugía, cirugía reconstructiva, otorrinolaringología, oftalmología, cirugía maxilofacial y prótesis maxilofacial*** entre otras especialidades.

El tratamiento es principalmente quirúrgico, siendo la ***cirugía*** el método terapéutico que ofrece, en forma aislada, la mejor oportunidad de curación, y comprende la resección quirúrgica completa (no siempre posible); complementada con ***radioterapia*** postoperatoria. El papel de la ***quimioterapia*** está todavía por definir y debe considerarse como un tratamiento de investigación, cuyo valor, actualmente, se centra en la ***enfermedad localmente avanzada o metastásica***.





## I. SENOS PARANASALES

El seno maxilar es una cavidad neumática excavada en el espesor de la apófisis piramidal del hueso maxilar, siendo el más grande de los senos paranasales, los cuales son cavidades originadas en las fosas nasales y dispuestas a su alrededor, agrupándose para formar cuatro espacios cavitarios accesorios a cada fosa, que corresponden al **seno frontal, etmoidal, esfenoidal y maxilar.**<sup>1,2</sup>

Los senos paranasales junto con las fosas nasales constituyen, una unidad anatómica y fisiológica íntimamente relacionada con *la cavidad bucal, la cavidad orbitaria, el piso anterior y medio del cráneo.*<sup>2</sup>

El seno maxilar también es conocido como antro maxilar o antro de Highmore; antro deriva de la palabra griega “Antrum” cuyo significado es cueva. *Nathaniel Highmore*, médico inglés del siglo XVII, describió una infección del seno maxilar asociada a un diente maxilar, por esto su nombre se ha asociado a la nomenclatura del seno.<sup>3</sup>

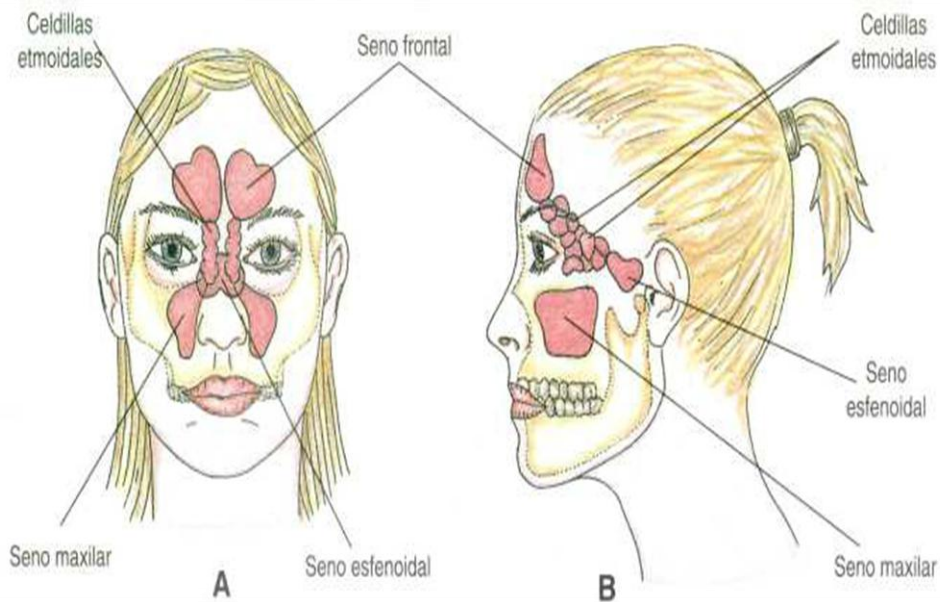


Fig. 1 Gay Escoda. *Tratado de Cirugía Oral y Maxilofacial.* pág. 691



## II. DESARROLLO DEL ESQUELETO NASAL Y BUCAL

La formación del macizo facial se desarrolla durante la 4ª y 7ª semana de gestación a partir de los tejidos circundantes a la fosa oral, superior a esta fosa se encuentra el proceso *frontonasal*, que dará origen al esqueleto nasal y la frente, lateralmente se sitúan los *procesos maxilares* derecho e izquierdo, de los que se desarrollarán los maxilares y por debajo de la fosa oral se localiza el *arco mandibular*, a partir del cual se desarrollará la mandíbula.

Dentro de la cavidad bucal, el paladar forma el techo de la boca, el segmento palatino medial forma parte del segmento nasal medial constituyendo la primera separación de la cavidad bucal y la cavidad nasal.<sup>4</sup>

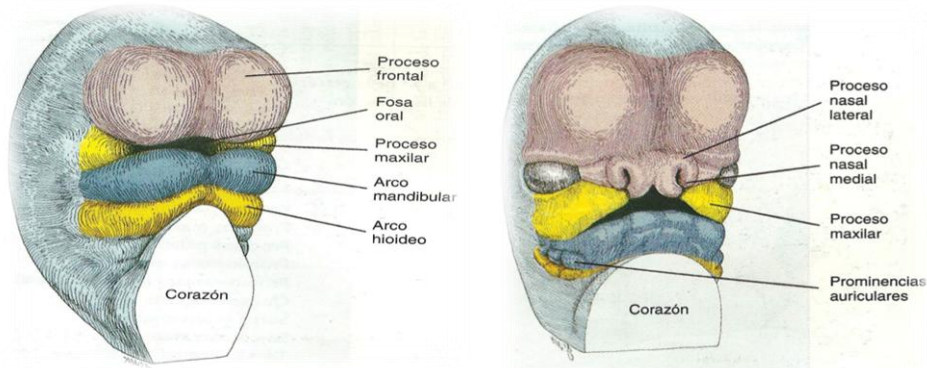


Fig. 2 James K. Avery. Principios de histología y embriología bucal. pág. 52

Cada maxilar se desarrolla a partir del contorno lateral membranoso de la cápsula nasal del condrocraqueo, a excepción de las zonas superior y posterior donde esta cápsula se osifica (lámina papiirácea del etmoides) y anterior, donde persiste su estructura cartilaginosa (ala de la nariz).<sup>5</sup>

La cápsula nasal del condrocraqueo no tiene suelo; con el desarrollo de su apófisis palatina, el maxilar formará uno, al lado del esbozo cartilaginoso del cornete maxilar. Este suelo se completa por detrás con la apófisis palatina del hueso palatino. Por dentro de la pared lateral del maxilar primitivo, nace



una pared interna, que subdivide la cavidad nasal primitiva en una zona interna o cavidad nasal propiamente dicha y una externa que será el seno maxilar.<sup>4,5</sup>

El seno maxilar comienza a desarrollarse a las 10 semanas de vida intrauterina a partir de un saco mucoso formado por la invaginación de la mucosa del meato nasal medio.<sup>6</sup>

El saco mucoso se encuentra enclavado en el ángulo que forma la pared externa de la cápsula nasal del condrocraqueo y el esbozo cartilaginoso del cornete maxilar. En este estadio el maxilar ya ha adquirido un cierto desarrollo, extendiéndose por fuera y contra la pared capsular por su apófisis ascendente, por la cara externa del futuro seno maxilar; se expande igualmente por debajo del cornete maxilar por su apófisis palatina; debajo de este cornete se forma el esbozo de la futura pared interna del seno.<sup>4,5</sup>

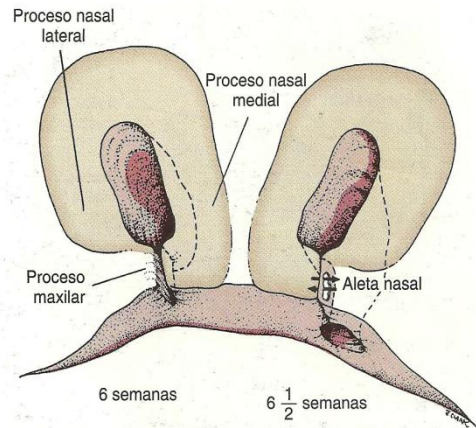


Fig. 3 James K. Avery. Principios de histología y embriología bucal. pág. 54

El seno mucoso se va desarrollando, en relación estrecha con la pared externa de la cápsula nasal; cuando esta pared se reabsorbe, al igual que la raíz del cornete maxilar cartilaginoso, el seno se encuentra rodeado por un esqueleto óseo.<sup>5</sup>

En el sexto mes de vida fetal el seno maxilar está poco marcado, es una simple fosita. En el recién nacido tiene un tamaño aproximado de 0.1 a .2 cm<sup>3</sup> y un año después, su tamaño no sobrepasa aún el nivel del canal infraorbitario; el suelo y el techo del seno están a una distancia mínima el



uno del otro, a los 20 meses, el seno se extiende hasta la cercanía del germen del primer molar permanente.<sup>5,6</sup>

Inmediatamente después del nacimiento, los senos paranasales se llenarán de aire durante las primeras horas de vida, comenzando así su desarrollo por un proceso llamado neumatización.<sup>2,7</sup>

El desarrollo inicial se ha dado por *neumatización primaria*, resultado de la invaginación que se expande en el interior de la cápsula nasal cartilaginosa. La *neumatización secundaria* comenzó en el quinto mes del desarrollo fetal, cuando las invaginaciones iniciales se expanden al ir creciendo el hueso,<sup>3</sup> resultando en una expansión que desplazará la esponja del hueso hasta llegar a los planos corticales, quedando comunicada con las fosas nasales por medio del *ostium maxilar*.<sup>7</sup>

El seno maxilar crecerá al mismo tiempo que el hueso maxilar, siguiendo el desarrollo de la cara, y la erupción de los dientes, ya que los gérmenes dentarios ocupan un considerable espacio en el hueso a nivel del proceso alveolar y de la tuberosidad.<sup>5</sup>

Su crecimiento fetal o posnatal es sumamente variable para cada seno e individuo.<sup>6</sup>

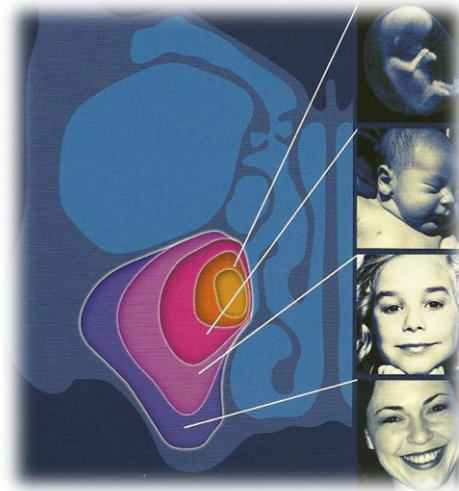


Fig. 4 Tiziano Testori., *Maxillary Sinus Surgery*. pág 11

A los 6 años, el seno maxilar sobrepasa en unos 15mm el canal infraorbitario y se insinúa en la apófisis cigomática. Para los 12 o 13 años, el seno se habrá ampliado hasta un punto en el que su base estará al mismo nivel horizontal que el suelo de la cavidad nasal. A partir de los 15 años, el piso del seno maxilar se sitúa por debajo del piso de las fosas nasales.<sup>3,5,6</sup>



El seno maxilar ha aumentado de tamaño, independientemente de los fenómenos de erupción dentaria, por los procesos de reabsorción interna y de aposición externa, alcanzando su máximo desarrollo por lo general a comienzos de la vida adulta, alrededor de los 18 años.<sup>4,8</sup>

La expansión del seno maxilar normalmente cesa después de la erupción de los dientes permanentes, pero a veces el seno se neumatiza más hacia adelante después de la extracción de uno o varios dientes del maxilar posterior para ocupar el proceso alveolar residual.<sup>3</sup>

Cuando finaliza el crecimiento dentomaxilofacial, el seno maxilar adquiere sus características anatómicas definitivas. Los dientes y el seno maxilar tienen las relaciones de contigüidad clásicas, que están sujetas a variaciones individuales.<sup>5</sup>

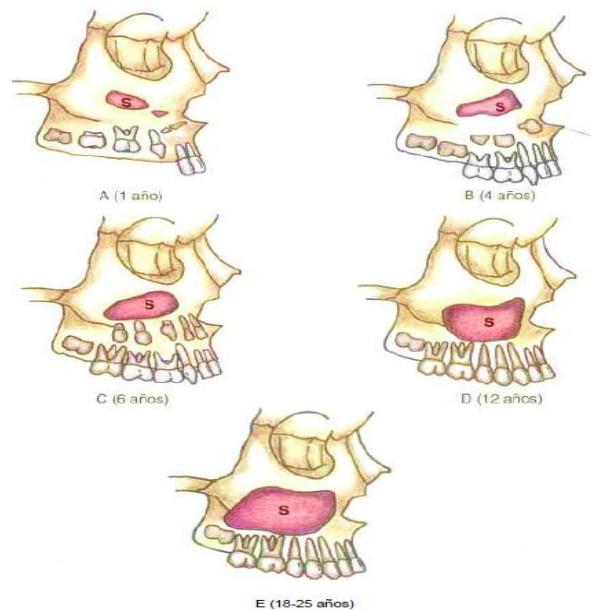


Fig. 5 Gay Escoda. Tratado de Cirugía Oral y Maxilofacial. pág. 688





### III. ANATOMÍA DEL SENO MAXILAR

Los senos maxilares son cavidades neumáticas, localizadas en el interior del cuerpo del hueso maxilar, que comunica con las fosas nasales, tienen forma de pirámide cuadrangular, formada por tres paredes, una base y un vértice.<sup>6,7</sup>

La base de la pirámide (pared nasooantral), está constituida por una delgada lámina ósea, relacionada íntimamente con la fosa nasal, en la parte superior de la base con el meato medio y en la inferior con el meato inferior.<sup>7</sup>

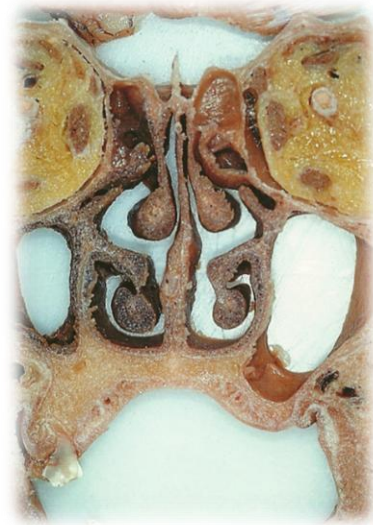
En la parte superior se sitúa el ostium maxilar, que es la comunicación natural de esta cavidad con las vías nasales a nivel del meato medio, y en la porción anterosuperior se encuentra relacionado con el conducto lagrimal.<sup>7</sup>

La pared superior o techo, está situada debajo de la órbita, correspondiendo a la lámina orbitaria del maxilar superior. Esta pared contiene un canal óseo para el nervio y vasos infraorbitarios.<sup>5</sup>

El suelo del seno maxilar o borde anteroinferior, es el proceso alveolar y está constituido interiormente por un canal ancho donde hacen prominencia las raíces de los dientes superiores, estando su ápice separado de la cavidad sinusal por 2 mm de

tejido óseo, en ocasiones esta separación puede ser menor e inclusive estar el ápice dentro del seno maxilar, cubierto solo por la membrana sinusal.<sup>5,7</sup>

Al frente, la pared anterolateral es muy delgada, es convexa, correspondiendo esta convexidad a la concavidad de la fosa canina.

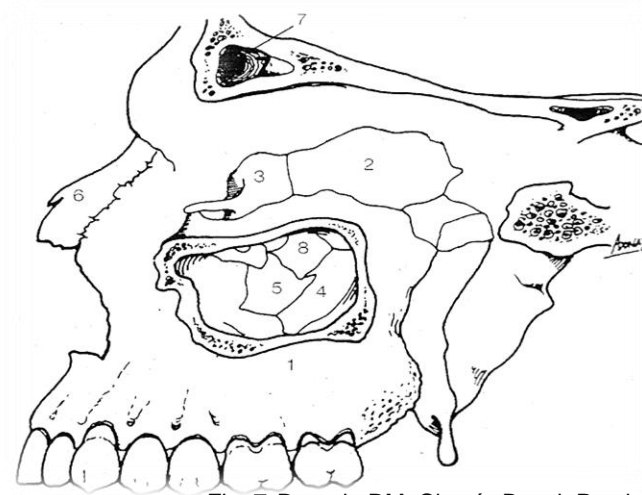


*Fig. 6 Tiziano Testori, Maxillary Sinus Surgery pág. 9*





En el espesor de esta pared se encuentra el conducto dentario anterior y superior que contienen los nervios homónimos.<sup>7</sup>



**Seno Maxilar tras la extirpación de la cara anteroexterna.**

1. Maxilar
2. Etmoides y apófisis unciforme
3. Hueso lagrimal
4. Hueso palatino
5. Cornete nasal inferior y apófisis etmoidal
6. Hueso propio nasal
7. Seno frontal
8. Ostium

Fig. 7 Donado RM. Cirugía Bucal, Patología y técnica. pág.617

La pared posterior o esfenomaxilar consiste en una pared delgada de hueso que separa la cavidad de las regiones pterigomaxilar e infratemporal.<sup>5</sup> El vértice se prolonga dentro del hueso cigomático.<sup>7</sup> La pared posterior es muy delgada y en caso de atravesarse se llega a la fosa pterigomaxilar; en esta zona posterior destaca la presencia de grandes vasos como la arteria y la vena maxilares internas.<sup>5</sup>

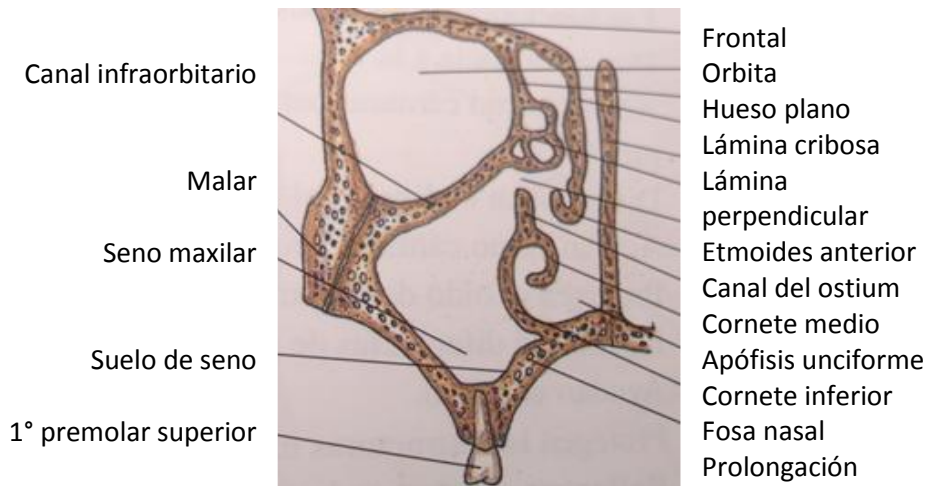


Fig. 8 Donado RM. Cirugía Bucal, Patología y técnica. pág.617



El grosor de las paredes del seno maxilar no es constante, sobre todo en el techo y el suelo; puede variar en grosor de 2 a 5 mm en el techo y de 2 a 3 mm en el suelo. En regiones desdentadas varía entre 5 y 10 mm.<sup>5</sup>

El seno maxilar adulto mide unos 34 mm en dirección anteroposterior, 33 mm de altura y 23 mm de anchura.<sup>3</sup>

La capacidad del seno maxilar en el adulto es en promedio de 10 a 15 ml y su ausencia completa es rara. Los dientes permanentes y temporales se encuentran debajo del suelo y muchas veces las raíces de los molares y premolares permanentes se extienden hasta el seno. La forma del suelo del seno maxilar presenta una gran variabilidad de un individuo a otro y en el mismo individuo dependiendo de su edad.<sup>5, 6</sup>

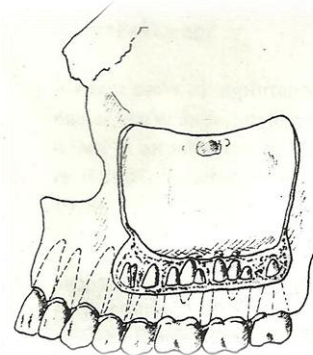


Fig. 9 Sander Tratado de cirugía oral y maxilofacial pág. 360

El seno maxilar está revestido por una mucosa delgada (aproximadamente de 1 mm) que está unida al periostio. En el suelo antral encontraremos sucesivamente de arriba abajo: *la mucosa sinusal, el hueso alveolar y los dientes antrales.*<sup>5, 6</sup>

A menudo existen subcompartimientos, divertículos o criptas, formados septos óseos y membranosos.<sup>8</sup> Estos se clasifican en *primarios* los cuales surgen durante el desarrollo del maxilar, y en *secundarios* que derivan de la neumatización irregular del suelo del seno maxilar después de perder los dientes. Incluso aunque *Underwood* publicó una descripción detallada de la anatomía del seno maxilar en el año 1910, *por décadas, estos septos se consideraron variaciones anatómicas clínicamente insignificantes.*<sup>8, 9</sup>



## **Inervación del seno maxilar**

La inervación sensitiva proviene de las colaterales del nervio maxilar, rama del trigémino, a través de los nervios alveolares superiores posterior, medio y anterior.<sup>1</sup>

La rama alveolar posterior superior inerva la mucosa del seno y al grupo dentario premolar-molar.<sup>5</sup>

El nervio alveolar superior medio inerva al primer premolar.<sup>5</sup> La rama alveolar superior anterior se origina en el canal infraorbitario, desciende por la anterior del seno maxilar corriendo por debajo de la membrana de Schneiderian,<sup>6</sup> inervando el grupo incisivo-canino homolateral.<sup>5</sup>

La inervación vegetativa se realiza por ramos del ganglio esfenopalatino y del ganglio pterigopalatino.<sup>6</sup>

## **Drenaje linfático**

El drenaje linfático se da a través del ostium hacia los nódulos retrofaríngeos, la porción posterior de la pirámide nasal, la epifaringe y la cadena yugular interna.<sup>1</sup>

La pared anteroexterna drena hacia los ganglios submandibulares y cervicales superficiales.<sup>1</sup>

Así, la linfa de la mucosa del seno maxilar drena por las vías submucosas del ostium, de las fosas nasales y de la nasofaringe para terminar en los ganglios submaxilares.<sup>4</sup>



## Vascularización del seno maxilar

El suministro sanguíneo del seno maxilar se da por tres arterias, todas ramas de la arteria maxilar:

- 1) **Arteria infraorbitaria:** irriga la membrana mucosa del seno maxilar, a los incisivos y canino superior, entre otros territorios.
- 2) **Arteria nasal lateral posterior:** da el aporte sanguíneo a la pared lateral del seno maxilar.
- 3) **Arteria alveolar superior:** da colaterales al grupo posterior que irrigan el borde alveolar y al grupo premolar-molar, y al grupo anterior.<sup>10</sup>

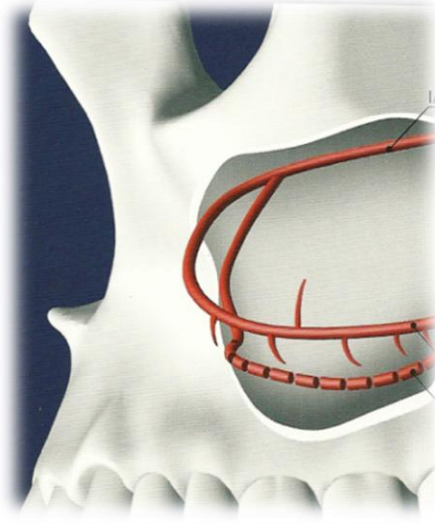


Fig. 10 Tiziano Testori, *Maxillary Sinus Surgery* pág. 19

La porción media de la membrana de Schneider es irrigada por la arteria esfenopalatina, rama terminal de la maxilar interna.<sup>6</sup>

Las venas drenan hacia el plexo pterigomaxilar. Una parte del retorno venoso se efectúa a través del seno cavernoso, que sigue su curso hacia la vena oftálmica y que por último se dirige a la vena angular.<sup>5</sup>

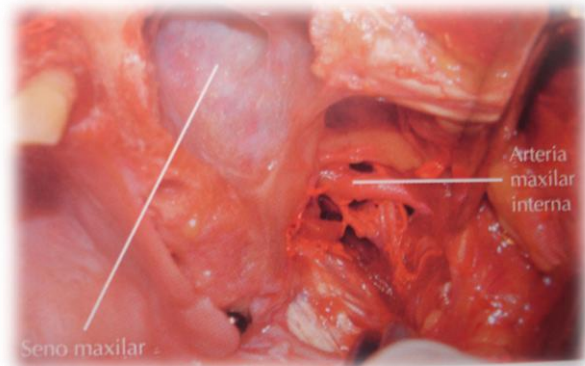


Fig. 11 Matteo Chiapasco. *Tácticas y Técnicas en Cirugía Bucal*. pág. 23

El retorno venoso por medio de la vena facial, esfenopalatina y plexo pterigoideo.<sup>7</sup>



## Membrana sinusal

Las paredes interiores del seno maxilar están recubiertas por una membrana mucosa (*membrana de Schneider*),<sup>6</sup> formada por un epitelio *cilíndrico ciliado pseudoestratificado*, formado por células basales, células columnares y células caliciformes formadoras de moco, unidas a la membrana basal y representa una continuación del epitelio respiratorio nasal.<sup>1</sup>

En condiciones normales tiene un grosor aproximado de 0.13 mm a 0.5 mm, manteniéndose húmedo por la secreción continua de fluidos de las células caliciformes y glándulas seromucosas, estas secreciones (moco) son transportadas gracias a la presencia de cilios, (aproximadamente de 100 a 150 cilios por célula columnar), los cuales vibran alrededor de 1000 golpes por minuto, produciendo corrientes ciliares que transportan las secreciones a una distancia de 6 mm por minuto<sup>3</sup> hasta el ostium maxilar y lo descargan hacia la nasofaringe.<sup>1,5</sup>

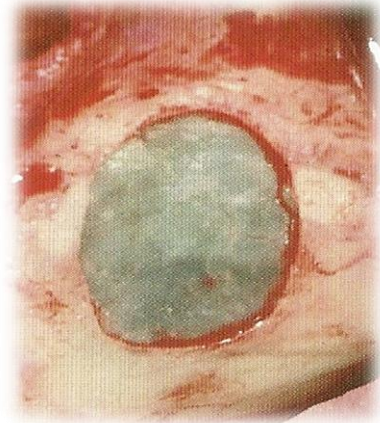

Fig. 12 Tiziano Testori, Maxillary Sinus Surgery pág. 11

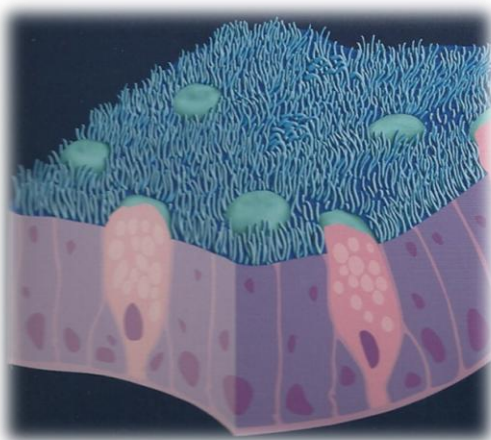


Fig. 13 Tiziano Testori, Maxillary Sinus Surgery pág. 11

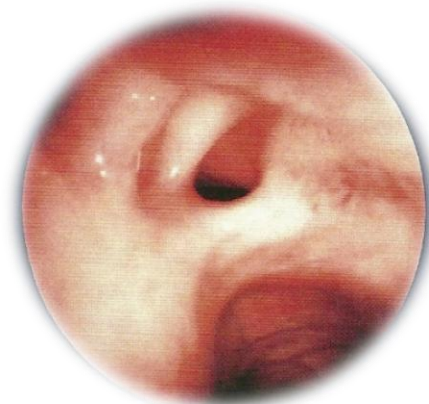

Fig. 14 Tiziano Testori, Maxillary Sinus Surgery pág. 11



## **Fisiología del seno maxilar**

Las funciones de los senos paranasales son las mismas que las de las fosas nasales:

- ***Olfatoria***
- ***Respiratoria***
- ***Defensiva***
- ***Fonatoria***
- ***Refleja***
- ***Contribuye a disminuir el peso del cráneo***
- **Dan resonancia a la voz**
- **Actúan como cámaras para calentar y humedecer el aire inspirado**
- **Actúan como cámaras de reserva de las fosas nasales**
- **Protegen el oído de nuestra voz**
- **Equilibran diferencias de presión**
- **Protegen la base del cráneo y estructuras intracraneales de un traumatismo.**<sup>6</sup>

También se ha descrito que los senos maxilares pueden actuar como reguladores de la presión durante la respiración, evitando el desarrollo de presiones altas intensas. La presión parcial normal de O<sub>2</sub> en el antro maxilar es de 117 mm Hg.<sup>11</sup>





#### IV. ANTECEDENTES HISTÓRICOS

La cirugía es el método terapéutico que ofrece, en forma aislada, la mejor oportunidad de curación y juega un papel muy importante en la oncología.

Esto tiene significado histórico, ya que hasta el desarrollo de la radioterapia y la quimioterapia, la cirugía fue el único método efectivo en el tratamiento del cáncer.<sup>12</sup>

La cirugía como tratamiento del cáncer inició hace 1600 años AC, documentado en los papiros Egipcios de "**Edwin Smith**" donde describen tratamientos quirúrgicos y el de "**George Ebers**" describe tratamientos farmacológicos, mecánicos y mágicos.<sup>12</sup>



Fig. 15 Ceballos Edwin.  
Fundamentos de  
Oncología. pág. 3

En la medicina Griega, 400 años AC, apareció la primera descripción del *cáncer*, como un tumor maligno y su semejanza morfológica con el *cangrejo*, por lo cual **Hipócrates**, les dio el nombre de **Karkinos** y **Karkinoma** a un grupo de enfermedades que él estudió, y que incluían *cáncer* de mama, útero, estómago y piel.<sup>12</sup>

**Galeno.** 131 a 203 años DC, fue fundador de la anatomía y patología experimentales, consideraba como origen del *cáncer* el resultado de la alteración del "*neuma*" compuesto de partes sólidas y de los cuatro líquidos: *sangre, bilis negra, bilis amarilla y moco*. *William de Salicet* en el siglo XIII refiere "*esta enfermedad no puede ser verdaderamente curada si no se realiza la amputación de la parte afectada, incluyendo las venas y raíces del tumor*", principio que posteriormente fue aplicado como base de la *cirugía oncológica*.<sup>12</sup>



*Ambrosio Paré* durante el renacimiento siguió este principio efectuando resecciones quirúrgicas de tumores, introduciendo el uso de ligaduras de los vasos, amputaciones de extremidades y recomendaba la cirugía para el cáncer, **“solo si podía extirparse totalmente”**.<sup>12</sup>

En 1553, **Ingrassia** recopila la descripción detallada de 287 tumores, y es el verdadero primer tratado de oncología.

El siglo XVII *Gaspare Aselli*, descubrió los vasos linfáticos, sugiriendo la existencia de anormalidades en ellos como causa del cáncer. Estudio los ganglios linfáticos extirpados cuando estaban aumentados de tamaño en sitios cercanos al tumor, pasando a ser el factor clave en el desarrollo de extirpaciones quirúrgicas más extensas del cáncer. *Bernardino Ramazzini* (1701) en su obra *"De morbis artificum"* hace notar la alta frecuencia de cáncer de mama en monjas, atribuyendo a su vida célibe la causa, es el primero en relacionar un cáncer con una *ocupación y estilo de vida*.<sup>12</sup>

Esta observación fue secundada por *John Hill* (1761) demostrando mayor riesgo de cáncer en consumidores de tabaco y en 1788, *Sir Percivall Pott*, describió la carcinogénesis química que ocasionaba el contacto del hollín en los escrotos de los limpiadores de chimeneas.<sup>12</sup>

En Inglaterra, *John Hunter* eminente cirujano, consideraba tres causas del cáncer: *edad, predisposición hereditaria y el clima*, considerando el mayor riesgo entre los 40 y los 60 años de edad. *Johannes Muller* en 1838 evidenció que las células cancerosas eran diferentes de las de los tejidos circunvecinos, poniendo énfasis en el origen de las células. *Rudolph Virchow* publicó en 1858 su obra *"Zellulopathologie"* y postuló su tesis *"Omnia cellula e cellula"*, donde proponía que la enfermedad era resultante de trastornos en la estructura y función de las células.<sup>12</sup>



*Lizars de Edimburgo*, en 1826, propuso la eliminación total del maxilar superior, realizó la primera resección en 1829. Describe con exactitud el procedimiento, pero una parte del tumor, asociado al proceso pterigoideo, no pudo ser removida.<sup>13</sup>

El primer reporte que tenemos en México de un procedimiento quirúrgico oncológico es el del *Dr. Severino Galeowski*, quien en 1838 resecó un cáncer del labio, en bloque con mandíbula. Así como el primer tratamiento de quimioterapia efectuado en México, en 1861 por el *Dr. José María Vértiz*, al utilizar inyecciones de ácido acético en el tumor.<sup>12</sup>

En los Estados Unidos de Norteamérica, *Halsted* y *Meyer* en 1890 describieron la mastectomía radical, introduciendo conceptos aún vigentes como la escisión con límites lejanos al tumor y la escisión del órgano afectado en bloque con los ganglios linfáticos regionales.<sup>12</sup>

*Öhgren*, en 1933, divide los tumores del maxilar superior con su famosa línea de “los tumores topográficamente benignos” (Anteroinferior) y “los tumores que tienen carácter maligno” (Superoposterior). *Ketcham et al* en 1963, fueron los primeros en reportar una serie de pacientes sometidos a un abordaje combinado transcraneal y transfacial para los *tumores de los senos paranasales* que involucraban la base anterior del cráneo.<sup>11</sup>

A partir de la segunda guerra mundial y gracias al descubrimiento de antibióticos, adelantos en anestesiología y el uso de grandes volúmenes de sangre y líquidos intravenosos, los procedimientos quirúrgicos extensos pudieron llevarse a cabo con mayor éxito, llegando al clímax en el tratamiento quirúrgico del cáncer. Todo esto sin embargo, no logró modificar substancialmente las cifras de curación.<sup>12</sup>



## V. DEFINICIÓN Y GENERALIDADES DE CÁNCER Y NEOPLASIAS

El termino *neoplasia* significa “nuevo crecimiento” y el termino *tumor* se refería a la tumefacción causada por inflamación, actualmente el uso no neoplásico del termino *tumor* casi ha desaparecido, ahora el término *tumor* es igual a *neoplasia*, siendo la *oncología* (*del griego oncos = tumor*), la especialidad médica que estudia y trata las neoplasias.<sup>14</sup>

El oncólogo británico *Willis* define a una neoplasia como: ***“masa anormal de tejido cuyo crecimiento es excesivo y descoordinado con el de los tejidos normales, persistiendo de forma excesiva después de cesar los estímulos que desencadenaron el cambio”***.<sup>14</sup>

El riesgo de desarrollar cáncer aumenta con la edad, es inevitable que la mayor longevidad actual amplíe la población expuesta a este riesgo. Las generaciones anteriores no vivían lo suficiente para adquirir los cánceres que se presentan en la edad media y avanzada.<sup>15</sup>

Hay que considerar ciertas observaciones sobre las neoplasias como:

- ❖ Son *irreversibles* y su *crecimiento es autónomo*.
- ❖ *Derivan de células que conservan su capacidad de proliferación*.
- ❖ *Expresan diversos grados de diferenciación, desde estructuras relativamente maduras que simulan tejidos normales hasta un conjunto de células tan primitivas que no se puede identificar su origen*.
- ❖ *Dependen del anfitrión para su nutrición y aporte sanguíneo*.
- ❖ *El estímulo responsable de la proliferación incontrolada muchas veces no se puede identificar y es desconocido para la mayoría de las neoplasias humanas*.<sup>14, 15</sup>



Toda la población de células neoplásicas en un tumor individual se origina de una única célula que ha sufrido cambios genéticos, se dice que los tumores son *clonales*.<sup>14</sup>

Una **neoplasia benigna** tiene características microscópicas y macroscópicas consideradas relativamente inocentes; se mantendrá localizado sin penetrar a tejidos adyacentes (invasión) y tampoco se diseminan a sitios distantes (metástasis), es factible la extirpación quirúrgica local y el paciente suele sobrevivir. Los tumores benignos son más diferenciados que los malignos; es decir, que se parecen más al tejido de origen.<sup>14, 15</sup>

Las **neoplasias malignas** se denominan en conjunto **cánceres**. El término *Maligno*, implica que la lesión puede invadir y destruir estructuras adyacentes, diseminarse a sitios distantes (metástasis), donde las subpoblaciones de células malignas colonizan, proliferan otra vez y vuelven a invadir.<sup>14</sup>

Los tumores benignos y malignos pueden distinguirse basándose en: diferenciación y anaplasia, la velocidad de crecimiento, la invasión local y las metástasis.

Todos los tumores, tienen dos componentes básicos:

- 1) *Células neoplásicas clonales que constituyen su parénquima*
- 2) *Estroma reactivo formado por tejido conjuntivo, vasos sanguíneos y cantidades variables de macrófagos y linfocitos.*

Las células neoplásicas determinan el comportamiento y consecuencias patológicas del tumor, pero su crecimiento y evolución depende de su estroma. No todos los cánceres siguen la misma evolución, algunos se descubren a tiempo y si son tratados con éxito, hay una mayor probabilidad de que el paciente pueda vivir.<sup>14, 15</sup>



## **VI. CÁNCER DE CAVIDAD NASAL Y SENOS PARANASALES.**

El cáncer de la cavidad nasal y de los senos paranasales es poco frecuente, con una incidencia anual de 1 en 100,000 habitantes. Se calcula que corresponde al 0.2 – 0.8 % de todas las neoplasias malignas<sup>16</sup> y representa el 3% de las neoplasias malignas de cabeza y cuello.<sup>17</sup>

Se presenta con mayor frecuencia en hombres (2:1) después de la cuarta década de vida. Los tumores de estas regiones anatómicas tienen un pronóstico desfavorable en relación con el retraso de su diagnóstico.<sup>16</sup>

Las neoplasias localizadas en cavidad nasal y senos paranasales, tienen origen diverso, pueden generarse del epitelio de superficie que recubre diferentes estructuras, de las *glándulas submucosas*, de *células linfoides* de la región, de *células neurales* y del *tejido óseo*. De estos dos tipos de epitelio proceden neoplasias benignas y malignas, que pueden desarrollarse por dos vías diferentes: una derivada del epitelio de *células escamosas* y la otra del *columnar pseudoestratificado*.<sup>18</sup>

El tipo histológico más común es el **carcinoma**, con una frecuencia mayor del 80%; de estos un 57% son *epidermoides*; un 18%; *adenocarcinomas* y un 10% *carcinomas poco diferenciados*.<sup>16</sup>

La mayoría de las neoplasias localizadas en el seno maxilar son de origen epitelial, siendo el más frecuente el **carcinoma epidermoide**; sin embargo, existen otras variedades histológicas, poco frecuentes, con aspectos histopatológicos específicos, así como conductas biológicas diferentes; como el *carcinoma epidermoide basaloide* y *carcinoma indiferenciado sinusal*.<sup>16,17</sup>





El *carcinoma epidermoide*, representa una neoplasia maligna derivada del epitelio plano o que presenta sus características morfológicas, siendo la etapa final de la alteración del epitelio plano estratificado, inicia como una displasia epitelial, evolucionando hasta que las células epiteliales displásicas rompen la membrana basal e invaden el tejido conjuntivo.<sup>19</sup>

El carcinoma epidermoide en el seno maxilar presenta gran complejidad, debido a que se localiza en la parte media de la cara y su tratamiento requiere un profundo conocimiento anatómico de la región y de la evolución de estos tumores, así como la comprensión de la situación emocional por la que atravesará el paciente.<sup>20</sup>

Macroscópicamente son tumores sólidos, blandos grisáceos, usualmente ocupan cavidad nasal y seno maxilar, infiltran cornetes y estructuras óseas. El aspecto histopatológico es el mismo que se observa en cualquier otra ubicación. Se aplica la gradación de Broders, la cual divide a los carcinomas epidermoides en tres grados, de acuerdo con su diferenciación celular. Se consideran los siguientes criterios. *Atipias celulares, cantidad de mitosis, puentes intercelulares y producción de queratina*. La mayoría de los carcinomas epidermoides son bien diferenciados.<sup>18</sup>

La íntima relación anatómica entre fosas nasales y senos paranasales, así como los innumerables agujeros y fisuras que los comunican hace difícil establecer el lugar de origen del tumor.<sup>16</sup>

La invasión de estructuras vecinas se efectúa por extensión *perineural, vascular o linfática*. La incidencia de metástasis regionales y a distancia es baja.<sup>16</sup>

La incidencia de metástasis cervicales se sitúa alrededor del 15%, y está en relación directa con el grado de invasión de territorios adyacentes al seno maxilar que posean drenaje linfático.<sup>16</sup>



Las metástasis se localizan en ganglios submaxilares o yugulodigástricos en aquellos tumores que invaden la cavidad oral, mientras que aparecen en los ganglios parafaríngeos y yugulodigástricos en los tumores que invaden la cavidad nasal y nasofaringe.<sup>16</sup>

Para valorar la extensión del tumor, pueden utilizarse unos planos imaginarios descritos por Sebilau-Lederman. Estos planos determinan tres áreas anatómicas: la *supraestructura* o porción craneal del maxilar que incluye las celdillas etmoidales y los senos frontales, esfenoidal y la porción olfatoria de las fosas nasales; la *mesoestructura* o porción nasal del maxilar superior que incluye los senos maxilares y la porción respiratoria de las fosas nasales, y la *infraestructura* o porción bucal, que se compone de áreas fuera de la cavidad nasal, de modo que las neoplasias del suelo de las fosas nasales y del seno maxilar se incluyen en este grupo por su frecuente invasión de la cavidad bucal. La división en estas zonas se relaciona directamente con la supervivencia, de manera que se sitúa en el 70% a los 5 años en carcinoma de la infraestructura frente al 30% en los carcinomas de la supraestructura.<sup>16</sup>

Los criterios de inoperabilidad de estos tumores son variables. La supervivencia a los 5 años oscila, según las series, entre el 30% y el 40%, siendo superior en pacientes en estadios iniciales, en pacientes sin adenopatías cervicales y en tumores localizados en la infraestructura.<sup>16</sup>



## VII. ETIOLOGÍA Y FACTORES DE RIESGO

Los carcinomas de los senos paranasales se han asociado fuertemente a la exposición laboral a sustancias como el cromo, níquel, gas mostaza, hidrocarburos policíclicos, aflotoxinas, cuero, pinturas comerciales y el aserrín entre otras sustancias el riesgo relativo en algunos de estos casos es de 30 hasta 1000 veces mayor que el resto de la población no expuesta a dichas sustancias. A diferencia de otras localizaciones en la región de cabeza y cuello, la etiología no está directamente relacionada con hábitos tóxicos étlicos y tabáquicos.<sup>20,21</sup>

Dentro de los antecedentes de la historia clínica debe investigarse la presencia de alergias, exposición a radiaciones y el antecedente de cirugías nasales previas, en especial polipectomía.<sup>20</sup>

Un agente cancerígeno reconocido es el Thorotrast, utilizado como medio de contraste para el estudio radiológico del seno maxilar, en cuya composición figura el metal radioactivo, torio.<sup>16</sup>

Tabla 1. Factores de riesgo ambientales y laborales relacionados al carcinoma del seno maxilar. <sup>22</sup>	
Tipo de tumor	Factor de riesgo relacionado
<b>Carcinoma Epidermoide</b>	<b>Fumador de tabaco</b> <b>Refinamiento de níquel</b> <b>Producción de gas mostaza</b> <b>Producción de alcohol isopropílico</b>
<b>Adenocarcinoma</b>	<b>Manipulación de aserrín</b> <b>Producción de suelas de calzado</b> <b>Refinamiento de flúor</b> <b>Exposición a hidrocarburos poliaromáticos</b> <b>Inhalación de asbesto</b>



## VIII. EPIDEMIOLOGÍA

Las neoplasia maligna más frecuente del tracto nasosinusal es el carcinoma epidermoide, representando más del 50% de los tumores malignos del seno maxilar.<sup>23</sup> El 80% de los carcinomas de los senos paranasales se presentan en el seno maxilar, mientras que los tumores del seno frontal y esfenoidal son extremadamente raros.<sup>24</sup> Los carcinomas de senos paranasal son raros, tienen una incidencia aproximada de 0.3 a 1 caso por 100 000 personas al año en la mayoría de países occidentales y constituyen menos del 3 % de los cánceres de la vía aerodigestiva superior (VADS). Otras zonas mundiales como Asia, África y Suramérica reportan hasta el triple de incidencia para este tipo de neoplasias.

Su aparición en la infancia es excepcional y el riesgo aumenta a partir de la 4<sup>a</sup> década de vida. El pico máximo de incidencia se presenta entre los 55 y 65 años para los hombres y entre los 60 y 80 años para las mujeres. Aparece con mayor frecuencia en hombres (2:1).<sup>11,25</sup>

En México, de acuerdo con el Registro Histopatológico de Neoplasias comprende entre 0.3 y 0.6 % de todas las neoplasias malignas.<sup>18</sup>



## IX. SÍNTOMAS Y SIGNOS CLÍNICOS

En estadios iniciales el tumor se halla confinado en el interior del seno maxilar y no provoca ninguna sintomatología, (aproximadamente de un 9% a 12 % de los pacientes permanecen asintomáticos) sólo se diagnóstica como un hallazgo radiológico, ya que la sintomatología se presenta en el momento en el que el tumor se extiende más allá de las paredes del seno y afecta estructuras vecinas.<sup>16,18,20</sup>

Los signos y síntomas que provocan estos tumores en su crecimiento se agrupan en los cinco síndromes siguientes:

**Síndrome nasal:** Resultado del crecimiento medial del tumor, con obstrucción nasal unilateral siendo el síntoma más precoz, presentando un curso progresivo y resistente a todo tipo de tratamiento. En estadios más avanzados aparece *rinorrea*, que en un principio será serosa, para convertirse posteriormente en sanguinolenta, y con episodios de *epistaxis*. En menor frecuencia se observan alteraciones olfatorias.<sup>16,20</sup>

**Síndrome orbitario:** Presenta una afectación directa a través del suelo orbitario o secundariamente a la afectación del etmoides. Se observa tumoración a nivel del ángulo interno ocular, al principio palpable y posteriormente visible, en su evolución afecta el saco lagrimal, manifestando *epifora* y *dacriocistitis*, en etapas avanzadas implica *exoftalmia* y *diplopía*. El síndrome orbitario asociado a las neoplasias del seno maxilar se compone de; *edema en el párpado inferior*, *quemosis conjuntiva*, *exoftalmos superior*, *alteraciones de la movilidad*, *anestesia de nervio infraorbitario*, *deformidades del reborde orbitario inferior* y *epifora*. Las parálisis oculomotoras se producen en etapas más tardías, resultado de la afectación nerviosa.<sup>16,20</sup>



**Síndrome bucal:** Es el resultado de la afectación del suelo del seno maxilar, provocando dolor referido en molares y premolares superiores, desplazamiento de órganos dentales en el maxilar, movilidad dental, tumoración a nivel del proceso alveolar, asociada a la pérdida de dientes. Si el paciente es portador de una prótesis removible, la falta de adaptación de ésta puede indicar crecimiento del tumor hacia la cavidad bucal. El retraso en la cicatrización del alveolo dental después de una extracción dental, o la instauración de una fístula orosinusal pueden ser signos del crecimiento del tumor.<sup>16</sup>

**Síndrome facial:** Resultado del crecimiento del tumor más allá de las paredes óseas del seno maxilar. Si el tumor se origina en la *supraestructura*, la tumoración se produce en el canto interno ocular; en cambio, si afecta la *mesoestructura*, la deformación se inicia en el surco nasogeniano, seguida de un abombamiento de la región malar, y de la exteriorización del tumor.

Los tumores de la *infraestructura* aparecen en el reborde alveolar y surco gingivobucal, y en una etapa posterior pueden invadir el labio superior. El 90% de los pacientes en el momento del diagnóstico presentan algún tipo de asimetría, o la tumoración es palpable.<sup>16, 20</sup>

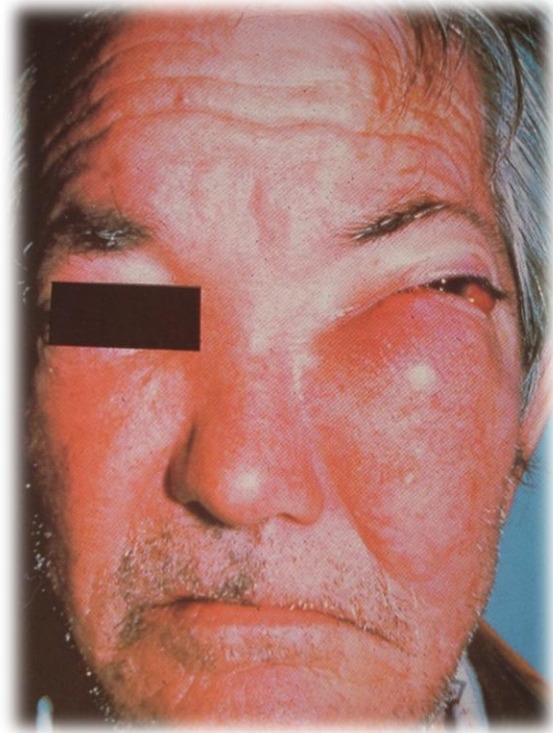


Fig. 16 Wenig. Atlas of head and neck pathology pág; 58





**Síndrome neurológico:** Sus síntomas suelen ser tardíos, ocasionando neuralgias, manifestándose como hiperestesias, evolucionando en anestias. Una neuralgia típica es la del nervio infraorbitario que está en estrecha relación con el techo de la órbita, siendo una manifestación precoz del crecimiento del tumor. Otra neuralgia de menor frecuencia es la del nervio nasal interno, también pueden producirse neuralgias de la rama oftálmica del trigémino por afectación del seno cavernoso y neuralgias en los territorios de los nervios dentales.<sup>16</sup>




Fig. 17 Raspall G. Tumores de cara, boca, cabeza y cuello. pág. 80

Es poca la diferencia de la sintomatología inicial entre tumoraciones benignas y malignas, siendo la obstrucción nasal y la epistaxis los síntomas más comunes. La simetría facial, la pérdida de órganos dentales y los cambios sensoriales referidos a la cara y nariz son más tardíos.<sup>16,20</sup>

La progresión clínica de estos tumores se divide en 4 fases:

- ❖ **Fase I:** *La neoplasia esta enmascarada por los síntomas de la sinusitis, es necesario el drenaje y acceso a las cavidades que permitan efectuar la biopsia y el diagnóstico.*
- ❖ **Fase II:** *Área sutil de destrucción ósea o de esclerosis asimétrica en la región paranasal. Presencia de dolor sordo, consecuencia de la erosión tumoral de las paredes de los senos.*
- ❖ **Fase III:** *Se caracteriza radiológicamente por imágenes que manifiestan la destrucción ósea y clínicamente por dolor intenso por invasión nerviosa.*
- ❖ **Fase IV:** *Se aprecian deformidades locales y extensión a distancia del tumor.<sup>16</sup>*



## X. DIAGNÓSTICO

El diagnóstico de las neoplasias del seno maxilar debe incluir una inspección y palpación metodológica de cabeza y cuello, así como exámenes radiológicos convencionales, con proyecciones de senos paranasales y macizo facial. La tomografía computarizada es la prueba diagnóstica más útil ante la sospecha de un tumor paranasal, todo se comprobaba finalmente mediante la biopsia.<sup>23,26</sup>

La invasión ganglionar a cabeza y cuello es muy poco frecuente, y se da aproximadamente en un 10% de los casos a pesar del gran volumen que pueden desarrollar estos tumores. El riesgo de metástasis aumenta si los tumores invaden la orofaringe, dado el abundante drenaje linfático de esta zona a los ganglios yugulares. La metástasis a distancia ocurre en tan solo el 1 a 2% de los casos y se da por vía hematógena a *pulmón, huesos e hígado* principalmente.

En la exploración física se debe valorar:

1. *Presencia o ausencia de simetría facial*
2. *Posición del ojo con respecto al contralateral*
3. *Movilidad dental en dientes superiores*
4. *Tumoraciones en la cavidad bucal*
5. *Presencia o ausencia de obstrucción nasal*
6. *Cambios en la voz*
7. *Movilidad de la mandíbula (presencia o no de trismo)*
8. *Evaluación la sensibilidad de la cara (estudio del V par craneal)*
9. *Palpación del cuello bilateralmente en busca de adenopatías*
10. *Rinoscopia anterior o posterior*<sup>16,20,24</sup>



### Diagnóstico diferencial

En los senos paranasales puede desarrollarse patología tumoral tanto benigna como maligna. En general, las neoplasias malignas son poco frecuentes, pero presentan un comportamiento biológico agresivo lo cual obliga a hacer un diagnóstico oportuno.<sup>17</sup>

El diagnóstico diferencial es difícil de establecer debido a la gran cantidad de lesiones tumorales benignas, inflamatorias, autoinmunes o traumáticas que se pueden encontrar en esta región anatómica.<sup>17, 20</sup>

Los tumores pueden derivar de diferentes tejidos como: *epitelio, linfático, glandular exocrino, neural, cartílago y óseo*. Los tumores naso-sinuales malignos, en sus etapas tempranas, pueden no diferir clínicamente de una lesión inflamatoria aguda. Incluso, en muchos casos no existe una apariencia diferente entre masas malignas o benignas.<sup>12,18</sup>

<b>TABLA 2. DIAGNÓSTICO<sup>16,17</sup></b>	
<b>Historia clínica y examen físico</b>	Factores de riesgo/ alteraciones en los pares craneales/ masas nasales
<b>Imagenología</b>	Erosiones óseas, opacificaciones en los conductos nerviosos  Evaluación de los límites óseos de los conductos nerviosos  Evaluación de la invasión hacia tejidos blandos y diseminación perineural, diferenciar retención de secreciones de un tumor  Examen de rutina en enfermedad recurrente después del tratamiento del tumor primario, confirmar metástasis a distancia
<i>Radiografías convencionales</i>	
<i>TC</i>	
<i>MRI</i>	
<i>PET</i>	
<b>Biopsia</b>	Directa o endoscópica (modalidad de elección)
<i>Lavado sinusal / citología</i>	
<i>Aspiración con aguja fina</i>	
<i>Biopsia transnasal</i> <i>Abordaje quirúrgico</i>	



## XI. IMAGENOLOGÍA

El examen radiológico de los senos paranasales es necesario para dar información complementaria a los hallazgos clínicos.

Tradicionalmente, la radiografía convencional fue la modalidad de elección para examinar los senos paranasales. El estándar de la serie radiográfica de los senos paranasales se compone de cuatro proyecciones:

- ❖ **Proyección lateral;** muestra el perímetro óseo del seno frontal, maxilar y esfenoidal.
- ❖ **Proyección de caldwell;** muestra el perímetro óseo del seno frontal.
- ❖ **Proyección de waters;** muestra los contornos de los senos maxilares, algunas de las células etmoidales anteriores, y los pisos de las órbitas.
- ❖ **Proyección submentovertex;** evalúa el seno esfenoidal y las paredes anterior y posterior de los senos frontales.<sup>27</sup>

En estas radiografías se observan los niveles de aire y líquido en los senos frontales, maxilares y esfenoidales, pero subestima significativamente el grado de enfermedad inflamatoria crónica, o la presencia de lesiones neoplásicas. Además, la superposición de estructuras óseas dificulta la evaluación precisa de la anatomía.<sup>27,28</sup>



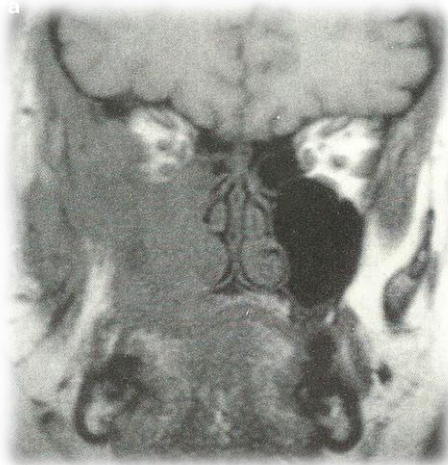
## **Tomografía axial computarizada (TAC)**

La TAC de senos paranasales permite valorar la extensión tumoral y erosión ósea a nivel intrasinusal, orbital y de la base de cráneo. Es la técnica de elección en la evaluación de los senos paranasales y estructuras adyacentes. Su capacidad de mostrar de manera óptima estructuras óseas, tejidos blandos y el aire, facilita la descripción exacta de la anatomía y la extensión de la enfermedad en todos los senos paranasales.<sup>27</sup>

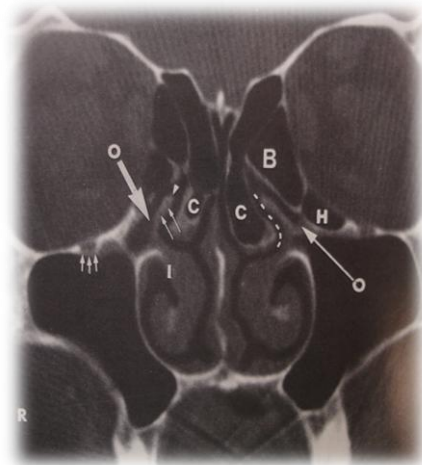
Tiene gran utilidad para evaluar la afectación ósea, y la extensión de la enfermedad hacia tejidos blandos, aunque con algunas limitaciones en el trazado de la enfermedad hacia tejidos blandos en zonas donde la densidad del tejido presenta un alto contraste (por ejemplo, en el piso del seno maxilar en íntima relación con estructuras dentarias) y en la evaluación de la posible extensión intracraneal del tumor.<sup>27</sup>

La exploración con TAC es particularmente útil para la evaluación de la afectación tumoral retro-orbital y la región del ápice orbital. Debe haber una región central de baja densidad correspondiente al tejido graso que rodea el nervio óptico con una disposición radial de los músculos extraoculares, la pérdida de este plano supone que la enfermedad ha avanzado, ya que las venas en esta área tienen contacto directo con el seno cavernoso.<sup>27,28</sup>

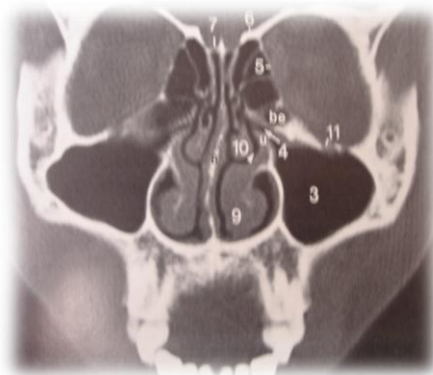La exploración también es útil en la evaluación de la infiltración de la nasofaringe, donde la anatomía normal consiste en una capa muy delgada de la mucosa por encima del plano pterigoideo medial, el engrosamiento de esta región implica infiltración tumoral.<sup>27</sup>



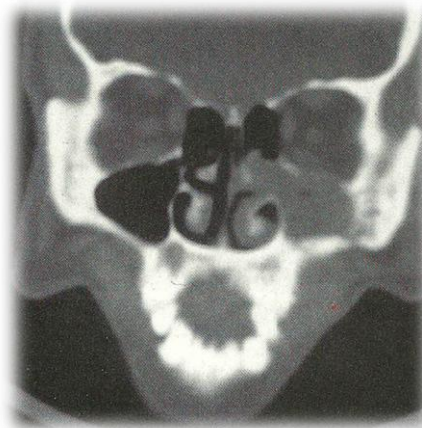
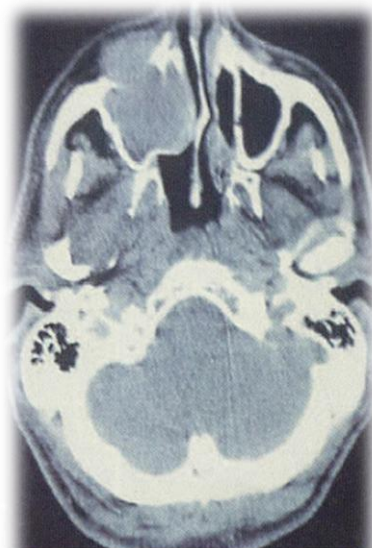
*Fig. 18* Navarro. Cirugía oral y Maxilofacial . pág. 1578



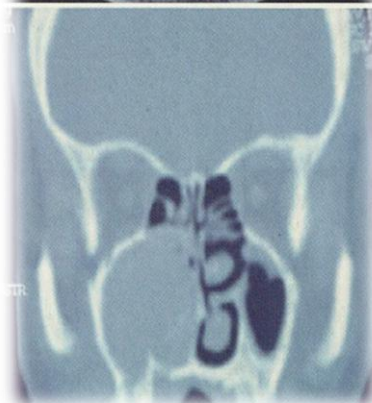*Fig. 19* Valvassori. Imaging of the heart and neck. pág. 256



*Fig. 20* Valvassori. Imaging of the heart and neck. pág. 259



*Fig. 21* Navarro. Cirugía oral y Maxilofacial . pág. 1584



*Fig. 22* Navarro. Cirugía oral y Maxilofacial . pág. 1579



### **Resonancia magnética nuclear (RMN)**

La RMN permite valorar la extensión perineural tumoral al poder detallar las estructuras nerviosas finas, además de la infiltración de estructuras a nivel orbitario, base de cráneo e intracraneanas. (meninges, parénquima cerebral, seno cavernoso y arteria carótida interna entre otras) Además de mostrar una mayor diferenciación de los tejidos blandos y permite diferenciar la densidad de los tejidos, prediciendo con una precisión casi perfecta la diferencia entre el volumen de la lesión tumoral y la retención de secreciones acumuladas en los senos paranasales.<sup>27, 28</sup>

Es muy útil en diferenciar tejidos con diferente contenido de agua, contribuyendo de esta manera al diagnóstico diferencial. Como ejemplo, puede diferenciar un mucocele de una lesión sólida.<sup>27</sup>

Al igual que la TAC, permite observar áreas de necrosis o hemorragia intratumorales que son signos sugerentes de comportamiento biológico agresivo. La combinación de la TAC y RMN para evaluar los cambios en la arquitectura ósea y de las estructuras craneales y faciales es de gran ayuda para definir en qué medida los tejidos blandos han sido invadidos por la enfermedad.<sup>27</sup>





**TABLA 3. USOS Y LIMITACIONES DE LOS ESTUDIOS DE IMAGEN<sup>27</sup>**

Estudio	Utilidad Clínica	Limitaciones Clínicas
<b>ULTRASONIDO</b>	<ol style="list-style-type: none"> <li>1. Detección de lesiones superficiales de naturaleza quística</li> <li>2. Guía para la biopsia</li> <li>3. Imagen en tiempo real</li> <li>4. Bajo costo</li> <li>5. Se puede hacer portable (intraoperatorio)</li> <li>6. No utiliza radiación ionizante</li> <li>7. Se obtienen imágenes en cualquier plano</li> <li>8. No requiere medio de contraste para detectar fluidos, sangre o trombos</li> </ol>	<ol style="list-style-type: none"> <li>1. Baja resolución espacial</li> <li>2. Las imágenes dependen del operador</li> <li>3. Limitada profundidad de penetración</li> <li>4. No ayuda en la detección de lesiones óseas</li> <li>5. Limitada visión del mediastino</li> </ol>
<b>TOMOGRAFÍA COMPUTARIZADA</b>	<ol style="list-style-type: none"> <li>1. Mejor contraste y resolución que las rx convencionales</li> <li>2. Detección de grasa y calcificaciones</li> <li>3. Útil para guiar biopsias y drenajes</li> <li>4. Detecta erosiones en las corticales óseas</li> <li>5. Costo moderado</li> </ol>	<ol style="list-style-type: none"> <li>1. Utiliza radiación ionizante</li> <li>2. No puede ser portable</li> <li>3. Moderada claustrofobia durante el estudio</li> <li>4. Algo limitado en presencia de metal</li> <li>5. Requiere medio de contraste para detectar fluidos, sangre o trombos</li> <li>6. Exploración limitada a planos axiales</li> </ol>
<b>RESONANCIA MAGNETICA</b>	<ol style="list-style-type: none"> <li>1. No utiliza radiación ionizante</li> <li>2. Menor riesgo de reacciones al medio de contraste, que los utilizados en la TAC</li> <li>3. Más sensible en la detección de metástasis al SNC</li> <li>4. No requiere medio de contraste para detectar fluidos, sangre o trombos</li> <li>5. La exploración puede ser realiza en cualquier plano</li> </ol>	<ol style="list-style-type: none"> <li>1. No puede ser portable</li> <li>2. Limitada en pacientes con claustrofobia severa</li> <li>3. Elevado costo</li> <li>4. No puede detectar calcificaciones</li> <li>5. Toma de 45 min a 2 hrs completar el estudio</li> </ol>



## **XII. BIOPSIA**

La biopsia obtenida a través de cirugía endoscópica del seno maxilar es la primera elección y está indicada siempre que sea posible. Ofrece un buen acceso y un mejor control hemostático con menos morbilidad, además de no correr el riesgo de contaminar otros tejidos blandos durante la biopsia. La operación debe ser planeada para evitar la interrupción de los márgenes quirúrgicos en la posterior resección en bloque.<sup>27</sup>

Los abordajes quirúrgicos amplios pueden constituir una violación de los márgenes de resección en bloque además de existir la posibilidad de que sea un tumor vascular, para esto la palpación del tumor con un instrumento de punta roma resulta útil demostrando si se trata de un tumor blando o quístico, también se puede realizar una prueba de Valsalva, mientras que el tumor está siendo observado. La expansión del tumor implica una conexión venosa intracraneal o una mayor conexión venosa. En estos casos, se procede a la biopsia por aspiración con aguja fina. La citología por aspiración proporciona otra vía para el diagnóstico, en especial en tumores profundos del seno maxilar y útil para tumores que causan proptosis.<sup>27, 20</sup>

Si con ninguno de los métodos anteriores se logra obtener tejido que cumpla con los requerimientos para el examen histológico, el tumor debe ser abordado quirúrgicamente (Antrostomía de Caldwell-Luc).<sup>27,20</sup>



### **XIII. HISTOPATOLOGÍA**

La variedad histopatológica de las neoplasias en el tracto naso-sinusal es muy amplia, el tipo más frecuente de tumor maligno nasosinusal, es el carcinoma epidermoide, reportado en un 43 a 64% de los casos. Estas lesiones son generalmente menos diferenciadas de las que se presentan en las membranas mucosas de la cavidad oral.<sup>18</sup>

Los subtipos queratinizados representan de un 80 a 85%.

- ❖ Los patrones arquitectónicos incluyen papilomas invertidos y exofíticos.
- ❖ La queratinización superficial y la queratinización de células individuales son generalmente fáciles de identificar.
- ❖ Varía de bien diferenciados a pobremente diferenciados.
- ❖ Las disqueratosis pueden ser importantes.<sup>17</sup>

Los subtipos no queratinizados representa de un 15% a 20%.

- ❖ Se ven bandas anchas de interconexión del epitelio neoplásico
- ❖ Tumores hipercelulares, compuestos por células alargadas de aspecto cilíndrico o columnar, orientados perpendicularmente a la superficie.
- ❖ Las células varían de ser bastante uniformes a tener un marcado pleomorfismo con pérdida de polaridad y mayor actividad mitótica.<sup>17</sup>

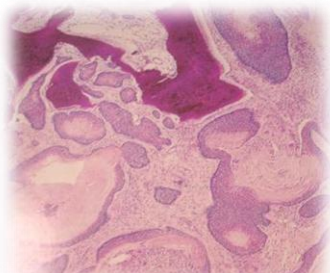


Fig. 23 Wenig. Atlas of head and neck pathology pág; 59

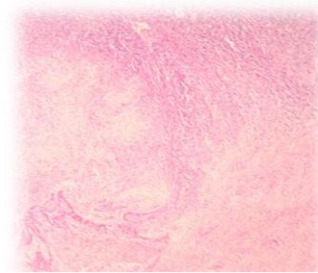


Fig. 24 Wenig. Atlas of head and neck pathology pág; 59



**TABLA 4. NEOPLASIAS EN EL SENO MAXILAR<sup>27</sup>**

Epiteliales	Benignas	<i>Papiloma exofítico</i> <i>Papiloma invertido</i> <i>Papiloma columnar</i> <i>Adenoma</i>
	Malignas	<i>Carcinoma epidermoide</i> <i>Carcinoma de células transitorias</i> <i>Adenocarcinoma</i> <i>Carcinoma adenoide quístico</i> <i>Melanoma</i> <i>Neuroblastoma olfatorio</i> <i>Carcinomas indiferenciados</i>
No epiteliales	Benignas	<i>Fibroma</i> <i>Condroma</i> <i>Osteoma</i> <i>Neurilemoma</i> <i>Neurofibroma</i> <i>Hemangioma</i>
	Malignas	<i>Sarcoma de tejidos blandos</i> <i>Rabdomiosarcoma</i> <i>Leiomiomasarcoma</i> <i>Fibrosarcoma</i> <i>Liposarcoma</i> <i>Angiosarcoma</i> <i>Mixosarcoma</i> <i>Sarcoma de tejido conectivo</i> <i>Condrosarcoma</i> <i>Osteosarcoma</i>
Linforeticulaes		<i>Linfoma</i> <i>Plasmocitoma</i> <i>Tumor de células gigantes</i>



## XIV. CLASIFICACIÓN TNM

Clasificación del **AJCC** (*American Joint Committee of Cancer*) agosto 2005.<sup>34</sup>

### **T: TUMOR PRIMARIO**

**Tx:** No puede evaluarse el tumor primario.

**T0:** Sin evidencia de tumor primario.

**Tis:** Carcinoma in situ.

**T1:** Tumor limitado a la mucosa del seno maxilar sin erosión o destrucción ósea.

**T2:** Tumor que causa erosión o destrucción ósea incluyendo extensión dentro del paladar duro y/o meato nasal medio.

**T3:** Tumor que invade cualquiera de las siguientes estructuras: pared posterior del seno maxilar, tejidos subcutáneos, piso y pared medial de la órbita, fosa pterigoidea, seno etmoidal.

**T4a:** Tumor que invade el contenido orbitario anterior, piel de la mejilla, fosa infratemporal, plano cribiforme, senos esfenoidal o frontal.

**T4b:** Tumor que invade cualquiera de las siguientes estructura: ápex orbitario, duramadre, cerebro, fosa craneal media, nervios craneales excepto la división maxilar del nervio trigémino (V2), nasofaringe.



## **N: GANGLIOS LINFÁTICOS**

**N:** No diagnosticable.

**N:** No adenopatías.

**N1:** Adenopatía homolateral < 3 cm.

**N2:** Adenopatías < 6 cm.

**N2a:** Única, homolateral, 3-6 cm.

**N2b:** Múltiples, homolaterales.

**N2c:** Contralaterales o bilaterales.

**N3:** Adenopatías > 6 cm.

## **M: METÁSTASIS**

**Mx:** No diagnosticable.

**M0:** No metástasis a distancia.

**M1:** Metástasis a distancia.



## **XV. ESTADIOS CLÍNICOS**

Según la extensión local del tumor (T) y la situación regional (N), se clasifica el proceso oncológico en estadios.

- ❖ **Estadio 0:** Tis, N0, M0.
  
- ❖ **Estadio I:** T1, N0, M0.
  
- ❖ **Estadio II:** T2, N0, M0.
  
- ❖ **Estadio III:** T3, N0, M0.
  - T1, N1, M0.
  - T2, N1, M0.
  - T3, N1, M0.
  
- ❖ **Estadio IV:** T4, N0, N1, M0.
  - Cualquier T, N2, M0.
  - Cualquier T, Cualquier N, M1. <sup>34</sup>



## **XVI. PRONÓSTICO**

Los factores pronóstico en las neoplasias del seno maxilar son numerosos y de distinta naturaleza. La búsqueda de uno o varios factores determinantes del pronóstico en cualquier patología tumoral es el objetivo básico, ya que permite determinar el tipo de tratamiento y las expectativas de sobrevida del paciente. Los factores pronóstico los podemos dividir en *generales, clínicos, histológicos*.<sup>29</sup>

Los tumores de estas regiones anatómicas tienen un pronóstico desfavorable en relación con el retraso de el diagnóstico, debido a que presentan una sintomatología análoga a los procesos inflamatorios crónicos.

Se calcula que el 82% de los pacientes presentan estadios II y IV en el momento del diagnóstico.<sup>14</sup>

Aproximadamente el 10% de los carcinomas epidermoides en cabeza y cuello, presentan metástasis a sitios distantes. El riesgo de metástasis a distancia aumenta con el estadio tumoral, grado y presencia de ganglios linfáticos involucrados.<sup>30</sup>

La incidencia de metástasis cervicales varía de un 1 % a 26 %. Solo el 15 % de los pacientes con neoplasias de los senos paranasales desarrollan metástasis cervicales después del tratamiento del tumor primario. Esto baja a 11 % en los pacientes tratados con radioterapia en el cuello. La presencia de metástasis a distancia en la presentación inicial de la enfermedad en poco común, representando menos del 7%.

El pronóstico dependerá del *estadio clínico*, y el tiempo transcurrido desde el inicio de la enfermedad hasta el inicio del tratamiento. En comparación con las lesiones orales, las lesiones del seno maxilar son descubiertas en un estadio clínico más avanzado, y por lo tanto conlleva a un retraso en establecer el diagnóstico definitivo y en el inicio del tratamiento.<sup>30, 34</sup>





La **supervivencia a 5 años es del 25%**. Si la neoplasia es descubierta tempranamente la probabilidad de supervivencia aumenta.<sup>31</sup>

**TABLA 5. FACTORES PRONÓSTICO<sup>34</sup>**

## **FACTORES PRONÓSTICO GENERALES**

Edad  
Infección postoperatoria  
Inmunidad  
Transfusiones sanguíneas  
Radioterapia postoperatoria

## **FACTORES PRONÓSTICO CLÍNICOS**

Localización tumoral  
Tamaño tumoral  
Adenopatías cervicales  
Metástasis a distancia  
Metástasis cutáneas  
Estadio TNM  
Tiempo de recurrencia

## **FACTORES PRONÓSTICO HISTOLÓGICOS**

Morfología de la invasión tumoral  
Infiltrado inflamatorio peritumoral  
Grado de diferenciación  
Tamaño del núcleo celular  
Índice de mitosis  
Capacidad de clonación  
Infiltración perineural  
Invasión microvascular  
Angiogénesis tumoral  
Margen de resección tumoral afecto



### ***Escala de karnofsky***

Es utilizada para establecer criterios de conveniencia para llevar a cabo tratamientos en pacientes con cáncer, mide el estado funcional en pacientes oncológicos, para predecir la evolución y supervivencia, valorar el pronóstico y riesgo en dichos pacientes, y como indicador de calidad de vida.

#### *Puntuación Situación clínico-funcional*

- ❖ **100** Normal, sin quejas ni evidencia de enfermedad.
- ❖ **90** Capaz de llevar a cabo actividad normal pero con signos o síntomas leves.
- ❖ **80** Actividad normal con esfuerzo, algunos signos y síntomas de enfermedad.
- ❖ **70** Capaz de cuidarse, pero incapaz de llevar a cabo actividad normal o trabajo activo.
- ❖ **60** Requiere atención ocasional, pero es capaz de satisfacer la mayoría de sus necesidades.
- ❖ **50** Necesita ayuda importante y asistencia médica frecuente.
- ❖ **40** Incapaz, necesita ayuda y asistencia especiales.
- ❖ **30** Totalmente incapaz, necesita hospitalización y tratamiento de soporte activo.
- ❖ **20** Muy gravemente enfermo, necesita tratamiento activo.
- ❖ **10** Moribundo irreversible.
- ❖ **0** Muerto.<sup>32</sup>



## ***Escala ecog***

Mide la calidad de vida de un paciente oncológico, cuyas expectativas de vida cambian en el transcurso de meses, semanas e incluso días. Diseñada por el *Eastern Cooperative Oncology Group* (**ECOG**) de Estados Unidos y validada por la Organización Mundial de la Salud (**OMS**).

Valora la evolución de las capacidades del paciente en su vida diaria manteniendo al máximo su autonomía.

- ❖ **ECOG 0:** *Totalmente asintomático, capaz de realizar un trabajo y actividades normales de la vida diaria.*
- ❖ **ECOG 1:** *Presenta síntomas que le impiden realizar trabajos arduos, aunque se desempeña normalmente en sus actividades cotidianas y en trabajos ligeros. Sólo permanece en la cama durante las horas de sueño nocturno.*
- ❖ **ECOG 2:** *No es capaz de desempeñar ningún trabajo, cursa con síntomas que le obligan a permanecer en cama durante varias horas al día, además de las de la noche, pero que no superan el 50% del día. Satisface sus necesidades personales solo.*
- ❖ **ECOG 3:** *Encamado más de la mitad del día por la presencia de síntomas. Necesita ayuda para la mayoría de las actividades de la vida diaria como por ejemplo el vestirse.*
- ❖ **ECOG 4:** *Permanece encamado el 100% del día y necesita ayuda para todas las actividades de la vida diaria, como la higiene corporal, movilización en la cama e incluso la alimentación.*
- ❖ **ECOG 5:** *Paciente fallecido.* <sup>33</sup>



## **XVII. TRATAMIENTO**

El carcinoma en el seno maxilar generalmente es tratado con cirugía y comprende la resección quirúrgica completa (no siempre posible); complementada con radioterapia postoperatoria. El papel de la quimioterapia, queda como última opción para el tratamiento de casos avanzados.<sup>34,16</sup>

Estas lesiones constituyen un reto para el cirujano y el radioterapeuta por su cercanía a la órbita, el cerebro y el resto de estructuras en la base de cráneo.<sup>34</sup>

El tratamiento quirúrgico ofrece, en forma aislada, la mejor oportunidad de curación en el carcinoma del seno maxilar, cuyo objetivo es la curación del paciente; la función y la estética ocupan un segundo lugar.<sup>34,16</sup>

Hasta hace pocos años, el pronóstico del carcinoma avanzado de cabeza y cuello era muy pobre y el tratamiento quirúrgico dejaba secuelas físicas y psíquicas que hacían difícil la reinserción de estos pacientes en su vida social, familiar y laboral.<sup>34,16</sup>

Desde la incorporación del tratamiento integral del cáncer de cabeza y cuello en estadio avanzado, aplicándose *quimioterapia, cirugía y radioterapia* y con el desarrollo de las nuevas técnicas reconstructivas con colgajos pediculados y microquirúrgicos, la supervivencia a 5 años, está alrededor del 50%.<sup>20, 34</sup>



## Tratamiento quirúrgico

La cirugía oncológica debe atender a dos reglas básicas:

- *Cirugía ablativa.*
- *Cirugía reconstructiva.*

### Cirugía ablativa

Es la más importante en cuanto a la extirpación del tumor, junto con quimioterapia y radioterapia, puede producir la curación de los pacientes. Se ocupa del tumor local y de las metástasis regionales. La cirugía ablativa se realizará como *cirugía local* y *cirugía regional*.<sup>34</sup>

***Cirugía ablativa local:*** extirpación del tumor local con amplios márgenes de seguridad

***Cirugía ablativa regional:*** extinguir la propagación tumoral en las cadenas cervicales o prevenir dicha extensión si todavía no se hubiese producido.

La decisión de realizar una Maxilectomía, se basa sobre la patología, el tumor, el grado de extensión local, la presencia de ganglios, metástasis a distancia y las condiciones físicas del paciente. Estos factores deben ser evaluados por un equipo multidisciplinario de especialistas en cabeza y cuello.<sup>35</sup>



## **Maxilectomía sin exenteración orbitaria**

Este procedimiento es la operación básica para la mayor parte de los carcinomas maxilares que no han destruido el piso orbitario, tumores de la pared nasal externa con expansión al antro maxilar y neoplasias alveolares que han destruido el piso óseo del maxilar. Existen modificaciones a esta técnica; se denominan *subtotales* cuando se penetra al antro maxilar por su pared anterior, inmediatamente de bajo del borde o surco infraorbitario; y en la *maxilectomía total*, no se viola la cavidad del antro maxilar y se reseca en su totalidad mediante osteotomías en el piso de órbita, conservando las estructuras oculares.<sup>20</sup>

### **Indicaciones**

Neoplasias malignas confinadas en la pared medial y piso del seno maxilar.<sup>36</sup>

### **Contraindicaciones**

1. Tumores con extensión pterigoidea o involucración orbital
2. Tumores con extensión intracraneal
3. Tumores con extensión lateral o involucración palatina
4. Tumores con involucración del cigomático o del piso orbitario<sup>36</sup>

### **Preoperatorio**

1. Se debe contar con Tomografía computarizada o resonancia magnética, del área nasal y paranasal.
2. Estudio de laboratorio de rutina (preoperatorios).
3. Los tumores vasculares o que están cerca de los principales vasos. deben ser evaluados por arteriografía.<sup>36</sup>



## **Complicaciones**

1. Epifora o dacriocistitis.
2. Diplopía transitoria.
3. Neuralgia facial.<sup>36</sup>

## **Postoperatorio**

1. Mantener una buena higiene oral y buen cuidado de los defectos maxilofaciales.
2. Inspección cuidadosa de la cavidad resultante de la maxilectomía debe realizarse a intervalos apropiados para detectar tumores recurrentes o residuales.
3. El seguimiento con TC o RM de la de la cavidad debe hacerse cada 6 y 12 meses para la detección de recurrencia de la enfermedad.<sup>36</sup>

## ***Técnica:***

- I. *Incisión de Weber-Fergusson.* Inicia en la porción medial del labio superior, continuando por debajo de la columela y alrededor de la fosa nasal y se extiende hacia arriba hasta el canto interno del ojo, para seguir a través del borde del párpado inferior hasta el canto externo.
- II. Se corta el labio superior y se procede a levantar el colgajo de piel a nivel de la mejilla; se identifican y ligan vasos y nervios infraorbitarios. Si el tumor no afecta la pared anterior del antro se puede levantar el periostio del maxilar; en caso contrario, sólo se hace un colgajo delgado de piel, sin violar el periostio.
- III. Se llevan a cabo osteotomías laterales y a través del borde inferior de la órbita (maxilectomía subtotal) o bien, levantando el periostio y el contenido orbitario, las osteotomías se hacen a nivel del piso orbitario (maxilectomía total), incluyendo su pared interna y el área de las celdillas etmoidales.



- IV. Los cortes con continúan a nivel del hueso cigomático y sobre la pared posterior del antro. Cuando desea hacerse una maxilectomía total con la ayuda de una sierra de Gigli se corta la unión del cigomático al hueso malar, lo que facilitara la resección posterior del maxilar en forma completa.
- V. Se legra el contenido de las celdillas etmoidales, teniendo cuidado de no lesionar la lámina cribiforme y el hueso lagrimal.
- VI. Se hace una incisión con electrocauterio a nivel de las partes blandas de la región alveolar superior en la línea media, para continuarse por el paladar duro hasta la unión entre éste y el blando, y seguir en forma lateral hasta la tuberosidad del maxilar.
- VII. Se hace una osteotomía en el paladar duro, iniciándola a nivel del vestíbulo nasal; se corta así en su línea media hasta unión con el blando.
- VIII. Con unas tijeras de Mayo, se separa completamente el paladar blando del duro, entrando así al espacio retro maxilar y la fosa pterigoidea.
- IX. Si la tumoración no se ha extendido hacia la fosa pterigoidea, se secciona la lámina pterigoidea del maxilar con la ayuda de un osteótomo curvo; si existe patología en esta región se resecan también las láminas pterigoideas junto con el maxilar.
- X. Se seccionan los músculos pterigoideos interno y externo, y el resto se las partes blandas. A continuación, se retira el maxilar en su totalidad.
- XI. Se recomienda comprimir el lecho quirúrgico 10 minutos antes de iniciar la hemostasia específica con cauterización o ligadura.
- XII. Se coloca un injerto libre de piel, obtenido previamente de la cara anterior del músculo sobre las superficies óseas descubiertas y los tejidos blandos. Se recomienda que el injerto sea de 0.016 a 0.018 de pulgada.





- XIII. Se aplican taponamientos con gasa vaselinada, colocando previamente un material que evite que la gasa se adhiera a las superficies desnudas.
- XIV. Se cierra la herida con catgut 3-0 y nailon 6-0 para piel.
- XV. Siempre que se efectúa una maxilectomía debe tomarse una impresión dental preoperatoria, para hacer una prótesis dentopalatina que permita la rehabilitación del paciente y separe la cavidad nasal de la bucal.<sup>20</sup>

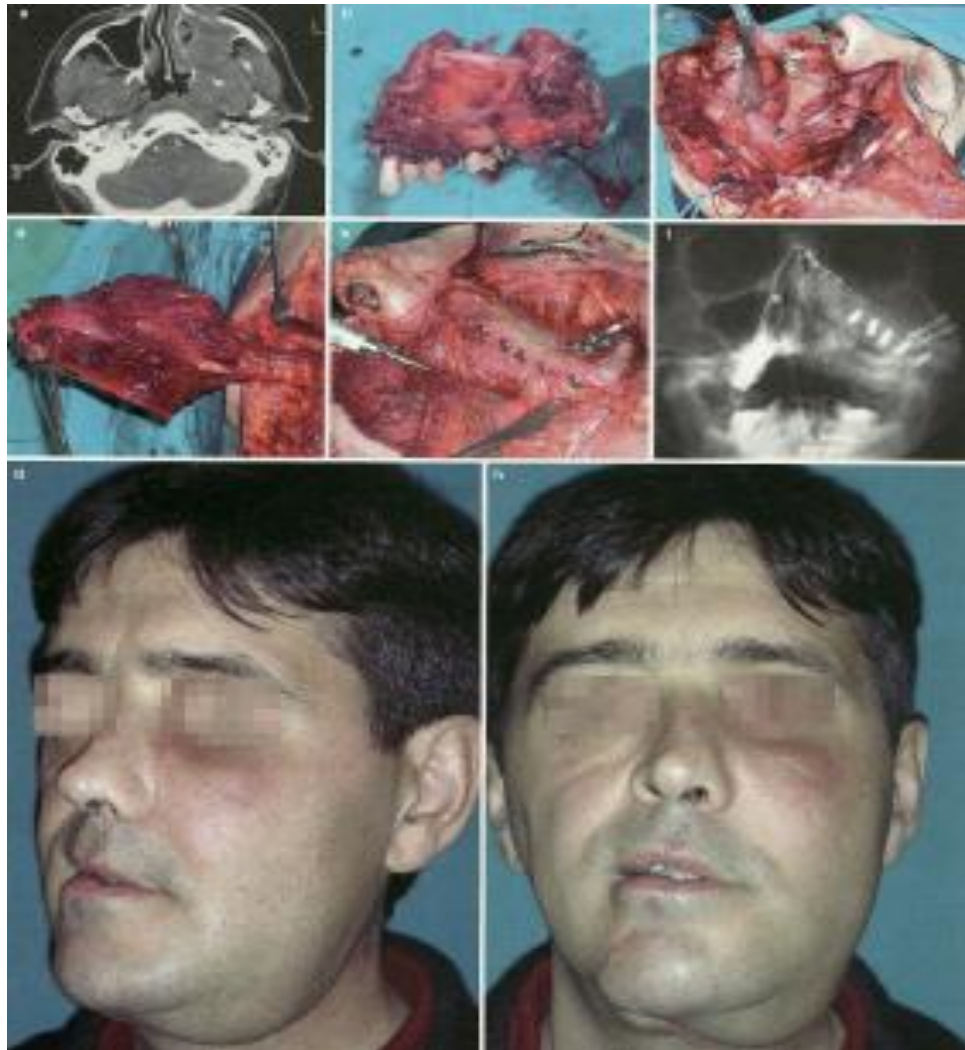

Fig. 25 Navarro. Cirugía oral y Maxilofacial . pág. 1582

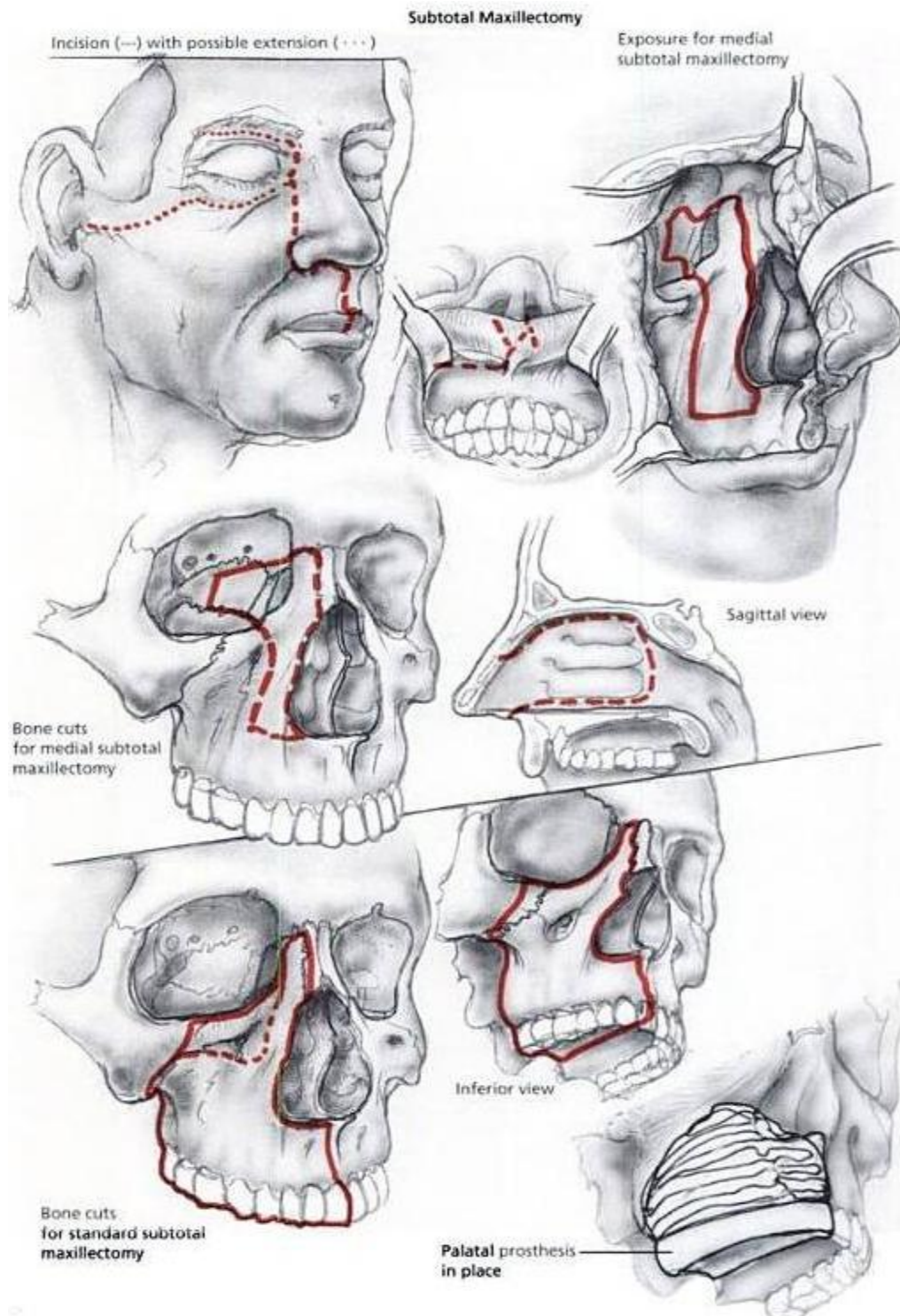


Fig. 26 Byron J. Atlas of Head and neck surgery pág. 27



## **Maxilectomía total con exenteración orbitaria**

Está indicada cuando la patología se ha extendido y afecta las partes blandas de la órbita y el globo ocular.<sup>20</sup>

### **Indicaciones**

1. Tumores malignos del seno maxilar con extensión dentro orbital

### **Preoperatorio**

1. Realizar una evaluación integral con Imagenología (TC con medio de contraste y resonancia magnética) para evaluar la extensión tumoral en las tres dimensiones.
2. Interconsulta con un neuro-oftalmólogo
3. Abordaje multidisciplinario (oncólogo médico, radio oncólogo, etc.,)
4. Evaluación por prótesis maxilofacial para realizar el obturador quirúrgico y el obturador protésico<sup>36</sup>

### **Complicaciones**

1. Bradicardia intraoperatoria cuando el nervio óptico es seccionado
2. Involucración no predecible de la fosa craneal anterior o del seno cavernoso
3. Resección tumoral incompleta con márgenes positivos<sup>36</sup>

### **Postoperatorio**

1. Mantener una buena higiene oral y buen cuidado de los defectos maxilofaciales
2. Inspección cuidadosa de la cavidad resultante de la maxilectomía debe realizarse a intervalos apropiados para detectar tumores recurrentes o residuales.



3. El seguimiento con TC o RM de la de la cavidad debe hacerse cada 6 y 12 meses para la detección de recurrencia de la enfermedad.<sup>36</sup>

### ***Técnica:***

- I. En general, puede ampliarse la incisión de Weber – Ferguson mediante otra de tipo curvo en el párpado superior, existen diversas modificaciones de esta técnica:
  - a) Si se desea conservar los párpados, la incisión puede efectuarse lo más cerca posible de las pestañas, para utilizar así la piel de los mismos y cubrir las superficies óseas expuestas en la órbita.
  - b) Si se desea preservar tanto las pestañas como los párpados, y así mismo los músculos orbiculares, situación que ayuda mucho para la rehabilitación del paciente durante la colocación de prótesis oculares, se hace una incisión a través del surco conjuntival y otra a nivel del párpado superior debajo de la ceja, para levantar así el colgajo de mejilla exponiendo tanto el maxilar como el globo ocular.
- II. El procedimiento se inicia de la misma manera que la maxilectomía total, hasta llegar al piso de la órbita. Aquí se separa el periostio del techo orbitario del cuadrante temporal con un elevador de Freer, desinsertando las uniones fibrocartilaginosas de la tróclea y del músculo oblicuo superior, para proseguir levantando el periostio en el resto del compartimiento orbitario hasta llegar a los ligamentos de los cantos interno y externo y atrás hasta el orificio óptico, en donde se forma el tendón de Zinn, que se secciona para exponer el nervio y la arteria oftálmicos.





- III. Estos últimos se secciona y se inicia el corte de las estructuras óseas con ayuda del osteótomo, seccionando la apófisis orbitaria del cigoma, inmediatamente por encima del ligamento lateral de la mejilla. Este corte se extiende en forma transversal a través de la pared orbitaria externa hacia la fisura orbitaria. La osteotomía de la pared orbitaria interna se lleva hasta el complejo esfenoides, para continuarse a través de los bordes superiores del hueso lagrimal y del tercio superior de la lámina papiácea del etmoides. Durante esta etapa hay que evitar dañar la lámina cribiforme.
- IV. El resto del procedimiento es idéntico al de la maxilectomía antes mencionada.<sup>20</sup>

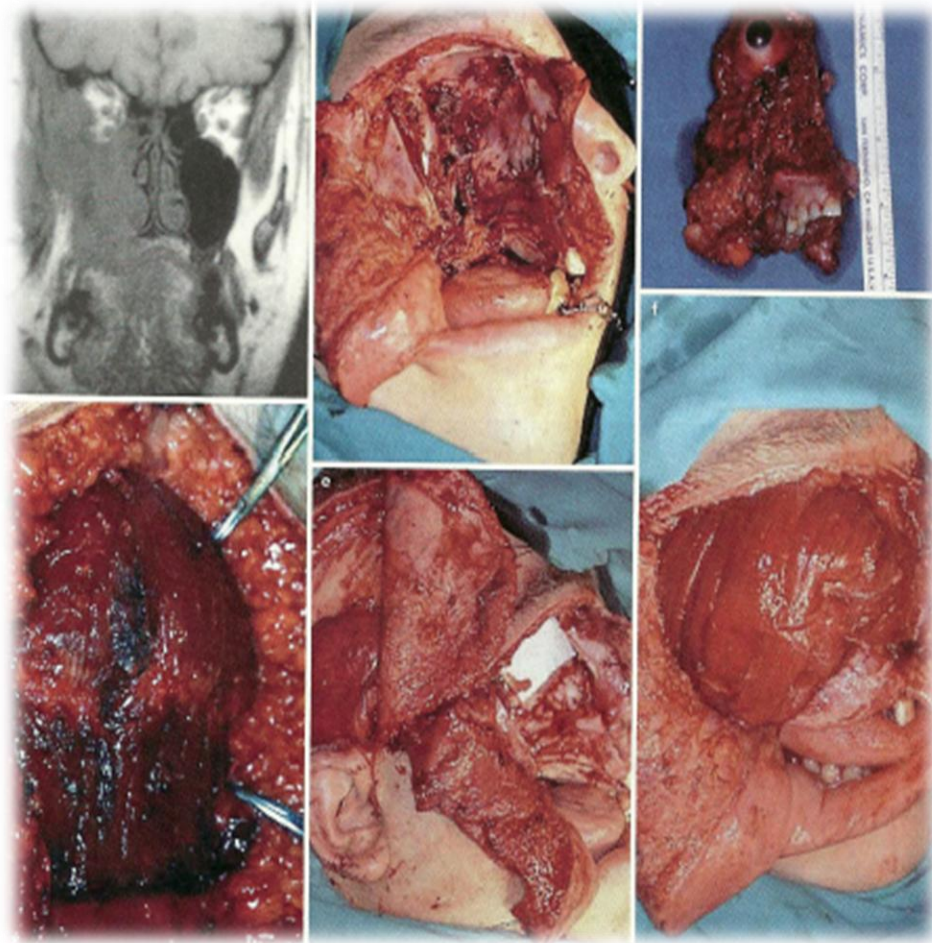


Fig. 27 Navarro. Cirugía oral y Maxilofacial . pág. 1578



## Quimioterapia

El tratamiento de forma local en el carcinoma epidermoide ubicado en el seno maxilar, debe implicar una modalidad combinada de tratamientos. La cirugía y / o radioterapia son las terapias de elección.<sup>37</sup>

La quimioterapia en el cáncer de cabeza y cuello está todavía por definir y debe considerarse como un tratamiento de investigación, cuyo valor, actualmente, se centra en la *enfermedad localmente avanzada o metastásica*. En los pacientes con enfermedad metastásica o con recurrencia local sin posibilidades de cirugía o radioterapia, la quimioterapia muestra eficacia como tratamiento paliativo en pacientes sintomáticos.<sup>20</sup>

Como parte del tratamiento primario, la quimioterapia puede ser administrada antes (*quimioterapia de inducción*), o durante la radioterapia (*quimioterapia concomitante*).<sup>38</sup>

Las investigaciones en el tratamiento con quimioterapia van por dos vías:

- ❖ La búsqueda de nuevos fármacos y de nuevas combinaciones que aumentan los índices de respuesta.
- ❖ Desarrollar enfoques multidisciplinarios que incluirán a la quimioterapia como parte del tratamiento global. (*neoadyuvante, adyuvante, simultánea con la radioterapia, postoperatoria y previa a la radioterapia*).

Los citostáticos como; **metrotexate, la bleomicina y el cisplatino**, han demostrado ser los más eficaces con una actividad comparable y con respuestas globales por encima de 30%<sup>36,37</sup>



## ***Metrotexate.***

Utilizado en diferentes esquemas terapéuticos, dosis (*altas, moderadas y bajas*) y vías (*vía intravenosa, intramuscular, oral, intra-arterial*). El índice de respuestas globales es del 32%-38%, con el 6-8% de respuestas completas. La toxicidad limitante es la mielosupresión y mucositis oral e intestinal.

Para tratamiento paliativo se puede conseguir un mejor índice terapéutico con dosis semanales de  $40-50 \text{ mg/m}^2$  *i.v.* o bisemanales de  $15-20 \text{ mg/m}^2$ . La dosis se puede incrementar hasta obtener una respuesta terapéutica o toxicidad moderada.<sup>36,37</sup>

## ***Bleomicina***

La bleomicina se administra a dosis de  $10-20 \text{ mg/m}^2$  *i.v.* o *i.m.* 2 veces por semana. Su principal toxicidad limitante es la pulmonar. Su índice terapéutico es mayor cuando se administra en infusión continua.<sup>36,37</sup>

## ***Cisplatino***

Tiene una actividad similar aunque presenta mayor toxicidad renal y digestiva. Los tratamientos de soporte adecuados pueden disminuir tanto la emesis como la nefrotoxicidad. Las dosis utilizadas son  $80-100 \text{ mg/m}^2$  cada 3-4 semanas, preferible la administración repartida en 4-5 días.<sup>36,37</sup>

## ***Cisplatino y 5 fluorouracilo***

Hay estudios que combinan cisplatino y 5-fluorouracilo en infusión continua que parece, en este momento, la combinación más efectiva, así como los estudios de modulación bioquímica del 5-fluorouracilo con *leucovorín* en combinación con *cisplatino* o *carboplatino* y la adición de moduladores de respuesta biológica como *interferón* a estos regímenes.<sup>36,37,38</sup>



## **Quimioterapia neoadyuvante o de inducción**

La quimioterapia de inducción, es capaz de reducir la mortalidad por metástasis a distancia, debido a que actúa de forma precoz contra las posibles *micro-metástasis* que surgen en etapas tempranas de la evolución del tumor, con lo cual es posible reducir ese 20% de pacientes que fallecen a los 5 años por metástasis a distancia.

Las combinaciones iniciales se basaban en *cisplatino* y *5-FU*, pero la adición de *taxanos* en los últimos años ha incrementado tanto las respuestas clínicas globales como las respuestas clínicas y patológicas completas.<sup>36,38</sup>

Las principales ventajas de administrar quimioterapia previó al tratamiento locorregional definitivo son:

- ❖ *Conservar intacta la vascularización, el tumor y las áreas de drenaje pueden recibir de forma más eficaz el tratamiento sistémico, reduciendo el tumor de forma global.*
- ❖ *Al no demorarse la quimioterapia, el tiempo para la formación de clones celulares resistentes es menor.*
- ❖ *Permite cirugías más conservadoras que preservan la fonación y la deglución sin comprometer la supervivencia.*
- ❖ *Permite seleccionar in vivo aquellos pacientes que con mayor probabilidad responderán a la radioterapia y a futuros tratamientos de quimioterapia.*
- ❖ *La quimioterapia actúa como radiosensibilizante.*<sup>36</sup>

El número ideal de ciclos previos al tratamiento local, se ha establecido en la actualidad en 3. El ciclo de quimioterapia más utilizado es el que combina el *cisplatino* y el *5-Fu*, vía intravenosa en infusión continua durante 6 días.<sup>36</sup>





Previo al primer día se realiza la prehidratación del paciente. El primer día se pasa el cisplatino a dosis de  $100 \text{ mg/m}^2$  y los otros 5 días se pasa el 5-FU a dosis de  $1.000 \text{ mg/m}^2$ . Al final se realiza un tratamiento de hidratación del paciente. El tratamiento consiste en 3 ciclos separados por 3 semanas el uno del otro. Se hace una *valoración de la respuesta a los 20 días* de terminado el segundo ciclo.<sup>36,37</sup>

Los inconvenientes de la quimioterapia de inducción son:

- ❖ *Puede hacer perder su oportunidad a un paciente en el límite de la resecabilidad.*
- ❖ *Puede hacer irresecable si no responde al tratamiento.*

La quimioterapia de inducción basada en cisplatino aumenta la supervivencia con respecto al tratamiento con radioterapia en el cáncer avanzado de cabeza y cuello. La combinación ***cisplatino-5-FU-docetaxel*** está considerada en la actualidad la más eficaz y por lo tanto el nuevo estándar en el tratamiento del carcinoma epidermoide del área de cabeza y cuello.<sup>36</sup>

### **Quimioterapia adyuvante**

Tiene como objetivo tratar la *enfermedad microscópica* después del tratamiento local y en tumores con alto índice de metástasis a distancia. Controlando células diseminadas que no se exponen a la radioterapia, aumentando la sensibilidad a la radioterapia al disminuir el tamaño del tumor e incrementar la *vascularización y oxigenación del tumor*. El tratamiento simultáneo potencia el concepto de la intensidad de dosis y de efecto sinérgico, y disminuye el tiempo de tratamiento; no obstante, supone un aumento de la toxicidad, fundamentalmente en forma de mucositis..<sup>36,38</sup>



## ***Radioterapia***

En estadios precoces obtiene porcentajes de curación similares a la cirugía, en estadios avanzados se utiliza en combinación con la cirugía, antes, durante o después de la misma, según los protocolos. El objetivo principal del tratamiento radioterápico consiste en obtener el mayor control tumoral con la menor toxicidad posible.<sup>36</sup>

La radioterapia puede utilizarse en 4 modalidades:

- ❖ ***La RT preoperatoria*** utiliza dosis de 45-50 Gy.

Hoy en día no suele utilizarse puesto que incrementa las complicaciones del acto quirúrgico y obtiene un peor control local.

- ❖ ***La RT postoperatoria*** utilizada dosis de 50 a 65 Gy, dependiendo de los márgenes de resección y la afectación ganglionar.

Las indicaciones son: *márgenes quirúrgicos inadecuados, tumores de gran tamaño aunque tengan márgenes libres, ausencia de vaciamiento ganglionar estando indicado, rotura de cápsula ganglionar, presencia de premiación (vascular, linfática y/o perineural).*

- ❖ ***La RT paliativa*** utiliza dosis bajas de radiación, administrada en periodos cortos de tiempo, generalmente una o dos semanas.

Sus indicaciones son; *control del dolor, corregir sangrados en sábana y con intención desobstructiva.*

- ❖ ***La RT radical*** se emplea con finalidad curativa que pueden asociar o no quimioterapia. La dosis dependerá del tamaño tumoral precisándose 66-70 Gy para estadios T1-2 y por encima de 70 Gy para estadios T3-T4. *La cirugía se reserva como rescate en el caso de persistencia tumoral o recidiva.*<sup>34,37,38</sup>



## **Braquiterapia**

En ella la fuente de radiación está en contacto con la lesión tumoral, ya sea dentro de una cavidad natural del organismo o en la superficie.<sup>34</sup>

## **Radioterapia externa**

Es la forma clásica de administrarla con la fuente de radiación alejada del organismo. El efecto biológico es distinto, necesitándose un fraccionamiento de la dosis y un periodo de tiempo más largo para llevarla a cabo. Las fuentes de irradiación externa son la bomba de cobalto o los aceleradores lineales.<sup>34,38</sup>

## **Dosis y fraccionamientos**

La RT se puede administrar mediante *fraccionamiento convencional* que consiste en administrar *1-2 Gy/día*, 5 días por semana, alcanzando una dosis total de *66-72 Gy*. Este esquema no permite incrementar más la dosis por el riesgo de complicaciones graves. Es el fraccionamiento utilizado en tratamientos de RT postoperatorios y RT radical en combinación con quimioterapia.

Los *fraccionamientos no convencionales* más estudiados son el hiperfraccionado (HF) y el fraccionamiento acelerado (FA). Ambos suponen una ganancia terapéutica respecto a la RT convencional puesto que aumentan el control tumoral.



### ***Complicaciones de la radioterapia***

Cuando la radiación incide sobre las células produce muerte celular o daños subletales susceptibles de reparación celular. El proceso de destrucción celular es muy diferente entre los tejidos. Los tejidos de respuesta aguda (mucosa, piel) poseen una gran capacidad de regeneración y son los responsables de la toxicidad aguda (mucositis, epitelitis).<sup>34,38</sup>

Los tejidos de respuesta lenta (músculo, hueso, médula espinal) son muy sensibles a la dosis/fracción que se utiliza diariamente y serán los responsables de la toxicidad tardía (fibrosis, osteonecrosis).<sup>34,38</sup>

Las principales complicaciones **agudas** descritas con la radioterapia son: *mucositis, ageusia, odinofagia-disfagia, epitelitis, alopecia localizada y pérdida de peso.*<sup>34,38</sup>

Las complicaciones **crónicas** que persisten al finalizar tratamiento son más incapacitantes: *xerostomía, fibrosis, linfedema, fístulas, estenosis de vía respiratoria alta, estenosis carotídea, necrosis ósea, riesgo de caries, pérdida de piezas dentarias, mielitis y trismus.*<sup>34,38</sup>



## ***Quimioradioterapia***

En los últimos años las investigaciones se han encaminado a determinar la eficacia de la quimioterapia y la radioterapia aplicadas de forma simultánea. Los distintos fármacos citostáticos activos en monoterapia o en combinación y diferentes técnicas radioterápicas se han combinado con el fin de mejorar el control locorregional de la enfermedad y por consiguiente, la supervivencia.<sup>34,38</sup>

Se han encontrado múltiples problemas para poder completar con éxito estos programas terapéuticos por la coexistencia de enfermedades asociadas y el déficit nutricional severo, a ello se suma la elevada toxicidad en la vía aerodigestiva que conduce al abandono del tratamiento. El papel de la quimioterapia combinada de forma simultánea con la radioterapia es potenciar la acción de la radioterapia, aumentando la fracción de células radiosensibles, eliminando a su vez las células resistentes a la radioterapia dentro y fuera del campo.<sup>34</sup>

La radioterapia actúa sobre el tumor primario y la quimioterapia sobre las micrometástasis, así un agente trata la enfermedad en lugares a los que el otro no llega, siempre que no antagonicen en sus efectos ni cooperen en la toxicidad. Las ventajas del tratamiento simultáneo son el sinergismo o potenciación de los fármacos con la radiación y la disminución del tiempo de tratamiento, observándose un aumento significativo de la supervivencia. La quimioterapia puede consistir en un solo fármaco o en más de un fármaco. La RT puede ser convencional (1,8-2 Gy/fracción, una fracción por día, con dosis habituales totales de 66-70 Gy), hiperfraccionada (1,12-1,25 Gy/fracción, dos fracciones al día, alcanzando una dosis total de 67,2-81,6 Gy) o acelerada (1,5- 1,6 Gy/fracción, tres fracciones al día, alcanzando dosis totales de 54-72 Gy).<sup>34,38,39</sup>



## **XVIII. RECONSTRUCCIÓN Y REHABILITACIÓN**

La reconstrucción de los defectos del maxilar es difícil y compleja, debido a la presencia de estructuras de gran importancia funcional y estética, como son el globo ocular, el seno maxilar, el hueso malar, el arco zigomático y la pirámide nasal.<sup>36,39</sup>

Los principales objetivos a cumplir en la reconstrucción de los defectos maxilares son:

1. *Obtener una reconstrucción estética y funcional correcta.*
2. *Solucionar la deformidad cigomático-facial*
3. *Evitar la aparición de fístula oroantral*
4. *Evitar la rinolalia*
5. *Restituir la oclusión dental*
6. *Mantener la posición del globo ocular.*<sup>36,39</sup>

Se debe conocer con precisión la extensión de los defectos a reconstruir, tanto vertical como horizontalmente.

Clasificación de Brown y cols. para defectos creados tras una maxilectomía.

### **Defectos verticales.**

- ❖ **Clase I:** *maxilectomía sin fístula oroantral que afecta sólo a la infraestructura del maxilar. El suelo del seno maxilar permanece intacto.*

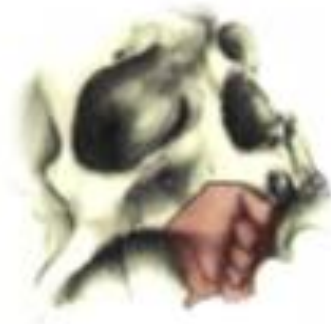

Fig. 28 Navarro. Cirugía oral y maxilofacial pág 1576



- ❖ **Clase II:** maxilectomía baja.  
*El suelo de la órbita permanece intacto.*

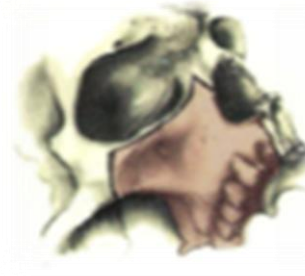

Fig. 29 Navarro. Cirugía oral y maxilofacial pág 1576

- ❖ **Clase III:** maxilectomía alta o total: incluye el suelo de la órbita, pero el globo ocular permanece intacto.

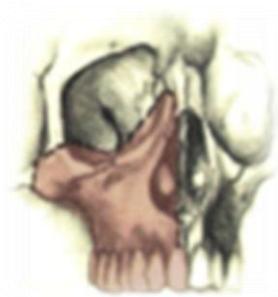

Fig. 30 Navarro. Cirugía oral y maxilofacial pág 1576

- ❖ **Clase IV:** maxilectomía radical: incluye exenteración orbitaria con o sin resección de la base craneal anterior.<sup>36</sup>

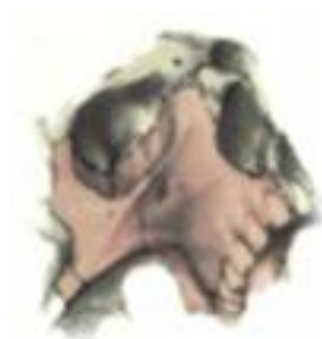

Fig. 31 Navarro. Cirugía oral y maxilofacial pág 1576



**Defectos horizontales**

- ❖ **Clase A:** resección del borde alveolar y paladar duro unilateral. Menos o igual a la mitad del paladar sin implicar el septo nasal o cruzar la línea media.
  
- ❖ **Clase B:** resección del reborde alveolar y paladar duro bilateral. Incluye una pequeña resección que pasa la línea media del hueso alveolar con parte del septo nasal.
  
- ❖ **Clase C:** resección de todo el hueso alveolar y paladar duro.<sup>36</sup>

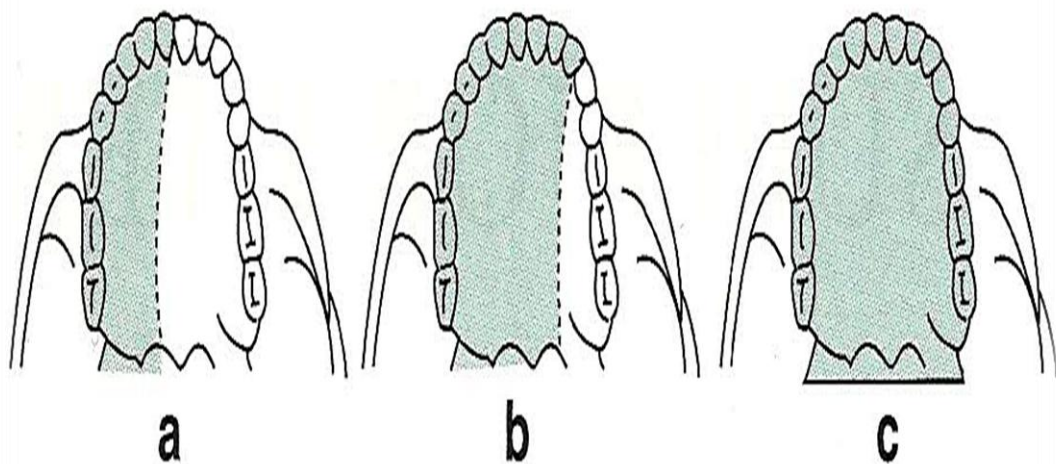


Fig. 32 Navarro. Cirugía oral y maxilofacial pág 1576





## **Técnicas reconstructivas**

Los defectos creados en el maxilar, principalmente tras cirugía resectiva de tumores malignos, traumatismo o defectos congénitos, deben ser corregidos con el fin de recuperar los consecuentes déficits en el habla, la deglución, la masticación y la estética. Para ello contamos con dos amplias posibilidades: *reconstrucción quirúrgica* o colocación de un *obturador protésico maxilar*.<sup>39</sup>

## **Reconstrucción quirúrgica**

La maxilectomía (parcial, total o ampliada) se asocia siempre con importantes secuelas estéticas por la retracción de la piel, la cicatriz, la caída del contenido orbitario y la pérdida de la integridad facial (esqueleto, dientes, paladar, piel). Asimismo, se generan daños funcionales importantes como diplopía y dificultad de la fonación, masticación y deglución por la pérdida del paladar. Estas complicaciones obligan sistemáticamente a realizar procesos de reconstrucción para que el paciente logre una recuperación estética y funcional aceptable. El recubrimiento de la porción lesionada con un injerto dermoepidérmico libre y el empleo de colgajos son algunos de los procedimientos que permiten lograr una reconstrucción más o menos satisfactoria.

Algunos ejemplos de colgajos empleados para la reconstrucción de los defectos producidos por las resecciones quirúrgicas:

- ❖ *Colgajo miofascial temporal*
- ❖ *Colgajo libre de recto abdominal*
- ❖ *Colgajo de fascia temporoparietal con calota craneal*
- ❖ *Colgajo libre de cresta iliaca*
- ❖ *Colgajo libre de peroné*
- ❖ *Colgajo libre escapular*
- ❖ *Colgajo cervicopectoral*



### Obturador protésico maxilar

Un defecto posquirúrgico en el maxilar o paladar blando, luego de una cirugía oncológica, puede crear problemas funcionales significativos en el individuo, donde las funciones motoras orales como la masticación, fonación y deglución pueden verse totalmente afectadas, estableciendo barreras que impiden su normal integración al medio familiar y social. Una etapa fundamental dentro de la rehabilitación del paciente que será sometido a una cirugía oncológica de cabeza y cuello, la constituye el tratamiento protésico, el cual deberá restablecer las funciones básicas perdidas en el paciente, permitir una estética aceptable y por ende mejorar su calidad de vida.<sup>40,41</sup>

Un obturador palatino es una prótesis parcial removible, o sobredentadura que lleva incorporada una parte obturatriz que penetra en los bordes del defecto buscando el cierre periférico del mismo.<sup>40</sup>

La función principal de los obturadores es la de taponar el defecto maxilar, separando así la cavidad oral de la nasal o sinusal. Están indicados en los casos de comunicaciones en la región maxilar, producidos por resección quirúrgica de tumores de paladar duro y/o blando, traumatismos o malformaciones congénitas en las que no se haya podido llevar a cabo reconstrucción quirúrgica o ésta haya fracasado.<sup>41</sup>

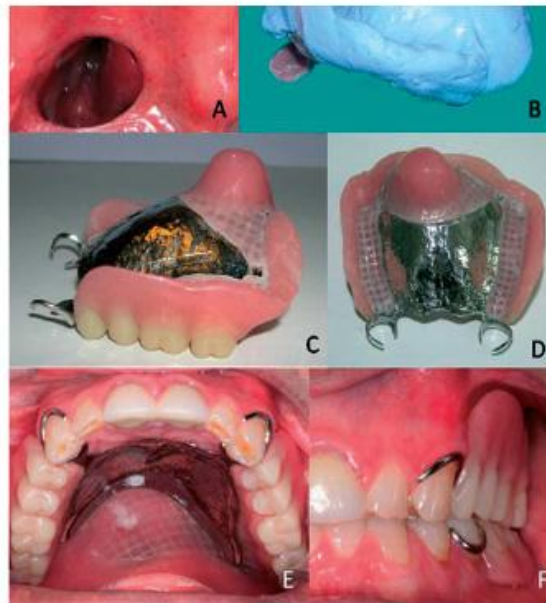
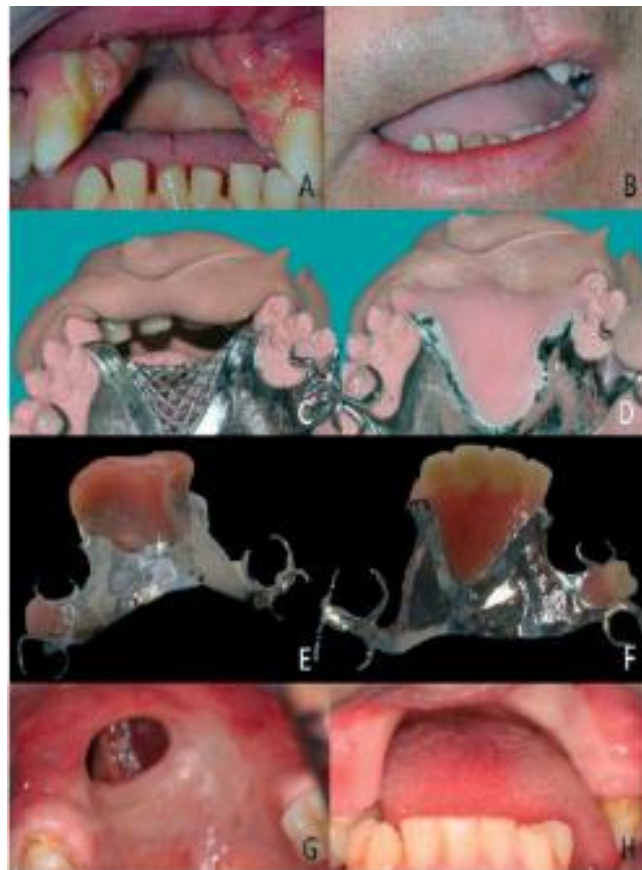

Fig. 33 Velázquez C., Flores R.R., Use of obturators in oral and maxillofacial surgery. pág. 2



Con el uso de un obturador se consiguen una serie de objetivos fundamentales: rehabilitación orodental inmediata y seguimiento del área de la maxilectomía para observar posibles recidivas en el caso de resección de tumores. Es una técnica relativamente simple con un resultado predecible y con un gran impacto sobre la calidad de vida del paciente sometido a resecciones quirúrgicas en el maxilar.<sup>42</sup>



*Fig. 34* Velázquez C., Flores R.R., Use of obturators in oral and maxillofacial surgery. pág. 2



## **2. CONCLUSIONES**

Las neoplasias malignas del seno maxilar son poco frecuentes, reportándose 1 caso por 100 000 personas al año en la mayoría de países occidentales, pero presentan un comportamiento biológico agresivo lo cual obliga a hacer un diagnóstico oportuno.

El diagnóstico es difícil de establecer en un inicio debido a la gran cantidad de lesiones tumorales benignas, inflamatorias, autoinmunes o traumáticas que se pueden encontrar en esta región anatómica.

Además de que los signos y síntomas son poco específicos en el inicio y pasan inadvertidos o disfrazados por la patología comúnmente presentada en la cavidad nasal y senos paranasales.

Por lo tanto se detectan frecuentemente como un hallazgo radiográfico en estadios iniciales pero con más frecuencia en estadios avanzados cuando la neoplasia se extiende más allá de las paredes del seno maxilar y afecta estructuras vecinas, como la cavidad bucal donde la sintomatología iniciara con la afectación del piso del seno maxilar, presentándose:

- ❖ *Dolor referido en molares y premolares superiores*
- ❖ *Movilidad dentaria sin causa aparente*
- ❖ *Tumoración a nivel del proceso alveolar*
- ❖ *Avulsión espontanea de algún diente*
- ❖ *Desplazamiento de órganos dentales*
- ❖ *Úlceras de evolución tórpida*
- ❖ *Retraso en la cicatrización del alveolo dental después de una extracción dental*
- ❖ *Instauración de una fístula orosinusal.*



## **CARCINOMA EPIDERMOIDE EN SENO MAXILAR.**



La cavidad bucal y los senos paranasales se desarrollan análogamente desde su origen embrionario hasta completar el desarrollo del maxilar y la neumatización de los senos paranasales alrededor de los 18 años, con lo cual existirá una íntima relación entre el seno maxilar y la cavidad bucal.

Debido a esta íntima relación es de vital importancia que el odontólogo realice una adecuada exploración de la cavidad bucal y estructuras anexas así como una inspección y palpación metódica en el área de cabeza y cuello, en busca de signos de alguna patología, con lo cual el odontólogo como profesional de salud pueda y deba participar en la detección de neoplasias malignas en la cavidad bucal y estructuras anatómicas adyacentes a ella.



---

### 3. REFERENCIAS BIBLIOGRAFICAS

- <sup>1</sup> Donado RM. Cirugía Bucal Patología y técnica. 2ª ed. Barcelona. Masson. 2004. Págs. 617-641.
- <sup>2</sup> Levy SP, Mandujano M, Otorrinolaringología pediátrica, 4ª ed. México. McGraw-Hill Interamericana. 1999. Págs. 201-217.
- <sup>3</sup> Hupp JR, Ellis E, Myron R, Tucker MR, Cirugía Oral y Maxilofacial Contemporánea. 5ª ed. España. Elsevier. 2009. Págs. 383-386.
- <sup>4</sup> Avery KJ, Chiego DJ, Essentials of oral histology and embryology: a clinical approach. 3ª ed. Madrid. Mosby Elsevier. 2007 Págs. 51-60
- <sup>5</sup> Gay EC, Berini AI, Tratado de Cirugía Oral y Maxilofacial. Tomo 1. 2ª ed. Madrid. Arán. 2009. Págs. 688-708.
- <sup>6</sup> Testori T. Maxillary Sinus Surgery 1ª ed. Cartoné. Quintessence. 2009. Págs. 8-20.
- <sup>7</sup> Sander MO. Tratado de cirugía oral y maxilofacial. Introducción básica a la enseñanza. Colombia. Amolca. 2007. Págs. 359-370.
- <sup>8</sup> Kruger G. Cirugía buco-maxilo-facial. 5 ed. La Habana. Científico-Técnica; 1982. págs. 385-98.
- <sup>9</sup> Lee WJ, Lee SJ, Kim HS. Analysis of location and prevalence of maxillary sinus septa. J Periodontal Implant Sci. 2010; 40(2):56-60.
- <sup>10</sup> Flanagan D. Arterial supply of maxillary sinus and potential for bleeding complication during lateral approach sinus elevation. Implant Dent. 2005; 14(4):336-8.
- <sup>11</sup> Escajadillo J, Oídos, nariz, garganta y cirugía de cabeza y cuello, 1ª ed. México. Manual Moderno. 2000. Págs. 342-370.
- <sup>12</sup> Ceballos BE. Fundamentos de Oncología. 1ª Ed. Ecuador Imprenta M&J - Sociedad Ecuatoriana de Oncología 2006. pág. 1–15.
- <sup>13</sup> Cantu G, Solero CL, Riccio S, Colombo S, Pompilio M, Aboh IV, Formillo P, Arana GH. Surgery for malignant maxillary tumors involving the middle cranial fossa. Skull Base. 2010; 20(2):55-60.



- <sup>14</sup> Robbins y Cotran. Patología Estructural y Funcional. 7ª ed. Madrid Elsevier. 2005. Págs. 260-263.
- <sup>15</sup> Rubín E. Patología estructural y funcional: fundamentos clínico patológicos en medicina. 4ª ed. España. McGraw-Hill-Interamericana. 2006. Págs. 131-140.
- <sup>16</sup> Raspall G. Tumores de cara, boca, cabeza y cuello. Atlas clínico. 2ª ed. Barcelona. Masson 2000. Págs. 69-78.
- <sup>17</sup> Wenig B, Bruce M. Atlas of head and neck pathology 1ª ed. Philadelphia. Saunders Company. 1993. Págs. 57-63.
- <sup>18</sup> Mosqueda AT, Meneses AG, Ruiz-Godoy LM, Patología Quirúrgica de Cabeza y Cuello. Lesiones tumorales y pseudotumorales. 1ª ed. México Trillas 2006, págs. 343-354
- <sup>19</sup> Sapp JP, Eversole LR, Wysocki GP, Patología oral y maxilofacial contemporánea. 2ª España. Harcourt Brace. 2005. Págs. 123-156.
- <sup>20</sup> Escajadillo J. Oídos, nariz, garganta y cirugía de cabeza y cuello. 1ª ed. México. Manual Moderno. 2000, págs. 342–376
- <sup>21</sup> Unal A, Ozlugedik S, Tezer MS, Kulacoglu S, Ozcan M, An atypical esthesioneuroblastoma of the inferior nasal cavity and maxillary sinus: report of case. Tumori. 2006; 92(5):440-3.
- <sup>22</sup> Suarez C y et.al. Prognostic factors in sinonasal tumors involving the anterior skull base. Head Neck. 2004; 26(2):136-44
- <sup>23</sup> Maznila S, Putra SH, Shiraz MA, Hazim MY, Roszalina S, Abdul AR. Maxillary sinus tumors –a review of twenty-nine patients treated by maxillectomy approach. Med J Malaysia. 2006; 61(3):284-7
- <sup>24</sup> Satoh A, Satoh T, Kaneta H, Kato T, Notani K, Kitagawa Y. A case of maxillary sinus carcinoma showing long time survival after lung metastasis with administration of S-1 as tumor dormancy therapy. 2007;(5):749-51.
- <sup>25</sup> Bristol IJ, Ahamad A, Garden AS, Morrison WH, Hanna EY, Papadimitrakopoulou VA, et al. Postoperative radiotherapy of maxillary sinus cancer: long-term outcomes and toxicities of treatment. Int J Radiat Oncol Biol Phys. 2007; 68(3):719-30



- <sup>26</sup> Helsel JC y al. Fine-needle aspiration biopsy cytology of malignant neoplasms of the sinonasal tract. *Cancer*. 2003; 99(2):105-12.
- <sup>27</sup> Cummings. *Otolaryngology Head and Neck Surgery* 5<sup>a</sup> ed. Philadelphia. Mosby Elsevier. 2010. Págs. 1153-1181.
- <sup>28</sup> Valvassori GE, Mafee MF, Carter BL, *Imaging of the head and neck*. 2<sup>a</sup> Germany. Thieme Stuttgart, 2004. Págs. 249-251.
- <sup>29</sup> Navarro VC, *Cirugía oral* 1<sup>a</sup> ed. Madrid España. Arán., 2008 pág. 556-557
- <sup>30</sup> Arnold WJ, *Diseases of the head and neck. An atlas of histopathology*. Georg Thieme Verlag. Stuttgart.1987. Págs. 17-42.
- <sup>31</sup> Regezi JA, Sciubba JJ, Jordan RC, *Oral Pathology. Clinical Pathologic Correlations*. 4<sup>a</sup> Ed. Philadelphia. Saunders 2003. Págs. 128-162.
- <sup>32</sup> Puiggròs C, Lecha M, Rodríguez T, Pérez-Portabella C, Planas M. Karnofsky index as a mortality predicting factor in patients on home-based enteral nutrition. *Nutr Hosp*. 2009;24(2):156-60.
- <sup>33</sup> *Eastern Cooperative Oncology Group* (ECOG). [http://ecog.dfci.harvard.edu/general/perf\\_stat.html](http://ecog.dfci.harvard.edu/general/perf_stat.html)
- <sup>34</sup> Navarro VC, *Cirugía oral y Maxilofacial* 2<sup>a</sup> ed. Madrid. Arán. 2009. Págs. 1383-1409.
- <sup>35</sup> Keith D.A. *Atlas of Oral and Maxillofacial surgery*. Philadelphia: W.B. Saunders Co, 1992. Págs. 251-256.
- <sup>36</sup> Byron J. *Atlas of head and neck surgery otolaryngology*. 2<sup>a</sup> ed. Philadelphia. Lippicott Williams & Wilkins 2001. Págs. 1428-1485.
- <sup>37</sup> Chitapanarux I, Tharavichitkul E, Lorvidhaya V, Sittitjai P, Pattarasakulchai T. Induction chemotherapy with paclitaxel, ifosfamide, and cisplatin followed by concurrent chemoradiotherapy for unresectable locally advanced head and neck cancer. *Biomed Imaging Interv J*. 2010;6(3):23.
- <sup>38</sup> Bhide SA, Ahmed M, Barbachano Y, Newbold K, Harrington KJ, Nutting CM. Sequential induction chemotherapy followed by radical chemo-radiation in the treatment of locoregionally advanced head-and-neck cancer. *Br J Cancer*. 2008;99(1):57-62.





---

<sup>39</sup> Velázquez C, Flores RR, Torres L, González GD, González P. Use of obturators in oral and maxillofacial surgery. A report of five cases. Rev Esp Cirug Oral y Maxilofac vol.33 no.1 Madrid. 2011

<sup>40</sup> Omondi BI, Guthua SW, Awange DO, Odhiambo WA. Maxillary obturator prosthesis rehabilitation following maxillectomy for meloblastoma: case series of five patients. Int J Prosthodont. 2004;17:464-8.

<sup>41</sup> Borlase G. Use of obturators in rehabilitation of maxillectomy defects. Ann Roy Coll Dent Surg. 2000;15:75-9.

<sup>42</sup> Keyf F. Obturator prostheses for hemimaxillectomy patients. J Oral Rehabil. 2001;28:821-9.