

Facultad de Medicina



**Universidad Nacional Autónoma de México
Facultad de Medicina
División de Estudios de Posgrado**

**Instituto de Seguridad y Servicios Sociales de los Trabajadores del Estado
Centro Médico Nacional "20 de Noviembre"
Coordinación de Enseñanza
División de Posgrado**

**"ASOCIACION ENTRE HALLAZGOS DE ESPECTROSCOPIA
CON RESULTADO HISTOPATOLOGICO EN PATOLOGIA
INTRACRANEAL"**

**No. De Registro: 115-2011
Tesis: Santiago Fernández Estrada
Asesor de tesis: Dra. Carmen Leticia Morel Trejo
Neurocirugía
Agosto de 2011**



Universidad Nacional
Autónoma de México

Dirección General de Bibliotecas de la UNAM

Biblioteca Central



UNAM – Dirección General de Bibliotecas
Tesis Digitales
Restricciones de uso

DERECHOS RESERVADOS ©
PROHIBIDA SU REPRODUCCIÓN TOTAL O PARCIAL

Todo el material contenido en esta tesis esta protegido por la Ley Federal del Derecho de Autor (LFDA) de los Estados Unidos Mexicanos (México).

El uso de imágenes, fragmentos de videos, y demás material que sea objeto de protección de los derechos de autor, será exclusivamente para fines educativos e informativos y deberá citar la fuente donde la obtuvo mencionando el autor o autores. Cualquier uso distinto como el lucro, reproducción, edición o modificación, será perseguido y sancionado por el respectivo titular de los Derechos de Autor.

Dr. Rafael Navarro Meneses

Director CMN "20 de Noviembre" ISSSTE

Dra. Aura Argentina Erazo Valle Solís

Subdirectora de Enseñanza e Investigación

Dr. Antonio Zarate Méndez

Profesor titular

Dr. Manuel Hernández Salazar

Profesor adjunto

Dr. Santiago Fernández Estrada

Tesista

Dra. Carmen Leticia Morel Trejo

Asesora de tesis

INDICE

I.	Introducción _____	4
II.	Material y métodos _____	7
III.	Resultados _____	8
IV.	Discusión _____	13
V.	Conclusiones _____	15
VI.	Bibliografía _____	16

ASOCIACION ENTRE HALLAZGOS DE ESPECTROSCOPIA CON RESULTADO HISTOPATOLOGICO EN PATOLOGIA INTRACRANEAL

I. INTRODUCCION

La Espectroscopia por Resonancia Magnética (ERM) marcó el comienzo de una nueva era en la neurorradiología. En virtud de que esta secuencia no es invasiva, se puede aplicar con relativa rapidez y facilidad, tiene la capacidad de ofrecer información bioquímica de algunos metabolitos del parénquima cerebral normal y de varios procesos patológicos; además, permite una mejor caracterización tisular que complementa el diagnóstico de resonancia magnética convencional, pues aumenta la especificidad en el diagnóstico y en forma indirecta, junto con las otras secuencias, ayuda a evaluar la respuesta terapéutica. La ERM ofrece la posibilidad de realizar una “biopsia virtual” de las lesiones intracraneales y hace posible evaluar los metabolitos tanto del tejido patológico como del normal.¹

La lectura se realiza de derecha a izquierda, el pico agudo más alto de resonancia, 2 partes por millón, se asigna al NAA, el cual es considerado como el marcador neuronal, el siguiente grupo de picos corresponden a la glutamina y glutamato. El segundo pico más alto a 3 partes por millón (ppm) corresponde a la creatina y junto a este existe otro pico prominente, la colina, que forma parte de la membrana celular. Se deben considerar otros picos, como el lactato que aparece a 1.33 ppm.²

Más de 70 metabolitos pueden ser detectados y cuantificados por la ERM, a continuación se describen los principales³:

- Lípidos (LIP): Se encuentran a 0.9 y 1.7 ppm. Su concentración cerebral es de 1.0 mmol/kg. Son un componente de las membranas celulares. Aumentan en caso de hipoxia, neoplasia, entre otros.
- Lactato (LACT): Se encuentra a 1.3 ppm. Su concentración cerebral es de 0.4 mmol/kg. Es producto de la glicólisis anaerobia. Aumenta en caso de hipoxia, neoplasia, necrosis, entre otros.
- Alanina (ALA): Se encuentra a 1.5 ppm. Su concentración cerebral es de 0.2 a 1.4 mmol/kg. Es un aminoácido no esencial. Aumenta en caso de meningioma e isquemia.
- N-Acetilaspártato (NAA): Se encuentra a 2 ppm. Su concentración cerebral es de 7.9 a 16.5 mmol/kg. Es un aminoácido abundante en el SNC, marcador neuronal en sustancia gris y marcador axonal en sustancia blanca. Disminuye en caso de pérdida neuronal, hipoxia, isquemia, neoplasia, entre otros.

- Glutamato (GLX): Se encuentra a 2.3 ppm. Su concentración cerebral es de 6.0 a 12.5 mmol/kg. Es el principal neurotransmisor excitatorio y marcador astrocitario. Aumenta en hipoxia, isquemia, entre otros.
- Creatina (CR): Se encuentra a 3 ppm. Su concentración cerebral es de 5.1 a 10.6 mmol/kg. Es un marcador de energía celular. Disminuye en hipoxia, neoplasia, entre otros.
- Colina (CHO): Se encuentra a 3.2 ppm. Su concentración cerebral es de 0.9 a 2.5 mmol/kg. Es un marcador de membranas celulares. Aumenta en neoplasia, isquemia, entre otros.
- Mioinositol (MI): Se encuentra a 3.5 ppm. Su concentración cerebral es de 3.8 a 8.1 mmol/kg. Es un marcador astrocitario. Disminuye en hipoxia, neoplasia, entre otros.

La ERM fue inicialmente desarrollada para la valoración clínica rutinaria in situ de tumores cerebrales en humanos, y su uso fue luego extendido para el examen de tumores de próstata y mama.⁴

El uso de la ERM en la práctica neurológica y neuroquirúrgica ha sido muy amplia, abarcando áreas como: neurotrauma, para detectar alteraciones metabólicas neurales de forma no invasiva después de una lesión cerebral traumática incluso en áreas aparentemente normales⁵; en patología congénita, para evaluar el pronóstico quirúrgico en pacientes con disrafismo espinal comparando los niveles de metabolitos en LCR pre y postquirúrgico⁶; en patología degenerativa de columna, para evaluar la lesión axonal de la médula espinal mediante su función bioquímica en pacientes con mielopatía espondilótica cervical⁷; en cirugía de epilepsia, para determinar la factibilidad de utilizar la ERM para asistir la cirugía de epilepsia en niños⁸; incluso en patología infecciosa, para determinar el rol de la ERM en el diagnóstico y categorización de los abscesos cerebrales y su diferenciación de tumores necróticos con realce anular con que ocasionalmente son confundidos⁹.

En el campo de la Neuro-oncología, motivo principal de interés de este estudio, la ERM se ha utilizado tanto para realizar el diagnóstico de tumor cerebral, como para determinar la estirpe histológica de dicho tumor (gliomas¹⁰, meningiomas¹¹, adenomas de la hipófisis¹², tumores de los plexos coroides¹³, entre otros), para determinar el grado de malignidad del tumor mediante valores relativos aislados de algún metabolito (principalmente CHO) o alguna relación de metabolitos (CHO/NAA)¹⁴, para evaluar algunas características tumorales¹⁵, para evaluar el tratamiento¹⁶ y el pronóstico¹⁷ de algunos tumores cerebrales, incluso se han localizado fármacos como el manitol en ciertas áreas del cerebro en pacientes con tumores cerebrales que reciben dicho fármaco para su tratamiento¹⁸.

La ERM puede realizarse en secuencia "long echo" (ponderada en T2, con tiempo de repetición –"echo time" o [TE]- de 90 a 288 milisegundos) o en secuencia "short echo" (ponderada en T1, con tiempo de repetición –"echo time" o [TE]- de 1 a 35 milisegundos)³. Lo más usado comúnmente es la secuencia "long echo", aunque se han realizado estudios utilizando únicamente la secuencia "short echo"¹⁹ e incluso estudios comparando resultados de ambas secuencias para determinar si alguna de ellas tiene mayor precisión diagnóstica²⁰.

Existen pocos estudios en la literatura mundial comparando la clasificación neuroimagenológica y el diagnóstico histopatológico²¹, e incluso aún menos estudios utilizando la ERM como método para obtener dicha clasificación neuroimagenológica. Por esta razón es que se realiza este estudio para obtener la asociación entre hallazgos de espectroscopia y resultado histopatológico en patología intracraneal en pacientes del Centro Médico Nacional "20 de Noviembre".

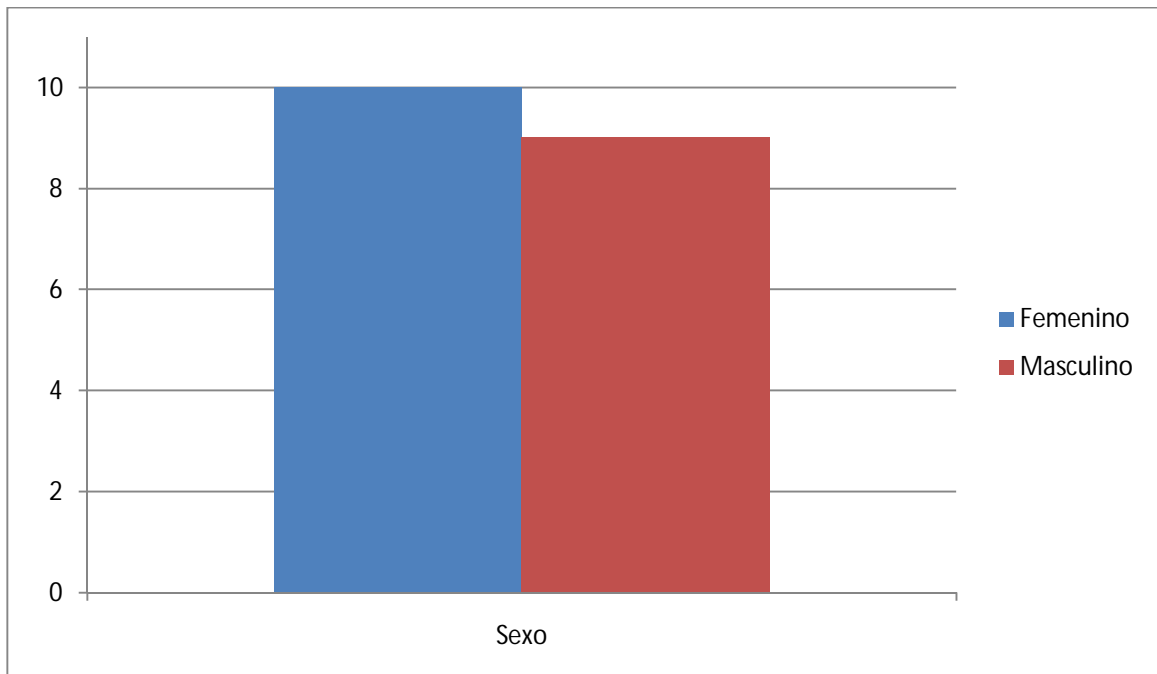
II. MATERIAL Y METODOS

Se revisaron expedientes clínicos y electrónicos de pacientes sometidos a intervención quirúrgica para obtención de muestra de tejido cerebral para diagnóstico histopatológico en el servicio de Neurocirugía del CMN "20 de Noviembre" con diagnóstico clínico presuntivo de tumor cerebral a quienes se había realizado previamente estudio de Resonancia Magnética de cerebro con Espectroscopia entre el 1 de Marzo de 2007 y el 28 de Febrero de 2011. Se encontraron durante esta revisión 19 pacientes que cumplieran con ambos criterios (resultado histopatológico y hallazgo de espectroscopia) y se evaluaron de la siguiente forma:

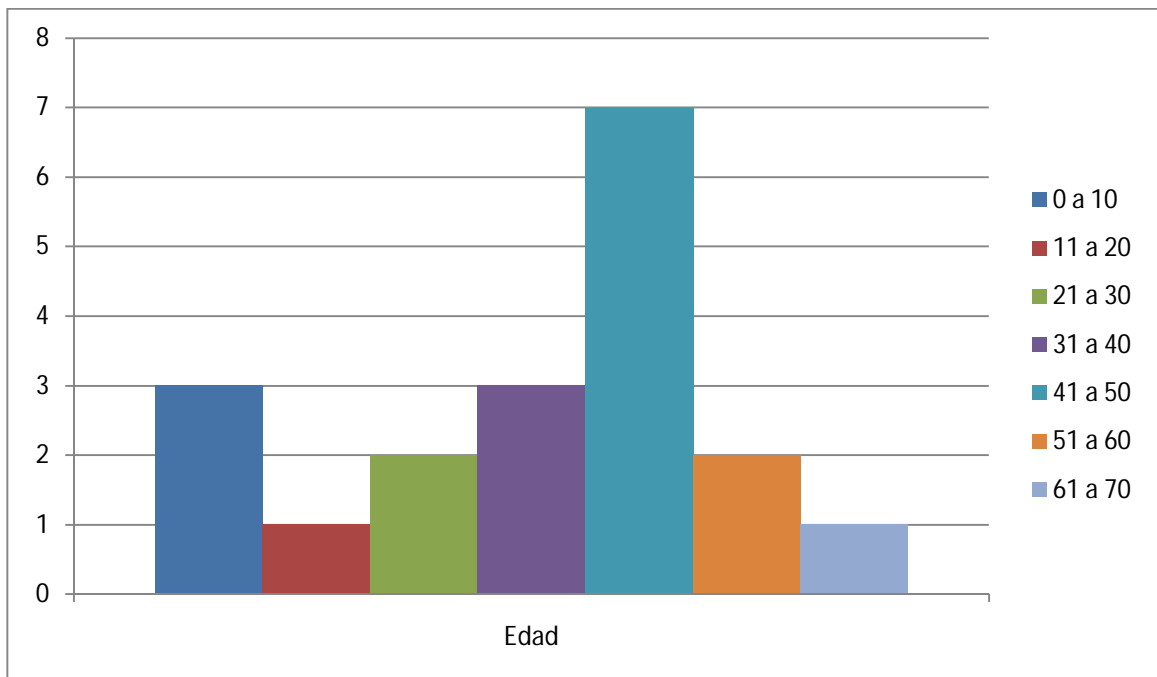
- Edad: Se midió en años cumplidos al momento de la intervención quirúrgica.
- Sexo: Se clasificó en masculino y femenino.
- Resultado de Espectroscopía: Para la clasificación imagenológica por ERM se utilizó la interpretación del médico neurorradiólogo encargado de realizar el estudio (opinión del experto).
- Resultado Histopatológico: Para la clasificación histopatológica (estándar de oro) se utilizó el diagnóstico emitido por el médico neuropatólogo encargado de revisar la muestra obtenida quirúrgicamente (opinión del experto).

III. RESULTADOS

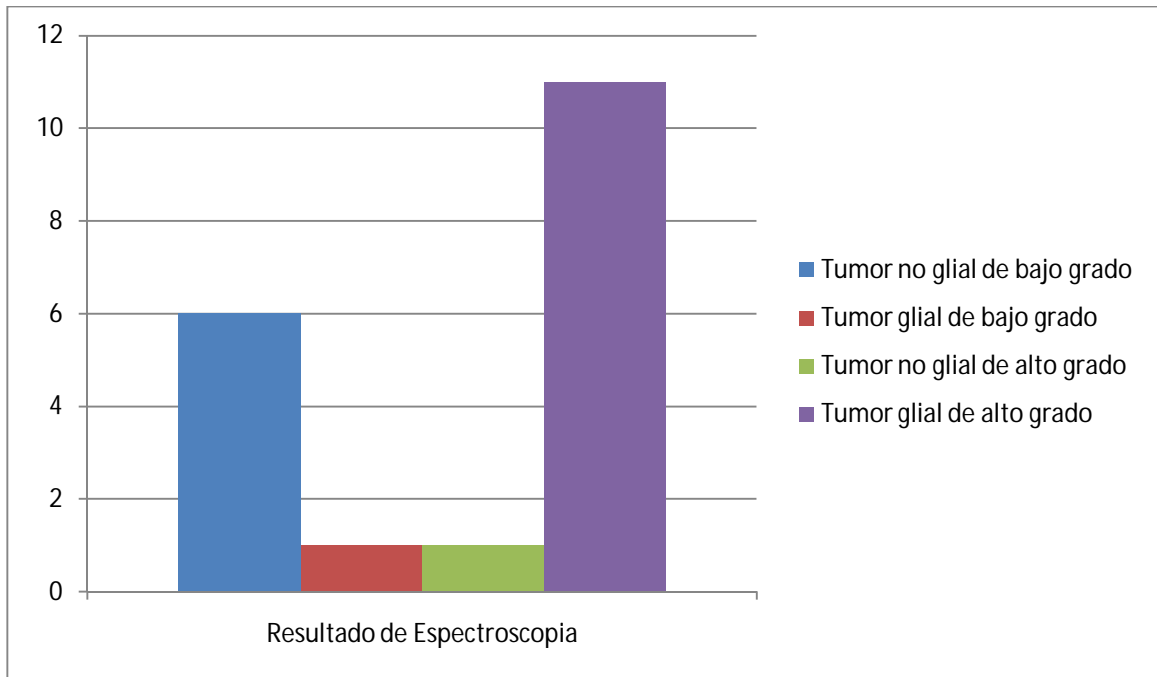
Se analizaron 19 pacientes, de los cuales 10 (52.6%) fueron del sexo femenino y 9 (47.3%) del sexo masculino.



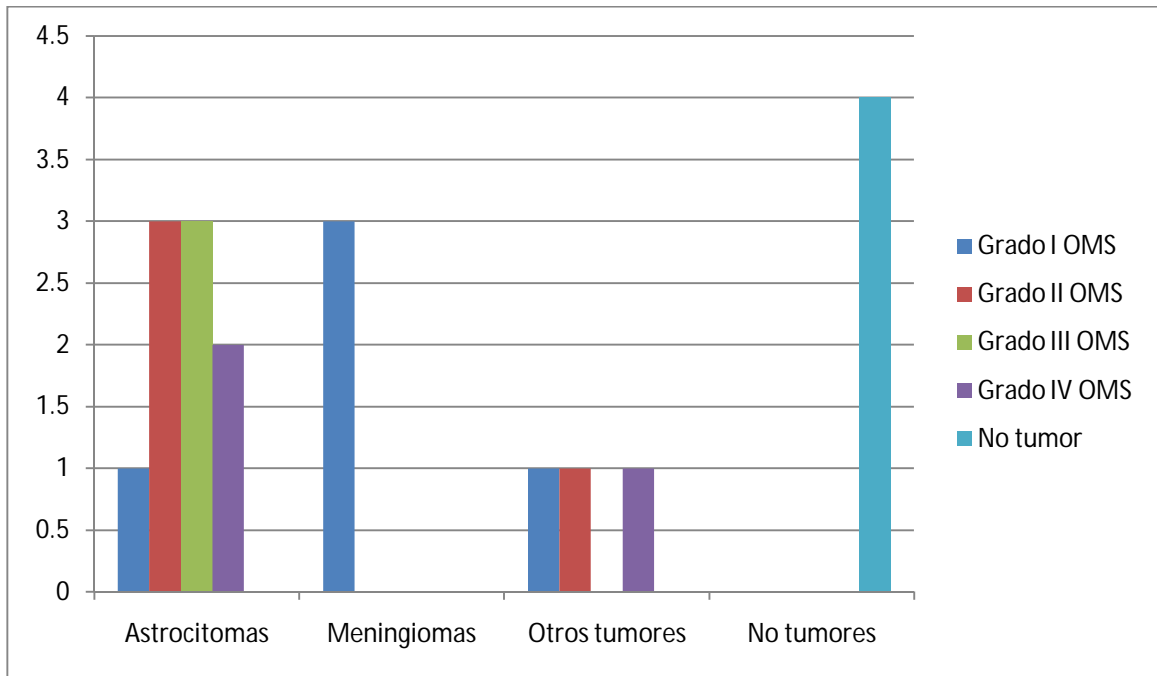
La edad de los pacientes estuvo en un rango de 3 a 63 años, con una media de 36.2 años.



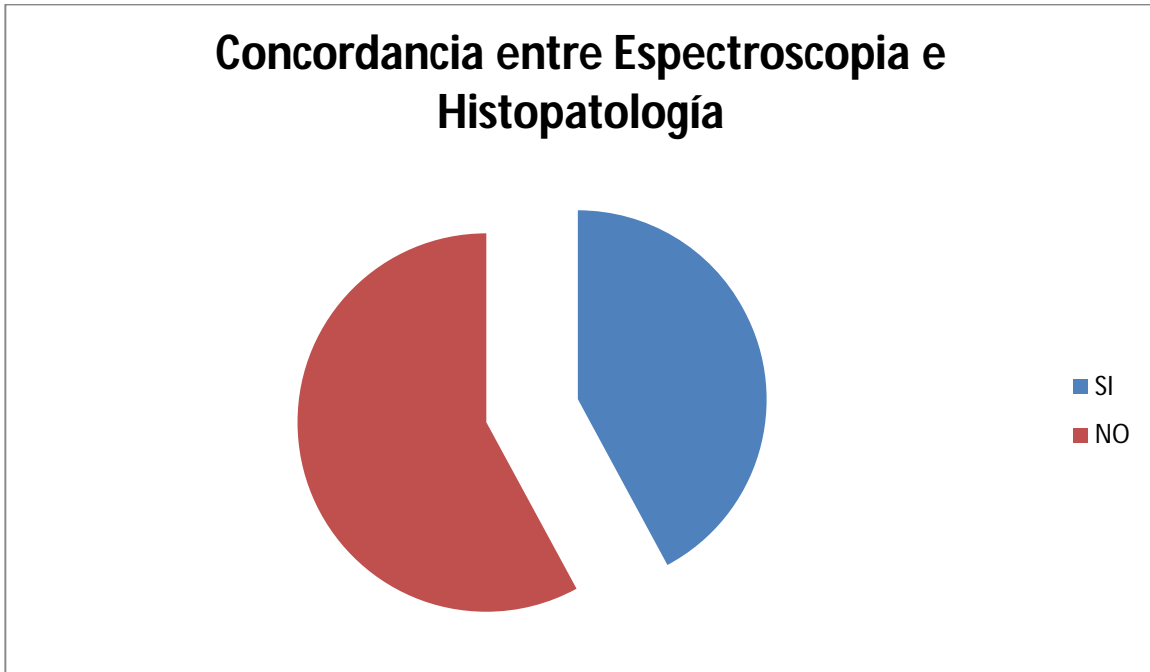
El resultado de espectroscopia fue de tumor glial de alto grado en 11 de 19 pacientes (57.8%), tumor no glial de bajo grado en 6 de 19 pacientes (31.5%), tumor glial de bajo grado en 1 de 19 pacientes (5.2%) y tumor no glial de alto grado en 1 de 19 pacientes (5.2%).



El resultado histopatológico fue de Astrocitoma fibrilar grado II OMS en 3 de 19 pacientes (15.7%), Astrocitoma anaplásico grado III OMS en 3 de 19 pacientes (15.7%), Glioblastoma grado IV OMS en 2 de 19 pacientes (10.5%), Gliosis reactiva en 2 de 19 pacientes (10.5%), Astrocitoma pilocítico grado I OMS en 1 de 19 pacientes (5.2%), Meningioma fibroblástico grado I OMS en 1 de 19 pacientes (5.2%), Meningioma psamomatoso grado I OMS en 1 de 19 pacientes (5.2%), Angioma cavernoso en 1 de 19 pacientes (5.2%), Meduloblastoma grado IV OMS en 1 de 19 pacientes (5.2%), Meningioma mixto grado I OMS en 1 de 19 pacientes (5.2%), Hemorragia y necrosis en 1 de 19 pacientes (5.2%), Oligodendroglioma grado II OMS en 1 de 19 pacientes (5.2%) y Hemangioblastoma grado I OMS en 1 de 19 pacientes.



El resultado de espectroscopia concordó con el resultado de histopatología en solo 8 de los 19 pacientes, es decir, en un 42.1% de los pacientes.



IV. DISCUSION

La imagen normal del tejido cerebral por espectroscopia muestra, como ya se mencionó anteriormente, el pico más alto siendo el NAA, seguido del pico de Cr y por debajo de estos todos los demás metabolitos. En este estudio se observó que el pico más alto en el 84.2% de los casos (16 de 19) fue el de colina (CHO), lo que se traduce en una tasa de replicación celular elevada (tumor), sin embargo, en 1 caso el pico más alto fue de NAA (en rangos normales) y en 2 casos más el pico más alto fue de creatina en rangos anormales. En 4 casos se observó el NAA por encima de lo normal, lo cual no es sugestivo de tumor, en pacientes que efectivamente tuvieron tumor cerebral diagnosticado por histopatología.

Se observa una concordancia muy baja entre resultado de Espectroscopia y resultado de Histopatología. Esto puede deberse a varios factores según lo observado al realizar el presente estudio:

- a) Una poca estandarización en la realización de la Espectroscopia. Durante la revisión de los expedientes clínicos, electrónicos y de los estudios de imagen, se observó que algunas espectroscopias fueron realizadas en secuencia "long echo", mientras que algunas otras fueron realizadas en secuencia "short echo"; esto en la introducción ya fue mencionado como causa de discrepancia en los resultados obtenidos y demostrado en la literatura. También se observó que algunas espectroscopias fueron realizadas con voxel único y algunas otras con voxel múltiple (es decir, una sola área grande del tumor o múltiples áreas pequeñas del mismo), lo cual también se menciona como causa de discrepancia en los resultados.
- b) Poca experiencia por parte de Neuroimagen. Aunque ya hace varios años que se cuenta con el equipo de Resonancia Magnética en el hospital, la posibilidad de realizar Espectroscopia es de unos pocos años a la fecha, además de que se realizan pocos estudios de este tipo al mes (solo en casos de dudas diagnósticas, no de forma rutinaria como complemento de una IRM).
- c) Inadecuado resultado Histopatológico: En algunos casos se observaron diagnósticos histopatológicos muy inespecíficos como "gliosis reactiva" y "hemorragia", cuando no correlacionaban con la imagen y el diagnóstico clínico. Esto puede deberse a fallas en la interpretación del material obtenido o por una muestra insuficiente o inadecuada.

En el estudio se observaron datos de una lectura errónea del equipo ante el tumor. Tal es el caso de los meningiomas, que al ser un tumor extra-axial (es decir, fuera del tejido cerebral, sin involucro de sustancia gris ni sustancia blanca), la literatura menciona que el metabolito NAA está ausente, al ser éste último un marcador neuronal; y en los 3 casos de meningiomas en el estudio se observaron valores de NAA (1.6, 3.6 y 29.3 mmol/kg). La literatura menciona que solo en casos de meningiomas atípicos (grado II de la OMS) podrían encontrarse valores muy bajos de NAA y los 3 meningiomas encontrados en este estudio fueron grado I de la OMS.

En este estudio, no se logró observar un grado de asociación adecuado entre el resultado de espectroscopia y el resultado histopatológico (considerado aun como el estándar de oro para patología intracraneal), por lo tanto, por el momento no es confiable el resultado de imagen de alguna lesión cerebral y sigue siendo necesario someter al paciente a una intervención quirúrgica para obtener muestra del tejido para su estudio histopatológico, para tomar una decisión sólida en cuanto al manejo definitivo del paciente con patología intracraneal, pese a la morbi-mortalidad conocida para cualquier intervención quirúrgica, salvo algunas excepciones (algunos casos de patología vascular, entre otros).

El tamaño total de la muestra fue de 19 pacientes, cuando se requerían al menos 196 pacientes para lograr una significancia estadística. Sin embargo, debido a la relativamente reciente incorporación de la ERM en nuestro hospital y los pocos estudios que se realizan de la misma en pacientes neuroquirúrgicos, se vio limitado el universo de pacientes para el estudio.

V. CONCLUSIONES

Se revisaron expedientes clínicos y electrónicos de 19 pacientes sometidos a intervención quirúrgica para obtención de muestra de tejido cerebral para diagnóstico histopatológico con diagnóstico clínico presuntivo de tumor cerebral a quienes se había realizado previamente estudio de Resonancia Magnética de cerebro con Espectroscopia, estudio sin significancia estadística dada la población pequeña de estudio.

Es necesario dar seguimiento a un universo más amplio para que las conclusiones sean validadas numéricamente y representativas, quedando abierto para ingresar más pacientes al estudio.

En este estudio no se observó ventaja de la Espectroscopia por Resonancia Magnética sobre la intervención quirúrgica para estudio Histopatológico de la lesión cerebral.

VI. BIBLIOGRAFIA

1. Aguirre. Tumores cerebrales. Editorial Médica Panamericana. Tomo I. Pp 222-226.
2. Achi et al. Espectroscopia por RMN: Una herramienta útil en el diagnóstico de tumores del sistema nervioso central. *Rev Chil Neurocirug* 28: 41-45, 2007.
3. Tran et al. Magnetic resonance spectroscopy in neurological diagnosis. *Neurol Clin* 27 (2008): 21-60.
4. Kwock et al. Clinical role of proton magnetic resonance spectroscopy in oncology: brain, breast, and prostate cancer. *Lancet Oncol* 2006; 7: 859-868.
5. Nakabayashi et al. Neural injury and recovery near cortical contusions. A clinical magnetic resonance spectroscopy study. *J Neurosurg* 106: 370-377, 2007.
6. Sharma et al. Potential of proton magnetic resonance spectroscopy in the evaluation of patients with tethered cord syndrome following surgery. *J Neurosurg* 105: 396-402, 2006.
7. Holly et al. Proton magnetic resonance spectroscopy to evaluate spinal cord axonal injury in cervical spondylotic myelopathy. *J Neurosurg spine* 10: 194-200, 2009.
8. Bhatia et al. The role of optical spectroscopy in epilepsy surgery in children. *Neurosurg focus* 25 (3): E24, 2008.
9. Kapsalaki et al. The role of proton magnetic resonance spectroscopy in the diagnosis and categorization of cerebral abscesses. *Neurosurg focus* 24 (6): E7, 2008.
10. Floeth et al. Multimodal metabolic imaging of cerebral gliomas. Positron emission tomography with (18F) Fluoroethyl-L-tyrosine and magnetic resonance spectroscopy. *J Neurosurg* 102: 318-327, 2005.
11. Pfisterer et al. Using ex vivo proton magnetic resonance spectroscopy to reveal associations between biochemical and biological features of meningiomas. *Neurosurg focus* 28 (1): E12, 2010.
12. Stadlbauer et al. Proton magnetic resonance spectroscopy in pituitary macroadenomas. Preliminary results. *J Neurosurg* 109: 306-312, 2008.
13. Krieger et al. Differentiation of choroid plexus tumors by advanced magnetic resonance spectroscopy. *Neurosurg Focus* 18 (6a): E4, 2005.
14. McKnight et al. Correlation of magnetic resonance spectroscopic and growth characteristics within grades II and III gliomas. *J Neurosurg* 106: 660-666, 2007.
15. Kimura et al. Increase in glutamate as a sensitive indicator of extracellular matrix integrity in peritumoral edema. A 3.0-tesla proton magnetic resonance spectroscopy study. *J Neurosurg* 106: 609-613, 2007.
16. Chan et al. Proton magnetic resonance spectroscopy imaging in the evaluation of patients undergoing gamma knife surgery for grade IV glioma. *J Neurosur* 101: 467-475, 2004.
17. Pan et al. Neuroimaging and quality-of-life outcomes in patients with brain metastasis and peritumoral edema who undergo Gamma Knife surgery. *J Neurosurg* 109: 90-98, 2008.

18. Sankar et al. Neurosurgical implications of mannitol accumulation within a meningioma and its peritumoral region demonstrated by magnetic resonance spectroscopy. *J Neurosurg* 108: 1010-1013, 2008.
19. Panigrahy et al. Quantitative short echo time H-MR spectroscopy of untreated pediatric brain tumors. Preoperative diagnosis and characterization. *Am J Neuroradiol* 27: 560-572, Mar 2006.
20. Majos et al. Brain tumor classification by proton MR Spectroscopy. Comparison of diagnostic accuracy at short and long TE. *Am J Neuroradiol* 25: 1696-1704, Nov/Dec 2004.
21. Sapé et al. Comparison between neuroimaging classifications and histopathological diagnoses using an international multicenter brain tumor magnetic resonance imaging database. *J Neurosurg* 105: 6-14, 2006.