



UNIVERSIDAD NACIONAL AUTÓNOMA DE MÉXICO



**INSTITUTO DE SEGURIDAD Y SERVICIOS SOCIALES DE LOS  
TRABAJADORES DEL ESTADO  
HOSPITAL REGIONAL “GENERAL IGNACIO ZARAGOZA”**

**COMPARACION ENTRE LA LARINGOSCOPIA CON HOJA MACINTOSH Y LA  
HOJA McCOY EN PACIENTES CON ESCALA DE MALLAMPATI III Y IV**

Tesis presentada por:

**Dra. Elisena Bailón Ramos**

Para obtener el Título de:

**MÉDICO ANESTESIÓLOGO**

Asesor de Tesis:

**Dra. Mirna Magali Delgado Carlo**

**México, Distrito Federal, 2011.**



Universidad Nacional  
Autónoma de México



**UNAM – Dirección General de Bibliotecas**  
**Tesis Digitales**  
**Restricciones de uso**

**DERECHOS RESERVADOS ©**  
**PROHIBIDA SU REPRODUCCIÓN TOTAL O PARCIAL**

Todo el material contenido en esta tesis esta protegido por la Ley Federal del Derecho de Autor (LFDA) de los Estados Unidos Mexicanos (México).

El uso de imágenes, fragmentos de videos, y demás material que sea objeto de protección de los derechos de autor, será exclusivamente para fines educativos e informativos y deberá citar la fuente donde la obtuvo mencionando el autor o autores. Cualquier uso distinto como el lucro, reproducción, edición o modificación, será perseguido y sancionado por el respectivo titular de los Derechos de Autor.

**COMPARACION ENTRE LA LARINGOSCOPIA CON HOJA MACINTOSH Y LA  
HOJA McCOY EN PACIENTES CON ESCALA DE MALLAMPATI III Y IV**

**COMPARACION ENTRE LA LARINGOSCOPIA CON HOJA MACINTOSH Y LA HOJA  
McCOY EN PACIENTES CON ESCALA DE MALLAMPATI III Y IV**

Dra. ELISENA BAILON RAMOS, Residente de tercer año de Anestesiología

Dra. MIRNA MAGALI DELGADO CARLO, Titular de la cátedra de Anestesiología

Dr. MIGUEL PINEDA SANCHEZ, Jefe de Servicio de Anestesiología

Dra. SANDRA AURORA NAVARRETE MARQUEZ, Medico Adscrito de Anestesiología

Dr. ARMANDO SANTIAGO RINCON, Residente de tercer año de Anestesiología

Instituto de Seguridad y Servicios Sociales de los Trabajadores del Estado, Hospital  
Regional "General Ignacio Zaragoza"

**Correo electrónico: [Elisena\\_br@hotmail.com](mailto:Elisena_br@hotmail.com)**

## **Resumen**

### **Introducción**

La laringoscopia genera una serie de respuestas hemodinámicas, neurológicas y respiratorias, para esto se han creado instrumentos que disminuyan estas respuestas como la hoja McCoy introducida en 1993 que además facilita la visualización durante la laringoscopia, debido a su punta articulada.

### **Material y métodos**

Se realizó un estudio clínico controlado de tipo prospectivo, comparativo, longitudinal y aleatorizado, de una muestra seleccionada de 60 pacientes dividido en 2 grupos de 30 pacientes cada uno, el Grupo A pacientes en quienes se utilizó la Hoja Macintosh y el Grupo B pacientes en los que se utilizó la Hoja McCoy. Con Mallampati III y IV, de ambos sexos, de 16 a 90 años y estado físico ASA I ó II.

### **Resultados**

La hoja McCoy resultó facilitar la intubación de vía aérea difícil; se obtuvo una  $p < 0.02$  significativa para el tiempo de intubación con una media de tiempo de 13,4 SD 1,1 segundos, comparada con el grupo en el que se utilizó la hoja Macintosh que tuvo una media de tiempo de 22,03 SD 6,01 segundos. Los cambios hemodinámicos fueron mínimos con la hoja McCoy. El dolor faríngeo-laríngeo en el posoperatorio se presentó en el 23% de los pacientes en quienes se usó la hoja Macintosh, el cual no se reportó en los pacientes en quienes se utilizó la Hoja McCoy.

### **Conclusión**

Es más fácil utilizar la hoja McCoy debido a que su punta articulada permite mejorar la visualización de las cuerdas vocales para la intubación, ocasionando mínimos cambios hemodinámicos, con esta hoja no se reporta dolor en el posoperatorio inmediato por la laringoscopia y asegura la vía aérea difícil en un menor tiempo que con la laringoscopia convencional.

**Palabras Clave:** Hoja McCoy, Hoja Macintosh, escala de Mallampati, Vía aérea difícil.

## **Abstract**

### **Introduction**

Laryngoscopy produces several hemodynamic neurological and respiratory responses so, tools have been developed to decrease these responses, like a McCoy blade introduced in 1993 that facilitates the visualization during laryngoscopy, due to its hinged tip.

### **Material and methods**

We conducted a controlled prospective, comparative, longitudinal, randomized clinical trial of a selected sample of 60 patients divided into two groups of 30 patients each, group A patients who use the Macintosh blade and Group B patients those who use the McCoy blade, in patients with Mallampati III and IV in both sexes, 16-90 years, ASA physical status I or II.

### **Results**

McCoy blade facilitated intubation of difficult airways, we obtained a  $p < 0.02$  significant time with a mean intubation time of 13.4 SD 1.1 seconds, compared with the group which used the Macintosh blade had a mean time of 22.03 SD 6, 01 seconds. The hemodynamic changes were minimal with the McCoy blade. Pharyngeal - laryngeal pain in the postoperative was present in 23% of patients who use the Macintosh blade, which was not reported in patients who use the McCoy blade.

### **Conclusion**

It is easier to use the McCoy blade articulated because its tip can improve visualization of vocal cords for intubation, causing minimal hemodynamic changes, pain is not reported in the immediate postoperative by laryngoscopy and ensures the difficult airway in less time than with conventional laryngoscopy.

**Keywords:** McCoy blade, Macintosh blade Mallampati scale, Difficult airway.

## INTRODUCCION

La laringoscopia y la intubación generan una serie de respuestas hemodinámicas, respiratorias y neurológicas. Al abordar la vía aérea de forma inadecuada, pueden ocurrir tres clases de lesión que pueden resultar en eventos respiratorios adversos: ventilación inadecuada, intubación esofágica no reconocida e intubación traqueal difícil no anticipada. Cerca del 30% de las muertes asociadas a la anestesia son debidas a la inhabilidad de manejar la vía aérea difícil de forma adecuada<sup>(1)</sup>, la intubación fallida por anesthesiólogos es del 1%<sup>(2)</sup>. La incidencia de lesiones de la vía aérea durante la anestesia general, son en laringe 33%, faringe 19% y esófago 18%. Las lesiones de la tráquea y el esófago se relacionan con la intubación difícil<sup>(3)</sup>.

La American Society of Anesthesiologists (ASA), define Vía Aérea Difícil (VAD) como una situación clínica en la cual un anesthesiólogo con entrenamiento convencional experimenta dificultad para la ventilación de la vía aérea superior con una mascarilla facial, dificultad para la intubación traqueal, o ambas<sup>(4)</sup>.

El manejo de la vía aérea difícil representa un reto incluso para el anesthesiólogo experto, una intubación difícil no anticipada es una emergencia médica, la cual de no ser tratada con rapidez y de forma apropiada puede condicionar graves problemas incluso la muerte del paciente. La evaluación clínica de la vía aérea de acuerdo a la ASA propone un algoritmo para ayudar a los anesthesiólogos a enfrentarse a una vía aérea difícil y recomienda la escala de Mallampati para predecir una intubación difícil<sup>(5)</sup>.

La fuerza ejercida durante la laringoscopia e intubación determina la estimulación en el tracto respiratorio, que puede ocasionar dolor en el posterior. La estimulación de la región supraglótica por la hoja del laringoscopio causa una respuesta hemodinámica proporcional a la duración de la laringoscopia e intubación, también puede ser alterada aunque en menor grado con la intubación endotraqueal y al colocar aire en el globo de la sonda<sup>(6)</sup>.

En 1993 se introdujo el laringoscopio con Hoja McCoy que causa menor estimulación mecánica de las vías respiratorias y disminuye la respuesta hemodinámica. Consiste en una pala curva Macintosh G3 que dispone de una articulación en su extremo, se acciona con una pala que tienen en el mango que puede elevar esta angulación hacia arriba de 70° de la punta de la hoja para mejorar la visión glótica ya que este movimiento eleva la epiglotis. Debido a su diseño se limita el apoyo en los incisivos, disminuyendo la movilización cervical y la respuesta cardiocirculatoria a la laringoscopia<sup>(7)</sup>. (Figura 1 y 2)

Para la laringoscopia con la Hoja McCoy se sujeta el mango con la mano izquierda se introduce la hoja por la comisura bucal derecha, la lengua es desplazada a la izquierda y se progresa hasta la vallécula, al presionar la palanca del mango la punta de la hoja McCoy eleva la punta de la epiglotis permitiendo una mejor visualización las cuerdas vocales<sup>(7)</sup>.

Esta hoja facilita la intubación ante una vía aérea difícil, pacientes con collarín cervical duro, personas en quienes la laringe se encuentra extremadamente anterior, obesos, cuello corto o con movilidad limitada; sin embargo, carece de utilidad en pacientes pediátricos. Esta contraindicado ante obstrucción respiratoria a nivel de orofaringe, laringe o traqueal alta secundaria a edema local, fracturas del macizo facial tumores y parálisis de nervios recurrentes, heridas penetrantes de laringe y tráquea<sup>(7)</sup>.

La comparación en laringoscopia entre la Hoja McCoy y la hoja Macintosh, muestra que la primera presenta menores cambios hemodinámicos, mejor visualización de la epiglotis y cuerdas vocales, que facilitan la laringoscopia e intubación orotraqueal de pacientes con VAD, con un menor tiempo para asegurar la vía aérea, así mismo, existen menores traumatismos y fracasos en la intubación<sup>(8,9)</sup>.

El objetivo general de este estudio es evaluar los cambios hemodinámicos que se presentan mediante la laringoscopia con hoja Macintosh y con hoja McCoy, la facilidad para la utilización de ambas palas en pacientes vía aérea difícil advertida con escala de Mallampati III y IV; además de comparar el tiempo de intubación y valorar el dolor faríngeo-laríngeo postoperatorio.

## MATERIAL Y METODOS

Después de obtener la aprobación del Comité de ética del Hospital Regional General Ignacio Zaragoza del ISSSTE, así como, el consentimiento de los pacientes, se realizó un estudio clínico controlado de tipo prospectivo, comparativo, longitudinal y aleatorizado, de una muestra seleccionada de 60 pacientes dividido en 2 grupos de 30 pacientes cada uno, el Grupo A pacientes en quienes se utilizó la Hoja Macintosh y el Grupo B pacientes en los que se utilizó la Hoja McCoy. Con Mallampati III o IV, de ambos sexos, de 16 a 90 años, con estado físico ASA I ó II, con peso de 50 a 100 kilogramos. Los criterios de exclusión fue en pacientes que se negaron a participar en el estudio, con antecedentes alérgicos o de asma bronquial.

En el quirófano se monitorizó la presión arterial no invasiva, frecuencia cardiaca, electrocardiograma y saturación de oxígeno; desnitrogenando con oxígeno al 100% con mascarilla facial hasta alcanzar una saturación de oxígeno del 99 al 100%. Se premedico con midazolam 100mcg/kg, narcosis a base de Fentanil 4 mcg/kg, inducción con Propofol 3 mg/kg y relajación neuromuscular con Rocuronio 600 mcg/kg; posteriormente se realizó la laringoscopia con hoja Macintosh 4 o con hoja McCoy 4, comparando el éxito y el tiempo de intubación, los parámetros hemodinámicos se monitorizaron con la presión arterial media (PAM) y frecuencia cardiaca (FC), antes de la intubación tomado como tiempo cero (T0), durante la intubación (tiempo 1 T1), y posteriormente cada 30 segundos T2, T3, T4, T5 y T6. Al término de la cirugía se valoró el dolor faríngeo-laríngeo mediante la escala visual análoga del dolor.

## RESULTADOS

En el **Grupo A**: pacientes en quienes se utilizó la Hoja Macintosh, el 60% fueron del sexo masculino y 40% del sexo femenino; la media de edad es de 49 SD 12,7 años. Con peso de 79 SD11,7 kilogramos. El 86% de los pacientes tuvieron escala de Mallampati III y el 14% Mallampati IV.

El **Grupo B** pacientes en quienes se utilizó hoja McCoy, el 43% fueron del sexo masculino y 57% del sexo femenino, la media de edad es de 47 SD 14,9 años, con peso de 69 SD 11,4 kilogramos. Con Mallampati III el 83%: y Mallampati IV: 14%.

En ambos grupos hubo éxito en la intubación en el 100% de los pacientes. Mediante Kruskal Wallis H se obtuvo una  $p < 0,02$  significativa en el tiempo de intubación con la hoja McCoy con una media de tiempo de 13,4 SD 1,1 segundos, comparada con el grupo en el



que se utilizó la hoja Macintosh que tuvo una media de tiempo de 22,03 SD 6,01 segundos (gráfica 1).

Los cambios hemodinámicos registrados en la frecuencia cardíaca y la presión arterial no invasiva (gráfica 2 y 3), incrementaron en el Grupo A, con cambios mínimos en el Grupo B, por lo que se determina que los cambios hemodinámicos son menos marcados con la hoja McCoy.

El dolor faríngeo-laríngeo se presentó en el 23% de los pacientes del Grupo A, sin presentarse en los paciente del Grupo B.

## DISCUSIÓN

La hoja McCoy está diseñada para mejorar la visualización de las cuerdas vocales debido a que la bisagra en la punta de la hoja eleva la epiglotis facilitando la laringoscopia de una vía aérea difícil no prevista, de acuerdo a varios estudios se apoya la utilización de la hoja McCoy principalmente por el corto tiempo para asegurar una vía aérea difícil en diferentes situaciones clínicas.

La laringoscopia e intubación endotraqueal causan aumento de la presión arterial y frecuencia cardíaca, puede presentarse una respuesta hipertensiva la cual es proporcional a la duración de laringoscopia e intubación a partir de los 15 segundos y alcanzando un máximo a los 45 segundos. Este estudio demuestra que los cambios hemodinámicos relacionados con la intubación son menores con la hoja McCoy, como lo mencionan Singhal<sup>(9)</sup> y sus colaboradores en su estudio de tipo prospectivo y aleatorio, de 100 pacientes con vía aérea normal, ASA I y II para comparar la respuesta hemodinámica a la laringoscopia e intubación con estas 2 hojas, no encontraron diferencia en la respuesta hemodinámica, pero existió un menor tiempo en la intubación con la Hoja McCoy. Shimoday<sup>(8)</sup> estudia los efectos de la McCoy y Macintosh, en pacientes del sexo femenino ASA I y II, los cambios hemodinámicos y el reflejo vasomotor fueron discretamente menores con la McCoy, con una  $p < 0.01$ , y con un tiempo menor también con esta hoja. Arino<sup>(10)</sup> estudia la respuesta al estrés hemodinámico con las palas Macintosh, Miller y McCoy, en este observo que la disminución en la respuesta de estrés con McCoy con una  $p < 0,05$ , mostrando menor tiempo para lograr la intubación que con la Macintosh.

La fuerza ejercida con la laringoscopia e intubación también estimulan a los receptores del tracto respiratorio, la hoja McCoy requiere una menor fuerza haciendo mas sutil la laringoscopia por lo que se atenúa la respuesta hemodinámica, además de que no hay necesidad de alineación de los ejes oral, faríngeo y laríngeo, como lo observa Maruyama<sup>(11)</sup> y colaboradores que comparan con fluoroscópica del movimiento de la columna cervical mediante la medición de ángulos de las vértebras durante la intubación con estas dos hojas, el movimiento cervical fue menor con el laringoscopio McCoy. Gerling<sup>(12)</sup> y colaboradores observan los efectos de la técnica de inmovilización de la columna cervical en cadáveres fresco congelados con inestabilidad de la columna cervical y con collarín, utilizando la hoja Miller, Macintosh y McCoy, hubo menor subluxación cervical y mejor visualización de las cuerdas vocales con la hoja Miller, después la McCoy y por último la Macintosh. Sethuraman<sup>(13)</sup> realiza un estudio en el que simula vía aérea difícil con maniquís y utiliza 3 hojas la Dorges, McCoy y Macintosh, observando que el tiempo de intubación, el número de

intentos, y el fracaso de intubación fueron menores con la Hoja McCoy, por lo que se recomienda uso de esta pala ante el fracaso de intubación con hojas convencionales.

De esta forma se demuestra que para pacientes con vía aérea difícil la laringoscopia con Hoja McCoy permite mejorar la visualización de las cuerdas vocales, facilita la intubación, por lo que disminuye el tiempo de intubación, aproximadamente 9 segundos menos que con la Hoja Macintosh; el diseño de la McCoy permite disminuir las fuerzas ejercidas sobre la base de la lengua, disminuyendo la presión durante la laringoscopia e intubación, de esta forma al existir menos manipulación de la vía aérea, los cambios hemodinámicos monitorizados (presión arterial mínima y frecuencia cardíaca) no fueron tan significativos como los que se presentaron en los pacientes en quienes se utilizó hoja Macintosh. Además no se presentó dolor faríngeo-laríngeo posterior a la laringoscopia en ningún paciente de este estudio, el cual si se presentó en el 23% de los pacientes en quienes se utilizó la hoja Macintosh.

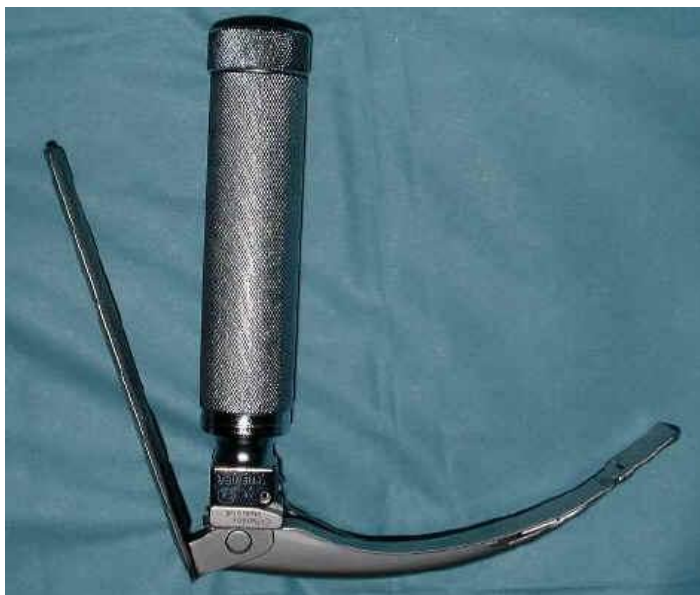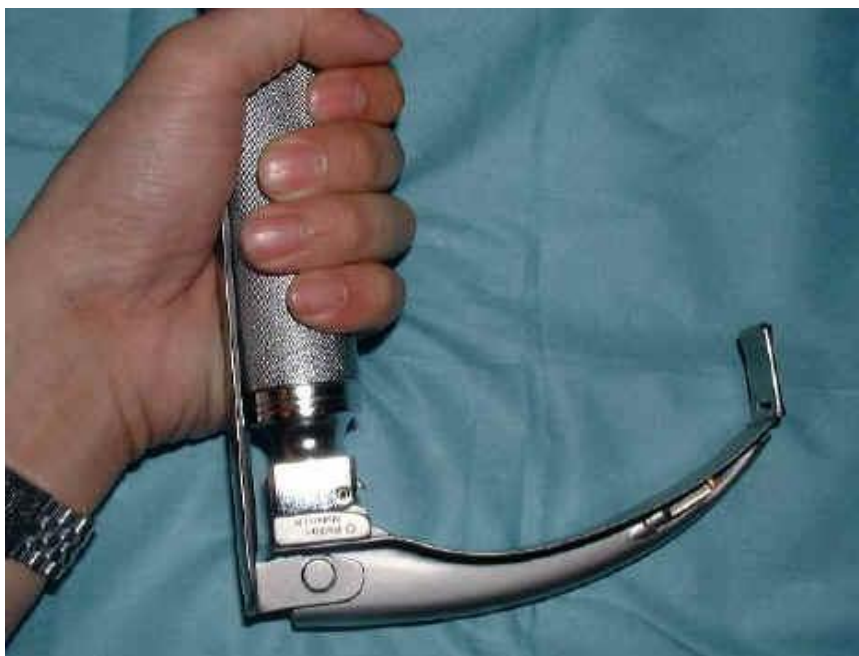## **CONCLUSIONES**

De acuerdo a este estudio se concluye que es más fácil utilizar la hoja McCoy que la Macintosh para laringoscopia directa en pacientes con vía aérea difícil, debido que su punta articulada permite mejorar la visualización de las cuerdas vocales para la intubación, ocasionando mínimos cambios hemodinámicos, sin ocasionar dolor por la laringoscopia y lo que la convierte en un aditamento muy eficaz es que el tiempo para intubar se reduce en gran medida que si utilizamos el laringoscopio con Hoja Macintosh.

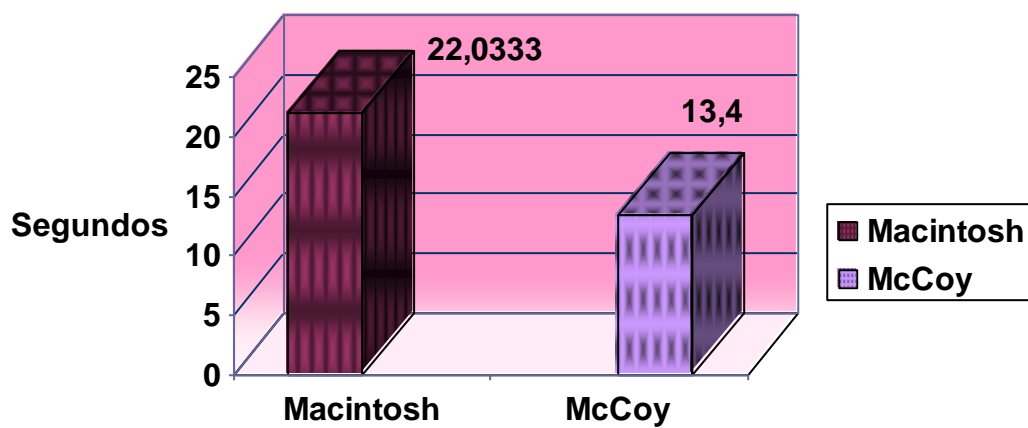
El presente estudio demuestra la utilidad de la Hoja McCoy al ocasionar menor daño que el ocasionado con la hoja convencional, sin embargo, sería interesante también determinar su utilidad en vía aérea difícil ante la Hoja Miller y con los dispositivos supraglóticos.

## REFERENCIAS

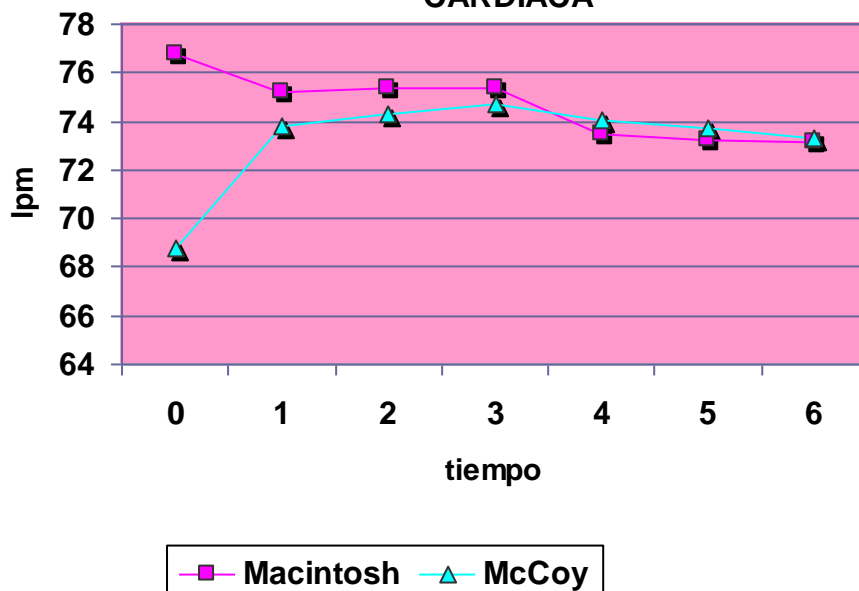
1. Covarrubias A, Martínez, J, Reynada J. *Actualidades en la vía aérea difícil*. Revista Mexicana de Anestesiología Vol. 27. No. 4: 210-8 (2004)
2. Butler KH. *Management of the difficult airway: alternative airway techniques and adjuncts*. Emergency Clinics of North America, 2003; 23:259-89.
3. Tiberiu E. *Difficult airway management practice patterns among anesthesiologists practicing in the US: Have we made any progress?*. Journal of Clinical Anesthesia 2003;15:418.
4. Ronald D. Miller: *Miller Anestesia*. Volumen 2, 6ª edición, Editorial Elsevier, 6ª edición 2005, Pp. 1617 – 1652
5. ASA Guides for difficult airway management. 2003.
6. Edward Mogan., *Anestesiología Clínica*., 4ª edición, Editorial Manual moderno. 2007, Pp. 91-114
7. Torres Morena Luis Miguel, *Tratado de Anestesia y Reanimación*. Tomo 2, Editorial Aran, 2001, Pp. 1595-1599
8. Shimoda O, Ikuta Y, Isayama S, Sakamoto M, Terasaki H. *Skin vasomotor reflex induced by laryngoscopy: comparison of the McCoy and Macintosh blade*. British Journal of Anesthesia, 1997
9. Singhal, Neha, *Haemodynamic response to laryngoscopy and intubation: comparison of McCoy and Macintosh Laryngoscope*. The internet Journal of Anesthesiology. 2008, volume 17, number 1
10. Arino J, Velasco J, Gasco C. *Straight blades improve visualization of the larynx while curved blades increase ease of intubation: a comparison of the Macintosh, Miller, McCoy, Belscope and Lee-Fiberview blade*. Canadian journal of anaesthesia, volume 50, 5: (501-6), (2004)
11. Maruyama K, Yamada T, Kawakami R, Kamata T, Yokochi M, Hara K. *Upper cervical spine movement during intubation: fluoroscopic comparison of the Air Way Scope, McCoy laryngoscope, and Macintosh laryngoscope*. British journal of anaesthesia, volumen 100, 1: (120-124) (2008)
12. Gerling MC, Davis DP, Hamilton RS, Morris GF, Vilke GM, Garfin SR, Hayden SR. *Effects of cervical spine immobilization technique and laryngoscope blade selection on an unstable cervical spine in a cadaver model of intubation*. Annals of emergency medicine, volumen 36, 4: 293-300 (2000)
13. Sethuraman D, Darshane S, Guha A, Charters P. *A randomised, crossover study of the Dorges, McCoy and Macintosh laryngoscope blades in a simulated difficult intubation scenario*. Journal of the Asociacion Anaesthesia of Great Britain Irland, volume 61 5:482-7 (2006)
14. Mizogami M, Sakata T, Ooshima K, Ono Y, Harada J. *"Tube scratching" in the trachea on nasotracheal intubation: comparison of Macintosh and McCoy laryngoscopes*. The Japanese journal of anesthesiology, volumen 52, 1:37-41 (2003)

**Figura 1****Figura 2**

Gráfica 1. TIEMPO DE INTUBACION



Gráfica 2. CAMBIOS EN LA FRECUENCIA CARDIACA



**Gráfica 3. CAMBIOS EN LA PRESION  
ARTERIAL NO INVASIVA**

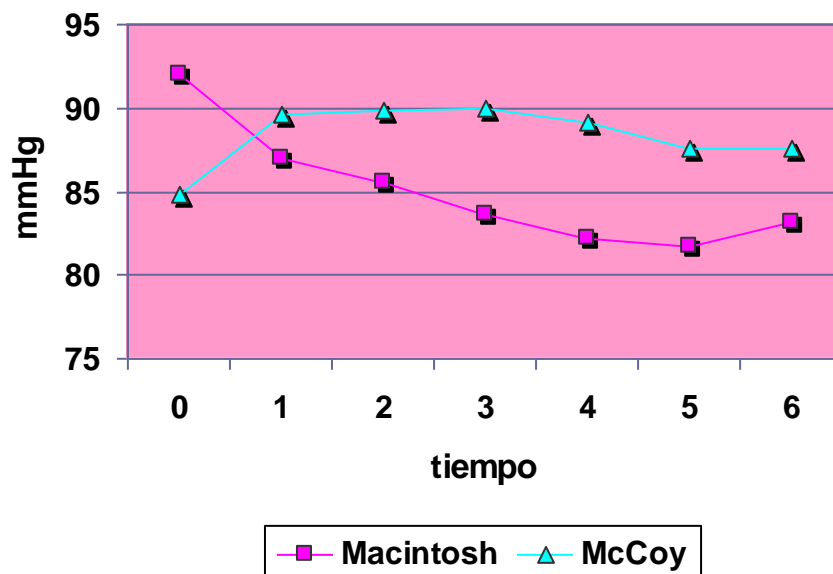


Imagen 1. Hoja de laringoscopio McCoy.

Imagen 2. Al accionar la palanca de se articula la punta de la Hoja McCoy permitiendo una mejor visualización de la glotis.

Imagen 3. Hoja de laringoscopio Macintosh.

Gráfica 1. En cuanto al tiempo de intubación si existe diferencia significativa con una  $P < 0.02$  para el Grupo B (McCoy). Fuente: Hoja de recolección de datos

Gráfica 2. En la frecuencia Cardíaca no existieron cambios significativos entre ambos grupos. Fuente: Hoja de recolección de datos

Gráfica 3. Los cambios en la PANI fueron más evidentes en el Grupo A, sin gran importancia clínica. Fuente: Hoja de recolección de datos