



**UNIVERSIDAD NACIONAL AUTÓNOMA DE MÉXICO**

---

---

**FACULTAD DE MEDICINA**

**DIVISIÓN DE ESTUDIOS DE POSTGRADO E INVESTIGACIÓN  
CENTRO MÉDICO NACIONAL “20 DE NOVIEMBRE”**

**ISSSTE**

**Derivación aorta torácica descendente bifemoral  
para salvamento de extremidades inferiores**

**T E S I S**  
**QUE PRESENTA EL:**  
**DR. MARIO ALBERTO MONTUY VIDAL**  
**PARA OBTENER EL DIPLOMA DE ESPECIALIDAD EN:**  
**ANGIOLOGÍA Y CIRUGÍA VASCULAR**

**ASESOR DE TESIS:**

**DR. JUAN MIGUEL RODRÍGUEZ TREJO**  
**Profesor titular del curso de Angiología y Cirugía Vascular**



**MÉXICO, D. F.**

**FEBRERO 2006.**



Universidad Nacional  
Autónoma de México



**UNAM – Dirección General de Bibliotecas**  
**Tesis Digitales**  
**Restricciones de uso**

**DERECHOS RESERVADOS ©**  
**PROHIBIDA SU REPRODUCCIÓN TOTAL O PARCIAL**

Todo el material contenido en esta tesis esta protegido por la Ley Federal del Derecho de Autor (LFDA) de los Estados Unidos Mexicanos (México).

El uso de imágenes, fragmentos de videos, y demás material que sea objeto de protección de los derechos de autor, será exclusivamente para fines educativos e informativos y deberá citar la fuente donde la obtuvo mencionando el autor o autores. Cualquier uso distinto como el lucro, reproducción, edición o modificación, será perseguido y sancionado por el respectivo titular de los Derechos de Autor.

Autorizo a la Dirección General de Bibliotecas de la UNAM a difundir en formato electrónico e impreso el contenido de mi trabajo recepcional.

NOMBRE: Mario Alberto  
Martínez Rodríguez

FECHA: 27 de Julio 2011

FIRMA: 



Dra. Aura A. Erazo Valle Soles

Subdirectora de Enseñanza e Investigación



Dr. Juan Miguel Rodríguez Trejo

Profesor titular de curso de Angiología y Cirugía Vascular

Jefe del Servicio de Angiología y Cirugía Vascular CMN 20


Noviembre ISSSTE

Asesor de Tesis



Dr. Mario A. Montuy Vidal

Autor de tesis



## Dedicatoria

*A mi familia;  
por todo su apoyo y comprensión  
al ocupar tiempo que correspondería a ustedes  
y lo he dedicado a mis pacientes.*

# Derivación aorta torácica descendente bifemoral para salvamento de extremidades inferiores

## Índice

Resumen _ _ _ _ _	i
Summary _ _ _ _ _	2
Introducción _ _ _ _ _	3
Reporte de caso _ _ _ _ _	6
Técnica quirúrgica _ _ _ _ _	8
Discusión _ _ _ _ _	13
Referencias _ _ _ _ _	16

**Derivación aorta torácica descendente bifemoral  
para salvamento de extremidades inferiores**

# DERIVACIÓN AORTA TORÁCICA DESCENDENTE BIFEMORAL PARA SALVAMENTO DE EXTREMIDADES INFERIORES

## Resumen

Cuando la aorta abdominal no es un sitio con flujo adecuado o es técnicamente inaccesible para derivar el flujo a las extremidades inferiores por representar un alto riesgo secundario a múltiples situaciones complejas, se justifica el recurso de las derivaciones extraanatómicas en pacientes apropiadamente seleccionados con resultados de baja morbilidad y mortalidad, mejor calidad de vida y menores costos en comparación con la amputación de extremidades inferiores.

Presentamos el caso de un paciente sometido a derivación aorta torácica descendente bifemoral (DATDB) como una alternativa satisfactoria de manejo diferente a las derivaciones extraanatómicas convencionales utilizadas en nuestro medio, con mayor permeabilidad reportada por tener flujo directo de la aorta y sin incremento de la morbilidad y de la mortalidad.

Palabras clave: Derivaciones extraanatómicas, Enfermedad aortoiliaca, Derivación aórtica.



## DERIVACIÓN AORTA TORÁCICA DESCENDENTE BIFEMORAL PARA SALVAMENTO DE EXTREMIDADES INFERIORES

### **Summary**

In some cases, the abdominal aorta is not accessible for surgical approach for limb revascularization; it is then that the extra-anatomic bypass is useful rather than amputation, with a manifested low rate of morbid-mortality, a better quality of life, and lower cost that justify their performance in a highly select group of patients.

We report here on a case of a patient undergoing descending thoracic aorta-to-femoral artery bypass as an adequate alternative treatment with better patency than other extra-anatomic bypass without increase in morbid-mortality.

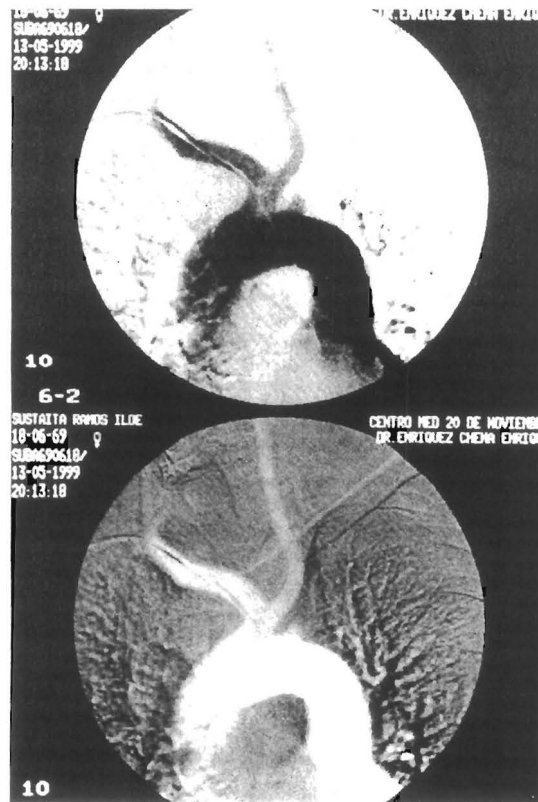
Key words: Extra-anatomic bypass, Aorto-iliac disease, Aortic bypass.

## Introducción

La disminución o ausencia de pulsos femorales, claudicación e impotencia constituyen los signos y síntomas clásicos de la tríada del síndrome de Leriche descrito en 1923 como la oclusión crónica de la aorta abdominal. <sup>(1)</sup> Brewster clasifica la enfermedad aortoiliaca en tres tipos: enfermedad localizada en aorta abdominal distal e iliacas comunes que representan el 10% de los casos (tipo I), enfermedad multisegmentaria de la aorta abdominal distal, iliacas comunes e iliacas externas, 20-25% de los casos (tipo II) y con involucro de lesiones infrainguinales, 70% de los casos (tipo III). <sup>(2)</sup>

De los pacientes con enfermedad aortoiliaca oclusiva, 8% presenta oclusión total de la aorta y en la mitad de estos casos la obstrucción es yuxtarenal con compromiso de las arterias renales y en ocasiones de las arterias viscerales. <sup>(3,4)</sup> Cuando la enfermedad se encuentra en forma yuxtarenal, complicaciones como hipertensión renovascular, nefropatía isquémica y ateroembolismo al parénquima renal, se presenta posterior a la manipulación quirúrgica a este nivel. <sup>(5)</sup>

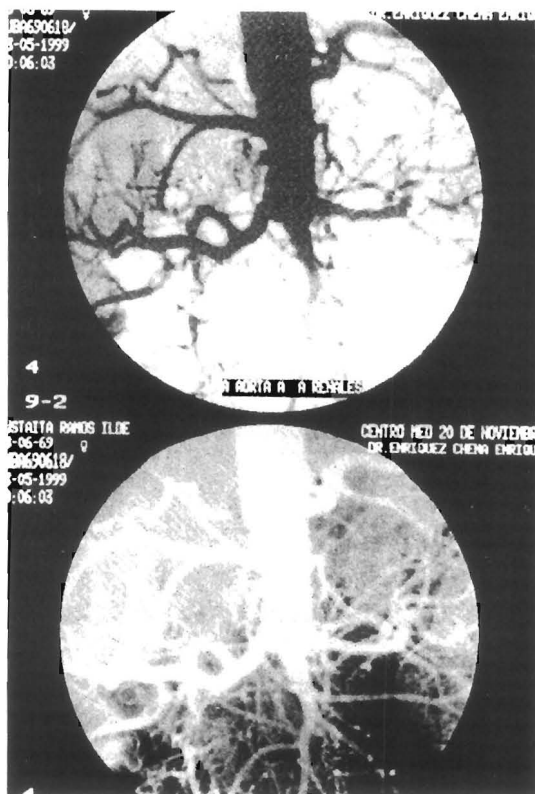
En los pacientes que es anatómicamente factible, las indicaciones para revascularización de las extremidades inferiores en la enfermedad aortoiliaca son: dolor isquémico en reposo, lesiones isquémicas en extremidades inferiores, gangrena digital franca y embolismo por placas ulceradas e inestables y han sido ampliamente descritas en la literatura, <sup>(2,5,6)</sup> considerando al abordaje transperitoneal con derivación aortobifemoral la primera elección terapéutica quirúrgica; esta técnica puede estar contraindicada en algunos pacientes debido a un riesgo operatorio elevado, infección en el trayecto del injerto o enfermedad inflamatoria abdominal.



**Figura 1.** Aortografía de sustracción digital, vía axilar derecha donde se observa cayado aórtico con oclusión total de nacimiento de subclavia izquierda y aorta torácica normal.

Desde 1956 L Sauvage y Stevenson, realizaron la primera revascularización a extremidades inferiores utilizando el flujo de la aorta torácica descendente para la derivación a femorales, en un paciente con prótesis aortoiliaca trombosada. <sup>(7)</sup> Blaisdell y cols. en 1961, realizaron este tipo de derivación en forma retroperitoneal en un paciente que tenía un injerto aortoiliaco infectado; los antecedentes de los diversos reportes que se han realizado en la literatura mundial son de este tipo de derivación <sup>(8,9-17)</sup> y que describen la técnica original con algunas variantes, con morbilidad y mortalidad no

mayor a la reportada para la derivación convencional aortoiliaca y con permeabilidad similar a esta última. Se ha descrito a la derivación de aorta torácica descendente bifemoral (DATDB) como una alternativa de manejo en casos complejos donde la derivación convencional aortoiliaca, así como la derivación axilobifemoral no son una opción adecuada. A pesar de la extensa literatura existente, el manejo de la DATDB en nuestro medio es poco difundido, por lo que consideramos importante el reporte de este caso con revisión de la literatura.



**Figura 2.** Aortografía de sustracción digital, vía axilar derecha que muestra defectos de llenado en aorta abdominal con estenosis significativa de mesentérica superior desde su nacimiento y en toda su extensión, que recanaliza a ramos intestinales a través de las arterias gastroduodenal. Oclusión total de aorta abdominal y yuxtarenal.

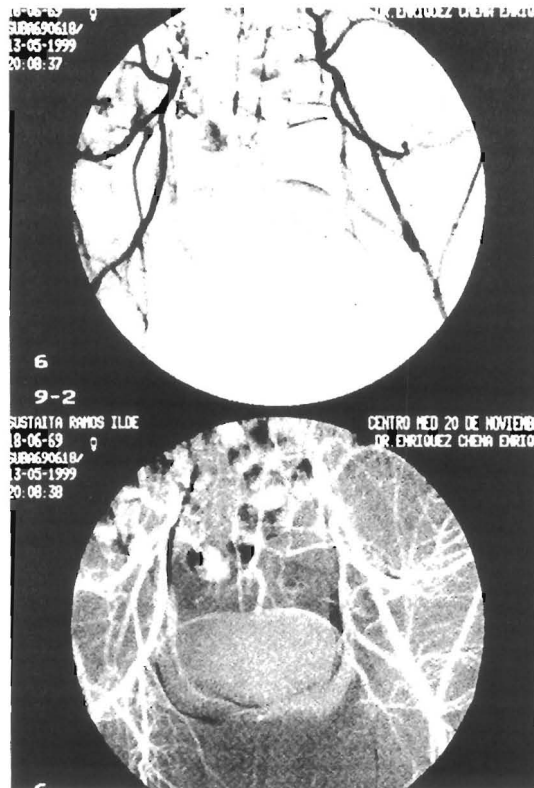
## Reporte de caso

Paciente masculino de 58 años de edad que ingresó en mayo de 1999 al servicio de cirugía vascular y Angiología por claudicación incapacitante con dolor isquémico en reposo de extremidades inferiores, disfunción genital eréctil y antecedente de tabaquismo, fumando siete cigarrillos diarios durante 38 años, suspendiendo un mes previo a su ingreso. No diabético.

A la exploración física se encontró: ausencia de pulsos radial y cubital izquierdos; en extremidades inferiores ausencia de pulso desde ambas arterias femorales, hiperemia reactiva al declive en ambas extremidades inferiores. Presión absoluta menor de 40 mm/Hg, índice tobillo brazo menor de 0.4. No se auscultaron soplos a ningún nivel

Se realizó estudio arteriográfico por vía axilar derecha observando imágenes compatibles con: oclusión total de la arteria subclavia izquierda en su nacimiento (Figura 1), aorta torácica descendente de características normales, defectos de llenado en aorta abdominal con compromiso de ramas viscerales, oclusión total de aorta yuxtarenal (Figura 2) y recanalización a iliacas por colaterales (Figura 3).

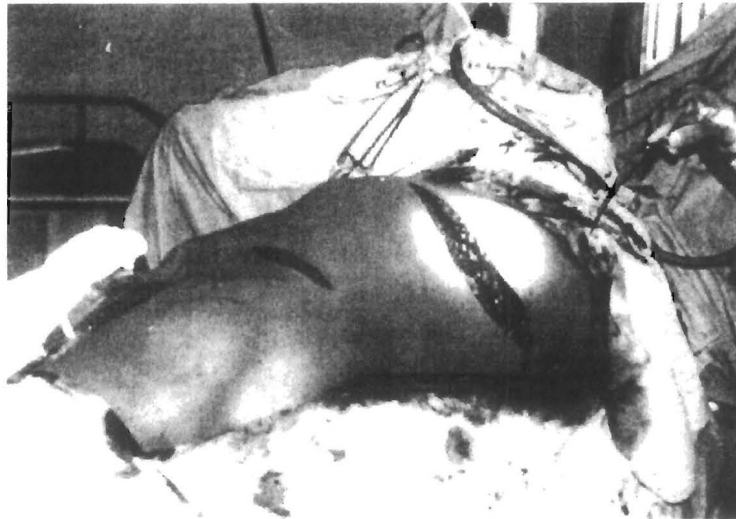Las Pruebas de función respiratoria y gasometría dentro de parámetros normales.



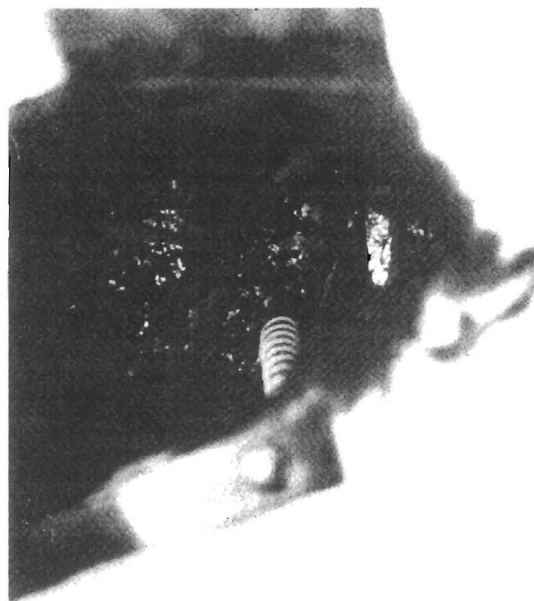
**Figura 3.** Arteriografía de sustracción digital donde se observa recanalización a iliacas externas por abundantes colaterales, no visualizándose estenosis críticas en forma distal.

## Técnica quirúrgica

Con el paciente en decúbito dorsal, lateralizado a la derecha y con elevación de 10 cm. del hombro y cadera de lado derecho.



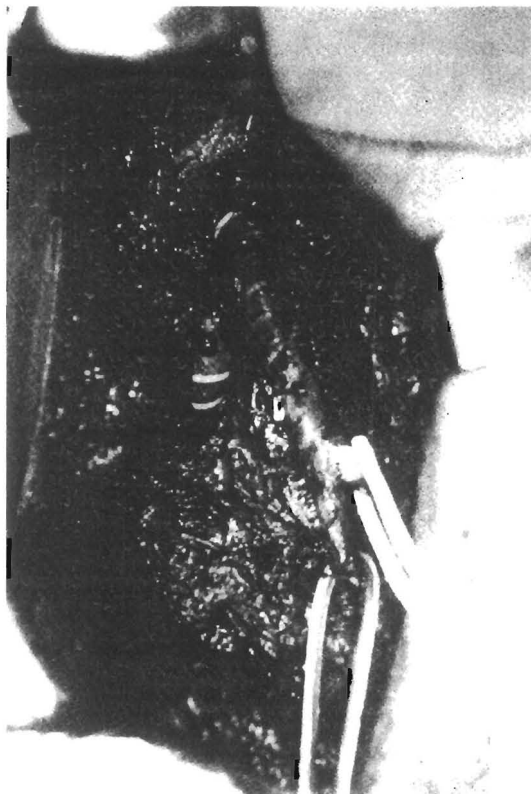**Figura 4.** Paciente en quirófano. Se observan incisiones para abordaje torácico e inguinal bilateral (sitios a través de los cuales se realizaron anastomosis a aorta torácica descendente, y ambas femorales, así como la incisión de lumbotomía para el paso retroperitoneal de la prótesis).



**Figura 5.** Anastomosis lateroterminal de aorta torácica descendente a prótesis de politetrafluoroetileno.



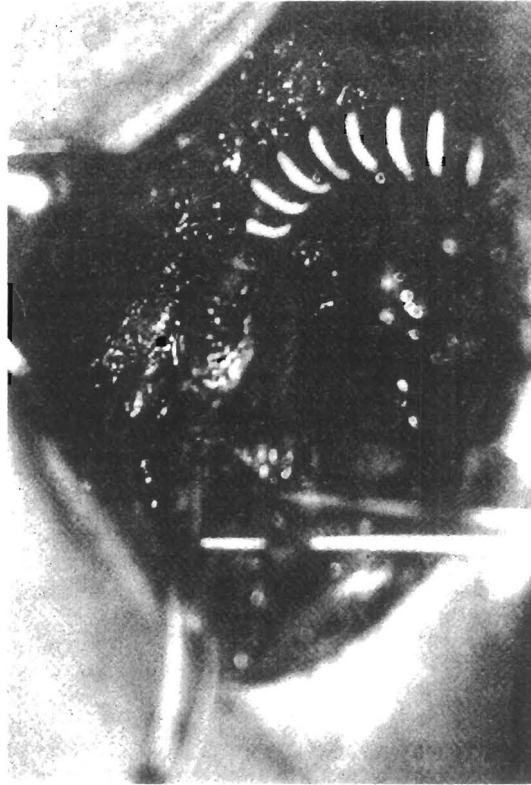
Previa colocación de catéter de bloqueo peridural y anestesia general. Se realizaron en diferentes tiempos, cuatro incisiones en piel (Figura 4), la primera una toracotomía anterolateral izquierda a nivel del 5° espacio intercostal con resección de la 6° costilla, después una lumbotomía izquierda y al final otras dos incisiones longitudinales en región inguinal tanto derecha como izquierda con disección de arterias femorales.



**Figura 6.** Anastomosis terminolateral de prótesis a artería femoral común izquierda posterior a su paso por retroperitoneo. (Referidas con cintas de silastic, la femoral superficial y la profunda). Se aprecia anastomosis lateroterminal de prótesis de aorta a femoral izquierda con prótesis a femoral derecha; habiendo pasado esta última por túnel subcutáneo suprapúbico para revascularización de femoral derecha.

Mediante al abordaje torácico se disecó y expulso un segmento de la aorta torácica descendente con pinzamiento parcial aórtico a nivel de T8, previa heparinización a 70U x kg de forma sistemática. Se realizó anastomosis proximal lateroterminal con prolene vascular 3-0 interponiendo prótesis de 8 mm de diámetro politetrafluoroetileno anillado (PTFE carboflow Bard) con técnica en paracaídas (Figura 5). A través de la incisión de lumbotomía se diseco retroperitoneo en dirección cefálica y caudal para auxiliar el paso de la prótesis desde el tórax, por un orificio en cara posterior del diafragma evitando el trayecto radiado del nervio frénico, hasta la región inguinal izquierda; realizándose la anastomosis de prótesis a arteria femoral común izquierda en forma terminolateral con prolene vascular 5-0 (Figura 6). Por un túnel subcutáneo suprapúbico, se introdujo una segunda prótesis de 6mm de diámetro en forma de S itálica, se realizó la anastomosis de la prótesis (8mm) a prótesis (6mm) lateroterminal, y de prótesis (6mm) a arteria femoral común derecha, terminolateral con prolene vascular 5-0 (Figura 6 y 7). La duración del procedimiento quirúrgico fue de 5:30 horas, con un posoperatorio sin complicaciones y estancia en terapia posquirúrgica de 24 horas. Egresó a su domicilio en buenas condiciones generales a los nueve días con remisión completa de la sintomatología que motivó su ingreso, documentado en angiografía de control adecuada permeabilidad de la prótesis (Figura 8 y 9).

El control posoperatorio a los nueve meses con dúplex Doppler Color demostró permeabilidad de la derivación.



**Figura 7.** Anastomosis terminolateral de prótesis suprapúbica a femoral común derecha.

## Discusión

Bowes <sup>(13,14)</sup> ha descrito su técnica para la realización de DATDB, sin incisión en la pared abdominal, realizando exclusivamente tres incisiones: una torácica a nivel del 6° espacio intercostal y una en cada región inguinal, el túnel por donde pasará la prótesis lo realiza mediante disección digital, comunicando la herida de la región inguinal izquierda con la disección de la incisión torácica. Nosotros utilizamos la incisión de lumbotomía para obtener una disección más fácil y segura del retroperitoneo ya que éste fue nuestro primer caso.

Evitar abordar la cavidad peritoneal ofrece ventajas evidentes, menor riesgo de morbilidad pulmonar, extubación y egreso temprano de la unidad de terapia, menor íleo posoperatorio, además de evitar el contacto de la prótesis con asas intestinales. <sup>(18-21)</sup>

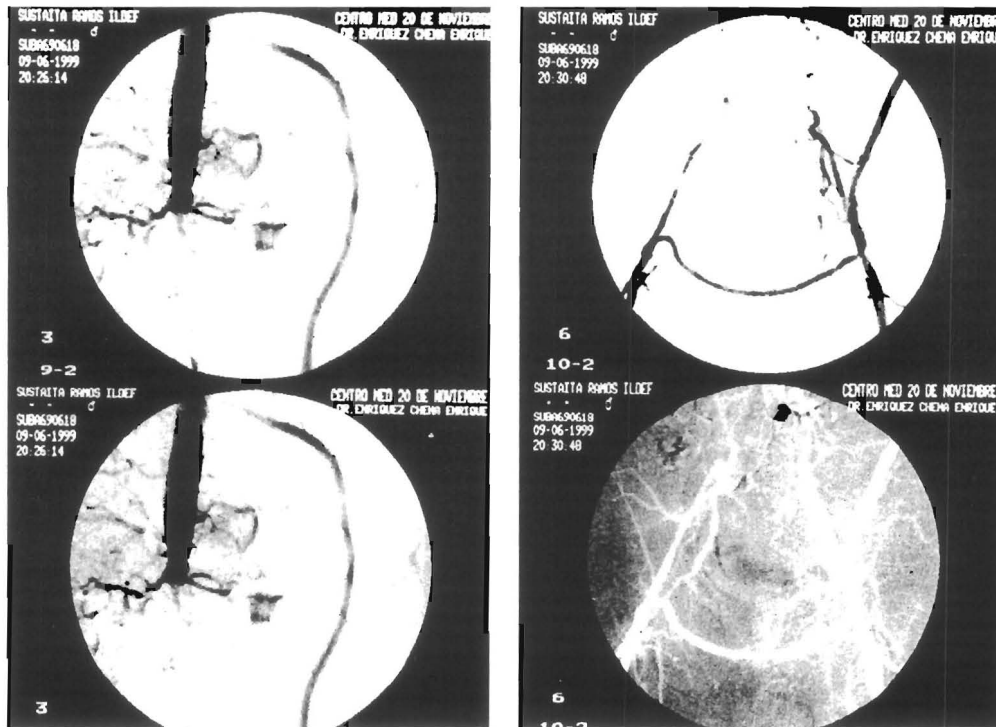
La enfermedad aterosclerosa es un padecimiento sistémico, las arterias involucradas en orden de frecuencia son: femorales, poplíteas, tibiales, segmento aortoiliaco, coronario, carótidas, vertebrales, renales, esplénica y tronco braquiocefálico, siendo la aorta torácica una de las estructuras vasculares menos afectadas por lo que generalmente tiene un flujo óptimo para derivación. <sup>(5, 6,22)</sup>

En nuestro medio, cuando la aorta abdominal no es un sitio de flujo adecuado para revascularizar extremidades inferiores, la arteria axilar es la opción más común <sup>(23,24)</sup> con una permeabilidad reportada en la literatura mundial a cinco años de 50-67 % <sup>(23,25-27)</sup> Descrita en 1963 por Blaisdell (28), esta técnica es considerada óptima para pacientes de alto riesgo con expectativa corta de vida debido al elevado índice de trombosis de esta derivación. <sup>(25-29)</sup>

La cirugía de elección para el manejo de la enfermedad aortoiliaca continúa siendo la derivación de la aorta abdominal con permeabilidad de 5 años del 90 % <sup>(27,30)</sup>, que si se compara con los procedimientos extraanatomicos, la que presenta resultados

más cercanos de permeabilidad y morbimortalidad es la DATDB con permeabilidad de 85-90% a 5 años,<sup>(9,10,17,31-33)</sup> y de 64-75% a 10 años.<sup>(9,34)</sup>

La DATDB está indicada en trombosis de prótesis abdominal previa, abdomen hostil (ya sea por cirugías previas o pacientes posradiación), como procedimiento inicial en la presencia de aortas de difícil manejo (extremadamente calcificadas, enfermedad aórtica yuxtarenal severa) y procedimientos fallidos de derivaciones axilo-bifemorales.<sup>(9,17)</sup>



**Figuras 8 y 9.** Arteriografía de control donde se aprecia claramente como la prótesis de aorta torácica descendente provee de flujo a cada arteria femoral, con visualización de ambas arterias ilíacas.

La utilidad de este tipo de derivación en casos de prótesis infectadas con remoción de las mismas, aun es cuestionable por los pobres resultados obtenidos. (9,14)

Las contraindicaciones de la DATDE sugeridas por Mccarthy y cols., así como Criado y cols., son la presencia de enfermedad pulmonar severa y teóricamente el robo de flujo de las arterias viscerales, aunque esto último no ha sido corroborado. (31,32)

Nuestro caso al igual que otros trabajos publicados, muestra que la DATDB provee un adecuado flujo a las extremidades inferiores, con una apropiada perfusión tisular manifestada por remisión de la sintomatología, resultados similar a los reportados con la reconstrucción convencional aortoiliaca y a la reportada por algunas series para las derivaciones axilofemorales, pero con una permeabilidad significativamente mayor que la de estas últimas. Bajo condiciones adecuadas a la DATDB, no debe ser considerado como un sustituto de los procedimientos convencionales en los que es factible utilizar la aorta abdominal como origen del flujo para derivaciones

La frecuencia en que la DATDB se llega a realizar en los pacientes con enfermedad aortoiliaca que requiere de manejo quirúrgico es menor de 5 % (10)

Consideramos importante el reporte del caso ya que es una eficaz opción a considerar dentro del arsenal del cirujano vascular para el manejo de casos complejos.

## Referencias

1. Leriche R, Morel A. The Síndrome of thrombotic obliteration of the aortic bifurcation. *Ann Surg* 1948; 127: 193-206.
2. Brewster DC. Direct reconstruction for aorto-iliac occlusive disease. *Vasc Surg Rutherford RB* 1995; 1: 766-793.
3. Starrett RW, Stoney RJ. Juxtarenal aortic occlusion. *Surgery* 1994;76: 890-897.
4. Corson JD, Brewster DC, Draling RC. The surgical management of infrarenal aortic occlusion. *Surg Gynecol Obstet* 1982;155: 369-374.
5. Horowitz JD, Durham JR. Surgical management of aorto-iliac occlusive disease. *Vasc dis Strand DE* 1994;1: 433-466.
6. Rutherford RB, Mitchell MB. Extra-anatomic bypass. *Vasc Surg Rutherford RB* 1995; 1: 815-827.
7. Stevenson JK, Sauvage LR, Harkins HN. A bypass homograft from thoracic aorta to femoral arteries for occlusive vascular disease. *Ann Surg* 1961; 27: 623-7.
8. Blaisdell FW, Demattei GA, Gauder PJ. Extraperitoneal Thoracic aorta to femoral bypass graft as replacement for an infected aortic bifurcation prosthesis. *Am J Surg* 1961; 102: 583-5.
9. Sapienza P, Mingoli A, Feldhaus R. Descending thoracic aorta-to-femoral artery bypass grafts. *Am J Surg* 1997; 174: 662-6.
10. Barret SG, Bergamini TM, Richardson JD. Descending thoracic aortofemoral bypass an alternative approach for difficult aortic revascularization. *American Surg* 1999; 65: 232-5.
11. McCarthy WJ, Rubin JR, Flinn WR, et al. Descending thoracic aorto-femoral artery bypass. *Arch Surg* 1986; 121: 681-688.
12. Sugimoto T, Ogawa K, Asada T, et al. Leriche syndrome, surgical procedures and late results. *Angiology* 1997;48 (7): 637-642.
13. Bowes DE, Keagy BA, Benoit CH, Phart WF. Descending thoracic aortobifemoral bypass for occluded abdominal aorta: retroperitoneal route without an abdominal incision. *J Cardiovasc Surg* 1985;26: 41-45.

14. Bowes DE, Youkey JR, Pharr WF, et al. Long term follow-up of descending thoracic aorto-iliac/femoral bypass. *J Cardiovasc Surg* 1990; 31: 430-437.
15. Kalman PG, Johnston KW, Walker PM Descending thoracic aortofemoral bypass as an alternative for aortoiliac revascularization. *J Cardiovasc Surg* 1991; 32: 443-446.
16. Schellack J, Fulenwider JT, Smith RB. Descending thoracic aortofemoral-femoral bypass: a remedial alternative for the failed aortobifemoral bypass. *J Cardiovasc Surg* 1988; 29:201-203.
17. Rosenfeld JC, Saverese RP, DeLauenis DA, Distal thoracic aorta to femoral artery bypass: a surgical alternative. *J Vasc Surg* 1985; 2:747-50.
18. Hartman GS, Bruefach M, Anesthesia for abdominal aortic reconstruction. *Anesth clin AM* 1997; 15: 119-157.
19. Darling RC, Chang BB Current status of the use of retroperitoneal approach for the aorta reconstructions of the aorta and its branches *Ann Surg* 1996; 224: 501-508.
20. Leather RP, Shah DM, Kaufinan JL, Comparative analysis of retroperitoneal aortic replacement for aneurysm. *Surg Gynecol Obst* 1989; 168: 387-393.
21. Markowis IP, Bell WH, Senkowsky J. Et al. Cost: Benefit analysis of elective retroperitoneal aortic bypass. *Vasc Surg* 1990:405-411.
22. Arcos AL, Rodríguez TJ, Mendoza CA, Flores PC, Tres años de experiencia en el manejo de la enfermedad aortoiliaca en el Centro Médico Nacional 20 de Noviembre. *Rev Mex Angiol* 2000;28 (2): 34-38.
23. Castañeda GR, Díaz AR, Cogordan CJ, et al. Derivaciones extraanatómicas. *Rev Sanid Milit Mex* 1993; 47(5): 159-164.
24. Reyes AO, Meza IH, Sánchez FC. Derivaciones extraanatómicas: revisión de 33 casos. *Rev Mex Angiol* 1999;27 (1): 11-14.
25. Wesley SM, Albert DH, Blaisdell FW. Late results of axillary-femoral bypass grafting. *Am J Surg* 1971;122: 148-154.
26. Burrell MJ, Wheeler JR, Gregory RT, et al. Axillo-femoral bypass. *Ann Surg* 1982;195 (6): 796-9.



27. Zukauskas G, Ulevicius H, Janusauskas E. An optimal inflow procedure for multi-segmental occlusive arterial disease: ilio-femoral *versus* aorto-bifemoral bypass. *Cardiovasc Surg* 1998; 6 (3): 250-5.
28. Blaisdell FW, Hall AD. Axillary-femoral artery bypass for lower extremity ischemia. *Surgery* 1963; 54: 563.
29. Parsonnet V, Alpert J, Brief DK. Femoral and axillo-femoral grafts: compromise or preference. *Surgery* 1970; 67:26.
30. Brewster DC, Darlind RC. Optimal Methods of aortoiliac reconstruction. *Surgery* 1978; 84: 739-48.
31. Feldhaus RJ, Sterpetti AV, Shultz RD, et al. Thoracic aorta femoral artery bypass: indications, technique, and late results. *Ann thorac Surg* 1985; 40: 588-92.
32. Schultz RD, Sterpetti AV, Feldhaus RJ. Thoracic aorta as source of inflow in reoperation for occluded aortoiliac reconstruction. *Surgery* 1986; 100: 635-44.
33. McCarthy WJ, Mesh CIL, McMillan WD, et al. Descending thoracic aorta-to-femoral artery bypass: ten years' experience with a durable procedure. *J Vasc Surg* 1993; 17: 336-48.
34. Criado E, Johnson G, Burnham SI, et al. Descending thoracic aorta-to-femoral artery bypass as an alternative to aortoiliac reconstruction. *J Vasc Surg* 1992; 15: 550-557.