



**UNIVERSIDAD NACIONAL AUTÓNOMA
DE MÉXICO**



FACULTAD DE ODONTOLOGÍA

**COMUNICACIONES BUCOSINUSALES EN CIRUGÍA
BUCAL.**

T E S I N A

QUE PARA OBTENER EL TÍTULO DE

C I R U J A N A D E N T I S T A

P R E S E N T A

ADRIANA HERNÁNDEZ VILLEGAS

TUTOR: Esp. JACOBO RIVERA COELLO

MÉXICO, D.F.

2011



Universidad Nacional
Autónoma de México



UNAM – Dirección General de Bibliotecas
Tesis Digitales
Restricciones de uso

DERECHOS RESERVADOS ©
PROHIBIDA SU REPRODUCCIÓN TOTAL O PARCIAL

Todo el material contenido en esta tesis esta protegido por la Ley Federal del Derecho de Autor (LFDA) de los Estados Unidos Mexicanos (México).

El uso de imágenes, fragmentos de videos, y demás material que sea objeto de protección de los derechos de autor, será exclusivamente para fines educativos e informativos y deberá citar la fuente donde la obtuvo mencionando el autor o autores. Cualquier uso distinto como el lucro, reproducción, edición o modificación, será perseguido y sancionado por el respectivo titular de los Derechos de Autor.

A Dios, por la paciencia y dedicación que me ha dado para cumplir este objetivo, y por lo que falta...

A la Universidad Nacional Autónoma de México, por haberme dado la oportunidad de formarme como profesionista.

Si pudiera mencionar a cada una de las personas que me apoyaron en este camino, la lista sería larga y seguramente me olvidaría de alguna, es por eso que agradezco infinitamente a todos aquellos que me tendieron la mano, y me vieron paso a paso alcanzar este momento.

Dr. Jacobo, gracias, hizo fijarme nuevas metas hacia el conocimiento; por que “La sabiduría, es una sed que no se sacia nunca”.

Nietzsche.

Índice

Introducción	6
Propósito	7
I. Generalidades del seno maxilar	8
1.1 Anatomía	8
1.2 Fisiología	12
1.2.1 Ciclo nasal	14
1.2.2 Mecanismo de defensa nasal	14
II. Comunicación Bucosinusal	17
2.1 Definición	17
III. Etiología	19
3.1 Procedimientos quirúrgicos iatrogénicos	19
3.1.1 Extracción	19
3.1.2 Cirugía periapical	23
3.1.3 Colocación de implantes	26
3.1.4 Exéresis de quistes y neoplasias benignas	30
3.1.5 Exéresis de neoplasias malignas	30
3.2 Relacionadas a patologías infecciosas y óseas	31
3.2.1 Osteomielitis	31
3.2.2 Osteoporosis	31
3.2.3 Enfermedad de Paget	31

3.3 Traumatismos	32
IV. Manifestaciones Clínicas	33
4.1 Tamaño	33
4.2 Tiempo de evolución	33
4.2.1 Sinusitis	34
4.2.2 Pólipos y Fístula Bucosinusal	36
V. Diagnóstico	37
5.1 Interrogatorio	37
5.2 Exploración intraoral	37
5.3 Estudio radiográfico	39
VI. Tratamiento	41
6.1 Consideraciones previas	41
6.2 Tratamiento no quirúrgico	44
6.3 Tratamiento quirúrgico	46
6.3.1 Inmediato	46
6.3.2 Intervención Cadwell-Luc	50
6.3.3 Cirugía Endoscópica Funcional Sinusal (CEFS)	52
6.3.4 Tratamiento de las fístulas bucosinuales	53
6.3.5 Reconstrucción del plano óseo	67
6.4 Terapéutica Farmacológica	68
6.4.1 Antibióticos	68
6.4.2 Analgésicos	69
6.4.3 Descongestionantes	70
6.4.4 Antihistamínicos	71

6.5 Consideraciones postquirúrgicas	72
6.5.1 Indicaciones postoperatorias	73
Conclusión	74
Referencias bibliográficas	76



Introducción

El seno maxilar, es una estructura anatómica, neumática, que forma parte de los senos paranasales, se ubica dentro del hueso maxilar, y guarda una estrecha relación con los ápices de los órganos dentarios superiores posteriores.

Esta estructura, al verse dañada o perforada por diversas situaciones, puede provocar su exposición directa con la cavidad bucal, ocasionando una comunicación bucosinusal.

Las comunicaciones bucosinuales, son de importancia dentro de la práctica odontológica, ya que pueden darse a consecuencia de procedimientos quirúrgicos que se efectúen en la proximidad de dicha estructura. Es considerada una condición patológica, caracterizada por la existencia de una solución de continuidad entre la cavidad bucal y el seno maxilar.

Su etiología es diversa, entre la más común, la extracción de molares y premolares superiores, ya sea de forma convencional o quirúrgica; cirugía periapical, colocación de implantes o elevación del seno; en aquellos procedimientos para eliminar procesos patológicos, como lesiones periapicales y quistes cercanos o dentro del seno maxilar, sin un previo examen diagnóstico de esta estructura adyacente.

Entre otras causas, los procesos infecciosos óseos, que ocasionan pérdida de sustancia como osteomielitis o asociados a otras enfermedades y la presencia de neoplasias, en donde su cercanía con el seno, hace inevitable la perforación durante su exéresis.

Existe una relación directa, entre la etiología, tamaño y localización del defecto producido, con la presencia de signos, síntomas y el tiempo de evolución, en donde el tratamiento adecuado, va encaminado del diagnóstico correcto, apoyado en la recopilación de datos clínicos y el empleo de métodos auxiliares para este, y el objetivo primordial es el cierre del defecto.



Propósito.

- Conocer la etiología de las comunicaciones bucosinusales en los procedimientos de Cirugía Bucal y asociadas a otros factores.
- Recordar las relaciones anatómicas del seno maxilar con estructuras adyacentes.
- Señalar los diferentes tipos de tratamiento de las comunicaciones bucosinusales de acuerdo a sus características.



I. Generalidades del seno maxilar.

1.1 Anatomía.

El seno maxilar, es una cavidad neumática desarrollada en el cuerpo del hueso maxilar, y se comunica con las fosas nasales.

Tiene forma de pirámide triangular, con base en la pared nasooantral y vértice en la raíz del cigoma. Mide aproximadamente, 25 mm a lo largo de su base anterior, 34 mm de profundidad y 33 mm de alto. Es posible que haya división en compartimientos debido a la presencia de tabiques, y este fenómeno es la causa de infecciones.^{1, 2}

La pared superior o techo es delgada en el adulto; se sitúa debajo de la órbita y es la lámina orbitaria del maxilar. Esta pared contiene un canal óseo para el nervio y vasos infraorbitarios.

El suelo del seno maxilar es el proceso alveolar. Al frente, la pared anterolateral o fosa canina es la parte facial del maxilar. La pared posterior o esfenomaxilar, consiste en una pared delgada de hueso que separa la cavidad de las regiones pterigomaxilar e infratemporal. Hacia adentro, la pared nasal o medial divide el seno maxilar de la cavidad nasal. Esta pared nasal contiene la desembocadura del seno, el orificio u ostium maxilar, el cual está situado debajo del techo del antro, entre 25 y 35 mm aproximadamente, por encima del suelo del seno, entre la bulla etmoidal, la apófisis unciforme, las placas orbitarias del hueso maxilar y etmoidal, drena hacia el hiato semilunar a través del infundíbulo, la neumatización de la bulla y la altura de la apófisis unciforme definen un conducto que lleva al seno maxilar y se conoce como infundíbulo maxilar. El trayecto del ostium, es horizontal y otras veces puede ser oblicuo, generalmente es un conducto único que se abre en el antro y permite el drenaje hacia la cavidad nasal.^{1, 2} (Fig. 1).

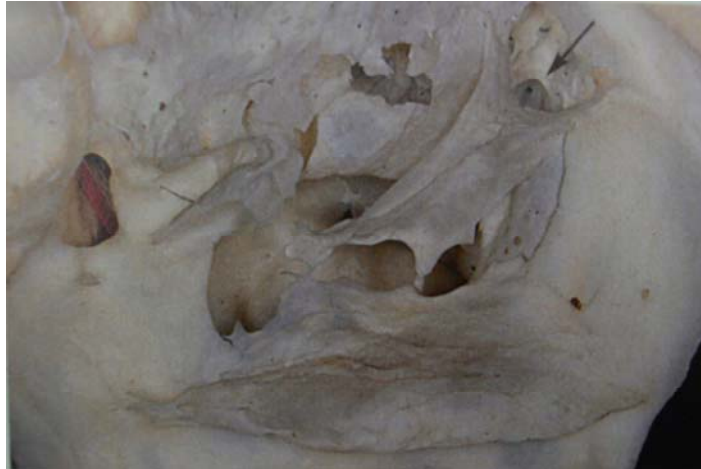

Fig. 1. Ostium maxilar (flecha).³⁶ Fuente: Villa.

La longitud media del ostium, se sitúa entre los 3 y 6 mm, aunque puede llegar a 0.5 mm, el diámetro funcional se estima en 2.4 mm. La peculiar topografía de esta apertura impide un buen drenaje cuando un individuo está en posición vertical. A menudo existen subcompartimentos, divertículos y criptas, formados por los tabiques óseos y membranosos.^{1,3}

El grosor de las paredes del seno no es constante, puede variar en grosor de 2 a 5 mm en el techo y de 2 a 3 mm en el suelo. En las regiones desdentadas varía entre 5 y 10 mm. La pared posterior es muy delgada y en caso de atravesarse se llega a la fosa pterigomaxilar; en esta zona posterior destaca la presencia de grandes vasos como la arteria y la vena maxilares internas.

La capacidad del seno maxilar en el adulto es, por término medio, de 10 a 15 ml y su ausencia completa es rara.

En el suelo antral encontraremos sucesivamente de arriba abajo: la mucosa sinusal, el hueso alveolar y los dientes antrales, es decir, los que tienen relación con el seno maxilar.

El punto más declive del seno en el adulto, está situado a la altura de los ápices del primer molar y del segundo molar, llamado este último "diente antral". Le siguen por su estrecha relación, el segundo premolar, el tercer



molar, el primer premolar y finalmente el canino. La forma del seno en este sitio, está en relación con el grosor del hueso esponjoso alveolar adyacente. Es habitualmente convexa y curvilínea pero puede estar más o menos ondulante entre las raíces dentarias.¹ (Fig. 2).

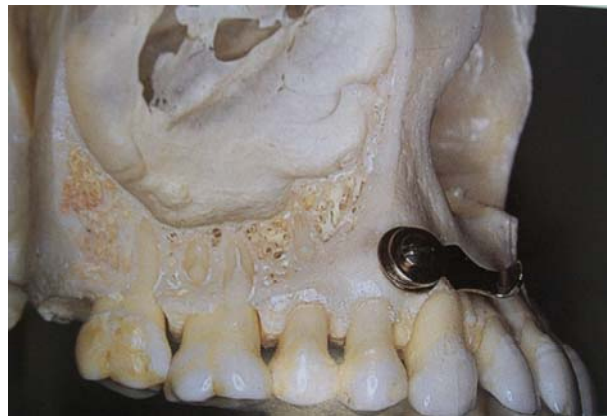

Fig. 2. Seno maxilar, relación anatómica con dientes posteriores.³⁶

Fuente: Villa.

El riego sanguíneo se produce a través de la arteria alveolar superior, la cual nace de la arteria maxilar interna cerca de la tuberosidad del maxilar. Ésta describe una curvatura de concavidad superior hasta terminar en la fosa canina. Da colaterales al grupo posterior que irrigan el borde alveolar y al grupo premolar-molar, y al grupo anterior. La arteria infraorbitaria irriga los incisivos y el canino superior, entre otros territorios.¹

Las venas drenan hacia el plexo pterigomaxilar. Una parte del retorno venoso se efectúa a través del seno cavernoso, que sigue su curso hacia la vena oftálmica y que por último se dirige a la vena angular. Los vasos linfáticos son muy abundantes y terminan en los ganglios submaxilares. Así, la mucosa del seno maxilar drena por las vías submucosas del ostium de las fosas nasales y de la nasofaringe.

La inervación proviene de las colaterales del nervio maxilar, rama del trigémino, a través de los nervios alveolares superior posterior, medio y



anterior. La rama alveolar posterosuperior inerva la mucosa del seno y al grupo dentario premolar-molar.

El nervio alveolar superior medio inerva el primer premolar. El nervio alveolar superior anterior nace en el canal infraorbitario y desciende por la pared anterior del hueso maxilar inervando el grupo incisivo-canino homolateral.

El seno maxilar está revestido por una mucosa delgada, que mide aproximadamente 1 mm y está unida al periostio.¹

Esta mucosa, es fina y delicada, se trata de un corion que tapiza el seno, contiene vasos sanguíneos, linfáticos, nervios y glándulas. Por debajo de la membrana se encuentra una capa de tejido conjuntivo, que está adherido al hueso y es fácilmente desplegable.³

La membrana del seno maxilar no se desgarra con facilidad y varía mucho su grosor dependiendo de la localización anatómica aún en el seno normal. En estados patológicos el grosor puede ser de 10 a 15 mm.¹



1.2 Fisiología.

La función esencial del seno maxilar, está encaminada a lograr intercambios gaseosos de secreciones entre las fosas nasales y la cavidad sinusal.³

Los senos paranasales mantienen su comunicación con las fosas nasales a través del ostium y los independiza de manera parcial. Su mucosa de revestimiento sufre cambios importantes y su participación aérea tiene un carácter secundario.^{4, 5}

La mucosa que recubre las cavidades sinusales se asemeja a una mucosa nasal simplificada, sin las formaciones cavernosas propias de los cornetes y con una menor irrigación, esta mucosa se transforma en mucosa nasal a nivel del ostium.

La nariz desempeña un papel fundamental en la regulación del flujo del aire y la resistencia nasal, así como en la humectación y el calentamiento del aire inspirado.²

La ventilación de las cavidades sinusales, hace referencia al intercambio gaseoso entre las fosas nasales y los senos a través del ostium, y entre el aire intrasinusal y la corriente circulatoria por medio de la mucosa. El intercambio aéreo entre las fosas nasales y los senos paranasales, se basa en la teoría donde el intercambio gaseoso está dado por el volumen del seno, el calibre del ostium y la corriente nasal aérea.⁴

El aire intrasinusal es el resultado del intercambio de la cavidad sinusal y su mucosa. Cuando la mucosa absorbe oxígeno se reduce la presión de gas en el seno, lo cual favorece la entrada a través del ostium y disminuye la absorción cuando el diámetro de este es inferior a 2.5 mm.⁴



El aire inspirado se altera de diversas formas conforme pasa a través de las vías nasales. La humectación del aire es una importante función de la nariz, y permite un eficaz intercambio de dióxido de carbono y oxígeno.

Debido a la anatomía interna de la nariz, ésta proporciona una amplia área de superficie para el contacto entre el aire y la mucosa, lo cual permite una rápida transferencia de humedad de la mucosa al torrente de aire. Conforme el aire espirado vuelve a la cavidad nasal, su elevada humedad impide, que la mucosa nasal se reseque.²

El calentamiento del aire inspirado, se debe a las redes vasculares que conducen el calor a la columna de aire en la medida en que atraviesa la nariz, y permite que este aire inspirado alcance la temperatura corporal para el momento en que llega a las vías respiratorias inferiores.

La regulación del flujo del aire inspirado, se da por medio de las válvulas nasales, las cuales modifican el flujo y dirección del aire. Esta válvula nasal, es el regulador más importante, conforme el aire atraviesa este segmento estrecho, se acelera y cambia su forma de flujo laminar a turbulento, lo cual permite máxima humectación y calentamiento del aire.²

Una segunda válvula, que controla el paso suave del aire, es la válvula septal, constituida por la relación de los tejidos eréctiles del cornete medio con el tabique nasal. Su función es desviar el torrente de aire a toda la cavidad nasal; esta dispersión del aire permite que la humectación, calentamiento y filtración sean más eficaces.²

Las secreciones normales o patológicas de la mucosa sinusal son evacuadas a través del ostium hacia las fosas nasales, y la rinofaringe.⁴

El drenaje biológico, esta basado en la actividad mucociliar. La función secretora de la mucosa del seno apenas participa en la humidificación del aire inspirado, pero es imprescindible que sus células calciformes y glándulas



seromucosas de la submucosa, tapicen la superficie de las células ciliadas para que la función ciliar cumpla el cometido de desplazar el moco al seno.^{4, 5}

1.2.1 Ciclo nasal.

Consiste en un ciclo alternante de descongestión y congestión que se efectúa en cada lado de la nariz, representa la ingurgitación y descongestión cíclicas de los sinusoides venosos y de los espacios vasculares dentro de la mucosa que cubre la nariz. El ciclo normal varía de una a cuatro horas, y en ocasiones hasta seis. Para que ocurra este ciclo, es necesario que el tabique se encuentre intacto, ya que funciona como una división contra el cual se comprime el tejido congestionado de la pared lateral de la nariz. Mientras de un lado de la nariz esta descongestionado, el otro se congestiona.²

1.2.2 Mecanismos de defensa nasal.

La estructura mucociliar que cubre la nariz y los senos paranasales tiene un papel importante en la defensa nasal. Opera de manera mecánica por medio del sacudimiento ciliar y por la acción inmunitaria por la acción de IgA e IgG.

La capa mucociliar realiza un papel importante al depurar continuamente los desechos que se encuentran en los senos.²

- **Moco.**

Constituye la primera línea de defensa, y es un método eficaz para atrapar las partículas contagiosas y extrañas. Lo constituyen dos capas, la externa, denominada capa de gel, se encuentra sobre los cilios, es una material adhesivo y espeso, ideal para atrapar las partículas. Por debajo de esta se encuentra la capa de sol (solución coloidal), la cual es delgada y acuosa. Los cilios se encuentran inmersos en esta capa, y solo sus puntas se proyectan en la de gel.²



- **Cilios.**

Las células que constituyen el epitelio cilíndrico pseudoestratificado de la nariz y los senos paranasales cuentan con 50 a 300 cilios, los cuales miden aproximadamente de 6 a 8 micrones de largo y de 2 a 3 micrones de diámetro. Funcionan con movimiento de dos componentes que propelen moco a la nariz. La sacudida eficaz, es un movimiento rápido y enérgico en la dirección de la propulsión del moco, en el cual las puntas de los cilios se encuentran en contacto con el borde inferior de la capa de gel, y la transportan al orificio.²

El segundo, consiste en un movimiento de recuperación, es lento y tiene lugar en sentido opuesto; el cilio vuelve a su posición original inmerso en la capa acuosa de sol. Como resultado, el polvo y otras partículas quedan atrapados en la capa viscosa de gel, y su contenido se transporta fuera de los senos hacia la nasofaringe y al final, al aparato gastrointestinal para ser digerida. El tiempo promedio de depuración mucociliar es de 10 minutos (14.5 Hz sacudidas por segundo).²

- **Cubierta mucociliar.**

Los cilios y el moco forman una cubierta o capa activa que tapiza la cavidad sinonasal y atrapa partículas. La orientación de los cilios dentro de la nariz y los senos paranasales es bastante específica. Los cilios están orientados de tal forma que el aclaramiento mucociliar se dirige hacia el orificio. No todos los cilios se sacuden con la misma frecuencia, sino que varían en todo el seno como segmentos diferentes de cilios que se sacuden con mayor rapidez, y que aparecen y desaparecen. Al final, el moco y desechos se transportan fuera del orificio sinusal, y de ahí el aclaramiento de estos, se dirige en sentido posterior hacia la nasofaringe, después a la bucofaringe, donde se degluten.²



- **Factores inmunitarios.**

En la mucosa nasal se encuentran abundantes cantidades de IgA secretora en las secreciones nasales y sinusales, desempeña un papel importante en la línea de defensa inicial contra agentes infecciosos de las vías respiratorias; inhibe la adherencia de microorganismos a la superficie celular e impide que entren a los tejidos corporales. En menor cantidad se encuentra la IgG, que trabaja junto con la IgA como parte de la defensa del huésped contra infecciones microbianas.²

Otras sustancias presentes en las secreciones nasales y sinusales, es la lisozima, la cual destruye específicamente polisacáridos y mucopéptidos que se encuentran en las paredes celulares de los microorganismos grampositivos. La lactoferrina, se produce localmente e inhibe la proliferación bacteriana. El interferón tiene acción antiviral en las secreciones nasales, ya que favorece la actividad fagocítica de los macrófagos. También se encuentran grandes cantidades de neutrófilos, eosinófilos y macrófagos, los cuales participan en la defensa por liberación de factores quimiotácticos.²



II. Comunicación Bucosinusal.

2.1 Definición.

Una comunicación bucosinusal (CBS), es la exposición directa del seno maxilar con la cavidad bucal, debido a la perforación de la membrana sinusal (o membrana de Schneider), resultado de la pérdida de tejido blando, hueso y órganos dentales.

Es una condición patológica, como consecuencia de la agresión a los tejidos, en donde los factores desencadenantes más comunes son dados por procedimientos quirúrgicos iatrogénicos (extracción dental, cirugía periapical, colocación de implantes y elevación del seno maxilar), debido a la estrecha relación anatómica existente entre proceso alveolar, ápices dentales de la zona posterior y la membrana sinusal.^{1,6}

Otras entidades que pueden conducir a esta patología, es la eliminación de quistes sinusales u odontogénicos del maxilar, neoplasias, procesos infecciosos (osteomielitis), fisuras alveolopalatinas, traumatismos y raramente, enfermedades generales como sífilis, lepra y SIDA.⁶

De acuerdo a la localización de la comunicación bucosinusal, se puede clasificar como:

- **Simple.** Cuando se encuentra en la zona alveolar, vestíbulo o bóveda palatina.
- **Compleja.** Existe afectación conjunta de la zona vestibular, alveolar y palatina.
- **Asociada.** Se extiende a distintas zonas cercanas (órbita, nasofaringe, zona cutánea facial).^{1,7} (Fig. 3).



El tamaño de la comunicación se relaciona, de acuerdo a su etiología, a la pérdida de tejidos que se haya producido (ya sea, mucosa sinusal, hueso maxilar o mucosa bucal) y al tratamiento.

Así mismo, puede ir acompañada de un proceso infeccioso, debido al tiempo transcurrido desde su origen hasta el inicio del tratamiento.

En caso de que la comunicación bucosinusal, se mantenga expuesta a la cavidad bucal o persista la infección por un largo periodo de tiempo, se puede producir una inflamación crónica de la membrana sinusal y la epitelización permanente, formando una fístula bucosinusal, lo que aumenta el riesgo de producir sinusitis. Cuando la comunicación es reciente, sus bordes son edematosos y tumefactos, por lo que su cicatrización espontánea depende únicamente de la existencia de un coágulo normal, estable, no infectado, y que éste pueda recubrirse con el epitelio ciliado de la mucosa sinusal y del epitelio escamoso de la mucosa bucal.⁸

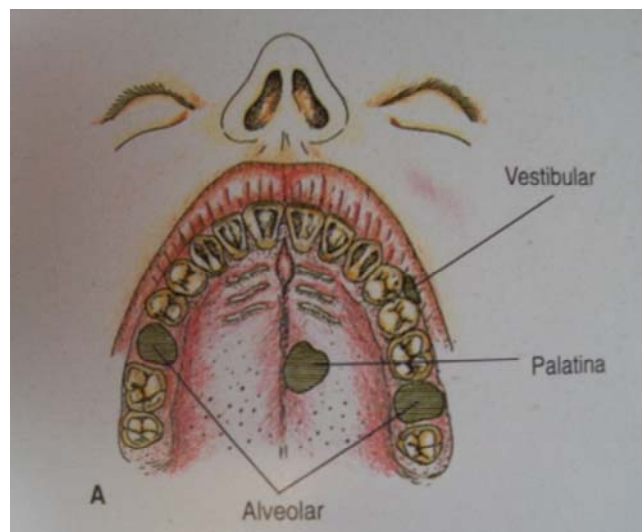


Fig. 3. Clasificación de las comunicaciones bucosinuales de acuerdo a su localización.¹ Fuente: Gay.



III. Etiología.

3.1 Procedimientos quirúrgicos iatrogénicos.

3.1.1 Extracción.

La causa más frecuente de presentación de una comunicación bucosinusal en un 80%, es la extracción de órganos dentales superiores posteriores, en grado de incidencia, segundos molares, primer molar, tercer molar, segundo premolar, primer premolar y caninos.⁹

El ápice de la raíz mesiovestibular del segundo molar superior, es el más cercano al piso del seno (distancia media de 1.97 mm) y la raíz vestibular del primer premolar se encuentra más alejada (distancia media de 7 mm)⁹

La mínima distancia que existe entre los ápices y dicha cavidad, oscila entre 1-7 mm, o por la protrusión de las raíces en el suelo del seno maxilar, debido al elevado grado de neumatización de este. El grosor de las paredes laterales del seno maxilar no es constante, y fluctúa de 2 a 3 mm en la zona que conforma su piso.^{8, 9, 10}

La perforación de la membrana del seno maxilar, puede llegar a producirse durante este procedimiento quirúrgico; previo y dentro de el, deben considerarse varios aspectos, los cuales están en relación con la posibilidad de provocar una comunicación bucosinusal, tales como:



- **Valoración preoperatoria.**

Dentro de la valoración preoperatoria se incluye el estudio y diagnóstico radiográfico.

Con frecuencia se utiliza la radiografía dentoalveolar para la evaluación preoperatoria de la extracción, pero cuando es necesario disponer de un cuadro más amplio de las relaciones entre un órgano dental y las estructuras anatómicas circundantes, es mejor efectuar una ortopantomografía.⁷

Antes de extraer molares y premolares superiores, es importante conocer las relaciones existentes entre sus raíces y el suelo del seno maxilar. En presencia de una fina capa ósea existente entre los ápices y el seno, es probable que tras la extracción se produzca una comunicación bucosinusal.⁷

La relación entre estas estructuras, puede ser evaluada por otras técnicas radiográficas, incluyendo las de dos dimensiones, como la tomografía computarizada (TC).¹¹

De acuerdo a la relación topográfica de cada raíz dental con el suelo del seno maxilar y la probabilidad de causar una comunicación con esta estructura, se pueden clasificar cualitativamente las relaciones de la siguiente manera: relación 0, la raíz no está en contacto con los bordes del seno maxilar, relación 1, la raíz está en contacto con los bordes del seno por una curvatura hacia abajo, 2, existe una curva inferior del piso del seno, en donde la raíz es la proyección lateral de la cavidad sinusal pero su vértice se encuentra fuera de sus límites; 3, el ápice de la raíz se encuentra proyectada dentro de la cavidad del seno y 4, el piso del seno maxilar se curva por arriba y envuelve la totalidad o parte de la raíz del diente.¹¹ (Fig. 4).

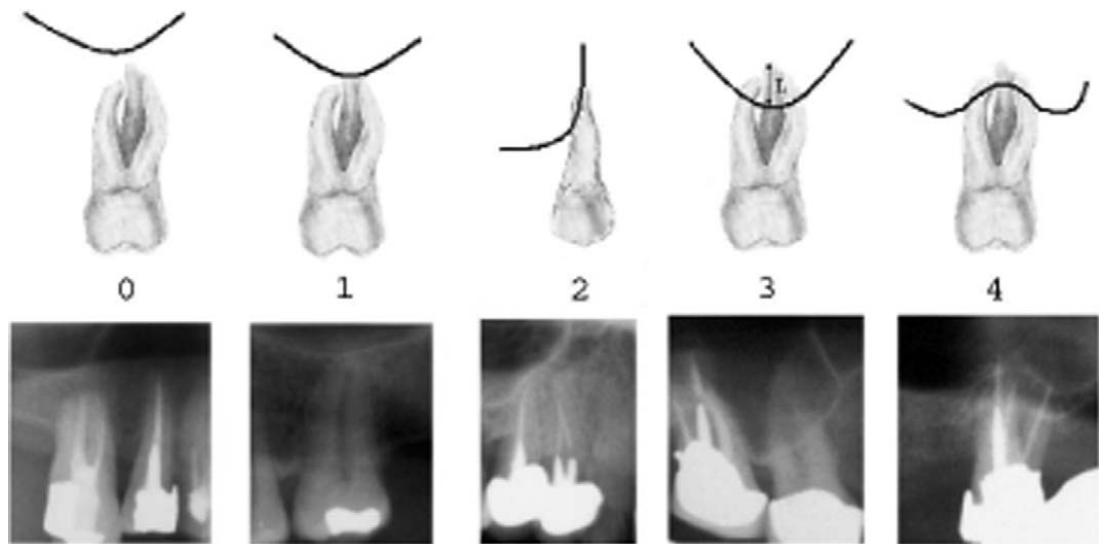


Fig. 4. Relación anatómica de molares y premolares con el piso del seno maxilar.¹¹

Fuente: Sharan.

Tomando en cuenta estas referencias radiográficas, es posible obtener un exámen diagnóstico preciso de las estructuras antes de la intervención, con el fin de evitar una comunicación bucosinusal.

- **Técnica quirúrgica incorrecta.**

La elección de la técnica quirúrgica empleada, debe realizarse preoperatoriamente, sobre la base de una correcta valoración de las dificultades. La técnica quirúrgica básica, puede convertirse en una técnica quirúrgica abierta en el caso de dificultades imprevistas, es decir, cuando una extracción programada como sencilla se transforme en compleja.⁷



- **Penetración de una raíz al seno maxilar.**

Puede ocurrir, al intentar efectuar la extracción de la raíz de un molar o premolar con maniobras bruscas o realizando una fuerza excesiva en dirección hacia el interior del alvéolo, y por ende se introduzca el resto radicular en el seno maxilar.¹

- **Maniobra brusca con el instrumental.**

Las manipulaciones poco cuidadosas y bruscas por medio del uso de elevadores, sin tomar en cuenta la cercanía anatómica de esta estructura, puede causar la ruptura de la delgada capa ósea que separa el seno maxilar del alvéolo dental. Al igual, el uso indebido de fresas (osteotomía) o realizar curetajes violentos, pueden producir la apertura de la cavidad.¹²

Nunca se debe utilizar un instrumento agudo, como un explorador, ya que por medio de este se puede penetrar en el seno, aun no abierto. Cuando existe una lesión apical, la cureta se debe usar con extrema delicadeza, apoyándose sólo en las paredes laterales del alvéolo, y revisar que no se haya producido una perforación del seno maxilar.¹²

- **Presencia de lesión periapical.**

Una lesión apical, puede producir la reabsorción ósea por encima del ápice de dientes antrales, ocasionando un proceso inflamatorio de la mucosa sinusal, con la consecuente aparición de sinusitis crónica maxilar odontógena, que puede transcurrir sin sintomatología llamativa, en donde si se extrae el órgano dental en estas condiciones, la apertura del seno maxilar será inevitable.¹²



- **Impactación dentaria.**

En 11% de los casos, una comunicación bucosinusal, es la complicación operatoria más frecuente durante la extracción de terceros molares superiores.²⁷

El límite inferior del seno maxilar se encuentra a nivel de los ápices del tercer molar, a una distancia 0.5 mm. La estrecha relación del seno con el tercer molar, representa un peligro durante su extracción, pudiendo ocasionar la apertura bucosinusal. Existe mayor grado de incidencia de perforación del seno, de acuerdo al desarrollo radicular del tercer molar, resultado de la reabsorción ósea causada por la periodontitis apical crónica.¹³

3.1.2 Cirugía periapical.

Los dientes posteriores con patología periapical, que no se resuelve con tratamiento endodóntico, son susceptibles de tratamiento quirúrgico mediante cirugía periapical. La dificultad que entraña es su localización, por lo que se debe valorar el acceso quirúrgico y la relación con estructuras anatómicas cercanas.¹⁴

Al planificar la cirugía periapical en premolares y molares superiores, la proximidad del seno maxilar tiene que ser estimada.¹⁵

Los aspectos a considerar en este tipo de procedimiento, están en relación con la técnica quirúrgica a realizar y encaminados a evitar una CBS.



- **Evaluación radiográfica.**

Consiste en el estudio previo a la cirugía del órgano dentario a tratar; criterios anatómicos, longitud aparente de la raíz, tamaño de la lesión periapical y las relaciones adyacentes con estructuras anatómicas, los cuales marcarán la pauta para conocer el procedimiento quirúrgico adecuado y la presencia de futuras complicaciones.

La relación entre las raíces de los molares y premolares superiores con el maxilar ha sido estudiada; en donde las raíces del primer y segundo molar en un 40% de los casos, se encuentran en íntima relación con el piso del seno maxilar.¹⁴

De acuerdo a la lesión periapical presente, en la evaluación radiográfica se debe tomar consideraciones en cuanto al tipo y extensión del proceso patológico, relaciones de este con los dientes vecinos y con las distintas estructuras a las que se puede afectar.¹

Para evaluar la relación entre la creación de una comunicación bucosinusal y los hallazgos radiográficos previos, de acuerdo con la posición de la lesión periapical en el suelo del seno, se puede considerar como clase I, donde existe distancia entre la lesión y el suelo del seno, II, la lesión toca el suelo del seno maxilar, y III, la lesión periapical se superpone dentro del suelo del seno y existe mayor grado su exposición patológica durante la cirugía, lo cual predispone a la creación de la apertura.^{14,15} (Fig. 5).

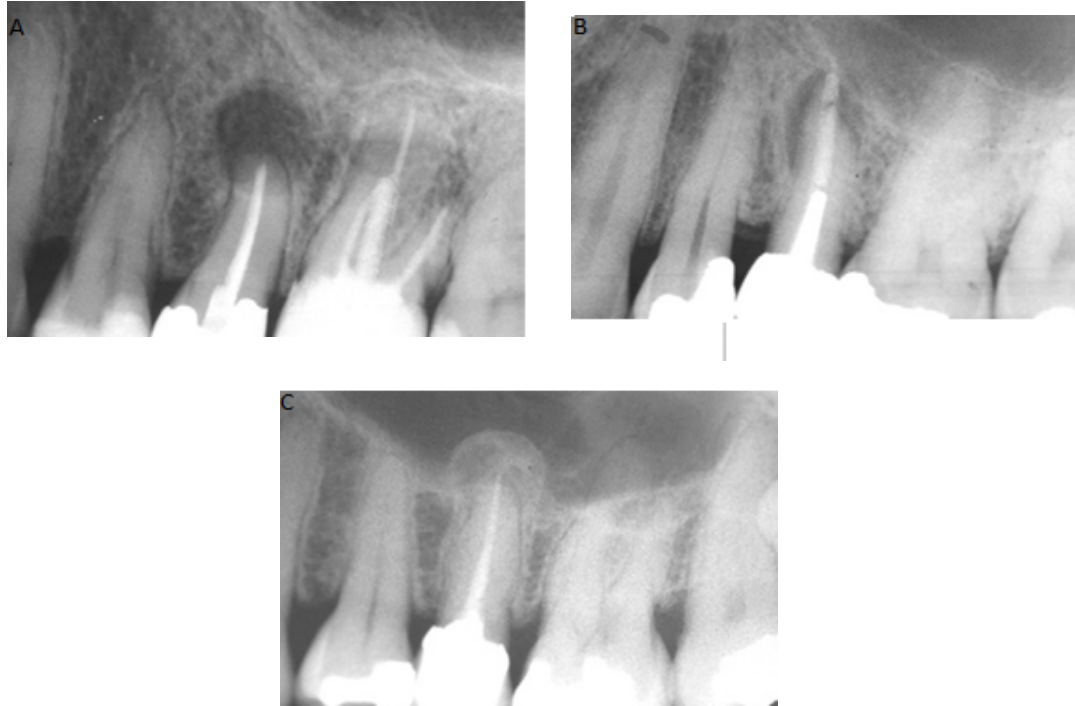

Fig. 5. Presencia de lesión periapical en relación con el seno maxilar. A- clase I, B- clase II, C- clase III.¹⁵ Fuente: Oberli.

- **Abordaje quirúrgico incorrecto.**

La perforación del seno maxilar durante la cirugía periapical es bastante frecuente, y se ha publicado una incidencia de aproximadamente del 10 al 50% de los casos.¹⁶

Una lesión inflamatoria perirradicular aumenta la probabilidad de la exposición del seno durante la cirugía periapical.¹⁶

Las consideraciones específicas del procedimiento a realizar, incluye una apertura cuidadosa de la pared o del suelo del seno maxilar, no perforar o lesionar la membrana sinusal y no introducir un cuerpo extraño dentro del seno maxilar.^{1, 14}

Con la incorporación de los ultrasonidos en la cirugía periapical, se permite realizar una menor osteotomía, acceder a los ápices de las raíces



muy largas, con angulaciones palatinas y próximas al seno maxilar, sin lesionarlo.¹⁴

- **Introducción de material de obturación al seno maxilar.**

Si se penetra en el seno maxilar durante la operación, se debe tener un cuidado especial para impedir que fragmentos infectados de la raíz y desechos de material entren al seno. Si se produce la apertura accidental podría permitir el paso de de estos hacia el seno y ser aspirados.¹⁶

3.1.3 Colocación de implantes.

La rehabilitación protésica con implantes, en los sectores posteriores del maxilar, se encuentra con frecuencia comprometida, debido a la atrofia sufrida por el hueso alveolar o la neumatización excesiva del seno maxilar.⁶

Entre los factores a considerar en este procedimiento, para la creación de una perforación del seno maxilar, se establecen:

- **Neumatización.**

Después de la pérdida de los dientes superiores y la reducción de las fuerzas masticatorias que actúan sobre el maxilar, el piso del seno, poco a poco se vuelve más fino, como resultado del aumento de tamaño o volumen de la neumatización del seno maxilar.¹⁷ (Fig. 6).

En el extremo de los casos, sólo una lámina de fino hueso separa el seno maxilar de la cavidad bucal, después de un largo periodo de edentulismo.

Cuando el hueso alveolar está totalmente ausente en algunas zonas (debido a la reabsorción o pérdida de tejido óseo después de la extracción), la mucosa del seno puede estar en contacto directo con la mucosa bucal.¹⁷



Si un implante es colocado en este sector, próximo en su zona apical al suelo del seno maxilar, sin estabilidad y muestra movilidad, puede existir el riesgo de su desplazamiento al seno maxilar y provocar su comunicación con la cavidad bucal, así como secundariamente, una sinusitis maxilar.^{6, 18}

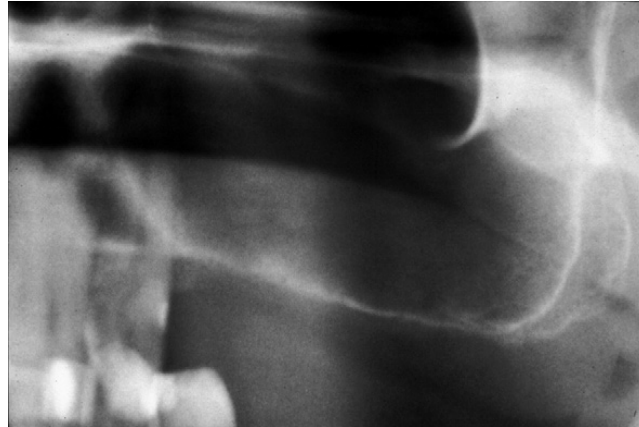

Fig. 6. Neumatización del seno maxilar, debido a la pérdida de órganos dentarios.¹⁷ Fuente: Zijderveld.

- **Elevación del seno maxilar.**

La perforación de la membrana sinusal, durante su desplegamiento y la infección, son las dos complicaciones más relevantes y frecuentes en los procedimientos de elevación del piso del seno maxilar.^{17, 19, 20}

Al igual, puede ocurrir durante la osteotomía de acceso a la membrana, perforando con la fresa y profundizando de manera excesiva, sin detenerse cuidadosamente al ir visualizando la cercanía a ella.²¹ (Fig. 7 y 8).

El tamaño, y especialmente la angulación entre las paredes medial y lateral del seno maxilar, parecen ejercer una gran influencia en la incidencia de perforación de la membrana durante su elevación. El ángulo más agudo observado en las paredes internas del seno, se sitúa

a nivel del segundo premolar y representa un mayor riesgo, así como la presencia de septos, aumenta el compromiso en los procedimientos de elevación.¹⁷

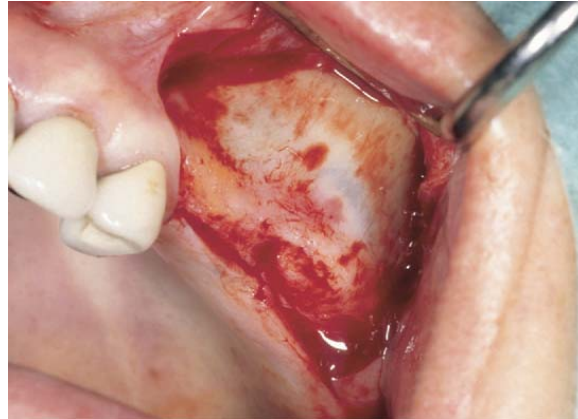


Fig. 7. Visualización de la membrana sinusal, previo a osteotomía para su elevación.¹⁷ Fuente: Zijderveld.

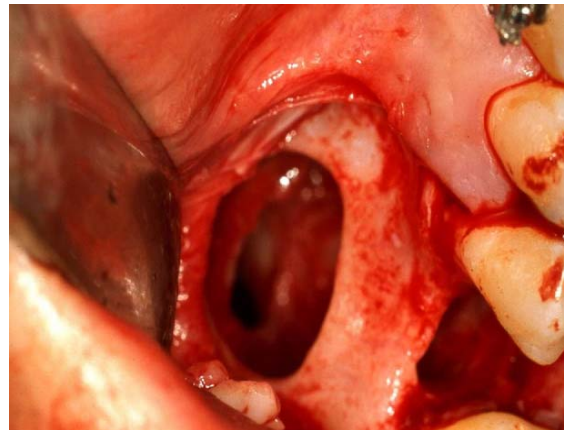


Fig. 8. Perforación durante el levantamiento de membrana.⁴² Fuente: Cortés.



- **Desplazamiento del implante.**

Otra complicación descrita en la literatura, es el desplazamiento de los implantes al interior del seno maxilar durante la cirugía o en el periodo postoperatorio, debido a una incorrecta planificación o falta de experiencia quirúrgica, y está asociado a la creación de una comunicación bucosinusal.^{22, 23}

La inadecuada preparación quirúrgica del lecho implantario, dejando el implante sin la estabilidad deseable; una periimplantitis que destruye el hueso circundante al implante, comunicando de forma directa la cavidad bucal con el seno maxilar o incluso una mala distribución oclusal de las fuerzas en la prótesis definitiva, con la consiguiente pérdida ósea periimplantaria, circunstancias todas ellas que, agravadas por la poca consistencia del hueso maxilar, explican la pérdida del anclaje implantario y su posterior desplazamiento.^{6, 24}

El desplazamiento de los implantes al interior del seno, puede ser originada por los cambios de presión intrasinusal y nasal que generan un efecto de succión, la destrucción ósea secundaria a una infección en el sitio del implante antes o después de su colocación, o una distribución inadecuada de los fuerzas oclusales.^{22, 24} (Fig. 9).

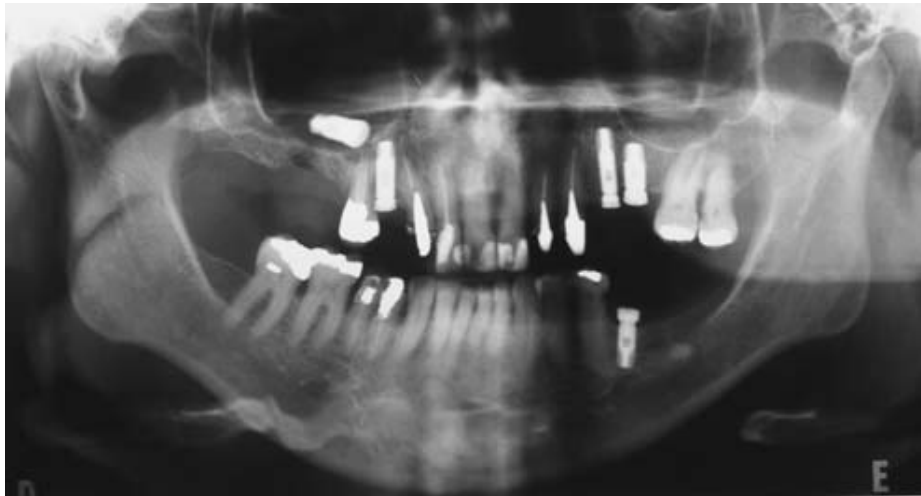


Fig. 9. Desplazamiento de implante al seno maxilar.²⁴ Fuente: Kluppel.

3.1.4 Exéresis de quistes y neoplasias benignas.

Durante la eliminación de este tipo de patologías, ya se sea por medio de exéresis, curetaje o extirpación radical de la lesión, de acuerdo con la localización, extensión y la relación con estructuras cercanas, así como el desconocimiento de la región, durante el procedimiento quirúrgico se puede provocar la comunicación entre el seno maxilar y la cavidad bucal.²⁵

3.1.5 Exéresis de neoplasias malignas.

Algunos tratamientos relacionados con las lesiones tumorales, como la radioterapia y la braquiterapia, pueden producir osteorradionecrosis y esta, a su vez una comunicación bucosinusal, debido a la destrucción de tejido por la irradiación.^{1, 26}



3.2 Relacionadas a patologías infecciosas y óseas.

Pueden ser de origen infeccioso (osteomielitis) y aquellas relacionadas con enfermedades óseas (enfermedad de Paget y osteoporosis).

3.2.1 Osteomielitis.

El establecimiento de un proceso infeccioso óseo, puede ocasionar la destrucción amplia del hueso maxilar, debido a la necrosis del tejido, produciendo sequestros óseos con pérdida de sustancia, provocando la pérdida de continuidad entre la cavidad bucal y el seno maxilar.⁷

3.2.2 Osteoporosis.

Dentro de un procedimiento quirúrgico, como la extracción, se puede llegar a producir una comunicación con el seno maxilar, debido a la fragilidad del hueso, sumado a la fuerza utilizada con los instrumentos.

3.2.3 Enfermedad de Paget.

Se caracteriza por la existencia de una proliferación ósea de gran densidad a nivel de los ápices de los molares maxilares, que al ser extraídos, producen fracturas del suelo del seno maxilar y como secuela se produce una comunicación bucosinusal.¹



3.3 Traumatismos.

Son aquellas comunicaciones que aparecen como consecuencia de la acción de una fuerza externa, de forma violenta o continua sobre la cavidad.

Se pueden distinguir:

- Fracturas alveolo-dentarias y el tercio medio facial que alcanza el seno maxilar. Son las que frecuentemente producen secuelas del tipo de las comunicaciones bucosinusales.
- Lesiones por arma de fuego. Provocan pérdida de sustancia a la estructura, produciendo vastas comunicaciones bucosinusales uni o bilateral.
- Lesiones por arma blanca y otros tipos de heridas penetrantes en el maxilar ocasionadas accidentalmente, con ciertos instrumentos como lápices, reglas, etc.¹



IV. Manifestaciones clínicas.

El cuadro clínico de una comunicación bucosinusal, guarda una estrecha relación de acuerdo con el tamaño de la perforación y el tiempo de evolución, el cual favorece la contaminación del seno, propiciando la infección.

4.1 Tamaño.

La sintomatología, puede no presentarse de manera inmediata a la perforación, en casos en los que debido al pequeño tamaño del defecto, este cierre puede darse por medio del coágulo formado después del procedimiento quirúrgico.^{1, 8}

En caso de existir pérdida de tejido blando y/o duro, el paciente manifiesta alteraciones en la ventilación (el aire se dirige hacia su mejilla), escape de alimentos líquidos y sólidos por la nariz, existe burbujeo en la herida, debido a la salida de aire por la perforación.¹

4.2 Tiempo de evolución.

Debido al tiempo de exposición del defecto (después de 48 horas), este puede cursar por un proceso infeccioso, el paciente puede manifestar supuración por la nariz, alvéolo y refiere un sabor fétido. Hay presencia de dolor continuo, localizado o irradiado a la órbita o a los órganos dentarios adyacentes, sensación de presión en la región del seno maxilar afectada, asociado a la presencia de secreción purulenta nasal.^{1, 6, 7, 27}

Cuando el cuadro, evoluciona de cuatro a seis meses, la manifestación más frecuente es el paso de alimentos a la nariz.¹



4.2.1 Sinusitis.

Es la complicación tardía más frecuente de la comunicación bucossinusal, independiente al factor etiológico desencadenante.

La larga evolución favorece la contaminación del seno y el desarrollo de una clínica con las características de sinusitis, aunque también pueden debutar así las comunicaciones cuya etiología sea la infección sinusal.¹

Consiste en la inflamación de la mucosa sinusal, y puede presentarse como:

- **Aguda.** Suele manifestarse como un episodio de empiema sinusal, el dolor es el síntoma predominante.

-Hay colección purulenta en el seno maxilar, presencia de dolor infraorbitario unilateral pulsátil que aumenta con el esfuerzo.

-El dolor evoluciona a crisis con periodos más o menos largos de ausencia de algias, es intenso y localizado en el globo ocular, mejilla y región frontal, acompañado de cefaleas difusas. Los dientes de esta zona pueden ser extremadamente dolorosos, en donde cualquier movimiento lo puede incrementar.¹

-Presencia de fiebre, mucosidad purulenta unilateral, la supuración nasal al principio puede ser acuosa o serosa, después se torna mucopurulenta.

-Obstrucción unilateral, anosmia, hiposmia y cacosmia, debida a la presencia de secreción mucopurulenta y a la inflamación de los cornetes medio e inferior, asociado con voz nasal y tos persistente.^{1,18}



- **Subaguda.** En este caso no hay síntomas de de congestión aguda, como dolor. La secreción es persistente y se asocia con voz nasal y nariz obstruida.

Es el estadio inmediato entre la sinusitis aguda y crónica, y en muchos casos continúan hasta la fase de supuración crónica.¹

- **Crónica.** Aparece tras episodios de sinusitis aguda o posterior a un sólo ataque que persistió y llegó a estadio crónico.

Se presenta:

-Cacosmia unilateral matinal.

-Algias variables, aunque pueden estar ausentes.

-Sensación de presión en el maxilar.

-Mucosidad unilateral fétida, evidente por la mañana, la cual produce obstrucción de las vías aéreas superiores.

-Espantos purulentos.

-Alteración digestiva, como consecuencia de la deglución continua de secreción purulenta.¹

4.2.2 Pólipos y fístula bucosinusal.

Los pólipos sinusales, se forman debido a la herniación de la mucosa sinusal a través de la comunicación. Se producen después de comunicaciones amplias acompañadas por una infección crónica del seno.⁷ (Fig. 10).

A medida que aumenta el tiempo de permanencia de la comunicación, el trayecto se cubre por epitelio, el cual se origina a partir de la mucosa bucal y/o sinusal, impide la cicatrización espontánea, formando así una fístula bucosinusal, la cual representa la fase más avanzada del proceso patológico.^{7, 8, 9} (Fig.11).

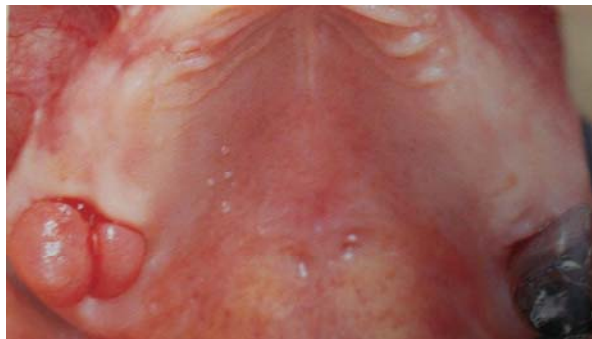


Fig. 10. Pólipo sinusal relacionado con la herniación de la mucosa sinusal a través de la CBS.⁷ Fuente: Chiapasco.

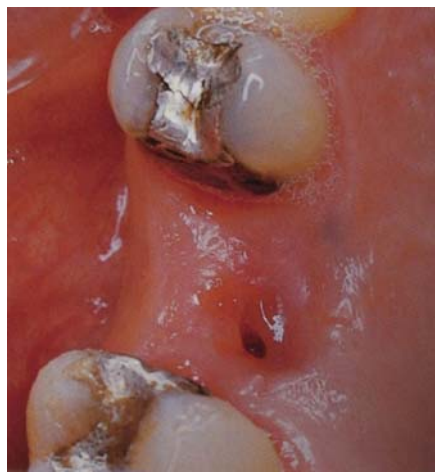

Fig. 11. Fístula bucosinusal.⁷ Fuente: Chiapasco.



V. Diagnóstico.

El diagnóstico de la existencia de una comunicación bucosinusal, se realiza por medio del interrogatorio, exploración intraoral y el estudio radiográfico.

5.1 Interrogatorio.

Va encaminado a precisar la etiología y tiempo de evolución de la comunicación bucosinusal, en donde son de extraordinaria importancia los procedimientos terapéuticos previos, como exodoncias, así como algún traumatismo. Conocer la sintomatología existente y si esta apareció a través de un proceso inflamatorio agudo, o si se desarrollo de forma subclínica o asintomática.^{1, 7, 18}

5.2 Exploración intraoral.

- **Inspección.** Se debe efectuar un exámen detallado local y regional de los tejidos blandos y de los dientes presentes en la arcada.

Cuando la comunicación bucosinusal se establece en el momento de realizar algún procedimiento quirúrgico dental, el diagnóstico intraoperatorio se realizará mediante la maniobra de Valsalva, el cual, es el método más ampliamente empleado con una sensibilidad del 52%. Consiste en comprimir los dos orificios nasales y pidiendo al paciente que trate de expulsar el aire por la nariz, lo cual aumenta la presión aérea intrasinusal. Si existe una apertura del seno, el aire saldrá por la comunicación bucosinusal produciendo burbujeo y ruido.^{1, 7, 8}



Cuando la lesión es reciente, los bordes de la perforación se mostrarán edematosos y tumefactos.^{1, 8}

Si existen fístulas de largo tiempo de evolución, se verá a través del defecto óseo un colapso de la mucosa sinusal, la cual se mostrará hiperplásica o polipoide, así como verificar la presencia de de supuración hacia el interior de la cavidad bucal e inflamación.¹

- **Palpación.** Se propone sondear el alvéolo o el trayecto posible de la comunicación. La penetración de la sonda de Browman (bordes romos) para valorar las perforaciones en el suelo del seno maxilar, es otro método válido para el diagnóstico de la comunicación con una sensibilidad del 98%. Permite recorrer el trayecto fistuloso y observar el recorrido del mismo, así como calibrar la profundidad y anchura.^{1, 7, 8} (Fig. 12).

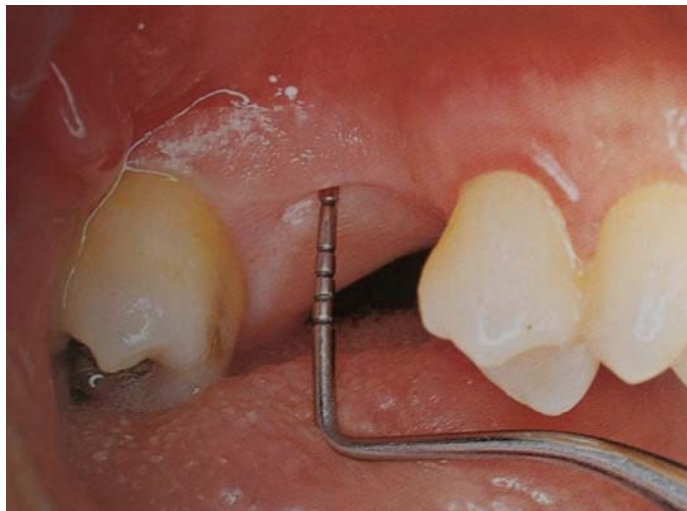

Fig. 12. Sondeo intraoral.⁷ Fuente: Chiapasco.



5.3 Estudio radiográfico.

El seno maxilar en estado no patológico, radiográficamente se observará como una zona radiolúcida, debido a que es una cavidad neumática, rodeada de una delgada capa de hueso cortical radiopaco, ésta imagen se verá alterada, si existe una comunicación con el seno maxilar, suelen observarse borramientos, debido a la acumulación de las secreciones como sangre, moco o exudado purulento.¹

Dentro del estudio radiográfico, se encuentran varias técnicas que pueden ser empleadas como auxiliares de diagnóstico.

- **Técnicas convencionales.**

La radiografía dentoalveolar y oclusal, pueden ser útil para el diagnóstico de la perforación del seno, pero no suelen revelar todos los aspectos de la membrana de recubrimiento o del septo óseo; no ofrecen una imagen de ambos senos maxilares en la misma radiografía, por lo que no se pueden realizar comparaciones entre ellos.

Lo habitual es el empleo de proyecciones extraorales, como la ortopantomografía y la proyección de Waters, en la que se puede apreciar la cavidad bucal, el seno maxilar y el trayecto de la comunicación.^{1,8}

- **Técnicas de contraste.**

La fistulografía y la endoscopia transalveolar aportan mayor información sobre el tamaño de la perforación, sus relaciones anatómicas y el trayecto fistuloso.^{1,8}



- **Tomografía computarizada.**

La tomografía computarizada permite valorar el tamaño de la fístula, las características del hueso y la mucosa circundante a la perforación, así como el origen de la lesión de la mucosa sinusal. La tomografía tiene ciertas limitaciones y no detecta láminas finas de hueso, por lo que puede sobreestimar el diámetro de la fístula.⁸



VI. Tratamiento.

6.1 Consideraciones previas.

El tratamiento a seguir, después de una comunicación bucosinusal, depende de varios factores, los cuales deben ser considerados previo a la realización del cierre de la perforación, y que ayudarán a optar por el más adecuado. Estos son:

- **Etiología.**

Sin duda alguna, el origen de la perforación, esta relacionada directamente con el tamaño y localización de ésta.

Cuando se trata de una extracción, la que provocó la comunicación, suele ser de pequeño tamaño, tratándose de un primer molar, a diferencia de un tercer molar, el cual deja un defecto de mayor tamaño, sobre todo si se encontraba impactado.

Las dimensiones del defecto, pueden ser de mayor tamaño, si existía como antecedente a la extracción, un proceso patológico que cursaba con lesión periapical o quística; o más aún, si lo que provocó la comunicación fue un traumatismo.¹

Existen 3 planos de pérdida de sustancia, los cuales deben ser reconstruidos con el tratamiento.



- **Plano profundo (mucosa sinusal).**

En las pequeñas comunicaciones, no es necesario reconstruir el plano profundo, si se puede realizar con un plano superficial suficiente, bien diseñado y suturado, puede realizarse con mucosa bucal, es el más utilizado, y consiste en la inversión de un colgajo local.¹

- **Plano intermedio (hueso maxilar).**

La reconstrucción del plano esquelético, no se realiza en la mayoría de los casos, pero cuando se trata de grandes defectos, si es recomendable su restablecimiento mediante injertos óseos u otros materiales, para el éxito de la terapéutica quirúrgica.¹

- **Plano superficial (mucosa bucal).**

La reconstrucción de este plano, es común realizarse con colgajos locales o a distancia, entre los más utilizados se encuentran vestibulares y/o palatinos; o bien los colgajos de la bola adiposa de Bichat o lengua, entre otros.¹

- **Tiempo de evolución.**

Cuanto más corto sea el periodo de tiempo entre la producción del defecto y la reparación de éste, mayor será la posibilidad de que se produzca un cierre correcto, ya que se evita la infección y la formación de una fístula bucosinusal.¹

La perforación debe ser cerrada entre 24 y 48 horas después, ya que si la lesión persiste sin tratamiento por más de 48 a 72 horas, el trayecto del defecto se epitelializa formando una fístula, ya sea aguda (2 ó 3 semanas) o crónica (más de 3 semanas).



Si existe infección en el alvéolo o en el seno maxilar, el cierre puede fracasar, tiene que resolverse primero este problema mediante la extirpación de la mucosa sinusal infectada y mantener la vía permeable del seno maxilar.¹

- **Presencia de cuerpos extraños en el seno maxilar.**

Como complicación de procedimientos quirúrgicos, pueden desplazarse fragmentos radiculares, materiales de obturación e implantes al seno maxilar, lo cual no representa una emergencia inmediata y tener que ser solucionada en el momento, debe realizarse un estudio radiográfico para conocer de manera correcta y exacta la posición en la que encuentra, ya que puede quedar atrapada entre la mucosa sinusal y la pared ósea, en este caso, se optará por realizar una reparación simple del orificio y posponer la eliminación del cuerpo extraño mediante el abordaje Caldwell-Luc.^{1, 13, 28}



6.2 Tratamiento no quirúrgico.

Dentro de este tipo de tratamiento se encuentran:

- **Cicatrización por segunda intención.**

Este tipo de tratamiento se prefiere cuando las aberturas accidentales del seno maxilar, suceden durante el procedimiento quirúrgico, y tienen un diámetro aproximado de 2 a 5 mm, lo cual con la posterior formación del coágulo, será suficiente para el cierre espontáneo del defecto. Consta del afrontamiento de los bordes de la herida inmediato a la abertura, utilizando puntos de sutura.^{8, 10, 28, 29, 30, 31} (Fig.13).

El cierre inmediato, tiene un éxito del 95%, reduce la posibilidad de contaminación del seno maxilar, evita los cambios patológicos e impide la formación de la comunicación bucosinusal.^{1, 28}

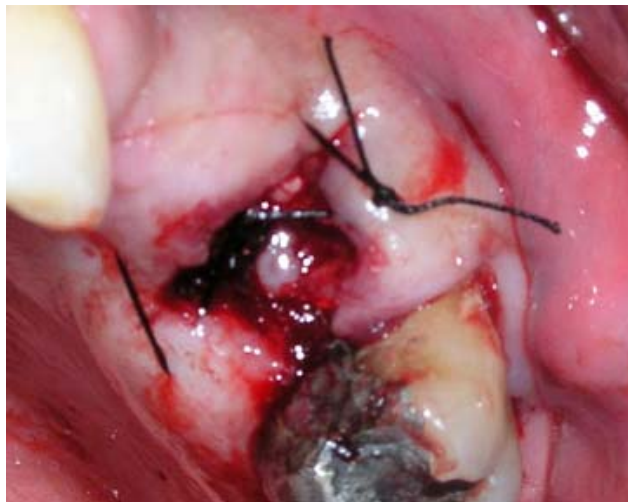


Fig. 13. Cierre de CBS por segunda intención, inmediata a la extracción.³⁰ Fuente: Gacic.



- **Sistema adhesivo de fibrina.**

Se basa en la aplicación de un sellador, cuyo principal componente es la fibrina liofilizada de origen humano. Forma un coágulo gelatinoso, elástico de color blanquecino al reaccionar con una solución de trombina, cloruro cálcico y aprotinina (antifibrinolítico), se adhiere con firmeza a la pared del defecto.¹

Se introduce una jeringa con todos sus componentes, dentro de la comunicación, unos milímetros por encima del piso del seno, con el objetivo de proteger el coágulo del paso del aire, después de 2 horas alcanza su máxima resistencia.³¹

Su efectividad es muy alta, consigue la cicatrización completa del defecto al cabo de un mes.¹

- **Prótesis obturadoras.**

Están indicadas en las perforaciones en las que no se puede realizar el tratamiento quirúrgico, debido al diámetro de las mismas, el estado de los tejidos circundantes o al estado general del paciente. El cierre de la comunicación se consigue mientras está colocado el aparato, no es un tratamiento definitivo.

Con frecuencia son utilizadas, después de la resección amplia del maxilar o del tercio medio facial, y pueden ir soportadas en dientes pilares o por implantes osteointegrados.¹



6.3 Tratamiento quirúrgico.

6.3.1 Inmediato.

Si la comunicación bucosinusal, se produce durante el procedimiento quirúrgico, se debe actuar de forma inmediata y proceder al cierre de la misma, el cierre inmediato del defecto, tiene un éxito del 95%.^{1, 28}

Se pueden utilizar diversos métodos, en donde se engloba lo que se denomina cierre a un plano, obteniendo el cierre sólo en la mucosa bucal.

Los planos intermedio y profundo, formados por el hueso y la mucosa sinusal, cierran por segunda intención gracias al coágulo sanguíneo. Cabe mencionar que este procedimiento, está contraindicado cuando hay presencia de infección, cuerpos extraños en el seno maxilar, patología quística, neoplásica, o los bordes de la herida se observan edematosos y dañados debido a la maniobra quirúrgica. En este caso la comunicación se dejará en observación de 3 a 4 semanas.¹

Dentro de este tipo de técnicas para el tratamiento, se encuentran:

- **Alveolectomía con sutura vestíbulo-palatina.**

Es el método más simple, se indica en las aberturas de pequeño tamaño situadas en la arcada dentaria. No se consigue cerrar toda la comunicación, pero se reduce su tamaño y se ayuda a la formación de un buen soporte para el coágulo.

Consiste en reducir la cortical externa del alvéolo y eliminación de los tabiques interradiculares, utilizando una fresa quirúrgica. El objetivo es conseguir una disminución en la profundidad del alvéolo, enseguida se sutura de la mucosa vestibular a la palatina, y se deja formar el coágulo.

También se propone utilizar, en grandes aberturas del seno maxilar en zonas desdentadas.^{1, 31} (Fig.14).

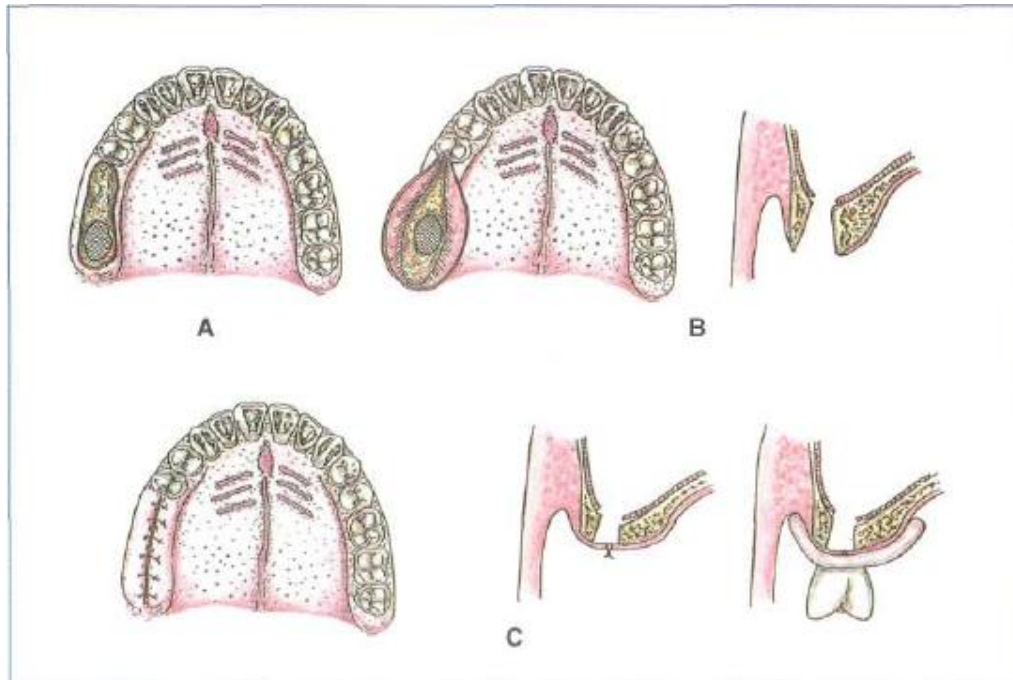


Fig. 14. Alveolotomía vestibular y palatina con sutura vestibulo-palatina. (A) Comunicación bucosinusal. (B) Reducción de las corticales vestibular y palatina. (C) Cierre borde a borde. ¹ Fuente: Gay.

- **Colgajo vestibular de avance recto.**

También conocido como técnica de Rehrmann o técnica de Wassmund.

Se realizan dos incisiones divergentes en la mucosa bucal hasta llegar al vestíbulo, se levanta el colgajo mucoperióstico y se traza una incisión transversal del periostio paralela al surco vestibular. Para asegurar condiciones óptimas de cicatrización del colgajo, la incisión debe realizarse de 3-4 mm del epitelio palatal de la comunicación, y tener una base amplia, asegura un adecuado riego sanguíneo. Por último, el colgajo vestibular se lleva sobre el borde palatino y se sutura.

Esta técnica se recomienda como tratamiento de primera elección en las comunicaciones de gran tamaño.^{1, 28, 29,30} (Fig. 15 y 16).

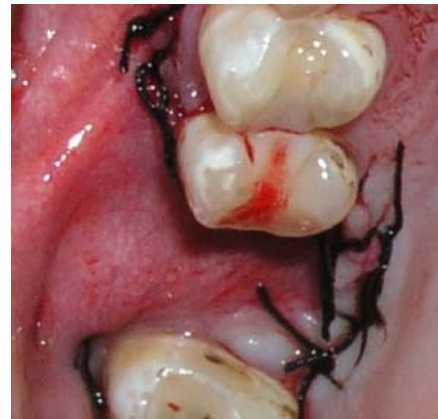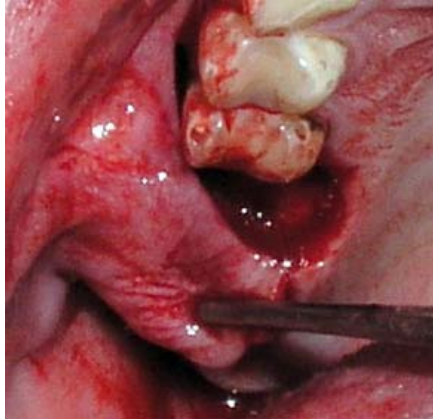


Fig. 15. Tracción de colgajo vestibular de avance recto.³⁰ **Fig. 16. Sutura del colgajo para el cierre.³⁰**

Fuente: Gacic.

- **Combinación de dos colgajos de avance recto.**

Utilizado para el cierre de las comunicaciones bucosinuales de gran tamaño situadas en la arcada dentaria. Se levantan dos colgajos, uno por vestibular y otro por palatino, consiguiendo así el cierre completo del plano bucal.

Se realiza una incisión alrededor de la abertura para eliminar el tejido blando que impide visualizar el defecto óseo, después se hacen dos incisiones, una en mesial y otra en distal del defecto, se prolongan hacia vestibular y palatino, formando dos colgajos trapezoidales mucoperiósticos, una vez levantados permiten reducir con una fresa las corticales vestibular y palatina. Por último, en la base del colgajo palatino se traza una incisión, la cual ayuda a suturar borde a borde los dos colgajos.¹

- **Colgajo palatino de avance con rotación.**

Utilizada en las perforaciones localizadas en el paladar o próximas a él en el reborde alveolar.

Se procede a eliminar el tejido blando que rodea el defecto óseo, se realiza el colgajo, a través de una incisión paralela a la línea media del paladar separada de la misma por unos milímetros, cuyo origen es la zona anterior a la unión del paladar duro con el paladar blando y se curva lateralmente hacia el lado afectado en el momento en el que alcanza la región del canino, para seguir en dirección de nuevo, hacia la zona posterior, paralela a la cresta alveolar desdentada o al margen gingival, a unos 4 mm de distancia. Se desprende el colgajo mucoperióstico del paladar, se tracciona, se rota lateralmente hasta cubrir sin tensión la comunicación y se sutura con seda de 3/0. El hueso expuesto de la zona donadora se cubre con cemento quirúrgico.

En esta técnica se debe tener cuidado de no dañar la arteria palatina posterior, que circunda por el espesor del colgajo.¹ (Fig.17).

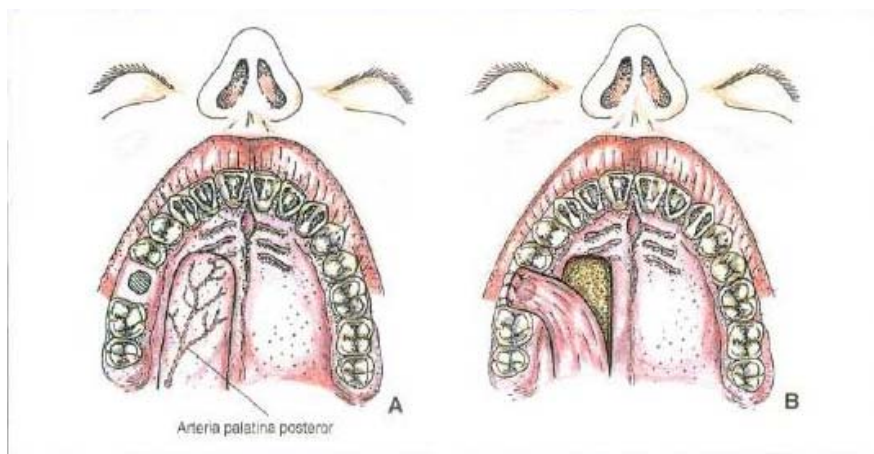


Fig. 17. Colgajo palatino de avance con rotación. (A) Diseño del colgajo. (B) Sutura del colgajo sobre la comunicación.¹ Fuente: Gay.



6.3.2 Intervención Cadwell-Luc.

Consiste en el abordaje quirúrgico del seno maxilar por vía vestibular a través de la fosa canina. Está indicada cuando hay presencia de cuerpos extraños dentro de éste o bien si cursa por un proceso infeccioso, entre otros, se realiza previo al cierre quirúrgico de la fístula bucosinusal.

El procedimiento puede realizarse bajo anestesia general o locorregional, la cual incluye la anestesia troncular del nervio maxilar, nervio etmoidal anterior y el surco gingivoyugal superior, así mismo se realiza la anestesia del meato y del cornete inferior.¹

- **Técnica.**

Se levanta el labio superior, se realiza una incisión en forma de U a través del mucoperióstico, hasta el hueso. Las incisiones verticales se hacen a nivel del canino y del segundo molar, se unen ambas incisiones con un corte horizontal en la mucosa alveolar unos milímetros por encima de la encía queratinizada o siguiendo los cuellos y las papilas interdientarias. Se desprende el colgajo mucoperióstico del hueso hasta la altura del foramen infraorbitario. Se hace una abertura en la pared ósea facial del seno por encima de los raíces de los premolares, la entrada puede ser realizada con martillo y cincel o mediante una fresa. La apertura final debe permitir la introducción del dedo índice, ser suficientemente alta, para no tocar los ápices dentales y permitir una excelente visión del seno. La extirpación de la mucosa sinusal patológica, se realiza con periostótomos y cucharillas. Se lleva a cabo la limpieza de la cavidad, un drenaje transmeático y el reposicionamiento del colgajo, suturando con puntos separados.^{1, 31} (Fig.18 y 19).

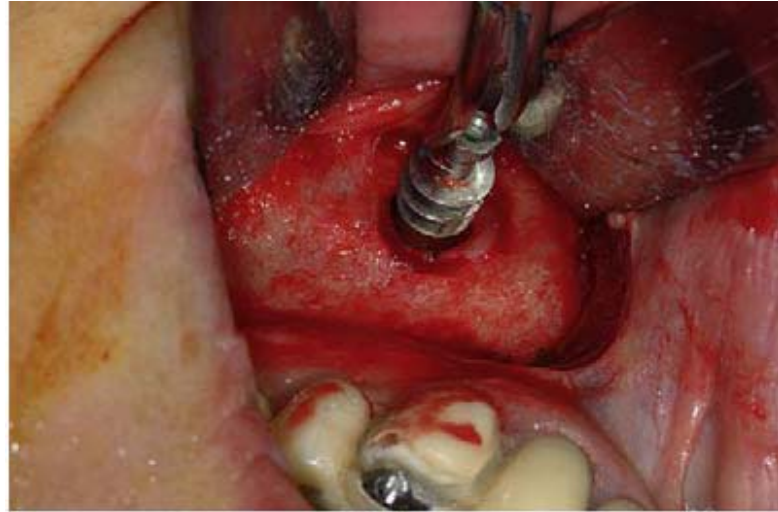


Fig. 18. Recuperación de implante, mediante técnica Cadwell- Luc.²³
Fuente: Chiapasco.

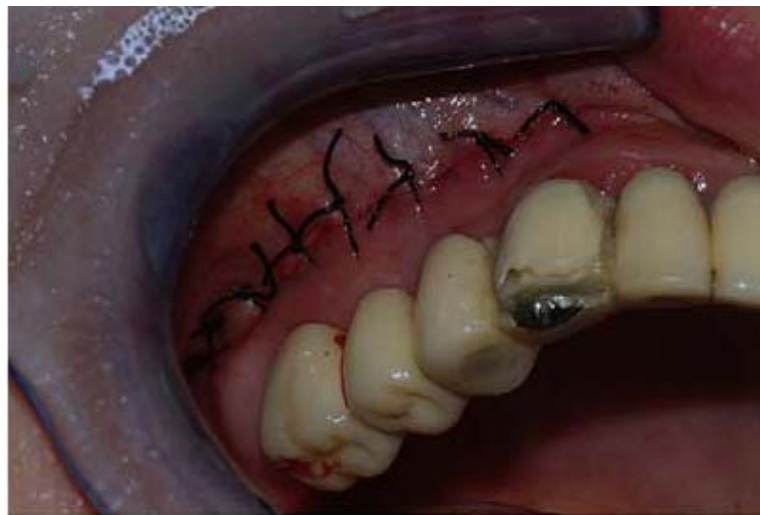

Fig. 19. Reposición del colgajo y sutura.²³ *Fuente: Chiapasco.*



6.3.3 Cirugía endoscópica funcional sinusal (CEFS).

El principal objetivo de la cirugía endoscópica, es realizar el mínimo de maniobras necesarias para tener acceso al seno, en grado tal que se alivie la obstrucción. Por lo común se extirpa parte de la apófisis unciforme para ampliar el infundíbulo, se elimina la mucosa enferma preservando la sana, establece una comunicación segura entre las fosas nasales y el seno maxilar a través del ostium.^{1, 2}



6.3.4 Tratamiento de las fístulas bucosinuales.

En el caso de la evolución a una fístula bucosinusal, ya no se espera el cierre espontáneo de la abertura y el tratamiento quirúrgico es la única solución.

Existen diversas técnicas empleadas, utilizando colgajos ya sea locales o a distancia dependiendo de las características del defecto, antes mencionadas.

- **Colgajo marginal.**

Empleado para reconstruir el plano profundo (mucosa sinusal).

Se realiza una incisión circular rodeando la fístula, a unos 5 ó 10 mm del extremo libre, y se desprende de su inserción ósea. Se afrontan los bordes vestibular y palatino, se procede a suturar con puntos invertidos empleando sutura reabsorbible de 3/0. Al tensar los nudos, el tejido se invagina hacia adentro. La mucosa bucal, se convierte entonces en el suelo sinusal y queda expuesta su cara cruenta.

Cuando el seno maxilar tenga que ser intervenido previamente, este tipo de técnica no es adecuado emplear.¹

- **Colgajos locales**

Se utilizan comúnmente para reconstruir el plano superficial (mucosa bucal) pueden ser:

- **Vestibulares.** Tiene una parte de fibromucosa gingival (encía adherida) y otra parte de mucosa libre (vestibular y yugal). Posee un buen aporte sanguíneo y los resultados suelen ser excelentes. Su desventaja es la delgadez y se requiere una manipulación cuidadosa. Están limitados cuando el colgajo se levanta sobre tejido cicatrizal provocado por intervenciones anteriores para intentar su cierre, ya que estos tejidos reducen la movilidad del



colgajo y conllevar a una mala cicatrización, al igual, no pueden ser empleados para defectos ubicados en el paladar.¹

Dentro de este tipo se encuentran:

1. Método de Axhausen. Se realiza el cierre en dos planos, es aconsejable en las comunicaciones situadas en el proceso alveolar.

La técnica consiste en preparar el colgajo marginal a través de una incisión que rodea la comunicación y suturar. Posteriormente, se traza otra incisión con origen en el ángulo distovestibular, se dirige hacia distal por el surco vestibular, con una longitud similar a la distancia vestíbulo-palatina de hueso descubierto que se quiere cubrir y después se curva hacia mesial. Se finaliza a la misma altura donde se inicio la incisión, con lo que se circunscribe un colgajo cuyo ancho es el ancho del hueso descubierto. Una vez desprendido el colgajo con su base en tejido de la mejilla, se rota noventa grados, se posiciona cubriendo el defecto y se sutura, al igual, la herida producida en el carrillo.¹

2. Colgajo vestibular de avance recto. Es el colgajo de elección para el cierre de las fístulas alveolares y vestibulares.

Se lleva a cabo de la misma forma que en el tratamiento inmediato a la comunicación bucosinusal, descrito anteriormente.

3. Técnica de Lautenschlagen. Indicada para los defectos localizados en el vestíbulo bucal no de gran tamaño.

Se procede al cierre del lado sinusal de la fístula con un colgajo marginal; después, se prepara otro colgajo desde el borde



superior de la perforación, desprendiendo la mucosa yugal de los planos subyacentes, de tal manera, que al deslizar el colgajo se cubre el defecto y se sutura al borde inferior de la comunicación.²

- 4. Colgajo yugal.** Es un colgajo de avance con rotación, formado por mucosa, submucosa y parte de tejido muscular, se requiere previamente la realización de un colgajo marginal para cerrar el lado sinusal de la abertura.

Tiene forma de rectángulo, con los dos lados mas largos paralelos entre si y a la arcada dentaria. Para cubrir el defecto, se desprende el colgajo y se rota hasta colocarlo sobre la abertura, manteniendo como pedículo el lado distal del rectángulo. Al final se suturan los bordes de la zona donadora.¹

- 5. Colgajo transversal.** Propuesto para el cierre de las fístulas situadas en el reborde alveolar desdentado, aunque se preconiza su uso para fístulas situadas en el paladar.

Para el defecto en el reborde alveolar, se trazan dos incisiones paralelas perpendiculares en el reborde. La longitud del puente de fibromucosa está limitada palatalmente por la arteria palatina, pero las incisiones por vestibular pueden extenderse hasta conseguir que el puente pueda ser levantado y desplazado lateralmente sin tensión sobre el defecto. El puente debe ser más ancho que el defecto óseo, ya que los márgenes deben descansar sobre el hueso sano. Se sutura, y la zona maxilar ósea que queda al descubierto, cicatriza por segunda intención.

Para reborde desdentado, el colgajo, se toma de lado mesial al defecto, uno de sus pedículos en el carrillo y el otro en el



paladar duro, respecto a la cresta alveolar. El grosor del colgajo debe ser el doble que el diámetro del defecto, para que a su deslizamiento dorsal, quede cubierta toda la perforación. El defecto originado en la cresta alveolar, cicatrizará por segunda intención.¹

- **Palatinos.** El tejido palatino, es menos elástico y más grueso, en comparación con el vestibular, su rica vascularización permite una buena cicatrización. Una de sus desventajas, es que tiende a encogerse cuando se elevan del hueso, su grosor y consistencia, hace difícil reposicionarlo sobre el defecto, el área denuada en el paladar, debe cerrar por segunda intención.^{1, 31}

Se encuentran:

- 1. Colgajo palatino de avance con rotación.** Empleado en el cierre inmediato de las perforaciones y en fístulas situadas en paladar o en el fracaso previo del cierre, con el uso de colgajos vestibulares.

El problema que incluye este tipo de colgajo, es la relación con la arteria palatina posterior, la cual se debe incluir en este junto con el periostio, se levanta con cuidado de no dañar el aporte vascular y evitar su necrosis. La rotación sobre la fístula, no debe ser excesiva, ya que corre el riesgo de interrumpir el riego sanguíneo.^{1, 31}

El procedimiento a seguir, es el mismo que en el tratamiento inmediato.

2. **Colgajo palatino tunelizado bajo un puente de tejido alveolar.** Es una modificación del colgajo palatino de avance con rotación, se emplea la misma técnica, a diferencia que se levanta un puente de tejido, en la zona palatina de la fístula, para permitir el paso del colgajo pediculado, rotado sobre su base, situado por debajo del mismo y se sutura.^{1, 28} (Fig. 20 y 21).

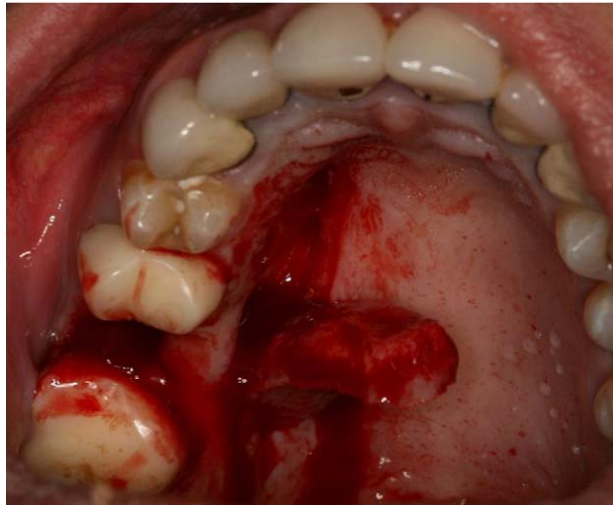


Fig.20. Colgajo palatino tunelizado.²⁸ Fuente: Yalsin.

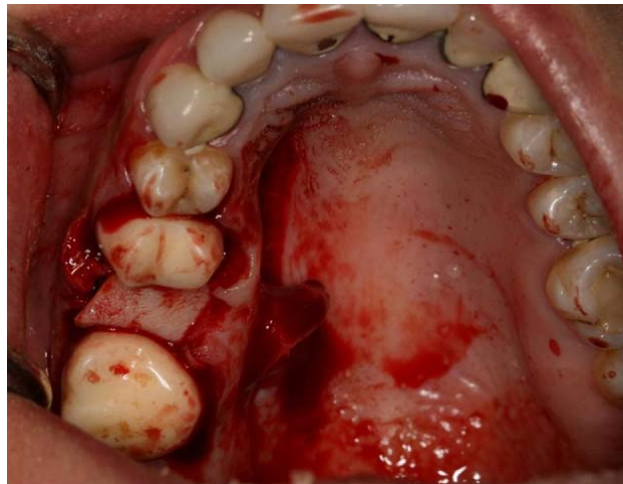


Fig. 21. Cierre de fístula bucosinusal.²⁸ Fuente: Yalsin.



3. Colgajo palatino de tejido conectivo submucoso. Indicado para cerrar fístulas en el reborde alveolar y el vestíbulo, debido a su gran elasticidad. Se diseña un colgajo de grosor completo en la mucosa palatina, se levanta y divide en dos capas, a nivel de la mitad lateral, en una capa mucosa y otra de tejido conectivo, con precaución de no dañar los vasos sanguíneos. Posteriormente, se levanta el periostio entre el colgajo palatino y la fístula, de manera que se crea un túnel por donde se introduce la capa de tejido conectivo submucoso y se sutura sobre el defecto. El colgajo, con la capa mucosa, se reposiciona y se sutura.¹ (Fig. 22).

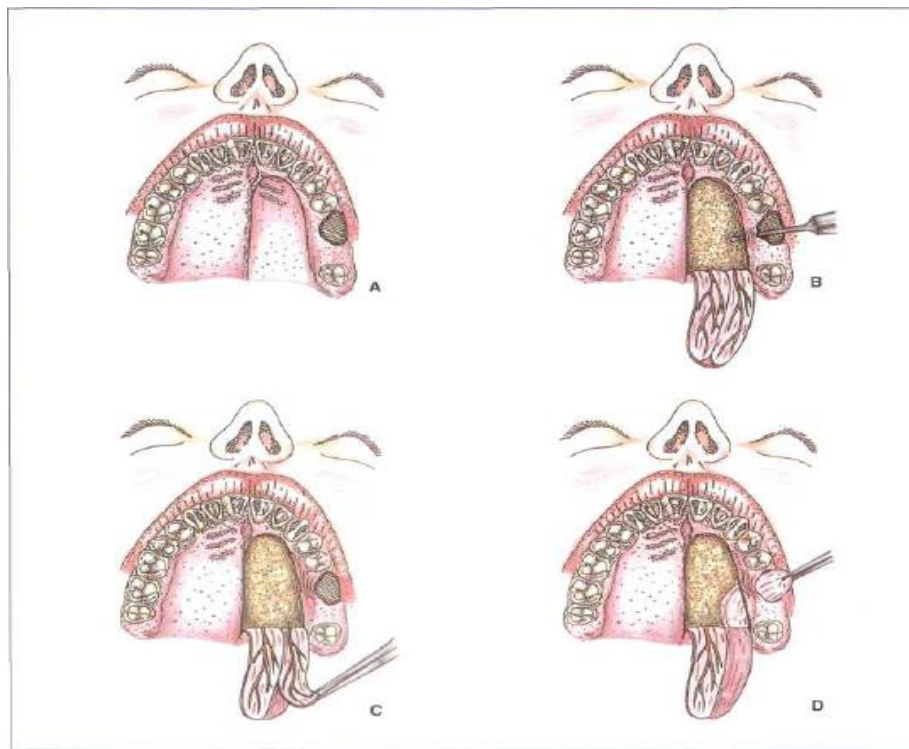

Fig. 22. Colgajo palatino de tejido conectivo submucoso. (A) Diseño del colgajo. (B) Levantamiento del colgajo de grosor completo de mucosa palatina. (C) División del colgajo palatino en dos capas. (D) Sutura de la capa de tejido conectivo sobre el defecto.¹ Fuente: Gay.



- 4. Colgajo palatino en isla.** Es utilizado en las fístulas de gran tamaño, al igual para tratar intentos fallidos anteriores con un colgajo vestibular, el éxito de este colgajo es atribuido por el excelente aporte sanguíneo.²⁸

Consiste en separar un colgajo mucoperióstico, abarcando gran parte del paladar y rotarlo hasta llegar a cubrir el defecto, manteniendo el contacto con la zona donadora a través de una pequeña base de mucosa palatina distal y de la arteria palatina mayor. La dificultad de este colgajo, es llegar a dañar el paquete vasculonervioso, y la zona que queda descubierta cicatriza de dos a tres meses.¹

- **Colgajos a distancia.**

Son utilizados cuando la perforación es de gran amplitud y no es posible cubrir con colgajos locales, entre los tejidos empleados se mencionan, lengua, la bola adiposa de Bichat, músculos buccinador y temporal.^{1, 28}

- **Colgajo de lengua.** Es utilizado debido a su gran irrigación y flexibilidad, adecuado para las grandes fístulas bucosinusales, puede realizarse de tres formas diferentes.^{1, 31}

- 1. Dorsal de grosor parcial de base anterior.** Se indica en las fístulas, en donde no se pueda tratar con éxito con colgajos locales. El diseño del colgajo con base anterior, la base suele ser de unos dos centímetros y medio o tres de ancho y la longitud debe ser la suficiente como para evitar que existan tensiones en el pedículo durante la cicatrización. Su grosor incluye mucosa dorsal de la lengua y una fina capa de tejido muscular, suele oscilar entre cinco y siete milímetros. Se levanta el colgajo, se coloca encima del defecto y sutura.



Después de tres semanas, utilizando anestesia local, se separa el pedículo de la zona receptora y se reposiciona en la zona dadora.

La ventaja del uso de este colgajo, es la gran vascularización, derivada de la arteria lingual, es adaptable y se puede colocar sin tensión en el paladar. Entre sus inconvenientes, está el sangrado excesivo durante el procedimiento.¹

- 2. Lateral de grosor completo y base anterior.** Se utiliza la longitud total de la mitad móvil de la lengua y tiene su base en la línea media de la parte anterior de la lengua.

Se realiza una incisión en la línea media sagital de la lengua por las superficies ventral y dorsal. En la zona ventral se inicia en la base del frenillo lingual y en la dorsal, en la zona de unión entre los tercio medio y posterior de la lengua. Estas incisiones se prolongan hasta 2 cm antes de llegar a la punta de la lengua, se unen las dos incisiones en el borde lateral a través de la musculatura. Seguidamente se levanta el colgajo, se sutura la zona donadora y el margen proximal del pedículo. El colgajo, se ubica sobre el defecto y se sutura. Tres semanas después, bajo anestesia general, se secciona el pedículo y el tejido remanente se vuelve a suturar en la zona dadora.^{1, 31}

- 3. Lateral de grosor completo y base posterior.** La base de este colgajo, está situada en el tercio posterior de la lengua. Se hace una incisión en la línea media sagital de la lengua por superficies ventral y dorsal, cuyo límite anterior es la zona de unión entre el tercio anterior y el tercio medio de la lengua, el límite posterior, en la zona dorsal, la mitad del tercio posterior de la lengua y en la zona ventral, la base del frenillo lingual.

Después de levantar el colgajo, y de suturar el margen proximal del pedículo, se coloca el colgajo sobre el defecto y se sutura. Tres semanas después, se interviene de nuevo para seccionar el pedículo y suturar el tejido remanente en la zona dadora.^{1, 31} (Fig. 23).

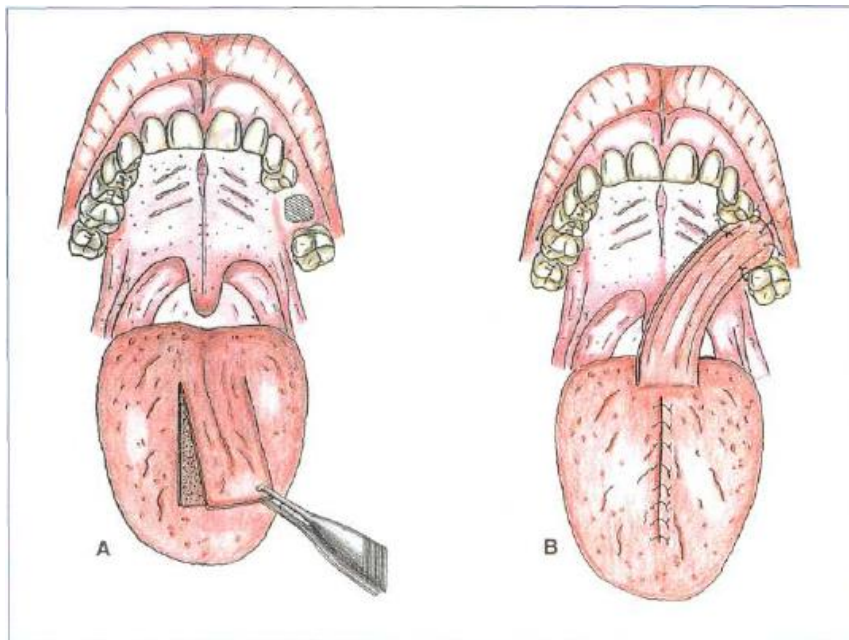


Fig. 23. Colgajo dorsal de grosor parcial de lengua de base posterior. (A) Preparación del colgajo. (B) Aspecto clínico al finalizar la intervención quirúrgica.¹ Fuente: Gay.



- **Bola adiposa de Bichat.** El uso de la bola adiposa de Bichat, para el cierre de las fístulas bucosinusales, es un procedimiento con un alto índice de éxito. Se emplea cuando el defecto de la fístula es mayor a 5 mm.³³

Se puede provocar la exposición de esta estructura, a través de una incisión en mucosa bucal desde la zona del tercer molar superior hasta el borde anterosuperior de la apófisis coronoides, para conseguir que el tejido adiposo se sitúe sobre el defecto, se tracciona a través del túnel submucoso socavado entre la incisión bucal y el margen del defecto, se cubre la perforación y se suturan los bordes palatino y vestibular, al igual que la incisión realizada para la obtención de este. Para obtener mejores resultados, el tejido adiposo debe ser suturado correctamente y sin tensión.^{1, 33, 34} (Fig. 24, 25 y 26).

Después de su colocación en el defecto, el tejido de granulación se forma en un periodo de 14 días, seguido de su epitelización completa. Por su abundante vascularización, proveniente de las arterias temporales superficiales, maxilar y facial, es considerado como un tratamiento ideal y confiable para la reconstrucción de este tipo de defectos.^{29, 31, 34}

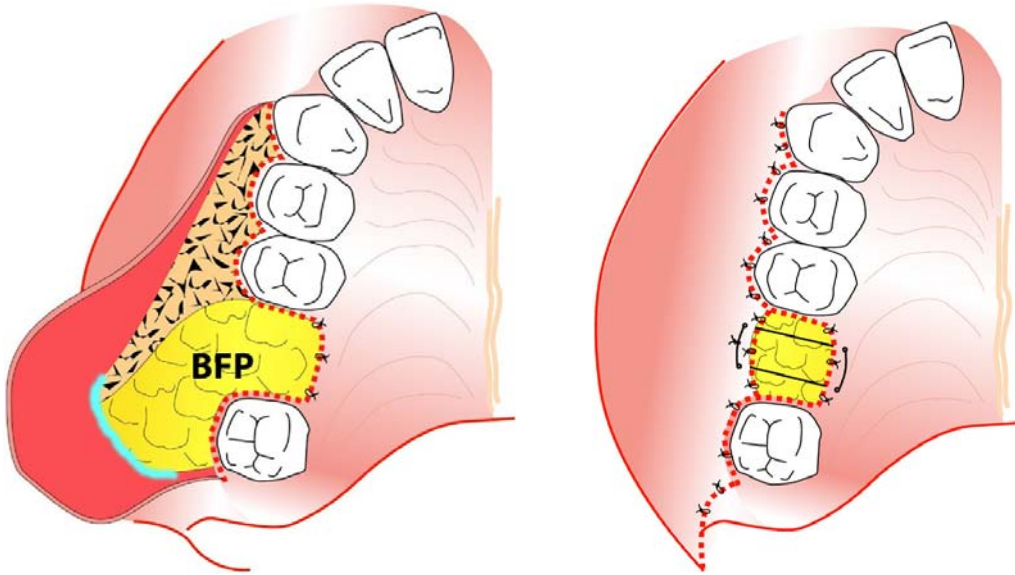


Fig. 24. Cierre de fístula bucosinusal con bola adiposa de Bichat (BFP).³⁴

Fuente: Baumann.

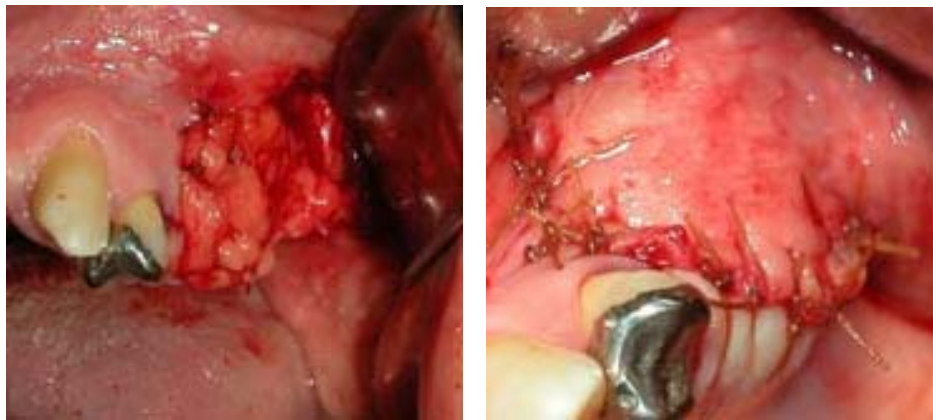


Fig. 25-26. Colocación de bola de Bichat y sutura para cierre de fístula.³⁴ *Fuente: Baumann.*



- **Colgajo miomucoso en isla de base anterior del buccinador.**
Empleado para reconstrucción de grandes defectos.

Abordaje mixto (extrabucal e intrabucal). Se mide la cantidad de tejido que se necesita para la confección del colgajo. Se diseña una incisión nasolabial, y a nivel intrabucal, se calculan los límites del colgajo y luego se marcan. Se disecciona con cuidado la arteria facial. Se ligan las ramas labial inferior, labial superior y angular de la arteria facial, de manera que la mayor parte del riego sanguíneo se distribuya al músculo buccinador. El siguiente paso, es liberar el músculo de la fascia bucomaseterina hasta el borde anterior del músculo masetero. Una vez liberado el borde anterior y lateral, se delimita el colgajo intrabucal más profundo, a través del músculo, hasta llegar a la bola adiposa de Bichat. A nivel posterior se busca la vena bucal de la vena maxilar interna y se liga, la vena facial se encuentra en los límites inferior y anterior, durante la disección del colgajo se mantiene unida al mismo.

Después de liberar todos los márgenes mucoso-musculares, se coloca el colgajo con el pedículo vascular encima de la comunicación. La sección del pedículo se puede hacer en forma segura a las tres semanas.¹ (Fig. 27 y 28).

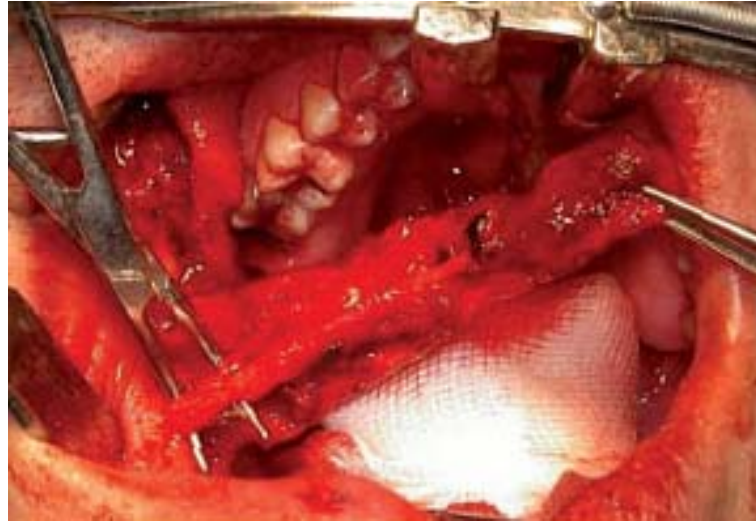


Fig. 27. Colgajo miomucoso del buccinador.⁴³ Fuente: González.

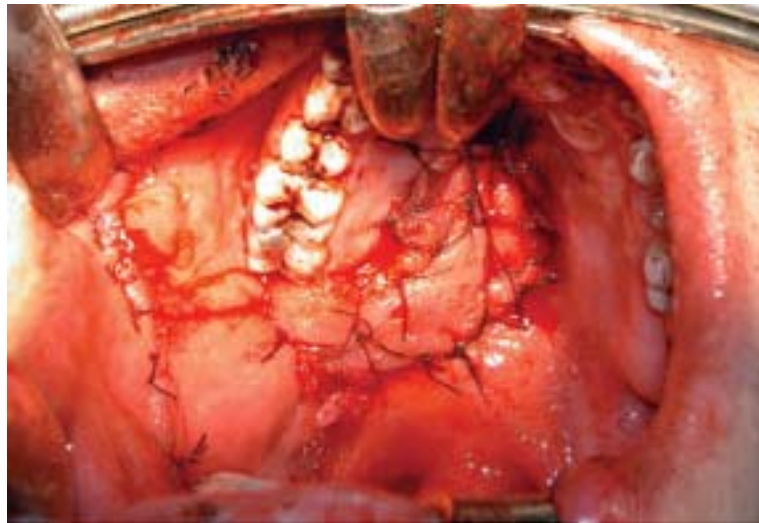


Fig. 28. Reparación del defecto en paladar.⁴³ Fuente: González.



- **Colgajo del músculo temporal.** Por lo general es utilizado para la reconstrucción del paladar después de cirugía radical por neoplasias malignas. Su fiabilidad, versatilidad y proximidad al área, lo convierten en una opción razonable para la reconstrucción de defectos de mediano y gran tamaño, que no pueden ser reconstruidos con colgajos locales.

Se prepara un colgajo formado por la mitad posterior del músculo temporal, se desplaza hacia la zona palatina y se cierra el defecto.^{1, 35} (Fig. 29).

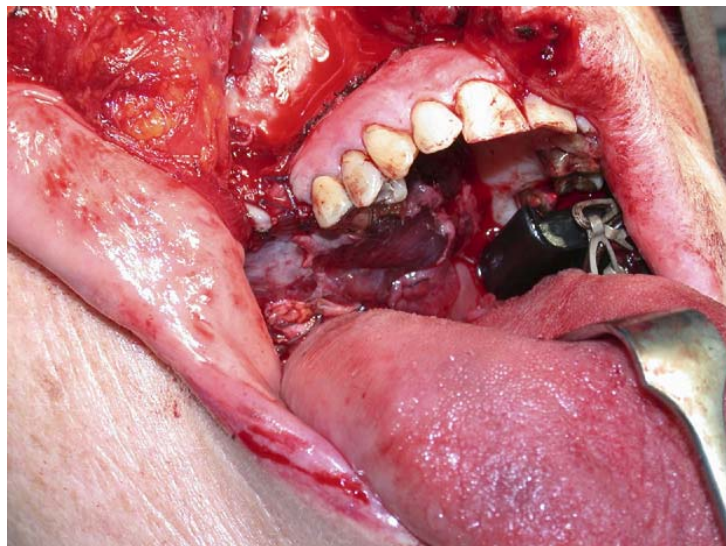


Fig. 29. Reconstrucción palatina con colgajo miofacial del temporal.³⁵ Fuente: Abu.



6.3.5 Reconstrucción del plano óseo.

Para la reconstrucción de gran cantidad de tejido óseo perdido entre el piso del seno maxilar y la cavidad bucal, se utilizan los injertos autógenos, aloplásticos u otros materiales.

- **Injerto de cresta ilíaca.** La cresta ilíaca es un excelente zona donante de injertos corticoesponjosos y esponjosos, posee la densidad celular en la esponjosa más alta del organismo. El procedimiento consiste en realizar un colgajo vestibular de avance recto, eliminar el trayecto fistuloso de la comunicación, suturar la mucosa sinusal, se coloca sobre el defecto, el fragmento de hueso de la cresta ilíaca, compuesto por tejido esponjoso y cortical, de manera que la superficie cortical quede orientada hacia el seno maxilar. De esta manera se intenta reconstruir el piso del seno, y por último, se cubre totalmente el injerto reposicionando el colgajo.^{1,19, 31,36}
- **Hidroxiapatita.** Es un fosfato cálcico compatible, utilizado en el cierre de las comunicaciones. La técnica se basa en el desplegamiento subperióstico de la mucosa que rodea el defecto óseo y en la colocación de un bloque de hidroxiapatita no porosa en la abertura, con la posterior reposición y sutura del colgajo.^{1, 31}
- **Membrana (regeneración tisular guiada).** Pueden ser colocadas de forma aislada o junto con injertos de hueso. Las membranas utilizadas para sellar los defectos de la mucosa sinusal, se interponen entre el nuevo piso del seno y el material de injerto, asegurándose que la membrana llega hasta la pared medial de este, brindando una barrera de protección.

Se utilizan preferentemente materiales reabsorbibles, como las membranas de colágeno; ejercen una acción de influencia sobre la



actividad celular la que condiciona favorece, induce y facilita la reparación de la mucosa sinusal y el cierre de la perforación.³

6.4 Terapéutica farmacológica.

La infección del seno maxilar secundaria a una perforación es poco frecuente, ya que después del trauma quirúrgico la membrana sinusal esta protegida por su respuesta inflamatoria y por la película mucosa que la recubre.

Si existe o ha existido infección, será obligatoria la administración de antibióticos pre y postoperatoriamente.

La antibioterapia se complementa con la administración de analgésicos, descongestionantes nasales y antihistamínicos.^{1, 37, 38}

6.4.1 Antibióticos.

Para el tratamiento de la sinusitis aguda y crónica de origen dental, la cual es causada por diversos microorganismos anaerobios, y por lo común se encuentra flora mixta, se requiere tratamiento con amoxicilina y ácido clavulánico o clindamicina. Otra opción es el metronidazol, si la infección es estrictamente anaerobia.¹

- **Amoxicilina + ácido clavulánico.** Pertenece a la familia de antibióticos betalactámicos, llamados así por que cuentan con un anillo molecular betalactámico en su estructura química, y se encuentra dentro del grupo de las penicilinas aumentadas, en donde la penicilina se combina con un agente que inactiva las betalactamasas que producen resistencia, las cuales constituyen el primer avance en el espectro antimicrobiano que ya se extiende a bacilos gramnegativos. Aumenta la estabilidad frente a la acidez



gástrica, mejor absorción intestinal, aumento del espectro antimicrobiano. Se administra en dosis de 250 a 500 mg cada 8 horas.^{37, 39}

- **Clindamicina.** Antibiótico semisintético del grupo de las lincosamidas, que inhibe la síntesis proteica en las bacterias susceptibles por fijación a las subunidades 50S de los ribosomas bacterianos. Se activa contra diversos microorganismos grampositivos (*Streptococcus pneumoniae*, *S. viridans*, *Staphylococcus aureus*, *S. epidermidis*, *S. albus*, *S. pyogenes*) y anaerobios (especies de bacteroides). Es el antibiótico de elección en este tipo de infecciones, se administra por vía oral, cápsulas de 300 mg, cada 8 horas.^{37,39}
- **Metronidazol.** El metronidazol actúa mediante toxicidad selectiva, contra microorganismos anaerobios y bacilos gramnegativos (bacterias y protozoarios). Su mecanismo de acción es bactericida e inhibe a los microorganismos sensibles en fase de crecimiento. Administración oral, 400 mg, tres veces al día.^{37,39}

6.4.2 Analgésicos.

Se utilizan analgésicos tipo ácido acetil salicílico, paracetamol, y dexketoprofeno.¹

- **Ácido acetil salicílico.** Es el prototipo de analgésicos no esteroideos. Tiene propiedades analgésicas, antipiréticas y antiinflamatorias. Inhibe la biosíntesis de las prostaglandinas y reduce la permeabilidad capilar. Alivia dolor leve y moderado como cefaleas, neuralgias y mialgias. Es útil en odontalgias y en postoperatorios bucodentales caracterizados por dolor de leve intensidad. Como analgésico se administra de 325 a 600 mg cada 4 horas.^{39,40}



- **Paracetamol.** Es un agente eficaz para disminuir la fiebre y aliviar el dolor somático de baja y moderada intensidad. Ambos efectos tienen relación con la inhibición de la biosíntesis de prostaglandinas producida por este medicamento, carece de actividad antiinflamatoria.

Alivia el dolor de baja a moderada intensidad, como cefalea, neuralgia y mialgia. Dosis oral, 300 a 600 mg, cada 4 a 6 horas.³⁹

- **Dexketoprofeno.** Es un AINE, derivado del ácido propiónico con propiedades analgésicas, antiinflamatorias y piréticas, inhibe la acción de COX-1, COX-2. La dosis recomendada es generalmente 12.5 mg, entre cada 4-6 horas, o 25 mg cada 8 horas. Está indicado en el tratamiento del alivio del dolor de intensidad leve y moderada, como odontalgias, intervenciones quirúrgicas, dolor asociado a procesos inflamatorios y traumatismos.⁴¹

6.4.3 Descongestionantes.

Son importantes para el tratamiento de sinusitis, reducen el edema local de la mucosa, mejoran el acceso del aire y la salida de secreciones por los orificios sinusales. Pueden administrarse en forma tópica o sistémica.

Los descongestivos locales, tienen inicio de acción rápido, varían en cuanto a la duración de sus efectos. Poseen la ventaja de aplicación directa y ser relativamente libres de efectos sistémicos; los aerosoles o gotas descongestivas nasales pueden producir congestión mucosa de rebote si se administran por más de cinco a siete días, por lo que deben evitarse en un periodo prolongado. En términos generales se prefieren aquellos de acción prolongada, como oximetazolina, la cual se administra dos veces al día.

En cuanto a los descongestivos sistémicos más usados son pseudoefedrina y fenilpropanolamina, tienen un efecto vasoconstrictor menor que los de uso tópico, pero actúan tanto sobre la mucosa nasal como sobre la de los senos



paranasales y no producen la congestión de rebote asociada con el empleo prolongado de los preparados tópicos. Por este motivo están indicados cuando se han de utilizar descongestionantes nasales durante periodos superiores a 1 semana.^{2, 38}

6.4.4 Antihistamínicos.

Los antihistamínicos compiten con la histamina para unirse a los receptores H1 de las células blanco en la mucosa respiratoria. Suprimen la vasodilatación, el aumento de la permeabilidad capilar, edema tisular y el prurito causado por la liberación de la histamina en las reacciones alérgicas; entre sus efectos colaterales producen sedación.^{2, 38}

Debido al riesgo de espesar las secreciones y producir costras que obstruyan el complejo osteomeatal, no deben administrarse para tratar sinusitis supurativa o en situaciones en que las secreciones sinusales de encuentren de por si anormalmente viscosas.

Entre los antihistamínicos utilizados se encuentra *terfenadina* (no sedante), se administra a una dosis diaria total de 120 mg, en razón de dos dosis de 60 mg o en una sola dosis una vez al día. La combinación de 60 mg de terfenadina con 60 mg de pseudoefedrina también está disponible para los casos en los que se requiere un descongestivo.^{2, 38}



6.5 Consideraciones postquirúrgicas.

Después del cierre de una comunicación o fístula bucosinusal, el éxito depende de haber realizado el tratamiento adecuado de acuerdo al tamaño, localización y tiempo de evolución, al igual de los cuidados intra y posoperatorios.

Dentro de las causas más frecuentes del fracaso del tratamiento, se encuentra la eliminación incompleta de la mucosa sinusal infectada, mala manipulación de los tejidos y materiales para el cierre.¹

Entre menor sea el periodo de tiempo entre el origen de la lesión y su tratamiento, mayor es la probabilidad de tener éxito tras el cierre.

La técnica quirúrgica debe realizarse en forma minuciosa y precisa al efectuar el cierre con colgajos, con el fin de evitar la recidiva, dentro de esta se deben tomar en cuenta los siguientes puntos:

- Diseño correcto de los colgajos y de forma atraumática. Las incisiones deben ser amplias para cubrir completamente el defecto.
- No traccionar los tejidos después de haber realizado el cierre con la sutura.
- Incluir en el colgajo todo el espesor de la mucosa bucal o de la fibromucosa palatina, hasta llegar al periostio o al hueso.
- No colocar demasiados puntos de sutura, ya que el tejido se traumatiza en exceso.
- Puede colocarse una guarda de acetato para asegurar la no abertura del colgajo, a causa de la presión intrasinusal, la cual se confecciona posterior al procedimiento quirúrgico. Debe permanecer en boca una semana como mínimo.¹



6.5.1 Indicaciones postoperatorias.

Después del cierre de la comunicación, el paciente debe seguir diversas instrucciones que favorezcan el éxito del tratamiento, como:

- Ingerir únicamente alimentos líquidos, blandos o triturados, los movimientos masticatorios deben ser suaves y limitados en frecuencia y amplitud.
- Aplicar un descongestionante nasal en la fosa correspondiente, tres veces al día, para garantizar la permeabilidad del ostium, disminuyendo las secreciones a nivel nasal y sinusal. Se pueden utilizar antihistamínicos H1, efedrina e inhalaciones nasales.
- Evitar cambios de presión entre la fosa nasal y la cavidad bucal, no sonarse la nariz y al estornudar mantener la boca abierta.¹



VII. Conclusión.

El conocimiento de las relaciones anatómicas del seno maxilar con las estructuras adyacentes, forma una parte importante dentro del área quirúrgica, ya que en las técnicas y procedimientos llevados a cabo, puede ocurrir la perforación del seno maxilar, como consecuencia de la ignorancia del operador, siendo esto considerado de origen iatrogénico.

Ciertos procedimientos realizados en el sector superior posterior, como la extracción convencional o quirúrgica, la penetración de ápices o la intrusión dental completa dentro del seno, la cirugía periapical, y colocación de implantes, sin una evaluación radiográfica previa y un diagnóstico erróneo, sin las consideraciones que la maniobra requiere, conducirán al daño de dicha estructura, interrumpiendo la continuidad entre la cavidad bucal y el seno maxilar, provocando una comunicación bucosinusal.

Una exhaustiva anamnesis y la exploración clínica, debe complementarse con el estudio radiográfico adecuado que nos brinde una mejor visión del defecto creado. La existencia de sinusitis maxilar de origen dental, está relacionada con la presencia de cuerpos extraños en el interior del seno, como resultado de maniobras dentales previas. El tratamiento de elección en estas situaciones, antes de realizar el cierre, será un abordaje Cadwell-Luc, y el legrado de la mucosa sinusal enferma.

Las perforaciones de la membrana de Schneider de pequeño tamaño, cierran de manera espontánea mediante la formación del coágulo, sin embargo, aquellas comunicaciones de mayor diámetro tienen que afrontarse para que se repare por segunda intención o bien con el uso de materiales que favorezcan la cicatrización.



Cuando la comunicación no es tratada en el momento de su creación, esta evoluciona con epitelización del defecto, y se habla entonces de una fístula, donde el tratamiento será meramente quirúrgico empleando colgajos locales o a distancia, así como otros materiales, dependiendo de la etiología, tamaño, localización y pérdida de tejido, complementado con terapia farmacológica.



Referencias bibliográficas.

1. Gay C. Berini L. Cirugía bucal. Madrid: Editorial Ergon, 1999. Pp. 340-341,687-708, 831-878
2. Dale R. Inflammatory Diseases of the Sinuses. The Otolaryngologic Clinics of North America 1993; 4: 507-567
3. Salagaray V. Lozada J. Técnica de elevación sinusal. Injerto subantral de inducción ósea. Madrid, España. Editorial Unidad de Implantología Oral y Prótesis Biointegrada. 1993. Pp. 34-35
4. Abelló P. Otorrinolaringología. España: Editorial Doyma, 1992. Pp.277-286, 351-355
5. Paparella. Otorrinolaringología. Ciencias básicas y disciplinas a fines. 2^a. ed. Buenos Aires: Editorial Medica Panamericana, 1988. Tomo I. Pp. 294-304
6. Bragado M, Berini I, Gay C. *Iatrogenic maxillary sinusitis related to implant placement: A case report*. J. Av Periodon Implantol. 2010; 22, 3: 135-145
7. Chiapasco M. Tácticas y técnicas en Cirugía Bucal. 2a. ed. Venezuela: Editorial Amolca, 2004. Pp. 94-96, 399-409
8. Rey M, Valmaseda E, Berini I, Gay C. *Incidence of oral sinus communications in 389 third molar extraction*. Med Oral Pathol Oral Cir Bucal, 2006; 11: e334-338



-
9. Pushkar M, Haitham. *Maxillary sinus disease of odontogenic origin*. Otolaryngol Clin N Am 2004; 37: 347-364
 10. Hernando J, Gallego L, Junquera L, Villarreal P. *Oroantral communications. A retrospective analysis*. Med Oral Pathol Oral Cir Bucal 2010; 15: 499-503
 11. Sharan A, Madjar D. *Correlation between maxillary sinus floor topography and related root position of posterior teeth using panoramic and cross-sectional computed tomography imaging*. Oral Surg Oral Med Oral Pathol Oral Radiol Endod 2006; 102: 375-81
 12. Sandner O. *Tratado de Cirugía Oral y Maxilofacial. Introducción básica a la enseñanza*. Venezuela: Editorial Amolca, 2007. Pp. 98-99
 13. Alling C, Helfrick J. *Impacted Teeth*. United States of America: Editorial W.B. Saunders Company, 1993. Pp. 230-231, 244, 251-252, 267-268
 14. García B, Martorell L, Martí E, Peñarrocha M. *Periapical surgery of maxillary posterior teeth. A review of the literature*. Med Oral Pathol Oral Cir Bucal 2006; 11: E146-50
 15. Oberli K, Bornstein M, Arx T. *Periapical surgery and the maxillary sinus: radiographic parameters for clinical outcome*. Oral Surg Oral Med Oral Pathol Oral Radiol Endod 2007; 103: 848-53
 16. Cohen S. *Las vías de la pulpa*. 9ª. ed. EUA: Editorial Elsevier Mosby, 2006. Pp. 749-750



-
17. Zijderveld S, Bergh J, Schulten E, Bruggenkate C. *Anatomical and Surgical Findings and Complications in 100 Consecutive Maxillary Sinus Floor Elevations Procedures*. J Oral Maxillofac Surg 2008; 66: 1426-1438
 18. Donado M. Cirugía Bucal. Patología y Técnica. 3a. ed. Barcelona, España: Editorial Masson, 2005. Pp. 617-642
 19. Navarro C. Cirugía Oral. España: Editorial Arán. 2008. Pp. 257-265
 20. Anzalone J, Vastardis S. *Oroantral Communication as an Osteotome Sinus Elevation Complication*. J Oral Implantology. 2010; 36: 231-238.
 21. Lindhe J. Periodontología Clínica e Implantología Odontológica. 5ª. ed. Buenos Aires: Editorial Medica Panamericana, 2009. Pp. 1100-1187
 22. Lamas J, Peñarrocha M, Martí E, Peñarrocha M. *Intraoperative complications during oral Implantology*. Med Oral Pathol Oral Cir Bucal 2008; 13: 239-43
 23. Chiapasco M, Felisati G, Maccari A, Borloni R, Gatti F. *The management of complications following displacement of oral implants in the paranasal sinuses: a multicenter clinical report and proposed treatment protocols*. Int. J. Oral Maxillofac. Surg 2009; 38: 1273-1278
 24. Kluppel L, Ellery S, Olate S. *Implant migration into maxillary sinus: description of two asymptomatic cases*. J Oral Maxillofac Surg 2010; 14: 63-66



-
25. Hupp R. *Cirugía Oral y Maxilofacial Contemporánea*. 5a. ed. España: Editorial Elsevier Mosby. 2009. Pp. 384-391
26. Jegoux F, Malard O, Goyenvalle E. *Radiation effects on bone healing and reconstruction: interpretation of the literature*. *Oral Surg Oral Med Oral Pathol Oral Radiol Endod* 2010; 109: 173-184
27. Felisati G, Borloni R, Maccari A, Portaleone S. *Maxillary sinusitis today: a consequence of dental and nasal disease. A case presenting with a difficult differential diagnosis*. *Minerva Stomatol* 2008; 57: 377-382
28. Yalsin S, Öncü B, Emes Y, Atalay B. *Surgical treatment of oroantral fistulas: a clinical study of 23 cases*. *J Oral Maxillofac Surg* 2010; 69: 333-339
29. Abuabara A, Cortez V. *Evaluation of different treatments for oroantral/oronasal communications: experience of 112 cases*. *Int. J. Oral Maxillofac. Surg.* 2006; 35: 155-158
30. Gacic B, Todorovic L, Kokovic V, Danilovic V. *The closure of oroantral communications with resorbable PLGA-coated B-TCP root analogs, hemostatic gauze, or buccal flaps. A retrospective study*. *Oral Surg Oral Med Oral Pathol Oral Radiol Endod* 2009; 108: 844-850
31. Visscher S, Minnen B. *Closure of Oroantral Communications: A Review of the Literature*. *J Oral Maxillofac Surg.* 2010; 68: 1384-1391



32. Breinbauer H, Contreras J, Namoncura C. *The Caldwell-Luc procedure in the last 16 years: A review of its clinical indications*. Rev. Otorrinolaringol. Cir. Cabeza Cuello. 2008; 68: 247-257
33. Allais M, Maurette P, Rodríguez J. *Uso del injerto pediculado de cuerpo adiposo bucal para el cierre de comunicaciones bucosinusales. Análisis de 10 casos*. Acta Odontológica Venezolana 2009; 47 vol. 3: 1-6
34. Baumann A, Russmueller G, Poeschl E, Klug Clemens, Ewers R. *Closure of Oroantral Communications Whith Bichat´s Buccal Fat Pad*. J Oral Maxillofac Surg 2009; 67: 1460-1466
35. Abu- El I, Leiser Y, Liberman R, Peled M. *The use Temporalis Myofascial Flap in Oral Cancer Patients*. J Oral Maxillofac Surg 2010; 68: 578-583
36. Villa L. *Técnica de injerto del seno maxilar y su aplicación en odontología*. Barcelona, España: Editorial Masson, 2006. Pp. 78,85
37. Drobic L. *Tratamiento antimicrobiano*. 3ª. ed. Madrid. Editorial Ergon, 2002. Pp. 217-219, 313-314, 293-295, 441-442
38. García JA, García JE. *Diagnóstico y tratamiento antimicrobiano de las sinusitis*. Rev. Acta otorrinolaringol Esp 2003; 54: 449-462
39. Rodríguez R. *Vademécum Académico de Medicamentos*. 4ª. ed. México. Editorial Mc Graw Hill, 2005. Pp. 5-6,12-13, 54-55, 171-172



-
40. Torres H. Farmacología y Terapéutica odontológica. 2ª. ed. Colombia: Editorial Amolca, 2005. Pp. 164-172, 301-330.
41. Parrilla P, Jaurrieta J. Cirugía AEC. 2a. ed. España: Editorial Medica Panamericana, 2010. Pp. 151
42. Cortés D, Martínez R, Uribarri A. *Simultaneous Oral Antral Fistula Closure and Sinus Floor Augmentation to Facilitate Dental Implant Placement or Orthodontics*. J Oral Maxillofac Surg 2010; 68:1148-1151
43. González R, Naval R, Rodríguez F. *Colgajo miomucoso de buccinador en la reconstrucción de defectos del área maxilofacial*. Rev. Esp Cirug Oral y Maxilofac 2005; v.27 n.4:197-205