



**UNIVERSIDAD NACIONAL AUTÓNOMA DE
MÉXICO**

**FACULTAD DE MEDICINA
DIVISIÓN DE ESTUDIOS DE POSTGRADO**



INSTITUTO MEXICANO DEL SEGURO SOCIAL

**UNIDAD MÉDICA DE ALTA ESPECIALIDAD
HOSPITAL DE TRAUMATOLOGÍA Y ORTOPEDIA
"LOMAS VERDES "**

**Manejo del genu valgo mediante hemiepifisiodesis
temporal con placa "eight plate de Orthofix ®" en
pacientes de 11 a 15 años**

TESIS

**QUE PARA OBTENER EL TÍTULO DE:
MÉDICO ESPECIALISTA EN ORTOPEDIA**

PRESENTA:

Dr. Jorge Iván Prudencio Cortés

Residente 4to año de Ortopedia y Traumatología UMAE Lomas Verdes

ASESOR TEMÁTICO:

Dr. Jesús Pimentel Rangel

Médico Adscrito al Servicio de Ortopedia pediátrica
HTOLV – UMAE Lomas Verdes IMSS

ASESOR METODOLÓGICO:

Dr. Daniel Luna Pizarro

Maestro en Ciencias, SNI, Jefe de División en Investigación
Médica UMAE, CMN Siglo XXI

NAUCALPAN DE JUÁREZ, ESTADO DE MÉXICO MARZO 2011



Universidad Nacional
Autónoma de México

Dirección General de Bibliotecas de la UNAM

Biblioteca Central



UNAM – Dirección General de Bibliotecas
Tesis Digitales
Restricciones de uso

DERECHOS RESERVADOS ©
PROHIBIDA SU REPRODUCCIÓN TOTAL O PARCIAL

Todo el material contenido en esta tesis esta protegido por la Ley Federal del Derecho de Autor (LFDA) de los Estados Unidos Mexicanos (México).

El uso de imágenes, fragmentos de videos, y demás material que sea objeto de protección de los derechos de autor, será exclusivamente para fines educativos e informativos y deberá citar la fuente donde la obtuvo mencionando el autor o autores. Cualquier uso distinto como el lucro, reproducción, edición o modificación, será perseguido y sancionado por el respectivo titular de los Derechos de Autor.

Dr. Juan Carlos de la Fuente Zuno

Titular de la UMAE: Hospital de Traumatología y Ortopedia Lomas Verdes.

Dr. Federico Cisneros Dreinhofer

Director de Educación e investigación en Salud y Profesor Titular del Curso Universitario

Dra. María Guadalupe del Rosario Garrido Rojano

Jefe de División de Educación en Salud

Dr. Jesús Pimentel Rangel

Médico Adscrito al servicio de Ortopedia pediátrica.

Dr. Daniel Luna Pizarro

Maestro en ciencias Médicas, SNI, Jefe de División de Investigación en Salud

Dr. Jorge Iván Prudencio Cortés.

Médico Residente de la Especialidad de Ortopedia y Traumatología

Agradecimientos:

- A mis asesores, sinodales y maestros, que brindaron parte de su tiempo para la revisión y corrección del presente trabajo.

- A Laura, por su paciencia y comprensión, sin dejar a un lado los ánimos interminables y el apoyo incondicional.

... lloraremos y el llanto será risa,
sufriremos y el sufrir una canción,
callaremos nuestros nombres,
borraremos los deseos,
quemaremos las palabras
en esa dulce canción.
Fumando nuestros labios,
bebiendo nuestro amor,
susurrando los gritos,
saboreando el final,
recordaremos, lo que el tiempo
no nos dio...

Corcobado

ÍNDICE GENERAL

PÁGINA

1. Resumen.....	1
2. Antecedentes.....	3
3. Objetivos.....	8
4. Material y Métodos.....	8
5. Resultados.....	10
6. Discusión.....	11
7. Conclusiones.....	13
8. Bibliografía.....	14
9. Anexos.....	16

RESUMEN:

Objetivo: Evaluar los resultados del manejo quirúrgico con placa “eight plate de Orthofix”® del genu valgo de la rodilla en paciente de 11 a 15 años.

Material y métodos: Se trata de un estudio observacional, retrospectivo y transversal, realizado en el periodo comprendido de marzo de 2008 a junio de 2009, en el Hospital de Traumatología y Ortopedia “Lomas Verdes”, con pacientes con el diagnóstico de genu valgo, captados en la consulta externa del servicio de Ortopedia pediátrica y manejados mediante hemiepifisiodesis temporal con placa “eight plate de Orthofix”®. Se realizó búsqueda en los expedientes clínicos, del ángulo femorotibial medido en el control radiográfico y la distancia intermaleolar durante la consulta externa, previo a la cirugía y evaluados a los 6, 12 y 18 meses posoperatorios.

Resultados: Se evaluaron 11 pacientes. La distribución por género correspondió a 5 pacientes del sexo femenino y 6 pacientes masculinos. Con edad promedio de 12.09 años. El lado afectado correspondió a 5 pacientes para el lado derecho y 6 para el izquierdo. El ángulo femorotibial promedio antes de la cirugía fue de 14.84° y a los 18 meses fue de 5.36°. La distancia intermaleolar promedio antes de la cirugía fue de 14 cm. y a los 18 meses fue de 4.64 cm.

Los resultados muestran que existe una disminución de la distancia intermaleolar y el ángulo femorotibial presentes en genu valgo al ser manejado mediante hemiepifisiodesis temporal con placa “eight plate de Orthofix”®, por lo que puede considerarse como una alternativa de tratamiento para la corrección de la deformidad de genu valgo.

Aclaración: Los autores no recibieron recursos o estímulos de índole alguna en apoyo a su investigación o para la preparación de este trabajo

Palabra clave: genu valgo, hemiepifisiodesis temporal, placa “eight plate de Orthofix”®.

ABSTRACT:

Objective: To assess the results of surgical manage with “Orthofix’s eight plate”® of genu valgum in patients from 11 to 15 years old

Methods: This is an observational, retrospective and transversal study, performed in the period between March 2008 and June 2009 in “Hospital de Traumatología y Ortopedia Lomas Verdes” hospital. With patients with the diagnoses of genu valgum, from the clinical examination of the Pediatrics Orthopedics department, treated by temporal hemiepiphysiodesis with “Orthofix’s eight plate”®. We made a research on the medical records of the tibiofemoral angle measured in the radiographic control and the intermalleolar separation, during the clinical examination before the surgery and 6, 12, and 18 months after the surgery

Results: Eleven patients were evaluated Sex distribution was 5 female and 6 male. The average age was 12.09 years. The patient’s affected side was 5 for the right and 6 for the left. The average tibiofemoral angle was 14.84° and to the 18 months was 5.36°. The intermalleolar separation was 14 cm. and to the 18 month was 4.64 cm.

Disclosure: The authors did not receive any outside funding or grants in support of their research for or preparation of this work.

Keywords: genu valgum, temporal hemiepiphysiodesis, Orthofix’s eight plate®, guided growth

INTRODUCCIÓN:

Genu valgo: Deformidad en la que las extremidades inferiores a nivel de la rodilla presentan un desplazamiento medial, de forma que las rodillas se juntan, chocando cuando camina el individuo, quedando los tobillos muy separados⁽¹⁾.

Staheli lo define, como una deformidad de la rodilla por fuera del límite normal mayor a dos desviaciones estándar ⁽²⁾, con desplazamiento interno de la rodilla, el eje longitudinal del fémur está en aducción y el de la tibia en abducción formando entre los dos un ángulo abierto hacia fuera. ⁽³⁾

Esta deformidad es predominante en el sexo femenino. Las angulaciones frecuentes durante la infancia son fisiológicas y patológicas, dentro de este grupo, están las metabólicas (el raquitismo y osteodistrofia renal, la osteogénesis imperfecta, obesidad, artritis reumatoide juvenil y como consecuencia de problemas infecciosos a nivel de la metáfisis), las de origen traumático en el joven y adolescente (secuelas de lesiones fisarias en la metáfisis distal del fémur o proximal de la tibia y consolidaciones viciosas) y las producidas por trastornos degenerativos, las cuales se observan con mayor frecuencia en el adulto de la tercera edad^(3,4). Las dos últimas no se mencionaran en el presente trabajo.

Existe un curso natural de la alineación angular de la rodilla, un patrón de crecimiento que va de el genu varo al genu valgo. Los neonatos y lactantes menores pasan por un varo fisiológico existente en el momento del nacimiento (hasta 15°), el cual se corrige y sobrepasa a valgo aproximadamente a los dos años de edad, el valgo aumenta hasta los 10° aproximadamente (en promedio a los 3 años y medio de edad).

De ahí en adelante el *ángulo tibiofemoral fisiológico* disminuye paulatinamente hasta alcanzar los valores normales del adolescente de 5 a 9° en la mujer y de 4 a 7° en el hombre. Solo un 2% de los niños varones presentan un valgo significativo. ⁽²⁻⁸⁾

Clínicamente, la evidente deformidad en valgo de la rodilla, puede coexistir con dolor en la cara posterior de la pierna y anterior del muslo, con subluxación patelofemoral por una alineación inadecuada del mecanismo extensor, lo cual puede contribuir a un deterioro del cartílago articular patelofemoral y posteriormente a una artrosis degenerativa ^(2, 3,9).

Durante el examen físico, con las extremidades pélvicas del paciente descubiertas de los muslos hacia abajo, debe ser realizado de pie, solicitando que coloque las rodillas juntas y en extensión y las rótulas apuntando al frente. En este momento se puede evaluar la relación de los ejes anatómicos de la pierna y el muslo (*ángulo tibiofemoral*) ^(2,3,9), así como la distancia intermaleolar, la cual es otra forma de calcular el grado de valgo de las rodillas, los valores superiores a diez centímetros son anormales en los niños por arriba de los 11 años y en las niñas de los 13 años. ^(6, 8,10).

Posteriormente, con el paciente sentado y sin apoyar sus pies, se evalúa la presencia o no de un componente de torsión tibial, también deberán explorarse la fuerza muscular del cuádriceps y de los músculos isquiotibiales, así como los arcos de movilidad de la rodilla ^(2,3,9).

Sin embargo, pueden existir variaciones debido a la dificultad de localizar puntos de referencia para su medición, principalmente en el *ángulo tibiofemoral*. ⁽¹⁰⁾

Se deberá solicitar una imagen radiográfica en la misma posición de evaluación clínica en un chasis 14x17 pulgadas asegurándose que el paciente está de pie y descalzo y las rotulas apuntando hacia enfrente, en dicha imagen es que se realizaran las mediciones del *ángulo tibiofemoral* y se debe complementar con imágenes laterales correspondientes de ambas

rodillas, como lo describe Salenius y cols. Y se evalúan las características metaepifisarias distales del fémur y metaepifisarias proximales de la tibia de donde se podrá definir a expensas de que hueso puede ser la deformidad. ^(6,7).

Una alternativa para esta evaluación, consiste en la toma de una imagen fotográfica del paciente y la medición individual de los ángulos correspondientes, para seguimiento evolutivo del tratamiento indicado, como lo refiere en su estudio Stahely y Heat ⁽⁸⁾. Sin embargo, tiene la desventaja de que no brinda información de las características de la fisis.

Los valores normales en niños entre los siete y once años de edad oscilan entre 4 a 7° y en mujeres de las mismas edades es de 5 a 9° y la distancia intermaleolar normal en el varón es de 2.5 a 5 cm, y en la mujer menos de 10 cm. Siempre será importante considerar la evolución de dicho ángulo en las diferentes etapas del crecimiento hasta la adolescencia. ^(3, 6, 8,)

Se ha descrito modificaciones en el calzado y férulas de uso nocturno en aluminio y cuero o material conformado en hipercorrección (férulas tipo sirena), cuyos resultados suelen ser satisfactorios en niños menores de 7 años y siempre cuidando una posible lesión capsuloligamentaria a nivel de la rodilla. ⁽³⁾

Howort refiere que niños mayores de 10 años, con una distancia intermaleolar mayor a 7.5 cm. no mostrarán corrección espontánea, por lo que recomienda el manejo quirúrgico si dicha distancia es de 7.5 a 10 cm. ⁽¹⁰⁾.

El manejo quirúrgico depende de las expectativas de la maduración ósea, la cual puede ser determinada por: las comparaciones con el atlas de Greulich y Pyle, la aplicación del método de Tanner-Whitehouse. ⁽¹¹⁾

Hay que considerar que de acuerdo a Green y Anderson, entre los 10 y 15 años de edad, en promedio, el 71% del crecimiento femoral total se producirá a nivel de la fisis distal, en tanto que el 57% del crecimiento tibial total ocurrirá en la fisis proximal de dicho hueso, en términos generales, en la zona distal de fémur se producirá un crecimiento de 1 cm. al año y en la zona proximal de la tibia de 0.6cm. Lo que nos ayuda a decidir la opción de de tratamiento más adecuada. ⁽³⁾

La predicción de la talla puede ser de utilidad para la decisión del tratamiento, de acuerdo a la percentila en la que se ubique el paciente a los 2 y medio años de edad, la talla final corresponderá a dicha percentila, de tal forma que si una niña a los dos años y medio mide 95 cm. Ubicándose en la percentila 75 según las tablas de peso y talla de Ramos Galvan, a los 14 años medirá 160 cm.

Otra manera de establecer la proyección del crecimiento es el promedio de la estatura de los padres mas el 5 a 10% para la mujer y mas el 7.5 a 12% para el varón, de tal forma que en un paciente varón cuya madre mida 158 cm y su padre 170 cm su proyección de crecimiento será 176 cm. Todo lo anterior está sujeto a factores genéticos, constitucionales y demográficos. ⁽¹²⁾

Dicha decisión es en base a la proyección de crecimiento y las características radiográficas propias de la lesión del paciente, sin embargo, autores como Pistevos y Duckworth mencionan para fines practicos, que la hemiepifisiodesis temporal se debe realizar en la superficie medial de la fisis distal de fémur o fisis proximal de la tibia, en pacientes con edad promedio de 11.5 años, con distancia intermaleolar de 12.5cm. ⁽¹³⁾

En niños mayores, hombres o mujeres o con una distancia intermaleolar mayor a 12.5 cm, o bien, con cierre de fisis, la opción será una osteotomía

OSTEOTOMÍA

Está indicada en pacientes que han alcanzado, o están por alcanzar, la madurez esquelética; tiene la ventaja de corregir deformidades de angulación y torsión ⁽¹⁴⁾.

La osteotomía puede realizarse, curviplana, de cuña de sustracción o adición según las necesidades la paciente, estos procedimientos están sujetos a complicaciones como infección, consolidación viciosa e incluso lesión neurovascular ⁽¹⁵⁾.

HEMIEPÍFISIODESIS

Numerosos autores como Phemister⁽¹⁶⁾, Blount⁽¹⁷⁾, Bowen⁽¹⁸⁾, Pistevos⁽¹³⁾, Zuegue⁽¹⁹⁾, Métaizeau⁽²⁰⁾ y Stevens^(14,20), recomiendan este método, el cual resulta eficaz a condición de que las fisis aun estén abiertas y quede suficiente crecimiento longitudinal para corregir la deformidad

Existen dos métodos de hemiepifisiodesis, los definitivos como Epifisiodesis abierta (Phemister, 1933) la cual es permanente ⁽¹⁶⁾ y los temporales como engrapado (Blount, 1949) ⁽¹⁷⁾, Epifisiodesis percutánea con uso de tornillos transfisales (Metaizeau, 1998) ⁽²⁰⁾, placa “eight plate de Orthofix” ® (Stevens, 2006), e Hinge plate de Permamedic ® ^(14,21).

Cada técnica cuenta con sus características individuales, y en todas con la posibilidad de darle seguimiento tanto clínico como radiográfico a la corrección, y en caso de ser temporal, para retiro oportuno de implante, considerando en algunas ocasiones que puede presentarse un “rebote” en el crecimiento del lado arrestado ^(3, 12, 15,18), por lo que es prudente llevar a una hipercorrección según el caso ⁽³⁾. Cabe recordar mencionar solo el inconveniente de otra intervención quirúrgica para el retiro del implante en el momento adecuado.

La hemiepifisiodesis temporal puede presentar complicaciones como imprevisibilidad del crecimiento después de extraer grapas o ruptura o extrusión de implante. ⁽³⁾

Wiemann et al, en un estudio de 63 casos, de los cuales, en 24 rodillas se utilizó placa “eight plate de Orthofix”® y en 39 grapas de Blount, reportaron una corrección anual promedio de 11.1° para la primera, lo cual supera los 9.9° obtenidos con las grapas ⁽²¹⁾.

El uso de grapas de Blount presenta mayor riesgo de lesión de la fisis ya que deben utilizarse 3 grapas, las cuales se clavan a la metáfisis y epífisis ^(3,21).

OBJETIVOS

OBJETIVO GENERAL.

- Evaluar la corrección de la deformidad angular en valgo de la rodilla, mediante métodos clínicos y radiográficos con el uso de Placa “eight plate de Orthofix”®, tratados en el servicio de Ortopedia Pediátrica del Hospital de Traumatología y Ortopedia Lomas Verdes del Instituto Mexicano del Seguro Social.

OBJETIVOS ESPECÍFICOS.

- Describir la edad, género y lado afectado de los pacientes manejados
- Describir la evolución del tratamiento utilizando medición radiográfica del ángulo femorotibial y medición clínica de la distancia intermaleolar.

MATERIAL Y MÉTODOS.

Se trata de un estudio observacional, retrospectivo y transversal, realizado en el periodo comprendido de marzo de 2008 a junio de 2009, en el servicio de Ortopedia pediátrica, en pacientes con diagnóstico de genu valgo bajo los siguientes criterios:

Criterios de Inclusión:

- Pacientes con diagnóstico de genu valgo atendido en el servicio de Ortopedia Pediátrica mediante hemiepifisiodesis temporal con placa “eight plate de Orthofix”®.
- Edad de 11 a 15 años al momento del diagnóstico.
- Pacientes derechohabientes beneficiarios.
- Pacientes de género femenino o masculino.

Criterios de Exclusión

- Paciente con genu valgo secundario a lesión fisaria, enfermedad metabólica o autoinmune
- Pacientes mayores de 15 años al momento del diagnóstico
- Pacientes manejados con implante diferente

Se realizó búsqueda de los siguientes datos en los expedientes clínicos: ángulo femorotibial medido en el control radiográfico y distancia intermaleolar, previo a la cirugía, a los 6, 12 y 18 meses posoperatorios, recopilando la información en un instrumento elaborado por los investigadores.

El implante utilizado fue la placa “eight plate de Orthofix”® preamoldada (Orthofix Srl, Verona, Italy®), se encuentra disponible en dos distintas medidas (12 mm. para tibia y 16 mm. para fémur) y utiliza tornillos canulados 4.5 mm. de diametro rosca completa, los cuales se encuentran disponibles en tres diferentes medidas (16, 24 y 32 mm de longitud).

La técnica quirúrgica consiste en: Mediante control fluoroscópico, se localiza la fisis, se realiza incisión longitudinal de aproximadamente 2 cm. Se coloca clavillo Kirschner 1.6 mm. a

nivel de la fisis, se presenta la placa “eight plate de Orthofix”®, se confirma su posición con fluoroscopio. Se colocan un clavillo guía a través de cada uno de los orificios de la placa, uno a través de la epífisis y otro a través de la metáfisis, no es necesario que en la posición final sean paralelos, se perfora con broca 3.2 mm. canulada a una profundidad de 5 mm, no es necesario labrar previamente la rosca del orificio debido a que los tornillos son autoterrajantes.

Se colocan los tornillos 4.5 mm canulados, la longitud es a elección del cirujano, se ajustan los tornillos, se toma control radiográfico, para corroborar que los tornillos no cruzan la fisis o se encuentran dentro de la articulación. Para más detalles consultar anexo I. Al corregirse la deformidad se programó fecha quirúrgica a la brevedad posible para retiro de implante.

Se realizó estadística descriptiva y de frecuencia para las variables dicotómicas, así como estadística no paramétrica con análisis bivariado con enfoque de correlación con r de Pearson, se tomó como correlación positiva todo valor cercano al 1, así como prueba de rangos de Wilcoxon para variables relacionadas de una sola muestra con diferentes valores previos y al final del estudio tomando como estadísticamente significativo valores de $p < 0.05$

RESULTADOS

Al final del estudio se evaluaron 11 pacientes los cuales se describen en Anexo III. La distribución por género correspondió a 5 pacientes del sexo femenino (45.5%) y 6 pacientes masculinos (54.5%). Un promedio de edad de 12.09 años con un rango de 11 a 14 años. El lado afectado correspondió a 5 pacientes para el lado derecho (45.5%) y 6 para el izquierdo (54.5%). (Anexo IV).

El ángulo femorotibial promedio antes de la cirugía fue de 14.84° con un rango de 11 a 18° , en la evaluación posoperatoria a los 6 meses fue de 12.09° ($p < 0.05$) con un rango de 10 a 15° , a los 12 meses fue de 9.27° con un rango de 7 a 12° , a los 18 meses fue de 5.36° ($p < 0.05$) con un rango de 3 a 12° ($p < 0.05$). La distancia intermaleolar promedio antes de la cirugía fue de 14 cm. con un rango de 11 a 20 cm. A los 6 meses fue de 11.36 cm. con un rango de 10 a 13 cm ($p < 0.05$). A los 12 meses fue de 8.09 cm. ($p < 0.05$) con un rango de 6 a 11 cm. A los 18 meses fue de 4.64 cm. ($p < 0.05$) con un rango de 2 a 11 cm. (Anexo V)

El caso número 6, paciente femenino de 14 años de edad con ángulo femorotibial de 13° y distancia intermaleolar de 11 cm. previo a la cirugía, no se observó corrección durante la evaluación a 18 meses, al final se obtuvo un ángulo femorotibial de 12° y distancia intermaleolar sin cambios. Por lo que fue manejada con osteotomía de cuña de sustracción

Se compararon las medias de las mediciones con las de la revisión subsecuente, además de la primera contra la última medición registrada, obteniendo para el ángulo femorotibial una $z = -2.952$ con una $p = 0.003$ y para la distancia intermaleolar una $z = -2.842$ con una $p = 0.004$; se detallan los resultados en anexo VI

En la correlación con r de Pearson se obtuvo una correlación positiva al comparar el ángulo femorotibial con la distancia intermaleolar obtenidas en la misma fecha de revisión, siendo a los 18 meses el valor más cercano a 1 (0.878). Se detallan los resultados en anexo VII

DISCUSIÓN

La edad y el género son variables importante en la evaluación y el tratamiento, se obtuvo una edad promedio de 12.09 con un rango de 11 a 14 años lo cual concuerda con la edad ideal para iniciar manejo con hemiepifisiodesis temporal. En comparación con otros autores, como Weimann, quien reporta 11.1 años (con un rango de 5.2 a 16.0 años), Howort reporta un

promedio de 13.2 años con rango de 11 a 16 años en hombres y un promedio de 11 años con rango de 9.5 a 13 años para mujeres.

Se encontró una corrección angular en 10 de los 11 pacientes, con un ángulo femorotibial inicial promedio de 14.82° con y un ángulo femorotibial final promedio de 4.64 con SD 2.461. Stevens publicó su experiencia de hemiepifisiodesis temporal con placa "eight plate de Orthofix"®, en la que refiere corrección exitosa de la deformidad en 32 de 34 pacientes, con una deformidad inicial de 7 a 30° . Metaizeau reporta 6 pacientes manejados con tornillos transfisales, con un promedio de 7° con un rango de $4-12^\circ$ con una corrección de 1.4 con rangos de -1 a 3° (existió sobrecorrección), en dicho estudio no se reporta la causa.

En el caso 6, que no se observó mejoría, puede explicarse debido a que se inició el manejo a los 14 años, es posible que su expectativa de crecimiento no fuera suficiente para corregir la deformidad. Zuege et al, sugieren iniciar el manejo antes de los 12 años de edad

Se encontró una corrección promedio de 5.55° a 12 meses, lo cual es menor a lo reportado por Wiemann et al, que reportaron un promedio de 11.1° , Lo cual podría explicarse debido a que el rango de edad de los pacientes es de 5.2 años a 16 años con una media de 12.1 años. Otros autores no reportan este dato.

La correlación encontrada entre la distancia intermaleolar y el ángulo femorotibial es positiva, lo que significa que los valores se comportaron forma similar, al disminuir la variable del ángulo tibiofemoral, disminuyó también la variable de distancia intermaleolar, representada por una correlación significativa ($p < 0.05$). Por lo tanto es factible que la medición de la

distancia intermaleolar pueda ser un parámetro para valorar la corrección posoperatoria del genu valgo.

CONCLUSIONES

Los resultados obtenidos en el presente estudio nos muestran que existe una disminución de la distancia intermaleolar y el ángulo femorotibial presentes en genu valgo al ser manejado mediante hemiepifisiodesis temporal con placa "eight plate de Orthofix"®, por lo que puede considerarse como una alternativa de tratamiento para la corrección de la deformidad de genu valgo.

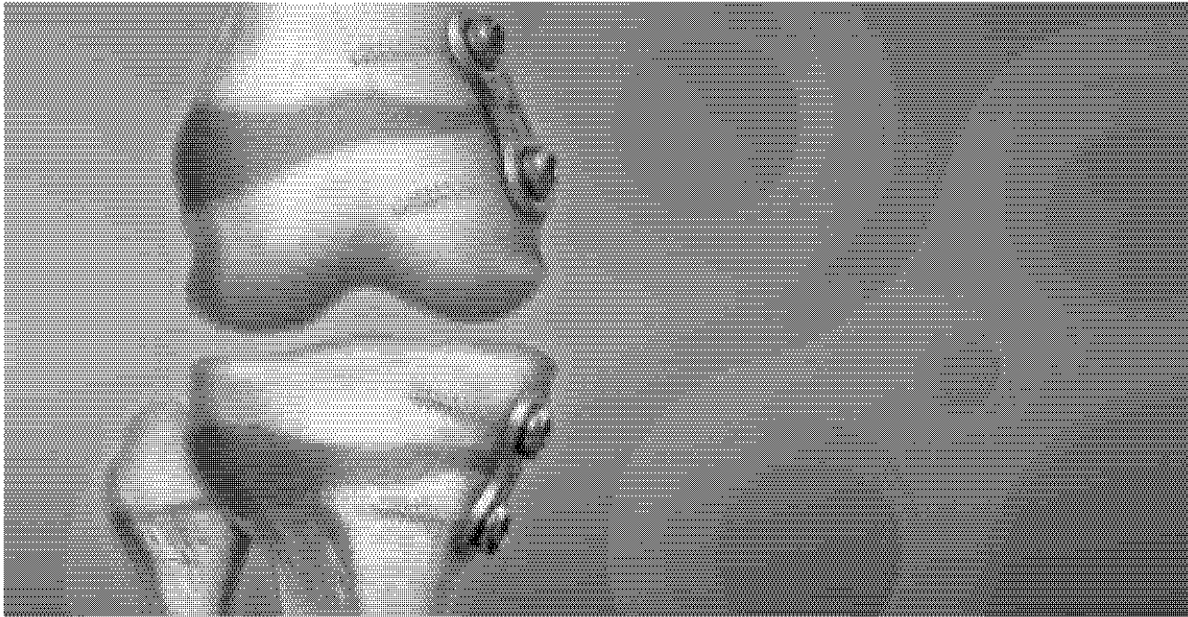
El beneficio que ofrece la placa 8 es la técnica quirúrgica mínima invasiva mediante colocación de un solo implante a través de control fluoroscópico o radiográfico disminuyendo el tiempo quirúrgico, además de que se evita el daño a la fisis mediante control fluoroscópico.

Queda abierto el presente estudio para darle un mayor seguimiento y ampliar las muestras de estudio

Referencias bibliográficas:

1. Douglas, M. A. et al. Diccionario Mosby: medicina, enfermería y ciencias de la salud. Vol 1. Ed. Elsevier España, 2003 pp 738.
2. Staheli, L.T. Ortopedia pediátrica. 1ª ed. Ed Marban; 2003 pp 80-84.
3. Tachdjian, M.O. Ortopedia pediátrica. 2 ed. Ed Nueva Editorial Interamericana; 1994. t.4:3036-52.
4. Greene, W.B. Genu varum and genu valgum in children. Instr Course Lect. 1994;43:151-9.
5. Shopfner, C.E. Coin, C.G. Genu varus and valgus in children. Radiology 1969;92: 723-32.
6. Salenius, P. Vankka, E. The development of the femorotibial angle in children. J Bone Joint Surg Am 1975;57:259-61.
7. Arazi, M. et al. Normal development of femorotibial angle in children: A clinical study of 590 normal subjects from 3 to 17 years of age. J Pediatr Orthop 2001;21:264-267.
8. Heath, C.H. Staheli, L.T. Normal limits of knee angle in White children – Genu varum and genu valgum. J Pediatr Orthop 1993;13:259-262.
9. Canale T. Tratado de Ortopedia Pediátrica. Mosby Year Book 1992.78-95.
10. Howort, B. Knock knees, with special reference to the stapling operation. Clin Orthop and Rel. 1971;77: 233-246.
11. Hernández-Rodríguez, M. Maduración ósea y predicción de talla. Bol Pediatr. 1991;32 265-272.
12. Ramos-Galván R. Somatometría Pediátrica. Arch. Invest Méd (Méx), 1975; 6 (supl I).
13. Pistevos, G. Duckworth, T. The correction of genu valgum by epiphyseal stapling. J Bone Joint Surg Br, Feb 1977; 59-B: 72 – 76.
14. Stevens, P.M. Guided growth: 1933 to the present. Strategies in Trauma and Limb Reconstruction. December, 2006;1(1):29-35.
15. Steel, H. Sandrow, R. Sullivan, P. Complications of tibial osteotomy in children for genu valgum or varum. J Bone Joint Surg Am 53:1629–1635.
16. Phemister, D. B. Operative arrestment of longitudinal growth of bones in the treatment of deformities. *J Bone Joint Surg Am.* 1933;15:1-15.
17. Blount, W. P. Clarke, G.R. Control of bone length by epiphyseal stapling: A preliminary report. *J Bone Joint Surg Am.* 1949;31:464-478.

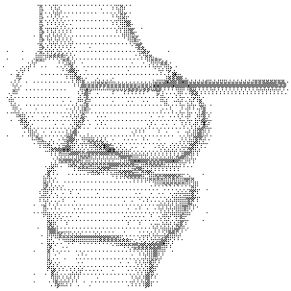
- 18.** Bowen, J.R. Leahey, J.L. Zhang, Z.H. Partial epiphysiodesis at the knee to correct angular deformity. *Clin Orthop Relat Res* Sept 1985;198:184–190.
- 19.** Zuege, R.C. Kempken, T.G. Blount, W. P. Epiphyseal stapling for angular deformity at the knee *J. Bone Joint Surg. Am.*, Apr 1979; 61: 320 - 329.
- 20.** Métaizeau, J.P.Wong-Chung, J. Bertrand, H. Pasquier, P. Percutaneous epiphysiodesis using transphyseal screws (PETS). *J Ped Orthop* 1998 ; 18 : 363-369.
- 21.** Stevens, P.M. Guided growth for angular correction: a preliminary series using a tension band plate. *J Pediatr Orthop.* Apr-May 2007;27(3):253-259.
- 22.** Wiemann, J.M. Tryon, B.S. Szalay, E.A. Physeal Stapling Versus 8-plate Hemiepiphysiodesis for Guided Correction of Angular Deformity about the Knee. *J Pediatr Orthop* July-August 2009; 29(5): 481-485.



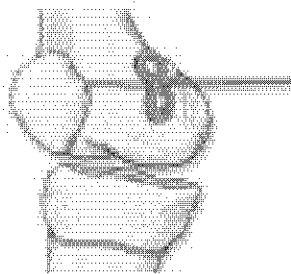
eight-Plate Operative Technique



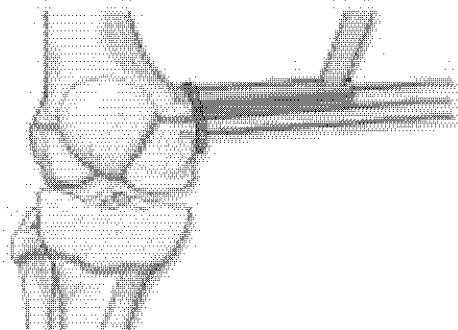
CANNULATED SCREW OPERATIVE BRIEF



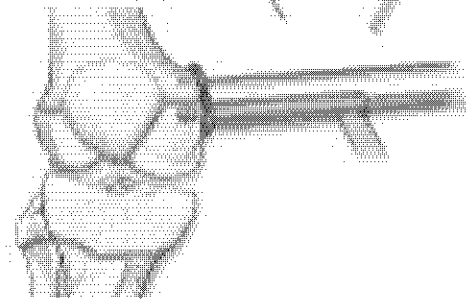
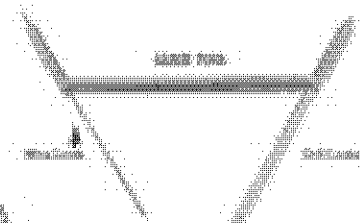
1. Insert 7.6mm localizing pin in patella and verify position with fluoroscope.



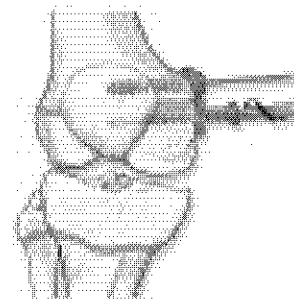
2. Apply cannulated eight-plate over pin.



3. Using the drill guide, first insert the epiphyseal guide wire, followed by the metaphyseal guide wire. It is not necessary for these two guides to be parallel; it is most important to avoid the patella. Remove the cannulated guide wire and check position with fluoroscope.



4. Drill using the drill guide and the step cannulated drill bit to a depth of 4 millimeters. First drill the epiphyseal hole, followed by the metaphyseal hole.

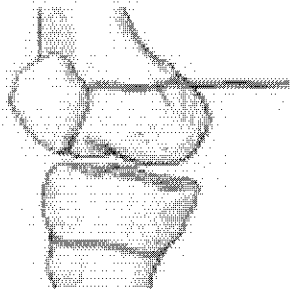


5. Insert two cannulated self-tapping screws. Continue to advance both lower screws in an alternating manner until the screws are fully seated in the plate and the plate is flush with the bone.

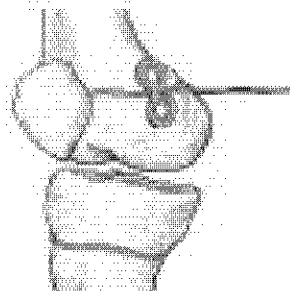
6. At this point, remove the guide wires and turn each screw one to two more turns. Note the position of the screws proximal and distal in the patella. Screws do not need to be as parallel, but should never cross the patella.

Check with fluoroscope to ensure screws are fully seated.

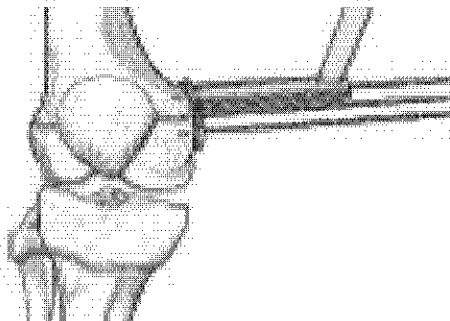
SOLID SCREW OPERATIVE BRIEF



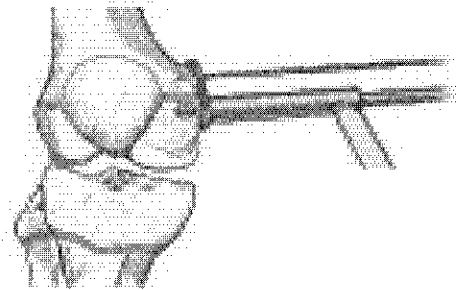
1. Insert 3.5 mm insulating pin in physis and verify position with fluoroscope.



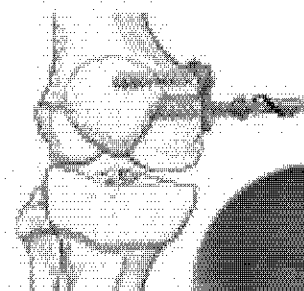
2. Apply continuous night plate over pin.




3. Using the drill guide, first insert the epiphyseal guide wire, followed by the metaphyseal guide wire to approximately the depth of the intended screws. If not necessary for these two guides to be parallel, it is more important to avoid the physis. Narrow the cortex guide wire and check position with fluoroscope.



4. Drill using the drill guide and the stop cannulated drill bit to a depth of 5 millimeters. First drill the epiphyseal hole, followed by the metaphyseal hole.



5. Narrow the guide wire in the epiphyseal hole prior to solid screw placement. Advance the solid screw into the epiphysis approximately half way.



6. Narrow the guide wire in the metaphyseal hole and advance the solid screw approximately half way before returning to the epiphyseal screw. Continue to advance both bone screws in an alternating manner until the screws are fully seated in the plate and the plate is flush with the bone.

Note the position of the screws proximal and distal to the physis. Screws do not need to be parallel, but should remain under the physis.


Check with fluoroscope to ensure screws are fully seated.

Orthofix wishes to thank Peter Stevens, M.D., Salt Lake City, Utah for his contribution to the development of this operative brief.

SCREW CADDY

4.5 mm Color Coded Concentrated Screws

Purple = 14 mm, Green = 24 mm, Light Blue = 32 mm




Color Coded Plates
Two plates per slot
Green = 7.2 mm plate
Blue = 16 mm plate

Color Coded Solid Screws
Dark Blue = 24 mm
Light = 32 mm

Measurement Guide


Non-magneted screws – all screws have dedicated holes with matching depth



Slightly recessed seat for easy grasp

Ordering information

Part No.	Alt. No.	Description	Length (mm)
GP51001	GP501	right-Plate Guided Growth Plate	12 mm
GP46001	GP401	right-Plate Guided Growth Plate	16 mm
GP51101	GP511	right-Plate Guided Growth Screw	16 mm
GP51201	GP512	right-Plate Guided Growth Screw	24 mm
GP41301	GP402	right-Plate Guided Growth Screws	32 mm
	GP502	right-Plate Solid Screw	24 mm
	GP503	right-Plate Solid Screw	32 mm
GP52001	GP520	Concentrated Drill Bit, 3.2 mm Dia.	
GP51901	GP519	Screwdriver, right-Plate 3.5 mm concentrated	
GP53001	GP530	Drill Guide	
GP54001	GP540	Extractor, 1.8 mm Dia.	
GP51001CE	GP500CE	right-Plate Guided Growth Plate kit, includes 12mm right-Plate and 24 mm screws, non-magnetic	
GP40001CE	GP400CE	right-Plate Guided Growth Plate kit, includes 16mm right-Plate and 32 mm screws, non-magnetic	
GP50001	GP500	Steel Tray Kit	
GP50101	GP501	Empty Steel-Tray	



Adult & Pediatric Deformity Correction | Fixation | Biologics | Bone Growth Stimulation | Feet & Ankle

1.800.255.3040 (Round)

www.orthofix.com

right-plate.com

© 2006 Orthofix Inc. Orthofix Inc. 02006

ORTHOFIX
Orthopedics

FORMULARIO DE RECOLECCIÓN DE DATOS

HOSPITAL DE TRAUMATOLOGIA Y ORTOPEDIA
"LOMAS VERDES"

**Corrección de genu valgo mediante hemiepifisiodesis temporal
con placa "eight plate de Orthofix"®**

Nombre y apellidos: _____

Afiliación:

--	--	--	--	--	--	--	--	--	--	--	--	--	--	--	--	--	--	--	--

Edad: _____
Sexo: a) Femenino
 b) Masculino

Rodilla afectada: a) Derecha
 b) Izquierda
 c) Bilateral

Rodilla operada: a) Derecha
 b) Izquierda
 c) Ambas

Fecha del cirugía: _____

	PREQUIRURGICO	1ª revisión	2ª revisión	3ª revisión
		Fecha	Fecha	Fecha
Ángulo femorotibial (grados)				
Distancia intermaleolar (centímetros)				

PACIENTE	EDAD (AL MOMENTO DEL DIAGNÓSTICO)	GÉNERO	EXTREMIDAD OPERADA	SITIO DE COLOCACIÓN (TIBIA O FÉMUR)
1	13	M	IZQUIERDO	FÉMUR
2	12	F	IZQUIERDO	FÉMUR
3	14	M	DERECHO	TIBIA Y FÉMUR
4	12	M	IZQUIERDO	FÉMUR
5	11	F	IZQUIERDO	TIBIA Y FÉMUR
6	14	F	IZQUIERDO	FÉMUR
7	11	M	DERECHO	FÉMUR
7	11	M	IZQUIERDO	FÉMUR
8	12	M	DERECHO	FÉMUR
9	14	M	DERECHO	FÉMUR
10	12	M	DERECHO	TIBIA Y FÉMUR

Fuente: Hojas de recolección de datos

PACIENTE	ÁNGULO PREQUIRURGICO	ÁNGULO 6 MESES	ÁNGULO 12 MESES	ÁNGULO 18 MESES	CORRECIÓN FINAL DE ÁNGULO TIBIOFEMORAL
1	14°	12°	9°	5°	9°
2	16°	12°	8°	5°	11°
3	18°	15°	10°	5°	13°
4	15°	14°	11°	5°	10°
5	14°	12°	8°	4°	10°
6	13°	12°	12°	12°	1°
7	11°	10°	8°	3°	8°
7	14°	12°	10°	5°	9°
8	16°	10°	7°	5°	11°
9	18°	14°	12°	7°	11°
10	14°	10°	7°	3°	11°

Fuente: Hojas de recolección de datos

PACIENTE	DISTANCIA INTERMALEOLAR PREQUIRURGICA	DISTANCIA 6 MESES	DISTANCIA 12 MESES	DISTANCIA 18 MESES	CORRECCIÓN FINAL DE DISTANCIA INTERMALEOLAR
1	14 cm.	10 cm.	7 cm.	4 cm.	10 cm.
2	14 cm.	11 cm.	6 cm.	3 cm.	11 cm.
3	20 cm.	12 cm.	6 cm.	4 cm.	16 cm.
4	14 cm.	12 cm.	10 cm.	4 cm.	10 cm.
5	12 cm.	11 cm.	7 cm.	2 cm.	10 cm.
6	11 cm.	11 cm.	11 cm.	11 cm.	0 cm.
7	14 cm.	13 cm.	9 cm.	4 cm.	10 cm.
7	14 cm.	13 cm.	9 cm.	4 cm.	10 cm.
8	15 cm.	10 cm.	6 cm.	4 cm.	11 cm.
9	14 cm.	12 cm.	10 cm.	6 cm.	8 cm.
10	12 cm.	10 cm.	8 cm.	5 cm.	7 cm.

Fuente: Hojas de recolección de datos

ANEXO IV

FRECUENCIA DE EDAD

EDAD				
N	MEDIA	MINIMA	MAXIMA	DS
11	12.09	11	14	1.136

Fuente: Hojas de recolección de datos

FRECUENCIA DE GÉNERO

GÉNERO		
	FRECUENCIA	PORCENTAJE
FEMENINO	5	45.5
MASCULINO	6	54.5

Fuente: Hojas de recolección de datos

FRECUENCIA DE LADO AFECTADO

LADO AFECTADO		
	FRECUENCIA	PORCENTAJE
DERECHO	5	45.5
IZQUIERDO	6	54.5

Fuente: Hojas de recolección de datos

ANEXO V

PROMEDIO DE ÁNGULO TIBIOFEMORAL				
	PREQUIRURGICO	6 MESES	12 MESES	18 MESES
GRADOS	14.84° *	12.09° *	9.27° *	5.36° *
RANGO	11-18°	10-15°	7-12°	3-12°

Fuente: Hoja de recolección de datos.

PROMEDIO DE DISTANCIA INTERMALEOLAR				
	PREQUIRURGICO	6 MESES	12 MESES	18 MESES
CENTÍMETROS	14 cm.	11.36 cm.	8.09 cm.	4.64 CM
RANGO	11-12 cm.	10-13° cm.	6-11 cm.	2-11 cm.

Fuente: Hoja de recolección de datos.

ANEXO VI

PRUEBA DE RANGOS DE WILCOXON								
	Â6m- Âpreqx	D6m- Dpreqx	Â12m- Â6m	D12m- D6m	Â18m- Â12m	D18m- D12m	Â18m- Âpreqx	D18m- Dpreqx
Z	-2.952	-2.818	-2.831	-2.829	-2.829	-2.820	-2.952	-2.842
VALOR p	0.003	0.005	0.005	0.005	0.005	0.005	0.003	0.004

Âpreqx: Ángulo femorotibial en la evaluación preoperatoria

Â6m: Ángulo femorotibial en la evaluación a los 6 meses

Â12m: Ángulo femorotibial en la evaluación a los 12 meses

Â18m: Ángulo femorotibial en la evaluación a los 18 meses

Dpreqx: Distancia intermaleolar en la evaluación preoperatoria

D6m: Distancia intermaleolar en la evaluación a los 6 meses

D12m: Distancia intermaleolar en la evaluación a los 12 meses

D18m: Distancia intermaleolar en la evaluación a los 18 meses

ANEXO VII

CORRELACION ENTRE ÁNGULO FEMOROTIBIAL Y DISTACIA INTERMALEOLAR DURANTE EL MANEJO CON PLACA "EIGHT PLATE"				
	PREQUIRURGICO	6 MESES	12 MESES	18 MESES
Correlación (r)	0.597	0.348	0.707	0.878
p	0.052	0.294	0.015	0