



**UNIVERSIDAD NACIONAL AUTONOMA
DE MEXICO**

FACULTAD DE MEDICINA
DIVISION DE ESTUDIOS DE POSGRADO E INVESTIGACION
SECRETARIA DE SALUD
INSTITUTO NACIONAL DE PEDIATRIA

**MALFORMACION ADENOMATOIDEA QUISTICA PULMONAR
CONSIDERACIONES ACERCA DEL ABORDAJE RADIOLOGICO A
PROPOSITO DE UN CASO**

T E S I S

PARA OBTENER EL TITULO DE
ESPECIALISTA EN PEDIATRIA

PRESENTA:

DR. JOSE LUIS PATIÑO GALEANA

ASESOR:



DRA. SARA ALEJANDRA SOLORZANO MORALES

MEXICO, D.F.

2010



Universidad Nacional
Autónoma de México

Dirección General de Bibliotecas de la UNAM

Biblioteca Central



UNAM – Dirección General de Bibliotecas
Tesis Digitales
Restricciones de uso

DERECHOS RESERVADOS ©
PROHIBIDA SU REPRODUCCIÓN TOTAL O PARCIAL

Todo el material contenido en esta tesis esta protegido por la Ley Federal del Derecho de Autor (LFDA) de los Estados Unidos Mexicanos (México).

El uso de imágenes, fragmentos de videos, y demás material que sea objeto de protección de los derechos de autor, será exclusivamente para fines educativos e informativos y deberá citar la fuente donde la obtuvo mencionando el autor o autores. Cualquier uso distinto como el lucro, reproducción, edición o modificación, será perseguido y sancionado por el respectivo titular de los Derechos de Autor.

INDICE

Resumen.....	1
Introducción.....	2
Material y Métodos.....	4
Discusión y Conclusiones.....	7
Imágenes.....	10
Referencias.....	23

RESUMEN

Introducción: La malformación adenomatoidea quística es una enfermedad pulmonar caracterizada por la proliferación del epitelio respiratorio en los bronquiolos terminales seguida de la formación de quistes.

Presentación del caso: Niño de cuatro días de edad que nació en el Instituto Nacional de Perinatología y fue enviado al Instituto Nacional de Pediatría para diagnóstico y tratamiento. Fue producto de un embarazo normal. En la semana 36 de gestación, se descubrió por ultrasonido una tumoración quística bilobulada en el hemitórax derecho. Se pensó que era una de las siguientes patologías: hernia diafragmática congénita, quiste broncogénico o malformación adenomatoidea quística.

La radiografía de tórax mostró una opacidad redondeada en el hemitórax derecho que desplazaba las estructuras del mediastino, el ultrasonido una masa quística multicameral. La TAC permitió valorar sus dimensiones, la presencia de niveles hidroaereos, la relación con el parénquima pulmonar adyacente y con el árbol traqueobronquial.

Discusión:La malformación adenomatoidea quística pulmonar (MAQP), ocurre en 1 de cada 5000 a 20000 nacidos vivos. El diagnóstico correcto permite dar un tratamiento específico y oportuno. El presente caso corresponde a una MAQP tipo 1.

Palabras clave: Enfermedad adenomatoidea quística, quiste pulmonar, malformaciones congénitas de la vía aérea pulmonar.

Abstract

Introduction. The Cystic adenomatoid malformation is a lung illness characterized by the proliferation of the respiratory epithelium in the terminal bronchioles followed by the formation of cysts.

Introduction of the case: Four days old infant. He was born in the Instituto Nacional de Perinatología (Perinatology National Institute) and was transferred to the Instituto Nacional de Pediatría (National Institute of Pediatrics) for the diagnosis and treatment. It was product of a normal pregnancy. In the 36th gestational week, a bilobate cyst tumor in the right hemithorax was discovered by ultrasound. It was one of the following pathologies: congenital diaphragmatic hernia, bronchogenic cyst or cystic adenomatoid malformation.

The X-ray in the thorax showed a rounded opacity in the right hemithorax displacing the mediastinum structures, the ultrasound, show a multicameral cystic mass, CAT enabled dimensions evaluation, the presence of hydroaerial levels, the relationship with the adjacent parenchyma lung and with the tracheobronchial tree.

Discussion: The cystic adenomatoid malformation in the lungs (CAML) happens in one from each 5000 to 20000 born alive. The correct diagnosis allows giving a specific and timely treatment. The present case corresponds to A type 1CAML.

Key words: Cystic adenomatoid illness, lung cyst, congenital malformation of the lung airvia.

INTRODUCCION

La malformación adenomatoidea quística pulmonar (MAQP) fue descrita por primera vez por Bartholin en 1697 y posteriormente por Chin y Tang en 1949. En 1978 Stocker estableció la clasificación anatomopatológica de la enfermedad basada en el tamaño de los quistes en tres tipos, posteriormente este autor modificó su clasificación y la amplió a 5 grupos (Cuadro 1), basándose en hechos clínicos, criterios macroscópicos y microscópicos resaltando la importancia del lugar del árbol bronquial donde presuntamente se origina el defecto. No hay predominio de raza, edad materna o predisposición familiar. Predomina ligeramente en el género femenino. Representan 25% de las malformaciones congénitas del pulmón y el 95% de las enfermedades quísticas pulmonares. (1- 3)

Ocurre un caso en cada 5000 a 20,000 nacimientos.

Las manifestaciones aparecen en el 60% de los casos durante la etapa neonatal, otro 20% entre el primero y los seis meses de edad. Puede ser asintomático y descubrirse fortuitamente en una radiografía de tórax en cualquier momento de la vida. (4,5)

En el 51% de los casos, las lesiones se localizan en el hemitórax izquierdo; 14% son bilaterales y cuatro veces más probable que sea unilobular; rara vez afecta todo un pulmón. (6)

Aunque se desconoce la causa de la MAQP, se piensa que se debe a la falta de maduración de las estructuras bronquiales durante la 5ª a 6ª semanas de gestación motivo por el cual en la actualidad se les denomina como “MALFORMACIONES CONGÉNITAS DE LA VÍA AÉREA”.

Se trata de “lesiones hamartomatosa con crecimiento de masa” en el parénquima pulmonar. Los quistes están cubiertos de epitelio columnar cuboideo bronquial, paredes constituidas por fibras elásticas y músculo liso, ausencia de glándulas mucosas y de cartílago. Como estos quistes están comunicados con la vía aérea, el líquido termina por ser reemplazado por aire y las burbujas resultantes crecen progresivamente. (7)

La malformación se ha atribuido a sobrecrecimiento de los bronquiolos entre la 7º y 10º semanas de gestación con supresión casi total del desarrollo alveolar. El diagnóstico prenatal mejora la expectativa de vida de los recién nacidos y permite ofrecer un tratamiento más oportuno. (8)

El aspecto radiológico depende del tipo patológico, edad del paciente y de la presencia de complicaciones por ejemplo una infección sobre agregada. Inmediatamente después del nacimiento la placa de tórax puede mostrar una masa con densidad de líquido, que desplaza las estructuras del mediastino. Posteriormente aparece un nivel hidroaereo de apariencia reticulada o globosa dentro de la masa.

MATERIAL Y MÉTODOS

Niña que nació en mayo 2007 en el Instituto Nacional de Perinatología (INPer); producto de la G 3, P 3, madre de 26 años. Embarazo deseado y planeado. Control prenatal mensual. En la semana 36 de gestación la madre tuvo presión arterial de 170/100 mm de Hg, motivo por el cual acudió al INPer, donde se hizo el diagnóstico de preclampsia leve. Estuvo hospitalizada dos días; se le trató con reposo únicamente. Un ultrasonido obstétrico reveló una masa intratorácica en el hemitórax derecho del producto. El diagnóstico diferencial fue malformación adenomatoide quística pulmonar (MAQP) vs. hernia diafragmática. La madre egresó en buenas condiciones. El 24/05/07 se inició el trabajo de parto en la semana 38. El parto fue eutócico de una niña eutrófica de 2790 gr. de peso y talla de 48cm. Lloró y respiró al nacer, APGAR 8/9.

APP: Estuvo hospitalizada durante 5 días; recibió cuidados generales de enfermería, hasta su traslado al Instituto Nacional de Pediatría (INP) con diagnóstico de masa quística intratorácica en hemitórax derecho.

A la exploración física recién nacida de cinco días de vida extra uterina. Clínicamente se observa tórax asimétrico a expensas de aumento del diámetro antero posterior del hemitórax derecho. Resto de la exploración sin alteraciones. Las Rx de tórax tomadas al nacimiento (*Fig. 1A, B,*) mostraron una opacidad redondeada en el hemitórax derecho con desplazamiento de las estructuras mediastinales hacia la izquierda.

En el servicio de Radiología una placa de Rx toracoabdominal (*Fig. 2.-A*) mostró que la opacidad redondeada del hemitórax derecho había sido

parcialmente sustituida por aire y se veía hiperlucida. Un ultrasonido mostró el contenido líquido, multicameral. (*Figs. 2 B-C*). La paciente evolucionó asintomática, se solicita un nuevo ultrasonido 48 h después y placa toracoabdominal en posición erecta (*Fig. 3 A*). Observando la lesión quística de aspecto bilobulado, y nivel hidroaéreo en la lesión superior, la presencia de aire se corroboró con el paciente en decúbito dorsal delimitando la pared anterior del quiste. (*Fig.3.B*). La apariencia del líquido previamente anecoico mostró la formación de nivel líquido/líquido. (*Fig. 3 C*).

Gammagrama Pulmonar en el sexto día de nacida

Pulmón izquierdo normal; pulmón derecho con lóbulo superior funcionalmente excluido (*Fig.4A*).

Tomografía axial computada 04/06/07.- Se le realizó estudio de Tomografía Computarizada multidetector (Somatom Sensation 4, Siemens) en fases simple y contrastada. Las imágenes fueron procesadas en una estación de diagnóstico (Sistema Carestream Health) obteniendo reconstrucciones tridimensionales volumétricas axiales y coronales para una mayor comprensión de la relación entre las lesiones quísticas y la vía aérea así como con el parénquima pulmonar adyacente. Fue posible localizar el origen del bronquio de lóbulo superior derecho donde se hallaba la malformación; su calibre disminuía

abruptamente a causa de la compresión ejercida por la lesión. Los bronquios de los lóbulos medio e inferior derechos se encontraban elongados, rectificadas y comprimidos medialmente al igual que sus correspondientes segmentos pulmonares (*Fig.5 A-B-C*). Se corroboraron los hallazgos del ultrasonido tales como presencia de aire (nivel hidroaéreo), lesión quística principal y otra adyacente en forma de media luna concéntrica (*Fig. 5D*).

Se decidió operar a la paciente el 11 de junio. Se realizó una toracotomía posterolateral derecha, que reveló los siguientes hallazgos: Lóbulo superior aumentado de tamaño debido a la malformación en el segmento posterior. Lóbulos medio e inferior de características normales (*Fig.6A*). Se efectuó una lobectomía superior del pulmón derecho. La niña tuvo una evolución postoperatoria satisfactoria.

Hallazgos anatomopatológicos: Lóbulo pulmonar superior derecho de forma piramidal y base triangular que mide 6.2 x 6.0 x 3.5 cm. La superficie es de color café rosado; la pleura es transparente y brillante, con áreas focales de hemorragia. La consistencia de la pieza es esponjosa. Al corte hay un quiste principal de pared trabeculada que mide 5.0 x 3.5cm con pequeños quistes en la porción más apical de su pared. El resto del parénquima pulmonar, segmentos apical y anterior que rodean a la lesión son de aspecto normal.

Diagnóstico : Malformación Adenomatosa Quística tipo I de lóbulo superior segmento posterior del pulmón derecho. (*Fig. 6B, 6C, 6D, 6E*) demostración del revestimiento epitelial cilíndrico ciliado y el componente muscular en la pared del quiste .

DISCUSION Y CONCLUSIONES

Las malformaciones congénitas de la vía aérea pulmonar llamadas clásicamente malformaciones adenomatoideas quísticas, son lesiones relativamente raras caracterizadas por el incremento de estructuras respiratorias terminales, formando quistes de distintos tamaños. Esta alteración de la yema broncopulmonar durante el desarrollo embrionario representa el 25% de las alteraciones congénitas pulmonares y el 95% de las enfermedades quísticas pulmonares e incluyen los quistes solitarios, los quistes múltiples, las formaciones quísticas adquiridas (neumatocelos post infecciosos, síndrome de Mikity - Wilson, displasia broncopulmonar), el secuestro quístico y la linfangiectasia quística difusa. El tipo I es el más frecuente (60 a 70% de los casos publicados).(9)

Existen malformaciones asociadas en un 20% de los casos como agenesia o disgenesia renal, síndrome de Potter, síndrome de Prune Belly , atresia intestinal , hernia diafragmática, hipoplasia pulmonar, secuestro extralobar, pectus excavatum , hidranencéfalia , anormalidades cardiacas y quiste esofágico. (10)

Se ha postulado que neoplasias malignas como: carcinomas y rhabdomyosarcomas pueden tener su origen en la malformación adenomatoidea quística pulmonar. (11). También se han descrito casos de regresión espontánea. (12)

El diagnóstico prenatal mediante ultrasonido permite clasificar a la MAQP en dos categorías:

1. Lesiones macroquísticas con uno o múltiples quistes de 5mm o más de diámetro.

2. Lesiones microscópicas menores de 5mm. Esta clasificación es de gran utilidad para realizar el tratamiento in útero mediante toracocentesis por aspiración en caso de lesiones macroquísticas o bien fulguración con rayo láser en lesiones microquísticas, ya que ambas pueden ser causa de hipoplasia del tejido pulmonar vecino. (13). El diagnóstico postnatal se basa en los datos clínicos y en los estudios de imagen, principalmente la tomografía computada y la resonancia magnética que permiten establecer con seguridad la naturaleza quística de la lesión, en base a las técnicas actuales de adquisición de imágenes con reconstrucciones tridimensionales volumétricas como nuestro caso. Se puede establecer la relación que guarda la malformación con el pulmón adyacente así como con el árbol traqueo bronquial. El ultrasonido proporciona información valiosa en relación a la ecotextura interna de la lesión quística (presencia de septos y cavidades quísticas de menor tamaño).

Es de gran importancia que los estudios de imagen establezcan un diagnóstico posible reduciendo el tiempo de espera para la intervención quirúrgica. Los pacientes deben ser operados incluso los asintomáticos debido a la posibilidad de complicaciones como infección, neumotórax espontáneo y más tardíamente malignización.

El diagnóstico de certeza se establece con el estudio histopatológico. La patogenia de estas lesiones es desconocida y por ello se ha hablado de hamartoma, crecimiento displásico del pulmón secundario a una atresia bronquial, o de interrupción en la maduración pulmonar. En recientes estudios se ha comprobado que el componente celular en los subtipos 1, 2,3, corresponde a células bronquiales, mientras que en subtipo 4 el epitelio

predominante corresponde a neumocitos I-II. Estos resultados apoyan la hipótesis de Stocker de que cada subtipo se origina de una zona anatómica distinta del árbol tráqueo-bronquial. Son alteraciones en la diferenciación de zonas proximales de la vía aérea, en períodos embrionarios tempranos: período pseudoglandular y canalicular y zonas dístales parenquimatosas así como de períodos embrionarios más tardíos del desarrollo pulmonar; período sacular.

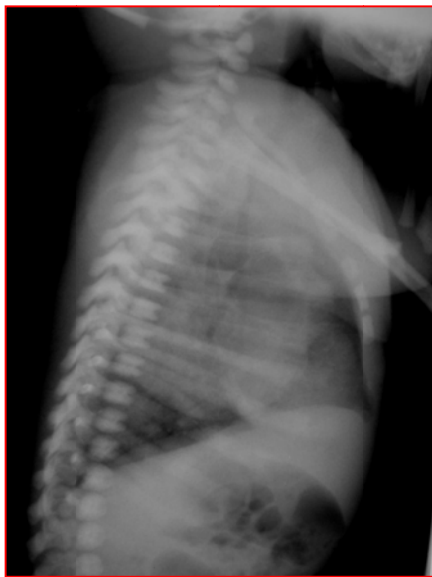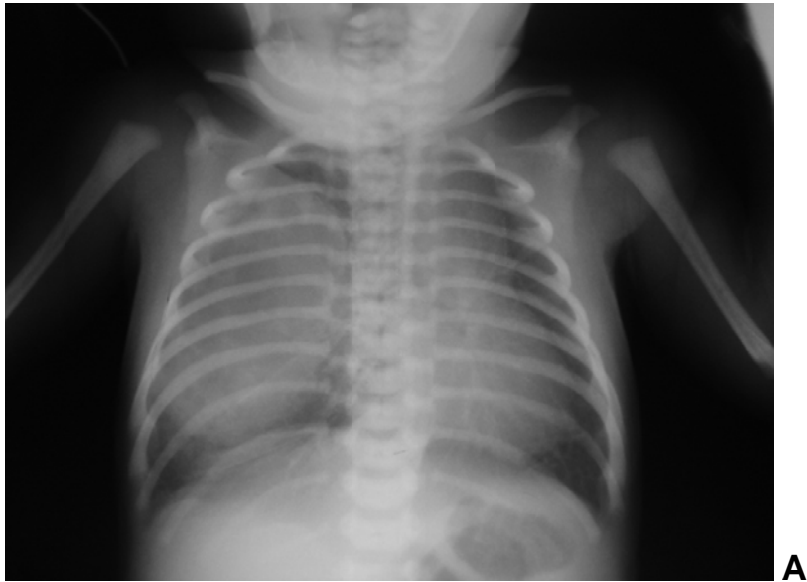
Es evidente la falta de desarrollo armónico entre el componente epitelial procedente de la yema bronquial y el mesenquimal. Esto lleva a un fallo en la cito diferenciación por una disrupción en la interacción entre mesenquima y epitelio que explicaría no sólo los subtipos definidos sino su relación con el secuestro pulmonar y con la histogénesis de los tumores agrupados hoy bajo el nombre de blastoma pleuro-pulmonar (14,15,16). El diagnóstico diferencial debe realizarse con hernia diafragmática congénita, enfisema lobar congénito, quiste pulmonar congénito, secuestro pulmonar, quiste entérico y broncogénico, teratoma mediastinal quístico y neumatoceles.

El pronóstico por lo general es bueno, aunque está supeditado a la presencia de malformaciones asociadas, extensión y tipo anatomopatológico de la lesión así como el estado preoperatorio del paciente.

CUADRO I. Malformación adenomatoidea quística tipos histológicos

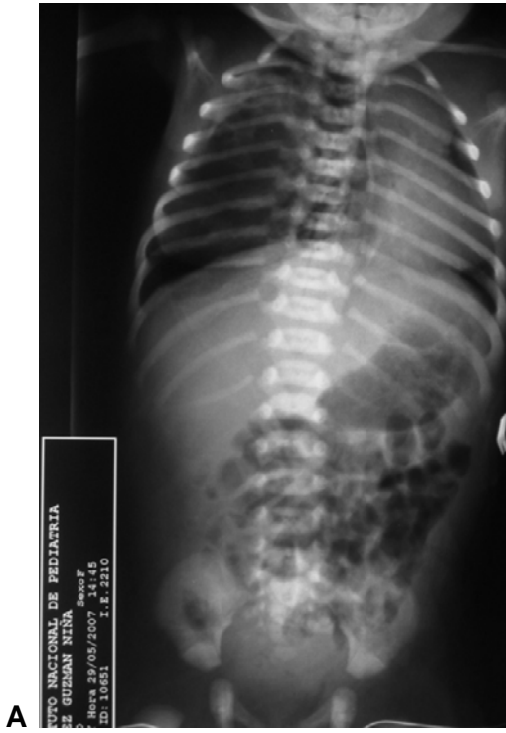Características	TIPO 0	TIPO 1	TIPO 2	TIPO 3	TIPO 4
Frecuencia (%)	1-3	>65	20-25	8	2-4
Tamaño del quiste (Máximo cm.)	0.5	10.0	2.5	1.5	7.0
Revestimiento Epitelial	Ciliado Pseudoestratificado con células columnares y caliciformes	Ciliado Pseudoestratificado, células columnares	Ciliado, Cuboidal o Columnar	Ciliado cuboidal	Células alveolares planas
Espesor de la pared muscular de quiste	100-500	100-300	50-100	0-50	25-100
Células caliciformes	Presente en todos los casos	Presente (33% de los casos)	Ausente	Ausente	Ausente
Cartílago	Presente en todos los casos	Presente (5-10% de los casos)	Ausente	Ausente	Raro
Músculo esquelético	Ausente	Ausente	Presente en el 5% de los casos	Ausente	Ausente

Stocker JT. Congenital and developmental diseases, In: Dail DH, Hammer SP, ets. Pulmonary pathology 2nd. New York: Springer-Verlag; 1994;pp155-90 (2003)



B Fig.1. Malformación adenomatoidea quística tipo I. Radiografías en las primeras 24 horas de nacido con las que fue referido al INP. (A) Antero posterior y (B) lateral que muestran una opacidad redondeada en el hemitórax derecho, que comprime las estructuras mediastinales. La lesión no es homogénea; en su interior se aprecian por lo menos tres imágenes quísticas con niveles hidroaéreos más visibles en la proyección lateral.

Fig. 2.- A,B,C



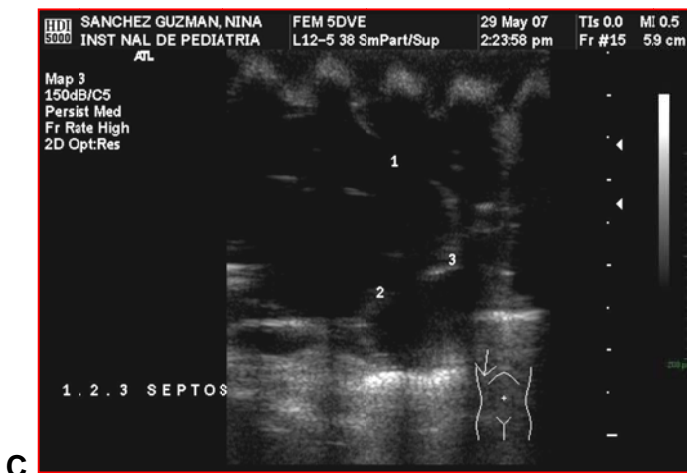
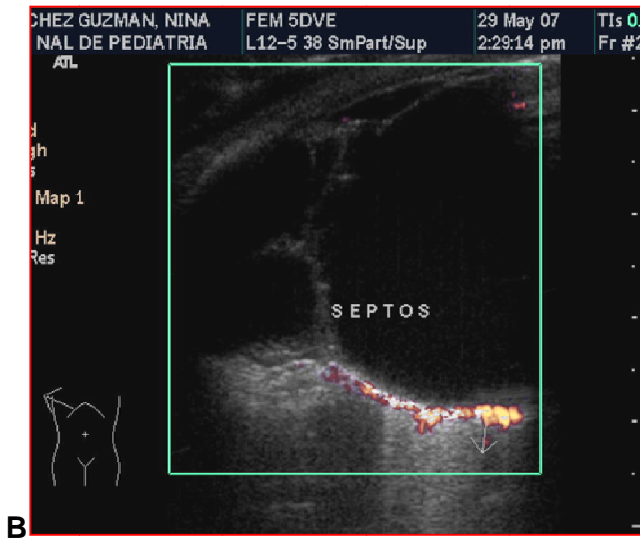
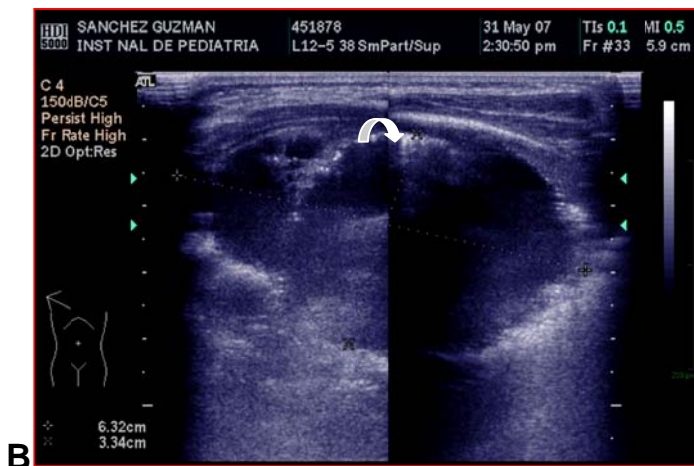
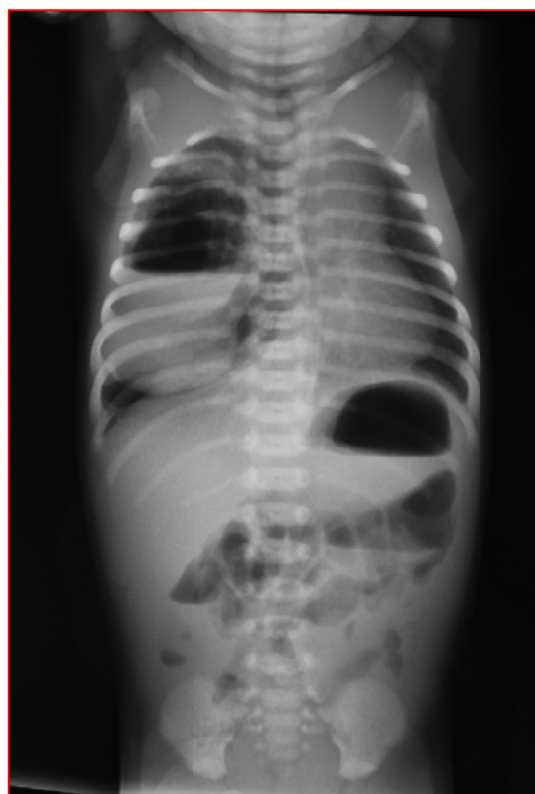


Fig. 2. Estudios realizados en el INP cinco días después del nacimiento. A) Placa toraco abdominal en decúbito que muestra sustitución parcial de la opacidad redondeada del hemitórax derecho por aire; tiene aspecto multiquístico y ejerce mayor compresión sobre el mediastino. B) y C) Ultrasonido transtoracico abordajes intercostales y paraesternales que muestran la naturaleza quística multicameral de la lesión así como su condición a vascular.

Fig.3A, B, C



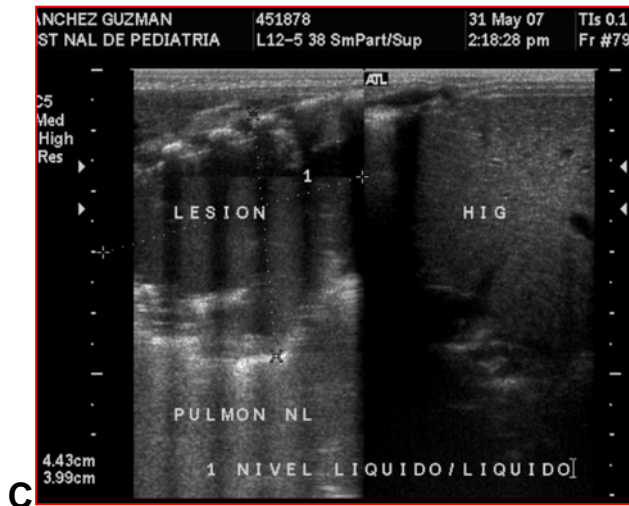


Fig. 3. Estudios de control a los siete días de edad A) Placa toraco-abdominal proyección erecta que muestra en el hemitórax derecho lesión quística bilobulada, una de las lesiones principales (la mas cefálica) contiene un nivel hidroaereo , permitiendo ver a traves de esta otras cámaras aireadas de menor tamaño. Persiste el desplazamiento del mediastino aunque en menor grado. B) y C) Dimensiones aproximadas de la lesión quística principal 6.3 x 3.4cm, su superficie mas anterior delimitada por ecos brillantes por la presencia de aire (flecha curva). La lesión mas caudal no aireada mide 4.4 x 3.9cm. Ambas contienen nivel liquido/liquido (flecha),la superficie mas posterior de ambas rodeadas de parénquima pulmonar .


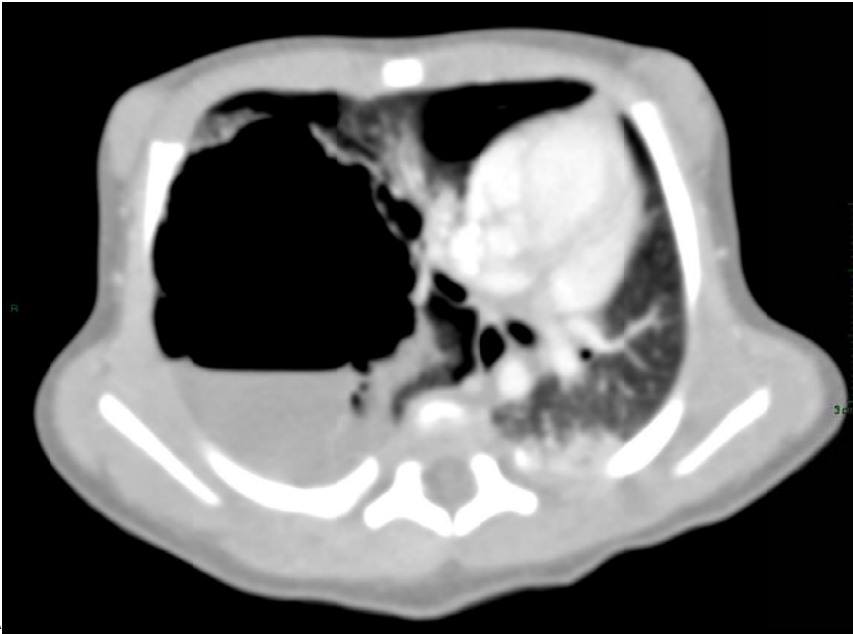
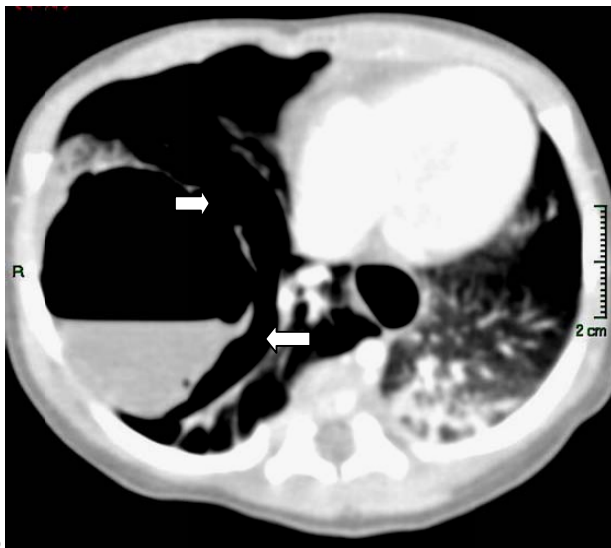


Fig. 4. A Gamagrama. Pulmón izquierdo normal, pulmón derecho con lóbulo superior funcionalmente excluido (flecha).

Figs 5.- A-B-C



A



B

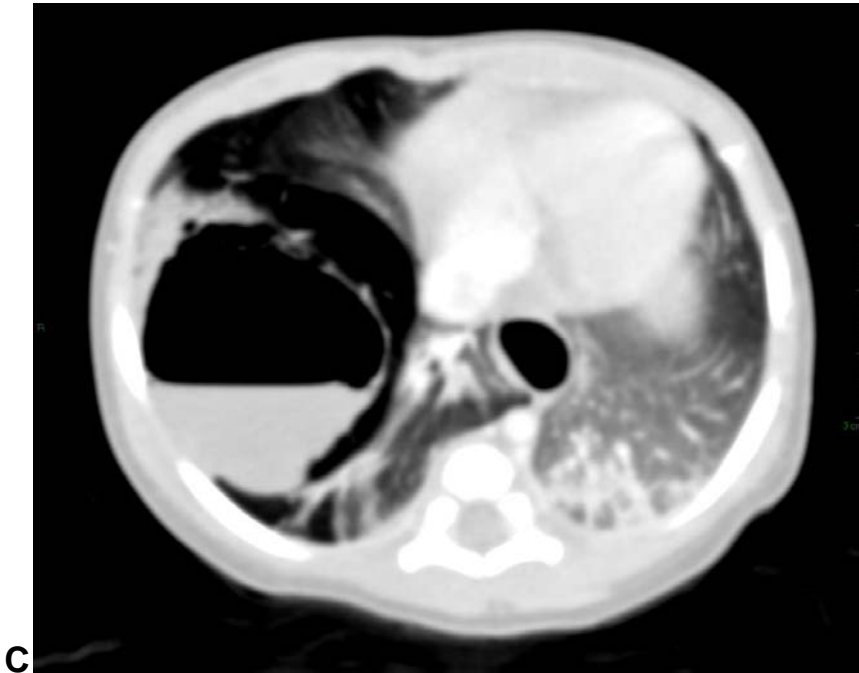


Figura No. 5 Cortes axiales de tomografía computada fase contrastada, que muestran la presencia de una masa quística compleja con nivel líquido/aire ubicada en el lóbulo superior derecho. Fig. 5A (nivel carina). Esta imagen quística principal está rodeada su porción medial por otra imagen en forma de semi-luna Fig.5 B, que contiene sólo aire (flechas), los segmentos pulmonares adyacentes encuentran comprimidos y desplazados en sentido medial e inferior Fig. 5C

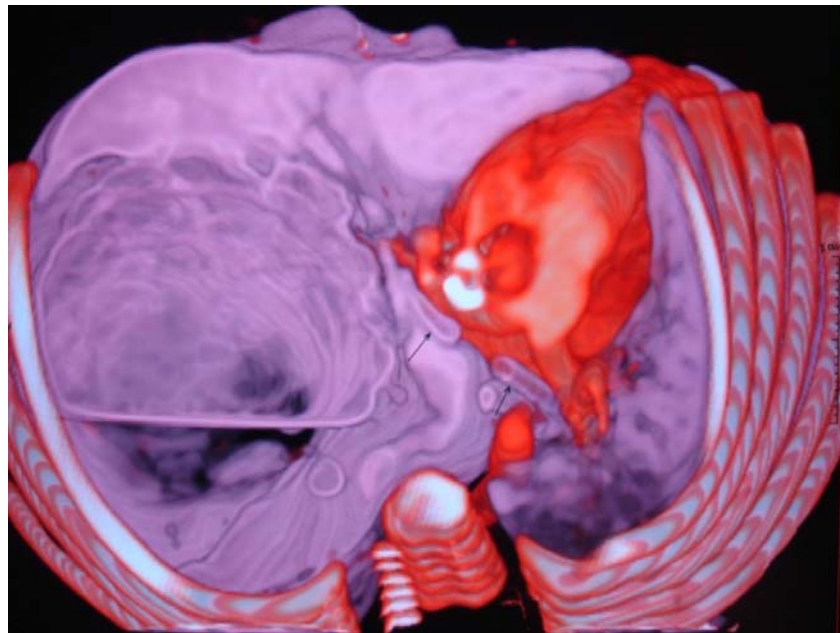


Fig.5D. Reconstrucción volumétrica axial que muestra desplazamiento latero anterior del bronquio principal derecho, así como importante desplazamiento de las estructuras

mediastinales a la izquierda en relación a la lesión quística multiloculada del hemitórax derecho y la clara formación del nivel hidroaéreo en su interior. El segmento basal anterior del lóbulo inferior derecho cruza la línea media.

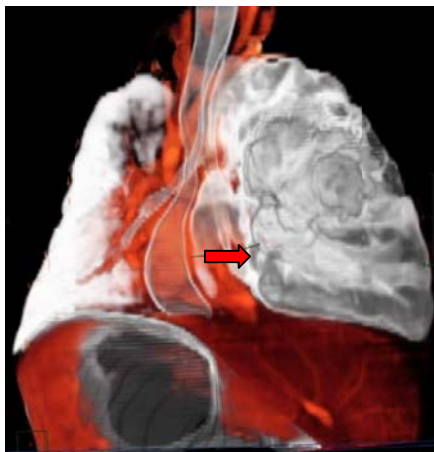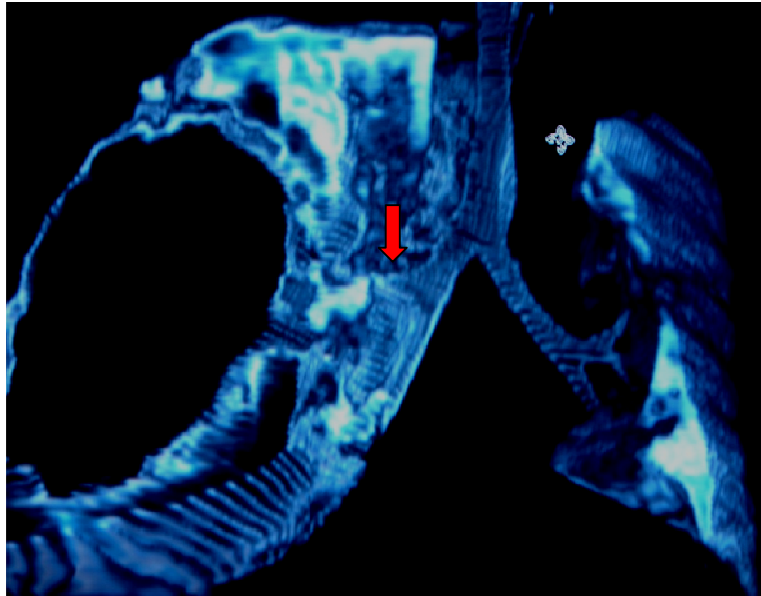


Fig. 5E1-2 Reconstrucciones tridimensionales volumétricas coronales de la vía aérea y parénquima pulmonar. Fig.5 E1. Coronal anteroposterior muestra la lesión quística principal con sus paredes delgadas, el bronquio superior derecho disminuye de calibre abruptamente. Nótese la elongación y rectificación del bronquio del lóbulo inferior derecho, lo cual se verifica en la Fig. 5E2 Coronal posteroanterior.

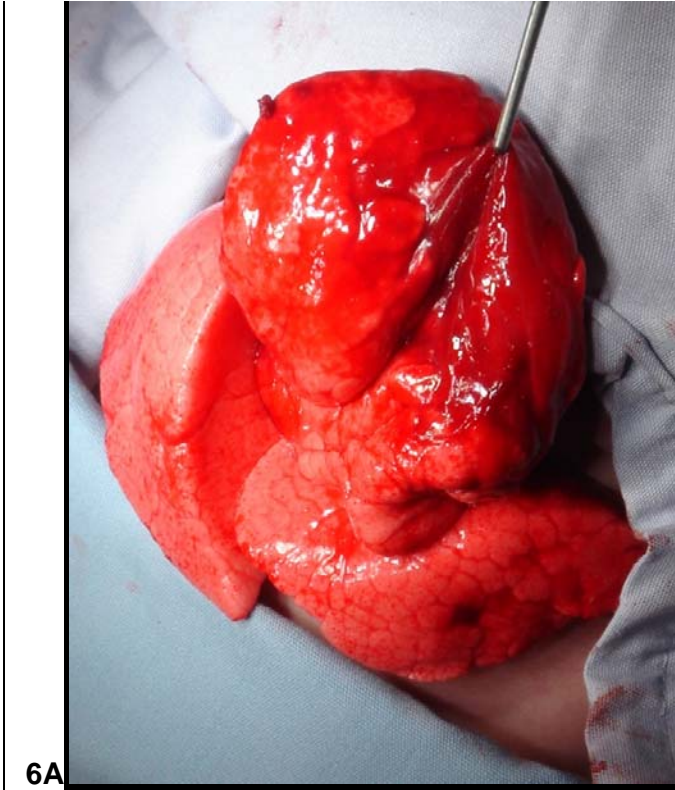
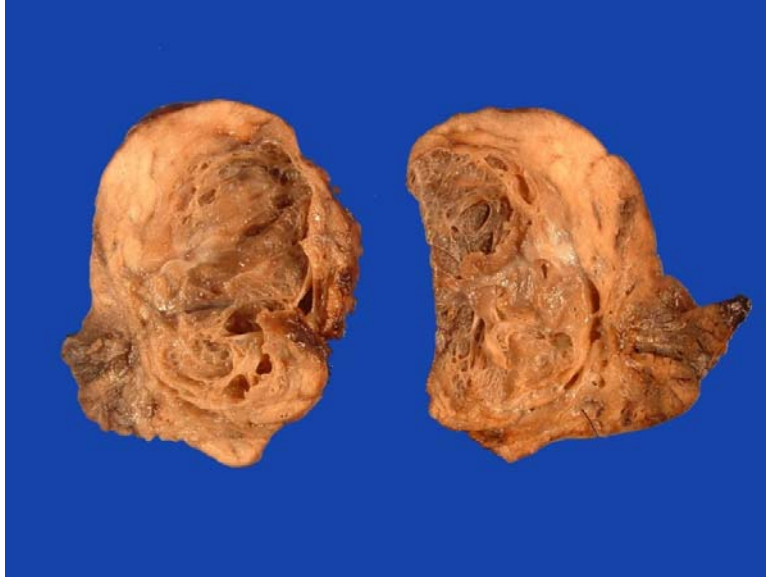


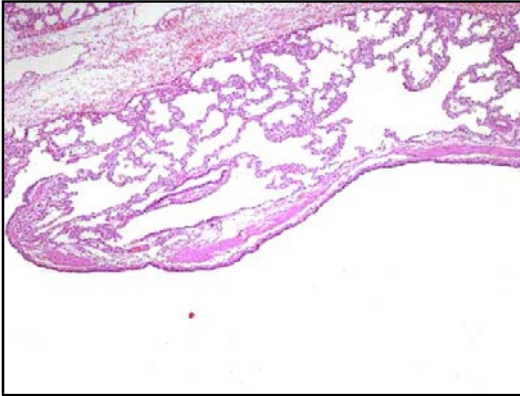
Fig.6A. Fotografía tomada durante la cirugía (toracotomía lateral derecha). Se exteriorizó el pulmón derecho. Muestra en el extremo superior (retraído por pinza) la pared de la lesión quística. Obsérvese que la base de la lesión se encuentra firmemente adherida al segmento apical del lóbulo superior (flecha). Los lóbulos restantes medio (a) e inferior (b) tienen aspecto normal.



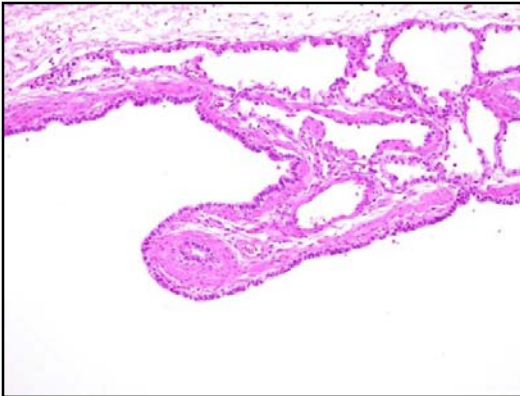
6B

Fig 6 B. Pulmón (LSD). Quiste principal que mide 5.0 x 3.5cm de pared trabeculada con pequeños quistes apicales. El quiste en forma de media luna a la que se hace referencia en los cortes axiales de la TAC se observa colapsada (flecha corta). Los segmentos apical y anterior (flecha larga) tienen un aspecto más compacto con algunos quistes pequeños.

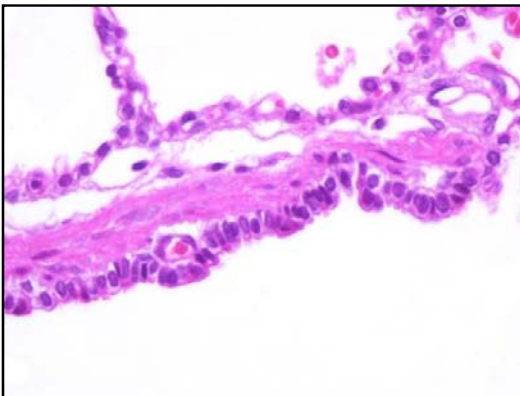
Figura No 6 C-D-E



6C. (HyE 4x) Pared del quiste en continuidad con el parénquima.



6D (HyE 10x) Componente muscular irregular de la pared del quiste.



6E (HyE 40x) Epitelio cilíndrico ciliado de revestimiento.

REFERENCIAS.

1. Tasta JA .Pathological case of the month. Arch Pediatr and Adolescent Med 2000, 154: 633-634.
2. Mc Donald MR ,Vito F, Catz E. Congenital cystic adenomatoide malformation of the lung .Am J Obstet Gynecol 1997;177:953-958
3. Stocker JT: Congenital and developmental diseases, in DH Hammar SP (eds). Pulmonary Pathology (ed 2). New York. Springer-Verlag, 1994 pp 174-180
4. O'Neil JA. Pediatric Surgery, Cystic Adenomatoid Malformation St Louis Missouri, Mosby Year Book 1998;pp 883-884.
5. Salmeron CO, Criales CJ, Kelly GJ,Lopez CE. Malformación adenomatoidea Quística pulmonar en adultos.Gac Méd Mex 2004; 140(2):229-231.
6. Kim SS, Lee KS, Kim IO et al Congenital cystic adenomatoid malformation of the lung CT- pathologic correlation AJR 1997;168:47-53
7. Leonard E Swischuk, MD 2005.Lippincot Williams and Wilkins- Philadelphia. Imaging of the newborn and young child, malformación adenomatoidea quística. 2005. capítulo 1 pág. 86-88
8. Mondragón Javier, Jiménez UP, Alvarado GR, Gallegos GJ . Malformación adenomatoidea quística pulmonar. Informe de un caso de presentación tardía. Acta Pediatr Mex 2004; 25 (6) :333-6
9. Cardoso JM, Crilales JL, Moncada R. Tórax, pulmón, pleura y mediastino. Colección radiológica e imagen diagnóstica y terapéutica. Lippincott Williams and Wilkins; 1999 .p 51-52.
10. Kuga T. Congenital cystic adenomatoid malformation of the lung with an esophageal cyst .Report of a case. J Pediatr Surg 2001; 36:1-3.

11. Özcan C. Primary pulmonary rhabdomyosarcoma arising with a cystic adenomatoid malformation: A case report and review of literature. *J Pediatr Surg* 2001; 36 1062-5
12. Daimond I. Survival after CCAM associated with ascities: A report of a case and review of literature. *J Pediatr Surg* 2003; 38:1-3
13. Dommergues T .Congenital adenomatoid malformation of the lung. *Am J Obst Gynecol* 1997; 177: 953-8.
14. Morotti RA, Cangiarella J, Gutierrez MC, et al.: Congenital cystic adenomatoid malformation of the lung (CCAM) : evaluation of the cellular components. *Human Pathol* 30:618-625, 1999
15. Aulicino MR, Reis ED, Dolgin SE et al.: Intraabdominal pulmonary sequestration exhibiting congenital cystic adenomatoid malformation. *Arch Pathol Lab Med* 118: 1034-1037, 1994
16. Denher LP, Watterson J, Priest J: Pleuropulmonary blastoma as a unique intrathoracic pulmonary neoplasm of childhood. *Perspect Pediatr Pathol* 18:214-226, 1995