



**UNIVERSIDAD NACIONAL AUTÓNOMA DE
MÉXICO**



FACULTAD DE ODONTOLOGÍA

**ALTERNATIVA PARA POSTE ENDODÓNCICO
ESTÉTICO, POR MEDIO DEL SISTEMA IPS E.MAX
PRESS. REPORTE DE CASO, FO UNAM CLÍNICA
PERIFÉRICA XOCHIMILCO.**

T E S I N A

QUE PARA OBTENER EL TÍTULO DE

C I R U J A N A D E N T I S T A

P R E S E N T A:

ALMA ELIZABETH MENDOZA DUARTE

TUTORA: Esp. GUADALUPE MARCELA RAMÍREZ MACÍAS



Universidad Nacional
Autónoma de México



UNAM – Dirección General de Bibliotecas
Tesis Digitales
Restricciones de uso

DERECHOS RESERVADOS ©
PROHIBIDA SU REPRODUCCIÓN TOTAL O PARCIAL

Todo el material contenido en esta tesis esta protegido por la Ley Federal del Derecho de Autor (LFDA) de los Estados Unidos Mexicanos (México).

El uso de imágenes, fragmentos de videos, y demás material que sea objeto de protección de los derechos de autor, será exclusivamente para fines educativos e informativos y deberá citar la fuente donde la obtuvo mencionando el autor o autores. Cualquier uso distinto como el lucro, reproducción, edición o modificación, será perseguido y sancionado por el respectivo titular de los Derechos de Autor.

A mi abuelo:

Refugio Mendoza García

Tu amor, apoyo y cariño brindado en la etapa de mi vida que te encontraste conmigo, me dejaron marcada lo que ahora soy, gracias por estar orgulloso de mí. Sé que no te encuentras conmigo, pero tus palabras y apoyo por el deseo del termino de mi carrera, me han servido aun después de tu partida, a ti mi abuelo te dedicó mi trabajo, como signo de agradecimiento, admiración y amor, pero sobre todo lo que significas para mí.

A mis padres:

María Guadalupe Duarte Cruz

Arturo Mendoza Acosta

Agradezco este nuestro gran logro, una formación maravillosa, su ternura y todo su amor, por contagiarme de sus mayores fortalezas.

Mamá poniéndome como ejemplo el luchar por mis objetivos, así como decidir y luchar contra la adversidad que es una condición dolorosa pero pasajera, me enseñaste a levantarme después de cada tropiezo.

Papá me enseñaste a ser perseverante y paciente, a ponerme pasos fijos para alcanzar mis metas a ver los problemas con cabeza fría, a ver las soluciones solucionables no con drama, no encontraré la forma de agradecer el que me hayas brindado tu mano en las derrotas y en los logros de mi vida. Haciendo de este triunfo más suyo que mío por la forma en la que guiaron mi vida con amor y energía mi más sincero agradecimiento.

A mis hermanos:

Oscar Arturo Mendoza Duarte

Victor Hugo Mendoza Duarte

Quienes la ilusión de su vida ha sido verme convertida en una mujer de provecho y por acompañarme en este viaje "La Vida" así compartir mi pasión por ella.

A la Profesora:

Guadalupe Marcela Ramírez Macías

Por los conocimientos que me brindo desinteresadamente, con el único afán de enseñarme el arte de la Dentistería.

A mi compañero:

Miguel Ángel García

Con mi más sincero agradecimiento por el apoyo, en la clínica no hubiera podido realizar este trabajo muchas gracias,

A mis amigos:

Diana Thalia, Diana Chavez,

Martha y Tannya

Que en el lapso de la carrera me enseñaron y demostraron que la amistad, el apoyo y las adversidades. Son parte de nuestra formación por estar conmigo y compartir su tiempo eso y más gracias.

Y a todas aquellas personas que comparten conmigo este triunfo, especialmente, mis amigos, la familia Mendoza Acosta y Duarte Cruz, mis más sinceros agradecimientos.

ÍNDICE

INTRODUCCIÓN.....	6
OBJETIVOS.....	7
CAPÍTULO I ANTECEDENTES.....	8
1.1. Postes Endodóncicos	8
1.2. Evolución Histórica de las Cerámicas Dentales.....	10
1.3. Evolución Histórica del Sistema IPS e.max Press®	11
CAPÍTULO II POSTE ENDODÓNCICO.....	15
2.1. Definición.....	15
2.2. Función de los Postes	19
2.3. Clasificación de Postes.....	25
2.4. Perno-Muñón.....	29
2.5. Perno-Muñón Colado.....	31
2.6. Perno-muñón estético de cerámica	32
2.7. Clasificación de los Postes Estéticos.....	33
CAPÍTULO III CERÁMICA	36
3.1. Definición.....	36
3.2. Propiedades requeridas para materiales dentales.....	37
3.3. Clasificación.....	39
3.4. Composición	42
3.5. Materiales cerámicos y sus sistemas	43
3.6. Ventajas.....	43
3.7. Desventajas.....	44
3.8. Propiedades ópticas de los dientes naturales.	44
CAPÍTULO IV IPS e.max Press®	47
4.1. Microestructura (cristales de disilicato de litio).....	48
4.2. Composición.....	48

4.3. <i>Propiedades físicas del sistema</i>	49
4.4. <i>Color del Sistema IPS e.max Press</i>	51
4.5. <i>Ventajas</i>	53
4.6. <i>Desventajas</i>	54
4.7. <i>Indicaciones</i>	54
4.8. <i>Contraindicaciones</i>	55
CAPÍTULO V ALTERNATIVA PARA PERNO-MUNÓN ESTÉTICO MEDIANTE EL SISTEMA IPS e.max PRESS®. REPORTE DE CASO .	56
5.1. <i>Ficha de identificación</i>	56
5.2. <i>Historia clínica</i>	56
5.3. <i>Diagnóstico</i>	58
5.4. <i>Plan de tratamiento general</i>	58
5.5. <i>Procedimiento</i>	59
RESULTADOS.....	74
DISCUSIÓN	75
CONCLUSIONES	77
REFERENCIAS BIBLIOGRÁFICAS.....	78
ANEXO 1 CARTA DE CONSENTIMIENTO INFORMADO	81
ANEXO 2 FICHA PRÓTESICA	82

INTRODUCCIÓN

El presente trabajo, expone una alternativa más para poste estético, mediante el sistema IPS e.max Press. A menudo nos encontramos con dientes con poca estructura dentaria. Ante esta situación el procedimiento restaurativo requiere del uso de algún tipo de retenedor intrarradicular, ya sea vaciado o prefabricado, involucrando el uso de diversos materiales estéticos y más aun en el segmento anterior.

Actualmente la rehabilitación bucal demanda alternativas estéticas, con la aparición de nuevos materiales, como las cerámicas y algunos sistemas novedosos para su elaboración, brindando así mayor naturalidad a las restauraciones que serán cementadas sobre sistemas de postes estéticos hechos a base de este material, satisfaciendo así las demandas de los pacientes.

La estructura del trabajo nos informará de las indicaciones como contraindicaciones, ventajas y desventajas, en el manejo de esta alternativa que brindaremos a nuestro paciente. Cada uno de los pasos se han desarrollado señalando los conceptos y acciones más convenientes para dicho tratamiento.

El sistema nos notificará, y documentará, por medio de referencias bibliográficas y artículos sobre el sistema IPS e.max Press en cuanto al manejo y características que nos brinda al realizar una rehabilitación con postes hechos mediante el sistema IPS e.max Press. Introduciéndonos y guiándonos en cuanto a sus características, manejo y forma en que actúa clínicamente.

OBJETIVOS

Objetivo General

Conocer la alternativa que nos da el sistema IPS e.max Press, para la elaboración de poste – muñón estético, sus características, propiedades, la técnica para su elaboración y el manejo en la clínica.

Objetivos Específicos

- ❖ Conocer las características óptimas para la confección y elaboración de los perno – muñón.
- ❖ Identificar las características para la confección y elaboración de perno- muñón estético.
- ❖ Conocer las propiedades de la cerámica del sistema IPS e.max Press.

CAPÍTULO I ANTECEDENTES

1.1. Postes Endodóncicos

La existencia del poste intrarradicular es mencionada desde el siglo XI en la cultura de los Shogun en Japón (fig. 1), en donde se realizaban espigas de madera.¹

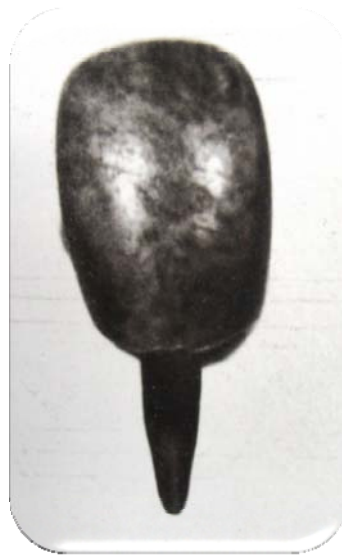

Fig. 1 Prótesis dental de madera, perteneciente al Tokugawua, desempeñando la misma función de un perno muñón actual.

Pierre Fauchard en 1728 describe una técnica, la cual fábrica postes de metales preciosos y preparando los conductos con puntas de relojero.²

Chapping Harris en 1839, público en *The Dental Art*. Que para restituir la estructura dentaria faltante era mejor la colocación de porcelana con una prolongación metálica oro-platino, los cuales debían ser insertados en las raíces de los dientes naturales.³

Los conceptos de diseño, longitud y diámetro de los postes los menciona John Tomes en 1849 en un artículo publicado en *Dental Physiology and Surgery*.³

Durante muchos años se utilizaron diversos métodos y técnicas para restaurar dientes tratados endodónticamente, en un principio solo se obturaba la preparación de accesos al conducto con amalgama o silicato, pero la microfiltración, el cambio de coloración del diente y la fractura de sus cúspides, llevo como reacción exagerada a estos problemas la premisa de que *todo diente despulpado que se trate debe ser recubierto completamente con una corona*.⁴

Mientras que en los años sesentas surgieron los postes metálicos prefabricados, de diversas formas y longitudes para utilizarlos junto con amalgamas de plata para realizar el muñón del diente a tratar.

Hasta hace poco tiempo no habían existido requisitos estéticos para muñones o espigas, fundamentalmente ya que se usaban restauraciones metal – porcelana o cerámicas muy opacas, a partir de la aparición de las restauraciones de cerámica, semejante al esmalte dental con mucha translucidez, ha sido necesario definir los requisitos estéticos para muñones y espigas subyacentes.⁵

1.2. Evolución Histórica de las Cerámicas Dentales

La cerámica es, probablemente, el primer material artificial desarrollado por el hombre. La aparición de las primeras porcelanas se remonta al año 100 a.C., pero fue hacia el año 1.000 d.C., en China, cuando se consiguió un material cerámico más resistente. Sin embargo, la historia de las porcelanas como material dental no se extiende a más de 200 años.

Históricamente se desarrollan tres tipos de materiales cerámicos el barro quemado a bajas temperaturas, extremadamente poroso; la piedra molida y que nada a temperaturas más elevadas que las del barro, proporcionando un material más resistente e impermeable al agua. Y la porcelana obtenida por la fusión de la arcilla blanca de china con la "piedra de javre".⁶

En 1728, Pierre Fauchard (1678-1761), "padre de la Odontología moderna", pensó en la utilización de las porcelanas para la sustitución de dientes perdidos. Pero fue un boticario francés, Alexis Duchateau (1714-1792), quién, en 1774, sugirió la idea de emplear porcelanas para la fabricación de dentaduras completas.

La cerámica feldespática fue introducida en Europa (1720) con una formulación basada en tiza, cuarzo y feldespato.

Ya en 1774 el boticario Alexis Duchateau y el dentista parisino Nicolás Dubois desarrollan con gran éxito las primeras dentaduras cerámicas.⁴

En 1903, Charles H. Land (1847-1919) fabricó la primera corona completa de porcelana empleando para ello una cerámica feldespática que se fundía sobre una matriz de platino en un horno de gas.

Los principales problemas que presentaban estas restauraciones eran la fragilidad y los inadecuados ajustes marginales, consecuencia de los

grandes cambios volumétricos que se producían tras la cocción de la porcelana. Ello hizo que su uso se restringiera a sectores antero superior donde la estética fuera un factor fundamental (fig. 2).¹

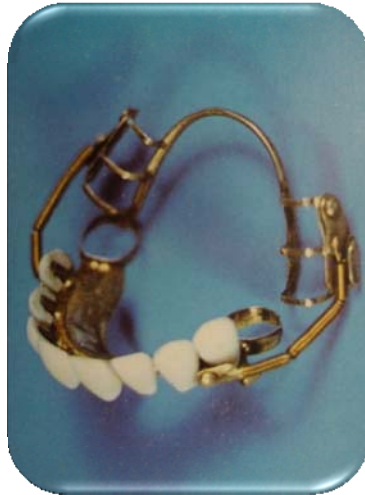

Fig. 2 Giuseppangelo Fonzi, dentista italiano, inventó los dientes de porcelana individuales revolucionando la construcción de las prótesis, a principios del siglo XIX.

En 1965, McLean y Hughes introducen en el mercado la porcelana aluminosa, que era más resistente que la feldespática convencional. Estas porcelanas presentaban el problema de una mayor opacidad y de ser más blanquecinas, por lo que para conseguir una estética aceptable se necesitaba un tallado muy agresivo. Además no resolvían el problema de la adaptación marginal.

En la década de los ochenta y noventa, comienzan a aparecer las nuevas porcelanas de alta resistencia y baja contracción, tales como IPS Empress(r) 2, Vita(r) In Ceram, Procera(r) All Ceram o Cerámica de Zirconio, que tratan de solucionar los problemas inherentes al método tradicional.⁷

1.3. Evolución Histórica del Sistema IPS e.max Press®

El sistema IPS Empress (Ivoclar Vivadent, Schaan, Liechtenstein) fue desarrollada en 1990 por Sharer y Wohlend en la Universidad de Zurich y comercializada por la casa Ivoclar.⁷

Los problemas estéticos causados por la excesiva oxidación motivada por la falta de translucidez, como resultado de tratamientos inadecuados del metal principalmente, así como los relatos con la Biocompatibilidad por el uso de aleaciones no preciosas en elevado contenido de níquel (Hegenbarth) y la citotoxicidad (Al-Hiyasat) de las aleaciones no preciosas, utilizadas en las metalocerámica a partir de la década de los setentas, fueron decisivas para la búsqueda de otras alternativas, que no presentan estos problemas.²⁰

Surgieron entonces los sistemas cerámicos libres de metal como el Inceram, con estructura de alúmina infiltrada con vidrio; Empress, de leucita reforzada; Empress 2, de disilicato de litio.²⁰

IPS Empress (Ivoclar, Liechtenstein)

Sistema compuesto por vidrio cerámico de leucita (fig. 3), en un 35%. Esta indicado para elaboración de coronas completas individuales, incrustaciones inlays, onlays, y carillas.⁴

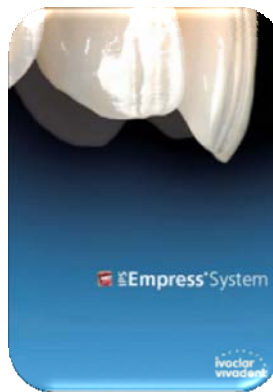

Fig. 3 Sistema IPS Press

IPS Empress 2 (Ivoclar, Shaan, Liechtentein)

Se introdujo al mercado alrededor de 1999. Debido a que la resistencia a la flexión del IPS Empress es baja e imposibilita la confección de puentes, se crea una versión mejorada del sistema que es el IPS Empress 2. Con características muy superiores y con una cerámica nueva para la técnica de capas: muy resistente con buena adhesión a la estructura de disilicato de litio y con mejores resultados ópticos: que sustituye la cerámica para la técnica habitual.⁴

Este componente le brinda a la restauración propiedades químicas considerablemente mejores, una elevada translucidez y propiedades de manipulación ventajosas comparadas con el sistema Empress, puesto que la cerámica se inyecta a 920 °C mediante el influjo viscoso en el horno de inyección IPS Empress Ep 600. Las propiedades mecánicas son muy superiores y se manifiestan en una mayor resistencia flexura de 350 +/- 50 MPa.⁴

La técnica de elaboración es muy similar al sistema IPS Press las diferencias radican en:

- Material de revestimiento diferente
- Temperatura de inyección 1075°C para IPS Empress, 920 °C IPS Empress 2
- Aplicación cerámica de estratificación (Sinter). 910 °C IPS Empress 800 °C para IPS Empress 2
- Duración de la inyección 5 a 17 minutos para IPS Empress .¹⁶
- Aumenta la resistencia
- Confección de hasta 3 elementos en región anterior.
- Excelente adhesión a la estructura dentaria remanente, por la posibilidad de usar cementación adhesiva.²⁰

Sistema IPS e.max

Con el lanzamiento del sistema IPS e.max (otoño de 2005) Ivoclar Vivadent AG (fig. 4), ha establecido de nuevo un nuevo estándar en las cerámicas dentales. IPS e.max es un sistema modular de Cerámica Total, el cual combina el sistema tradicional de cerámica en polvo para estratificación, con la tecnología CAD/CAM y la tecnología de inyección, de tal manera que todos los módulos, es decir, los componentes individuales, son compatibles entre sí. Para este fin, durante el desarrollo de los materiales, han tenido que ser utilizados métodos completamente nuevos, no solo en relación con los conocimientos químicos sino también con las técnicas de procesado.²¹

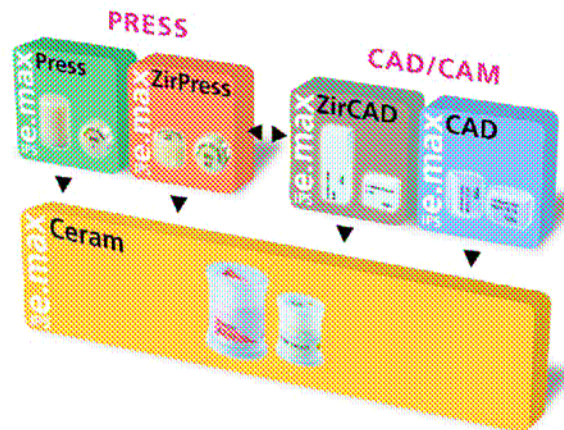


Fig. 4 Sistema IPS e.max

CAPÍTULO II POSTE ENDODÓNCICO

Se emplea el término de “perno” y “espiga” como sinónimos de poste.

2.1. Definición

*Restauración intrarradicular, cuya finalidad es la de proporcionar una base sólida sobre la cual puede fabricarse la restauración final del diente.*⁵

En la última edición del Glossary of Prosthodontics Terms, publicado en 1999. Define el Dowel como «un perno, normalmente realizado en metal, cementado en el conducto radicular preparado en un diente natural. Cuando se combina con un muñón o una corona artificial, proporciona retención y resistencia a la restauración.»⁸

Miyashita nos define *perno* (s. XIII): Poste, normalmente metálico, que ajusta en el conducto radicular preparado en un diente natural. Cuando se combina con una corona artificial o un muñón, le da retención y resistencia a la restauración.⁹

Mientras que en un diccionario odontológico nos define perno como, poste u espiga, habitualmente de metal, ajustado en un conducto radicular preparado de un diente natural para mejorar la retención de una restauración.¹⁰

Las técnicas y materiales utilizados para restituir la anatomía dentaria varía de acuerdo al grado de destrucción de la porción coronaria y si el diente *presenta o no vitalidad pulpar.*¹¹

Dientes Vitales

En la clínica dental frecuentemente existirán situaciones, relacionadas con pérdida de estructura coronal dentaria, sobre la vitalidad de algún órgano sin necesidad de tratamiento endodóncico. En casos como este, se analizará la cantidad de estructura coronaria remanente después del tallado del diente, para la planeación del tipo de restauración, inclusive definir el nivel de la terminación cervical.

Una regla básica es que deberá existir aproximadamente la mitad de la estructura coronaria, de preferencia abarcando el tercio cervical del diente, pues esa es la región responsable por la retención friccional de la corona, el resto de la corona puede ser restaurado con material de relleno, usando medios adicionales de retención a través de pines tipo rosca en la dentina.¹¹

Dientes Despulpados

Son los casos de gran destrucción coronaria, en los cuales el remanente coronario no es suficiente para la resistencia estructural del material de relleno, se indica el uso de muñón artificial.

El tratamiento de conductos radiculares tiene tres consecuencias relevantes sobre el diente:

- A. Pérdida del tejido con debilitamiento relativo de la estructura dentaria. Esta provoca una reducción de un 5% de la resistencia del diente.
- B. La alteración de las características fisicomecánicas del diente. La deshidratación dentinaria, debida a la pérdida de irrigación, junto con la variación de la disposición de las fibras de colágeno.

C. Y la variación de las características estéticas de la dentina y del esmalte residual. Las posibles pigmentaciones o tinciones, producidas por el procedimiento y por los materiales de obturación endodóncica modifican la refracción de la luz a través del diente y/o la dentina cervical.¹²

Sin embargo hay que tener en cuenta la pérdida relacionada con la caries, a menudo responsable de las enfermedades pulpares, y la pérdida del techo de la cámara pulpar.¹²

Los dientes tratados endodóncicamente deben tener un buen pronóstico al igual que características aceptables para la restauración de estos órganos dentales.

- Buen sellado apical.
- Sin sensibilidad a la presión.
- Sin exudado.
- Sin fístula.
- Sin sensibilidad apical.
- Sin inflamación activa.
- Sin movilidad dental.
- Sin enfermedad dental.¹³

Consideraciones Restauradoras

Como señala Aquaviva en su Artículo (*Factors determinings post selection: A literature review, 2003*). Deberemos considerar los siguientes aspectos para la selección de un poste radicular (fig. 5):

- Largo de la raíz.
- Anatomía dental.
- Forma de la raíz.
- Ancho de la raíz.
- Configuración del canal.
- Estructura remanente de la corona dental.
- Fuerza de rotación.
- Estrés.
- Designación del poste.
- Material del poste.
- Compatibilidad del material.
- Compatibilidad del adhesivo.
- Retención de la corona.
- Retratamiento.
- Estética.
- Y material de la corona.^{14, 26}

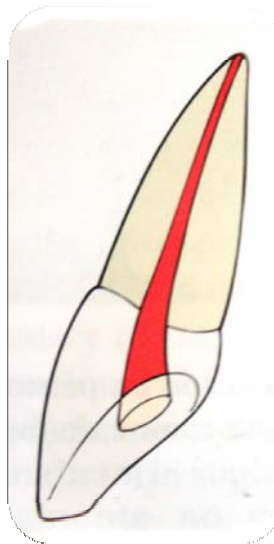


Fig. 5 Características y consideraciones para un diente tratado endodóncicamente.

Otra consideración para evitar riesgos es conocer la anatomía radicular de cada órgano dental para evitar posibles iatrogenias. Ya que esta nos orientará el tipo de retenedor adecuado según su forma, largo y método de inserción. Ya que puede ser la forma del canal radicular circular, elíptico o de paredes divergentes.⁶

Algunos criterios que deberemos obedecer:

- Anatomía interna y externa
- Remanente coronario
- Oclusión
- Tipo de reconstrucción.

2.2. Función de los Postes

Si el diente a ser reconstruido está destruido a nivel coronario más allá de un 40-50% o es el pilar de una prótesis de 2 o más unidades, entonces este tendrá que ser sometido a un tratamiento endodóncico y a un anclaje intrarradicular.

Estos dientes que son desvitalizados como señala Mondelli J (2001). Pueden ser candidatos a restauraciones directas o candidatos a ser reconstruidos para recibir prótesis fija.¹⁵

Se les atribuye tres funciones principales “3R” (Radkey y cols, 1988)

- *Retención* (material restaurador)
- *Refuerzo* (del diente reconstruido)
- *Restauración* (los postes permiten rehabilitar al diente con tratamiento endodóncico)

Retención

La función principal del poste es brindar la retención al material de reconstrucción. La retención dentro del conducto radicular dependerá de dos grandes factores (fig. 6):²⁶

- a) Geometría del poste
 - ❖ Longitud
 - ❖ Forma y superficie
 - ❖ Diámetro

- b) Cemento y adhesivo empleados

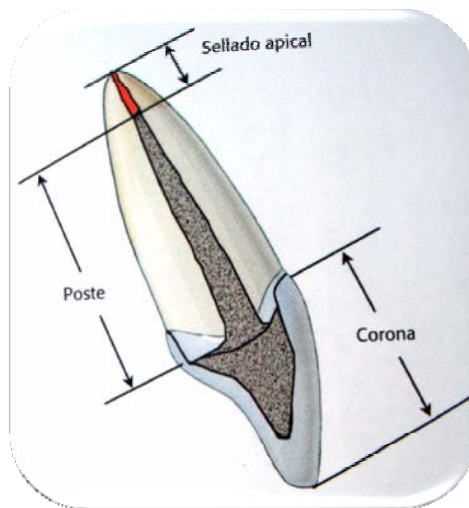


Fig. 6 Características de un endoposte.

Longitud

Dentro de sus características de longitud, es que sea lo más largo posible (Miller 1978), para que pueda ser distribuida la fuerza a lo largo de la raíz. Aunque también influirán algunos otros factores como:

- La longitud del poste deberá ser igual a la longitud de la corona clínica (fig. 7).
- La longitud del poste deberá ser $\frac{2}{3}$ de la longitud de la raíz.
- La mínima longitud de la gutapercha apical para un buen sellado apical es de 3 a 4 mm. (aunque algunas referencias bibliográficas y artículos documentados mencionan un sellado óptimo de 5 mm).
- Tener en cuenta que entre más largo sea el poste, más retentivo será.^{11, 14}

Algunas consideraciones pudieran ser, que entre más largos sea el perno dañará el sellado del conducto radicular o podrá producir una perforación radicular si el conducto apical es curvo o cónico.

O una raíz corta y una corona clínica alta, se considerará un sellado apical óptimo de 3 mm.¹³

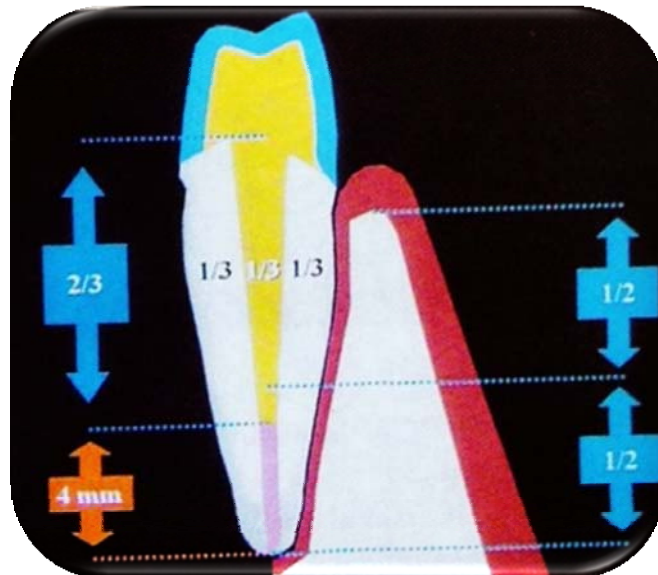


Fig. 7 Esquema de longitud y diámetro de endoposte.

Anatomía Dental

La anatomía y características dentales como las curvas de las raíces, mesio – distal y la dimensión labio – lingual. Dictarán la selección del poste.

Ancho del Poste

La preservación de la estructura dental, reduce los riesgos de perforación, y permite la restauración del diente al igual de resistir las fracturas.

Estructura Coronal

El remanente de la estructura dental es un factor importante, para determinar la selección del poste.¹⁴

Forma y Superficie del Poste:

- *Parte coronaria* (cabeza): su principal misión es la de retener el material de reconstrucción, puede ser de distintas formas:
 - Láminas retentivas
 - Reconstrucción de composite o amalgama
 - Forma de bola
 - Sobredentaduras
 - Sin cabeza como los postes de fibra de vidrio

- *Parte radicular*: su función es retener el poste dentro del conducto radicular. Según su parte radicular se pueden clasificar en (Schillingburg y Kessler, 1982):
 - Forma
 - Cilíndricos (o paralelos)
 - Cónicos
 - Cilindrocónicos

Siendo mejor la adaptación al conducto radicular los cónicos o cilindrocónicos, y dándonos la ventaja que es menor la perforación o rotura de la raíz.

➤ Superficie

- Estriados
- Lisos
- Roscados

Los postes roscados son menos aconsejables ya que producen un mayor estrés dentro del conducto, teniendo un mayor riesgo de fractura (Standlee y Cols., 1972), en este caso son mejor los endopostes de superficie estriada.

Diámetro del poste

En este punto está indicado que el poste no deberá ser muy delgado o muy grueso y dependerá de factores como:

- El diámetro de la espiga debe presentar $1/3$ del diámetro total de la raíz.
- El espesor de la dentina debe ser mayor en la cara vestibular de los dientes anteriores superiores debido a la incidencia de fuerza que es mayor en este sentido.¹¹
- Postes anchos más retentivos que uno más estrecho.
- Un poste delgado, es menos retentivo y puede sufrir fracturas o incluso doblarse dentro del conducto.
- Y un poste demasiado grueso debilita la dentina y puede facilitar la fractura.

- Se recomienda que alrededor del poste haya un grosor de dentina aproximado de 1 a 2 mm.¹⁶
- Para determinar la longitud del poste se debe dejar de 3 - 5 mm de material de obturación para el sellado apical.
- La longitud del poste debe ser 2/3 de la longitud de la raíz.²

Con el fin de reducir los riesgos de fracaso, Sorensen y Martinoff junto con Engelman, propusieron utilizar el « efecto férula » (fig. 8) para evitar el posible efecto de cuña, sugiriendo que se dejará una cierta cantidad de estructura coronaria residual. De esta forma, las cargas oclusales se distribuyen de forma más uniforme a lo largo de la superficie radicular externa.^{4, 26}

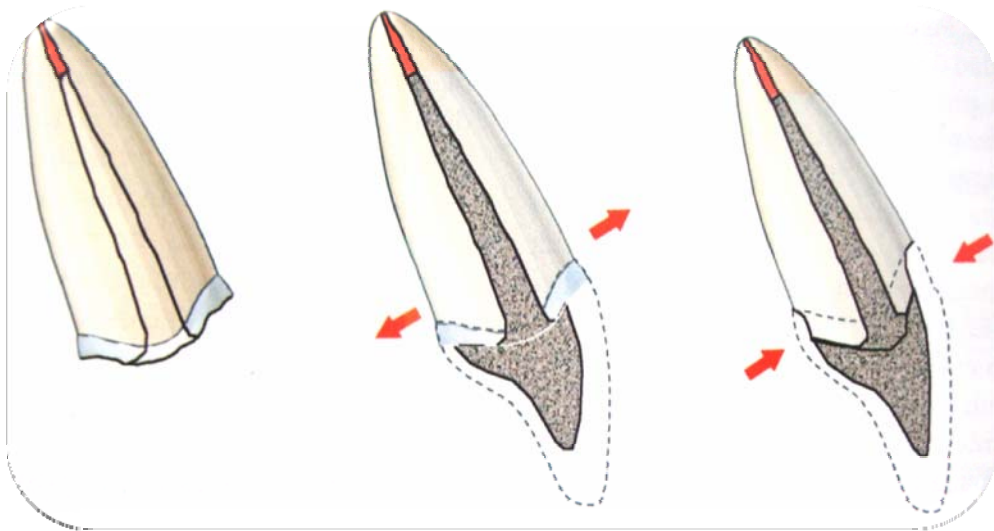


Fig. 8 Efecto Férula

Fig.

La integridad estructural y la longevidad clínica del poste-corona dependerá fuertemente del estado de estrés creado en las diferentes regiones oclusales.¹⁷

Requerimientos del Retenedor:

- Que sea biocompatible, radiopaco y una morfología muy similar en su porción radicular a la del conducto en donde se va a insertar.
- Que requiera el mínimo de adecuación del conducto para su inserción.
- Adecuada retención sin que dé lugar a formación de tensiones disgregadoras en los tejidos remanentes.
- Que la actividad mecánica que genere al interior del conducto sea la mínima posible.
- Que transfiera adecuadamente los diferentes tipos de cargas mecánicas.
- Que de la posibilidad de que se cumplan los fenómenos ópticos que con la luz se observa en los dientes vitales.
- Que se pueda retirar o eliminar en caso de retratamiento de conducto.
- Que no sufra ningún tipo de deterioro con el tiempo.
- Una vez terminada la reconstrucción coronal, conseguir con la misma un efecto monolítico sobre los tejidos remanentes.⁴

2.3. Clasificación de Postes

Rovatti y cols. (1999). Introducen una clasificación, distinguiendo tres grupos de postes.

A. *Postes metálicos con retención activa (intrínseca) o postes de primera generación:*

Postes con contacto íntimo con la pared de la preparación.

- a) Postes muñón metálicos (muñones colados).
Cementados con oxifosfato.

b) Postes roscados (la gran mayoría).

Postes colados clásicos.

B. *Postes metálicos con retención pasiva o postes de segunda generación:*

a) Postes de retención metálicos (postes lisos o estriados, no los roscados).

b) Postes muñón cementados con técnica adhesivas (cementos de resinas).

C. *Postes no metálicos con retención pasiva o postes de tercera generación:*

Postes no metálicos por ejemplo:

a) Postes de cerámica

b) Postes de plástico reforzados con fibras.¹⁶

Clasificación según los diferentes materiales de los postes:

Postes de Metal

- Latón
- Acero inoxidable
- Cromo-níquel
- Cromo-cobalto-níquel
- Oro platinado
- Platino-iridio
- Titanio y aleaciones de titanio

Postes de Plástico

- Calcinable
- No calcinable

Postes de plástico reforzados con fibras

- Carbono
- Postes de fibra de vidrio. Según el color y la transmisión de luz:
 - a) Blancos (opacos)
 - b) Translucidos (transmisores de luz)

Postes de zirconia y de materiales cerámicos

Características de los diferentes postes

Metal

- Muy radiopacos
- Cabeza habitualmente retentiva para el material de reconstrucción
- Difícil de extraer
- Rígido
- No estético

Fibra de carbono

- Poco radiopaco
- Cabeza poco retentiva para el material de reconstrucción
- Fácil de extraer
- Módulo de elasticidad parecido al de la dentina
- No estético

Fibra de vidrio

- Radiopacidad variable (buena a pobre)
- Cabeza poco retentiva para el material de reconstrucción

- Fácil de extraer, pero menos que los de carbono
- Módulo de elasticidad parecido al de la dentina
- Estético
- Muy radiopaco

Zirconia y materiales cerámicos

- La cabeza tiene poca retención
- Estético
- Rígido
- Difícil de extraer.¹⁶

Pernos prefabricados

- El material: metálicos o no metálicos (fibra de carbono, fibra de vidrio, fibra de cuarzo, zirconio)
- Superficie: lisos o cerrillados.
- La biomecánica: pasivos o activos
- La forma: cilíndricos, cónicos o doble cilíndricos.⁹

Tipos de Anclaje

En la actualidad existe una gran variedad de elementos de anclaje dentro de los conductos con ellos se pueden obtener retención intrarradicular para estabilizar el muñón, que es quién finalmente retendrá y estabilizará la restauración protésica coronaria (Tylman S, 1981).¹⁵

Básicamente los anclajes intrarradiculares se pueden clasificar en dos grupos:

A. Pernos realizados en el laboratorio.

{ Anclajes Metálicos
Anclajes Estéticos

B. Anclajes prefabricados.

Hablando particularmente del tema que nos compete describiremos el anclaje estético.

Realmente en la última década han aparecido técnicas de laboratorio para realizar procedimientos indirectos confeccionando espigas estéticas realizadas en materiales como cerómeros y las cerámicas.

En términos estéticos es lógico pensar que el sector anterior debemos utilizar un material “blanco”, no metálico, el cual se transluce a través de la restauración (Nathanson D, 1998).¹

2.4. Perno-Muñón

Conocido como núcleo o muñón (fig. 9). Los muñones artificiales con espiga, también llamados de perno-muñón, están indicados en dientes que se presentan con la corona clínica con cierto grado de destrucción y que además necesiten de tratamientos protésicos.^{11, 13}



Fig. 9 Perno muñón metálico

Definición

Muñón: Reconstrucción sobre la cual se realizará la reconstrucción protésica de cobertura. El muñón artificial consta de varios componentes: el poste intrarradicular, el material de reconstrucción y la corona de cobertura.⁹

Otra definición de muñón es, aquel que representa la reposición de la estructura coronaria pérdida con materiales dentarios a través de técnicas directas o indirectas.

Los núcleos representan la reposición de la estructura coronaria pérdida con materiales dentarios a través de técnicas directas o indirectas puede ser necesario el anclaje de estos materiales en los canales radiculares, la denominada retención intrarradicular.⁶

Materiales más usados para la reconstrucción de muñones:

- Amalgama y amalgama adhesiva.
- Resina compuesta (composite)
- Ionómero de vidrio y Ionómero de vidrio con metal.
- Vitroionómero-resina y compómero.
- Espiga muñón colado.
- Cerámica.¹⁶

Estos pueden ser clasificados en dos tipos:

- Fundidos (Colados), elaborados a partir de cera o resina, obtenidos a través de técnica directa (modelado) o indirecta (moldeado). Pueden ser metálicos o estéticos, siendo estos últimos confeccionados por inyección de porcelana a la base de leucita sobre pernos de zirconio.
- De relleno, utilizan materiales de aplicación directa como amalgama, resina compuesta, ionómero de vidrio. Pudiendo ser hechos en una sesión.

Cuando es necesario aumentar la retención del material de relleno en la porción coronaria, los pernos son utilizados en conjunto con el muñón.¹³

2.5. Perno-Muñón Colado

Los muñones colados se pueden emplear para casos en que falta gran parte de la corona dentaria, o el conducto de la raíz es muy ancho e irregular. Finalmente reconstrucciones íntegramente cerámicas.¹⁶

Indicaciones de los muñones colados

- a) Dientes con coronas muy destruidas.
- b) Dientes con conductos radiculares irregulares o muy anchos.
- c) Dientes anteriores (dientes unirradiculares).
- d) Necesidad de cambiar la inclinación de la corona clínica.
- e) Retenedores de prótesis fija o removible.
- f) Cargas oclusales predominantes en lateralidad.
- g) Rehabilitación con indicación de múltiples retenedores intrarradiculares.^{6, 16}

Ventajas de perno-muñón colado

- Alta resistencia.
- Mejor ajuste que los prefabricados.
- Método eficaz para dientes muy destruidos.
- Radiopacidad.
- Menor película de cemento.^{6, 16}

Inconvenientes del perno-muñón colado

- Procedimiento complejo que requerirá de más sesiones clínicas.
- Costo económico mayor que cualquier otro sistema.
- Rigidez del material que podría complicar el tratamiento con fracturas.¹⁶

En el estudio consultado de la Dra. Martha Vasconcelos, nos reporta el uso de materiales menos rígidos, que son similares a la dentina, los resultados son que en materiales menos rígidos se encuentra una distribución de tensiones más uniformes, en comparación con los que se asocian con una mayor rigidez. Sin embargo, el perno menos rígido se encontró que promueven mayores niveles de estrés equivalentes principalmente en la región cervical de la dentina del diente. Este estudio también, demostró que el estrés era alto a nivel del extremo apical de la espiga.¹⁷

Características de un material ideal para reconstrucción intrarradicular.

- Forma idéntica a la estructura pérdida.
- Propiedades físico-mecánicas semejantes a la estructura a ser sustituida, pero con mayor resistencia a la deformación.
- Compatible con adhesión para mejorar la interfase poste-dentina.⁶

2.6. Perno-muñón estético de cerámica

La Estética es la disciplina que trata de lo bello y los diferentes modos de aprehensión y creación de las realidades bellas, si se entiende por bello aquello que despierta en el hombre una sensación peculiar de agrado.

La palabra procede de *aesthetikos* que significa. “*Lo que se percibe mediante sensaciones*”. Por lo tanto, la estética es la encargada de estudiar la belleza; normas y métodos para estudiar la belleza.¹⁸

Para mejorar los resultados estéticos y para eliminar los problemas de corrosión y de bimetalismo, se han propuesto pernos-muñón estéticos (fig. 10), ya sea de cerámica o de composite reforzado de fibras.¹²

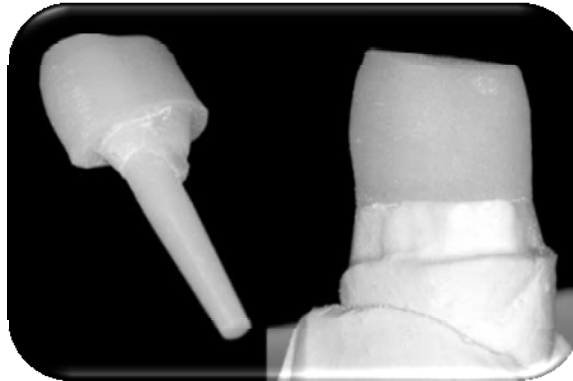


Fig. 10 Perno-muñón colado estético.

Las propiedades ópticas y la translucidez se benefician mucho en este caso, por que el metal emplea en la porción coronaria del retenedor intrarradicular debe tener la reflexión de la luz disimulada por componentes de restauración no translúcidos.⁶

Dentro de los postes cerámicos encontramos los que son elaborados mediante cerámica vaciada o por cerámica por inyección con óxido de circonio.

2.7. Clasificación de los Postes Estéticos

El cuadro (fig. 11) siguiente nos esquematiza la clasificación de los postes estéticos.⁵

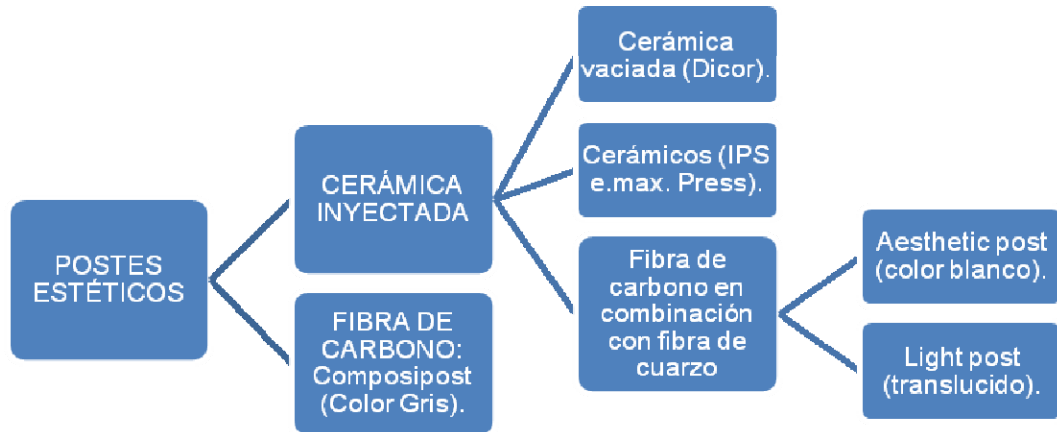


Fig. 11 Clasificación de los postes estéticos

Cerámica Inyectada

Se refiere a una cerámica por inyección consiste en un poste radicular y una reconstrucción de muñón. Bajo el principio de cera perdida y la obtención de un molde en negativo del poste se puede vaciar o inyectar cerámica dentro de él sistema empleado, (en nuestro caso IPS e.max. Press).

Así se obtendrá una copia del patrón inicial. Cada sistema tiene sus variantes y características propias, más adelante explicaremos las características del sistema IPS e.max Press.⁵

Para su elaboración y colocación existen dos técnicas:

- La directa realizada a base de cerómeros.
- La Indirecta que es por cerámica inyectada.

Ventajas

- Biocompatibilidad.
- Sin peligro de corrosión.
- Excelente estética debido a la reconstrucción sin espiga metálica.

- Fácil manipulación.
- Rápida colocación.
- Translucidez.⁵

Desventajas

- Contraindicado en canales radiculares de diámetros inusualmente grandes.
- Costo elevado.

CAPÍTULO III

CERÁMICA

3.1. Definición

Las cerámicas fueron probablemente uno de los primeros materiales que el hombre fabricó artificialmente.

La palabra *karemos* significa “*alfarería*” o “*materia cocida*”.⁶

Material inorgánico no metálico usualmente utilizado para la fabricación de objetos sólidos realizados por la mano del hombre que hace referencia el elemento más importante en la evolución de las culturas más antiguas; constituido básicamente por arcilla.⁴

Cerámica: Arte de elaborar restauraciones dentales o parte de la misma porcelana fundida.¹⁰

Feldespato: Mineral cristalino de silicato de aluminio con potasio, sódico, bario y calcio. Es un componente importante de la porcelana dental.¹⁰

La porcelana feldespática, se conoce como porcelana tradicional. Compuesta principalmente por el feldespato y cuarzo. El feldespato es un ingrediente primario responsable por la formación de la matriz vítrea.⁶

Porcelana: Material formado por la fusión de feldespato, sílice y otros ingredientes menores. La mayoría de las porcelanas dentales son vidrios y se utilizan en la fabricación de dientes artificiales, carillas, jackets y en ocasiones bases de prótesis e inlays.¹⁰

La porcelana odontológica convencional es una cerámica vitrificada, que tiene como principales componentes químicos, minerales cristalinos, tales como feldespato, cuarzo, alúmina (óxido de aluminio) y a veces caolín, en una matriz vitrificada. Las proporciones de cada producto varían según el tipo característico de cada porcelana (alta, media, o baja fusión).⁶

3.2. Propiedades requeridas para materiales dentales.

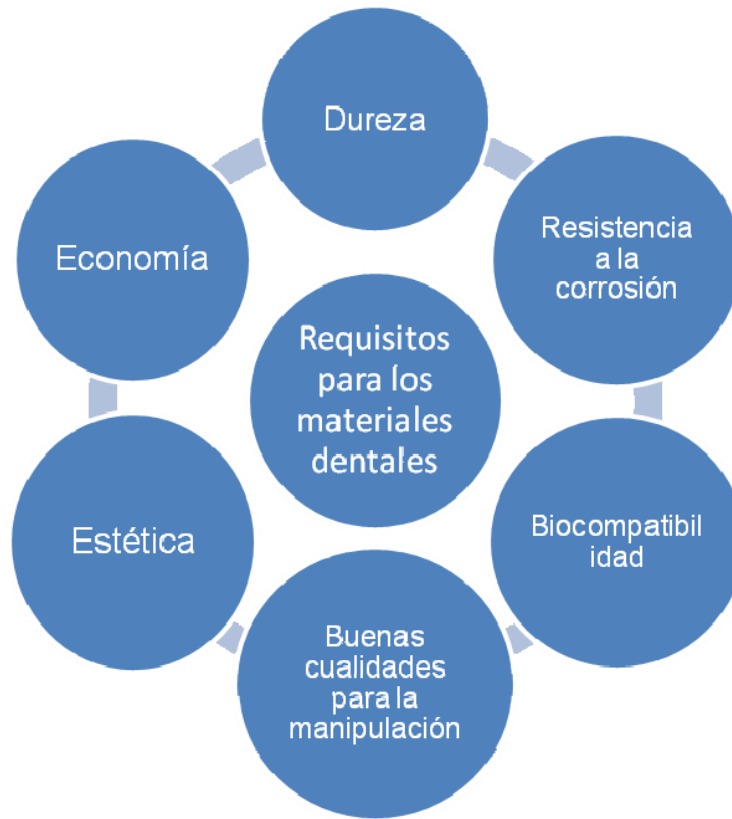

Fig. 12 Requisitos para materiales dentales

Resistencia mecánica (fig. 12): Los materiales deben de contar con suficiente estabilidad para resistir las fuerzas de la masticación.

Resistencia a la corrosión: Al inicio todos los materiales sufren de corrosión (cantidad destruida por unidad de tiempo) todos los materiales colocados en el ambiente oral deben soportar un constante ataque de corrosión. El promedio bajo de esta propiedad es esencial.

Biocompatibilidad: La compatibilidad biológica de los materiales dependerá de su mínima liberación de productos de corrosión, así de cómo la inocuidad de estos productos para el organismo.

Economía: Los materiales deben ser capaces de utilizarse sin gran esfuerzo personal o mecánico, para que de esta manera su costo permanezca accesible.

Estética: La estética es la meta para alcanzar la duplicación y optimización del diente natural de su forma y de las características visuales.¹⁸

Absorción y refracción de la luz: El componente metálico de las restauraciones ceramometálicos impide la transmisión de la luz. Las mucosas marginales situadas junto a cuellos metálicos subgingivales suele parecer más oscura especialmente si los tejidos gingivales son finos. Afectando altamente la estética y más en dientes anteriores.

Las restauraciones exclusivamente cerámicas y los dientes naturales permiten el paso de la luz debido a la ausencia de una cofia metálica. La transmisión de la luz varía dependiendo los materiales. Mientras que una estructura cristalina aleatoria y desorganizada de la porcelana refracta aproximadamente el 25% de la luz disponible. El vidrio colado y el vidrio comprimido (Empress) refractan hasta el 75% de la luz que reciben debido a que su estructura cristalina organizada posee un índice de refracción similar al del esmalte.¹⁹

Fácil manipulación: Los materiales dentales hoy en día son manipulados manualmente, así que el odontólogo y el técnico dental, desean una fácil manipulación. El material también debe de poseer un rango de procesamiento aceptable, para que así no cambie sus propiedades originales.¹⁸

3.3. Clasificación

Material a emplear y según su técnica:

- a) Restauraciones metálicas en combinación de cualquier material estético cerámico o polimérico: Para realizar coronas individuales, prótesis fija de tres unidades y más (según el caso clínico), restauraciones sobre dientes endodónticamente tratados y prótesis parcial removible.
- b) Restauraciones libres de metal: Cerámicas puras para realizar coronas y puentes de hasta de tres unidades, carillas, incrustaciones, y refuerzos radiculares.

Una restauración indirecta (fig. 13) es aquella que se realiza fuera de la boca del paciente donde la mayoría de las veces se debe tomar una impresión definitiva con cualquier material de impresión.⁴

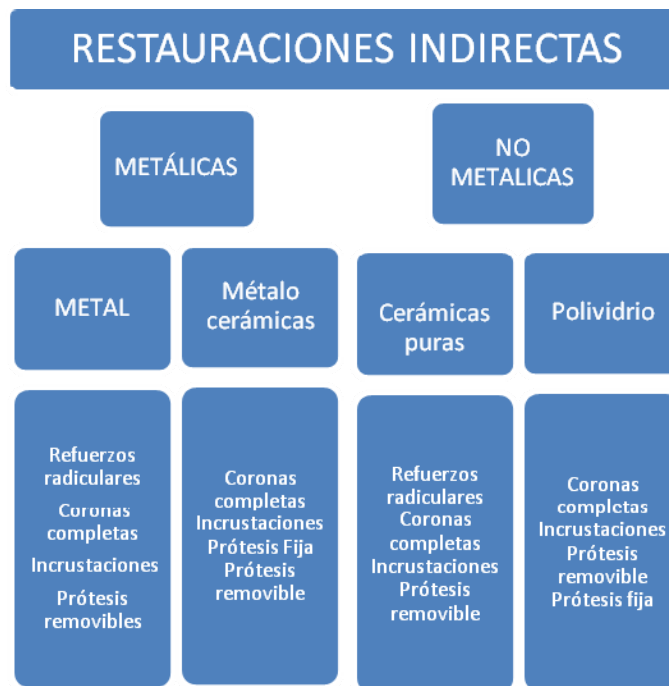

Fig.13 Clasificación de restauraciones indirectas.

De acuerdo al tipo:

- Porcelana feldespática
- Porcelana reforzada con leucita
- Porcelana aluminosa
- Porcelana de fluorapatita
- Inclusión de óxido de aluminio (alúmina)
- Inclusión de óxido de magnesio (espinella)
- Inclusión de óxido zirconio
- Cerámica de vidrio.⁴

De acuerdo al uso:

- Dientes para dentaduras completas
- Metal cerámicas (coronas y prótesis fijas)
- Veneres
- Incrustaciones
- Coronas y puentes sin metal anteriores y posteriores

Método de procesamiento:

- Compactación
- Vaciado
- Transformación

- Prensadas
- Termo inyectadas
- Maquinadas asistidas por computadora (CAD-CAM)
- Infiltradas

Material de subestructura:

- Metal colado (metal - cerámica)
- Metal forjado
- Cerámica de vidrio
- Porcelana CAD-CAM
- Núcleo de leucita
- Núcleo de disilicato de litio
- Núcleo de óxido de aluminio con infusión de vidrio
- Núcleo con óxido de zirconia con infusión de vidrio.⁴

Según su temperatura de fusión:

- Alta fusión: 1 300 °C
- Media fusión: 1.101 – 1.300 °C
- Fusión baja: 850 – 1.100 °C
- Fusión ultrabaja: < 850 °C

3.4. Composición

Son cerámicas vítreas basada en una red de sílice (SiO_2) y feldespato de potasio ($\text{K}_2\text{O} \cdot \text{Al}_2\text{O}_3 \cdot 6\text{SiO}_2$) o feldespato de sodio ($\text{Na}_2\text{O} \cdot \text{Al}_2\text{O}_3 \cdot 6\text{SiO}_2$) o ambos en un 75 a 85 %. Adicionalmente cuentan con cuarzo en 12 a 22% y caolín en 4%. También se le mezclan óxidos metálicos opacadores y vidrios para controlar tanto las temperaturas de fusión y compactación.⁴

Feldespatos

Provee la fase vítrea y sirve como matriz de sostén del cuarzo. El feldespato de potasio se mezcla con varios óxidos metálicos y es cocida a temperaturas altas, puede formar leucita y una fase de vidrio que se ablanda y fluye levemente.

Caolín: Es un silicato de aluminio hidratado $\text{Al}_2\text{O}_3 \cdot 2 \text{SiO}_2 \cdot 2\text{H}_2\text{O}$ que actúa dentro de la porcelana como un agente de enlace aumentando la capacidad de moldear la porcelana antes de hornearla.

Óxidos metálicos: Los óxidos de pigmentación se añaden para obtener los matices necesarios y de esta forma simular el diente natural. Estos pigmentos se forman por la fusión del feldespato, vidrio fino y estos óxidos metálicos.

Los óxidos más utilizados y sus respectivos colores son los siguientes:

- Hierro y níquel café
- Cobre verde
- Titanio amarillo
- Cobalto azul
- Magnesio azul lavanda

- Zirconio, titanio y estaño proporciona opacidad.⁴

3.5. *Materiales cerámicos y sus sistemas*

En la actualidad existen numerosos sistemas cerámicos para la elaboración de restauraciones orales, por tal razón es prudente analizar con detenimiento sus ventajas y desventajas, indicaciones y contraindicaciones y la aplicación clínica que tienen para llegar a un buen tratamiento restaurativo.

Estos sistemas restaurativos cerámicos pueden clasificarse de la siguiente manera:

- a) Restauraciones metalo – cerámicas
- b) Restauraciones de cerámicas puras (libres de metal):
 - Cerámica de polvo convencionales
 - Cerámicas coladas
 - Cerámicas maquinadas
 - Cerámicas termo prensadas:

Estos sistemas en su mayoría utilizan la cerámica endurecida para ser plastificada mediante un horno especial y ser inyectada posteriormente sobre el molde. Utilizan en todos los casos la técnica de cera pérdida. Entre estos sistemas se encuentra el sistema IPS e.max Press.

3.6. Ventajas

- Excelente adaptación marginal

- La contracción durante la fabricación de la restauración es muy baja
- Muy buen resultado estético
- No produce desgaste dentario al antagonista
- Se puede grabar para la cementación adhesiva

3.7. Desventajas

- Requiere de equipo costoso
- No es apto para la elaboración de puentes en prótesis fija
- La porcelana de estratificación es específica para este sistema.
- Cerámicas infiltradas.⁴

Kelly Et al. Sugiere que para elegir de forma adecuada el sistema que utilizará tenemos que escogerlo de acuerdo con la opacidad y el valor que se desea obtener en el resultado final.

Los estudios indican que el diente con valor bajo y elevada translucidez puede restaurarse más fácilmente con sistemas de *copings* (infraestructuras utilizadas), más translúcidos como Empress, Empress 2 y actualmente IPS e.max Press.²⁰

En cambio, los dientes más opacos y de valor elevado pueden restaurarse con sistemas de *copings* de mayor opacidad, como Inceram, Alúmina y metalocerámica, e Inceram Zirconia, que muestra en este mismo estudio la misma opacidad de la metal – cerámica.²⁰

3.8. *Propiedades ópticas de los dientes naturales.*

La comprensión de los fenómenos ópticos que ocurren en los dientes naturales frente a la luz como translucidez, opalescencia, fluorescencia, reflexión y difracción, es muy importante para el análisis y el entendimiento de las características que deseamos ver reproducidas en nuestros trabajos cerámicos.

Translucidez: Apariencia entre la completa opacidad (blanco) y la completa transparencia (Vidrio).⁸

Como sabemos que principalmente el esmalte es el que determina la intensidad de la translucidez.

Las cerámicas también tienen diferentes grados de translucidez entre sus diferentes masas, con diferentes índices de refracción de luz, existiendo masas con un cromatismo más acentuado y menos translúcidas (margen y dentina) y las incisales con diferentes grados de translucidez.²⁰

Fluorescencia: Es la capacidad de determinados cuerpos tienen de absorber energía radiante y emitirla en diferente longitud de onda.⁸

Por tratarse de una respuesta luminosa, es importante que el material de restauración que vamos a utilizar (cerámica o resina) tenga esta característica, pues nuestros pacientes están expuestos cada día a las variadas situaciones de luz, y cada una de estas fuentes de luz tienen longitudes de onda diferentes que pueden provocar diferentes estímulos luminosos sobre el diente y la restauración protésica.²⁰

Opalescencia: Fenómeno óptico que se produce en algunos cuerpos que transmiten solamente un determinado grupo de ondas de luz natural y reflejan otros.

Clínicamente es importante para nosotros este fenómeno, cuando se confeccionan dientes anteriores, ya que podemos observar los dientes de nuestro paciente en diferentes ángulos y de forma diferente.²⁰

CAPÍTULO IV IPS e.max Press®

El sistema IPS e.max Press (fig. 14) es un sistema de Cerámica Total basado en la química del disilicato de litio para ser utilizado en aplicaciones con la tecnología de inyección. La alta densidad de cristales da como resultado excelentes propiedades mecánicas sin comprometer las cualidades ópticas.²¹ Han sido desarrolladas, nuevas tecnologías de procesamiento para el proceso de fabricación de este material. El vidrio inicial muestra una excelente homogeneidad y es transformado en una vitrocerámica durante un proceso posterior de fabricación por medio de un régimen específico tiempo/temperatura. El resultado es una alta dureza combinada con una excelente estética.²¹



Fig.14 Sistema IPS e.max Press

4.1. Microestructura (cristales de disilicato de litio)

Su microestructura consiste en cristales de disilicato de litio (aproximadamente 70%), ($\text{Li}_2\text{Si}_2\text{O}_5$).

En 1998, el disilicato de litio (fig. 15), para cerámicas fue introducido por la FDP como material dentro de las cerámicas.²⁷ Está constituido por muchas pequeñas placas cristalinas unidas entre si y orientadas en forma confusa, como los cristales inducen a desviar, biselar o ramificar las grietas, estos materiales poseen valores de resistencia mecánica del doble con respecto a la leucita (resistencia a la flexión 300 Mpa).

Este tipo de retículo cristalino confiere, además, mayor translucidez con respecto a la vitrocerámicas anteriores.²²



Fig. 15 Cristales de disilicato de litio.

4.2. Composición

	(%)
SiO_2	57.0 – 80.0
Li_2O	11.0 – 19.0
K_2O	0.0 – 13.0
P_2O_5	0.0 – 11.0
ZrO_2	0.0 – 8.0
ZnO	0.0 – 8.0

4.3. Propiedades físicas del sistema

CET	(100-400°C) [10-6 /K] 10.2
CET	(100-500°C) [10-6 /K] 10.5
Resistencia a la flexión (biaxial)	[MPa]* 400
Resistencia a la rotura	[MPa m0.5] 2.75
Módulo de elasticidad	[GPa] 95
Dureza Vickers	[MPa] 5800
Solubilidad química	[µg/cm2]* 40
Temperatura de inyección	[°C/°F] 915-920/1679-1688

*según ISO 6872

Flexura

Es la resistencia contra la deformación bajo una carga la cual finaliza sin dañar al material. Las cerámicas de uso odontológico exhiben un módulo de elasticidad de 50 Mpa para vitrocerámicas simples y de 300 Mpa para las de óxido de aluminio.

El módulo de elasticidad de la dentina es de 21 Gpa. La resistencia a la flexión del sistema IPS e.max. Press es de 400 ± 40 MPa dando un valor alto en comparación con los otros sistemas.²³

En el 2009 Plengsombut y coll, nos reportan un estudio comparando las propiedades de este sistema, dándonos a conocer que el sistema IPS e.max Press es óptimo y tiene una preferencia óptima para el diseño de prótesis fija, en comparación con el sistema CAD. En los grupos Press dieron una resistencia más alta de la fractura del 38% que en comparación con otros grupos.

Tenacidad a la fractura

Describe la resistencia de un material en contra de la propagación de un crack desde donde se inicia, para los vidrios sencillos nos registran valores de 0.7- 1 Mpa m^{1/2}. En tanto para las cerámicas con leucita exceden a 1 Mpa m^{1/2}.

Para las cerámicas con disilicato de litio presentan un rango entre 3 a 6.1 Mpa m^{1/2} lo que representa un rango elevado en comparación con otras cerámicas.²³

Hay que considerar también factores que pueden influir en esta propiedad como superficies porosas, fracturas en el momento de pulir la restauración entre otras. Con valores altos nos ayuda a disminuir el riesgo a fracturas.

Coefficiente de expansión química

Es conocido el hecho de que un sólido se expande cuando se calienta.

Para las cerámicas hay que tener en cuenta dos propiedades:

1. Producir una buena adhesión entre los materiales durante la cocción.
2. El CET debe estar coordinado después de la cocción, como también lo estará bajo estas mismas condiciones cuando este en el ambiente oral.²³

Para el sistema IPS e.max Press se presenta un CET:

(100 – 400 °C) 10.15 ±0.4 10⁻⁶k⁻¹

(100 – 500 °C) 10.55 ±0.35 10⁻⁶k⁻¹

Solubilidad química

La solubilidad química de un material es determinada con el estándar internacional aplicado para la industria dental durante una prueba de 16 horas en ácido acético.

El estándar permite materiales cerámicos con una solubilidad química menor de $100 \mu\text{g}/\text{cm}^2$ pretendiendo que se encuentre en un ambiente oral, esta se encuentra relacionada con los defectos de superficie encontrados en rugosidades o defectos en superficie dental, disminuyendo su resistencia.²³

Para el sistema IPS e.max Press nos dan valores con respecto a su solubilidad química de $40 \pm 10 \mu\text{g}/\text{cm}^2$.²⁴

4.4. Color del Sistema IPS e.max Press

Los distintos colores y grados de translucidez de las pastillas IPS e.max Press están basados en el sistema global de colores, IPS e.max. El sistema se puede utilizar en combinación con las guías de colores A-D, Chromascop, así como con Bleach BL.

La selección del nivel de translucidez se basa en los requisitos clínicos que presenta el paciente (color del diente preparado, color del diente deseado), así como en la técnica de procesado deseada (técnica de estratificación, Cut-Back, maquillaje).

Las pastillas más opacas HO y MO están especialmente indicadas para la técnica de estratificación, mientras que las pastillas más translucidas, LT y HT, se utilizan para la técnica de cut-back y también para la de maquillaje.

IPS e.max Press es una pastilla de cerámica de vidrio de disilicato de litio para la técnica de Inyección. El proceso de producción crea unas pastillas absolutamente homogéneas con diferentes grados de translucidez.

Estas pastillas presentan una resistencia de 400 MPa, y son así las pastillas de cerámica inyectada que presentan mayor resistencia. Las pastillas se inyectan en los hornos de inyección de Ivoclar Vivadent para realizar restauraciones con una extraordinaria precisión de ajuste.

Concepto de las pastillas

IPS e.max Press está disponible en cuatro grados de translucidez (HT, LT, MO, HO) y en dos tamaños. Desde el punto de vista del procedimiento, con cualquier pastilla se puede confeccionar prácticamente cualquier restauración.

Por razones de estética, sin embargo, se recomienda la siguiente técnica de procesado e indicación para pastillas individuales (niveles de translucidez).

IPS e.max Press HT (alta translucidez)

High Translucency

Las pastillas HT están disponibles en 16 colores A–D y 4 colores Bleach BL. Gracias a su alta translucidez están idóneamente indicadas para la confección de restauraciones pequeñas (ej. inlays y onlays). Las restauraciones realizadas con pastillas HT ofrecen un efecto mimético natural y una adaptación excepcional a la estructura dental remanente.

También, gracias a su translucidez, las pastillas HT están especialmente indicadas tanto para la técnica de maquillaje como para la técnica de cut-back. La cocción de maquillaje y caracterización, así como la cocción de glaseado se realiza utilizando materiales IPS e.max Ceram Shades, Essence y Glaze. Si se necesitan hacer correcciones, también se pueden utilizar los materiales de estratificación IPS e.max Ceram.²⁷

IPS e.max Press LT (baja translucidez)

Low Translucency

Las pastillas LT están disponibles en 16 colores A–D y 4 colores Bleach BL. Debido a su baja translucidez están idóneamente indicadas para la realización de restauraciones más grandes (ej. coronas posteriores).²⁷

Las restauraciones realizadas con pastillas LT presentan un valor de luminosidad y croma vitales, lo que evita que las restauraciones incorporadas parezcan grisáceas. Gracias a su nivel de translucidez, las pastillas LT están

particularmente indicadas para la técnica de cut-back, aunque también se pueden utilizar con la técnica de maquillaje. La técnica de cut-back se complementa posteriormente con IPS e.max Ceram Incisal y/o Impulse y se caracterizan utilizando IPS e.max Ceram Essence y Shades.²⁷

IPS e.max Press MO (media opacidad)

Medium Opacity

Las pastillas MO están disponibles en 5 grupos de colores (MO 0–MO 4). Gracias a su opacidad, están idóneamente indicadas para la confección de estructuras sobre preparaciones vitales, ligeramente pigmentadas.

Seguidamente se modela la forma anatómica individualmente utilizando IPS e.max Ceram. Finalmente, se realiza la cocción de maquillaje y glaseado con IPS e.max Ceram.²⁷

IPS e.max Press HO (alta opacidad)

High Opacity

Las pastillas están disponibles en 3 grupos de colores (HO 0–HO2). Gracias a su alta opacidad, están idealmente indicadas para la realización de estructuras en preparaciones fuertemente decoloradas.

Seguidamente se modela la forma anatómica utilizando IPS e.max Ceram. Finalmente, se realiza la cocción de glaseado maquillado con IPS e.max Ceram.²⁷

4.5. Ventajas

- Alta estética
- Trabajo bajo inyección
- El sistema IPS e.max Press es una pastilla prensada de disilicato de litio. Hay de diferentes colores y grados de opacidad y su dureza es de 400 mpa.
- Están indicadas para coronas y prótesis fija, hasta 2º premolar. El color lo reciben con la cerámica.²⁴

4.6. Desventajas

- Puede ser susceptible en los segmentos posteriores.
- Costo elevado
- Solo se pueden realizar prótesis fijas no más de tres unidades.²⁵

4.7. Indicaciones

- Table Tops” (carillas oclusales)
- Carillas finas
- Carillas
- Inlays
- Onlays
- Coronas parciales
- Coronas en la región anterior y posterior
- Puentes de tres unidades en la región anterior
- Puentes de tres unidades en la región de premolares hasta el segundo premolar como pilar límite distal.
- Inyección sobre estructuras de coronas individuales de electrodeposición
- Superestructuras de implantes para restauraciones individuales,

(regiones anterior y posterior)

- Superestructuras de implantes para puentes de 3 piezas hasta el segundo premolar como pilar límite distal.^{25, 27}

4.8. *Contraindicaciones*

- Costo elevado.
- Puentes posteriores que lleguen hasta la región de los molares
- Puentes de 4 ó más unidades
- Puentes retenidos con inlays
- Preparaciones subgingivales muy profundas
- Pacientes con dentición residual muy reducida
- Bruxismo
- Puentes cantilever /unidades en extensión
- Puentes Maryland
- Cualquier otro uso no enumerado en las indicaciones^{25, 27}

CAPÍTULO V

ALTERNATIVA PARA PERNO-MUÑÓN ESTÉTICO MEDIANTE EL SISTEMA IPS e.max PRESS®.

REPORTE DE CASO

5.1. Ficha de identificación

FECHA DE INGRESO: 19/11/09

EDAD: 19 años

GÉNERO: Femenino

ESTADO CIVIL: Soltera

OCUPACIÓN: Estudiante

INTERROGATORIO: Directo

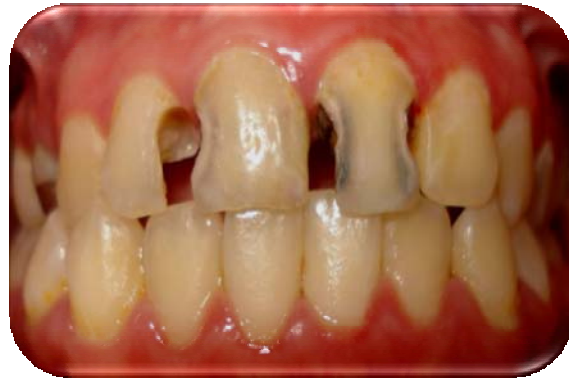

Fig.16 Fotografía Inicial

5.2. Historia clínica

Se presenta a la Clínica Periférica Xochimilco Turno Matutino, paciente femenino de 19 años de edad el día 19/11/09, Refiere que llega a la clínica a causa de caries en la zona de los órganos dentarios anteriores superiores (fig.16), mostrando interés por mejorar su estética y apariencia al sonreír.

En el reporte de aparatos y sistemas, la paciente se encuentra aparentemente sana, sin alergia a la penicilina o algún otro medicamento o sustancia.

Examen odontológico

- Exploración de tejidos blandos aparentemente sanos.
- Inserción de Frenillos normal sin alteración alguna.

- Presenta caries en dientes anteriores superiores. Grado dos, tres y cuatro.
- Clase de Angle I
- Presenta protección canina derecha
- Presenta protección anterior
- Función de grupo mutua
- Mordida cruzada anterior derecha e izquierda
- No presenta bolsas periodontales

Odontograma (fig. 17)

- Presenta caries en:
O. D. 11, 12, 13, 15, 17, 23, 24, 25, 26, 27, 37, 44, 45, 46, 47.
- Obturaciones: O.D. 14, 11, 22, 24, 34, 35, 36, 37.
- Dientes con tratamiento pulpar en: O.D. 14, 11, 12, 21.
- Dientes ausentes: O.D. 16

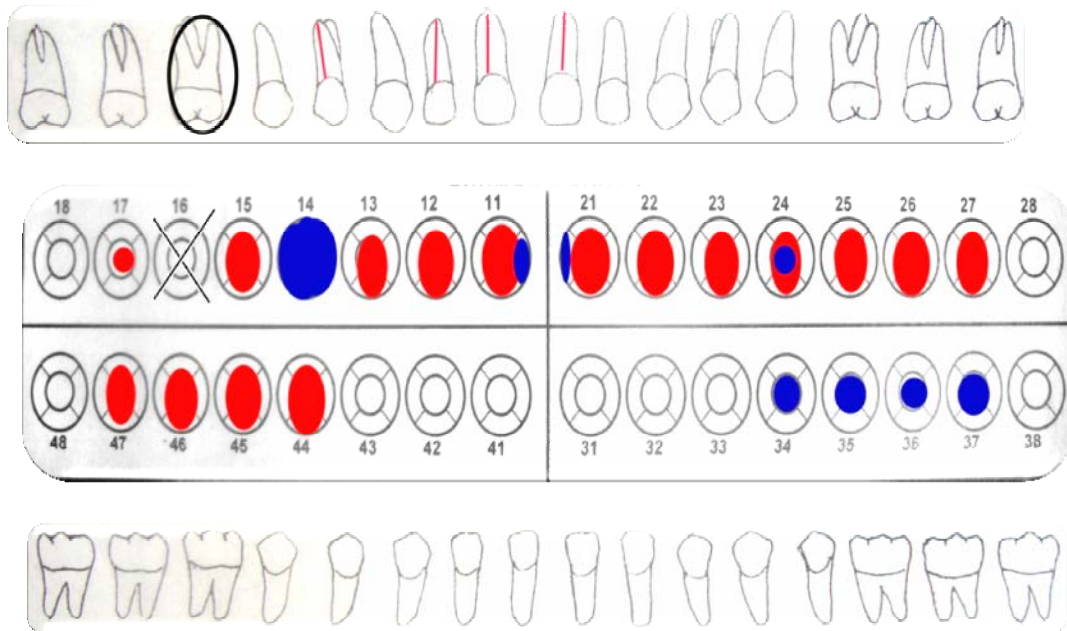


Fig.17 Odontograma, color rojo representa las caries, y el color azul las obturaciones.

Examen radiográfico

- Presenta caries en:
- O. D. 11, 12, 13, 15, 17, 23, 24, 25, 26, 27, 37, 44, 45, 46, 47.
- Obturaciones: O.D. 14, 11, 22, 24, 34, 35, 36, 37.
- Dientes con tratamiento pulpar en: O.D. 11, 12, 21.
- Dientes ausentes: O.D. 16
- Dientes impactados o retenidos: 18, 28, 48.

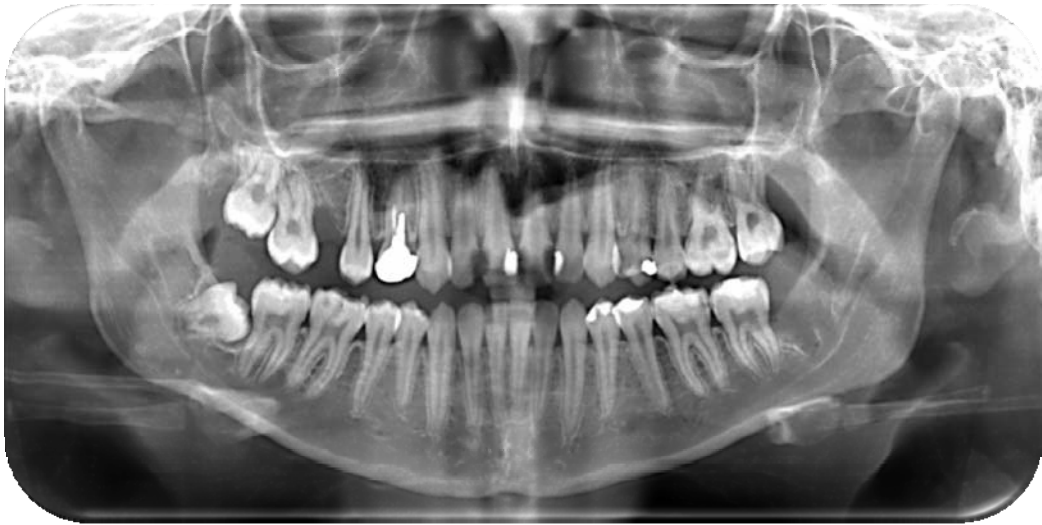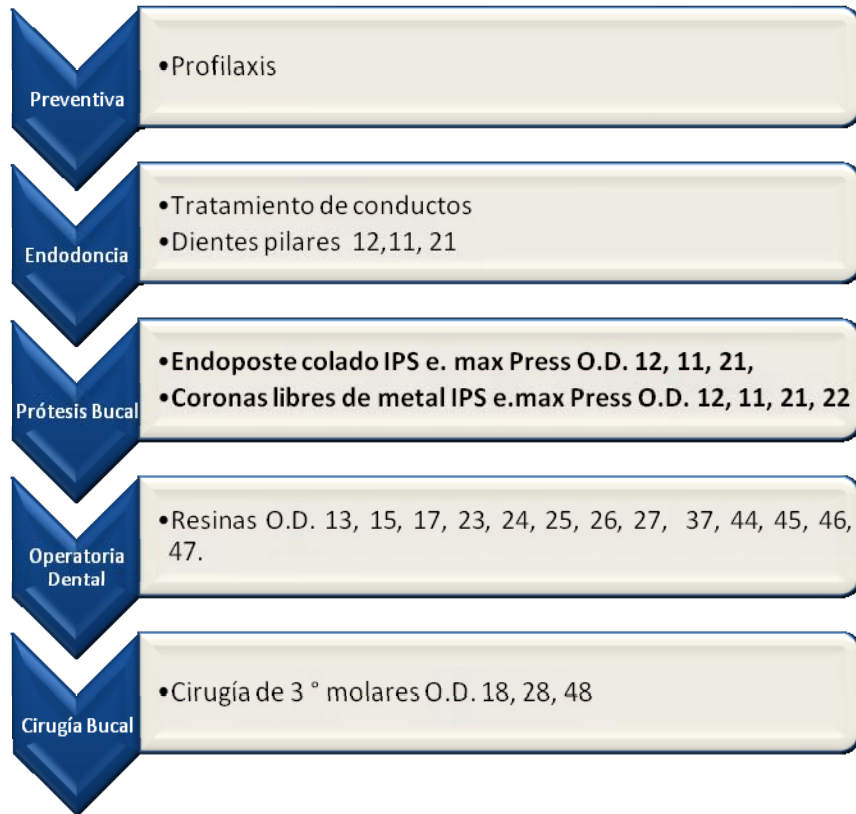


Fig.18 Ortopantomografía

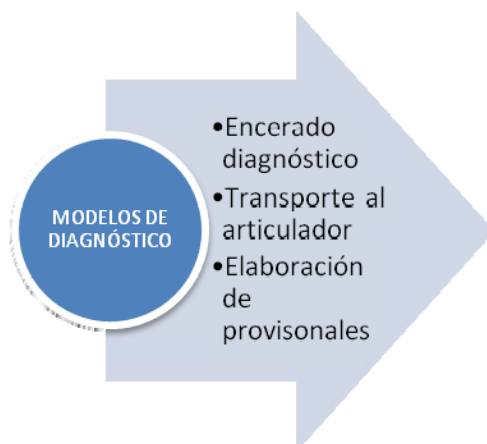5.3. Diagnóstico

Caries Dental	•O.D.13, 15, 17, 23, 24, 25, 26, 27, 37, 44, 45, 46, 47.
Retratamiento Endodóncico	•O.D. 11, 21, 22
Rehabilitación Prótesica	•O.D. 14, 12, 11, 21, 22.
Cirugía de Terceros Molares	

5.4. Plan de tratamiento general



5.5. PROCEDIMIENTO



- Cucharillas para dentado
- Alginato
- Yeso tipo III
- Articulador (Bioart)
- Arco facial (Bioart)
- Cera blanca para encerado de diagnóstico
- Silicona pesada por adición

Se tomaron los modelos de estudio con alginato, realizando el positivo con Yeso Tipo III. Posteriormente transportamos los modelos al articulador

(Bioart), colocando el arco facial, las aurículas y la horquilla, en posición adecuada, tomando como puntos de referencia el nasión y dándonos como chica la medida intercondilar.

Con el transporte de los modelos realizamos el encerado de diagnóstico, dando la anatomía y conformación (fig.19) correcta según las características anatómicas de los órganos dentales de nuestra paciente.

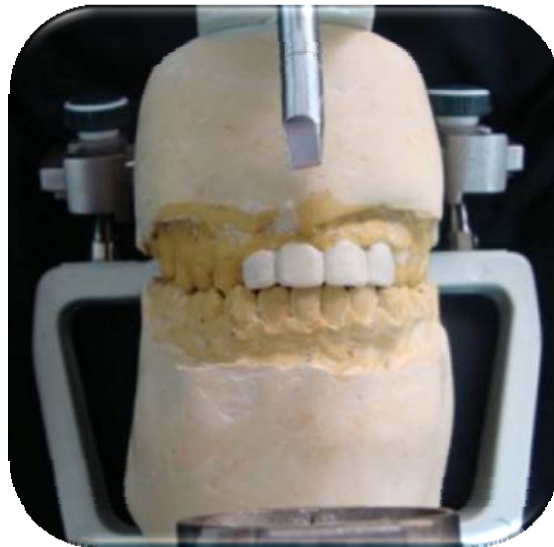

Fig.19 Modelo de estudio con encerado de diagnóstico, de los O.D. 12, 11, 21, 22.

Ya teniendo el encerado de diagnóstico con la silicona pesada por adición, tomamos una impresión, para la elaboración de los provisionales.

TOMA DE
IMPRESIÓN
DE LOS
CONDUCTOS
RADICLIJ ARFS

- Desobturación de los canales radiculares.
- Toma de impresión de los canales radiculares.
- Preparación del muñon

- Fresas Peeso No 1, 2, 3. Y

de diamante troncocónica
punta redondeada.

- Regla de dedo milimetrada
- Tope endodónico.
- Resina acrílica para toma
de impresión (Duralay)

Con el tratamiento previo endodónico de los O.D. 12, 11, 21, 22. Realizamos la desobturación de los canales radiculares, usamos como criterio para desobturar, 2/3 partes de la longitud de cada raíz, que será utilizado como diente pilar de nuestra rehabilitación protésica.

Preparamos los dientes antes de realizar la desobturación para ver que tanto tejido dental nos restará (fig.20).

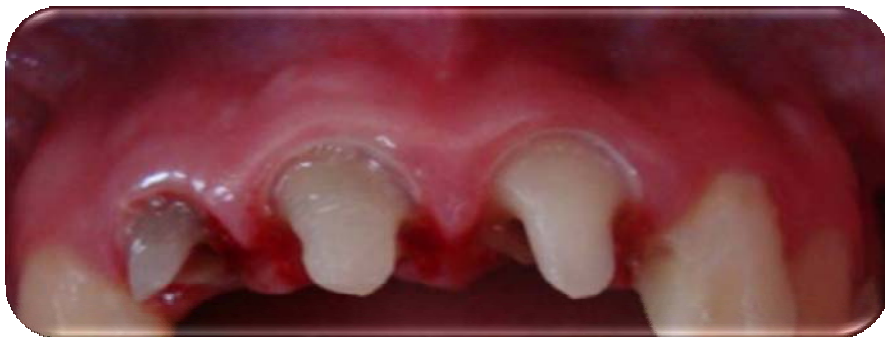

Fig.20 Preparación de los dientes antes de la toma de impresión del canal radicular.

Con la conductimetría final de cada órgano dental, tratado endodómicamente, colocamos un tope a cada una de nuestras fresas peso, antes de introducir nuestra fresa peso posicionamos nuestro tope, con la medida de nuestro conducto abarcando las 2/3 partes de cada raíz a desobturar.

Introduciendo primero la Fresa peso No 1, posteriormente la Fresa peso No 2, y finalmente la Fresa peso No 3. Realizado estos pasos tomamos nuestra radiografía, para verificar que hayamos desobturado hasta 2/3 de la longitud de nuestra raíz y que nos haya restado aproximadamente 4 mm de gutapercha en apical.

Con ayuda de un Endowel tomamos la impresión de nuestro conducto, colocando sobre este el material de impresión

Duralay, sacando e introduciendo dentro del conducto y verificando que se tomará la forma del conducto, ya realizada la impresión del conducto (fig. 21), se colocó más material en la zona de la corona, tratando de dar la forma al muñón.

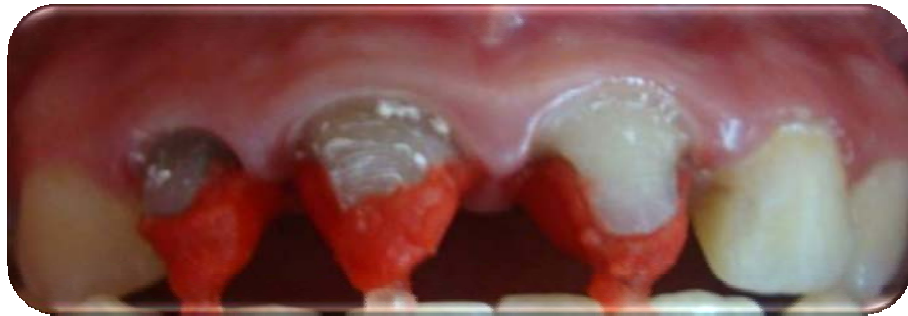

Fig.21 Toma de impresión del conducto radicular y conformación del muñón.

Al término de la impresión se realizó la preparación del muñón (fig. 22), con una fresa troncocónica punta redondeada dando una terminación cervical de hombro aproximadamente 2 mm, esta preparación es para recibir una corona libre de metal confeccionada y elaborada con el sistema IPS e.max Press.

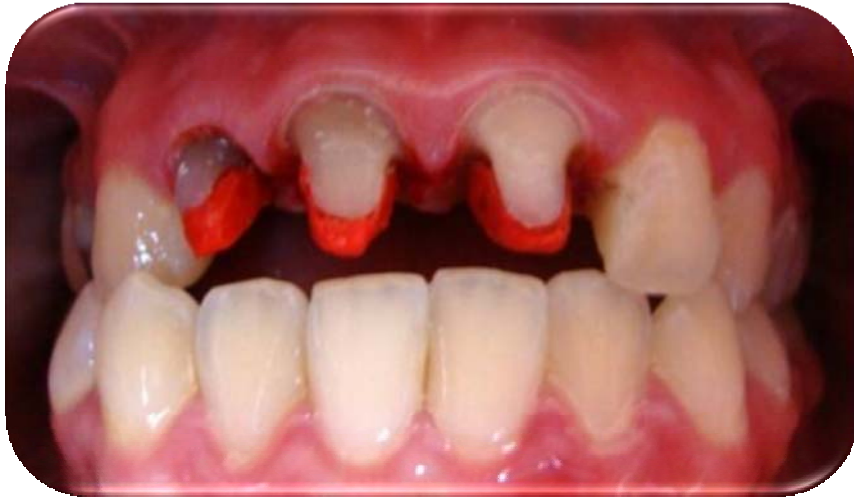

Fig. 22 Preparación de los muñones con el Duralay

Recordando dejar tejido dental alrededor de la preparación para evitar el efecto cuña, y provocar una posible fractura, en la figura No 23 podemos apreciar la impresión y la preparación del muñón fuera de boca, como podemos ver, la elaboración de los endopostes con el sistema IPS e.max Press, se confeccionan y diseñan de la misma manera que un endoposte colado metálico.

Dando una ventaja que su confección no es costosa, pero su inconveniente que requiere de más sesiones.



Fig. 23 Endopostes en Duralay

Al tener los endopostes confeccionados y preparado el muñón, se llevaron al laboratorio dental, para ser confeccionados y elaborados con el sistema IPS e.max Press.

Para la elaboración de nuestros provisionales (fig.24) utilizamos la impresión de la silicona pesada por adición, para confeccionarlos aplicamos la técnica directa en boca. En los conductos lavamos, colocamos una torunda de algodón y sellamos con obturación temporal (Cavid). Rebasamos con acrílico autocurable de tono 62, contorneamos y pulimos.

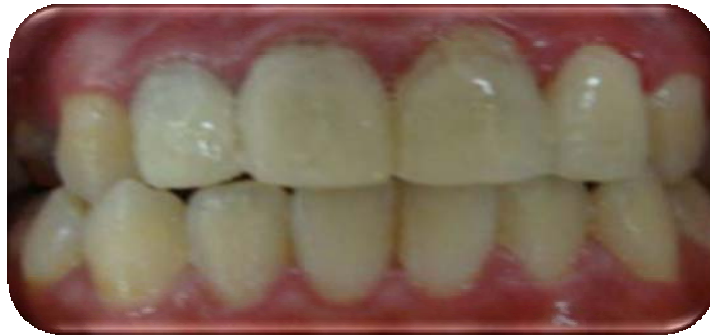
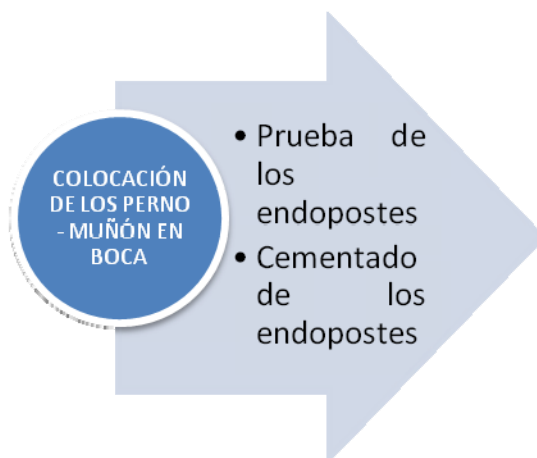
Fig. 24 Provisionales individuales



- 1x4
- Espátula para cementos
- Cera Disclosing Wax
- Cemento dual
- Ácido grabador
- Silano
- Torundas de algodón
- Papel de articular
- Lámpara de fotopolimerizar

Para la prueba en boca de los endopostes colados estéticos mediante el sistema IPS e.max Press, los probamos antes de ser cementados, colocando la cera Disclosing Wax, verificando que no hubiera alguna retención o que impidiera la correcta cementación del perno-muñón estético.

Ya verificado que el endoposte se asentó correctamente, tomamos una radiografía (fig. 25), así comprobamos que los pernos-muñón estéticos estén en posición correcta y asentamiento correcto dentro del canal radicular. Otra propiedad importante del material de esta cerámica es que proporciona una buena radiopacidad a nuestro perno-muñón.

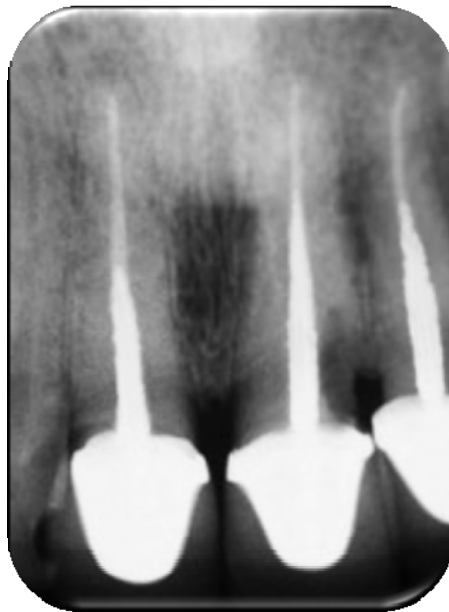


Fig. 25 Radiografía con perno-muñón estético, elaborado con el sistema IPS e.max Press. Lavamos el conducto, grabamos el perno y el conducto, silanisamos el perno, colocamos dos aplicaciones de adhesivo al perno y al conducto e introducimos el cemento dual dentro del conducto para ser fotopolimerizado por 60 seg.

Quitando antes de ser fotopolimerizado los excedentes del cemento dual. En la fig. 26 observamos los endopostes, cementados ya en boca.

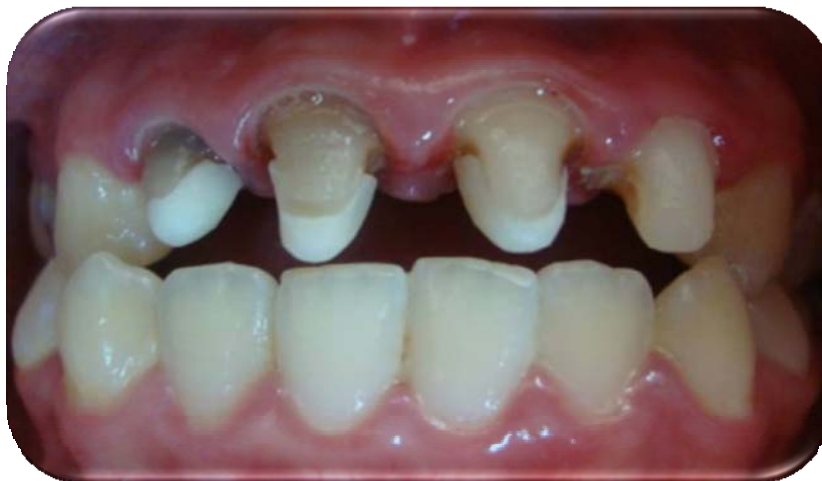
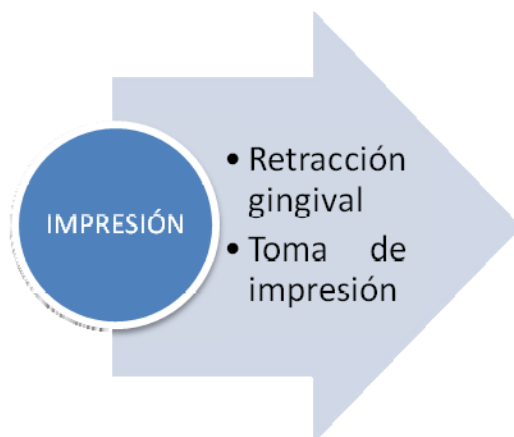
Fig. 26 Cementado de los Perno- Muñón de cerámica.



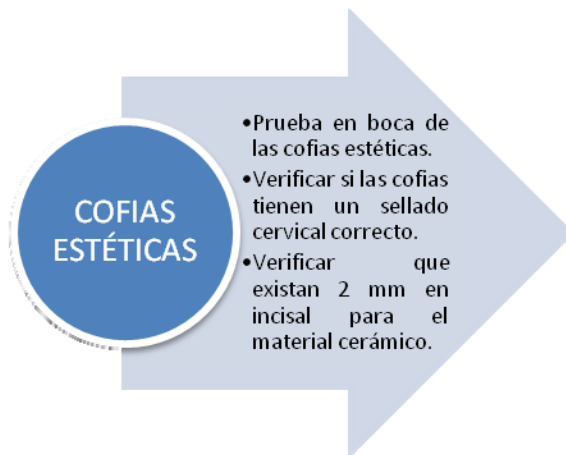- 1x4
- Retractor gingival
- Cucharilla tipo rimblock.
- Hemostático.
- Hilo retractor 0 y 00.
- Silicona pesada y ligera por adición.

Al encontrarse ya cementados los endopostes estéticos, se procedió a la toma de impresión para la elaboración de las coronas estéticas, estas también fueron realizadas por el sistema IPS e.max Press. Para su toma de impresión no requiere de algún material específico u métodos especiales.

Se realizó la retracción gingival, con la técnica de doble hilo, colocando primero el 00 y posteriormente el 0, embebido en solución hemostática. Después de 60 segundos se retiro el hilo 0.

Se mezclaron una medida de silicona pesada con su catalizador, colocándola en la cucharilla, e introdujo en boca, se espero a que fraguara y se retiro de boca.

Se verificó la impresión y retiramos con un bisturí algunas retenciones en interproximal para que la silicona ligera pueda fluir mejor. Mezclamos la silicona ligera e introdujimos en boca esperamos a que endureciera y retiramos la impresión de boca al igual que el hilo retractor 00.

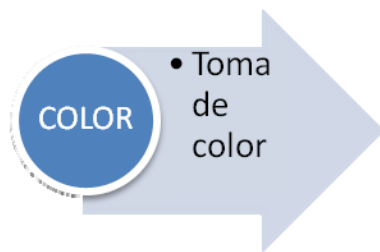


- 1x4
- Cera Disclosing Wax.
- Papel de articular.
- Puntas y discos para pulir cerámica.

En la prueba de de las cofias, tendremos que checar varios puntos el principal que haya un buen sellado cervical entre el material y nuestra terminación, que en incisal exista el espacio óptimo para que pueda ser colocada la cerámica (fig. 27).

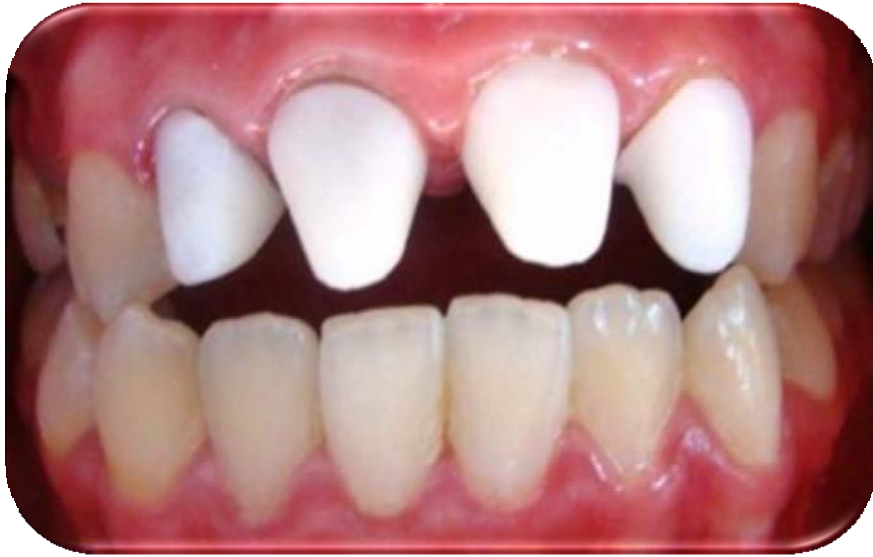

Fig. 27 Cofias estéticas colocadas en boca



- Colorímetro Vita

Con ayuda del colorímetro vita tomamos el color (fig. 28), fue realizado por la mañana cerca de una ventana, a luz natural, tomando como referencia de color el canino superior derecho, el color elegido fue el A2. Se le dio una espejo a la paciente para que verificará y estuviera de acuerdo con el color elegido.

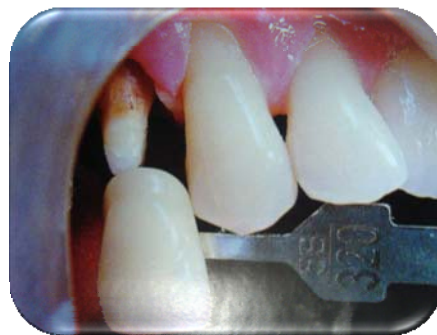
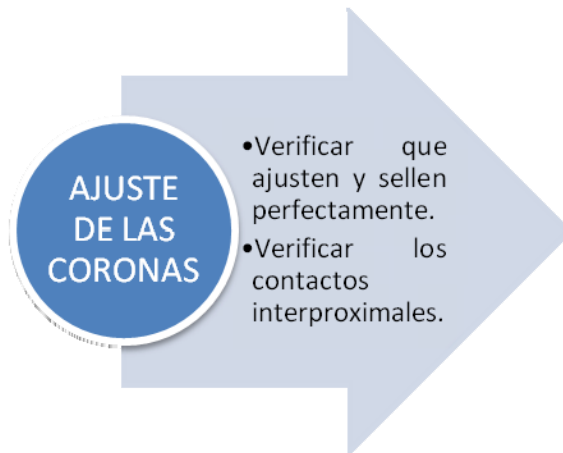
Fig. 28 Toma de color



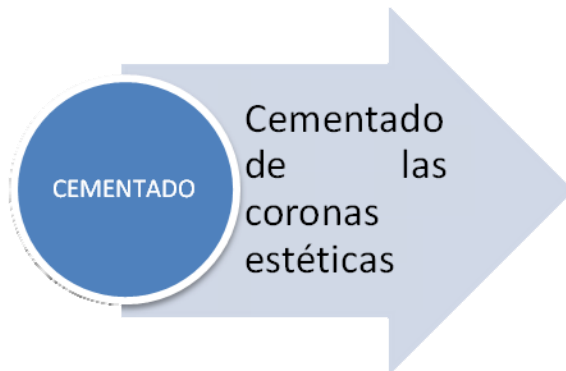
- 1x4
- Papel de articular
- Puntas y discos para pulir cerámica.

Antes de que las coronas deban ser cementadas en boca es necesario checar los contactos interproximales (fig. 29), al igual que el sellado cervical, no podremos verificar la oclusión en este momento ya que las cerámicas antes de ser cementas suelen ser frágiles y sufrir alguna fractura.

Colocamos las cerámicas en boca y verificamos que el sellado cervical fuera el adecuado, en interproximal tuvimos que ajustar colocando el papel de articular y rebajando con discos para pulir cerámica, verificamos que la línea media no estuviera desviada.

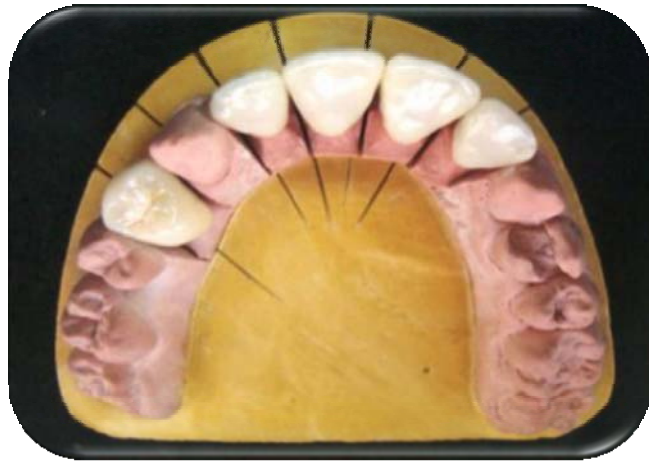

Fig. 29 Cerámica antes de ser colocad en boca.



- 1x4
 - Espátula para cementos
 - Loseta de vidrio
 - Cemento dual Universal
 - Silano
-
- Ácido grabador

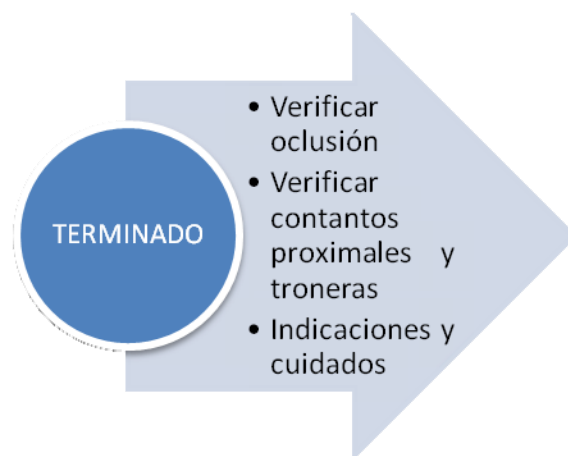Ya verificado que el sellado cervical y los contactos proximales, procedimos a cementar las coronas.

Colocamos las coronas en alcohol para, limpiar de residuos o material que pudiéramos haber dejado al manipularlas. Con torundas de algodón y clorhexidina limpiamos los muñones.

Grabamos los dientes con ácido fluorhídrico al 9% por 20 segundos al igual que las coronas, lavamos por 30 segundos con agua a presión y secamos, como las coronas ya se habían silanisado en el laboratorio, colocamos dos aplicaciones del adhesivo, tanto a los dientes como a las coronas.

Mezclamos el cemento dual en una loseta de vidrio, y colocamos en las paredes de las coronas. Reposicionamos las coronas y antes de fotopolimerizar quitamos excedentes del cemento.

Para posteriormente fotopolimerizar por 1 minuto aproximadamente a cada una de las coronas, tanto por vestibular como por palatino.



- Espejo
- Explorador
- Papel de articular
- Hilo dental
- Lijas interproximales
- Pasta diamantada

Después de ser cementadas las coronas ya podremos verificar la oclusión, con ayuda del papel de articular pedimos a la paciente hacer movimientos de apertura y cierre al igual que movimientos de lateralidad y protrusión, eliminamos los puntos marcados con una fresa de diamante en forma de flama. Después de haber realizado el ajuste, se término (fig. 30) con pulir con pasta diamantada para evitar dejar áspera la zona palatina u incisal.

Con el hilo dental verificamos que no quedaran residuos del cemento, al igual que con ayuda de lijas interproximales, en zonas que se impida el paso del hilo dental.

Como cuidado e higiene a la paciente, se le instruyó en la técnica de cepillado y el uso de hilo dental en las zonas interproximales, se le indico que no mordiera cosas muy duras y no comiera muchos alimentos que contengan pigmentos y bebidas como el café o vino.

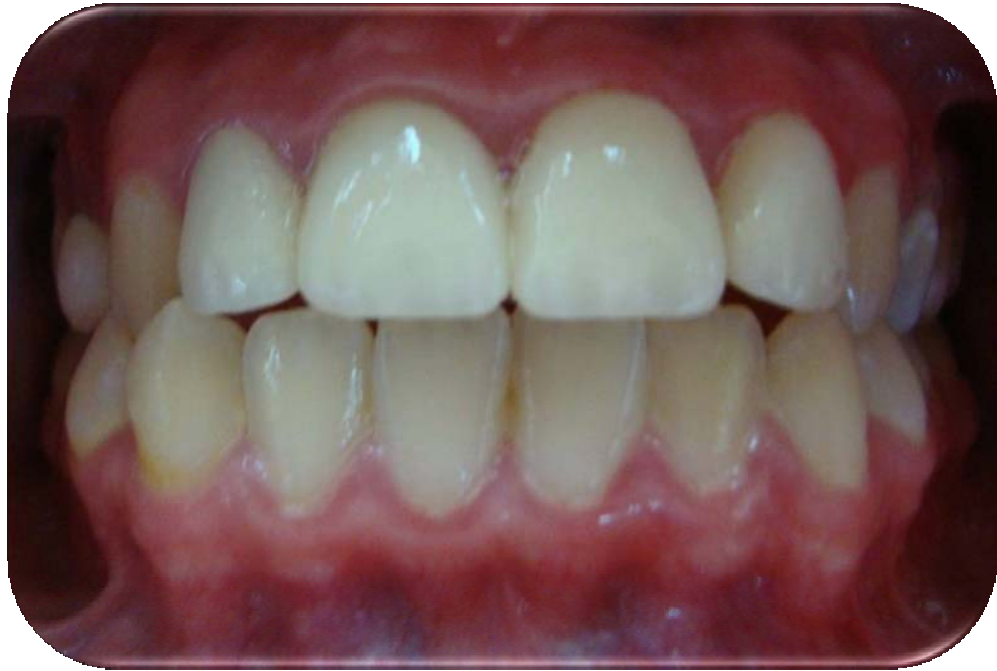

Fig. 30 Terminado de las coronas estéticas fabricadas mediante el Sistema IPS e.max Press.

RESULTADOS

Los resultados obtenidos en la alternativa que brindamos, para la elaboración de perno – muñón estético a nuestro paciente, nos confirió características óptimas para la elaboración y confección de nuestro perno dándonos como resultados en su confección, el uso de la técnica tradicional de perno - muñón metálico. Sin alguna variante en su confección utilizando de igual manera los materiales empleados para postes colados metálicos.

Sabiendo que existen limitaciones para la confección de estos pernos muñón, como que deberá tener suficiente estructura dentaria para que su elaboración, una desventaja inigualable es que requerirá de un mayor desgaste en cuanto al diámetro intrarradicular.

En cuanto a la elección del material, el sistema IPS e.max Press, nos da propiedades óptimas para la elaboración de nuestro perno muñón, brindándonos características como una buena translucidez del material, para conferir una alta estética a nuestras coronas, aceptable distribución del estrés ante cargas oclusales, una buena dureza del material estético proporcionado por el disilicato de litio. En la clínica para este material estético nos proporciona una buena radiopacidad, un manejo aceptable, y un cementado un poco complicado, más sin embargo un resultado estético óptimo y la solución cumplida al satisfacer las exigencias que nos pidió nuestra paciente.

DISCUSIÓN

La alternativa para la confección que nos brinda el sistema IPS e.max Press antes diversos, métodos y técnicas para la confección y restauración posterior a tratamientos endodóncicos, nos reporta el éxito de la aplicación de un material óptimo, seleccionado apropiadamente de los modelos que tienen que ser compatibles con las condiciones de contorno y la carga impuesta a la estructura.

Esto impone una limitación sobre la aplicabilidad general de los resultados a pesar de su importancia significativa. Los resultados del presente reporte han puesto de manifiesto la alta estética que nos dan estos pernos muñón estético. Teniendo en cuenta los resultados y estudios consultados, han confirmado la distribución de tensiones equivalentes, sabiendo que materiales menos rígidos y similares a la rigidez de la dentina, nos proporcionan una buena distribución de cargas oclusales.

La capacidad del poste intrarradicular, situado en la sustitución de los tejidos del diente perdido, para apoyar la restauración coronal bajo cargas oclusales es un factor crítico para el éxito de este tipo de tratamiento dental. Esto nos confirmará que el fracaso del poste intrarradicular conduce, casi siempre, al fracaso de la restauración coronal.

Sin embargo el deseo del paciente para mantener un diente natural y lograr un resultado estético, y no tener metal usado en la restauración del diente, son algunos de los retos de restauraciones dentales en la zonas estéticas, cuando cargas funcionales son motivo de preocupación. Este

reporte de caso, nos describió un procedimiento que requiere la misma cantidad de tiempo que una técnica convencional poste metálico y base, pero los resultados en la fabricación de un perno cerámico a base de disilicato de litio y núcleo logra un alto nivel de fuerza y estética con una restauración cerámica sin metal.

CONCLUSIONES

La edad, la situación socioeconómica y el medio en la que interactúan nuestros pacientes, así como los constantes medios de comunicación que día a día dan a conocer alternativas para los diversos problemas dentales, llevan a los pacientes a exigir una mayor estética y un trabajo de mayor calidad.

Conociendo las distintas alternativas que existen en los diferentes tratamientos dentales, nos solucionan problemas que posiblemente con técnicas tradicionales no pudiéramos resolver.

La elaboración de los postes muñón estéticos elaborados con el sistema IPS e.max Press, me abrió una solución ideal para las características que mi paciente requería, eligiendo un material con alta estética y translucidez, dándonos el material características de no ser extremadamente duros como las zirconias, o frágiles como algún perno prefabricado por las propiedades de su composición contenidas del disilicato de litio, características ideales en la clínica, como su radiopacidad o su fácil manejo, siendo su elaboración no costosa o complicada, combinando técnicas tradicionales para su confección. La simulación casi perfectamente con los dientes contiguos, nos dan una naturalidad a su sonrisa, y una satisfacción, como confianza a nuestra paciente.

Puedo concluir que los pernos-muñón elaborados con el Sistema IPS e.max Press, nos confiere una alta estética, características óptimas para su confección así como su manipulación, dándonos una apariencia ideal en la restauración de dientes anteriores. Su naturalidad estética y su confección tradicional, consideraría que son sus mayores características.

REFERENCIAS BIBLIOGRÁFICAS

1. Ring ME. HISTORIA ILUSTRADA DE LA ODONTOLOGÍA. Barcelona: Mosby/Doyma Libros, 1995. Pp. 56-95.
2. Fernandes A. Rodríguez S. Sardesai G. Mehta. A RETENTION OF ENDODONTIC POST – A REVIEW. The Journal Endodontology, 2001; Vol. 13:11–18.
3. Espinosa GJ, Martínez CI, Perch FD, Perafán GM, Sánchez AB. RESISTENCIA A LA FRACTURA DE DIENTES TRATADOS ENDODÓNTICAMENTE CON DISTINTOS TIPOS DE POSTES INTRARRADICULARES. Odontología. Iztacala. UNAM.
4. Guzmán HJ. BIOMATERIALES ODONTOLÓGICOS DE USO CLÍNICO. 4ª Edición, Bogota: Ecoe Ediciones, 2007. Pp. 461-510.
5. Sedano CA. ALTERNATIVAS ESTÉTICAS DE POSTES ENDODONTICOS EN DIENTES ANTERIORES. Revista ADM, 2001; Vol. LVIII, No 3, Mayo – Junio: 108 –113.
6. Bottino MA. ESTÉTICA EN REHABILITACIÓN ORAL METAL FREE. 1ª Edición, Brasil: Artes Médicas Latinoamericanas, 2001. Pp. 69–123.
7. Volker R. CERAMICA TOTAL – UNA HISTORIA DE VERDADERO ÉXITO. REPORT Investigación y desarrollo Ivoclar Vivadent, 2006, No 16 Febrero, Pp. 4 – 7.
8. THE GLOSSARY OF PROSTHODONTIC TERMS. THE JOURNAL OF PROSTHETIC DENTISTRY, 1999; Vol. 94, No 1, Mosby, Pp. 10–92.
9. Miyashita E. ODONTOLOGÍA ESTÉTICA EL ESTADO DE ARTE. Brasil: Artes Médicas Latinoamericana, 2006, Pp.133–139.
10. DICCIONARIO DE ODONTOLOGIA. 2º Edición, España: Elsevier Mosby. 2009.

11. Pegoraro LF. PRÓTESIS FIJA. 1ª Edición, Brasil: Artes Medicas Latinoamérica, 2001. Pp.87-97.
12. Scotti R. PERNO DE FIBRA. BASES TEÓRICAS Y APLICACIONES TEORICAS Y APLICACIONES CLÍNICAS. España: Masson. 2004. Pp. 1-12.
13. Rosenstiel. LF. PRÓTESIS FIJA CONTEMPORANEA. 4ª edición, Barcelona: El Sevier Mosby, 2006. Pág. 336 – 375.
14. Aquaviva S. Fernandes. FACTORS DETERMININGS POST SELECTION: A LITERATURE REVIEW. _The Journal Of Prosthetic Dentristry, 2003; Vol. 90, No 6 December: 556-562.
15. Hued RJ. ODONTOLOGÍA ADHESIVA Y ESTÉTICA. México: Ripano Editorial Médica, 2010. Pp. 271-295.
16. Mallat CE. PRÓTESIS FIJA ESTÉTICA UN ENFOQUE CLÍNICO E INTERDISCIPLINARIO. Madrid: El Sevier, 2007, Pp. 73 – 91.
17. Vasconcellos AM. VIRTUAL ANALYSIS OF STRESSES IN HUMAN TEETH RESTORED WITH ESTHETIC_POST. Materials Research. 2008; Vol. 11, No 4, July: 459-463.
18. Fischer J. ESTÉTICA Y PRÓTESIS, CONSIDERACIONES INTERDISCIPLINARIAS. 1ª Edición, Colombia: Actualidades Médico Odontológicas Latinoamérica, C.A. 1999, Pp. 81-108.
19. Aschheim KW. ODONTOLOGÍA ESTÉTICA, UNA APROXIMACIÓN CLÍNICA A LAS TÉCNICAS Y LOS MATERIALES. Madrid: Elsevier, 2002. Pp.137-147.
20. Bottino Marcos Antonio. NUEVAS TENDENCIAS 2 PRÓTESIS. Brasil: Artes Médicas, 2008. Pp. 75 – 187.
21. Ivoclar Vivadent SCIENTIFIC DOCUMENTATION IPS e.max® PRESS. Pp. 1-24. www. Ivoclarvivadent.com
22. Preti Giulio. REHABILITACIÓN PRÓTESICA TOMO 3. Colombia: AMOLCA, 2008. Pp. 235 -248.

23. Heinrich FK. PROPIEDADES TÍPICAS DEL MATERIAL Y ASPECTOS DE LA CIENCIA DE MATERIALES DE LOS SISTEMAS TOTALMENTE CERÁMICOS. REPORT Investigación y desarrollo Ivoclar Vivadent, 2006; No 16, Febrero: 8 – 11.
24. www.ivoclarvivadent.us/emax/.../IPS%20e.max%20Press%20Scientific%20Doc.pdf
25. Conrad HJ. CURRENT CERAMIC MATERIALS AND SYSTEMS WITH CLINICAL RECOMMENDATIONS: A SISTEMATIC REVIEW. The Journal of Prosthetic Dentistry. 2007: Vol. 98 Issue 5, November: 389-404.
26. Goldstein RE. ODONTOLOGÍA ESTÉTICA VOLUMEN II. Barcelona: Ars Medica, 2003. Pp. 545-571.
27. www.ivoclarvivadent.com/zoolu-website/media/.../1291/IPS+emax+Press.

ANEXO 1
FACULTAD DE ODONTOLOGÍA, UNAM. CLÍNICA DE PRÓTESIS
PARCIAL FIJA Y REMOVIBLE
CARTA DE CONSENTIMIENTO VALIDAMENTE INFORMADO

Nombre del alumno: _____ No. De registro _____
Nombre del paciente. _____ Fecha _____

1.- He sido informado que durante mi tratamiento será necesario realizar fotografías o video intrabucales o extrabucales, modelos bucales, radiografías y otros estudios. Autorizó sin condición alguna, que dicho material sea empleado en sesiones académicas, docencia, eventos científicos nacionales o internacionales y/o publicados en revistas científicas, acepto que dicho material sea propiedad de las institución por lo que se conservará en el expediente que se abra para mi atención.

2.- También se me ha informado un tiempo estimado para concluir mi tratamiento, bajo las condiciones de salud bucal e integral que inicialmente presento, siempre que yo siga con las indicaciones dadas por el alumno y acuda mis citas en forma constante y puntual.

3.- Asimismo acepto que el trabajo que no sea revisado y firmado por el profesor y realizado en la Clínica de Prótesis no será responsabilidad de la institución; en tal sentido cualquier trabajo realizado fuera de la clínica, no causará responsabilidad para la Facultad de Odontología, UNAM, aunque dicho trabajo, haya sido realizado por alguno de los maestros o alumnos.

4.- He sido enterado que la alumna Mendoza Duarte Alma Elizabeth realizará mi tratamiento, el cual formará parte de un estudio para realizar su tesina de titulación en la Facultad de Odontología, UNAM, dando mi consentimiento para dicho estudio.

5.- Declaro también que todo lo anterior se me ha explicado en lenguaje claro y sencillo, que he tenido la oportunidad de aclarar todas mis dudas, y además haber podido expresar de manera libre todos mis comentarios. Por lo anterior manifiesto estar plenamente satisfecho(a) con la información recibida aceptando el tratamiento al que se me someterá.

NOMBRE Y FIRMA DEL PACIENTE

NOMBRE Y FIRMA DE LA ALUMNA

NOMBRE Y FIRMA DE LA PROFESORA

ANEXO 2 FICHA PRÓTESICA



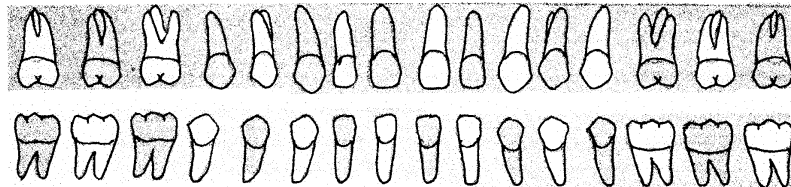
**UNIVERSIDAD NACIONAL AUTÓNOMA DE MÉXICO
FACULTAD DE ODONTOLOGÍA
DEPARTAMENTO DE PRÓTESIS DENTAL PARCIAL FIJA
Y REMOVIBLE
FICHA PROTÉSICA**



Exp. No.	Fecha de ingreso:	Sexo: M <input type="radio"/> F <input type="radio"/>				
Nombre del Paciente:		Edad:	Tel.:			
Dirección:		Colonia:		C.P.:		
Nombre del profesor:						
Nombre del alumno:				Grupo:		

EVALUACIÓN CLÍNICA Anote y especifique en el diagrama

Dientes con caries:	
Dientes ausentes (y tiempo de ausencia):	
Restauraciones individuales:	
Portador de prótesis parcial fija: Si <input type="radio"/> No <input type="radio"/>	Portador de prótesis parcial removible: Si <input type="radio"/> No <input type="radio"/>
Especifique el material de la prótesis:	
Clasificación de Kennedy:	Clase: Modificación:



ANÁLISIS DE LA OCLUSIÓN:

Clasificación de Angle: Clase I <input type="radio"/> Clase II <input type="radio"/> Clase III <input type="radio"/>	
Protección canina: Derecha <input type="radio"/> Izquierda <input type="radio"/>	
Protección anterior: Si <input type="radio"/> No <input type="radio"/>	
Función de grupo: Mutua <input type="radio"/> Derecha <input type="radio"/> Izquierda <input type="radio"/>	
Mordida cruzada: Ant. <input type="radio"/> Post. <input type="radio"/> Der. <input type="radio"/> Izq. <input type="radio"/>	
Mordida abierta: Ant. <input type="radio"/> Post. <input type="radio"/> Der. <input type="radio"/> Izq. <input type="radio"/>	
Contacto dentario anterior en oclusión céntrica: Si <input type="radio"/> No <input type="radio"/>	
Traslape horizontal: mm	Traslape vertical: mm
Hábitos parafuncionales:	

OBSERVACIONES: _____ _____ _____ _____ _____
--

EVALUACIÓN PERIODONTAL

Bolsas periodontales: No <input type="radio"/> Si <input type="radio"/>	Profundidad: mm
Movilidad dentaria: Negativa ___ Positiva ___	Grado: 1° <input type="radio"/> 2° <input type="radio"/> 3° <input type="radio"/>
Otro tipo de alteración:	
Observaciones:	

EVALUACIÓN ENDODÓNCICA

Con vitalidad:	Con tratamiento endodóncico previo:
Dientes pilares que necesiten tratamiento endodóncico:	
Retratamientos:	Observaciones:

EXAMEN RADIOGRÁFICO

Relación Corona-raíz:	Soporte óseo:
Región desdentada:	Observaciones:

**PLAN DE TRATAMIENTO
PRÓTESIS FIJA**

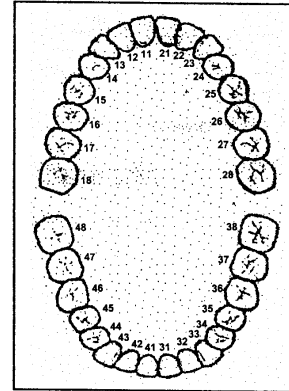
Dientes pilares: _____	Pónticos anote los dientes: _____
Tipo de preparación: _____	Restauraciones individuales anote el diente y tipo de restauración: _____
Tipo de base de los pónticos: _____	Cx. Integral
Restauraciones intrarradiculares: _____	
OTRO TIPO DE TRATAMIENTOS	
Prótesis por adhesión (especifique): _____	Aditamentos de precisión (especifique): _____
Material a utilizar: _____	Color: _____

PRÓTESIS REMOVIBLE

Requerimiento de preparación preprotésico: Si No Especifique: _____	
Tipos de prótesis parcial removible: Dentosoportada: _____ Mucosoportada: _____	
Dentomucosoportada: _____	
Pónticos, dientes y tipos: _____	Material a utilizar: _____

SEGUIMIENTO DEL PLAN DE TRATAMIENTO

PROCEDIMIENTO	FECHA Y FIRMA
Historia clínica	
Modelos de estudio	
Prótesis provisional	
Preparaciones especifique:	
Impresiones y selección de color	
Montaje en el articulador	
Prueba de la prótesis en metal	
Prueba de la prótesis con material estético	
Cementación	
Inserción de la prótesis removible	
Terminado	
No. De unidades de prótesis fija:	
No. Unidades de prótesis removible:	



Diseña la prótesis fija y/o removible en el diagrama.

Tratamientos Adicionales: _____

Observaciones: _____

Costo derecho de clínica _____

Costo de laboratorio aproximado de las prótesis _____

El paciente, fue informado sobre el tratamiento y su costo aceptando ambos. _____

Firma.

Alumno: _____ Profesor: _____

Firma.

Firma.

El paciente quedo satisfecho y conforme con el tratamiento terminado. _____

Firma y fecha