



UNIVERSIDAD NACIONAL AUTÓNOMA  
DE MÉXICO



**FACULTAD DE ODONTOLOGÍA**

ANOMALÍAS DEL DESARROLLO DENTAL,  
REVISIÓN DE LA LITERATURA Y PRESENTACIÓN  
DE CASO CLÍNICO.

**T E S I N A**

QUE PARA OBTENER EL TÍTULO DE  
**CIRUJANA DENTISTA**

P R E S E N T A:  
LOURDES REYES GUTIÉRREZ

TUTOR: Esp. FERNANDO TENORIO ROCHA

ASESORA: C.D. PAOLA CAMPOS IBARRA

MÉXICO, D.F.

2010



Universidad Nacional  
Autónoma de México

Dirección General de Bibliotecas de la UNAM

**Biblioteca Central**



**UNAM – Dirección General de Bibliotecas**  
**Tesis Digitales**  
**Restricciones de uso**

**DERECHOS RESERVADOS ©**  
**PROHIBIDA SU REPRODUCCIÓN TOTAL O PARCIAL**

Todo el material contenido en esta tesis esta protegido por la Ley Federal del Derecho de Autor (LFDA) de los Estados Unidos Mexicanos (México).

El uso de imágenes, fragmentos de videos, y demás material que sea objeto de protección de los derechos de autor, será exclusivamente para fines educativos e informativos y deberá citar la fuente donde la obtuvo mencionando el autor o autores. Cualquier uso distinto como el lucro, reproducción, edición o modificación, será perseguido y sancionado por el respectivo titular de los Derechos de Autor.

Agradezco primeramente a Dios por ser mi mejor amigo, mi fortaleza, darme todo lo que tengo y por las innumerables bendiciones que gozo día a día.

A mis padres, por ustedes tengo lo que soy como persona, mis valores, mis principios, mi perseverancia y mi empeño, y todo ello con una gran dosis de amor y sin pedir nada a cambio. Nunca les podré estar suficientemente agradecida.

A mi madre, Virginia Gutiérrez Tolentino especialmente dedico este trabajo, por ser la persona que más directamente ha sufrido las consecuencias del mismo, por su paciencia, por su comprensión, por su fuerza, por su amor, por su fe en Dios y en mí, por ser tal y como es, porque la amo.

Para mi padre Oscar Raúl Reyes Ramírez, porque me ha enseñado a encarar las adversidades sin perder el objetivo ni desfallecer en el intento, por ser un hombre fuerte, porque a pesar de los infortunios ha sacado a su familia adelante.

Para mi hermano David Reyes, por ayudarme a forjar mi carácter, alentarme en los momentos más delicados de mi vida, por su cariño, su ejemplo, su temple, su amor y por acompañarme en el transcurso de 21 años (y que estoy segura serán muchos más).

Para mi prima, Montserrat, quien ha venido al mundo a darme un empujón, con su ternura, sinceridad, amor, y porque me ha enseñado lo valioso de los pequeños detalles.

A mis tíos y tías que aunque lejos están conmigo.

A todos ustedes,  
muchas gracias de todo corazón.

## **Agradecimientos**

Primero, quiero agradecer sinceramente a mi tutor de Tesina, Dr. Fernando Tenorio Rocha, su esfuerzo y dedicación. Sus conocimientos, su orientación, su paciencia y su tiempo.

A la Dra. Paola Campos por ayudarme a lo largo del trabajo desinteresadamente y por compartirme su conocimiento e inspirarme mucha admiración.

A mis amigos: Diana Guadalupe Gómez, Claudia Lizet Romero, Gisela Osornio, Adrián Espinoza, Laura Millán, Luz Rivera, Brenda Selene León, Stephany Navarro; porque gracias a ellos sé lo que es la amistad verdadera, valor importante en mi vida, gracias por estar conmigo estos 8 años, por aconsejarme, regañarme, compartir risas y llantos. Los adoro.

A mis amigos de la universidad: Daniela Hernández, Regina Ledesma, Carolina Santillán, Angélica Pinedo, Alejandro Elizalde, por permitirme conocerlos y ser parte de su vida. Por ayudarme y estar conmigo a lo largo de la carrera, y aun después. Los quiero.

A Héctor, por ser quien eres y formar parte de mí, porque parte de este trabajo es tuyo.

A mis amigas Alma Moreno y Fabiola Hernández, por su ejemplo, compañía, entusiasmo y amistad incondicional, aun con la distancia seguimos siendo las tres mosqueteras (una para todas y todas para una). Las amo.

A la Dra Normelis Navarrete, Leyda Navarrete, Leyda Ivette García, y Wendoline Ballesteros por el apoyo, el trabajo brindado, los permisos, pero sobretodo por tratarme como una más de su familia.



## ÍNDICE

|   |          |
|---|----------|
| <b>1. INTRODUCCIÓN.....</b>                               | <b>6</b> |
| <b>2. MARCO TEÓRICO... ..</b>                             | <b>7</b> |
| 2.1    Clasificación de las anomalías del desarrollo..... | 8        |
| 2.1.1. Alteraciones de número.....                        | 12       |
| 2.1.1.1. Anodoncia.....                                   | 12       |
| 2.1.1.2. Hipodoncia.....                                  | 11       |
| 2.1.1.3. Hiperdoncia.....                                 | 14       |
| 2.1.2. Alteraciones de tamaño.....                        | 16       |
| 2.1.2.1. Microdoncia.....                                 | 16       |
| 2.1.2.2. Macrodoncia.....                                 | 18       |
| 2.1.3. Alteraciones de estructura                         |          |
| 2.1.3.1. Amelogénesis imperfecta.....                     | 18       |
| 2.1.3.2. Dentinogénesis imperfecta.....                   | 20       |
| 2.1.3.3. Displasia De la dentina.....                     | 21       |
| 2.1.3.3.1    Displasia dentinaria tipo I.....             | 22       |
| 2.1.3.3.2    Displasia dentinaria tipo II.....            | 22       |
| 2.1.3.4. Odontodisplasia regional.....                    | 23       |
| 2.1.3.5. Resorción radicular interna.....                 | 24       |
| 2.1.3.6. Resorción radicular externa.....                 | 26       |
| 2.1.4. Alteraciones de forma                              |          |
| 2.1.4.1. Fusión y Geminación.....                         | 27       |
| 2.1.4.2. Concrecencia.....                                | 30       |
| 2.1.4.3. Cúspides Accesorias.....                         | 31       |
| 2.1.4.4. Perlas del Esmalte.....                          | 34       |
| 2.1.4.5. Taurodontismo.....                               | 35       |
| 2.1.4.6. Hipercementosis.....                             | 36       |
| 2.1.4.7. Dilaceración.....                                | 38       |
| 2.1.4.8. Raíces Supernumerarias.....                      | 39       |



### **3. DENS INVAGINATUS**

|  |           |
|--|-----------|
| 3.1. Definición.....                             | 41        |
| 3.2. Historia.....                               | 42        |
| 3.3. Incidencia.....                             | 43        |
| 3.4. Etiología.....                              | 44        |
| 3.5. Histopatología.....                         | 47        |
| 3.6. Clasificación.....                          | 47        |
| 3.7. Características                             |           |
| 3.7.1. Características clínicas.....             | 49        |
| 3.7.2. Características radiográficas.....        | 50        |
| 3.7.3. Características histopatológicas.....     | 51        |
| 3.8. Diagnóstico                                 |           |
| 3.8.1. Diagnóstico clínico.....                  | 53        |
| 3.8.2. Diagnóstico radiográfico.....             | 54        |
| 3.8.3. Diagnóstico diferencial.....              | 55        |
| 3.9. Tratamiento.....                            | 57        |
| 3.9.1. Tratamiento preventivo.....               | 59        |
| 3.9.2. Tratamiento conservador.....              | 60        |
| 3.9.3. Tratamiento endodóncico convencional..... | 61        |
| 3.9.4. Apicoformación.....                       | 63        |
| 3.9.5. Tratamiento endodóncico quirúrgico.....   | 64        |
| 3.9.6. Reimplante intencional.....               | 65        |
| 3.9.7. Exodoncia.....                            | 65        |
| <b>4. REPORTE DE CASO CLÍNICO.....</b>           | <b>66</b> |
| <b>5. CONCLUSIONES.....</b>                      | <b>70</b> |
| <b>6. DISCUSIÓN.....</b>                         | <b>71</b> |
| <b>7. CRÉDITOS DE LAS FIGURAS.....</b>           | <b>73</b> |
| <b>8. BIBLIOGRAFÍA.....</b>                      | <b>75</b> |



## 1. INTRODUCCIÓN

Los dientes se originan a partir de la interacción epiteliomesenquimatosa entre el epitelio bucal y el mesénquima subyacente, derivado de las células de la cresta neural. En la sexta semana de desarrollo la capa basal del revestimiento epitelial de la cavidad bucal origina la lámina dental, la cual produce esbozos dentales. El mesénquima forma la papila dental, la parte interna se diferencia en odontoblastos que promueven la dentina, las células restantes forman la pulpa, en tanto que las células del epitelio interno se diferencian en ameloblastos (formadores de esmalte) y las células mesenquimatosas situadas por fuera del diente y en contacto con la dentina de la raíz se diferencian en cementoblastos que dan lugar al cemento. Es en este proceso dónde por condiciones locales, herencia o manifestaciones de alteraciones sistémicas se presentan malformaciones en el desarrollo de los dientes en número, tamaño, estructura y forma.

Los dientes con anomalías del desarrollo representan un reto clínico para el odontólogo, en especial cuando requieren tratamiento endodóncico. Una de las alteraciones que se presentan con relativa frecuencia es el dens invaginatus, alteración dental que se produce por invaginación del epitelio interno del órgano del esmalte, dentro de la papila dental, durante la morfogénesis, antes de la mineralización. Desde el tratamiento preventivo, restaurador, endodóncico y quirúrgico permite la preservación de los dientes con esta malformación.

La finalidad de esta revisión bibliográfica es describir las anomalías dentarias del desarrollo más frecuentes que se pueden presentar en la consulta odontológica, asimismo, presentar la resolución de un caso de dens invaginatus tipo I.



## 2. MARCO TEÓRICO

Los dientes humanos primarios y permanentes se desarrollan a partir de brotes epiteliales, por la interacción entre el epitelio bucal y el mesénquima subyacente derivado de las células de la cresta neural, en la sexta semana de desarrollo, la capa basal del revestimiento epitelial de la cavidad bucal origina una estructura en forma de C; la lámina dental, a lo largo de los maxilares superior e inferior, a su vez origina gérmenes o esbozos dentales en número de 10 por cada maxilar, que forman los primordios de los componentes ectodérmicos de los dientes, los dientes deciduos aparecen entre los 6 y los 24 meses de vida postnatal, los dientes permanentes se forman durante el tercer mes de desarrollo, aparecen entre los 6 y 21 años de edad. El ectodermo a partir de los ameloblastos origina el esmalte, se dispone sobre una gruesa capa de dentina originada por el ectomesénquima que forma también los tejidos restantes (complejo dentino-pulpar, cemento, ligamento periodontal y hueso alveolar). En la odontogénesis se distinguen dos fases 1) la morfogénesis, en la cual se desarrollan y forman los patrones coronarios y radiculares, y 2) la histogénesis, dónde se forma el esmalte, la dentina y la pulpa.<sup>1, 2</sup>

En la embriología dentaria pueden ocurrir alteraciones o perturbaciones en las distintas etapas del desarrollo que pueden afectar a los órganos dentarios, en: a) número (una vez diferenciada la lámina dental, si se afecta el brote o yema el diente no se forma, o se desarrollan gérmenes dentarios extras), b) tamaño (en la fase de proliferación existe una interrupción o sobrecontinuidad que afecta la dimensión del diente), c) estructura (cuando las células odontogénicas pierden temporalmente su función por una enfermedad que afecta al embrión); y d) forma (en la morfodiferenciación llegan a adoptar una forma rara o anormal, observándose falta de relación entre el tamaño de la corona y la raíz, o coronas irregulares).<sup>3</sup>





Las anomalías de los dientes están influenciadas por la fuerza del medio ambiente, herencia o por causas idiopáticas. Los factores locales así como sistémicos pueden ser responsables de estas alteraciones en el desarrollo. Las anomalías de formación, calcificación y erupción de los dientes se asocian con perturbaciones sistémicas iniciadas en la infancia o a principios de la adolescencia. Las anomalías de los dientes provocadas por enfermedades sistémicas incluyen alteración en el número, defectos estructurales del esmalte, la dentina y el cemento, y en raros casos, variaciones de tamaño. Estas influencias pueden empezar antes o después del nacimiento, tanto en dientes deciduos o permanentes. Existen caracteres diferentes, entre individuos y poblaciones, estas diferencias manifiestan el papel de la genética en las variaciones de la forma de los dientes.<sup>4, 5, 6</sup>

## **2.1. Clasificación de anomalías del desarrollo dental**

Steward y Prescott en 1976 desarrollaron la clasificación que se usa actualmente, que se basa en los periodos del desarrollo dental (tabla 1):<sup>7</sup>

- 1.- Anomalías de número
- 2.- Anomalías de tamaño
- 3.- Anomalías de estructura
- 4.- Anomalías de forma



**TABLA 1**

| <b>CLASIFICACIÓN</b> | <b>ANOMALÍAS DEL DESARROLLO DENTAL</b> | <b>DEFINICIÓN</b>   |
|----------------------|--|---|
| <b>Número</b>        |  |   |
|                      | Anodoncia                              | Ausencia del desarrollo de todos los dientes.   |
|                      | Hipodoncia                             | Ausencia del desarrollo de uno o más dientes.   |
|                      | Hiperdoncia                            | Es el desarrollo de un número incrementado de dientes.  |
| <b>Tamaño</b>        |  |   |
|                      | Microdoncia                            | Dientes más pequeños de lo normal.  |
|                      | Macrodoncia                            | Dientes más grandes de lo habitual.   |
| <b>Estructura</b>    |  |   |
|                      | Amelogénesis imperfecta                | Transtorno del desarrollo dental en el cual los dientes están cubiertos con una capa de esmalte delgada que se forma de manera anormal.   |
|                      | Dentinogénesis imperfecta              | La dentinogénesis imperfecta es una alteración hereditaria, es una displasia mesodérmica localizada, caracterizada por una alteración de las proteínas dentinarias.   |
|                      | Displasia de la dentina                | Tipo I. Transtorno de la dentina que compromete sólo la raíz, no se pierde esmalte y la corona tiene aspecto normal.<br>Tipo II. Se parece a la dentinogénesis imperfecta en su aspecto clínico, las coronas presentan un color grisáceo o ámbar. |



| <b>CLASIFICACIÓN</b> | <b>ANOMALÍAS DEL DESARROLLO DENTAL</b> | <b>DEFINICIÓN</b>   |
|----------------------|--|---|
|                      | Odontodisplasia regional               | Anomalía que afecta uno o varios dientes con una forma anormal, generalmente en un mismo cuadrante, es una masa de tejido dental desorganizado, con corona, pero sin formación de raíz. Se les llama dientes fantasmas. |
|                      | Resorción radicular interna            | Es un proceso de destrucción progresivo lento o rápido que ocurre en la dentina de la cámara pulpar o de los conductos radiculares.   |
|                      | Resorción radicular externa            | Es un proceso de lisis que ocurre en el cemento o cemento y dentina de la raíz de un diente.  |
| <b>Forma</b>         |  |   |
|                      | Geminación                             | Es el intento de división de un solo diente, con la formación de un diente con una corona bífida y usualmente una raíz y un canal común.  |
|                      | Fusión                                 | Es la unión de 2 brotes de dientes separados con la resultante formación de un diente unido.  |
|                      | Concrescencia                          | Es la unión de dos dientes adyacentes por el cemento.   |



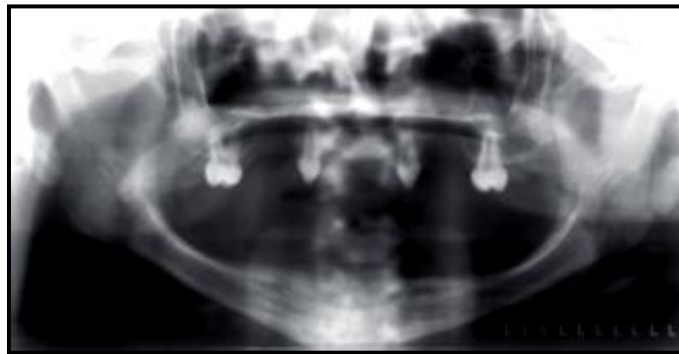
| <b>CLASIFICACIÓN</b> | <b>ANOMALÍAS DEL DESARROLLO DENTAL</b> | <b>DEFINICIÓN</b>  |
|----------------------|--|--|
|                      | Cúspides accesorias                    | Formación adicional de tejido dental. Comprende:<br><ol style="list-style-type: none"><li>1. Cúspide de carabelli.</li><li>2. Cúspide en garra: cúspide accesorio que suele encontrarse en la superficie lingual.</li><li>3. Dens evaginatus: área focal de la corona que se proyecta hacia fuera y da lugar a una protuberancia (cuerno).</li></ol> |
|                      | Dilaceración                           | Es una curva anormal de la raíz o la corona de un diente.  |
|                      | Perlas del esmalte                     | Consisten en la formación de esmalte en forma esférica en la raíz dental.  |
|                      | Taurodontismo                          | Anomalía dental en la que se presenta una cámara pulpar alargada con desplazamiento apical o bifurcación o trifurcación de las raíces.   |
|                      | Hipercementosis                        | Es un depósito excesivo de cemento no neoplásico que es continuo al cemento radicular normal.  |
|                      | Raíces accesorias                      | Desarrollo de un incremento de raíces de un diente comparado con la descripción clásica de la anatomía dental.   |
|                      | Dens invaginatus                       | Es una anomalía resultado de la invaginación en la superficie de una corona dental o rara vez la raíz y que es bordeada por esmalte y dentina.   |



## 2.1.1. Alteraciones de número

### 2.1.1.1. Anodoncia

Se llama así a la ausencia de dientes, esta condición es además calificada como: *anodoncia completa* cuando todos los dientes están ausentes (solo persisten de 2 a 4 con malformación de la anatomía); se observa sobretodo en displasia ectodérmica, *anodoncia parcial* cuando varios dientes están ausentes, es relativamente común, *pseudoanodoncia*, cuando los dientes están ausentes clínicamente porque hay un diente impactado o hay retraso en su erupción, o una *falsa anodoncia*, cuando los dientes han sido exfoliados o extraídos. Congénitamente los terceros molares han desaparecido seguidos de segundos molares e incisivos laterales superiores.<sup>8</sup>



**Fig. 1** Radiografía de anodoncia en un paciente con displasia ectodérmica.

### 2.1.1.2. Hipodoncia

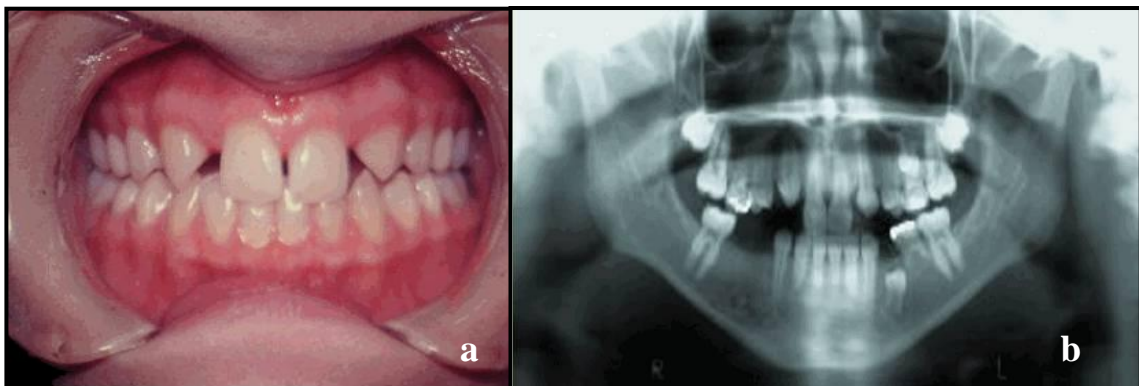
Se refiere a la ausencia del desarrollo de uno o más dientes. La hipodoncia tiene orígenes multifactoriales, causados por variables genéticas y factores ambientales. Algunos investigadores han sugerido que la hipodoncia es una variación normal en la evolución dental humana, donde la futura dentición tendrá un incisivo, un canino, un premolar y dos molares por cuadrante.<sup>3, 8</sup>



La hipodoncia se correlaciona con la ausencia de lamina dental apropiada, ésta es extremadamente sensible al estímulo externo, un daño previo a la formación dental como trauma, infección, radiación, o disturbios endocrinos pueden desencadenar la alteración. También se encuentra asociada a síndromes tales como: displasia ectodérmica (tipo hipohidrótico), labio y paladar hendido (hereditario), displasia condroectodérmica y acondroplasia. La hipodoncia está asociada positivamente con la microdoncia.<sup>3, 8</sup>

La hipodoncia es poco común, con una prevalencia del 0.5% al .09% y cuando se presenta involucra a los incisivos laterales. La prevalencia de desaparición de segundos premolares es del 1.9 % para la población general, sin diferencia marcada entre hombres y mujeres. La ausencia de un diente deciduo está fuertemente asociada con un incremento en la prevalencia de la pérdida del diente sucesor. En los dientes permanentes, los 3os molares son los más afectados, le siguen segundos molares, segundos premolares e incisivos laterales.<sup>8</sup>

Las radiografías confirman la ausencia de los dientes perdidos, por lo que es de gran importancia contar con este auxiliar para el diagnóstico. Las secuelas de la hipodoncia incluyen espacio anormal de los dientes, formación atrasada de los dientes, exfoliación retrasada de los dientes primarios, erupción tardía de dientes permanentes y dimensión alterada de regiones maxilares asociadas.<sup>3, 8</sup>



**Fig. 2 a)** Paciente que presenta hipodoncia. **b)** Radiografía donde se observa la ausencia de dientes en el maxilar inferior.



El tratamiento generalmente requiere un enfoque multidisciplinario, incluyendo corrección de ortodoncia o sustitución protésica con un aparato removible o fijo. La edad del paciente, número de dientes perdidos, dientes cariados, y el estado de los tejidos de soporte, la oclusión y el espacio interoclusal son los factores importantes que determinan la planificación del tratamiento. Para niños y jóvenes adultos, un aparato removible o puentes unidos con resina son recomendables, mientras se termina la maduración de la dentadura completa y el esqueleto.<sup>7, 8</sup>

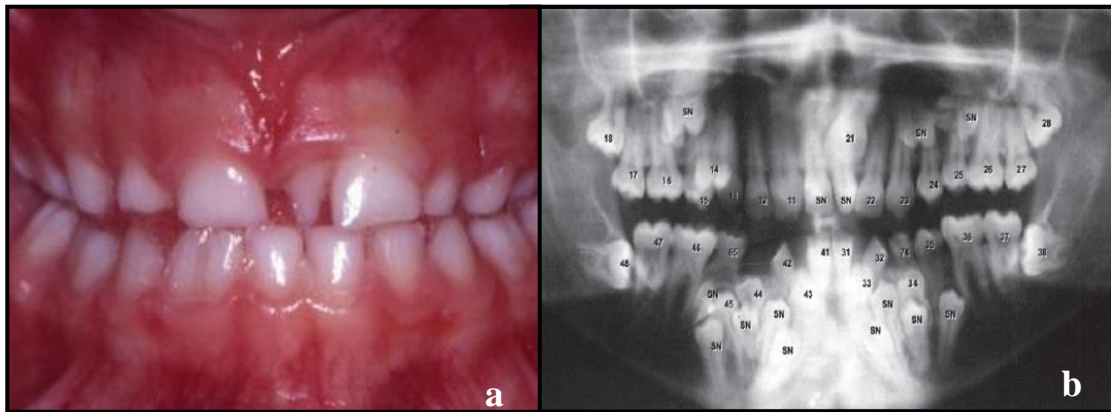
### **2.1.1.3. Hiperdoncia**

Es el desarrollo de un número incrementado de dientes. La hiperdoncia representa una reaparición de una condición ancestral. La teoría más ampliamente aceptada es que la hiperdoncia es el resultado de una hiperactividad localizada e independiente de la lámina dental. La alteración también está asociada a Síndrome de Down, Síndrome Ellis-van Creveld, o Síndrome de Gardner.<sup>3,7,8</sup>

La prevalencia de dientes permanentes supernumerarios en la raza blanca esta entre el .01% y el 3.8%, con una tasa ligeramente alta en poblaciones asiáticas. Aproximadamente del 76% al 80% de los casos de hiperdoncia esta representada por un diente extra, con dos dientes supernumerarios esta el 12% al 23% y con tres o más dientes extras sólo el 1% de los casos. Cuando la hiperdoncia se expresa como un solo diente extra, en el 95% de los casos se presenta en el maxilar. El lugar más común es la región incisiva maxilar, seguida por el 4º molar maxilar y el 4º molar mandibular, premolar, canino e incisivo lateral. Los supernumerarios mandibulares incisivos son muy raros. Los dientes supernumerarios ocurren más frecuentemente de forma unilateral. En cuanto a la región mandibular ocurre en la región premolar, seguida por la región molar anterior.<sup>3, 8</sup>



La erupción de dientes accesorios es variable y depende del grado de espacio disponible: 75% de los dientes supernumerarios en el maxilar anterior falla en salir. Se ha reportado una mayor prevalencia en hombres que en mujeres.<sup>3, 7, 8</sup>



**Fig. 3 a)** Diente supernumerario. **b)** Radiografía donde se observa la presencia de múltiples dientes en el maxilar inferior.

Se han usado muchos términos para describir los dientes supernumerarios, dependiendo de su localización:<sup>3</sup>

1. **Mesiodens:** diente supernumerario en la región incisiva anterior maxilar, es el más común.
2. **Distomolar o distodens:** es un 4º molar accesorio.
3. **Paramolar** es un diente supernumerario situado lingual o bucalmente.

Los dientes supernumerarios están divididos en:<sup>3</sup>

- a. **Suplementarios:** forma y tamaño normales.
- b. **Rudimentarios:** tienen una forma anormal y tamaño más pequeño.

Una **transposición normal** es un diente normal pero que aparece en una posición inapropiada. Esto no se debe confundir con dientes supernumerarios.<sup>3</sup>





El tratamiento estándar es la remoción del diente accesorio durante el tiempo de la dentición temprana. Una consecuencia de terapia tardía puede incluir la erupción retrasada, mal oclusión, o erupción dentro de la cavidad nasal.<sup>3, 8</sup>

Es poco frecuente observar hipodoncia e hiperdoncia simultáneamente, Ranta informó que los dientes supernumerarios y la agenesia se pueden llegar a observar al mismo tiempo con mayor frecuencia en la dentición permanente que en la dentición temporal.<sup>7</sup>

### ***2.1.2. Alteraciones de tamaño***

En las alteraciones de tamaño, los dientes deciduos parecen ser afectados por influencias maternas intrauterinas. Y los dientes permanentes por el ambiente. Típicamente pocos dientes están alterados en tamaño, no se ve afectada toda la dentición. La microdoncia está asociada fuertemente con hipodoncia y la macrodoncia con la hiperdoncia.<sup>3, 8</sup>

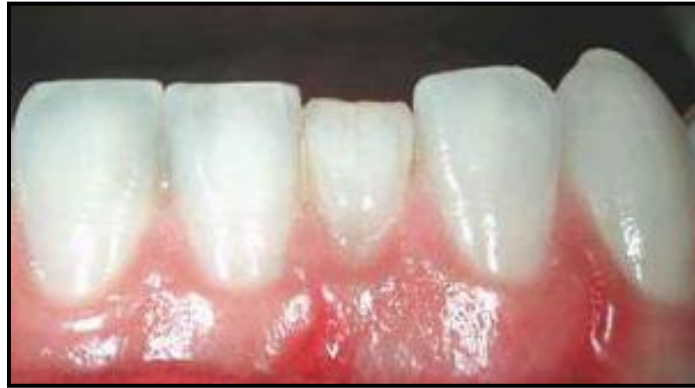#### **2.1.2.1. Microdoncia**

Aplica a dientes físicamente más pequeños de lo normal. Los dientes normales pueden parecer pequeños cuando están ampliamente espaciados en los maxilares (microdontia relativa o macrognatia).<sup>3, 8</sup>

Se ha asociado con síndrome de Down, microsomía hemifacial, displasia ectodérmica, displasia condroectodérmica, enanismo pituitario y con algunos desórdenes hereditarios raros que exhiben múltiples anomalías en la dentición.<sup>3, 8</sup>

La prevalencia de esta enfermedad varía entre 0,8% a 8,4% en diversas poblaciones. Cuando los incisivos laterales se ven afectados, hay una

reducción en el diámetro mesiodistal y la convergencia hacia el borde incisal y esto se conoce como incisivos en forma de gancho. La condición es mayoritariamente de origen genético.<sup>7,9</sup>



**Fig. 4** Microdoncia localizada en el incisivo central inferior.

Existen tres tipos de microdoncia:

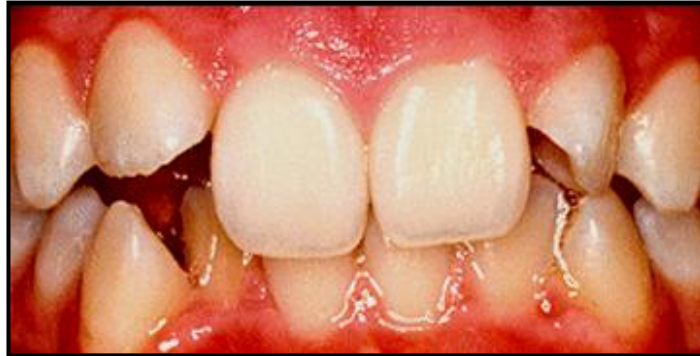1. **Microdoncia generalizada**, todos los dientes parecen más pequeños de lo normal, de hecho sus medidas son más pequeñas de lo normal como en el enanismo pituitario.<sup>3,7,9</sup>
2. **Microdoncia localizada**, la alteración afecta a un solo diente, éste suele ser más pequeño de lo normal. Este fenómeno es más comúnmente visto en los incisivos laterales maxilares, en el que la corona del diente parece un cono o tiene forma de gancho. El segundo más comúnmente visto es el 3° molar seguido por los dientes supernumerarios.<sup>3,7,9</sup>
3. **Microdoncia relativa**, dientes relativamente pequeños en comparación con la mandíbula y el maxilar.<sup>3,7,9</sup>

Radiográficamente se observa el tamaño en relación con los demás dientes más pequeño de lo normal. En cuanto al tratamiento es necesario escisión quirúrgica del tercer molar y en caso de incisivos laterales colocar coronas para otorgar estética.<sup>3,8,9</sup>



### 2.1.2.2. Macrodoncia

Dientes físicamente más grandes de lo normal, no se aplica a dientes alterados por geminación o fusión.<sup>7</sup>



**Fig. 5** Dientes incisivos centrales con macrodoncia.

Existen dos tipos de macrodoncia:<sup>8</sup>

1. **Macrodoncia absoluta**, todos los dientes son más grandes.
2. **Macrodoncia localizada**, éste fenómeno se ve en los 3° molares y en una condición rara conocida como hipertrofia hemifacial, los dientes afectados en un lado de la cara son anormalmente grandes.

Radiográficamente se observa una anatomía normal pero en comparación con los demás dientes se observa grande. El tratamiento en caso de requerir corrección estética es el desgaste selectivo en combinación con el uso de prótesis.<sup>3, 8, 7</sup>

### 2.1.3 Alteraciones de estructura

#### 2.1.3.1. Amelogénesis imperfecta

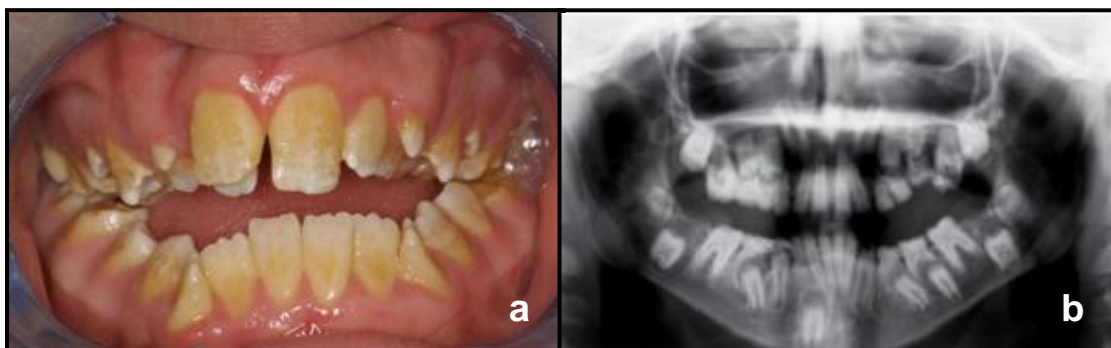
Amelogénesis imperfecta (AI) representa un complicado grupo que muestra alteraciones del desarrollo en la estructura del esmalte en ausencia de un desorden sistémico.<sup>3</sup>



La AI es una entidad de carácter hereditario que se transmite como un rasgo dominante. Las alteraciones que afectan a la formación del esmalte pueden ser de origen genético o de origen medioambiental, pues el ameloblasto es una célula muy sensible a los cambios de su entorno. Debido a que el esmalte es de origen ectodérmico las alteraciones en su formación se pueden acompañar de cambios en otros tejidos de origen ectodérmico, como el pelo, las uñas o la piel. La prevalencia varía en las diversas poblaciones mundiales; se discute una proporción de 1:700 ó 1 por cada 14.000 pacientes.<sup>3,8</sup>

Se caracteriza por la presencia de dientes con una capa de esmalte y alteraciones en su grado de mineralización. Los dientes desde el punto de vista clínico se distinguen por ser más amarillentos y translúcidos, pues la dentina se observa a través del esmalte y tiene alteraciones en el tamaño, la forma y el color, con aspecto similar al de una preparación dental. Este padecimiento se puede presentar tanto en la dentición permanente como en la decidua, en un solo diente, en un grupo de dientes o en toda la dentición.<sup>3,8</sup>

Su mayor importancia radica en la alta sensibilidad y susceptibilidad a los cambios térmicos y a la incidencia de caries que sufren quienes la padecen.<sup>3,8</sup>



**Fig. 6** Amelogénesis imperfecta **a)** Vista clínica. **b)** Vista Radiográfica



Un sistema ideal de clasificación no ha sido establecido pero existen tres grandes variedades de amelogenesis imperfecta: la hipoplásica (esmalte delgado), la hipocalcificada (que consiste en la mineralización primaria) y la hipomineralizada (defecto en la maduración del esmalte).<sup>10</sup>

El tratamiento para los pacientes con amelogenesis imperfecta depende de varios factores que se deben considerar como la edad, el tipo y el grado de severidad de la afección, la situación intraoral y el estado socioeconómico. Se sugiere en individuos de corta edad evaluación clínica dental con periodicidad, manejo de hábitos adecuados de higiene oral, consumo de una dieta balanceada y pobre en agentes cariogénicos y fluorización frecuente siempre con la intención de fortalecer el esmalte que permanece. La restauración de estos defectos es importante no sólo debido a preocupaciones estéticas y funcionales, sino porque puede representar un impacto psicológico positivo para el paciente.<sup>3, 10</sup>

### **2.1.3.2. Dentinogénesis imperfecta**

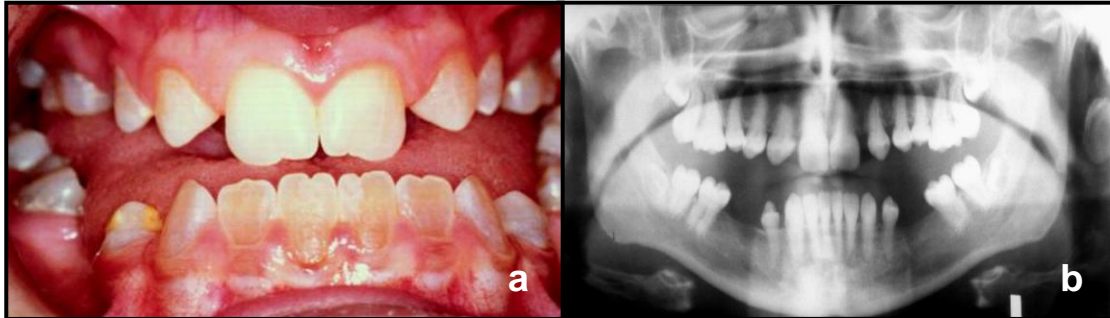
La dentinogénesis Imperfecta, se refiere a una alteración de la dentina que puede observarse sola o con osteogénesis imperfecta (OI).<sup>3</sup>

Se hereda en forma autosómica dominante. La dentinogénesis imperfecta ha sido denominada también dentina hereditaria opalescente (DHO). Mucho más frecuente es la dentinogénesis imperfecta sin OI o sea la DHO.<sup>3</sup>

Se caracteriza por afectar ambas denticiones, en las cuales existe un color azul grisáceo de todas las coronas dentarias. El esmalte se pierde fácilmente por una falla de la unión esmalte-dentina y es común observar un marcado desgaste de las piezas dentarias.<sup>3</sup>



En la radiografía presentan un aspecto típico, bulboso, con marcada constricción a nivel del cuello, raíces y cámaras pequeñas, y normalmente obliterada por depósito de dentina.<sup>3</sup>



**Fig. 7** Dentinogénesis imperfecta **a)** Vista clínica. **b)** Vista Radiográfica

### 2.1.3.3. Displasia de la dentina

Defecto hereditario de la formación de la dentina, la dentina coronal y el color del diente es normal pero la dentina de la raíz es anormal con patrón nudoso y raíces cortas. Es una alteración rara que se caracteriza por presentar un esmalte normal, con dentina atípica y morfología pulpar normal. El color de estos dientes varía desde gris hasta violeta-pardo o café-amarillento, pasando por tonos pardos. Hay presencia de dentina blanda (poco soporte), translucidez característica, pérdida temprana del esmalte debido a su fractura y fácil remoción. Se produce la exposición de la dentina que sufre desgaste funcional no siendo propensa a sufrir de caries.<sup>3, 11</sup>

Se considera como una enfermedad hereditaria. Según Shiels y Cols. Se dividen en dos tipos:<sup>3, 11</sup>

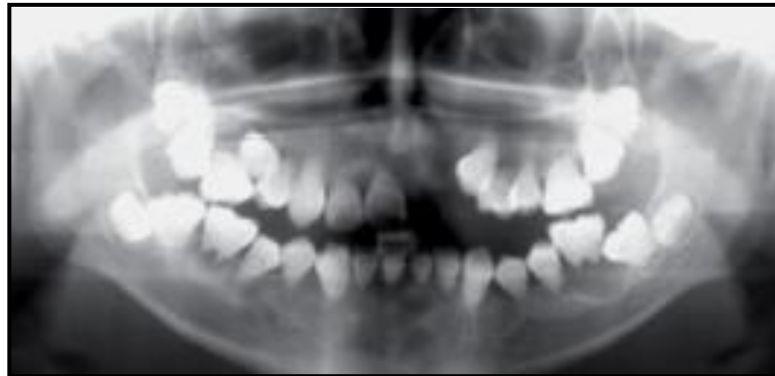a. **Tipo I** (Radicular)

b. **Tipo II** (Coronal)



### 2.1.3.3.1. Displasia de la dentina tipo I

Es otra condición de alteraciones de la dentina que afecta ambas denticiones pero comprometiendo sólo la dentina radicular, y a diferencia de la dentinogénesis imperfecta no se pierde esmalte y la corona tiene aspecto normal, por lo tanto el diagnóstico debe hacerse con la radiografía (especialmente periapicales), donde se observan raíces cortas, pequeñas y hacia el ápice redondeadas, además la cámara y el conducto obliterado o casi completamente obliterado. La histopatología es característica, con un aspecto como de "cascada" o dentina "arremolinada" sin poder distinguir cámara o conducto.<sup>3</sup>



**Fig. 8** Imagen radiográfica de displasia de la dentina tipo I

### 2.1.3.3.2. Displasia de la dentina tipo II

Se parece a la dentinogénesis imperfecta en su aspecto clínico, ya que las coronas presentan un color grisáceo o ámbar. En la radiografía se aprecia cámara y conducto también obliterado, pero a diferencia de la dentinogénesis imperfecta, la forma de la raíz es normal.<sup>3</sup>



#### **2.1.3.4. Odontodisplasia regional**

La Odontodisplasia regional (OR) es una rara anomalía del desarrollo de los dientes; esmalte, dentina, pulpa y folículos dentarios se ven afectados.<sup>3</sup>

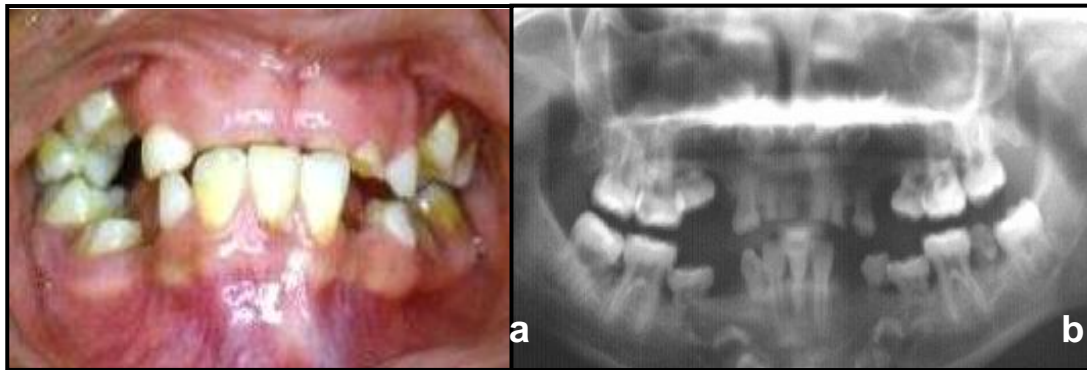
Su etiología es desconocida y se ha sugerido una serie de factores asociados, entre los que se encuentran: alteraciones vasculares, mutaciones somáticas, falla en la migración de las células de la cresta neural, uso de medicamentos, infecciones virales, trauma local. La OR también se ha visto asociada a otras patologías como: nevus vasculares, síndrome nevo epidermoide, coloboma orbitario, atrofia hemifacial, displasia ectodérmica, e hidrocefalia.<sup>3</sup>

Se presenta con leve preferencia en mujeres en relación con hombres 1.4:1, siendo más afectado el maxilar superior que la mandíbula 2.5:1. La OR afecta tanto la dentición temporal como la permanente, es así que piezas dentarias temporales comprometidas son usualmente reemplazadas por piezas dentarias permanentes afectadas o viceversa.<sup>3</sup>

Su diagnóstico es fundamentalmente clínico y radiográfico. Las piezas dentarias presentan superficies irregulares, con grietas y fisuras, son descoloridas o toman un color amarillo y amarillo-café. El esmalte es delgado y blando. Existe falla, retardo o erupción parcial de las piezas dentarias. Es frecuente encontrar caries y abscesos gingivales.<sup>3</sup>

Radiográficamente las piezas dentarias comprometidas muestran amplias cámaras pulpares, raíces cortas y ápices abiertos. El esmalte y la dentina se encuentran en capas delgadas y su radioopacidad es menor que en las piezas sanas, se habla así de dientes fantasmas.<sup>3</sup>





**Fig. 9** Odontodisplasia Regional. **a)** Vista clínica. **b)** Vista Radiográfica

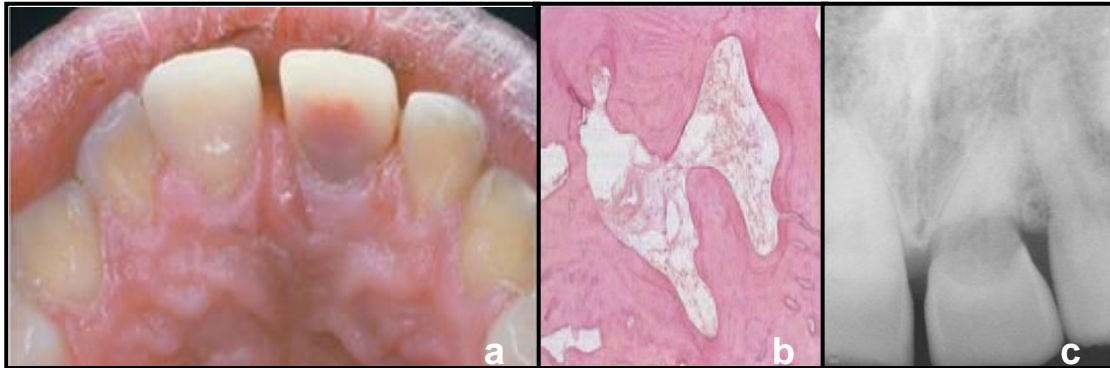
Histológicamente se aprecia una cámara pulpar con corpúsculos calcificados en su interior, así como también en los folículos dentarios de dientes no erupcionados. El esmalte se aprecia irregular, con zonas de aspecto normal adyacente a zonas hipoplásicas. Los cambios en la dentina son múltiples y van desde disminución en el grosor y número de túbulos dentarios, fisuras y formación de dentina interglobular. Las áreas de dentina celular y amorfa se consideran patognomónica de la OR.<sup>3</sup>

El tratamiento a seguir si no existe infección es realizar obturaciones adhesivas, de lo contrario la exodoncia es el tratamiento de elección. Por esto la rehabilitación con prótesis removible adquiere un rol relevante. También se ha realizado el implante de premolares desde las zonas no afectadas a la zona de exodoncias obteniendo satisfactorios resultados.<sup>3, 12</sup>

### **2.1.3.5. Resorción radicular interna**

Es un proceso de destrucción progresivo lento o rápido que ocurre en la dentina de la cámara pulpar o de los conductos radiculares. La etiología es idiopática, pero los pacientes frecuentemente tienen historia de trauma.<sup>3, 8</sup>

En la corona del diente puede manifestarse como un área rojiza denominada punto rosado. A diferencia de la caries, la resorción interna es el resultado de actividad osteoclástica. El proceso de resorción está caracterizado por espacios que pueden llenarse de tejido osteoide que puede ser considerado como intentos de reparación. Existe tejido de granulación que es responsable de la intensa hemorragia que sucede cuando se remueve la pulpa.<sup>3, 8, 12</sup>



**Fig. 10** Resorción radicular interna **a)** Vista Clínica. **b)** Histopatología: espacios de tejido osteoide que se consideran intentos de reparación y tejido de granulación. **c)** Vista Radiográfica.

Histológicamente se encuentran células gigantes multinucleadas o dentinoclastos. La pulpa se halla generalmente con inflamación crónica. La metaplasia de la pulpa, es decir, su transformación en otro tipo de tejido como hueso o cemento a veces se presenta.<sup>3, 8</sup>

Puede ocurrir en cualquier diente pero es más visible en los anteriores superiores y se diagnostica por radiografías de rutina en las que aparece zonas radiolúcidas redondas u ovoides en la cámara pulpar o conductos. Cuando avanza la resorción interna hasta el ligamento periodontal, ocurre una perforación siendo difícil de diferenciar de la resorción externa. En la resorción interna, el defecto es más extenso en la pared pulpar que en la superficie radicular.<sup>8, 12</sup>

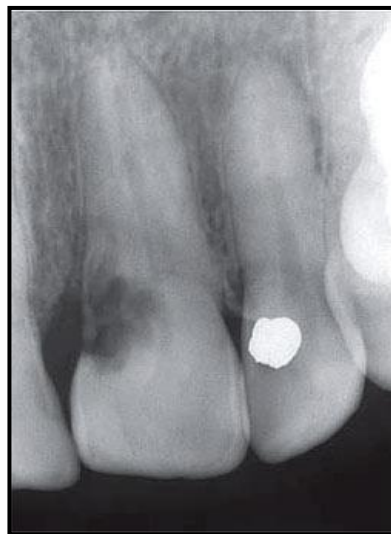


Para el tratamiento se recomienda la pulpectomía total pues detiene el proceso de resorción. El defecto de la resorción merece un tratamiento especial con técnicas de obturación adecuadas. Si la raíz ha sido perforada, se coloca en el defecto una pasta de hidróxido de calcio y cuando se hubiera calcificado nuevamente se obturará con gutapercha.<sup>12</sup>

El pronóstico es mejor antes de que ocurra una perforación. En caso de existir la perforación, el pronóstico es reservado ante la posibilidad de formación de pared calcificada o acceso a la perforación que permita su reparación quirúrgicamente.<sup>3, 12</sup>

#### **2.1.3.6. Resorción radicular externa**

Es un proceso de lisis que ocurre en el cemento o cemento y dentina de la raíz de un diente. La causa es idiopática aunque se le atribuyen causas traumáticas, fuerzas ortodóncicas excesivas, quistes, reimplantes, tumores y enfermedades sistémicas.<sup>3, 8</sup>



**Fig. 11** Vista radiográfica de resorción radicular externa.



Se descubre por radiografías de rutina en las que aparece como áreas cóncavas o irregulares en la superficie radicular o achatamiento del ápice radicular en las que puede estar presente o no continuidad de la lámina dura.<sup>3, 8, 12</sup>

En cuanto a la histología es el resultado de actividad osteoclástica en la superficie radicular donde el tejido es reemplazado por tejido inflamatorio o neoplásico. En el transcurso de la afección es asintomático. Cuando la raíz ha sido resorbida totalmente el diente puede presentarse móvil.<sup>3, 8</sup>

Como el tratamiento está de acuerdo a la causa sólo en caso de sobreinstrumentación o sobreobtención el tratamiento de conductos dará resultado.<sup>12</sup>

El pronóstico es reservado. Si la etiología de la lesión es conocida y es posible corregirla, el proceso patológico puede detenerse aun cuando deje un diente incapaz a veces de soportar cargas funcionales. En otros casos, a pesar del tratamiento, el diente se pierde.<sup>3, 12</sup>

## **2.1.4. Alteraciones de forma**

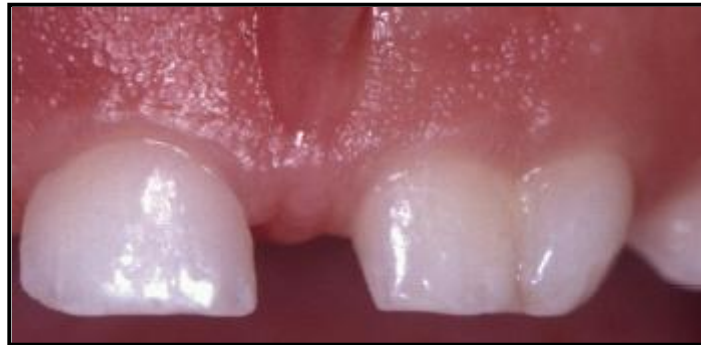### **2.1.4.1. Fusión y geminación**

A estas anomalías también se les conoce como dientes dobles, formados como resultado de la unión total o parcial de la dentina y, posiblemente, de la pulpa. Se sabe que ocurren en ambas denticiones.<sup>3, 8</sup>

*Fusión* es la unión de dos gérmenes dentales desarrollados, resultando en una sola y grande estructura de diente. El proceso de fusión puede implicar el largo del diente o sólo la raíz en cuyo caso el cemento y la dentina están compartidos. Los canales de la raíz pueden estar separados o compartidos.



Al contar la fórmula dentaria va a faltar un diente. La fusión puede ser parcial o completa y puede presentarse con dos conductos radiculares independientes o con menos frecuencia, una sola raíz y una o dos cámaras de la pulpa. Como resultado, el diente puede ser de tamaño normal o más grande de lo normal.<sup>3, 8, 13</sup>



**Fig. 12** Fusión de incisivo central e incisivo lateral superiores

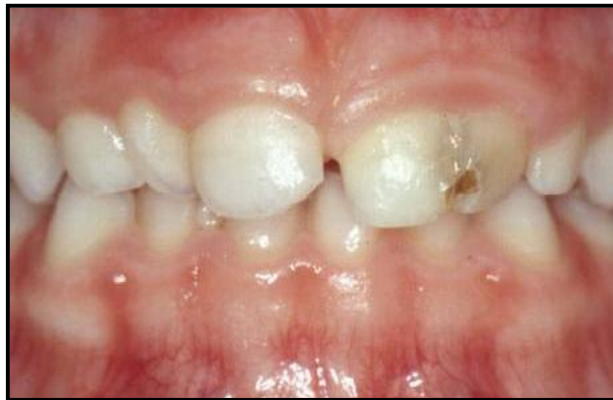La etiología de esta malformación es desconocida, aunque se ha demostrado que una tendencia hereditaria juega un papel importante. También se piensa que alguna fuerza o presión física produce el contacto de los dientes en desarrollo y su consecuente fusión.<sup>3, 8</sup>

La fusión de los incisivos centrales y caninos es más frecuente que la de los incisivos laterales y caninos y es más frecuente en zona de incisivos inferiores temporales. La prevalencia oscila entre el 0,5% al 5% con base en geográficos, raciales o factores genéticos. Radiográficamente se observa el número de dientes de la arcada reducido y / o dos raíces se ven unidas.<sup>8</sup>

Al examen histológico la dentina siempre se une, lo que va hacer un hallazgo característico de esta anomalía, por lo tanto los conductos pueden ser separados, confluentes o fusionados, y la cámara pulpar a veces puede ser una sola. los túbulos dentinarios en la dentina fusionada se encuentran reducidos en número.<sup>3, 8</sup>



La *geminación* es una división incompleta de un germen dentario, lo que resulta en la formación de dos coronas parcial o completamente separadas formadas en una sola raíz. La causa es desconocida. Varios autores consideran que la geminación es un rasgo hereditario dominante. Es más frecuente en los dientes anteriores, pero también puede afectar a los molares y premolares. Tiene una prevalencia de 0,5% y 0,1% en la dentición temporaria y permanente, respectivamente. Los dientes mandibulares se ven más afectados que los del maxilar.<sup>3, 8, 13</sup>



**Fig. 13** Geminación.

Los dientes dobles son similares clínicamente y más grandes que lo normal, pero para la definición de la fusión debe implicar dentina. La geminación normalmente puede diferenciarse de la fusión por la presencia de un complemento completo de dientes y un diente incompletamente dividido. Los dientes dobles pueden afectar negativamente a la estética, y puede dar lugar a apiñamiento dentario y la dificultad en la erupción de los dientes adyacentes.<sup>3, 8</sup>

La importancia clínica de la fusión y geminación es que la línea de unión entre estas dos piezas dentarias muchas veces produce un esmalte muy delgado o muy invaginado y esto genera zonas de difícil acceso de higiene y por lo tanto zonas susceptibles de presentar caries. La geminación es más

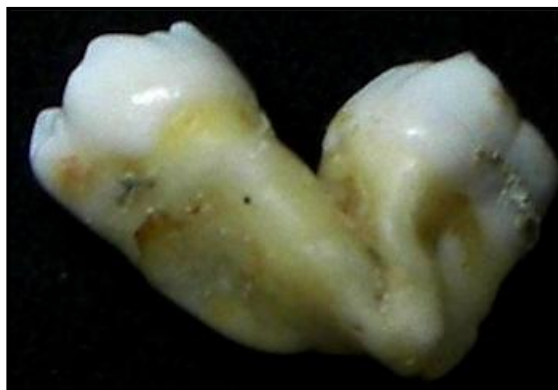

común en el maxilar, mientras que la fusión tiende a ocurrir más frecuentemente en la mandíbula.<sup>3, 8</sup>

El tratamiento que se maneja actualmente es colocar un sellador o proteger con una corona para dar una solución estética y funcional. Hay que tomar en cuenta la asimetría, ya sea para la extirpación de la parte dental no deseada en relación con el tratamiento de conducto, o la restauración de la zona expuesta. La intervención de ortodoncia completa el plan de tratamiento.<sup>3, 5, 8</sup>

#### **2.1.4.2. Concrecencia**

Es la unión de 2 dientes por el cemento con la confluencia de la dentina. Es una forma de fusión en la cual el diente adyacente ya está formado y se une cerca del tercio apical. Se desconoce su causa, muchos especialistas sospechan que la restricción del espacio durante el desarrollo, los traumatismos locales, la excesiva fuerza oclusal o las infecciones locales tras el desarrollo.<sup>3, 8</sup>



**Fig. 14** Concrecencia.

Se observa más frecuentemente en las regiones posteriores y maxilares. Está mayormente asociado con los 2os maxilar y los 3os molares superiores. Radiográficamente se observa la unión por medio del cemento.<sup>3, 8</sup>



Esta condición no es de importancia a menos que el diente requiera extracción, ya que se convierte en una complicación clínica. Pacientes con concrescencia no requieren tratamiento a menos que la unión interfiera con la erupción entonces la remoción quirúrgica puede estar indicada. La extracción tiene complicaciones si el diente esta inesperadamente unido a su vecino por no contar con la radiografía previa.<sup>3, 8</sup>

### 2.1.4.3. Cúspides accesorias

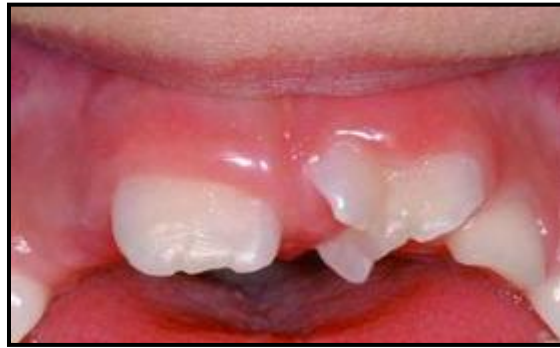Alteración en la que se forma material dental adicional al de la anatomía normal de un diente. La importancia de esto junto con la anatomía es la función. Se pueden presentar como una cúspide completa o como un tubérculo. Cuando una cúspide accesorias se presenta, el otro diente permanente frecuentemente exhibe un ligero incremento en su tamaño.<sup>3, 8</sup>

Hay 3 tipos de cúspides accesorias:<sup>7, 8</sup>

1. **Cúspide de Carabelli:** Localizada en la superficie palatal de la cúspide mesiolingual de un molar maxilar.
2. **Cúspide en garra:** Es una bien delineada cúspide adicional que está localizada en la superficie de un diente anterior y se extiende al menos a la mitad de la distancia de la unión cemento-esmalte del borde incisal.

Se compone de esmalte normal y dentina, contienen distintas extensiones de tejido pulpar. Se puede conectar con el borde incisal para producir una forma de T o, un contorno de la corona en forma de Y. Es también conocido por otros nombres, como cúspide intersticial, tubérculo premolar, odontoma evaginado, tubérculo anómalo oclusal o cúspide supernumeraria.

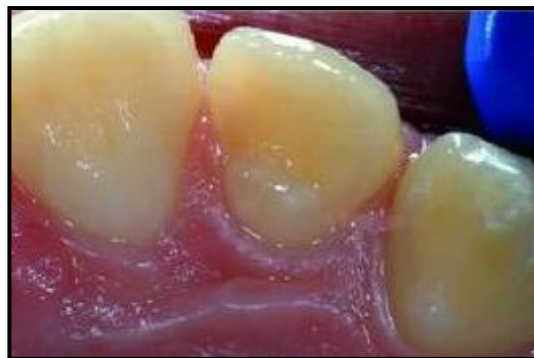



**Fig. 15** Talón cuspídeo en incisivo en forma de Y.

Hattab clasifico las cúspides anómalas en tres tipos en función del grado de formación de la cúspide y extensión:<sup>7</sup>

- a. *Garra*: Una cúspide adicional morfológicamente bien delineada que claramente se proyecta a la superficie palatina de un diente anterior primario o permanente y se extiende al menos la mitad de la distancia desde la LAC hasta el borde incisal.
- b. *Semitalón*: una cúspide adicional de 1 mm o más, pero que se extiende menos de la mitad de la distancia desde la UAC hasta el borde incisal. Se puede mezclar con la superficie palatina o estar lejos del resto de la corona.
- c. *Vestigio de talón*: cingulo o aumento de tamaño importante en cualquiera de sus variantes (cónicas, bífidas o tubérculo) procedentes del tercio cervical de la raíz.

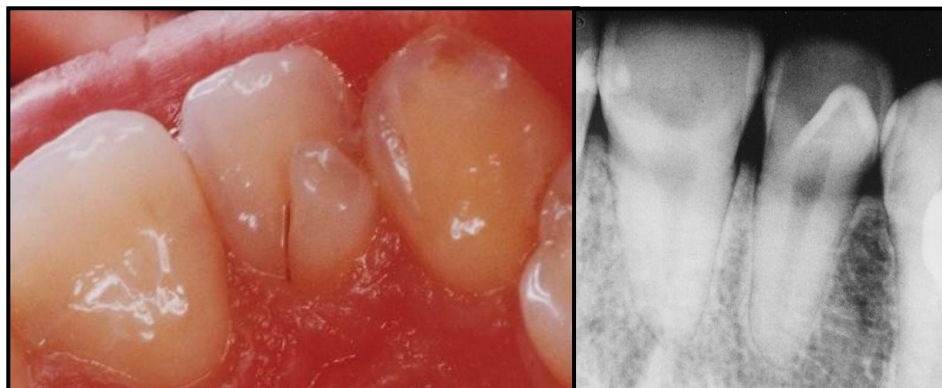


**Fig. 16** Vestigio de talón.



Su prevalencia oscila entre menos del 1% al 8% de la población con una mayor frecuencia en varones que en mujeres. La anomalía tiene una predilección por el maxilar superior, y los incisivos laterales superiores son comúnmente afectados en la dentición permanente, seguido de los incisivos centrales y caninos. Juan JS ha hecho hincapié en que el diagnóstico precoz y el manejo de cúspide en garra es importante para prevenir complicaciones tales como la interferencia oclusal, estética comprometida, caries, patología periapical, y problemas periodontales. La prevención de la fractura accidental de la cúspide y el desgaste también se ha subrayado.<sup>7</sup>

3. **Dens evaginatus:** es una elevación de una cúspide del esmalte localizada en el surco central o en la cresta lingual de la cúspide bucal de los premolares o dientes molares. La cúspide accesorio normalmente consiste de esmalte y dentina, con pulpa presente en la mitad de los casos. Esta es una anomalía dentaria relativamente rara y afecta principalmente a los premolares, pero también puede ocurrir en los molares, caninos e incisivos. En los premolares y molares, la anomalía generalmente se observa en la superficie oclusal, mientras que en caninos y los incisivos se deriva de la zona cingulo de la cara lingual o palatina. Es clínicamente significativo, ya que puede dar lugar a interferencias oclusales y el aflojamiento o desplazamiento posterior del diente afectado. El diente puede permanecer asintomático durante un período considerable de tiempo.<sup>7</sup>



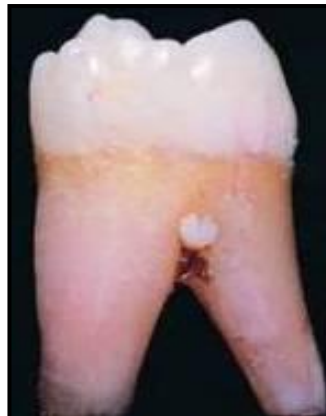**Fig. 17** Dens evaginatus **a)** Vista Clínica. **b)** Vista radiográfica.



En cuanto al tratamiento y al pronóstico los pacientes con cúspides de Carabelli no requieren de terapia a menos que el surco central este presente entre la cúspide accesoria y la superficie de la cúspide mesiolingual del molar. Estos surcos centrales deben ser sellados para prevenir caries; pacientes con cúspides de garra en dientes mandibulares no requieren terapia, las cúspides garra en dientes maxilares interfieren con la oclusión y deben ser removidos y pacientes con dens evaginatus, típicamente resultan problemas oclusales y llevan a necrosis pulpar, por lo que en dientes afectados la remoción de la cúspide esta indicada así como tratamiento de conductos.<sup>7, 8</sup>

#### 2.1.4.4. Perlas del esmalte

Son formaciones de esmalte ectópico de forma esférica en la raíz de un diente. Esto ocurre más comúnmente en la bifurcación o trifurcación de los dientes pero también puede aparecer en dientes premolares de una sola raíz. Los molares maxilares son más comúnmente afectados que los molares mandibulares.<sup>3, 8</sup>



**Fig. 18** Perla del esmalte.

Estos depósitos están ocasionalmente apoyados por la dentina y raramente pueden tener un cuerno pulpar. Este fenómeno puede ser detectado en una examinación radiográfica.<sup>3, 8</sup>



No es de relevancia excepto cuando esta localizado en un área de enfermedad periodontal. En cuyos casos puede contribuir a la extensión de una bolsa periodontal porque la higiene podría ser más difícil.<sup>3, 8</sup>

#### **2.1.4.5. Taurodontismo**

Es una variación en la formación del diente en el cual las coronas de los dientes se han desplazado apicalmente en bifurcaciones, resultando en cámaras pulpares que se han incrementado a una altura apical-oclusal mayor a lo normal. Debido a que esta anomalía recuerda a los dientes de los toros el término taurodontismo se ha acuñado.<sup>3, 8</sup>

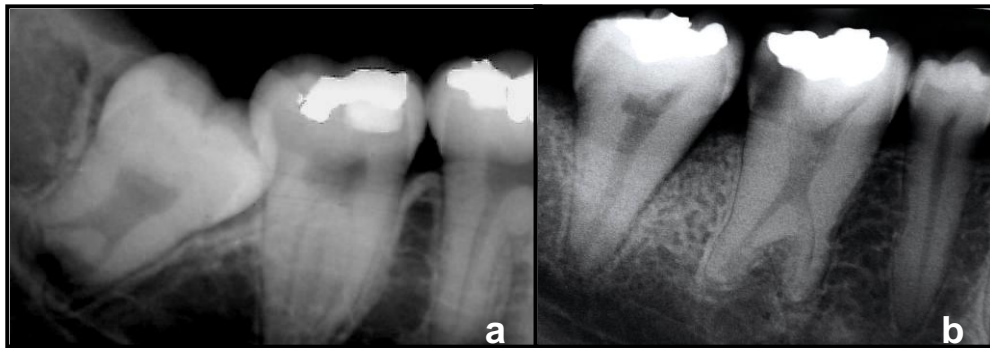
Los dientes afectados por esta anomalía dental se presentan radiográficamente con cámara pulpar alargada y el desplazamiento apical o bifurcación o trifurcación de las raíces. Esto lleva a una altura mayor apicooclusal y la falta de constricción a nivel de la UAC. Así que la distancia desde la bifurcación de las raíces de la UAC es mayor que la distancia ocluso-cervical. Se ha visto asociado a síndromes como el de Down o el de Klinefelter, también en cráneos de Neandertales.<sup>3, 8</sup>

Los molares mandibulares son más sensibles al efecto con más frecuencia que los molares superiores. Su prevalencia se ha reportado un rango de entre 5,67% y el 60% de los sujetos. El taurodontismo muestra una amplia variación en el tamaño y la forma de la cámara pulpar con diversos grados de destrucción y de la configuración del canal, la terapia de conducto radicular se convierte en un reto.<sup>3, 7, 8</sup>

El taurodontismo puede ser unilateral o bilateral y afecta a los dientes permanentes con más frecuencia que a los dientes primarios. Se observa

con frecuencia entre los esquimales y los nativos de Australia y América Central.<sup>3</sup>

El taurodontismo puede clasificarse como leve, moderado o grave (hipo, meso e hiperactivo, respectivamente) en función del grado de desplazamiento apical del piso de la pulpa. Sólo se puede diagnosticar radiográficamente por su aspecto característico. Debido a que es de una significancia clínica pequeña, no hay tratamiento requerido.<sup>3, 8</sup>



**Fig. 19** Radiografías con diferentes tipo de taurodontismo: **a)** Tercer molar que presenta hipotaurodontismo. **b)** Segundo molar con mesotaurodontismo.

#### 2.1.4.6. Hiper cementosis

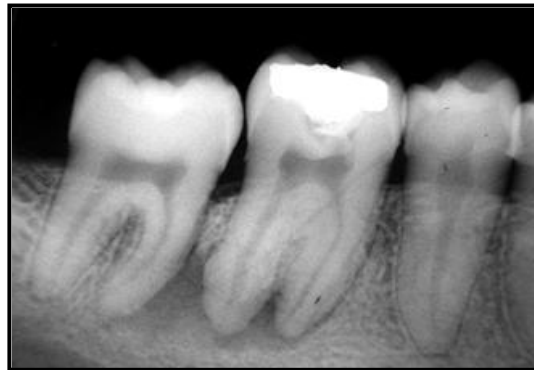Hiper cementosis (Hiperplasia del cemento), es un depósito excesivo de cemento no neoplásico que es continuo al cemento radicular normal. La hiper cementosis puede estar aislada, envolviendo múltiples dientes o aparecer como un proceso generalizado.<sup>3, 8</sup>

La hiper cementosis ocurre predominantemente en adultos mayores, e incrementa con la edad, aunque existen reportes de personas jóvenes que presentan esta condición, y demuestran influencia hereditaria. Los factores



asociados con hiper cementosis se dividen en locales como: trauma oclusal anormal, inflamación adyacente, dientes impactados, reparación de fracturas en dientes vitales; y factores sistémicos como: acromegalia y gigantismo pituitario, artritis, calcinosis, fiebre reumática, Síndrome de Gardner, deficiencia de vitamina A (posiblemente) y Enfermedad de Paget; de todos los factores mencionados éste último tiene una mayor asociación con la hiper cementosis.<sup>3, 8</sup>

Los molares inferiores son los más frecuentemente afectados, seguidos de segundos premolares y primeros molares inferiores, se observa una incidencia en dientes inferiores de 2.5:1 con respecto a dientes superiores.<sup>3, 8</sup> Radiográficamente el diente afectado demuestra un grosor o abultamiento alrededor de la raíz, pero la cantidad exacta de cemento frecuentemente es difícil de averiguar porque el cemento y la dentina demuestran radiodensidades similares. El aumento del tamaño en la raíz está rodeado por el espacio del ligamento periodontal que se observa radiolúcido.<sup>3, 8</sup>



**Fig. 20** Hiper cementosis en raíces de primer molar inferior.

Histológicamente, la periferia de la raíz exhibe deposición de una cantidad excesiva de cemento sobre la capa original de cemento primario. El cemento excesivo puede ser hipocelular o exhibir áreas de cemento celular que parece hueso (osteocemento). El cemento está dispuesto en capas y sobre

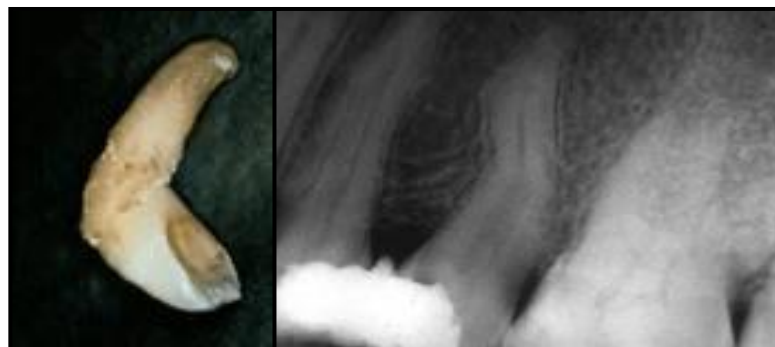


la raíz entera o estar limitado a la porción apical. Al microscopio de luz, distinguir entre dentina y cemento es difícil, por ello es apropiado utilizar luz polarizada para poder diferenciar entre las dos diferentes capas. En ocasiones la amplitud de la raíz puede sugerir la posibilidad de un cementoblastoma. Sin embargo, en el cementoblastoma hay presencia de dolor, expansión cortical y un aumento del cemento continuo.<sup>3, 8</sup>

Los pacientes con hipercementosis no requieren tratamiento, debido a que el grosor de la raíz ocasionalmente representa un problema durante la extracción de un diente afectado, a veces es necesario seccionar el diente para su posterior remoción.<sup>3, 8</sup>

#### 2.1.4.7. Dilaceración

La dilaceración es una angulación o curvatura anormal de la raíz o corona de un diente.<sup>3, 7, 8</sup> Aunque algunos casos son idiopáticos, los dientes con dilaceración sufren un trauma (avulsión o intrusión) que desplaza la porción calcificada del germen dental, y el resto del diente se forma en un ángulo anormal, un evento que usualmente ocurre antes de los 4 años de edad.<sup>3, 8</sup>



**Fig. 21** Dilaceración. **a)** Imagen clínica. **b)** Radiografía de dilaceración en segundo premolar superior.



Los dientes afectados con mayor frecuencia son los terceros molares, anteriores, seguido de segundos premolares superiores y segundos molares inferiores, creando problemas de función y estética. Con menor frecuencia la curvatura se desarrolla secundaria a la presencia de quistes laterales, tumores o hamartomas odontogénicos. Los incisivos superiores e inferiores son los menos afectados representando el 1% del total de casos, aun cuando hay autores que reportan mayor frecuencia, en realidad los molares han demostrado mayor prevalencia pero no están asociados con problemas clínicos. Se observa más en hombres que en mujeres.<sup>3, 7, 8</sup>

La gravedad de la angulación está relacionada con la edad del paciente, y se aplica la dirección y el grado de la fuerza. Se puede producir retraso en la erupción o dificultades durante el tratamiento del conducto radicular o la extracción. Se puede presentar como una anomalía aislada o como parte de diversos síndromes.<sup>3, 8</sup>

El tratamiento y pronóstico varían de acuerdo a la severidad de la deformación. Los dientes deciduos alterados frecuentemente demuestran resorción inadecuada y hay retraso en la erupción del diente permanente. La extracción esta indicada cuando es necesaria la erupción normal del diente sucedáneo. Los pacientes con dilaceración menor del diente permanente frecuentemente no requieren terapia. Hay casos en los que es necesario apoyarse en la ortodoncia para dirigirlo a una posición correcta.<sup>3, 7</sup>

#### **2.1.4.8. Raíces supernumerarias**

El término raíces supernumerarias se refiere al desarrollo de un incremento de raíces de un diente comparado con la descripción clásica de la anatomía dental. La etiología según Kitamura para la formación de raíces supernumerarias ocurre por una degeneración patológica en un área de la





vaina epitelial radicular de Hertwig, lo cual hace que sobresalga parte de la papila dental, formándose así una raíz accesoria.<sup>3, 14, 15</sup>

Una morfología inusual de la corona debe también atraer la atención del profesional durante el examen clínico. Se pueden observar dos formas de raíces supernumerarias:<sup>14, 15</sup>

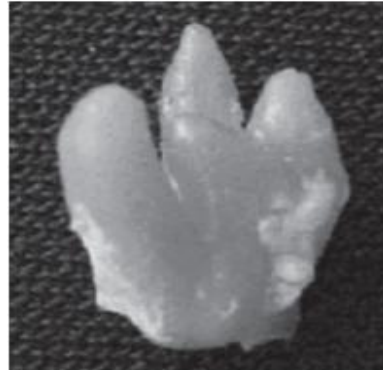- a. Una raíz accesoria independiente y similar a su semejante en forma y tamaño.
- b. Una raíz rudimentaria fijada a la raíz principal, sobre todo en los incisivos y caninos inferiores.

Se puede presentar tanto en la dentición primaria como en la dentición permanente. Las raíces supernumerarias se observan con mayor frecuencia en los molares superiores e inferiores. En el primer premolar superior es mucho más frecuente encontrar una tercera raíz, mientras que la presencia de raíces accesorias es rara en el resto de los premolares. En los incisivos superiores estas raíces supernumerarias pueden encontrarse hacia mesial, distal o palatino de la raíz principal; en los caninos superiores generalmente se observa en posición vestibulo-palatino, al igual que en los incisivos y caninos inferiores; los premolares superiores cuando presentan dos raíces una es vestibular y otra palatina, sin embargo, si hay tres raíces, la raíz que vuelve a dividirse es la vestibular, de forma similar a los molares superiores; en los premolares inferiores están en posición mesio-distal algo oblicua, y si tiene tres raíces, hay generalmente dos vestibulares y una lingual; en los molares hay diversas variedades de raíces accesorias, especialmente en el tercer molar, donde pueden haber cinco, seis o incluso más raíces.<sup>3</sup>

Un examen radiográfico cuidadoso es necesario para detectar este tipo de variaciones en la morfología de los segundos molares superiores. Para reconocer la formación, es necesario realizar una evaluación cuidadosa de



varias radiografías periapicales del diente a tratar, utilizando distintas angulaciones horizontales.<sup>9</sup>



**Fig. 22** Raíces supernumerarias

Cuando estos dientes requieren tratamiento endodóncico, es importante tener claro en que dirección se encuentra la raíz supernumeraria, porque algunas veces es necesario extender la cavidad de acceso en un intento de localizar el conducto de la raíz adicional, y así permitir el acceso directo tanto a la raíz o raíces principales como a la raíz accesoria, y llevar a cabo una adecuada preparación biomecánica y obturación del sistema de conductos. El tratamiento de conductos de estos dientes presenta a veces cierto grado de dificultad para el clínico, esta dificultad generalmente se debe a la búsqueda del conducto de la raíz accesoria, para su ubicación, el operador además de realizar una buena cavidad de acceso puede valerse de una lima de endodoncia de bajo calibre para explorar el piso de la cámara pulpar y tratar de localizarlo.<sup>3, 7</sup>

### **3. Dens invaginatus**

#### **3.1. Definición**

El dens invaginatus (DI) es una malformación poco frecuente de los dientes, resultado de la invaginación de la papila dental durante el desarrollo dentario.



Sin embargo, existe controversia en la literatura en relación con la terminología que debe utilizarse para este defecto anatómico. Se le ha llamado "dens in dente" (Thomas 1974), porque la apariencia radiográfica indica que un diente se ha formado dentro de otro diente. "Odontoma dilatado compuesto" (Hunter 1951, Hulsman 1997), infiere que existe una dilatación anormal de la papila dental, que luego se calcifica. "Odontoma gestante dilatado" (Colby 1956), se refiere a un tumor de tejido duro. "Diente invaginado" (Oehlers 1957), implica un defecto que resulta de la invaginación de la corona antes de que la calcificación se produzca.<sup>3, 4, 8, 17, 18</sup>

### **3.2. Historia**

Este tipo de malformación dental fue descrita por primera vez por Ploquet en 1794, quien descubrió esta anomalía en un diente de ballena. Salter posteriormente describió la anomalía anatómica en 1855 como "un diente dentro de un diente". Entre los años 1873 y 1874 Muhlreiter y Baume respectivamente, informaron sobre una "situación anómala en las cavidades de los dientes humanos". En 1887, Tomes describió lo que él llamó "madrigueras invaginadas" en su libro "*Técnicas de Cirugía Dental*", de la siguiente manera: "El esmalte de la corona puede estar bien desarrollado, pero encontraremos en algún momento una ligera depresión en el centro, la cual es una pequeña mancha oscura. Si el diente está dividido a través de su eje largo, veremos que la oscuridad central de la presión es en realidad la estrangulación en marcha del orificio de una cavidad situada en el núcleo del diente". Diez años después, Busch, es el primero en sugerir el uso de "dens in dente", que implica la apariencia radiográfica de un diente dentro de un diente. Hunter en 1951, sugirió el nombre de odontoma compuesto, que infiere una dilatación anormal de la papila dental. Llegando el año 1953, Hallet introdujo el término diente invaginado (dens invaginatus) como el punto que se encuentra entre el esmalte en la parte interna central y la dentina en



la periferia, debido a la invaginación. Ulmansky y Hermel, 1964, y Vincent-Townend, 1974, describieron un dens in dente incipiente, como una profunda fisura palatina o lingual forrada por esmalte sin comunicación con la pulpa. Shafer y Levy, en 1986, consideran que el dens in dente representa simplemente una acentuación en el desarrollo de la fosa lingual. Tavano, en 1994, señala que DI es una variación del desarrollo que resulta de una alteración en el patrón normal de crecimiento de la papila dental de un diente, que puede ocurrir en la dentición permanente o primaria. Hülsmann en 1997, describe a DI como una anomalía del desarrollo que resulta en una profundización o invaginación del órgano del esmalte en la papila dental antes de la calcificación de los tejidos dentales, refleja el pliegue del esmalte en la dentina con la formación de un bolsillo o un espacio muerto.<sup>2, 3, 8, 16, 19, 20, 21, 22, 23</sup>

### **3.3. Incidencia**

El DI ocurre con más frecuencia que otras anomalías del desarrollo. Kronfeld en 1934, realizó un estudio de dens in dente y revisó todos los casos previamente registrados en la literatura, contabilizó un total de 14 casos, y todos eran unilaterales. Hovland y Ploke en 1977, reportaron que la incidencia por diente invaginado va desde 0,04 hasta 10% . En 1968 Conklin, reportó un caso de múltiples DI en la región de los cuatro incisivos superiores; Burton y cols. en 1980, publicaron un caso de múltiples DI en los seis dientes antero-superiores. En años más recientes, Backman y Wahlin examinaron un grupo de 739 personas, informaron que 6.8% de los pacientes tenía evidencia de DI. Mientras que Gotoh y Cols., citan trabajos en los que ésta llega incluso hasta el 60%. La mayoría de los casos se localizan en el maxilar superior especialmente en los incisivos laterales superiores. Cuando afectan a los incisivos laterales superiores, la incidencia entre los distintos grupos poblacionales varían desde 0.25 hasta 5.1%, En



orden decreciente los siguientes dientes son afectados: incisivos laterales superiores, incisivos centrales, premolares, caninos y molares. En DI la participación de los dientes inferiores es rara. Esta malformación del desarrollo es más común de lo que generalmente se piensa, aunque los dientes primarios también pueden verse afectados (Hovland 1977, Gotoh1979). Generalmente es unilateral pero puede verse afectada el diente contralateral (en un 43 % de los casos), por lo que la examinación clínica y radiográfica no se debe omitir. Es más frecuente en hombres que en mujeres, en una relación de 3:1, no habiendo relación con la raza.<sup>3, 4, 8, 16, 22, 23, 28</sup>

La presencia de una invaginación aumenta el riesgo de caries, enfermedad pulpar y la inflamación periodontal. Cualquier tratamiento necesario, puede ser complicado. Por lo tanto, la identificación temprana de un diente afectado por diente invaginado es importante.<sup>3, 21</sup>

Hay diversos casos de DI asociados con otras anomalías tales como taurodontismo, microdoncia, geminación, diente supernumerario y dentinogénesis imperfecta.<sup>3, 8</sup>

### **3.4. Etiología**

Pindborg en 1970 y Shafer en 1986, mencionaron que la alteración es debida al aumento de la presión externa, retardo del crecimiento focal y estimulación del crecimiento focal en ciertas áreas de la papila dentaria.<sup>25</sup>

Los factores etiológicos primarios de este proceso no se conocen, pero Hülsmann menciona que diversos autores han propuesto como posibles causas de la anomalía las siguientes teorías:<sup>21</sup>



1.- Teoría de la invaginación activa, Moral (1918) fue el primero en citarla, después la retomaron Euler (1939), Atkinson, (1943); Swanson y McCarthy (1947), sugirieron que la malformación comienza cuando las células del órgano del esmalte proliferan en la papila dental, durante el período de diferenciación del epitelio interno del esmalte.<sup>26</sup>

2.- Teoría del retardo pasivo, que fue desarrollada por Kronfeld en 1934 y elaborada por Kitchin en 1935. Sugiere que la anomalía puede desarrollarse por un retardo relativo en el crecimiento de una porción del órgano del esmalte, mientras que los tejidos circundantes continúan expandiéndose en una dirección periférica; la invaginación es el resultado de una falta de coordinación de crecimiento del epitelio interno del esmalte, mientras que el epitelio normal que lo rodea continúa proliferando y sumerge al área estática, esta teoría fue apoyada por Rushton (1937) pues propone que la invaginación es el resultado de la proliferación rápida y agresiva de una parte del epitelio interno del esmalte dental e invade a la papila, dice que se trata de un neoplasma benigno de crecimiento limitado.<sup>26</sup>

3.- Teoría del crecimiento focal estimulado, propuesta por Rabinowitch (1949), sugirió la posibilidad de que DI se puede formar por una diferenciación continua de algunas células del epitelio interno del esmalte en el diente en desarrollo, que permanecen unidas a éste de manera similar a lo que ocurre en la formación de una masa tumoral.<sup>26</sup>

Otros autores como Fischer (1936) y Sprawson (1937) indicaron que lo origina una infección. Gustafson y Sundberg (1950) discutieron el trauma como factor causal.<sup>26, 27, 28</sup>

Oehlers en 1957, consideró que es una distorsión del órgano del esmalte que sucede durante el desarrollo dental y una subsecuente intrusión del esmalte



determina la formación de un conducto revestido de esmalte terminando en el cíngulo u ocasionalmente en la parte incisal. Lo último puede ser asociado con una forma irregular de la corona.<sup>26, 27</sup>

Posteriormente, en 1958, Rushton examinando su propia teoría etiopatogénica y las de otros autores afirma que es posible que el mecanismo por el cual se produce la invaginación inicial y el que produce la expansión sean diferentes, proponiendo como mecanismo causante de la expansión de la invaginación una hipótesis hidrostática según la cual la fuerza expansiva está causada por éstasis y aumento de la presión tisular.<sup>26</sup>

Otras teorías incluyen una incompleta fusión lateral de dos gérmenes o intento de división de un germen, la distorsión del órgano del esmalte durante el desarrollo de los dientes, factores genéticos hereditarios, nutrición inadecuada del epitelio odontogénico, presencia de células aberrantes en el epitelio interno del órgano del esmalte y por último, la constricción de la arcada dental en el órgano del esmalte.<sup>19, 27, 28</sup>

Goaz y White, en 1995, consideran que las invaginaciones de la corona suelen originarse a partir de un repliegue anómalo del órgano del esmalte hacia la papila dental. En un diente maduro esto da lugar a un pliegue de tejido duro dentro del diente que se caracteriza porque el esmalte reviste el pliegue y rodea la dentina periférica. Cuando esta anomalía afecta la raíz, parece el resultado de una invaginación de la vaina radicular epitelial de Hertwig, que da lugar a una acentuación del surco radicular longitudinal normal.<sup>27,28</sup>

Sin embargo, la mayoría de los autores en la actualidad coinciden en que los DI son el resultado de una invaginación de la papila dental durante el desarrollo. La profundidad de la invaginación varía desde un ligero aumento



del tamaño de la fosa o cíngulo a una invaginación profunda que se extiende hasta el ápice.<sup>7, 28, 29</sup>

### **3.5. Histopatología**

Kronfeld en 1934, comentó que la dentina puede contener finos conductos que comunican con la pulpa dental. Brabant y Klees en 1956, Money 1960, Piatelli y Trisi en 1993, describieron que la dentina debajo de la invaginación puede estar intacta sin irregularidades, y puede contener islotes de tejido conjuntivo vital. Vincent-Townend en 1974, y Beynon en 1982 describieron hipomineralización o irregularidad estructural de la dentina sostuvieron que la estructura y grosor del esmalte de la invaginación no tienen una constancia varia de un caso a otro. El esmalte fue descrito como una estructura irregular por Atkinson en 1943, concluyó que los defectos del esmalte son el factor decisivo en la histogénesis del DI. En 1982, Beynon, encontró esmalte hipomineralizado en la base de la invaginación. Morfis en 1992, en un análisis químico detectó ocho veces más fosfato y calcio comparado con el esmalte externo, y el magnesio se había perdido completamente. Bloch-Zupan en 1995, encontraron diferencias en la estructura y composición entre el esmalte externo e interno; ellos encontraron que el esmalte interno era atípico y más complejo y su superficie presentaba forma de panal.<sup>3, 8, 19, 21, 25,</sup>

26

### **3.6. Clasificación**


La primera clasificación del DI fue publicada por Hallet en 1953. Posteriormente Oehlers en 1958, menciona que existen dos variedades principales del desarrollo anormal del DI, ellas son la coronaria y la radicular.<sup>3, 8, 19, 29</sup>





La diferencia básica entre las dos variedades está en el sitio donde se origina la invaginación la cual constituye la parte esencial de la anomalía. En la variedad coronaria, la invaginación resulta de un doblez del órgano del esmalte. Y en la radicular resulta de un doblez de la vaina epitelial de Hertwig el cual comienza dentro de la raíz después que se ha completado el desarrollo coronario.<sup>24</sup>

La clasificación de las invaginaciones se basa en el aspecto radiográfico y en la extensión de la estructura del tejido dentario involucrado. Y es la siguiente:<sup>3, 7, 8, 19, 29</sup>



**Fig. 23** Clasificación de acuerdo a Oerlhes **a)** tomando únicamente la corona, **b)** extendiéndose a la raíz sin comunicación con el conducto radicular, **c)** comunicándose con el ligamento periodontal y **d)** comunicándose con el tejido periapical.

TIPO I. Describe una invaginación pequeña limitada a la corona que no se extiende más allá de la UAC, termina como un saco ciego confinado en la corona del diente.

TIPO II. La línea de delimitación se extiende más allá de la unión cemento-esmalte invade la raíz sin alcanzar el ligamento periodontal pero se comunica con la pulpa del diente, todavía termina como un saco ciego;



TIPO III. Una forma grave de la invaginación se extiende a través de la raíz y termina en la región apical, termina en un foramen lateral o apical.

Hay dos variaciones del tipo III: la invaginación se extiende desde la corona hasta el ápice formando un segundo foramen en la zona apical, o la invaginación forma un segundo foramen en el ligamento periodontal. El esmalte puede delimitar las invaginaciones tipo III por completo, y, en algunas circunstancias, el cemento puede cubrir la invaginación apical.<sup>3, 23</sup>

### **3.7 Características**

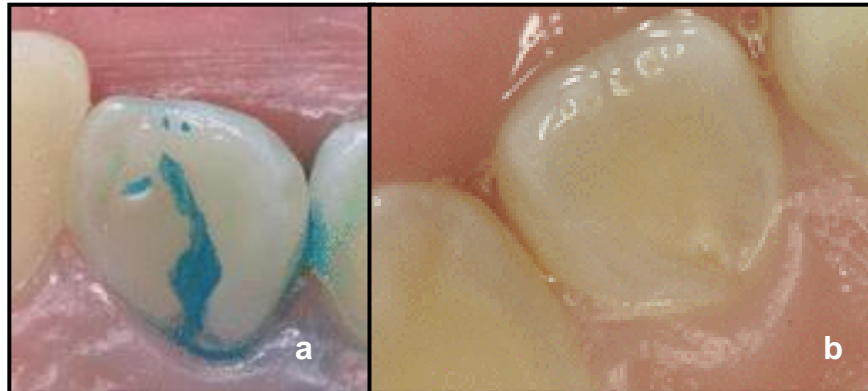
#### **3.7.1. Características clínicas**

Se caracteriza por presentar fosas y fisuras en las superficies linguales de los dientes anteriores. La corona de un diente afectado puede parecer normal o tienen un tamaño y alteraciones de la forma. Es mayor su diámetro vestibulo-lingual, tiene forma de clavija, de barril o de una cúspide en garra. Cuando la corona es grande y tiene una cúspide prominente con una ranura palatolingival, la aparición de diente invaginado se intuye.<sup>3, 4, 8</sup>

La invaginación permite que entren irritantes en un área que está separada del tejido pulpar por sólo una fina capa del esmalte y la dentina, lo cual da lugar a una predisposición al desarrollo de la caries dental. En algunos casos, el revestimiento de esmalte es incompleto. Los canales pueden también existir entre la invaginación y la pulpa. Por lo tanto, la necrosis ocurre a menudo bastante temprano, dentro de unos años después de la erupción, a veces incluso antes del cierre final de la raíz.<sup>3, 4, 8, 19, 25</sup>

De la masticación puede resultar la destrucción de las débiles capas de esmalte y dentina, que exponen la pulpa en una superficie específica, lo que explica la frecuencia de necrosis pulpar de estos dientes con ausencia de

caries franca. Esta necrosis puede desarrollarse incluso antes de la completa maduración del diente.<sup>31</sup>



**Fig. 24 a)** Vista palatina de un incisivo lateral superior donde se muestra con azul de metileno la entrada de la invaginación. **b)** Vista palatina de una invaginación en incisivo lateral con hipoplasia asociada con la entrada de la invaginación.

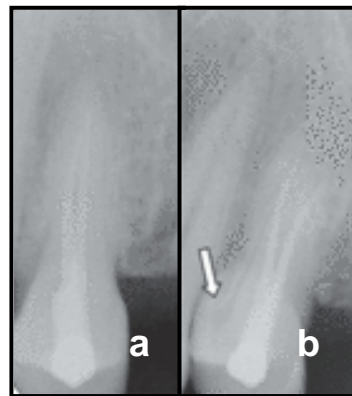
Secuelas de no diagnosticar y tratar invaginaciones coronales a tiempo son la formación de abscesos, la retención de los dientes vecinos, el desplazamiento de los dientes, quistes, o reabsorción interna.<sup>3, 4</sup>

### **3.7.2. Características radiográficas**

El uso de radiografías para el diagnóstico de DI es influenciado por un número de factores. Estos incluyen: la calidad de la radiografía, el conocimiento y la experiencia del clínico, cuando anomalías de este tipo se le presentan (Tagger 1977). La angulación de la película es particularmente importante porque la presencia de una invaginación no puede aparecer en vistas paralelas estándar. Cuando se sospecha de una invaginación se debe obtener una segunda radiografía con cambio de la angulación horizontal y más mesializada.<sup>36</sup>



La apariencia de la invaginación se observa como una zona radiolúcida (un doblez) delimitada por un reborde de esmalte (línea radiopaca) (White y Pharoah 2000). La distancia del doblez puede variar del borde incisal a la proximidad con la pulpa. La morfología de la pulpa parece más compleja de lo normal y dificulta el tratamiento del conducto. La invaginación puede estar completamente separada de la pulpa y manifestarse como un línea de esmalte fisurada que desemboca en el ligamento periodontal. Esta ha sido descrito como un pseudocanal (Goncalves 2002).<sup>36</sup>



**Fig.25 a)** Ejemplo de premolar con tratamiento endodóncico. La paciente refirió que seguía con síntomas, **b)** se tomó radiografía con mayor angulación y se descubrió la presencia de un DI.

### **3.7.3. Características histopatológicas**

Está compuesto por los tejidos que constituyen normalmente el diente: esmalte, dentina y a veces cemento, cuando la invaginación se efectúa a nivel radicular. Sin embargo la organización de estas estructuras no es homogénea, ya que el esmalte se encuentra en la zona más interna y la dentina es periférica. En ocasiones la disposición es anárquica habiéndose descrito solamente una vez distribuciones eutópicas de dichos tejidos, con morfología normal. El esmalte que recubre la cavidad invaginada se continúa con el esmalte del exterior del diente por el orificio de comunicación de la



invaginación, pero a diferencia de éste, el esmalte interno suele ser poco mineralizado, defectuoso y puede faltar en determinados lugares.<sup>3, 8, 19</sup>

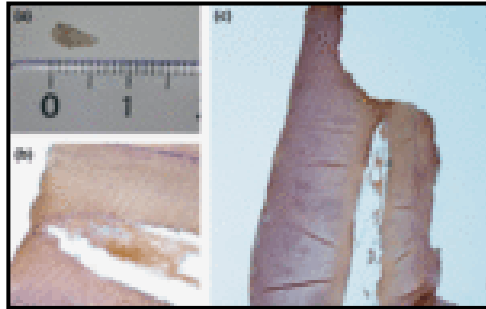
La dentina situada por debajo del esmalte invaginado está intacta restringiéndose el defecto solo al esmalte, mientras que otros consideran que puede presentar alteraciones estructurales, y ser de mala calidad ya que al hacer un corte transversal el esmalte y la dentina invaginados comunican la cavidad invaginada con la pulpa. Se ha descrito la presencia de: epitelio embrionario, tejido conjuntivo, vasos sanguíneos, cuerpos calcificados y gérmenes.<sup>21, 25, 26</sup>

Microscópica, ultraestructural y microradiográficamente los DI demuestran que la dentina por debajo de la invaginación puede estar intacta, sin irregularidades, pero también contiene capas de tejido conectivo vital o incluso los canales están en comunicación con la pulpa dental. Puede presentarse dentina hipomineralizada o irregular estructurada. La estructura y el espesor del esmalte que recubre la invaginación también pueden variar ampliamente. El esmalte es irregular, y en la base de la invaginación el esmalte es hipomineralizado. Existen diferencias en la estructura y composición entre el esmalte externo e interno, ya que se ha detectado hasta ocho veces más fosfato y calcio en el esmalte interno en comparación con el esmalte externo, pero el magnesio falta por completo.<sup>3, 4, 8</sup>

El esmalte interior tiene formas prismáticas más complejas, su superficie presenta el patrón típico de nido de abeja, pero no perenquimatos, que se observan en la superficie externa del diente. La afección de la pulpa de los dientes con invaginaciones de la corona puede ocurrir poco tiempo después de la erupción dentaria, el diagnóstico precoz es obligatorio para iniciar un tratamiento preventivo.<sup>3, 22, 30</sup>



En algunos casos, mientras que el esmalte y la dentina del diente "externo" no está afectado, el esmalte que cubre la invaginación se encuentra defectuoso. En algunas áreas del esmalte, así como la dentina, puede estar completamente ausente, causando una comunicación directa entre la parte inferior de la invaginación y la pulpa.<sup>19</sup>

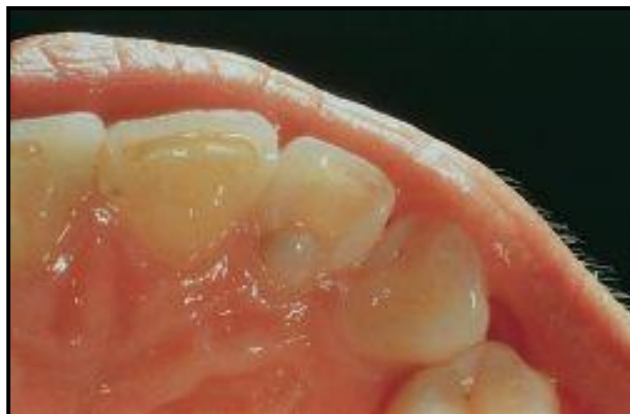

**Fig. 26** Evaluación histológica que muestra el tejido que se encuentra en la invaginación de DI.

### **3.8 Diagnóstico**

#### **3.8.1. Diagnóstico clínico**

En la mayoría de los casos, un DI se detecta durante la revisión de rutina en la radiografía.<sup>30</sup>



**Fig. 26** Vista clínica de DI en incisivo lateral.

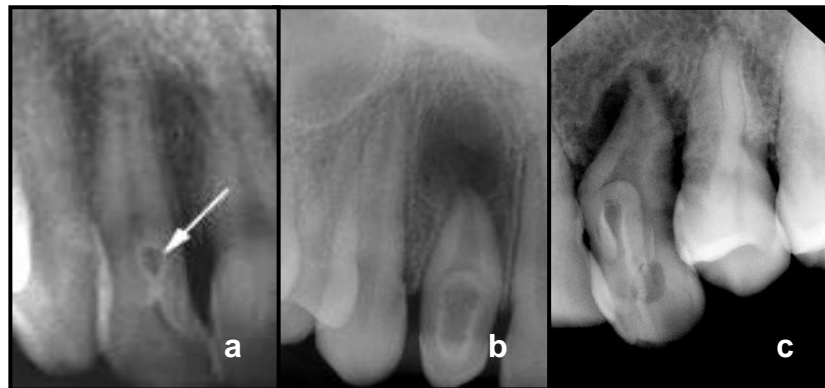

Clínicamente, la morfología de la corona es inusual ya sea encontrándolo “en forma de clavija”, “en forma de barril” o con un profundo agujero “coecum”, pero los dientes afectados también pueden mostrar signos clínicos de la malformación. Como los incisivos laterales superiores son los dientes más susceptibles a invaginaciones, ambos dientes deben ser investigados a fondo clínica y radiográficamente.<sup>30, 32</sup>

### 3.8.2. Diagnóstico radiográfico

La mayoría de los casos de diente invaginado se diagnóstica incidentalmente en las radiografías de rutina.<sup>22</sup>

Un estudio radiológico hecho por Thomas ha revelado una incidencia del 7,74%. Otro estudio radiográfico informó que la incidencia en incisivos laterales superiores, es de 9,66% . Algunos casos, en el arcada inferior también se han reportado, donde el dientes afectado en su mayoría son premolares.<sup>23, 33</sup>



**Fig.27** Ejemplos de DI vistos en radiografías: **a)** DI; tipo I, **b) y c)** DI; tipo II.

Las raíces presentan dimensiones más pequeñas con la presencia de una formación radiopaca con densidad similar a la del esmalte, que es invaginada desde la cúspide a través de extensiones variables en la raíz. Esta

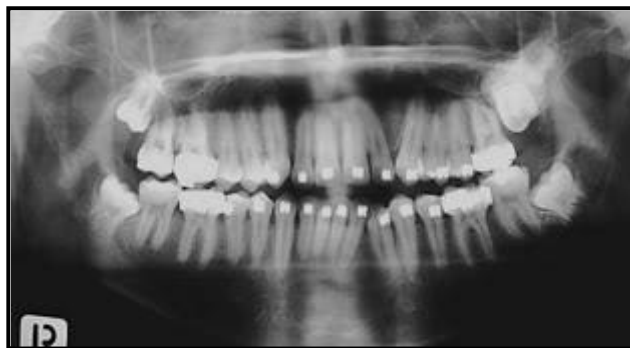

invaginación varía en forma y tamaño, puede ser desde un bucle, tener forma de pera, simplemente una estructura ligeramente radiolúcida, hasta una forma más extensa y extraña, simulando un "diente en diente".<sup>30, 32, 33</sup>

### **3.8.3. Diagnóstico diferencial**

El diagnóstico diferencial con respecto a un aspecto inusual y la localización de la radiopacidad abarca: odontomas, fibroma osificante, osteoma, osteoblastoma y osteoma osteoide, siempre y cuando los dientes estén impactados o incluidos.<sup>3, 22</sup>

Los odontomas complejos conglomerados amorfos se presentan en la dentina y el esmalte y son más comunes en la parte posterior de la mandíbula, se presentan como una radiopacidad bien definida rodeada por un anillo radiolúcido. Los odontomas compuestos similares a dientes rudimentarios presentes múltiples estructuras y son más comunes en la zona anterior del maxilar superior. Ambos se asocian a menudo con un diente sin erupcionar. La forma suele ser irregular, pero la dilatación de las papilas son a menudo bien definidas, escleróticas, redondas o masas ovales con el centro radiolucido. El curetaje o enucleación quirúrgica es recomendable.<sup>3, 22</sup>

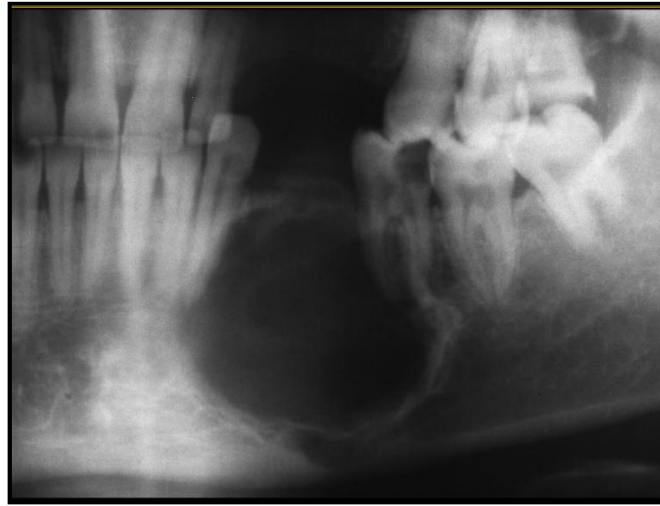

**Fig.28** Radiografía de odontoma complejo.





El fibroma osificante es una neoplasia ósea benigna con mayor frecuencia en la mandíbula posterior. Su aspecto radiográfico varía de una radiolucidez unilocular a una masa radioopaca rodeada por un borde bien definido radiolúcido. El curetaje o enucleación quirúrgica es recomendado.<sup>3, 22</sup>



**Fig.29** Radiología de fibroma osificante mandibular que muestra una lesión lítica, geográfica, de contornos bien delimitados esclerosos, con ausencia de piezas dentarias y compresión de las raíces vecinas

El osteoma es un tumor óseo benigno, pero es más frecuentemente encontrado en el cuerpo de la mandíbula y el cóndilo. El tipo endoóseo se presenta de pequeño tamaño, asintomático, radiopaco sin reborde radiolúcido.<sup>3, 22</sup>

El osteoma osteoide es radiopaco sin reborde radiolúcido, y no está asociado con reabsorción radicular. La superposición de un osteoma en las raíces de los dientes es un hallazgo radiológico común. El osteoblastoma u osteoma osteoide es una neoplasia benigna que generalmente implica la parte posterior de la mandíbula. Su escisión o curetaje se recomienda.<sup>3, 22</sup>



### **3.9 Tratamiento**

Dechaume en 1966, indicó la extracción de estos dientes. Grossman en 1974 y Creaven en 1975, fueron los primeros en describir el tratamiento de conducto solo de la invaginación, cuando esta tiene un foramen apical separado o lateral. Greenfeld y Cambruzzi , y Bolaños, en sus informes mencionan, que cuando la invaginación se extiende de la corona al tejido periradicular y no hay comunicación con el sistema de conductos, la pulpa del conducto principal puede permanecer vital, y el tratamiento de conducto de solo el área invaginada puede solucionar la patología existente.<sup>34</sup>

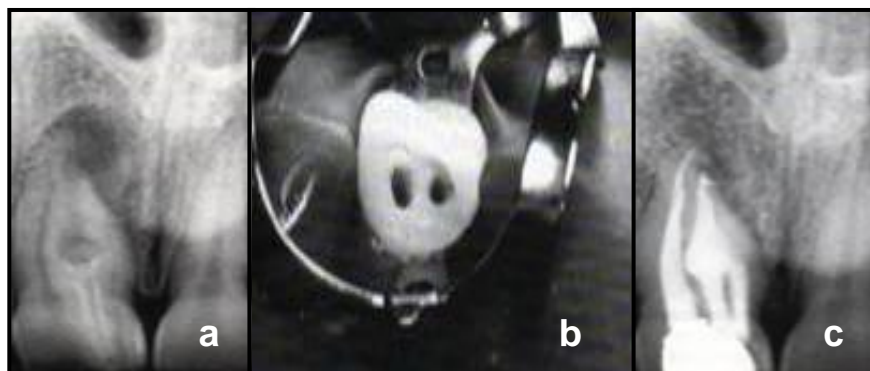
Tagger en 1977, presentó un caso con tratamiento de conductos convencional. Este fue realizado en un incisivo lateral superior izquierdo tipo 3 según la clasificación de Oehlers; el cual dio respuesta negativa y al realizarle la apertura de cámara se pudo entrar a los dos conductos , al principal y al de la invaginación; ambos fueron irrigados, preparados, secados y obturados, a los dos años se pudo observar radiográficamente la completa cicatrización de la lesión periapical pre-existente. Este mismo autor comenta que en caso de fracaso, la cirugía puede ser un recurso para solucionar el problema apical.<sup>34</sup>

Durante el tratamiento de conductos es de suma importancia utilizar el hidróxido de calcio. Es un material que se ha utilizado para una variedad de propósitos desde su introducción en la odontología. En su forma pura, el hidróxido de calcio tiene un pH alto y su uso dental se refiere principalmente a su capacidad de estimular la mineralización y también a su propiedad antibacteriana. Estudios recientes han recomendado el hidróxido de calcio como medicamento intraconducto debido a su baja toxicidad, su actividad bactericida y a su biocompatibilidad. Souza ha sugerido que la acción del hidróxido de calcio más allá del ápice puede ser de cuatro tipos: <sup>28</sup>



1. Acción antiinflamatoria, a través de su acción higroscópica, <sup>28</sup>
2. Neutralización de los productos ácidos, <sup>28</sup>
3. Activación de la fosfatasa alcalina, <sup>28</sup>
4. Acción antibacteriana. <sup>28</sup>

Para un mejor resultado en lesiones periapicales, el hidróxido de calcio se tiene que cambiar de rutina en la primera visita de seguimiento y hay autores que afirman que el uso combinado con formocresol proporciona mayor efectividad. Webber sugiere que las preparaciones de hidróxido de calcio se pueden cambiar cuantas veces sea necesario. Una vez que la infección disminuye, los mecanismos naturales de defensa del cuerpo empiezan a actuar y dan lugar al restablecimiento de la patología periapical. Algunos autores han recomendado la obturación de los conductos antes de la curación de la patología periapical, mientras que otros prefieren esperar hasta que la patología periapical ha cicatrizado. Existen estudios donde se observa que cuando el DI se obtura, la lesión periapical mejora significativamente. <sup>25, 28</sup>



**Fig.30** Tratamiento de conducto de un DI en un incisivo central superior derecho; se trató el conducto principal y los conductos de la invaginación. A, Radiografía inicial. B, Dos cavidades de acceso separadas. C, Radiografía post-operatoria 6 meses después de la obturación.



En cuanto al tipo de acceso que se debe seguir para realizar la endodoncia de un DI, varios autores han tratado la invaginación como un conducto separado, incluso realizando dos aperturas de cámara en el mismo diente, una para poder entrar al conducto principal y otra para tener acceso a la invaginación.<sup>25, 28</sup>

Cunningham y cols., informaron que la irrigación apoyada por una limpieza ultrasónica ha sido descrita como una manera eficiente de desinfección. Skoner y Wallace, reportaron un caso donde intentaron el tratamiento de conducto por vía convencional y al no poder alcanzar el ápice debido al saco de la invaginación, decidieron usar un tratamiento quirúrgico para la porción apical. La invaginación fue instrumentada y obturada por vía coronal con gutapercha y cemento sellador de Grossman y para completar la obturación levantaron el colgajo, curetearon y al localizar el foramen que se presentaba abierto prepararon este espacio pulpar con ultrasonido para luego colocar una amalgama retro condensada mecánicamente con la unidad ultrasónica.<sup>35</sup>

Las pautas terapéuticas que en la actualidad se aplican en el manejo de un DI, de menor a mayor complejidad, son: tratamiento preventivo, tratamiento conservador, tratamiento endodóncico convencional, apicoformación, tratamiento endodóncico quirúrgico, reimplante intencional y exodoncia.<sup>3, 5, 8, 20, 23, 24, 29, 31, 36</sup>

### 3.9.1. Tratamiento preventivo

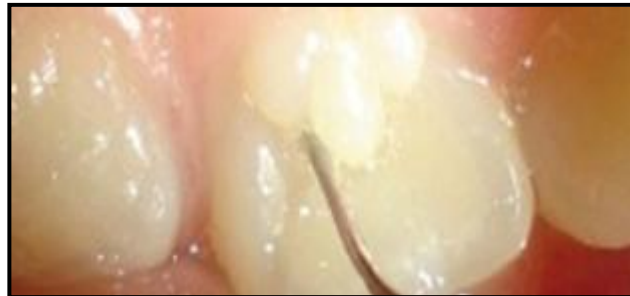Este tratamiento se indica para DI tipo 1 y algunos tipo 2, pero no para los tipo 3.<sup>35</sup>



Si la entrada a la invaginación no puede ser detectada y no hay signos de patología clínica y radiográfica no está indicado el tratamiento, pero la observación estricta es recomendada.<sup>19, 20</sup>

Los dientes con invaginaciones palatinas o incisales profundas o agujero ciego, deben ser tratados con selladores de fosetas y fisuras antes que la caries se pueda producir. Thomas recomienda que el DI debe ser restaurado en edades comprendidas entre 7 y 14 años debido a la alta incidencia de esta anomalía encontrada en personas jóvenes, lo cual indica que la prevención temprana de estos dientes contribuye a la disminución de la pérdida prematura de los mismos.<sup>20, 23</sup>

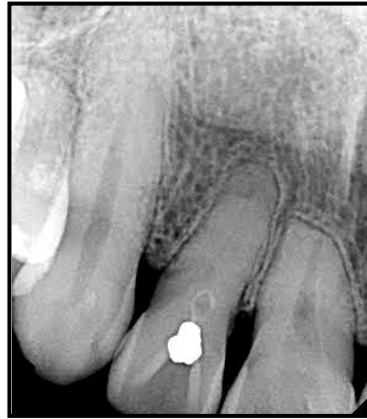Cuando la invaginación es muy pequeña, será necesaria una fresa #1/2 para limpiar el conducto de la invaginación.<sup>35</sup>



**Fig. 31** El uso de selladores en las invaginaciones cuando no hay una lesión cariosa es indiscutible.

### 3.9.2. Tratamiento conservador

En invaginaciones más grandes, puede ser usada una fresa #2 ó #3 para ganar acceso; luego que el conducto es abierto, se utilizará una fresa #1/2 ó #1 para alcanzar el defecto. Es importante remover la dentina cariada, y proteger la dentina remanente con Hidróxido de calcio. Posteriormente el diente debe ser restaurado con amalgama o resina y se deben realizar evaluaciones periódicas.<sup>3, 5, 8, 23, 24, 25, 31, 36</sup>



**Fig. 32** Cuando hay una evidencia de caries que no invade a la pulpa del DI, se recomienda colocar una resina fotopolimerizable.

### 3.9.3. Tratamiento endodóncico convencional

En los casos en que las bacterias han invadido la pulpa y la necrosis se encuentra establecida el tratamiento de conductos no quirúrgico sigue siendo el tratamiento de elección. Dependiendo del tipo de malformación y la comunicación de la invaginación con la pulpa, el clínico podrán limitar la terapia endodóncica a la parte invaginada y, en consecuencia, conservar la vitalidad de la pulpa. Sin embargo, en la mayoría de los casos, el tratamiento endodóncico debe incluir tanto la invaginación y los conductos radiculares. La tarea puede llegar a ser difícil, teniendo en cuenta las variaciones anatómicas que un diente invaginado puede presentar dentro del sistema de conductos radiculares. El desbridamiento completo del sistema de conductos radiculares se ve comprometido por el acceso limitado y, en consecuencia, algunas áreas pueden ser completamente intocables cuando una técnica convencional se utiliza. Para superar estas limitaciones, investigadores han sugerido que los DI pueden tratarse acompañados de la operación de un microscopio. Si la terapia endodóncica no quirúrgica falla, se puede combinar con una cirugía apical.<sup>19</sup>



La única manera de determinar si hay que realizarle tratamiento de conductos al conducto principal y al conducto de la invaginación, es realizando un correcto diagnóstico en cada caso, ya que muchas veces se puede observar una radiolucidez periapical y el diente responde positivo a las pruebas térmicas o eléctricas. Igualmente hay que ubicar la invaginación dentro de la clasificación de Oehlers ya que de esto va a depender el grado de complejidad que presente el sistema de conductos.<sup>3, 5, 8, 20, 23, 24</sup>

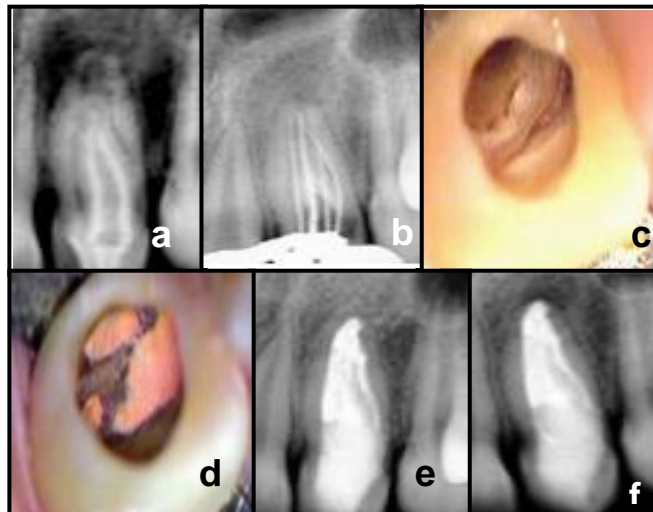La primera dificultad es ganar un acceso adecuado al conducto sin comprometer severamente la resistencia del diente. Además se debe tener gran cuidado para prevenir una perforación, para lo cual se recomienda tomar varias radiografías con diferentes angulaciones horizontales.<sup>35</sup>

Una minuciosa instrumentación del sistema de conductos es el segundo paso crítico, ya que su morfología tan compleja impide que los instrumentos lo alcance, por lo que debe ser acompañada de una abundante irrigación.<sup>24, 25</sup>

El uso del microscopio quirúrgico proporciona una gran ventaja, mejora la visualización y reconocimiento de colores y texturas, alcanzando así el operador la capacidad de observar en detalle las estructuras duras y suaves del diente, obteniendo una amplia identificación del conducto y por lo tanto una preparación más precisa.<sup>3, 5, 23</sup>

El volumen grande e irregular del sistema de conductos dificulta la conformación y limpieza del mismo, por lo tanto es recomendado para la limpieza de la morfología completa del sistema de conductos en DI, abundante irrigación con Hipoclorito de sodio.<sup>3, 8</sup>

Se ha sugerido la técnica de gutapercha termoplastificada por mejorar la replicación de la superficie radicular que con la técnica de condensación lateral y reproducir irregularidades de la superficie del conducto lo cual ayuda en este tipo de anomalías dentales.<sup>18, 37</sup>



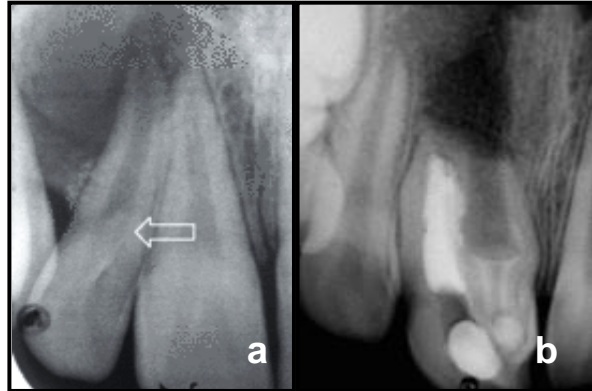
**Fig 33.** Caso clínico. **a)** radiografía inicial del 22, **b)** cavidad de acceso en la superficie lingual visto a través del microscopio quirúrgico, **c)** conductometría, **d)** Vista interna de la obturación endodóntica a través del microscopio quirúrgico, **e)** Radiografía final, **f)** Radiografía control 10

#### 3.9.4. Apicoformación

Cuando la necrosis de la pulpa se produce antes del cierre final apical, el procedimiento indicado es la apexificación con hidróxido de calcio, debido a su rápida disponibilidad, la simplicidad de preparación y la facilidad de eliminación. El hidróxido de calcio también tiene la ventaja de no provocar problemas si el exceso de material pasa hacia la zona periapical, puesto que puede reabsorberse. Es importante colocar la obturación del conducto radicular tan pronto como se han efectuado el desarrollo y el cierre apicales. A pesar de que la pasta de sellado absorbible es adecuada para reducir el espacio del conducto y sus contaminantes, debe reemplazarse por una obturación permanente para prevenir la posible recidiva de patología periapical. La gutapercha es la obturación no reabsorbible del conducto radicular de elección. La terapia no se considera finalizada hasta que se ha



logrado un desarrollo apical adecuado y se ha colocado una obturación permanente del conducto.

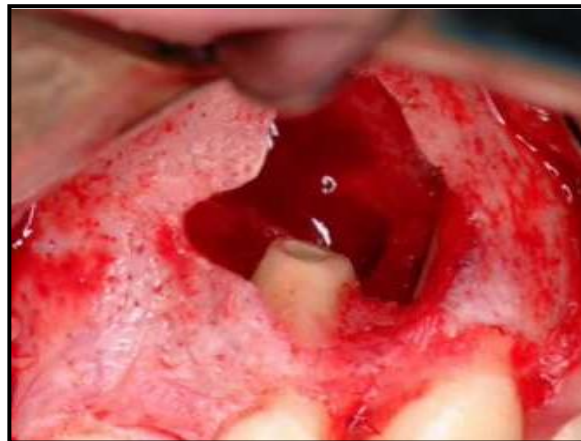


**Fig. 34 a)** DI sin formación de periápice. **b)** Tratamiento de apacificación en DI.

### 3.9.5. Tratamiento endodóncico quirúrgico

Debe considerarse en casos de error en la endodoncia y en los dientes que no pueden ser tratados por problemas anatómicos o la falta de acceso a todas las partes del sistema de conductos radiculares.<sup>18</sup>

La intervención quirúrgica consiste en hacer un curetaje periapical, resección apical, preparación de la cavidad y obturación a retro. Los materiales de retro-obturación comúnmente utilizados son Amalgama, Super EBA, resinas, y MTA.<sup>18, 23, 25</sup>



**Fig. 35** Apicectomía en DI.



### 3.9.6. Reimplante intencional

El reimplante intencional se puede intentar, como último recurso cuando los tratamientos convencionales y quirúrgicos son ineficaces en la resolución de la inflamación periapical.<sup>7, 23</sup>


Sin embargo, se sabe que esta opción de tratamiento puede traer riesgos y beneficios, incluyendo pérdida del diente o una posible anquilosis.<sup>23</sup>

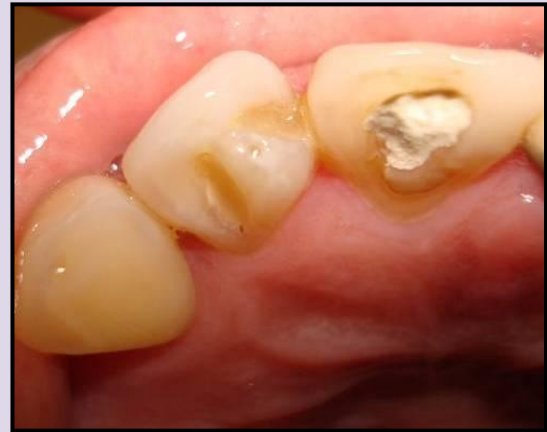### 3.9.7. Exodoncia

La extracción de los dientes con invaginaciones era el tratamiento preferido hasta 1970, ahora sólo se indica en los dientes con irregularidades anatómicas graves que no pueden ser tratados quirúrgica o no quirúrgicamente y en dientes supernumerarios.<sup>18, 19, 22</sup>



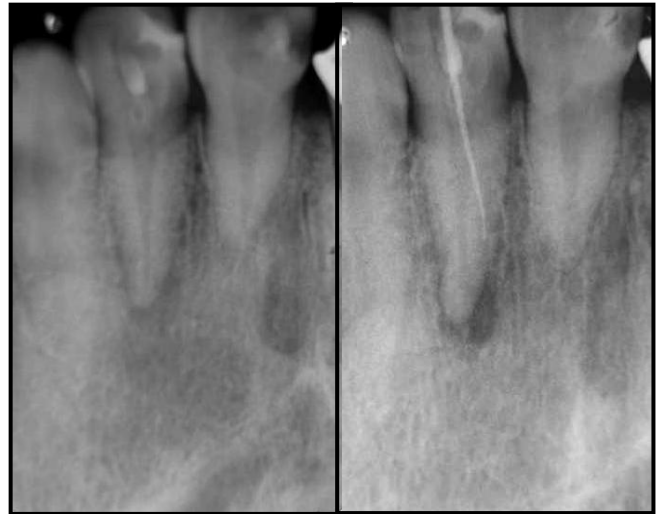
#### 4. REPORTE DE CASO CLÍNICO

| ALTERACIÓN                             | DENS INVAGINATUS (DI)   |
|--|---|
| PX                                     | Femenino 48 años  |
| Motivo de la consulta                  | Presencia de fístula en diente 12<br>  |
| Aparatos y sistemas                    | Sin datos relevantes  |
| Antecedentes heredo-familiares         | Padres Sanos. Dos Hermanos con Diabetes Mellitus tipo II.   |
| Antecedentes personales patológicos    | Sin datos relevantes  |
| Antecedentes personales no patológicos | Vivienda con todos los servicios, dieta balanceada.   |
| Exploración intraoral                  | Lesión cariosa de origen bacteriano en cingulo de diente 12, con obturación previa, además de fístula en fondo de saco vestibular de dicho diente con 1 mes de evolución, asintomático. |



**Radiografía**

Se observa una invaginación en el diente 12, así como una zona radiolúcida de 2 x 3 mm de diámetro difusa y ensanchamiento del espacio del ligamento periodontal.



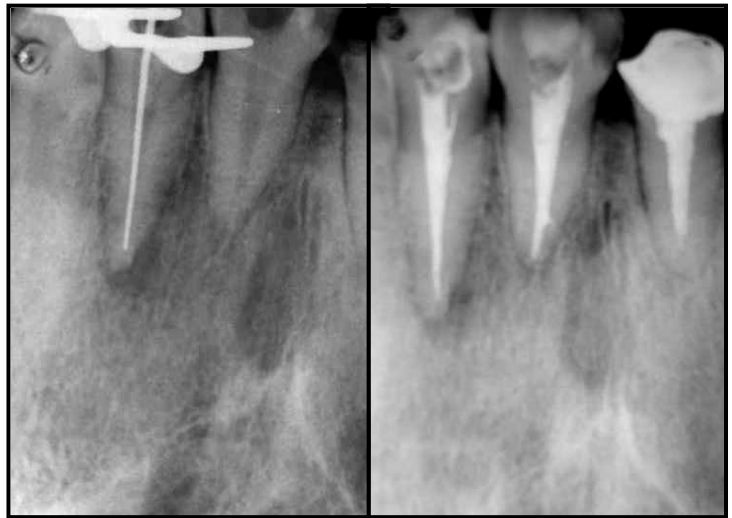

|                                       |   |
|---------------------------------------|---|
| <b>Pruebas de sensibilidad pulpar</b> | Térmica al frío -<br>Térmica al calor -   |
| <b>Pruebas periodontales</b>          | Percusión horizotal -<br>Percusión vertical -<br>Profundidad de bolsa cara V 3 mm   |
| <b>DX PULPAR</b>                      | NECROSIS PULPAR   |
| <b>DX PERIAPICAL</b>                  | PERIODONTITIS CRÓNICA SUPURADA  |
| <b>PLAN DE TX</b>                     | Tratamiento de conductos de diente 12, reconstrucción con resina.   |
| <b>PROCEDIMIENTO</b>                  | <ul style="list-style-type: none"><li>▪ Se realizó un acceso en forma convencional en el diente 12, localizando 1 conducto.</li><li>▪ Se colocó medicamento intraconducto (hidróxido de calcio puro con cristales de yodoformo) y se citó 7 días después.</li><li>▪ Se efectuó trabajo biomecánico con fresas GG no. 4, 3 y 2 así como limas tipo K Flex y abundante irrigación con hipoclorito de sodio en una concentración de 5.25%.</li><li>▪ La conductometría fue corroborada con un localizador apical y las longitudes fueron las siguientes:<br/>Conductometría parente: 21.5 mm<br/><br/>Conductometría Real: 20.5 mm</li><li>▪ Se tomó conometría, se irrigó con hipoclorito de sodio y se secó con puntas de papel.</li><li>▪ Posteriormente se obtura con técnica de</li></ul> |



condensación lateral.

- Se restauró la zona donde fue hecho el acceso con resina convencional.
- Se realizarán controles radiográficos al mes, tres, seis y doce meses.





## 5. CONCLUSIONES

DI es una malformación poco frecuente que pone en riesgo la pulpa y en el peor caso la integridad del diente. Este caso reportó que un tratamiento endodóncico no quirúrgico puede resultar satisfactorio.

El uso de hidróxido de calcio en combinación con el formocresol como medicamento intraconducto proporciona mayor eficacia para tratar infecciones.

Considerando las variaciones anatómicas del sistema de conductos radiculares se puede modificar la anatomía interna otorgando un mejor acceso para una apropiada instrumentación, desinfección y sellado usando técnicas convencionales.

El éxito de la terapia endodóncica en los dientes que presentan DI depende del correcto diagnóstico y de un profundo conocimiento de la morfología compleja del sistema de conductos en unión a una minuciosa limpieza, preparación y obturación del mismo.



## 6. DISCUSIÓN

El DI es clínicamente importante debido a la posibilidad de que la pulpa se vea afectada. Por la anatomía anómala que presenta, es posible que la caries dental llegue fácilmente a la cámara pulpar. Como menciona Keles el DI es una anomalía del desarrollo dental que resulta de la invaginación de la superficie de la corona del diente antes de que ocurra la calcificación, por lo tanto queda comprometido el diente a retener bacterias lo que dificulta su limpieza y predispone al desarrollo de patologías pulpares y periapicales.<sup>30</sup>

En los pacientes, DI generalmente se detecta por revisión de rutina y / o hallazgos radiográficos como sucedió en el caso que presentamos.<sup>3, 4, 8, 30</sup>

Las pruebas de vitalidad pulpar se deben realizar. Si el resultado sugiere tejido pulpar vital no afectado, se debe proceder prontamente a un tratamiento preventivo o restaurador. En nuestro caso, el diente ya había sido restaurado con resina compuesta, pero la restauración presentaba fractura.<sup>19</sup>

Tratamientos de endodoncia en DI, que se extiende hasta la UCE y se asocia con patología periapical, generalmente implica procedimientos complejos que requieren un diagnóstico exacto y un tratamiento adecuado de planificación (Martin,2005)<sup>29</sup>. Hay una alta incidencia de la infección pulpar y la degeneración asociada a esta anomalía, y debido a esto, Oehlers (1957) hizo hincapié en la importancia del diagnóstico precoz para prevenir patologías pulpares y periapicales. Sin embargo, en muchos casos el tratamiento de conductos radiculares debe llevarse a cabo (Pai 2004).<sup>16</sup>

La complejidad del sistema de conductos representa un desafío para el tratamiento del conducto radicular (Subay & Kayatas 2006, Soares 2007).<sup>25</sup>

Además, la morfología del canal principal puede ser irregular, circular o estrecho y una posible explicación es que el tejido invaginado comprime el canal principal a distintos niveles (Soares 2007). Como se observa en el presente caso, necrosis pulpar y periodontitis periapical supurativa se encuentran con frecuencia en los casos de DI (Martin 2005). La literatura





indica que el procedimiento de primera elección es el tratamiento de conductos no quirúrgico.<sup>28, 29</sup> El presente trabajo describe una invaginación tipo I asociado a una lesión periapical en un incisivo lateral superior derecho, que fue tratado mediante endodoncia convencional, caso semejante al descrito por Kalaskar (2008)<sup>28</sup> y Keles (2010)<sup>29</sup>, la comunicación entre la invaginación y la cavidad oral no fue clínicamente aparente, pero se hizo evidente al explorar la encía encontrando una fístula, y al tomar una radiografía se observó una zona radiolúcida en periápice. Pensamos que la contaminación bacteriana se desarrolló posterior a la fractura que sufrió la resina.<sup>29</sup> El diente reportado en este caso no respondió a los tests de sensibilidad.<sup>30</sup>

Algunos autores han mencionado que el uso de instrumentos rotatorios es recomendado para la preparación del conducto, siempre y cuando se tenga una ubicación puntual de la invaginación.<sup>29</sup>

A la exploración radiológica se observan dos invaginaciones en la corona pero no penetran a tejido pulpar además de la lesión periapical. Se tomó una fistulografía para tomar en cuenta el origen de la lesión.<sup>30</sup>

El objetivo del tratamiento fue erradicar la infección que se estaba desarrollando, y talvez evitar llegar a un tratamiento endodóncico quirúrgico o a la extracción. Si solo la invaginación hubiera estado necrótica, se hubiera procedido a mantener la vitalidad pulpar del conducto principal, pero en este caso precisamente el conducto principal estaba contaminado. Se dará seguimiento clínico y radiográfico al mes, tres, seis y doce meses. Si no hay una resolución periapical satisfactoria, la cirugía periapical podrá ser considerada (Ozbas).<sup>19, 24, 25, 29, 30</sup>



## 7. CRÉDITOS DE LAS FIGURAS

- Figura 1.** Imagen tomada de [uvs.sld/anodoncia](http://uvs.sld/anodoncia).
- Figura 2.** Imágenes tomadas de [uvs.sld/hipodoncia-diagnostico](http://uvs.sld/hipodoncia-diagnostico).
- Figura 3.** Imágenes tomadas de [deltadent.es/anomaliasdesa/supernumerarios](http://deltadent.es/anomaliasdesa/supernumerarios).
- Figura 4.** Imagen tomada de [odontopato.es/alt/tam](http://odontopato.es/alt/tam).
- Figura 5.** Imagen tomada de [patooral.com](http://patooral.com)
- Figura 6.** Imagen cortesía de <http://www.OJRD.com/content/2/1/17>
- Figura 7.** Imagen cortesía de [ojrd.com/content/3/1/31](http://ojrd.com/content/3/1/31)
- Figura 8.** Imagen tomada de [patooral.com/UNITVII/diseasesdentin](http://patooral.com/UNITVII/diseasesdentin).
- Figura 9.** Imagen tomada de [dentanet.com/alteracionesdeladentina](http://dentanet.com/alteracionesdeladentina).
- Figura 10.** Imágenes tomadas de Notas de Endodocia Fes Iztacala.
- Figura 11.** Imagen tomada de Notas de Endodocia Fes Iztacala.
- Figura 12.** Imagen tomada de [mural.uv.es/jaracha/documento.html](http://mural.uv.es/jaracha/documento.html)
- Figura 13.** Imagen tomada de [mural.uv.es/jaracha/documento.html](http://mural.uv.es/jaracha/documento.html)
- Figura 14.** Imagen tomada de [javeriana.edu.com](http://javeriana.edu.com)
- Figura 15.** Imagen cortesía de Carlos Bóveda (Abordaje Clínico).
- Figura 16.** Imagen tomada de Carlos Bóveda (Abordaje Clínico).
- Figura 17.** Imágenes tomadas de [www.ascro.hr/pics/fig2.jpg](http://www.ascro.hr/pics/fig2.jpg)
- Figura 18.** Imagen tomada de [patooral.com/UNITIX/anom](http://patooral.com/UNITIX/anom)
- Figura 19.** Imágenes tomadas de [Dentalhealth/img\\_22](http://Dentalhealth/img_22)
- Figura 20.** Imagen tomada de Carlos Bóveda (Abordaje Clínico)
- Figura 21.** Imágenes de [patooral.com/UNITVI/test.001](http://patooral.com/UNITVI/test.001)
- Figura 22.** Imagen tomada de [dentis.com/supernumerary\\_roots](http://dentis.com/supernumerary_roots)
- Figura 23.** Imagen tomada de [mediagraphic.com/ tratamiento\\_en\\_diente permanente joven\\_065](http://mediagraphic.com/tratamiento_en_diente_permanente_joven_065)
- Figura 24.** Imagen tomada de **Figura 25.** Imagen tomada de
- Figura 26.** Imagen tomada de [gsdl.bvs.sld.cu/imag\\_histo/extraer\\_623](http://gsdl.bvs.sld.cu/imag_histo/extraer_623)
- Figura 27.** Imagen tomada de
- Figura 28.** Imagen tomada de [casos\\_dent/000\\_disc369/complexodontoma](http://casos_dent/000_disc369/complexodontoma)
- Figura 29.** Imagen tomada de [casos\\_dent/000\\_disc369/fibroma](http://casos_dent/000_disc369/fibroma)



**Figura 30** Imagen tomada de Mangani 1994

**Figura 31.** Imagen cortesía de Dr. Rivera.

**Figura 32.** Imagen cortesía de Dr. Rivera.

**Figura 33.** Imagen tomada de Mangani 1994

**Figura 34.** Imagen tomada de Dens invaginatus. *Part 1: classification, prevalence and aetiology.*

**Figura 35.** Imagen tomada de *Surgical Retreatment of an Invaginated Maxillary Central Incisor Following Overfilled Endodontic Treatment: A Case Report.*



## 8. BIBLIOGRAFÍA

1. Sadler, TW., Langman, *Fundamentos de Embriología con orientación clínica*, 10ª edición, Buenos Aires, Editorial Médica Panamericana, 2007, Pp. 290-93.
- 2 Gómez de Ferraris, ME, *Histología y embriología bucodental*, 2ª edición, editorial panamericana, 2002, pp 85-86
- 3 Neville, B, Damm, Douglas D., Allen, Carl M., Bouquot, Jerry, *Oral and maxillofacial pathology*, 3a edición, editorial Saunders, 2008, pp 54, 77, 90-100
4. Alani, A, Dens invaginatus. *Part 1: classification, prevalence and aetiology*, International Endodontic Journal, 2008;41,12: 1123-1136.
5. Osuji OO, Hardie J. *Dental anomalies in a population of Saudi Arabian children in Tabuk*, Saudi Dent J. 2002;14:11–14.
6. Cho SY, Ki Y, Chu V, Chan J, *Concomitant developmental dental anomalies in Chinese children with dens evaginatus*, Int J Paediatr Dent. 2006;16:247–251.
7. Guttal KS, Naikmasur VG, Bhargava P, Bathi RJ. *Frequency of developmental dental anomalies in the Indian population*. Eur J Dent. 2010 Jul;4(3):263-9.
- 8 Regezi, Patología bucal: correlaciones clinicopatológicas, 5ª edición, editorial McGrawhill, 2008, Pp. 166-170.
9. Goaz, PW., White, SC., Pharoah MJ., *Principles and interpretation*, 5a edición, Mosby, 2004, Pp. 314-315
10. Calero, JA., *Amelogenesis Imperfecta, Informe de tres casos*, Colombia Médica, 2005; 36, 3:47-50.
11. Barron JM., Hereditary dentine disorders: dentinogenesis imperfecta and dentine dysplasia, Orphanet Journal of Rare Diseases 2008, 3:1172-1186.



12. Grossman, Louis. *Endodontic Practice*. 11a edición, Lea & Febiger Editor, Philadelphia, 1988, Pp 194.
13. Pereira AJ, Fidel RA, Fidel S, *Maxillary lateral incisor with two root canals: fusion, gemination or dens invaginatus?* Braz Dent J. 2000; 11(2): 141-146
14. Peiris R, Pitakotuwage N, Takahashi M, Ohzeki S, Nakayama M, Sakurai S, Igarashi Y, Matsuno M, Sasaki K, Satake T, Kanazawa E, *Mandibular permanent second molar with four roots and root canals: a case report*, Odontology. 2009 Jan;97(1):51-3.
15. Kannan SK, Suganya, Santharam H, *Supernumerary roots*, Indian J Dent Res. 2002 Apr-Jun;13(2):116-9.
16. Goncalves, A, Oliveira, DP, *Dens invaginatus type III: report of a case and 10 year radiographic follow up*, International Endodontic Journal, 2002; 35:873-879.
17. Basrani, Enrique, *Radiología en Endodoncia*, Amolca, 2002, pp. 51-57
18. *Bilateral dens invaginatus in the mandibular premolar region*
19. Silberman, A, Cohenca N, Simon, J, *Anatomical redesign for the treatment of dens invaginatus type III with open apexes*, JADA, 2006; 137:180-185
20. Kristoffersen, O. H. Nag & I. Fristad, *Dens invaginatus and treatment options based on a classification system: report of a type II invagination*, JADA, 2008; 1: 42-47
21. Hülsmann M., *Dens invaginatus: aetiology, classification, prevalence, diagnosis, and treatment considerations*, Int Endod J. 1997 Mar;30(2):79-90.
22. Cuković-Bagić I, Macan D, Dumancić J, Manojlović S, Hat J. *Dilated odontome in the mandibular third molar region*. Oral Surg Oral Med Oral Pathol Oral Radiol Endod. 2010 Feb;109(2):109-113.
23. Ozbas H, Rustem KS, Melike O, *Surgical Retreatment of an Invaginated Maxillary Central Incisor Following Overfilled Endodontic Treatment: A Case Report*, European Journal of Dentistry, 2010; 4(3) 324-328.



24. C. Sathorn & P. Parashos, *Contemporary treatment of class II dens invaginatus*, Int Endod J. 2002 Feb;31(2):90-93
- Soares , S. Santos , F. Silveira & E. Nunes, *Calcium hydroxide barrier over the apical root-end of a type III dens invaginatus after endodontic and surgical treatment*, 2007, International Endodontic Journal, 40, 2, 146 -155
26. Tsurumachi T, *Endodontic treatment of an invaginated maxillary lateral incisor with a periradicular lesion and a healthy pulp*, 2002, International Endodontic Journal 37, 717–23
27. Tsurumachi T, Hayashi M, Takeichi O, *Non-surgical root canal treatment of dens invaginatus type 2 in a maxillary lateral incisor*. 2002; International Endodontic Journal 36, 310–4.
28. Jung M, *Endodontic treatment of dens invaginatus type III with three root canals and open apical foramen*. 2004, International Endodontic Journal 37, 205–13.
29. M Mupparapu, SR Singer, *A rare presentation of dens invaginatus in a mandibular lateral incisor occurring concurrently with bilateral maxillary dens invaginatus: Case report and review of literature*, Australian Dental Journal 2004;49:(2):90-93
30. Fregnani AR, *Complex endodontic treatment of an immature type III dens invaginatus. A case report*, . 2005; International Endodontic Journal 32, 34,41
31. Sübay RK, Kayatas M *Dens invaginatus in an immature maxillary lateral incisor: a case report of complex endodontic treatment*. *Oral Surgery, Oral Medicine, Oral Pathology, Oral Radiology, and Endodontics* 102, 37–41
32. Sübay RK, Kayatas M, *Dens invaginatus in an immature maxillary lateral incisor: a case report of complex endodontic treatment*, 2006 *Oral Surgery, Oral Medicine, Oral Pathology, Oral Radiology, and Endodontics* 102, 37–41
- 33 Bernabé PF, *Comparative study of MTA and other materials in retrofilling of pulpless dogs' teeth*. Brazilian Dental Journal, 2005; 16, 149–55.
34. Navarro LF, Luzi A, García AA, García AH, *Third canal in the mesial root of permanent mandibular first molars: review of the literature and presentation*



*of 3 clinical reports and 2 in vitro studies*, Med Oral Patol Oral Cir Bucal. 2007 Dec 1;12(8):E605-9.

35. Kalaskar R, Kalaskar AR, J Indian Soc Pedod Prev Dent. *Nonsurgical treatment of periapical lesion associated with type III dens invaginatus using calcium hydroxide: a case report*, 2008;26 Suppl 2:S72-5.

36. Levitan M. *The effect of insertion rates on fill length and adaptation of a thermoplasticized gutta-percha technique*. 2003. Journal Of Endodontics. 29(8):505-8

37.A Alani, *Dens Dens invaginatus Part 2 clinical radiographic features and management options*, International Endodontic Journal, 41, 12(2008) 1128-1154.