



**UNIVERSIDAD NACIONAL AUTÓNOMA
DE MÉXICO**

Facultad de Medicina
División de Estudios de Posgrado

Hospital Central Sur de Alta Especialidad
PEMEX
Departamento de Enseñanza e Investigación

***Defectos del campo visual en pacientes con insuficiencia
carotídea***

TESIS DE POSGRADO

Que para obtener el título de la especialidad en

OFTALMOLOGÍA

Presenta:

Dra. Ana María Borbolla Pertierra

DIRECTOR DE TESIS

Dra. Ingram Yadira Orozco Gordo



México D.F.

Marzo 2011



Universidad Nacional
Autónoma de México

Dirección General de Bibliotecas de la UNAM

Biblioteca Central



UNAM – Dirección General de Bibliotecas
Tesis Digitales
Restricciones de uso

DERECHOS RESERVADOS ©
PROHIBIDA SU REPRODUCCIÓN TOTAL O PARCIAL

Todo el material contenido en esta tesis esta protegido por la Ley Federal del Derecho de Autor (LFDA) de los Estados Unidos Mexicanos (México).

El uso de imágenes, fragmentos de videos, y demás material que sea objeto de protección de los derechos de autor, será exclusivamente para fines educativos e informativos y deberá citar la fuente donde la obtuvo mencionando el autor o autores. Cualquier uso distinto como el lucro, reproducción, edición o modificación, será perseguido y sancionado por el respectivo titular de los Derechos de Autor.

Dr. Carlos Fernando Díaz Aranda
Director Médico

Dra. Judith López Zepeda
Jefe del Departamento de Enseñanza e Investigación

Dr. Salvador Huerta Velázquez
Profesor titular del curso

Dra. Ingram Yadira Orozco Gordo
Asesor de tesis

Dra. Ana María Borbolla Pertierra
Residente de tercer año de oftalmología

AGRADECIMIENTOS

A Dios por darme la salud y fuerza para terminar una especialidad y por darme una familia que me apoya incondicionalmente.

A mi madre, que es el pilar de mi familia y sobretodo de mi vida, que no permite que me de por vencida y que me motiva con su ejemplo a realizarme en todos los aspectos.

A mi padre, que es quien sembró en mi el gusto por el conocimiento, la disciplina y responsabilidad para llevar a cabo un trabajo que amerita enormemente estas cualidades.

A mis hermanos, José Ignacio, Rocío, Adolfo y Beatríz, a quienes admiro y he admirado desde siempre, y que me han demostrado siempre lo orgullosos que están de mi.

A mis sobrinitos Fede, Merce y Regi que son mi alegría y motivación.

A mis maestros, Dra. Ingram Orozco, Dr. Salvador Huerta, Dr. Humberto Wong, Dra. Ericka Vizzuett y Dr. Luis David López por su paciencia, enseñanza y porque son quienes me proporcionaron las valiosas bases que constituyen ya mi futuro.

A mis compañeros y amigos, que también me enseñaron mucho e hicieron mi residencia más alegre.

Al Dr. Jesus Reyna y Dr. Freddy Domínguez por su apoyo con la estadística que tanto dolor de cabeza me dió.

Y a mi Sergio, que apareció desde el primer minuto de mi residencia y ha permanecido a mi lado cada día desde entonces, haciendo mi vida más dulce y dándome su amor, apoyo incondicional y enseñanzas valiosas para ejercer esta hermosa especialidad.

A todos ustedes con cariño...

ÍNDICE

Título.....	5
Objetivo.....	5
Justificación.....	5
Pregunta de investigación.....	6
Hipótesis.....	6
Marco teórico.....	6
Tipo de estudio.....	9
Material y métodos.....	10
Resultados.....	12
Discusión.....	17
Conclusión.....	18
Bibliografía.....	19

TÍTULO

“Defectos del campo visual en pacientes con insuficiencia carotídea del Hospital Central Sur de Alta Especialidad, en el periodo 2009-2010”

OBJETIVO

Principal:

- Conocer si existen alteraciones en el campo visual (ACV) en pacientes con diversos grados de insuficiencia carotídea (IC).

Secundarios:

- Describir el tipo de alteraciones campimétricas (CV) que surgen de la enfermedad carotídea.
- Conocer el porcentaje de alteraciones del campo visual en pacientes con diagnóstico de insuficiencia carotídea, de los servicios médicos de PEMEX.
- Correlacionar los defectos del campo visual con el grado de estenosis carotídea.

JUSTIFICACIÓN

El nervio óptico se encuentra irrigado por la arteria oftálmica que es rama directa de la arteria carótida interna. Cuando existe estenosis o insuficiencia de la carótida interna el flujo al nervio óptico se compromete y puede lesionar sus fibras dando como resultado alteraciones en los campos visuales. Demostrar la relación que existe entre distintos grados de insuficiencia carotídea con alteraciones campimétricas en pacientes derechohabientes de PEMEX, sería útil para darles seguimiento desde fases tempranas. También ayudaría a conocer el grado de daño al nervio óptico en nuestros pacientes y discriminar estas alteraciones campimétricas de otras alteraciones ocasionadas por enfermedades como el glaucoma, que con frecuencia coexiste con insuficiencia carotídea.

Con base en los resultados obtenidos también sería posible programar nuevos estudios para analizar el impacto que tiene el tratamiento de la insuficiencia carotídea en los campos visuales.

PREGUNTA DE INVESTIGACIÓN

¿Existen defectos del campo visual en todos los pacientes con insuficiencia carotídea?

HIPÓTESIS

Si existe insuficiencia carotídea entonces habrán defectos en el campo visual.

Hipótesis nula

Si existe insuficiencia carotídea entonces no habrán defectos del campo visual.

MARCO TEORICO

Los sistemas cerebrovasculares anterior, medio y posterior son los responsables del aporte sanguíneo del ojo y de toda la vía visual. La circulación cerebral más importante y relevante para el sistema visual involucran a la carótida interna y las arterias vertebrobasilares, las cuales se comunican para formar el polígono de Willis. La carótida interna irriga al cerebro anterior con sus tres ramas terminales: la oftálmica, la cerebral anterior y cerebral media. La retina y nervio óptico están irrigados por la arteria oftálmica y el aspecto lateral del tracto óptico y núcleo geniculado lateral (NGL) están irrigados por la arteria coroidea anterior que es rama directa de la carótida interna. El aspecto medial del NGL está irrigado por la arteria coroidea lateral posterior y las radiaciones ópticas mediales y lóbulos occipitales por ramas de la cerebral posterior. El daño a los vasos cerebrales más largos causarán disfunción visual y defectos del campo visual.(1)

La insuficiencia carotídea es la disminución de la luz de dicha arteria por la formación de placas de aterosclerosis, habitualmente en la bifurcación de la carótida común y en la carótida interna proximal. Los factores de riesgo para enfermedad carotídea son edad avanzada, sexo masculino, edad avanzada, tabaquismo, hipertensión, diabetes e hipercolesterolemia. La enfermedad carotídea puede ser clasificada por el grado de estenosis (porcentaje de estrechamiento del segmento más estrecho, comparado con un segmento más distal de la carótida interna) o también se clasifica en cuanto a si es sintomática o asintomática. Sintomática se considera cuando el paciente ha sufrido un infarto o ataque isquémico transitorio dentro de la distribución vascular de esta arteria. Asintomática es cuando fue

detectada únicamente mediante un método de screening y el paciente no ha presentado síntomas. (2). El tratamiento de la insuficiencia carotídea es según el grado de obstrucción mediante el uso de vasodilatadores como el nimodipino, la nicergolina, hemorreológicos como la pentoxifilina, los antiagregantes y los intervencionismos como la endarterectomía y angioplastia con stent. (3)

La clasificación de la estenosis carotídea se basa en la velocidad pico sistólica (VPS) y velocidad diastólica (VD) medidas ultrasonográficamente con técnica doppler color (tabla 1) (4):

Tabla 1. Clasificación ultrasonográfica de estenosis carotídea

Estenosis	VPS	Diametro de la placa	VD
normal	<125	No hay	<40
<50%	<125	<50%	<40
50-69%	125-230	> o = 50%	40-100
>70%	>230	> o = 50%	>100
Cerca de oclusión	Alta, baja o indetectable	o visible	Variable
Oclusión total	indetectable	Visible, no detectable	N/A

Según el artículo “Carotid Stenosis in a Multiethnic Population” de Michael Y. Wong, la estenosis carotídea se clasifica en leve sin la estenosis es de 1-39%, Moderada de 40-59%, Severa de 60-79%, crítica 80-99%, y total del 100% (5)

En el nuestro servicio de salud, contamos con un número aproximado de 133 pacientes con diagnóstico de insuficiencia carotídea.

Virchow, en 1856, describió por primera vez la relación entre la enfermedad carotídea y síntomas oftalmológicos al reportar una ceguera monocular completa en un paciente con trombosis de la arteria carótida (6)

Las manifestaciones visuales de la enfermedad carotídea son de dos tipos principales: La pérdida visual monocular parcial o completa del ojo ipsilateral, que resulta de la oclusión de la arteria central de la retina o de las ramas arteriales, que pueden manifestarse por pequeños defectos del campo visual únicamente detectables mediante campimetría automatizada formal. El segundo signo visual importante en enfermedad carotídea es el defecto homónimo contralateral parcial o completo del campo visual, que puede resultar de la oclusión de la arteria coroidea anterior (7)

La medición del flujo sanguíneo carotídeo se realiza mediante ultrasonografía (USG) doppler. Sin embargo, la medición del flujo ocular es complicada por el hecho de que el polo posterior del ojo está nutrido por dos

lechos vasculares diferentes: el retiniano y el coroideo. El USG doppler también puede ser usado para la medición de la velocidad de flujo de los vasos retrobulbares. Una limitación importante de este método es que no proporciona información cuantitativa sobre el diámetro del vaso, por tanto, la circulación del flujo sanguíneo total no es posible obtenerla. Existen otras técnicas para darnos idea del flujo ocular como las angiografías, la flujometría doppler láser, la tomografía óptica doppler, entre otras, que ya se encuentran disponibles para su uso de rutina, pero que desafortunadamente aun no se pueden considerar estándar de oro para la medición del flujo ocular. (8)

La campimetría es la técnica usada para cuantificar el campo visual, y existen diversos aparatos para obtenerlas, como la perimetría cinética manual (de Goldmann), la perimetría estática automatizada de umbral (Humphrey), perímetro de Octopus. Actualmente el más utilizado es el de Humphrey ya que es automático y no depende de un perimetrista para realizarlo. Este campímetro consta de una cúpula de fondo claro en la cual se proyectan puntos luminosos de distinta intensidad y en distintos lugares. Existe una luz central que sirve de punto de fijación para la mirada los pacientes y se les otorga un timbre que presionarán cada vez que perciban una luz proyectada en la periferia de la cúpula. En caso de que el paciente timbre por haber visto un punto de luz en un lugar determinado y posteriormente no marque la aparición de otro punto de luz de la misma intensidad en el mismo sitio, se considerará falso negativo. Si el aparato emite un sonido en vez de luz y el paciente timbra, se considerará falso positivo. Con los falsos positivos y negativos, así como las pérdidas de fijación, el resultado campimétrico pierde validez y confiabilidad.

Existen también modalidades de campimetría en Humphrey específicas para diversos objetivos, como son la 120-2 o "all points" que sirve para detectar defectos de hemicampo o altitudinales principalmente cuando se sospecha de patología de vía visual. Otra es la 24-2 y 30-2, muy utilizadas en glaucoma ya que evalúa cambios tempranos en el daño al nervio óptico que afectan los 24 y 30 grados periféricos respectivamente.

El resultado impreso en variedad de 120 grados será un plano cartesiano que representa los cuatro campos visuales superior, inferior, nasal y temporal, con una serie de círculos pequeños que corresponden a los puntos de luz emitidos y vistos y otros que son cuadros negros, que corresponden a puntos no detectados por el paciente. En 24-2 y 30-2 consta de un mapa de escala de grises donde aparecen los decibelios la intensidad de la luz que percibió el paciente en distintos puntos periféricos. (9)

En el año de 1995, en Italia, en el "University Eye Clinic of Genova" se realizó un estudio en el que a 19 pacientes con dx. de enfermedad carotídea obstructiva, con estenosis del 70 al 90%, sin síntomas oftalmológicos se les realizó campimetría automatizada de Humphrey, encontrando que el 83.33% de sus pacientes, mostraron defectos en el campo visual, manifestado principalmente como una reducción generalizada de la sensibilidad a la luz, seguidos por defectos localizados similares a los que se encuentran en el glaucoma, y 2 pacientes presentaron defectos homónimos. Su conclusión fue que estos hallazgos sugieren la oportunidad de realizar campimetría automatizada de rutina a todos los sujetos

afectados por estenosis carotídea severa y que esta técnica debe ser capaz de detectar una fase patológica temprana, que puede ser indicada como un síndrome ocular isquémico subclínico. (10)

En otro estudio realizado en Inglaterra el año pasado, sobre cambios en los campos visuales en pacientes con glaucoma, se analizaron 16 casos retrospectivos para ver si existía una asociación con estenosis de la arteria carótida, y se encontró que 6 de esos pacientes tenían una estenosis significativa (más del 60%) y algunos otros bloqueo total. Un paciente mostró mejoría en su campo visual posterior a endarterectomía. (11)

Este hallazgo demuestra la influencia que tiene la circulación carotídea en el daño al nervio óptico y que muchas veces las alteraciones campimétricas no son solo responsabilidad del glaucoma en sí, si no de esta falla circulatoria, misma que en ocasiones puede ser revertida, mientras que el daño por glaucoma nunca puede ser revertido.

La estenosis carotídea es responsable del 20 al 30% de las deficiencias de campo visual. (12)

La enfermedad carotídea representa una causa mayor de movilidad y mortalidad. Signos y síntomas oculares pueden ser la primera manifestación de esta enfermedad. Isquemia ocular ocurre en una edad promedio de 65 años y es rara antes de los 50 años. Los hombres se afectan el doble que las mujeres, reflejando la mayor incidencia de enfermedad aterosclerótica en hombres. No hay predilección racial. El involucro bilateral puede ocurrir en 22% de los casos. La incidencia de isquemia ocular no es conocida. También es importante considerar la circulación colateral, ya que hay pacientes que pueden presentar una oclusión total de la arteria carótida y no presentar signos oftalmológicos gracias al buen desarrollo de colaterales que permiten la llegada de sangre al nervio. Por otro lado, estenosis menores al 50% puede ser suficiente para producir síntomas si no ha desarrollado buenas colaterales. La insuficiencia de las colaterales en estos pacientes también explican la ocurrencia de infartos cerebrales y mal pronóstico asociado. Patrones de oclusión que varían desde menos del 50% de estenosis a oclusión completa de al menos una carótida común o una carótida interna, con frecuencia se acompaña de oclusión o estenosis del sistema carotídeo contralateral. La afección de los campos visuales en un síndrome de isquemia ocular (que es originado por insuficiencia carotídea por ateromas) varían ampliamente desde normal (23%), escotoma central (27%), defectos nasales (23%), defectos centrocecales (5%) a isla de visión central o temporal (5%) (13)

Hasta el momento no hay estudios nacionales que estudien si existen alteraciones del campo visual en todos los pacientes con estenosis carotídea.

TIPO DE ESTUDIO

Estudio de cohorte, comparativo, observacional, transversal.

MATERIAL Y MÉTODOS

Se realizaron campimetrías modalidad 24-2 SITA fast a pacientes con diagnóstico ultrasonográfico y clínico de insuficiencia carotídea, con agudeza visual mejor de 20/40. Se excluyeron pacientes con glaucoma, sospecha de glaucoma, neuritis óptica o cualquier enfermedad con afección del campo visual, así como condiciones oculares que afectaran la agudeza visual como catarata y DMRE. Se eliminaron las campimetrías de baja confiabilidad. Se obtuvo consentimiento informado por cada uno de los pacientes estudiados.

Criterios de inclusión

- Pacientes con diagnóstico de insuficiencia carotídea demostrada por ultrasonido doppler.
- Con capacidad visual mejor o igual a 20/40
- Que autoricen su participación mediante la firma de un consentimiento informado.

Criterios de exclusión

- Pacientes con problemas ortopédicos a los que les sea imposible mantener una posición sedente y fija durante el tiempo que se requiere para el estudio campimétrico
- Pacientes con enfermedades neurológicas que les impidan comprender las instrucciones del estudio
- Pacientes con otra enfermedad oftalmológica o neurológicas que comprometa su calidad visual o campos visuales como:
 - o Glaucoma o sospecha de glaucoma
 - o Catarata que comprometa la visión a menos de 20/40
 - o Degeneración macular relacionada con la edad que comprometa la visión a menos de 20/40
 - o Pacientes con retinopatía diabética en cualquiera de sus estadios
 - o Pacientes que hayan sido fotocoagulados
 - o Ptosis palpebral grado III
 - o Tumores cerebrales

Criterios de eliminación

- Pacientes que no hayan sido capaces de realizar una campimetría confiable según los parámetros de pérdidas de fijación, falsos positivos y falsos negativos, después de un número razonable de intentos.

El análisis se llevo a cabo tomando en cuenta cada ojo que pudo realizar una campimetría adecuadamente y se estudiaron 4 variables:

- a) Presencia o no de algún defecto en el campo visual

b) Grado de insuficiencia carotídea según la clasificación del artículo de “Carotid Stenosis in a Multietnic Population” de Michael Y. Wong, en leve sin la estenosis es de 1-39%, Moderada de 40-59%, Severa del 60-79%, crítica 80-99%, y total del 100%.

c) Severidad del defecto del campo visual con base en la desviación media según los criterios de Hoddapp et al.

d) Tipo de defecto del campo visual según el área de afección: defecto nasal, en área de bjerrum, paracentral, hemianopsia e inespecíficos cuando se trataba de un defecto muy periférico, aumento de la mancha ciega o defectos que no se pueden clasificar en los otros parámetros.

RESULTADOS

Se estudiaron 43 pacientes en total, y se formaron 2 grupos. El grupo A (con insuficiencia carotídea) incluyó 22 pacientes y el B (sin insuficiencia carotídea) 21 pacientes (Tabla 2).

Tabla 2. Distribución de pacientes y sexo en ambos grupos

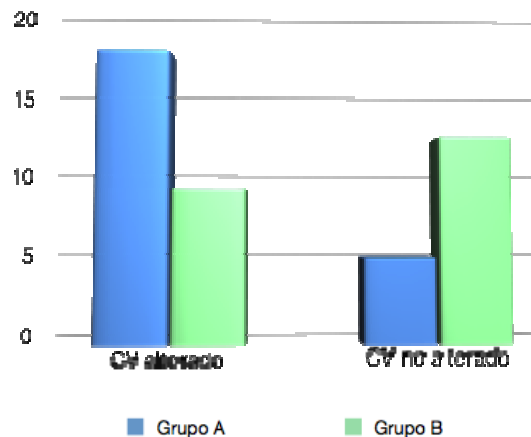
	Pacientes	Hombres	Mujeres
Grupo A	22	7	15
Grupo B	21	6	15
Total	43	13	30

Del grupo A, 17 (77.3%) pacientes presentaron defectos del campo visual y 5 (22.7%) pacientes no presentaron alteración en el campo visual. Del grupo B, 9 (42.9%) pacientes presentaron alteración del campo visual y 12 (57.1%) no presentaron alteraciones (Tabla 3, Gráfica 1).

Tabla 3. Distribución de acuerdo a grupos y presencia o ausencia de alteraciones campimétricas

	Alteración CV (%)	No alteración CV (%)	Total
Grupo A	17 (77.3%)	5 (22.7%)	22
Grupo B	9 (42.9%)	12 (57.1%)	21
Total	26	17	43

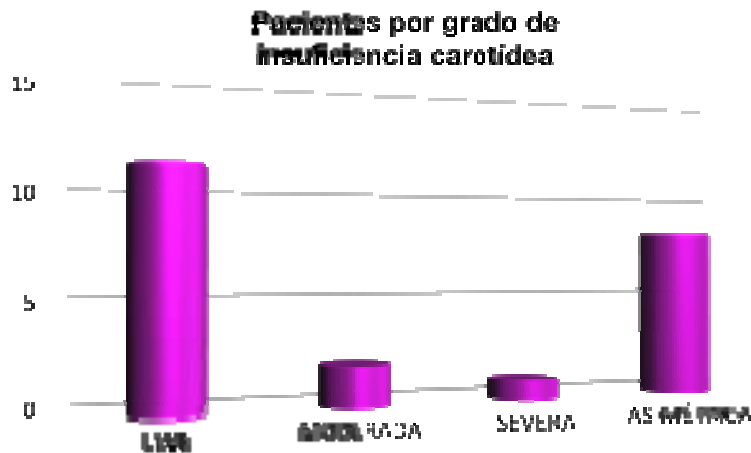Gráfica 1. Distribución de pacientes con defectos campimétricos en ambos grupos



Al aplicar una distribución de χ^2 se obtiene un riesgo relativo de 3.85 con un intervalo de confianza (IC) de 1.02 – 21, con una p=0.04.

Con respecto al grado de insuficiencia carotídea, 11 pacientes presentaron insuficiencia leve, 2 moderada y 1 severa, y los restantes 8 pacientes una insuficiencia asimétrica (5 pacientes insuficiencia leve de un lado y sin insuficiencia en el otro, 2 pacientes grado leve de un lado y severa del otro y 1 paciente grado moderado de un lado y severo del otro) (Gráfica 2)

Gráfica 2. Distribución de pacientes por grado de insuficiencia carotídea.



Debido a que la insuficiencia carotídea puede ser asimétrica, además de los resultados globales por paciente, se estudió el resultado de cada ojo de manera individual, ya que la circulación de un ojo es independiente de la del otro.

Se obtuvo un total de 42 campimetrías en el grupo A (2 pacientes con ojo único funcional) de las cuales se eliminaron 6 por baja confiabilidad, quedando un total de 36 campimetrías a evaluar. En el grupo B se obtuvo 42 campimetrías, de las cuales se eliminaron 7 por baja confiabilidad, quedando 35 campimetrías a evaluar (Tabla 4)

Tabla 4. Distribución de campimetrías estudiadas por grupo y por lateralidad.

	CV estudiadas	OD	OI
Grupo A	36	16	20
Grupo B	35	20	15
Total	71	36	35

Del grupo A, de las 36 campimetrías, 24 fueron anormales (66.7%) y 12 (33.3%) normales. Del grupo B, 13 fueron anormales (37.1%) y 22 normales (62.9%) (Tabla5).

Tabla 5. Distribución de campimetrías normales y anormales por grupo.

	CV con alteraciones	CV sin alteraciones	Total
Grupo A	24	12	36
Grupo B	13	22	35
Total	27	34	71

Se analizó la severidad del daño campimétrico en ambos grupos. En el grupo A, 15 campimetrías presentaron un defecto leve, 6 defecto moderado y 3 defecto severo. En el grupo B, 11 campimetrías presentaron un defecto leve, 2 defecto moderado y ninguna presentó un defecto severo (Tabla 6).

Tabla 6. Severidad de los defectos campimétricos en ambos grupos y su diferencia estadística.

	Grupo A	Grupo B	Diferencia
Defecto leve	15 (41.6%)	11 (31.4%)	p=0.003
Defecto moderado	6 (16.6%)	2 (5.7%)	p=0.0009
Defecto severo	3 (8.3%)	0 (0%)	p=0.0002
No defecto	12 (33.3%)	22 (62.9%)	p=0.00005


Al realizar un comparativo de la diferencia de proporciones entre ambos grupos con respecto a la severidad del defecto, en todos los casos se obtiene una diferencia estadísticamente significativa ($p < 0.05$).

Se correlacionó la severidad del defecto campimétrico con el grado de insuficiencia carotídea correspondiente al lado del defecto (tabla). En el grupo de insuficiencia leve, de 28 campimetrías estudiadas, 17 (60.71%) se encontraron alteradas, de las cuales, 11 fueron defectos leves, 5 defectos moderados y 1 severo. En el grupo de insuficiencia moderada, se estudiaron 5 campimetrías, y el 100% de estas presentaron alguna alteración, siendo 3 alteraciones leves y 2 alteraciones severas. En el grupo de insuficiencia severa, se estudiaron un total de 3 campimetrías, se las cuales 2 presentaron defectos, 1 leve y uno moderado (Tabla 7, gráfica 3).

Tabla 7. Clasificación de severidad del defecto campimétrico con relación al grado de insuficiencia carotídea

	ACV leve	ACV moderada	ACV severa	TOTAL
IC leve	11	5	1	17
IC moderada	3	0	2	5
IC severa	1	1	0	2
TOTAL	15	6	3	24

Grafica 3. Correlación entre severidad del defecto campimétrico y grado de insuficiencia



La diferencia en proporción de defectos presentadas por cada grupo de severidad de insuficiencia comparadas con el grupo sin insuficiencia, es estadísticamente significativa en los grupos de insuficiencia leve y moderada. En la severa no es estadísticamente significativo (Tabla 8).

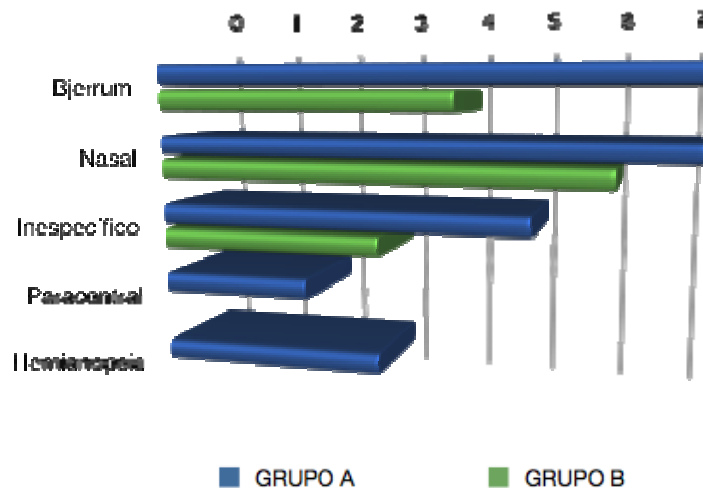
Tabla 8. Proporción de defectos del campo visual con respecto a la severidad de la insuficiencia y su diferencia estadística.

	Defectos del CV	No defectos del CV	Valor de p
IC leve	17 (46%)	11 (32.3%)	p=0.002
IC moderada	5 ((13.5%)	0 (0%)	p=0.00003
IC severa	2 (5.4%)	1 (3%)	p=0.1
No insuficiencia	13 (35.1%)	22 (64.7%)	p=0.00005

En el análisis de la morfología de los defectos en el grupo A se encontraron: pérdida o disminución de sensibilidad en área de Bjerrum (7 ojos), seguido por defectos nasales (7 ojos) y hemianopsias (3 ojos), paracentrales (2 ojos), e inespecíficos (5 ojos).

En el grupo B se encontraron los siguientes defectos: Defecto nasal (6 ojos), disminución de sensibilidad en área de Bjerrum (4 ojos), inespecíficos (3 ojos), paracentral (0 ojos) y los restantes defectos no se encontraron en este grupo (Gráfica 4).

Gráfica 4. Distribución del tipo de defectos en ambos grupos.



DISCUSIÓN

Cada día adquiere más importancia la teoría vascular en la fisiopatología del glaucoma, que es la causa más frecuente de daño al campo visual. En este estudio se analizó el impacto de este factor por si mismo en ojos donde no existe un diagnóstico de glaucoma. Sabemos que la enfermedad carotídea, en sus fases severas, es capaz de producir un síndrome ocular isquémico, pero poco se ha estudiado si en sus fases leves o moderadas, es capaz de ocasionar un daño oftalmológico debido a su cronicidad.

Los resultados presentados en este estudio, nos informan que existe una mayor tendencia a la afectación del campo visual en pacientes con insuficiencia carotídea comparados con el grupo control.

No todos los pacientes con esta enfermedad desarrollan defectos en el campo visual, sin embargo, según el análisis estadístico los pacientes que padecen enfermedad carotídea presentan 3.85 veces más riesgo de hacer defectos en el campo visual que quienes no la padecen.

Los distintos grados de severidad en la insuficiencia carotídea fueron estudiados por separado, encontrando que pacientes con insuficiencias carotídeas leves o moderadas aparecen más defectos en el campo visual comparados con quienes no tienen insuficiencia, sin embargo, en la insuficiencia severa, no hay una diferencia estadísticamente significativa con el grupo de no insuficiencia. Este resultado es discutible por los pocos pacientes que conformaron el grupo, por lo que se tiene que tomar con reserva.

La mayoría de los defectos campimétricos fueron de severidad leve, sin embargo los tres grados de severidad del defecto tuvieron una diferencia estadísticamente significativa con el grupo de no insuficiencia, siendo más frecuentes en el de insuficiencia.

Sin embargo la correlación entre grado de insuficiencia carotídea con grado de severidad en el daño campimétrico aun no se ha podido establecer ya que no se tiene un adecuado número de pacientes con insuficiencias moderadas o severas para ser comparados con los del grupo de insuficiencia leve.

El hecho de que exista una proporción significativa de pacientes con defectos en el campo visual e insuficiencia carotídea leve puede estar aunado a la cronicidad del cuadro y la falta de desarrollo de circulación colateral al nervio óptico. Hubo el caso de una paciente con insuficiencia carotídea severa que no presentó defecto alguno en el campo visual, esto también podría ser explicado por el probable desarrollo de circulación colateral al nervio óptico que evitara el daño a sus fibras.

Los defectos que se encontraron en su mayoría fueron del mismo tipo de los que se encuentran en glaucoma, lo cual nos debe alertar de que en un mismo paciente con glaucoma e insuficiencia carotídea el defecto analizado puede tener ambos componentes (mecánico y vascular), siendo necesario entonces evaluar nuevas alternativas de tratamiento a estos pacientes, que no solamente se enfoquen en la

disminución de la presión intraocular si no también en mejorar las condiciones circulatorias al nervio óptico, como sucede en el glaucoma de presión normal.

La revisión de excavación papilar fue solamente clínica y llama la atención la morfología normal de las mismas en los pacientes seleccionados pues sería esperable que ante la presencia de un defecto en el campo visual, este pudiera ser asociado con una excavación amplia o anormal. Por esta razón sería recomendable realizar estudios computarizados de análisis de fibras nerviosas como HRT y OCT a cada uno de ellos para disminuir el sesgo de apreciación clínica.

Otro punto a considerar es que el método de diagnóstico de insuficiencia carotídea que se utilizó para este estudio fue el ultrasonido doppler, estudio que no es estándar de oro en el diagnóstico de esta enfermedad y nos puede causar defectos en la clasificación de pacientes, por lo que se seleccionó pacientes que además de contar con el diagnóstico ultrasonográfico, presentaban datos clínicos de la enfermedad como alteraciones en la memoria reciente o sensación de inestabilidad en el equilibrio e incluso llevaban algún tipo de tratamiento farmacológico establecido por servicios tratantes como neurología, neurocirugía y vascular periférico.

Todos los pacientes del grupo de casos en este estudio, se encontraban tomando algún tipo de tratamiento farmacológico para tratamiento de su insuficiencia carotídea. Ninguno se encontraba revascularizado en ese momento. Esto puede ser un punto a estudiar más adelante, ya que es probable que el tratamiento, al mejorar las condiciones circulatorias, induzca cambios en el resultado de los campos visuales, como ya se ha reportado en estudios anteriores.

CONCLUSIÓN

Los pacientes que padecen insuficiencia carotídea tienen más riesgo de desarrollar defectos en el campo visual que los pacientes que no la padecen. Los defectos que desarrollan estos pacientes pueden ser de cualquier severidad, pero son más frecuentes los leves. La morfología de los defectos es similar a los que produce el glaucoma.

BIBLIOGRAFÍA

1. Yeni H. Yucel, Neru Gupta. Paying attention to the cerebrovascular system in glaucoma. *Can J Ophthalmol* Vol 43, No. 3, 2008.
2. Harrison, Tinsley. *Principles of Internal Medicine*. 16ava edición. Parte XV, pág 2378.
3. Biggs, Kristen L. Current Trends in managing Carotid Artery Disease. *Surg Clin N Am* 87 (2007) 995-1016
4. Robin, Michelle. Carotid artery ultrasound interpretation using a pattern recognition approach. *Ultrasound Clinics* 1, 2006. 111 – 131.
5. Wang, Michael Y. Carotid Stenosis in a Multiethnic Population. *Journal of Stroke and Cerebrovascular diseases*. Vol 9. Issue 2. Mar-Abr 2000. Pg 64-69.
6. Muñoz, José Antonio. Manifestaciones oftalmológicas en la enfermedad carotídea. *Rev Mex de Angiología*, Vol 34, Num 2. Abril-Junio 2006. pp 56-62
7. Walsh y Hoyt's. *Clinical Neuro-ophthalmology*. Vol 2. Pag 2050.
8. Schmetterer, Leopold. How Can Blood Flow Be Measured? *Survey of Ophthalmology*, Vol 52, Suplemento 2, Nov 2007.
9. Alward, Wallace. *Los Requisitos en oftalmología-Glaucoma*. Harcourt, Mosby. Edición en español, 2001. P 56-103
10. Corallo, G. Visual Field Changes in carotid obstructive disease. *Vision Research*, Vol 35, Oct 1995, pag S63.
11. Elgohari, Mostafa. Damage to Optic Nerve In Glaucoma Patients, May indicate significant Carotid Artery Narrowing. *Science Daily*. Nov 2008.
12. Graybeal, Lisa. Et Al. Visual problems result from severe stenosis. *Review of Optometry*. Vol 143. Num 11. Online edition. 2006.
13. Mendrinós, Efstratios, Et Al. Ocular Ischemic Syndrome. *Survey of Ophthalmology*, Vol, Num, 2009. 1-27