

**UNIVERSIDAD NACIONAL  
AUTONOMA DE MEXICO**

---

---

**FACULTAD DE MEDICINA**

---

**División de Estudios de Postgrado  
Hospital General del Estado  
Hermosillo, Sonora.  
S.S.A.**

**TRATAMIENTO QUIRÚRGICO DE PTERIGIÓN PRIMARIO, CON TÉCNICA DE  
“AUTOPLASTÍA POR TRANSPOSICIÓN DE COLGAJO PEDICULADO DE  
CONJUNTIVA”. (TÉCNICA DE ARATOON – SALAZAR – VASCO POSADA).**

**TESIS DE POSTGRADO: ESPECIALIDAD EN  
OFTALMOLOGÍA**

**Autor: DR. MIGUEL MONTES RUEDA**

**Asesor: DR. EDMUNDO SALAZAR LÓPEZ**



Universidad Nacional  
Autónoma de México



**UNAM – Dirección General de Bibliotecas**  
**Tesis Digitales**  
**Restricciones de uso**

**DERECHOS RESERVADOS ©**  
**PROHIBIDA SU REPRODUCCIÓN TOTAL O PARCIAL**

Todo el material contenido en esta tesis esta protegido por la Ley Federal del Derecho de Autor (LFDA) de los Estados Unidos Mexicanos (México).

El uso de imágenes, fragmentos de videos, y demás material que sea objeto de protección de los derechos de autor, será exclusivamente para fines educativos e informativos y deberá citar la fuente donde la obtuvo mencionando el autor o autores. Cualquier uso distinto como el lucro, reproducción, edición o modificación, será perseguido y sancionado por el respectivo titular de los Derechos de Autor.

**Vo. Bo.**

**Dr. Leopoldo Morfín Avilés.  
Profesor titular del curso,  
Jefe del Servicio de Oftalmología  
H. G. E. , Hillo. , Sonora.**

**Vo. Bo.**

**Dr. Edmundo Salazar López.  
Asesor de tesis,  
Jefe Emerito del Servicio de Oftalmología.  
H. G. E. , Hillo. , Sonora.**

**Vo. Bo.**

**Dr. Joaquín Sánchez González.  
Jefe de la División de Enseñanza,  
Investigación y Capacitación.  
H. G. E. , Hillo. , Sonora.**

Para mis hijos

William y Stephany,

fuentes de inspiración

y esfuerzo cotidiano.

En honor a mis seres queridos,

el mejor de los

propósitos...

**SER FELÍZ.**

Con orgullo y  
agradecimiento para  
mis padres y hermanos  
por su impulso para llegar  
a la meta.

Para el amor de mi vida,  
para ti Flor, por tu apoyo  
incondicional.

Con cariño y afecto  
para mis compañeros  
Residentes, en especial  
para la Dra. Guadalupe Barceló,  
por su amistad y enseñanza.  
Gracias Lupita.

Con gratitud  
Y respeto para  
mis Maestros,  
Dr. Julio Cesar Ruíz C.  
Dr. Gustavo Muñoz N.  
Dra. M. Carmen Cerro.  
Dr. Jairo Morfín Avilés.

Para mi Maestro  
Dr. Leopoldo “Polo” Morfín,  
Prominente Médico  
y gran amigo.

Mención especial  
para mi Maestro  
Dr. Edmundo Salazar L.  
Eminente Médico  
y mejor persona.  
Conocerlo ,  
definió mi vida.

## INDICE

## PAGINA

Introducción.....	2
Generalidades.....	2
Antecedentes.....	2
Conceptos Anatómicos.....	3
Histopatología.....	3
Etiología.....	4
Incidencia.....	6
Historia Natural.....	6
Clasificación.....	7
Cuadro Clínico.....	7
Diagnostico Diferencial.....	8
Tratamiento.....	8
Profilaxis.....	10
Objetivo.....	10
Material y Método.....	11
Técnica Quirúrgica: “Autoplastia por transposición de colgajo pediculado de conjuntiva. (Técnica de Aratoon-Salazar-Vasco Posada).....	11
Resultados.....	18
Comentarios y Conclusiones.....	27
Bibliografía.....	30

## INTRODUCCIÓN

El pterigión es una de las patologías oculares más conocidas desde la antigüedad. Al menos desde Susrata en la India, hace más de 3000 años (18). El padecimiento es bien conocido desde los tiempos de Hipócrates (460 A.C.). Al referirnos a él podemos decir que no estamos hablando de algo novedoso y sin embargo es un problema muy difícil al que se enfrenta el oftalmólogo ya que su etiología, patogénesis y tratamiento siguen siendo controvertidos. Dado el alto índice de recurrencias este problema ha dado lugar a un gran número y modalidades de técnicas quirúrgicas, aunado a tratamientos médicos adjuntos, uso de radiaciones locales propuestas desde hace más de un siglo (8), antimetabólicos (Thiotepa) , láser de argón etc.

## GENERALIDADES

**Pterigión:** Del griego pterygium que significa pequeña ala ó aleta. Es definido como un crecimiento fibrovascular de tejido conectivo de forma triangular, cubierto por epitelio conjuntival, que desde el limbo invade la superficie corneal y puede producir alteraciones visuales y de motilidad ocular con verdaderas alteraciones cosméticas consecutivas (20).

Microscópicamente al pterigión se le considera tres porciones: La cabeza que corresponde al vértice del triángulo y es la porción apical que se adhiere e invade la córnea. El cuello es la porción intermedia y corresponde al limbo esclerocorneal y El cuerpo la base fibrovascular que está sobre la esclera y no adherido a planos profundos. En los casos activos y progresivos, la cabeza del pterigión se rodea de un halo avascular grisáceo llamado cubierta ó capa. Lo habitual es que el proceso sea único y se localice en el lado nasal de porción ocular corneal expuesta de la hendidura palpebral, siendo menos frecuente en el lado temporal y en algunos casos puede ser bilateral, aunque algunos autores reportan en la literatura médica que se han encontrado en la parte superior e inferior, al igual que pueden ser únicos ó múltiples en el mismo ojo (1).

Encontramos dos tipos de pterigiones:

A).- Benigno, estacionario ó “no activo”: Es pequeño y tiene un aspecto plano, poco vascularizado de aspecto atrófico y placas blanquecinas que dan la impresión de calcificaciones .

Esta clase de pterigiones corresponden a pacientes viejos y son prácticamente asintomáticos.

B).- Progresivos ó “Activos”: Avanza rápidamente al centro de la córnea, puede rebasar el área pupilar y eventualmente obstruir la visión, se aprecia muy vascularizado, con tejido subconjuntival grueso y ocasionalmente islotes blanquecinos que preceden a la cabeza del pterigión (Islotes de Fuchs) y es proclive a ser recidivante después de la extirpación quirúrgica.



## ANTECEDENTES

Esta patología como entidad clínica fué descrita y recopilada por Hipócrates, Galeno, Celsus y otros. Encontrándose en la literatura que hace más de 3,000 años, Susrata, en la India fué el primero que intervino quirúrgicamente un pterigión.

Celsus describió en el año 29 D.C. una operación en la que el pterigión se separaba de la córnea centralmente y luego se cortaba en su base.

Desde entonces se han descrito infinidad de técnicas quirúrgicas, dado el alto índice de recurrencias y la agresividad con que éstas se presentan y cuya incidencia oscila entre el 0-62% según diversos autores (4).

## CONCEPTOS ANATÓMICOS

Nos es útil recordar los conceptos histopatológicos referentes al pterigión y su relación con la pingüecula.

El epitelio conjuntival está constituido por dos ó más capas de células cilíndricas columnares. Es un epitelio estratificado escamoso sobre la esclera y cerca del limbo, en donde las células basales son cilíndricas.

El estroma está constituido por tejido conectivo laxo sobre el globo ocular, formando papilas en el limbo, en donde se observa tejido linfoide y folículos sin centro germinal.

En el limbo, la córnea termina detrás de la línea imaginaria que une las membranas de Bowman y Descemet, siendo más corta la primera llegando ésta cerca del ángulo de la cámara anterior próxima al sistema trabecular.

El epitelio conjuntival se extiende a la córnea, volviéndose ondulante y papilar en el limbo, al perder el soporte de la Bowman. En la unión conjuntivocorneal, en donde ésta termina en borde redondeado ó abiselado. El epitelio corneal de 5 capas da lugar a 10 ó 12 capas, apareciendo la capa basal como una línea oscura bajo el microscopio, por células del núcleo densamente teñido.

El plexo marginal superficial ocupa una área triangular, de vértice hacia la membrana de Bowman y base hacia el tejido epiescleral.

En el limbo, las lámelas de la córnea se entrelazan con las fibras oblicuas y circulares de la esclera en la unión esclero-corneal: Lámelas que se extienden más que la Bowman y Descemet.

Pequeñas asas de vasos ciliares anteriores invaden la periferia de la córnea por el tejido subconjuntival, cuya terminación marca el fin de la Bowman. A través de los espacios interlaminares, penetran los linfáticos que nutren la córnea. Los nervios ciliares anteriores entran por la esclera al espacio supracoroideo a una corta distancia del limbo, donde se anastomosan entre sí y con los nervios conjuntivales forman plexos pericorneales a varios niveles.

Se describen a nivel del limbo 4 plexos: conjuntival, el plexo de la cápsula de Tenon, el plexo epiescleral y el plexo intraescleral, según Maggiore (11).

A 2 mm del limbo, es fácil de observar con la lámpara, las venas acuosas, que emergen de la esclera, especialmente en el lado inferonasal, eferentes del canal de Schlemm que se unen a venas epiesclerales.

## HISTOPATOLOGIA

El rasgo histopatológico clásico, tanto del pterigión como de la pingüecula es la degeneración elastótica de la sustancia propia. (Elastosis é hipertrofia de las fibras colágenas hialinizadas densas y degeneradas, formando un material granular basófilo). Se observan neovasos asociados con acúmulos de grandes mononucleares de tejido conectivo, lo que indica aumento de angiogénesis. El epitelio puede ser de espesor variable, delgado en algunas áreas y grueso en otras. En la cabeza del pterigión, el tejido fibrovascular avanza bajo la membrana basal epitelial. En la región de la cubierta ó capa se aprecia una actividad fibroblastica con destrucción de la membrana de Bowman corneal, lo que permite cierta invasión del estroma y explica la fuerte adherencia en esta área (7,14,2).

El epitelio puede ser asiento de acantosis y disqueratosis pero rara vez se maligniza. Sin embargo no todas las lesiones del limbo que invaden la córnea son pterigiones ya que los papilomas, epitelomas intraepiteliales y los carcinomas del limbo, deban ser diferenciados por estudio histopatológico (11).

## ETIOLOGÍA

El pterigión es cosmopolita ya que lo podemos encontrar en cualquier región de la tierra, aunque la mayor incidencia se encuentra en los climas cálidos ( países tropicales y subtropicales ) reportándose un 22.5% en las regiones ecuatoriales, en comparación con las cifras menores al 2% reportadas en las regiones superiores al paralelo 40. Ver "Mapa de Cameron".

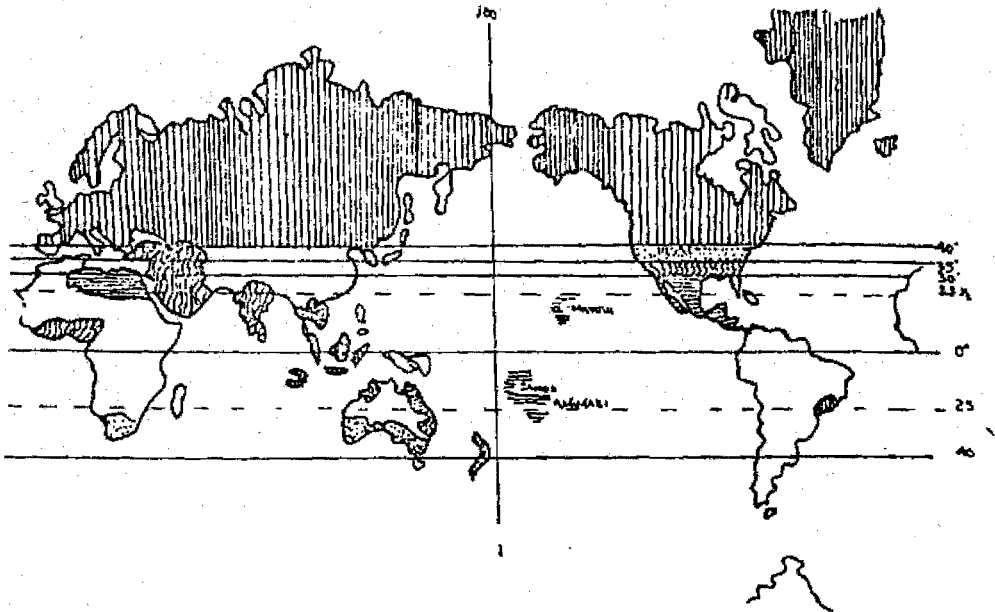
Durante el siglo XIX se propusieron infinidad de teorías para explicar el origen del pterigión, entre ellas la que decía que es provocado por una infección conjuntival crónica (Scarpa 1816) otros lo consideraban secundario a úlceras corneales límbicas ( Arlt 1845, Horner 1875, Sous 1876, Wecker 1868 y Goldzieher 1878), otros propusieron que el pterigión se derivaba de una pingüecula (Richter 1804, Fuchs 1892), se le considero también secundario a trombosis de venas conjuntivales (Winther 1866). En el presente siglo Mackenzie y Poncet invocaron la acción del polvo y otros irritantes en el origen del pterigión, apoyados por Elliot (1920), Grom (1954), King (1950), Kamel (1954) y Srinivasan (1954).





Grom (1954) hizo hincapié en la secreción lagrimal disminuida encontrada en los pacientes con pterigión.

Beard Dimitry (1944) proponen una deficiencia de colina y Ascher (1954) a la pelagra como causantes de pterigión.

Autores como Diponegoro y Mulock Houwer han sugerido una correlación con las radiaciones solares (radiaciones infrarrojas).

# MAPA DE CAMERON



BAJO	$> 40^\circ$	0 - 1.9%	
MOD.	$35^\circ - 40^\circ$	2 - 4.9%	
ALTO	$30^\circ - 35^\circ$	5 - 9.9%	
M. ALTO	$0^\circ - 30^\circ$	$> 10\%$	

Kerkenezov (13,12) afirma que la banda de la luz ultravioleta es el agente etiológico más importante en la génesis del pterigión y su incidencia se presenta del 5-10% de la población expuesta.

También se ha aceptado la influencia de factores externos tales como aire, polvo, polen etc, como supuestos factores en su génesis (12). Hilgers afirma que existe una predisposición hereditaria, que puede manifestarse si es influenciada por factores externos y que solo puede presentarse en algunos individuos. El estudio genealógico ha reportado familias con una presentación dominante de baja penetrancia (12,10).

Dado que el pterigión suele derivar de una pingüecula, José I. Barraquer propuso un mecanismo de círculo vicioso irritativo y cicatricial: La pingüecula causaría desecación local de la córnea adyacente, lo cual atraería progresivamente al tejido fibrovascular, el cual a su vez causaría desecación, y así cada vez más centralmente: Este círculo vicioso se detendría al alcanzar el ápice corneal (6).

Existen otras teorías a favor de un mecanismo inmunológico de fondo por hipersensibilidad que puede contribuir a la patogénesis del pterigión, basados en la presencia de linfocitos y células plasmáticas en el estroma del tejido del pterigión. Al igual reportan la presencia de inmunoglobulina G y E, la presencia de esta última sugiere involucro de hipersensibilidad tipo 1, desencadenada por la estimulación de partículas tales como polvo, pólen ó algunos virus (17).

Sin embargo pocos estudios son concluyentes en cuanto a la patogénesis del pterigión, algunos autores sugieren un proceso inflamatorio (22), otros la afirman como una degeneración primaria de la córnea, seguida de una proliferación de fibroblastos, ó bien una elastodisplasia seguida de elastodistrofia pueden estar involucradas en el proceso de formación del pterigión (5).

## INCIDENCIA

El pterigión es cosmopolita y su mayor incidencia se encuentra en los países con climas cálidos, soleados, secos, polvosos y que se encuentran entre la latitud de 40° al norte y la de 40° al sur del ecuador, reportándose un 22% en estas regiones ecuatoriales, en comparación con cifras menores al 2% reportadas en las regiones superiores al paralelo 40 "Mapa de Gameron" (16).

Los países con mayor incidencia de pterigión en su población son los del litoral este del mediterráneo, noroeste de África, oeste y zona central de Australia, sur de los Estados Unidos de Norteamérica, México y Centroamérica. Así mismo su frecuencia es mayor en la población que trabaja al aire libre ó expuesta a la luz ultravioleta como campesinos y pescadores. Es más común en el sexo masculino que en el femenino (relación 2:1). En cuanto a la población que labora en lugares no expuestos al medio ambiente la frecuencia en ambos sexos es similar (12).

En los países nórdicos el pterigión se ha reportado en los trabajadores que se dedican al campo y a la pesca (10,15).

El consenso entre los diversos autores es, que el pterigión se encuentra más frecuentemente en la población expuesta a la luz ultravioleta ya que hay una

relación directa entre el tiempo de exposición y la incidencia del mismo, también se ha aceptado la influencia de factores externos tales como el aire, polvo, polen, etc. . Detels y Dhir (9) concluyeron que la causa del pterigión es multifactorial. Hilgers afirma que puede existir una predisposición hereditaria de tipo dominante de baja penetrancia (12,10), que puede manifestarse si es influenciada por factores externos y que solo puede presentarse en algunos individuos.

## HISTORIA NATURAL

El pterigión se inicia en la fisura interpalpebral, a las 3 hr. y a las 9 hr., como una masa pequeña, elevada, gelatinosa y de color amarillento , siendo en esta etapa indistinguible de la pingüecula o bien mostrando una apariencia similar.

Puede ser unipolar (único), siendo más común el lado nasal (alrededor del 90%) ó bipolar, lado nasal y temporal. También ser unilaterales ó bilaterales (30% aproximadamente) aun que el grado de afección es distinto (23).

La aparición subsecuente de neovasos de aspecto radiados e ingurgitados alrededor de su nacimiento y cerca del limbo pronostican un rápido crecimiento. A medida que el tejido crece y se dirige a la córnea, la conjuntiva bulbar que lo envuelve se torna más gruesa y la sintomatología consiste en fotofobia, congestión, lagrimeo, prurito y sensación de cuerpo extraño se vuelven cotidianas. La invasión de la córnea se percibe como un halo ó cubierta que se encuentra justamente en frente de la punta de la cabeza del pterigión. Una vez que este proceso invade la córnea su crecimiento se torna más lento.

No se sabe porqué razón el crecimiento del pterigión puede detenerse en algún momento de su evolución, pero se caracteriza por la disminución de la vascularización, así como su grosor y la decadencia de su capa subepitelial. El pterigión puede permanecer por tiempo indefinido ó bien mostrar un nuevo crecimiento en cualquier momento. Las lesiones que permanecen estáticas (viejas), se asocian con una línea arqueada de depósitos de hierro en la superficie corneal adyacente al pterigión (LINEA DE STOCKER).

El pterigión activo crece sobre la cornea y puede llegar tan lejos como el centro de la pupila , (rara vez los encontramos obstruyendo el eje visual).

## CLASIFICACIÓN

Encontramos diferentes formas para la clasificación del pterigión ,por su localización, por su número y una asignada a ésta lesión como incipiente, moderado y avanzado, normalmente basado en sus dimensiones y directamente relacionado con el tiempo evolución. Esta clasificación nos es útil pero no nos ayuda a valorar el resultado y pronóstico terapéutico. Por ésta razón podemos utilizar la denominación de progresivo ó activo y estático ó no activo.

Progresivo ó activo: se aprecia muy vascularizado con tejido subconjuntival grueso, con islotes blanquecino que preceden a la cabeza del pterigión (Islotes de Fuchs) y sintomatología muy florida.

Estático ó no activo: Cuando el pterigión tiene un aspecto plano, poco vascularizado de aspecto atrófico y placas blanquecinas que dan la impresión de calcificaciones. Esta clase de pterigiones corresponden a pacientes viejos y son prácticamente asintomáticos.

Durante su evolución, el pterigión alterna con períodos de reposo y activación, observándose que cuando se encuentran activos, proporcionan intensa sintomatología y progreso en su crecimiento. Encontramos otro grupo de pterigión denominado “recidivante” ó recurrente, mismo que se refiere a aquella reproducción del pterigión en el mismo sitio del que fue extirpado y que sin duda su invasión es más agresiva y su sintomatología florida, por lo tanto su tratamiento y manejo es más complejo.

#### CUADRO CLÍNICO

En los casos leves y no inflamados, el pterigión es normalmente asintomático. Sin embargo, en los casos activos, avanzados y de recidiva, existe un proceso inflamatorio que da lugar a síntomas conjuntivales como ardor, prurito, sensación de cuerpo extraño, fotofobia y lagrimeo. El paciente refiere ojo rojo e inflamación en el sitio del pterigión, llegando esto a ser cosméticamente intolerable. En estadios avanzados el pterigión puede progresar hasta involucrar el área pupilar e interferir con la visión, puede provocar aplanamiento de la curvatura corneal en su meridiano horizontal con el resultante astigmatismo con la regla. Después de cirugías múltiples por recidiva se han observado casos de diplopia por simbléfaron, debido a limitación en la abducción del globo ocular.

#### DIAGNOSTICO DIFERENCIAL

El pterigión debe diferenciarse de otras alteraciones corneales periféricas que presentan similitudes, ya que el tratamiento es de distinta índole. Entre ellas debemos descartar a:

1.- Pseudopterigión: Aparece en cualquier sitio del limbo, en contraste con el pterigión verdadero que siempre se encuentra en la apertura interpalpebral. Siempre es precedido de algún trauma corneal.

2.- Pingüécula: El pterigión debe invadir la cornea, mientras una pingüécula no.

3.- Epitelioma: A veces crece en el área límbica y semeja un pterigión. Los puntos principales a diferenciar son la gran irregularidad en la superficie del epitelioma, la falta de engrosamiento del tejido conectivo subconjuntival cerca de la carúncula y la ausencia de los vasos sanguíneos en la forma de pterigión.

4.- Enfermedad de Bowen, tumor de Bowen, ó carcinoma insitu: Tumor raro que se confunde en el pterigión.

Los puntos de diferencia son en mucho los mismos que los de un epitelioma. La apariencia de este tumor después de su excisión puede ser similar a la de un pterigión recidivante.

5.- Hiperplasia epitelial: En estos casos hay mayor aumento en el tejido conectivo subconjuntival en el limbo, con el desarrollo de una placa blanca ó gris. No hay invasión corneal pero el ojo llama la atención a distancia por la hiperemia de la lesión.

6.- Quiste Dermoide.

7.- Pannus.

8.- Cuerpo extraño en la conjuntiva.

## TRATAMIENTO

El manejo del pterigión ha sido motivo de preocupación entre los Oftalmólogos , ya que los resultados obtenidos con distintos métodos terapéuticos, no han sido satisfactorios.

Así nos encontramos con que se han propuesto numerosos medicamentos para detener su progreso ó lograr su regresión, desde los completamente empíricos, el uso de esteroides tópicos, la aplicación de clorhidrato de colina ó la inyección subconjuntival de hialuronidaza, con resultados no satisfactorios.

Las opciones que se consideran útiles para tratar los casos moderados en los que la cirugía no se considera necesaria son; El uso de lentes que protejan de los rayos ultravioleta ( U V B ) la utilización de sombreros y evitar los elementos irritantes. Se han comprobado que los colirios lubricantes, lagrimas artificiales y antiinflamatorios, alivian los síntomas. Actualmente en la comunidad oftalmológica existe la tendencia generalizada a la resección quirúrgica, como tratamiento y cada Cirujano varia su técnica de acuerdo a las características de cada paciente y a su entrenamiento.

## INDICACIONES QUIRÚRGICAS:

Existen varias razones para que el Cirujano Oftalmólogo opte por el tratamiento quirúrgico del pterigión. Estas son algunas de las indicaciones que con mayor frecuencia lo conducen a decidirse por la extirpación quirúrgica:

A).- Presencia del pterigión invasor de córnea de evolución progresiva.

B).- Obstrucción del eje visual y con ello dificulta la visión.

C).- Cuando limita la motilidad ocular.

D).- Si su presencia ocasiona desfiguro del ojo.

E).- Cuando está contemplada una cirugía mayor en el globo ocular afectado por el pterigión.

F).- Cuando causan sintomatología clínica y el paciente experimenta una irritación severa.

Existen infinidad de técnicas quirúrgicas para reseca pterigiones. A continuación se mencionan algunas de las más conocidas:

A).- Deslizamiento de pterigión: se diseca el pterigión y se desvían sus fibras hacia arriba, abajo ó hacia su nacimiento: Técnicas de McReynolds, Neher, Desmarres, Berens, Knapp, Callahan, Blaskovics, etc.

B).- Escisión de pterigión:

– Simple: Técnica de Arlt.

– Dejando esclera descubierta: Técnica de King , Mc Gavic, etc.

C).- Injertos: Autólogos u homólogos.

– De membrana mucosa bucal: Técnica de Klein.

– De piel: Técnica de Wiener.

– De córnea: técnica de King ( injerto lamelar periférico semicircular ó en tira anular.

– De conjuntiva: Técnica de Spaeth (injerto en isla rotatorio), de Gómez-Márquez (injerto libre de conjuntiva) de Cuevas-Cancino, etc.

D).- Autoplastia:

– Por deslizamiento: Técnicas de picó, Arruga, Bangerter, Terson, Barraquer, etc.

– Por transposición: Técnica de Aratoon - Salazar – Vasco Posada.

Debido a los altos índices de recurrencia que se reportan, se han buscado procedimientos complementarios a la extirpación quirúrgica de pterigión, como son las radiaciones locales (X ó B) (8), antimitóticos (Thiotepa), corticoides tópicos y en los últimos años el uso de láser de argón en el transoperatorio.

Estas medidas complementarias no son inocuas ya que se han observado efectos indeseables en mayor ó menor grado con su uso.

#### **RADIOTERAPIA:**

Los cambios secundarios provocados en el cristalino por la aplicación de radiaciones beta son característicos, y aparecen primeramente en la periferia y ecuador del lente, observándose como opacidades granulares en el área subcapsular. Más tarde se agregan cambios más posteriores, a medida que se van agregando nuevas fibras en el cristalino. Posteriormente aparecen cambios en la corteza y en el área subcapsular. Es conocido que estos cambios pueden ocurrir en los casos en que se reciben 3000 ó más rads.

Las complicaciones limitan su uso, ya que pueden ser graves (incluso perforación corneal ó escleral) y ocurrir años después del tratamiento.

#### **RADIACIONES BETA:**

Propuesta desde hace más de un siglo, (44) su objetivo principal como terapia adyuvante ha sido prevenir la formación de neovasos.

Las radiaciones beta actúan inhibiendo la mitosis de las células de pterigión residuales, evitan la migración de fibroblastos y de tejido conectivo. Folkman fué el primero en reconocer que el crecimiento tumoral dependía de la formación de nuevos vasos sanguíneos. Por medio de la aplicación de radiaciones beta esta



intensa división celular tiende a inhibir la mitosis en células endoteliales que proliferan rápidamente y así causa endarteritis obliterante.

Entre las complicaciones observadas se incluyen las cataratas, necrosis escleral, escleromalasia e incluso perforación corneal y escleral. El estroncio 90 se ha utilizado como fuente de betaterapia para prevenir la recidiva del pterigión. Su uso oftalmológico se remonta al año de 1950. La dosis máxima de radiación incide dentro de 2.00mm. de radio a su punto de aplicación. Si la dosis de 1800-2000 rads se aplica al lecho del pterigión, la superficie anterior del cristalino recibe de 70 a 90 rads y la retina posterior solo de 4 a 8 rads.

La mayoría de los aplicadores de estroncio 90 para uso oftalmológico liberan de 20 a 80 rads por segundo. La dosis óptima oscila entre los 1000 y 3000 rads en el momento de la cirugía ó entre los primeros días subsecuentes. Dosis de 1500 a 2000 rads pueden ser suficientes para inducir cambios en la periferia del cristalino como opacidades granulares en el área subcapsular. Se sabe que aplicaciones de 3000 ó más rads ocasionan cataratas.

Otras complicaciones reportadas incluyen las úlceras corneoesclerales, atrofia de iris, ptosis y simbléfaron.

#### PROFILAXIS

- ❖ Uso de anteojos de sol con filtro UV.
- ❖ Uso de anteojos ó gafas de seguridad cuando se expone a productos químicos dañinos ó al polvo.
- ❖ Evitar la exposición a los irritantes del medio ambiente.

#### OBJETIVO GENERAL:

Evaluar la técnica quirúrgica , “Autoplastia por transposición del colgajo pediculado de conjuntiva”, para la extirpación del pterigión. Técnica ampliamente utilizada en el departamento de oftalmología, de nuestro Hospital General de Hermosillo, Sonora.

#### OBJETIVOS ESPECIFICOS:

1.- Obtener el porcentaje de recidivas con esta técnica y compararla con otras. ¿Podemos disminuir el índice de recidivas en cirugía de pterigión, si utilizamos la Autoplastia por transposición de colgajo pediculado de conjuntiva?

2.- Evaluar el porcentaje de recurrencias por grupos de edad y sexo. ¿ Es igual el índice de recurrencias, en hombres y mujeres, jóvenes y viejos?.

## MATERIAL Y METODO:

Seleccionamos 100 expedientes de pacientes que acudieron a la consulta externa de oftalmología en un período comprendido de febrero de 1986 a julio de 1988.

Los pacientes deben reunir los siguientes criterios:

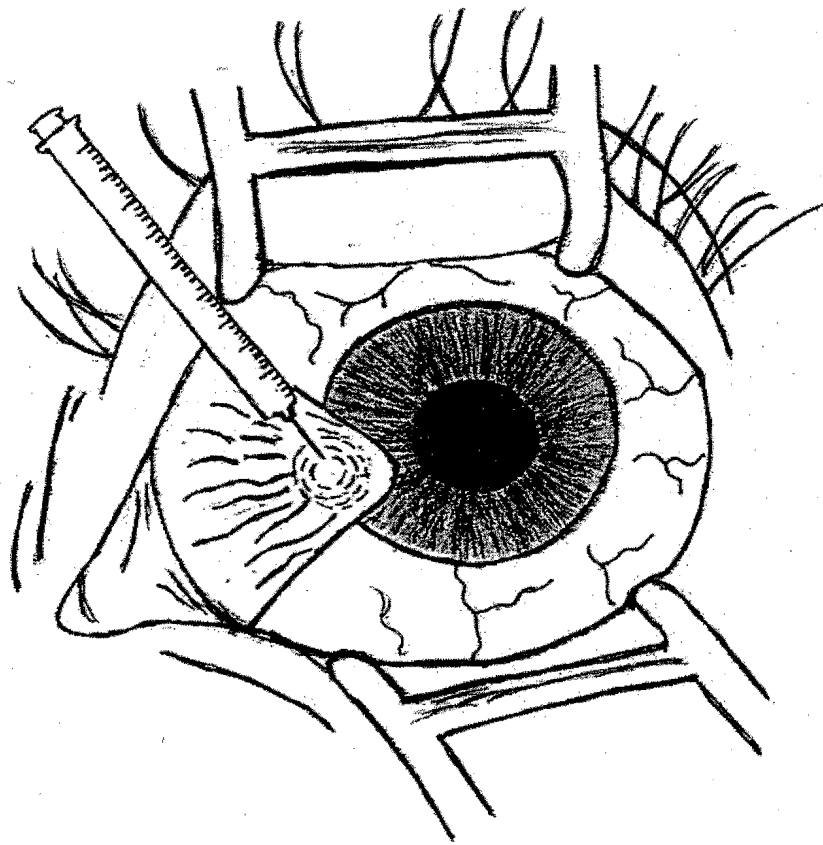
- A).- Cualquier edad, sexo y ocupación.
- B).- Pterigión primario que ameritó cirugía.
- C).- Pterigión único: Nasal ó temporal.
- D).- Pterigión bilateral: O.D. Nasal ó temporal.  
O.I. Nasal ó temporal.
- E).- Pterigión mínimo de seguimiento de 6 meses.
- F).- Se excluyeron todos los demás.

## TÉCNICA QUIRÚRGICA:

Autoplastia por transposición de colgajo pediculado de conjuntiva (Técnica de Aratoon – Salazar – Vasco Posada).

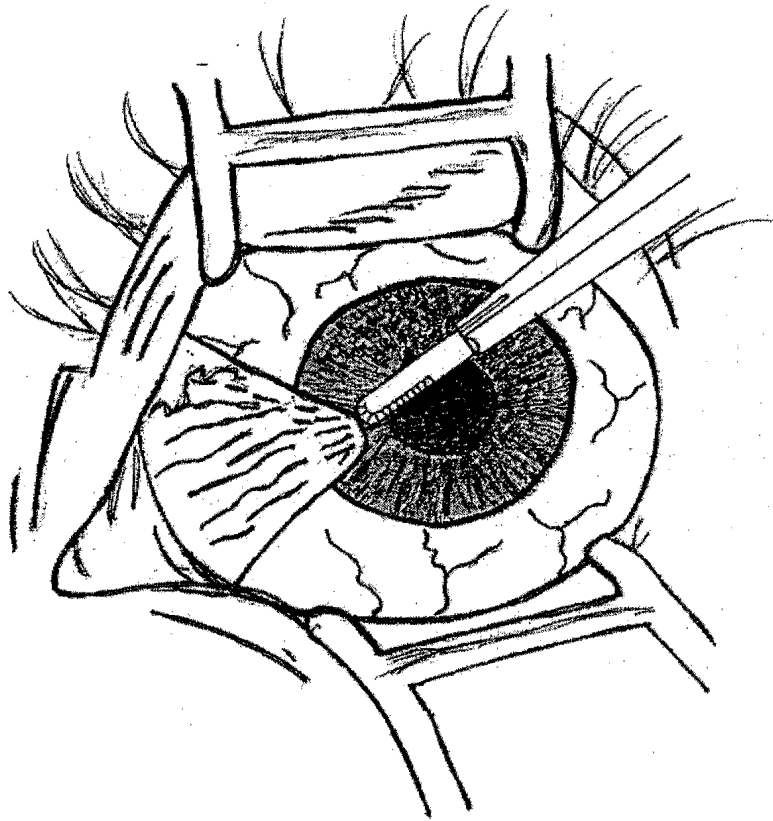
- 1.- Aplicación de anestésico tópico (Ponti).
- 2.- Asepsia local de la región con isodine y solución salina.
- 3.- Lavado mecánico de los sacos conjuntivales, utilizando cánula de irrigación y solución isotónica de cloruro de sodio al 0.9%.
- 4.- Colocación de blefarostato e infiltración de anestesia local subconjuntival con bupivacaina al 0.5% ó al 0.75%. En algunos casos se realizó aquinecia del orbicular por la técnica de Van Lint (pacientes aprensivos). (Fig.1).
- 5.- Queractectomía superficial con mango de bisturí y hoja de Beaver 6400, disecando la cabeza del pterigión hasta el limbo (Fig.2).
- 6.- Disección con tijeras del tejido fibroso subconjuntival hasta la plica semilunaris (Fig. 3).
- 7.- Resección completa y radical del pterigión cauterizando suavemente el lecho escleral (vasos epiesclerales).
- 8.- Disección del colgajo conjuntival pediculado en la región bulbar superior, 2 a 4 mm del limbo, rectangular y libre de Tenon, de 5 a 8 mm de ancho, por 10 a 15 mm de largo. Previa infiltración subconjuntival con bupivacaina 0.5% (Fig. 4 y 5).
- 9.- Transposición del colgajo conjuntival para cubrir el área de excisión.
- 10.- Sutura del colgajo conjuntival a los bordes conjuntivales en el sitio de la excisión con material absorbible (Vycril 7 "0") fijándose también a epiesclera con puntos simples separados. Se dejan 2 a 4 mm de esclera perilimbica descubierta. (Fig. 6).
- 11.- Retiro de blefarostato, instilación de gotas oftálmicas: Antibiótico (Neomicina y Polimixina, cloranfenicol), Esteroides (Dexametasona 0.1%, prednisolona 1%) y aplicación de ungüento antibiótico/esteroide.
- 12.- Oclusión del ojo operado y se dá por terminado el acto quirúrgico.

FIG. No. 1



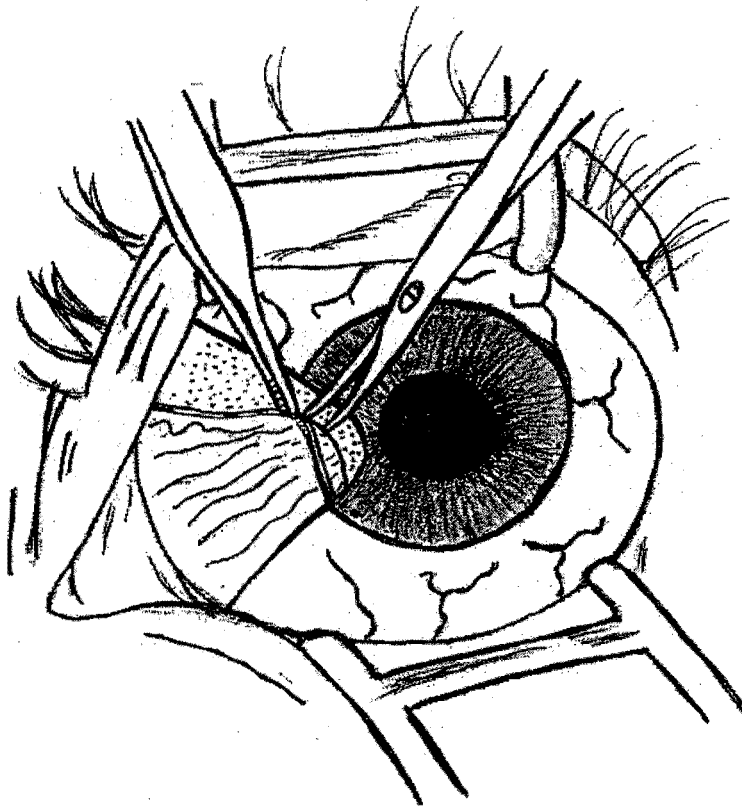
TÉCNICA DE AUTOPLASTÍA POR TRANSPOSICIÓN DE COLGAJO  
PEDICULADO DE CONJUNTIVA.

FIG. No. 2



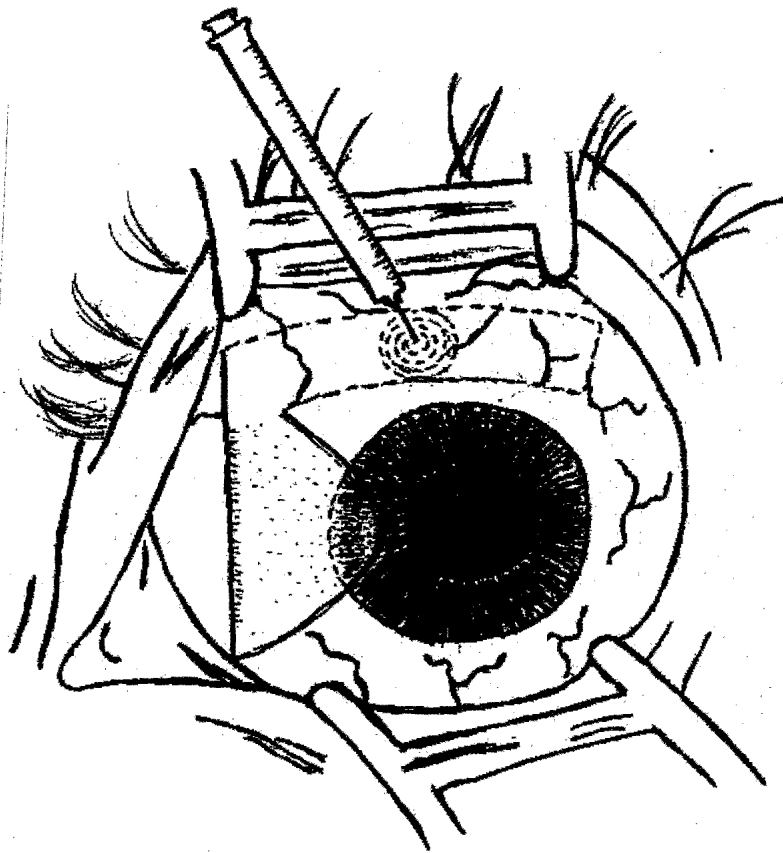
TÉCNICA DE AUTOPLASTÍA POR TRANSPOSICIÓN DE COLGAJO  
PEDICULADO DE CONJUNTIVA.

FIG. No. 3



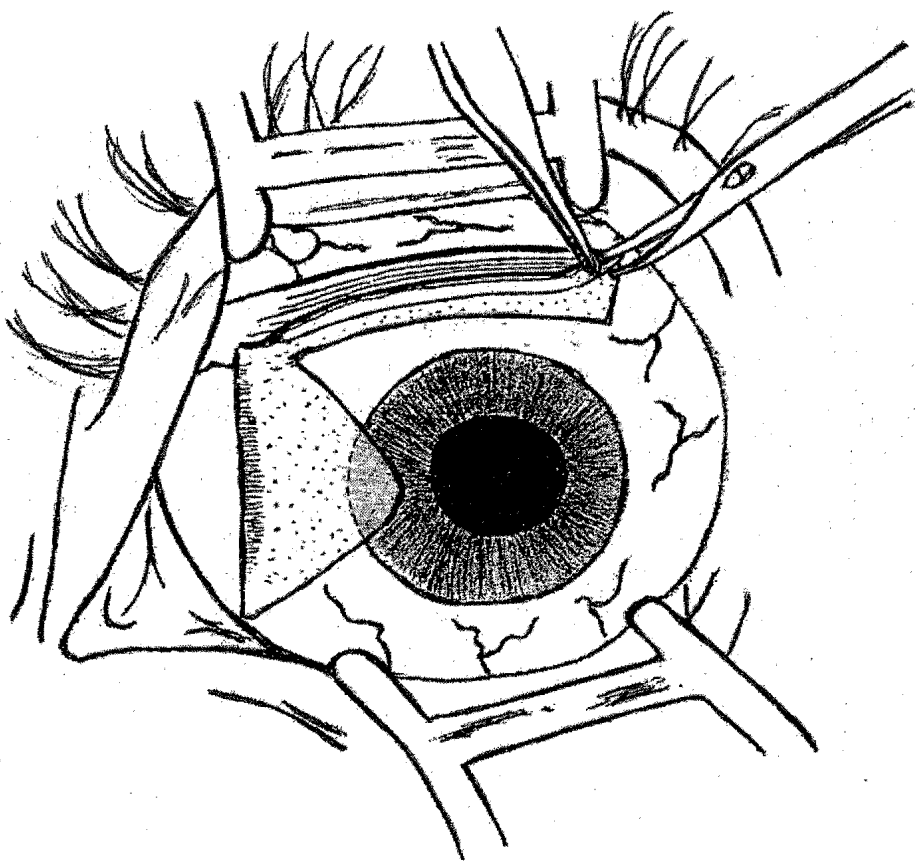
**TÉCNICA DE AUTOPLASTÍA POR TRANSPOSICIÓN DE COLGAJO  
PEDICULADO DE CONJUNTIVA.**

FIG. No. 4



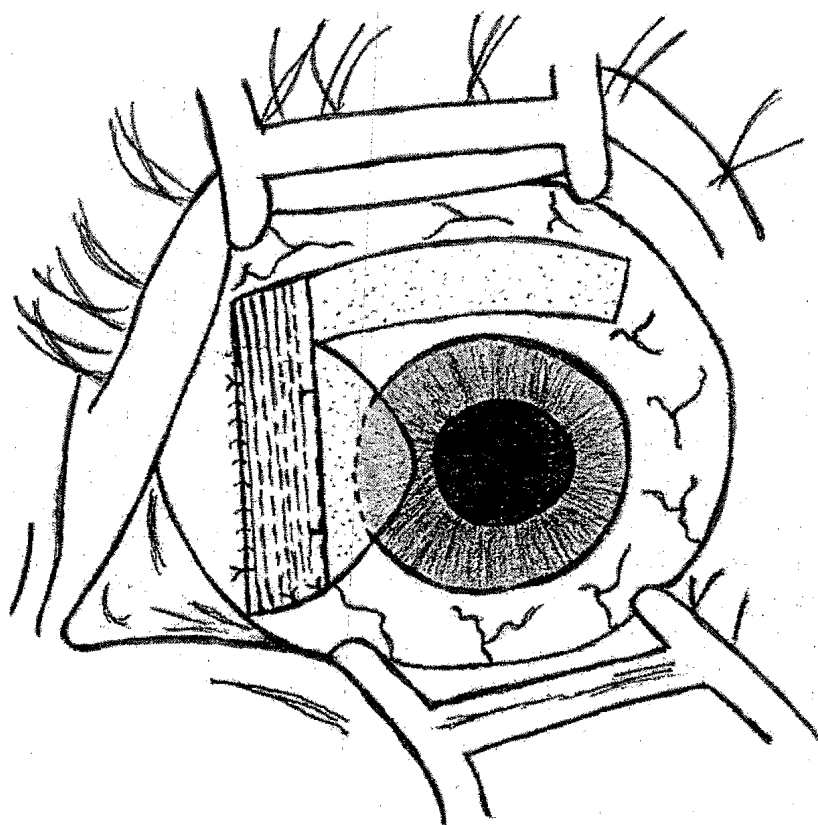
TÉCNICA DE AUTOPLASTÍA POR TRANSPOSICIÓN DE COLGAJO  
PEDICULADO DE CONJUNTIVA.

FIG. No. 5



TÉCNICA DE AUTOPLASTÍA POR TRANSPOSICIÓN DE COLGAJO  
PEDICULADO DE CONJUNTIVA.

FIG. No. 6



TÉCNICA DE AUTOPLASTÍA POR TRANSPOSICIÓN DE COLGAJO  
PEDICULADO DE CONJUNTIVA.



El manejo en el postoperatorio fue el siguiente:

A).- Oclusión ocular por 2 semanas.

B).- Aplicación de gotas oftálmicas con antibiótico y esteroide 4 a 6 veces al día.

C).- Aplicación de ungüento antibiótico / esteroide asociado, 2 a 3 veces al día, por 4 a 6 semanas.

D).- Retiro de puntos de sutura, de 10 a 15 días posteriores a la cirugía.

E).- Control posoperatorio cada semana, durante el primer mes y cada 2 a 3 meses posteriormente.

## RESULTADOS:

En el presente trabajo se manejaron un total de 100 pacientes, todos ellos operados mediante la técnica de "Autoplastia por transposición de colgajo pediculado de conjuntiva".

Del total de pacientes, 61 correspondieron al sexo femenino y el 39 al masculino, 61% y 39% respectivamente. ( ver tabla No.1).

De los 100 pacientes seleccionados, se encontraron 106 pterigiones primarios, correspondiendo un total de 92 pterigiones nasales únicos (86.80%). 2 pterigiones temporales únicos (1.88%) y 6 pacientes con pterigión nasal bilateral que corresponde a 12 pterigiones (11.32%). (ver tabla No. 2).

Los pacientes que tenían pterigión nasal y temporal en un mismo ojo fueron descartados de este estudio, así como los pacientes con pterigión recidivante.

De los 106 ojos operados, 50 correspondieron al ojo derecho (47.16%) y 56 al ojo izquierdo (52.84%). (ver tabla No. 3).

La edad de los pacientes fluctuó entre los 20 y 65 años, encontrándose el mayor número de ellos, entre los 30 y 39 años de edad, que corresponden al 29%. (ver tabla No. 4).

De los 106 pterigiones operados se obtuvieron 13 recidivas que equivalen al 12.26%. El mayor número se encontró en el grupo de 20 y 29 años de edad con 6 casos (5.66%) correspondiendo 4 al sexo femenino (3.77%) y 2 casos al masculino (1.89%). ( ver tabla No. 5).

De las 13 recidivas, 8 casos fueron del sexo femenino (7.55%) y 5 del masculino (4.71%). (ver tabla No. 6).

De las recurrencias observadas 6 correspondieron al ojo derecho (5.66%) y 7 al ojo izquierdo (6.60%). (ver la tabla No. 7).

La actividad principal, edad, sexo y ojo operado, de cada uno de los 13 pacientes que tuvieron recidiva, se resume en la tabla No 8. Observando que la edad menor corresponde a una estudiante de 23 años en el ojo izquierdo, y la mayor edad corresponde a un campesino de 55 años en el ojo derecho.

En este trabajo, el predominio del pterigión nasal (92 ojos) que corresponde al 86.80%, concuerda con la literatura Médica y trabajos de otros autores. ¿ A que se debe este fenómeno?. Arenas (24) propone lo siguiente: El origen predominantemente temporal de la luz solar reflejada ó albedo da lugar a que la córnea concentre esos rayos ( hasta 20 veces ) sobre la conjuntiva perilímbica nasal.

**Complicaciones:** Dentro de este rubro, tuvimos 5 pacientes con dehiscencia de sutura, con la consecuente perdida de colgajo conjuntival y recidiva del pterigión. También encontramos 5 casos en los que se presentó la formación de granulomas conjuntivales, que remitieron en forma espontánea y 1 caso de Dellen corneal, que se resolvió con tratamiento médico.

<b>SEXO</b>	<b>No.</b>	<b>%</b>
<b>MASCULINO</b>	<b>39</b>	<b>39%</b>
<b>FEMENINO</b>	<b>61</b>	<b>61%</b>
<b>TOTAL</b>	<b>100</b>	<b>100%</b>

**TÉCNICA DE AUTOPLASTÍA POR TRANSPOSICIÓN DE COLGAJO  
PEDICULADO DE CONJUNTIVA**

**TABLA No 1.- CLASIFICACIÓN DE PACIENTES POR SEXO.**

**TÉCNICA DE AUTOPLASTÍA POR TRANSPOSICIÓN DE COLGAJO  
PEDICULADO DE CONJUNTIVA**

<b>PTERIGIÓN PRIMARIO</b>	<b>No DE PACIENTES</b>	<b>No DE PTERIGIONES</b>	<b>%</b>
<b>NASAL UNICO</b>	<b>92</b>	<b>92</b>	<b>86.80%</b>
<b>TEMPORAL UNICO</b>	<b>2</b>	<b>2</b>	<b>1.88%</b>
<b>NASAL BILATERAL</b>	<b>6</b>	<b>12</b>	<b>11.32%</b>
<b>TOTAL</b>	<b>100</b>	<b>106</b>	<b>100%</b>

**TABLA No 2.- TOTAL DE PACIENTES, NÚMERO DE PTERIGIONES Y TIPO DE  
LOS MISMOS.**

**TÉCNICA DE AUTOPLASTÍA POR TRANSPOSICIÓN DE COLGAJO  
PEDICULADO DE CONJUNTIVA**

<b>OJOS</b>	<b>No.</b>	<b>%</b>
<b>OJO DERECHO</b>	<b>50</b>	<b>47.16%</b>
<b>OJO IZQUIERDO</b>	<b>56</b>	<b>52.84%</b>
<b>TOTAL</b>	<b>106</b>	<b>100%</b>

**TABLA No 3.- NÚMERO DE OJOS OPERADOS.**

**TÉCNICA DE AUTOPLASTÍA POR TRANSPOSICIÓN DE COLGAJO  
PEDICULADO DE CONJUNTIVA**

<b>GRUPOS DE EDAD</b>	<b>No. DE PACIENTES</b>	<b>%</b>
<b>20-29</b>	<b>20</b>	<b>20%</b>
<b>30-39</b>	<b>29</b>	<b>9%</b>
<b>40-49</b>	<b>19</b>	<b>19%</b>
<b>50-59</b>	<b>17</b>	<b>17%</b>
<b>60-69</b>	<b>15</b>	<b>15%</b>
<b>TOTAL</b>	<b>100</b>	<b>100%</b>

**TABLA No 4.- GRUPOS DE EDAD Y NÚMERO DE PACIENTES OPERADOS.**

**TÉCNICA DE AUTOPLASTÍA POR TRANSPOSICIÓN DE COLGAJO  
PEDICULADO DE CONJUNTIVA**

<b>GRUPOS DE EDAD</b>	<b>No. DE PACIENTES</b>	<b>%</b>
<b>20-29</b>	<b>6</b>	<b>5.66%</b>
<b>30-39</b>	<b>4</b>	<b>3.77%</b>
<b>40-49</b>	<b>2</b>	<b>1.89%</b>
<b>50-59</b>	<b>1</b>	<b>0.94%</b>
<b>60-69</b>	<b>0</b>	<b>0.00%</b>
<b>TOTAL</b>	<b>13</b>	<b>12.26%</b>

**TABLA No 5.- GRUPOS DE EDAD Y NÚMERO DE PACIENTES, EN LOS QUE  
HUBO RECIDIVAS.**

**TÉCNICA DE AUTOPLASTÍA POR TRANSPOSICIÓN DE COLGAJO  
PEDICULADO DE CONJUNTIVA**

<b>SEXO</b>	<b>No.</b>	<b>%</b>
<b>FEMENINO</b>	<b>8</b>	<b>7.55%</b>
<b>MASCULINO</b>	<b>5</b>	<b>4.71%</b>
<b>TOTAL</b>	<b>13</b>	<b>12.26%</b>

**TABLA No 6.- CLASIFICACIÓN POR SEXO, EN PACIENTES CON RECIDIVAS.**

**TÉCNICA DE AUTOPLASTÍA POR TRANSPOSICIÓN DE COLGAJO  
PEDICULADO DE CONJUNTIVA**

<b>OJOS</b>	<b>No.</b>	<b>%</b>
<b>OJO DERECHO</b>	<b>6</b>	<b>5.56%</b>
<b>OJO IZQUIERDO</b>	<b>7</b>	<b>6.60%</b>
<b>TOTAL</b>	<b>13</b>	<b>12.26%</b>

**TABLA No 7.- NÚMERO DE OJOS QUE TUVIERON RECIDIVAS.**



**TÉCNICA DE AUTOPLASTÍA POR TRANSPOSICIÓN DE COLGAJO  
PEDICULADO DE CONJUNTIVA**

OCUPACIÓN	SEXO	EDAD	OJO OPERADO
ESTUDIANTE	FEMENINO	23	OI
AMA DE CASA	FEMENINO	25	OD
CARPINTERO	MASCULINO	25	OI
SECRETARIA	FEMENINO	26	OI
AMA DE CASA	FEMENINO	28	OD
MECANICO	MASCULINO	29	OI
AMA DE CASA	FEMENINO	32	OI
AMA DE CASA	FEMENINO	32	OD
ALBAÑIL	MASCULINO	35	OD
COCINERO	FEMENINO	38	OI
COMERCIANTE	FEMENINO	45	OD
CAMPESINO	MASCULINO	47	OI
CAMPESINO	MASCULINO	55	OD

**TABLA No 8.- PACIENTES CON RECIDIVAS, POR EDAD, OCUPACIÓN Y SEXO.**

## COMENTARIOS Y CONCLUSIONES

México, y específicamente el estado de Sonora se encuentran ubicados en la zona de mayor incidencia de pterigión en el mundo; esta es una de las razones por la que esta patología es sumamente frecuente en la consulta Médica Oftalmológica.

Hablar de pterigión sigue siendo válido y motivo de discusión en cuanto a su manejo quirúrgico y el uso de antimetabólicos y radiaciones beta.

Cuando revisamos y hallamos una gran cantidad de técnicas quirúrgicas, quiere decir, que no hemos encontrado la óptima ya que diferentes autores reportan estadísticas muy distintas en cuanto al número de recidivas. Puedo decir a título personal, que las técnicas quirúrgicas son buenas, quizás el éxito o fracaso de cada cirugía, depende de la destreza de cada Cirujano, por lo que propongo evaluar la técnica quirúrgica en las manos de cada Cirujano en específico, y de esta manera obtener un resultado más fidedigno.

Los resultados obtenidos en este trabajo, coinciden con otros autores, ya que el tipo de pterigión encontrado, la edad, ocupación y zona de residencia, concuerda con su presentación.

Es importante señalar que cada paciente es distinto y aunque tenga la misma ocupación, por ejemplo "ama de casa" no todas las personas tienen las mismas actividades, ya que algunas se exponen más al medio ambiente agresivo (sol, polvo, aire, humo, etc.) que otras, por lo que el término "ama de casa" es muy amplio y engloba muchas ocupaciones.

Los resultados de este trabajo nos indicaron que el mayor número de pacientes operados, corresponden al sexo femenino, esto se debe a que las mujeres se preocupan más en su aspecto cosmético, que los hombres. Aunado a esto debe considerarse que el hombre le tiene más temor a la cirugía, que la mujer.

De los 100 pacientes seleccionados, se encontraron 106 pterigiones primarios. De los 106 ojos operados, 92 correspondieron a pterigiones nasales únicos para un 86.80%, 2 pterigiones temporales únicos para un 1.88% y 12 pterigiones nasales bilaterales para un 11.32%.

El mayor número de pacientes operados se encontró entre los 30 y 39 años de edad, con 29 casos, para un 29% del total.

Recalcando los datos, del total de pacientes operados, 61 correspondieron al sexo femenino y 39 al masculino, para un 61% y 39% respectivamente.

De los 106 ojos operados, obtuvimos 13 recidivas, para un 12.26% y el mayor número se encontró en el grupo de 20 a 29 años de edad con 6 casos (5.66%), correspondiendo 4 casos al sexo femenino (3.77%) y 2 casos al masculino (1.89%).

Como podemos observar, fueron nuestros pacientes jóvenes, los que presentaron el mayor número de recidivas, coincidiendo con las estadísticas de otros autores.

No podemos justificar las recidivas, por la edad joven de nuestros pacientes, ya que las tuvimos, en los diferentes rangos de edad: más bien, insisto en la depuración de la técnica y la destreza de cada cirujano.

Dentro del rubro de las complicaciones, tuvimos 5 pacientes con dehiscencia de sutura, con la consecuente pérdida del colgajo conjuntival y recidiva del pterigión. También encontramos 5 casos en los que se presentó la formación de

granulomas conjuntivales, que remitieron en forma espontánea y 1 caso de Dellen corneal, que se resolvió con tratamiento médico.

En nuestro hospital, el Dr. Edmundo Salazar López a implementado el uso de la técnica quirúrgica: "Autoplastia por transposición de colgajo pediculado de conjuntiva", motivo del presente trabajo.

En 1967, el Dr. Vahram Aratoon, en Irak, publicó un trabajo, donde presenta una técnica quirúrgica, para la excisión del pterigión, con la transposición de un colgajo de conjuntiva bulbar superior al sitio de la extirpación del pterigión, reportando únicamente una recurrencia en 150 casos. Posteriormente, en nuestro país, en el año de 1972, el Dr. Edmundo Salazar L. En la ciudad de Hermosillo, Sonora, inició un trabajo, en el que empleando la misma técnica quirúrgica, con pequeñas variantes y añadiendo radiaciones beta, obtuvo una recidiva, en los primeros 100 casos. Este trabajo elaborado por el Dr. Salazar, fué presentado como estudio preliminar con 30 casos en la junta anual del New York Eye and Ear Infirmary, en la ciudad de Londres, Inglaterra, en el año de 1973.

A finales de los 70', el Dr. Jorge Vasco Posada, de Medellín, Colombia, presentó en el XXI Congreso Panamericano de Oftalmología, efectuado en la ciudad de Miami, USA, en el año de 1979, una técnica similar, con algunos cambios, entre los que destaca LA ANEMIZACIÓN amplia del limbo, coagulando las arterias ciliares anteriores y sus ramas a nivel del sitio de inserción escleral del tendón muscular y el fresado de la cornea y el limbo esclerocorneal. Con esta técnica empleada obtuvo un 7% de recidivas y 5 casos se complicaron con úlceras corneales tipo Dellen-Fuch.

Es menester, mencionar que estamos hablando de gente con una amplia experiencia, destreza y técnica depurada. En este trabajo, intervenimos diferentes cirujanos por lo tanto distintas habilidades y manejo de la técnica quirúrgica.

Las ventajas de esta técnica, también llamada "Autoplastia conjuntival por transposición", con respecto a otros procedimientos quirúrgicos son:

- A) El colgajo conjuntival, queda en una forma, que se invierte la dirección de los vasos sanguíneos transplantados, evitándose de esta manera, la rápida recanalización e invasión de neovasos hacia el tejido corneal.
- B) La conjuntiva bulbar superior esta bien protegida y por lo tanto en mejores condiciones, por lo que actúa como una barrera, para evitar las recurrencias; similar a un injerto de mucosa oral.
- C) Se realiza en un solo campo operatorio.
- D) No requiere instrumentación especial.
- E) Buenos resultados cosméticos.

Las limitaciones son pocas, y serian:

- A) No disponer de conjuntiva donadora sana ( edematosa, fibrosada, degenerada).
- B) Fornix cortos.
- C) Pterigión nasal y temporal muy amplios.

Requiere cierta destreza del cirujano, cooperación del paciente, por el mayor tiempo quirúrgico y tomar en cuenta que el dolor y edema postoperatorio son mayores, por lo que el manejo de los mismos es de tomarse en cuenta.

Para finalizar, sería conveniente señalar que esta propuesta quirúrgica, sea valorada en forma individual para cada uno de los cirujanos, así como incrementar

el tiempo de seguimiento de los pacientes manejados con este procedimiento quirúrgico.

Con el tiempo, sigo considerando, que los factores, que inciden en el éxito de este procedimiento, son la destreza del cirujano, la depuración de la técnica y el manejo adecuado en el postoperatorio, que implica las medidas profilácticas mencionadas en su oportunidad, como el uso de gafas de sol con filtros que impidan el paso del 95 – 100% de las radiaciones ultra violeta (rayos U V), responsables principales de estas lesiones oculares. La radiación ultravioleta B (rayos U V B) es bastante más peligrosa para los ojos que la radiación A (rayos UVA), por lo que deberían de usarse siempre que uno permanezca al aire libre, especialmente en las siguientes situaciones:

- ❖ Durante el verano, debido a que el nivel de radiación ultravioleta (U V B), aumenta considerablemente respecto al invierno ( al menos tres veces más).
- ❖ Actividades en la playa o lugares con agua (mar, ríos, lagos), donde la luz solar se refleja y aumenta el nivel de radiación.
- ❖ Uso de medicamentos que causen fotosensibilidad: Psoralenos (tratamiento de psoriasis), Tetraciclina, Doxiciclina, Alopurinol, Fenotiazina.
- ❖ Los días nublados también requieren el uso de anteojos, ya que el 80% de los rayos UV atraviesa la capa de atmosférica y produce el mismo daño que en los días de mucho sol.
- ❖ Tomar en cuenta que la mayor cantidad de radiación ultravioleta, existe entre las 10:00 y 15:00 hr.
- ❖ Usar sombrero, cachucha, gorra, sombrillas y lentes con protección ultravioleta cuando se realicen actividades en el sol.

## BIBLIOGRAFÍA

- 1.- Agundis M.: Clinical del pterigión, Anales de la Soc. Mex. Oft. 1956 Ene-Mar 29 (1): 13-12.
- 2.- Ansari MW, Rahi AHS, Shukla BR Pseudoelastic nature of Pterygium. Br J Ophthalmol: 54: 473-476.
- 3.- Aratoon, V., M.B. :Surgery of Pterygium by conjuntival pedicle flap. Am. J. Ophthalmol. 63 (6): 1778-1779, Jun 1967.
- 4.- Arentsen 1: Cirugía del segmento anterior del ojo: Editorial Panamericana 245-249: 1988.
- 5.- Austin P. Jakobiec FA Iwamoto T. Elastodysplasia and elastodystrophy as pathologic bases of ocular pterygium and pingüécula. Ophthalmology 1983: 90:96-109.
- 6.- Barraquer JI. Etiología y etiopatogenia del pterigión y de las excavaciones en la cornea de Fuchs Arch Soc Am Oftalmol Optom (Bogotá) 1964: 5:45.
- 7.- Cameron ME. Histology of Pterygium: an electromicroscopio study. Br. J Ophthalmol 1983: 67 604608.
- 8.- Coe A. A new meted of treating Pterygium. Ann Ophthalmol 1896; 5:250.
- 9.- Detels R. Dhir SP Pterygium: A geographical study. Arch Ophthalmol 78:485,1967.
- 10.- Forsius H, Eriksson A: Pterygium in isolated population acta Genet. Med Gemellol (Roma) 11:397,1962.
- 11.- Gelves V: Recidiva en el Pterigión Rev. Venez. Oftalm. 42 (4):-290-298:1984.
- 12.- Hilgers Ch.: Pterygium: Its incidence, hereditary and, Etiology, Am. J. Ophthalmol 50:635,1960.
- 13.- Howard H. Effects of Ultraviolet Radiation. Medical Clinics. Of North A.M. 74(2) 509-513 1989.
- 14.- Kramer S G, De Luise V P: Pingueculae and Pterygia. Surv Ophthalmol 1988; 32:41-49.
- 15.- Lí C, Yen H. Investigación of Pterygium in peasants and fisherman: Statistics and pathology. Chin J Ophthalmol 8:339, 1958.
- 16.- Ophthalmology Clinics of North America, the Management oft Pterygium. Vol 3, No. 4, Dec. 1988.
- 17.- Pinkerton – O. ; Hokman y ; Immunologic. Basis for the Patogénesis of Pterygium: A.J.O 98:225-228: 1984.
- 18.- Rosenthal JW. Chronology of Pterygium therapy. Am J Ophthalmol 1953:36:1601-1616.
- 19.- Salazar, E. Dr. : Tratamiento de Pterigión con autoplastia conjuntival y colgajo pediculado, radiaciones y corticoterapia,100 casos. (Información no publicada). Londres Inglaterra,1973.
- 20.- Salazar S: Tratamiento del pterigión. Boletín Hosp. Oftalmol. Ntra. Sra. Luz 1972 Ene-Jun:25 (82-83:27-29).
- 21.- Vasco-Posada, Dr. ; Pterigión: Tratamiento quirúrgico, nuevos avances. (Información no publicada). Miami USA,1979.
- 22.- Wong W. : A Hipótesis on the patogénesis of Pterygium. Ann Ophthalmol 10:303:1978.
- 23.- Youngson R M, Pterygium in Israel. Am J. Ophthalmol 1972;74:954-959.
- 24.- Arenas E, Etiopat. de Pinguecula y pterigión; Pal Oft Pan 1978; 2 (3): 28-31.

