



**UNIVERSIDAD NACIONAL
AUTÓNOMA DE MÉXICO**

1929



**FACULTAD DE MEDICINA
DIVISIÓN DE ESTUDIOS DE POSTGRADO
HOSPITAL JUÁREZ DE MÉXICO**

**“TUMORES DEL MEDIASTINO: UN RETO PARA EL
INTERNISTA”**

TESIS DE POSTGRADO

**PARA OBTENER EL TÍTULO DE LA ESPECIALIDAD EN:
MEDICINA INTERNA**



**PRESENTA
DR. JOSÉ ANTONIO VILLALOBOS SILVA**

**ASESOR
DR. MARTÍN A. HERRERA CORNEJO**

MÉXICO, D. F. 2005



Universidad Nacional
Autónoma de México

Dirección General de Bibliotecas de la UNAM

Biblioteca Central



UNAM – Dirección General de Bibliotecas
Tesis Digitales
Restricciones de uso

DERECHOS RESERVADOS ©
PROHIBIDA SU REPRODUCCIÓN TOTAL O PARCIAL

Todo el material contenido en esta tesis esta protegido por la Ley Federal del Derecho de Autor (LFDA) de los Estados Unidos Mexicanos (México).

El uso de imágenes, fragmentos de videos, y demás material que sea objeto de protección de los derechos de autor, será exclusivamente para fines educativos e informativos y deberá citar la fuente donde la obtuvo mencionando el autor o autores. Cualquier uso distinto como el lucro, reproducción, edición o modificación, será perseguido y sancionado por el respectivo titular de los Derechos de Autor.

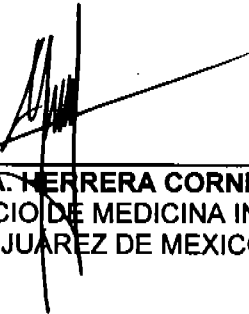


Dr. JORGE ALBERTO DEL CASTILLO MEDINA
JEFE DE LA DIVISION DE ENSEÑANZA
SECRETARIA DE SALUD
HOSPITAL JUÁREZ DE MEXICO JUAREZ DE MEXICO
DIVISION DE ENSEÑANZA




Dr. JOSÉ MANUEL CONDE MERCADO
PROFESOR TITULAR DEL CURSO UNIVERSITARIO DE
MEDICINA INTERNA
HOSPITAL JUÁREZ DE MEXICO

ASESOR



Dr. MARTÍN A. HERRERA CORNEJO
JEFE DEL SERVICIO DE MEDICINA INTERNA
HOSPITAL JUÁREZ DE MEXICO



Autorizo a la Dirección General de Bibliotecas de la UNAM a difundir en formato electrónico e impreso el contenido de mi trabajo recepcional.
NOMBRE: José Antonio Villalobos Silva
FECHA: 27/07/06
FIRMA: 

SUBDIVISIÓN DE ESPECIALIZACIÓN
DIVISIÓN DE ESTUDIOS DE POSGRADO
FACULTAD DE MEDICINA,
U.N.A.M.

AGRADECIMIENTOS

A mis padres, José de Jesús y Julia un agradecimiento eterno.

A mi esposa, por su amor, apoyo y comprensión

A mis dos hijas, por ser la fuente de mi motivación

GRACIAS.

INDICE

Introducción	1
Concepto	1
Generalidades	1
Exámenes de laboratorio	1
Técnicas de imagen	2
Procedimientos invasores	2
Clasificación	3
Tumores del mediastino anterior	3
Timoma maligno	3
Generalidades	3
Manifestaciones clínicas	4
Diagnóstico	5
Tratamiento	5
Pronóstico	5
Carcinoma tímico	6
Carcinoide tímico	6
Tumores de células germinales	6
Linfomas	7
Tumores del mediastino posterior	7
Tumores cardiacos	8
Mixoma	8
Rabdomioma	8
Angiosarcoma	9
Conclusiones	10
Referencias	11

ESTRATEGIA DE BUSQUEDA

-
- Se hicieron búsquedas en el Registro en MEDLINE (1966 a octubre de 2003); en EMBASE y CINAHL (1982 hasta octubre 2003); en revistas de MEDICINA INTERNA y bases de datos de investigaciones en curso, listas de referencias.
 - Un revisor realizó de forma independiente la evaluación de la calidad de los ensayos y se extrajeron los datos para la realización del artículo de revisión.
-

INTRODUCCION

El compartimiento del mediastino puede ser asiento de diversos tumores de origen congénito, infeccioso, benigno o maligno. Por lo general son asintomáticos, pero cuando hay síntomas éstos se deben a la compresión de las estructuras adyacentes o a los efectos endocrinos sistémicos. En éste artículo se revisa la literatura relacionada con los tumores del mediastino.

Palabras clave: tumores del mediastino, diagnóstico, tratamiento.

OBJETIVOS

- Describir las características epidemiológicas, clínicas, laboratorio y gabinete acerca de tumores del mediastino.
 - Realizar una recopilación de la literatura médica para tener una guía del abordaje de los tumores en mediastino, su diagnóstico certero y tratamiento adecuado.
-

Concepto

El mediastino es el espacio torácico irregular delimitado por los pulmones con sus pleuras viscerales, la porción central del diafragma, la abertura cervicotorácica, la columna vertebral dorsal, las costillas adyacentes y el esternón. Allí se alojan estructuras vitales y es el sitio de una gran variedad de lesiones ocupantes.

Se divide en: anterosuperior 55%, medio 20% y posterior 25%.

Los tumores primarios del mediastino son un grupo heterogéneo de neoplasias, padecimientos congénitos e inflamatorios. El 60% son lesiones resecables quirúrgicamente, alrededor del 40% son asintomáticos y se descubren por otros motivos, en general porque producen compresión y desplazamiento, lo que origina cuatro tipos de síndromes clínicos ¹:

- Síndrome mediastínico superior: Afecta a la vena cava superior, dificulta o impide el retorno de la sangre al corazón. Los síntomas más frecuentes son edema en esclavina, congestión facial, y aparición de circulación colateral.
- Síndrome mediastínico medio: Compresión tráqueo-bronquial y del nervio recurrente que produce disnea, sofocación y disfonía
- Síndrome mediastínico inferior: Compresión de la vena cava inferior con hepatoesplenomegalia congestiva y circulación colateral.
- Síndrome mediastínico posterior: Afectación del simpático cérico-dorsal que conlleva a síndrome de Horner, dorsalgia y disfagia. En ocasiones, mielopatía compresiva.

Sin embargo, los tumores mediastinales por alteraciones humorales diversas producen síndromes sistémicos, como: miastenia gravis, hipogammaglobulinemia y enfermedades autoinmunitarias en los timomas, síndrome de Cushing en el carcinoide tímico, hipoglucemia y ginecomastia en los tumores germinales, osteoartropatía hipertrófica en los neurógenos, hipertensión en el feocromocitoma, hipercalcemia en los linfomas y adenomas paratiroideos ².

Exámenes de laboratorio

Perfil bioquímico, incluidos perfil hepático, fosfatasa alcalina y deshidrogenada láctica, con gran sospecha de un linfoma con afectación ósea.

- Calcio y fósforo en linfoma y adenoma paratiroideo.
- Cuantificación de inmunoglobulinas en el timoma.
- Marcadores tumorales en tumores germinales y predominantemente alfa-fetoproteína (AFP) y BhCG, ácido vanilmandélico o catecolaminas en orina de 24 horas en el feocromocitoma.
- Biometría hemática con diferencial para valorar citopenias en los timomas

Técnicas de Imagen

- Radiología convencional: es el medio diagnóstico inicial más importante, en proyecciones posteroanterior y lateral permite asignar la mayor parte de las masas a un determinado compartimiento mediastínico.

- Tomografía axial computada: permite una identificación mucho más precisa del tamaño, densidad, adenopatías, afectación de estructuras vecinas, etc., así como la aproximación a la naturaleza de las lesiones.
- Ecografía: útil en masas cardíacas y vasculares. Las ventajas de la ecografía transesofágica sobre la convencional ya se han publicado.
- Resonancia magnética: tiene ventajas sobre la tomografía axial computada, pues define de forma más precisa la infiltración del tejido graso, de los vasos y, en el caso de tumores del mediastino posterior, la afectación de estructuras neurales, incluida la médula espina. Es el medio diagnóstico de elección si se sospecha mielopatía compresiva o por infiltración³.
- Tomografía de emisión de positrones: es una técnica novedosa, excelente para detectar tumores malignos cerebrales, en el cuello, el mediastino, etc. Se basa en la detección de áreas con un metabolismo muy aumentado respecto a los tejidos normales, para ello se inyecta un análogo de la glucosa (F-18 desoxiglucosa) que capta las células neoplásicas a mayor velocidad.
- Gammagrafía: puede ser de utilidad cuando se sospecha enfermedad tiroidea, timo ectópico o feocromocitoma.

Procedimientos Invasivos

- Biopsia: si existen adenopatías accesibles es primordial y tiene mayor sensibilidad diagnóstica que la aspiración con aguja fina (Figura 1)
- Broncoscopia: está indicada si la sospecha del tumor es pulmonar con infiltración al mediastino. También puede realizarse la aspiración transbronquial de los ganglios linfáticos paratraqueales⁴.
- Mediastinoscopia: la supraesternal permite acceder al mediastino anterior y puede complementarse con mediastinoscopia anterior a través de una incisión en el segundo espacio intercostal izquierdo.
- Toracotomía: se realiza cuando existe indicación diagnóstica y terapéutica simultánea⁵.

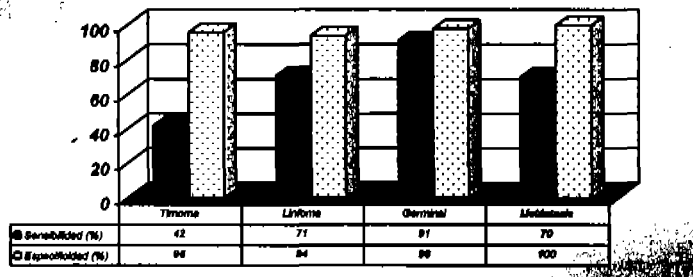


Figura 1. Gráfica de biopsia transtorácica para diagnóstico de tumores de mediastino anterior

Clasificación

Existen numerosas clasificaciones, la primera y más importante es diferenciar los tumores primarios derivados de estructuras anatómicas situadas en el propio mediastino, de los secundarios por extensión metastásica de neoplasias de otros lugares. En cuanto a los primarios, una de las clasificaciones más aceptadas y aún vigentes es la de Vorlety y Coury (1958, cuadro 1).

Cuadro 1. Subdivisión del mediastino y diagnóstico diferencial de las lesiones ocupantes

	<i>Anterosuperior</i>	<i>Medio</i>	<i>Posterior</i>
Anomalías congénitas y vasculares.	Tiroides ectópico, quiste pericárdico. Aneurisma, ectasia de subclavia.	Conducto torácico, quiste broncogénico y pericárdico.	Tiroides ectópico, meningocoele, conducto torácico.
Inflamación e infección.	Linfadenopatía benigna	Linfadenopatía de sarcoidosis e infección por VIH.	Abceso paravertebral
Tumores benignos	Adenoma de paratiroides, lipoma, hemangioma, condroma, paraganglioma del cuerpo carotídeo, mixoma.	Angioma y lipoma	Paraganglioma, tumores neurógenos, mixomas.
Tumores malignos	Timoma (30%), carcinoma de tiroides, cáncer broncogénico, metástasis, rabdomiosarcoma, carcinóide tímico.	Linfoma (21%), cáncer broncogénico, cáncer de tráquea, tumores neurógenos derivados del nervio vago ofrénico.	Tumores neurogénicos (53%), linfomas feocromocitomas, cáncer de pulmón, cáncer de esófago.

Tumores del mediastino anterior

Timoma maligno

Generalidades

Son los más frecuentes del mediastino anterior en adultos y representan el 30% de todos los tumores mediastínicos. Su máxima incidencia es en la quinta y sexta décadas de la vida, son raros antes de los 20 años de edad y en la edad pediátrica suponen un 10% de los tumores. No hay predominio por algún género.

El 90% de todos los timomas se encuentra en el mediastino anterior y 10% son ectópicos, por lo general a nivel cervical. Son de crecimiento lento y rara vez hay metástasis, provocan la muerte por problemas cardiorrespiratorios.

Derivan de elementos epiteliales del timo, aunque puede existir un predominio celular linfocítico y encontrarse rodeado por una cápsula fibrosa. En la actualidad no se discute si los timomas y los carcinomas tímicos son situaciones clínicas distintas. Desde el punto de vista histológico se agrupan en cuatro estadios:

- I. Tumores completamente encapsulados.
- II. Tumores con invasión macroscópica del tejido graso adyacente o de la pleura mediastínica.
- III. Tumores con invasión macroscópica pericardio, los grandes vasos o el pulmón.

IV. Tumores con diseminación pleural, pericárdica o metástasis linfática o hematológica

1. No invasor. En la enfermedad no invasora (etapa I) el tumor está limitado a la glándula tímica y no afecta otros tejidos. Todas las células tumorales permanecen dentro de una cápsula fibrosa que rodea al tumor.
2. Invasor. Es la enfermedad localmente invasora (etapa II). El tumor traspasa la cápsula e invade el tejido adiposo o la pleura. En el timoma maligno invasor extenso (etapa III y IVa), el tumor se disemina contiguamente de la glándula del timo para complicar otros órganos del tórax. No es común que se propague a los órganos del abdomen o tenga una expansión embólica metastásica (etapa IVb)⁵⁻⁷.

Manifestaciones clínicas

En general, los tumores son asintomáticos en los primeros estadios (59%), en otros casos los síntomas se vinculan con el crecimiento y la compresión de otras estructuras. Los datos clínicos más frecuentes, hasta en 70% de los casos, son los llamados síndromes sistémicos relacionados con timoma y se deben a fenómenos inmunológicos y endocrinos (cuadro 2).

Cuadro 2. Síndromes sistémicos vinculados con timoma

Patogenia	Principales síntomas
Autoinmunitario	Miastenia gravis 40%, lupus eritematoso, artritis reumatoide, colitis ulcerosa, sarcoidosis, tiroiditis, esclerodermia.
Hematológicos	Aplasia de glóbulos rojos, hipogammaglobulinemia, anemia perniciosa, citopenias.
Endocrinos	Hipertiroidismo, enfermedad de Addison, panhipopituitarismo

La miastenia gravis es de interés especial puesto que se encuentra entre 10 y 40% de los casos. Se distingue por debilidad y fatiga músculo-esquelética que se incrementa con el ejercicio.

La aplasia de eritrocitos se diagnostica en 5% de los pacientes con timoma, casi siempre mayores de 40 años de edad. En una tercera parte de los casos hay citopenias de las otras series.

Diagnóstico

La correlación es clínica por el síndrome mediastínico superior con los síndromes sistémicos. Desde la perspectiva de la radiología, la mayor parte de los timomas se visualizan cerca del punto de unión con los grandes vasos. La radiografía simple de tórax permite una primera aproximación topográfica al considerar sus bordes y el desplazamiento de otras estructuras. Solo en 5%, el timoma se ubica en el mediastino medio o posterior, la tomografía brinda una mejor definición de los límites^{8,9}.

Tratamiento

- a) *Intervención quirúrgica:* la exéresis completa del tumor con su cápsula es el tratamiento de elección aunque, por lo común, se realiza por toracotomía abierta. Se están desarrollando técnicas de resección por videotoracoscopia. El parámetro más importante para la supervivencia es alcanzar la resección completa; con operación el pronóstico es del 82% de supervivencia a siete años, 70% con resección incompleta y 26% en los que solo se realiza biopsia. La cirugía citorrreductora es una posibilidad controvertida.
- b) *Radloterapia:* Es habitual recomendar radioterapia después de la resección quirúrgica, haya sido completa o no, en especial para los pacientes en etapas III y IVa, los ensayos clínicos retrospectivos muestran una mejor supervivencia cuando se agrega la radloterapia posoperatoria. Cuando el tumor es inoperable (etapas III y IV, con obstrucción de la vena cava, complicación pleural, infiltración a grandes vasos y conducto torácico) se ha demostrado un control local de la enfermedad entre 60 y 90% de los pacientes con tumor microscópico residual, después de la biopsia o intento de resección.
- c) *Quimioterapia:* Solo algunos ensayos clínicos de fase II han evaluado la función de la quimioterapia en un número apropiado de pacientes; sin embargo, se ha observado que la quimioterapia de combinación produce remisiones parciales y completas, algunas de éstas últimas se han confirmado patológicamente en intervenciones quirúrgicas posteriores. En una serie de 30 pacientes con tumores en etapa IV, el régimen PAC (cisplatino, doxorubicina, ciclofosfamida) logró una tasa de respuesta del 50% incluso tres remisiones completas. La duración media de respuesta fue a 12 meses y la supervivencia a cinco años, del 32%.

Pronóstico

Aunque siempre se ha considerado la miastenia como un factor de mal pronóstico, en la actualidad existe un porcentaje de supervivencia que se menciona en el cuadro 3.

Cuadro 3. Supervivencia en pacientes con miastenia gravis

	5 años (%)	7 años (%)
Estadio 1	89-95	78-90
Estadio 2	70-80	21-80
Estadio 3	50-80	30-40

Carcinoma tímico

Es una neoplasia muy rara que representa menos del 10% de las neoplasias del timo. En algunos carcinomas tímicos se ha descrito una traslocación cromosómica t (15:19), con características histológicas que indican malignidad. Su comportamiento es sumamente invasivo y su pronóstico malo. Desde el punto de

vista clínico, manifiesta invasión local y diseminación a distancia, principalmente en los indiferenciados.

El tratamiento es multidisciplinario, la resección quirúrgica se realiza en pocos casos ya que en la mayoría existe metástasis. La radioterapia está indicada para todos los pacientes, aún en los que se presume la resección completa. La utilidad de la quimioterapia no está definida y en la actualidad se discute el valor de la quimioterapia neoadyuvante ¹⁰.

Carcinoma tímico

Es extremadamente raro y en la literatura solo se tienen el reporte de 200 casos, con predominio del sexo masculino. El origen es neuroendocrino con características de captación de precursores aminados y descarboxilados, muy agresivo con diseminación local y a los ganglios regionales.

Con frecuencia, se asocia con los síndromes sistémicos, principalmente el de Cushing, el tratamiento es quirúrgico con alta probabilidad de recidiva, si es irresecable se utiliza radioterapia, intervención quirúrgica citorréductora; la última tienen un papel limitado.

Tumores de células germinales

Los tumores de células germinales (teratomas, seminomas y no seminomatosos) son un grupo heterogéneo de neoplasias malignas, el sitio más frecuente de estos tumores es el anterosuperior.

Los teratomas maduros representan entre 60 y 70% de los tumores de células germinales en el mediastino, ocurren con frecuencia en niños y adultos jóvenes, son habitualmente silenciosos, pero a largo plazo provocan compresión, disnea, tos y dolor; la eliminación de pelos en la expectoración (tricotipias) es un signo patognomónico de la rotura del teratoma en un bronquio pulmonar. En 26% de las radiografías de tórax se encuentran calcificaciones y en la tomografía axial computada se observan múltiples lóbulos quísticos de diferente densidad. El tratamiento es quirúrgico.

Los seminomas representan 40% de los tumores malignos en el mediastino, afectan a individuos entre la cuarta y quinta década de la vida; cerca del 10% de los seminomas puros tienen elevación de beta-hGC pero nunca de la AFP. Las calcificaciones son raras y su tratamiento es controvertido. Cuando son pequeños se extirpan y se aplica radioterapia; y cuando el tumor es grande y avanzado se inicia con quimioterapia y con resección quirúrgica si existe remanente residual, la supervivencia a 5 años es entre 60 y 80% ^{11,12}.

Los tumores no seminomatosos se incluyen en el cuadro 4. En adultos jóvenes predominan los marcadores LDH, AFP y beta-hGC que por lo común son positivos en series de pacientes con tumores de células germinales extragonadales. En 71% se elevó la AFP, 54% la beta-hGC. Desde el punto de vista radiológico son tumores grandes e irregulares con extensión central, áreas de necrosis o hemorrágicas, invasión de las estructuras vecinas que incluyen la pared torácica, los ganglios linfáticos y la pleura o el pericardio, que originan derrames.

Cuadro 4. Tumores no seminomatosos

- Tumor del seno endodérmico: es un tumor mixto de gran malignidad sensible al marcador tumoral (AFP).
- Coriocarcinoma: sus principales características son ser extremadamente raro en esta localización y sensible a beta-hGC y con ginecomastia secundaria
- Carcinoma embrionario: tumor mixto con marcadores elevados que provoca metástasis histológicas diferentes.

Linfomas

Tanto los linfomas como la enfermedad de Hodgkin representan, en conjunto, el 25% de los tumores del mediastino y ocupan el segundo lugar en frecuencia de lesiones del mediastino anterior.

Los síntomas principales son: compresión de la vena cava, dolor torácico y disnea, síntomas B (fiebre, diaforesis, pérdida de peso, prurito). Los tipos más frecuentes son:

1. Esclerosis nodular
2. Linfoma de células B primario del mediastino
3. Linfoma linfoblástico T con leucemias

Un estudio con buena aproximación diagnóstica es la radiografía simple, donde el aspecto nodular del contorno es muy característico, la tomografía axial computada e imagen de resonancia magnética aportan una mayor información para el diagnóstico y extensión del tumor. El tratamiento depende del tipo histológico y del índice pronóstico internacional.

Tumores del mediastino posterior

El 25% de los tumores del mediastino abarcan el compartimiento posterior y son principalmente de estirpe neurógena. Se clasifican según su histología y su malignidad, los ganglioneuromas y los neuroblastomas son, por lo común, tumores pediátricos, mientras que el resto de los tumores suelen aparecer en la edad adulta.

En general son asintomáticos, cuando hay síntomas, el más frecuente es el dolor y aparece en 20% de los pacientes. Por la situación anatómica del mediastino posterior es raro que curse con disnea, fatiga, etc., como en los tumores del mediastino anterior^{13,14}.

El diagnóstico clínico es complejo por falta de paralelismo entre el tumor y sus síntomas; sin

embargo, la radiografía muestra un ensanchamiento mediastina posterior en la placa lateral del tórax. La tomografía axial computada y la imagen de resonancia magnética son muy útiles en el diagnóstico y estudio de la extensión tumoral (cuadro 5).

Cuadro 5. Tumores del mediastino posterior

Neurinoma	<i>Tumor benigno de crecimiento lento, originado de un nervio raquídeo, por lo común esintomático durante largo tiempo y asociado con frecuencia a la enfermedad de Von Recklinghausen. El tratamiento es quirúrgico y su pronóstico es muy bueno.</i>
Schwannoma maligno	<i>Tumor maligno de crecimiento lento, evoluciona a partir de un nervio periférico o neurofibroma. Es agresivo, con infiltración a estructuras vecinas, con supervivencia a cinco años del 75%, si se vincula con neurofibromatosis es del 15-30%.</i>
Neuroblastoma	<i>Procedente de ganglios del sistema nervioso simpático, es frecuente en niños- En los adultos es raro se acompaña de secreción de catecolaminas. Su diagnóstico es mediante la excreción de ácido vanilmandélico, su tratamiento es multidisciplinario.</i>
Paraganglioma	<i>Heredo-familiares y producen un cuadro típico de crisis hipertensivas por hiperproducción de catecolaminas, su tratamiento es quirúrgico.</i>

Tumores cardiacos

Los tumores cardiacos primarios son muy raros, su incidencia es de 1 por cada 10,000 habitantes. Deben tenerse en cuenta como diagnóstico diferencial en las enfermedades del mediastino.

Mixoma

Representan más del 50% de los tumores primarios del corazón, con mayor incidencia en el sexo femenino y más frecuencia entre la tercera y cuarta décadas de la vida, 80% es tumor único en la aurícula izquierda y macroscópicamente se visualiza como una tumoración pedunculada ¹⁵.

Rabdomioma

Son tumores frecuentes en la edad pediátrica con esclerosis tuberosa, derivan del músculo cardiaco y, aunque desde el punto de vista histológico son benignos, su pronóstico es malo, con una supervivencia de 5 años del 15% ^{16,17}.

Angiosarcoma

Son los más frecuentes. El 80% se asienta en cavidades derechas y tienen mayor incidencia en varones. Desde el punto de vista clínico se distingue por obstrucción intracardiaca, embolia (común en los mixomas auriculares, que simulan un cuadro de endocarditis infecciosa) y síndrome constitucional.

Las manifestaciones cardiacas las condiciona el tamaño, localización y movilidad del tumor. El diagnóstico es complejo ya que la clínica no arroja muchos datos para sospechar un tumor intracardiaco, la radiografía y la tomografía axial computada no aportan muchos datos, la ecocardiografía transtorácica permite detectar tumores desde 0.5 cm de tamaño.

El tratamiento de los tumores benignos es la extirpación quirúrgica y en los tumores malignos el tratamiento es paliativo con radioterapia y quimioterapia ^{18,20}.

CONCLUSIONES GENERALES

- Definir los compartimientos adecuadamente con un mismo criterio clínico y radiológico, para identificar el tumor e iniciar un algoritmo diagnóstico.
- Aceptar o discutir las clasificaciones acerca de la posible etiología en base a su localización anatómica.
- Determinar protocolos de estudio de los diferentes tumores.
- Definir iguales criterios de tratamiento.
- Permitir la comparación de resultados terapéuticos entre distintos grupos de trabajo.

REFERENCIAS

1. Shipp MA, Mauch PM, Harris NL. Non-Hodgkin's lymphomas. In: DeVita VT, Hellman S, Rosenberg SA, editors. *Cancer: principles and practice of oncology*. 5th ed. Philadelphia: Lippincott-Raven, 1997;pp:2165-220.
2. Shikano T, Arioka H, Kobayashi RK, *et al*. Acute lymphoblastic leukemia and non-Hodgkin's lymphoma with mediastinal mass-a study of 23 children; different disorders or different stages? *Leuk Lymphoma* 1994;13:161-7.
3. Khoury MB, Godwin JD, Halvorsen R, *et al*. Role of chest CT in non-Hodgkin lymphoma. *Radiology* 1986;158:659-62.
4. Weinstein HJ, Tarbell NJ. Leukemias and lymphomas of childhood. In: DeVita VT, Hellman S, Rosenberg SA, editors. *Cancer: principles and practice of oncology*. 5th ed. Philadelphia: Lippincott-Raven, 1997;pp:2145-65.
5. Snyder ME, Luck SR, Hernandez R, *et al*. Diagnostic dilemmas of mediastinal cysts. *J Pediatr Surg* 1985;20:810-5.
6. Srivella S, Ford WB, Zikria EA, *et al*. Foregut cysts of the mediastinum. *J Thorac Cardiovasc Surg* 1985;90:776-82.
7. Salyer DC, Salyer WR, Eggleston JC. Benign developmental cysts of the mediastinum. *Arch Pathol Lab Med* 1977;101:136-9.
8. Reed JC, Sobonya RE. Morphologic analysis of foregut cysts in the thorax. *Am J Roentgenol* 1974;120:851-60.
9. Kirwan WO, Walbaum PR, McCormack RJM. Cystic intrathoracic derivatives of the foregut and their complications. *Thorax* 1973;28:424-8.
10. DiLorenzo M, Colin PP, Vaillancourt R, *et al*. Bronchogenic cysts. *J Pediatr Surg* 1989;24:988-91.
11. Fallon M, Gordon RG, Lendrum AC. Mediastinal cysts of foregut origin associated with vertebral abnormalities. *Br J Surg* 1954; 41:520-33.
12. St-Georges R, Deslauriers J, Duranceau A, *et al*. Clinical spectrum of bronchogenic cysts of the mediastinum and lung in the adult. *Ann Thorac Surg* 1991;52:6-13.
13. Ramenofsky ML, Leape LL, McCauley RGK. Bronchogenic cyst. *J Pediatr Surg* 1979;14:219-24.
14. Cotterill SJ, Ahrens S, Paulussen M, *et al*. Prognostic factors in Ewing's tumour of bone: analysis of 975 patients from the European Intergroup Cooperative Ewing's Sarcoma Study Group. *J Clin Oncol* 2000;17:3108-14.
15. Wilson RW, Moran CA. Primary ependymoma of the mediastinum: a clinicopathologic study of three cases. *Ann Diagn Pathol* 1998;2:293-300.
16. Strollo DC, de Christenson MLR, Jett JR. Primary mediastinal tumours. Part I. Tumours of the anterior mediastinum. *Chest* 1997;112:511-22.
17. Crist WM, Raney RB, Newton W, *et al*. Intrathoracic soft tissue tumour in children. *Cancer* 1983;50:586-604.
18. Swanson PE. Soft tissue neoplasms of the mediastinum. In: WickMR, Santa CruzDJ, editors. *Seminars in diagnostic pathology: mediastinal pathology* Philadelphia: WB Saunders Company; 1991. p. 14-34.

19. Suster S, Moran CA, Koss MN. Rhabdomyosarcomas of the anterior mediastinum: report of four cases unassociated with germ cell, teratomatous, or thymic carcinomatous components. *Hum Pathol* 1994;25:349-56.
20. Glasson MJ, Taylor SF. Cervical, cervicomediastinal and intrathoracic lymphangioma. *Prog Pediatr Surg* 1991;27:62-83.
21. Cohen AJ, Sbaschnig RJ, Hochholzer L, Lough FC, Albus RP. Mediastinal hemangiomas. *Ann Thorac Surg* 1987;43:656-9.
22. Kumar P, Judson I, Nicholson AG, Ladas G. Mediastinal hemangioma: Successful treatment by alpha-2a interferon and postchemotherapy resection. *J Thorac Cardiovasc Surg* 2002;124:404-6.
23. Suster S, Moran CA, Koss MN. Epithelioid hemangioendothelioma of the anterior mediastinum. Clinicopathologic, immunohistochemical, and ultrastructural analysis of 12 cases. *Am J Surg Pathol* 1994;18:871-81.
24. Kempson RL, Fletcher CDM, Evans HL, et al. Tumours of the soft tissues. In: Rosal J, Sobin L, editors. *Atlas of tumour pathology* Washington DC: Armed Forces Institute of Pathology; 2001. p. 370-85.
25. Guttentag A, Lazar HL, Franklin P, et al. Malignant fibrous histiocytoma obstructing the thoracic aorta. *Ann Thorac Surg* 1989;47:775-7.
26. Seidemann K, Tiemann M, Lauterbach I, et al. Primary mediastinal large B-cell lymphoma with sclerosis in pediatric and adolescent patients: treatment and results from three therapeutic studies of the Berlin-Frankfurt-Munster G. *J Clin Oncol* 2003;21:1782-9.
27. Pileri SA, Galdano G, Zinzani PL, et al. Primary mediastinal B-cell lymphoma: high frequency of BCL-6 mutations and consistent expression of the transcription factors OCT-2, BOB.1, and PU.1 in the absence of immunoglobulins. *Am J Pathol* 2003;162:243-53.
28. Suster S. Primary large-cell lymphomas of the mediastinum. In: Moran C, Suster S, editors. *Seminars in diagnostic pathology: mediastinal pathology* Philadelphia: WB Saunders Company; 1999. p. 51-64.
29. Strollo DC, de Christenson MLR, Jett JR. Primary mediastinal tumours. Part I. Tumours of the middle and posterior mediastinum. *Chest* 1997;112:1344-57.
30. Marchevsky AM. Mediastinal tumours of peripheral nervous system origin. In: Moran C, Suster S, editors. *Seminars in diagnostic pathology: mediastinal pathology* Philadelphia: WB Saunders Company; 1999. p. 65-78.
31. Wick MR, Rosai J. Neuroendocrine neoplasms of the mediastinum. In: Wick MR, Santa Cruz DJ, editors. *Seminars in diagnostic pathology: mediastinal pathology* Philadelphia: WB Saunders Company; 1991. p. 35-51.
32. Askin FB, Rosal J, Sibley RK, et al. Malignant small cell tumour of the thoracopulmonary region in childhood: a distinctive clinicopathologic entity of uncertain histogenesis. *Cancer* 1979;43:2438-51.



ÍNDICE

INDEX

191 **EDITORIAL**
Manuel Ramiro Hernández

191 **EDITORIAL**
Manuel Ramiro Hernández

ARTÍCULOS ORIGINALES

- 193 **Meglitinidas en el control del paciente con diabetes mellitus tipo 2**
Héctor Eloy Tamez Pérez, Mayra Ivonne Hernández Coria, María Dolores Gómez de Ossio, Alejandra Lorena Tamez Peña, Gerardo Forsbach Sánchez
- 197 **Experiencia con Indinavir en la práctica clínica**
Juan Jacobo Ayala Gaytán, Eduardo Roger Zapata de la Garza, Marcellino Chávez García, Salvador Bruno Valdovinos Chávez, Mario Pérez Cristóbal
- 202 **Efecto del salbutamol intravenoso vs salbutamol en micronebulizador en la hipercaliemia por insuficiencia renal crónica**
Jorge Mendoza Balanzario, José Juan Lozano Nuevo, David Enrique Hernández Gaeta, Leticia Lira Rivera, Germán Vargas Ayala, Leticia Rodríguez López
- 206 **Frecuencia del evento centinela en la unidad de terapia intensiva de la Clínica Londres**
Alva Leticia López López, Silvia García Martínez, Asisclo de Jesús Villagómez

ORIGINAL ARTICLES

- 193 **Meglitinides in the control of patients with type 2 diabetes mellitus**
Héctor Eloy Tamez Pérez, Mayra Ivonne Hernández Coria, María Dolores Gómez de Ossio, Alejandra Lorena Tamez Peña, Gerardo Forsbach Sánchez
- 197 **Indinavir in the clinical practice**
Juan Jacobo Ayala Gaytán, Eduardo Roger Zapata de la Garza, Marcellino Chávez García, Salvador Bruno Valdovinos Chávez, Mario Pérez Cristóbal
- 202 **Effect of intravenous salbutamol vs salbutamol in micronebulizator in the hyperkalemia due to chronic renal failure**
Jorge Mendoza Balanzario, José Juan Lozano Nuevo, David Enrique Hernández Gaeta, Leticia Lira Rivera, Germán Vargas Ayala, Leticia Rodríguez López
- 206 **Frequency of the sentinel's event at the intensive care unit of Clínica Londres**
Alva Leticia López López, Silvia García Martínez, Asisclo de Jesús Villagómez

ARTÍCULOS DE REVISIÓN

- 209 **Tumores del mediastino: un reto para el internista**
José A. Villalobos Silva, Tania García Zenón, Martín A. Herrera Comejo
- 215 **Manejo actual de la cetoacidosis diabética**
Alfredo Cabrera Rayo, Óscar Martínez Olazo, Ricardo Juárez Ocaña
- 221 **Disfunción endotelial e hipertensión arterial**
Graciela E. Alexanderson Rosas, Oscar Rosas Carrasco, Antonio González Chávez, Juliana Estévez Jiménez, Antonio Orozco Mendoza

REVIEW ARTICLES

- 209 **Mediastinum tumors: A challenge for the internist**
José A. Villalobos Silva, Tania García Zenón, Martín A. Herrera Comejo
- 215 **Current management of the diabetic ketoacidosis**
Alfredo Cabrera Rayo, Óscar Martínez Olazo, Ricardo Juárez Ocaña
- 221 **Endothelial dysfunction and high blood pressure**
Graciela E. Alexanderson Rosas, Oscar Rosas Carrasco, Antonio González Chávez, Juliana Estévez Jiménez, Antonio Orozco Mendoza

ARTÍCULO DE OPINIÓN

- 243 **Instrumentos para mejorar la efectividad médica**
Alberto Lifshitz

OPINION ARTICLE

- 243 **Instruments for improving the medical effectiveness**
Alberto Lifshitz

Artículo de revisión

Tumores del mediastino: un reto para el Internista

José A. Villalobos Silva,* Tania García Zenón,** Martín A. Herrera Comejo***

Resumen

El compartimiento del mediastino puede ser asiento de diversos tumores de origen congénito, infeccioso, benigno o maligno. Por lo general son asintomáticos, pero cuando hay síntomas éstos se deben a la compresión de las estructuras adyacentes o a los efectos endocrinos sistémicos. En este artículo se revisa la literatura relacionada con los tumores del mediastino.

Palabras clave: tumores del mediastino, diagnóstico, tratamiento.

Concepto

El mediastino es el espacio torácico irregular delimitado por los pulmones con sus pleuras viscerales, la porción central del diafragma, la abertura cervicotorácica, la columna vertebral dorsal, las costillas adyacentes y el esternón. Ahí se alojan estructuras vitales y es el sitio de una gran variedad de lesiones ocupantes.

Se divide en: anterosuperior 55%, medio 20% y posterior 25%.

Generalidades

Los tumores primarios del mediastino son un grupo heterogéneo de neoplasias, padecimientos congénitos e inflamatorios, el 60% son lesiones resecables quirúrgicamente, alrededor del 40% son asintomáticos y se descubren por otros motivos, en general, porque producen compresión y desplazamiento, lo que origina cuatro tipos de síndromes clínicos.¹

* Residente de cuarto año de medicina Interna.
 ** Residente de tercer año de medicina interna.
 *** Jefe del servicio de medicina Interna.
 Hospital Juárez de México.

Correspondencia: Dr. José A. Villalobos Silva. Servicio de medicina interna, Hospital Juárez de México. Av. Instituto Politécnico Nacional núm. 6180, Col. Magdalena de las Salinas, CP 07780, México, DF.

Recibido: febrero, 2003. Aceptado: abril, 2003.

La versión completa de este artículo también está disponible en internet: www.revistasmedicasmexicanas.com.mx

Abstract

The mediastinum compartment could be place of some tumors from congenital, infectious, benign or malignant origin. They are generally non symptomatic, if symptoms appear, they are due to compression of the adjacent structures or to systemic endocrine effects. This article offers a review of literature about mediastinum tumors.

Key words: mediastinum tumors, diagnosis, treatment.

• *Síndrome mediastínico superior:* afecta la vena cava superior, dificulta o impide el retorno de la sangre al corazón. Los síntomas más frecuentes son edema en esclavina, congestión facial y aparición de circulación colateral.

• *Síndrome mediastínico medio:* compresión traqueobronquial y del nervio recurrente que produce disnea, sofocación y disfonía.

• *Síndrome mediastínico inferior:* compresión de la vena cava inferior con hepatoesplenomegalia congestiva y circulación colateral.

• *Síndrome mediastínico posterior:* afectación del simpático cervico-dorsal que conlleva síndrome de Horner, dorsalgia y disfagia. En ocasiones, mielopatía compresiva.

Sin embargo, los tumores mediastinales por alteraciones humorales diversas producen síndromes sistémicos, como: miastenia gravis, hipogammaglobulinemia y enfermedades autoinmunitarias en los timomas, síndrome de Cushing en el carcinoma tímico, hipoglucemia y ginecomastia en los tumores germinales, osteoartropatía hipertrófica en los neurogénicos, hipertensión en el feocromocitoma, hipercalcemia en linfomas y adenomas paratiroides.²

Exámenes de laboratorio

• Perfil bioquímico, incluidos el perfil hepático, FA y LDH, con gran sospecha de un linfoma con afectación ósea.

• Calcio y fósforo en linfoma y adenoma paratiroides.

• Cuantificación de inmunoglobulinas en el timoma.

• Marcadores tumorales en tumores germinales y predominantemente alfa-fetoproteína (AFP) y B_hCG, ácido

vanilmandélico o catecolaminas en orina de 24 horas en el feocromocitoma.

- Hemograma con diferencial para valorar citopenias en los timomas.

Técnicas de Imagen

- Radiología convencional: es el medio diagnóstico inicial más importante, en proyecciones posteroanterior y lateral permite asignar la mayor parte de las masas a un determinado compartimiento mediastínico.

- Tomografía axial computada: permite una identificación mucho más precisa del tamaño, densidad, adenopatías, afectación de estructuras vecinas, etc. Así como la aproximación a la naturaleza de las lesiones.

- Ecografía: útil en masas cardíacas y vasculares. Las ventajas de la ecografía transesofágica sobre la convencional ya se han publicado.

- Resonancia magnética: tiene ventajas sobre la tomografía axial computada, pues define de forma más precisa la infiltración del tejido graso, de los vasos y, en el caso de tumores del mediastino posterior, la afectación de estructuras neurales, incluida la médula espinal. Es el medio diagnóstico de elección si se sospecha mielopatía compresiva o por infiltración.³

- Tomografía de emisión de positrones: es una técnica novedosa, excelente para detectar tumores malignos cerebrales, en el cuello, el mediastino, etc. Se basa en la detección de áreas con un metabolismo muy aumentado respecto a los tejidos normales, para ello se inyecta un

análogo de la glucosa (F-18 desoxiglucosa) que capta las células neoplásicas a mayor velocidad.

- Gammagrafía: puede ser de utilidad cuando se sospecha enfermedad tiroidea, timo ectópico o feocromocitoma.

Procedimientos Invasores

- Biopsia: si existen adenopatías accesibles es primordial y tiene mayor sensibilidad diagnóstica que la aspiración con aguja fina (figura 1).

- Broncoscopia: está indicada si la sospecha del tumor es pulmonar con infiltración al mediastino. También puede realizarse la aspiración transbronquial de los ganglios linfáticos paratraqueales.⁴

- Mediastinoscopia: la supraesternal permite acceder al mediastino anterior y puede complementarse con mediastinoscopia anterior a través de una incisión en el segundo espacio intercostal izquierdo.

- Toracotomía: se realiza cuando existe indicación diagnóstica y terapéutica simultánea.⁵

Clasificación

Existen numerosas clasificaciones, la primera y más importante es diferenciar los tumores primarios derivados de estructuras anatómicas situadas en el propio mediastino, de los secundarios por extensión metastásica de neoplasias de otros lugares. En cuanto a los primarios, una de las clasificaciones más aceptadas y aún vigentes es la de Voriety y Coury (1958, cuadro 1).

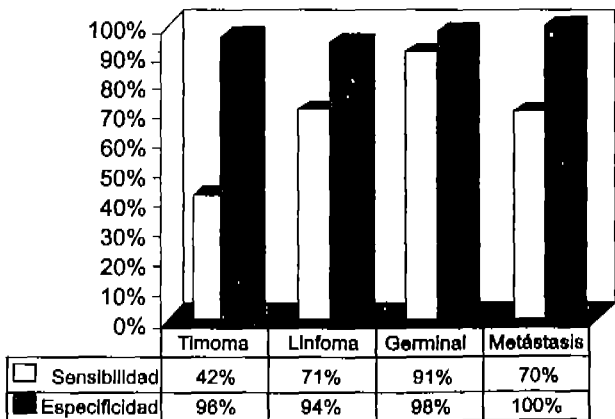


Figura 1. Gráfica de biopsia transtorácica para diagnóstico de tumores en el mediastino anterior.

Tumores del mediastino anterior

Timoma maligno

Generalidades

Son los más frecuentes del mediastino anterior en adultos y representan el 30% de todos los tumores mediastínicos. Su máxima incidencia es en la quinta y sexta décadas de la vida, son raros antes de los 20 años de edad y en la edad pediátrica suponen un 10% de los tumores. No hay predominio por algún género.

El 90% de todos los timomas se encuentra en el mediastino anterior y 10% son ectópicos, por lo general a nivel cervical. Son de crecimiento lento y rara vez hay metástasis, provocan la muerte por problemas cardiorrespiratorios.

Derivan de elementos epiteliales del timo, aunque puede existir un predominio celular linfocítico y encontrarse rodeado por una cápsula fibrosa. En la actualidad no se discute si los timomas y los carcinomas tímicos son situaciones clínicas distintas. Desde el punto de vista histológico se agrupan en cuatro estadios:

I. Tumores completamente encapsulados.

II. Tumores con invasión macroscópica del tejido graso adyacente o de la pleura mediastínica.

III. Tumores con invasión macroscópica del pericardio, los grandes vasos o el pulmón.

IV. Tumores con diseminación pleural, pericárdica o metástasis linfática o hematogena.

1. No invasor. En la enfermedad no invasora (etapa I) el tumor está limitado a la glándula tímica y no afecta otros tejidos. Todas las células tumorales permanecen dentro de una cápsula fibrosa que rodea al tumor.

2. Invasor. Es la enfermedad localmente invasora (etapa II). El tumor traspasa la cápsula e invade el tejido adiposo o la pleura. En el timoma maligno invasor extenso (etapa III y IVa), el tumor se disemina contiguamente de la glándula del timo para complicar otros órganos del tórax. No es común que se propague a los órganos del abdomen o tenga una expansión embólica metastásica (etapa IVb).^{5,7}

Manifestaciones clínicas

En general, los tumores son asintomáticos en los primeros estadios (59%), en otros casos los síntomas se vinculan con el crecimiento y la compresión de otras estructuras. Los datos clínicos más frecuentes, hasta en 70% de los casos, son los llamados síndromes sistémicos relacionados con timoma y se deben a fenómenos inmunológicos y endocrinos (cuadro 2).

La miastenia gravis es de interés especial puesto que se encuentra entre 10 y 40% de los casos. Se distingue por debilidad y fatiga músculo-esquelética que se incrementa con el ejercicio.

La aplasia de eritrocitos se diagnostica en 5% de los pacientes con timoma, casi siempre mayores de 40 años de edad. En una tercera parte de los casos hay citopenias de las otras series.

Diagnóstico

La correlación es clínica por el síndrome mediastínico superior con los síndromes sistémicos. Desde la perspectiva de la radiología, la mayor parte de los timomas se visualizan cerca del punto de unión con los grandes vasos. La radiografía simple de tórax permite una primera aproximación

Cuadro 1. Subdivisión del mediastino y diagnóstico diferencial de las lesiones ocupantes

	Anterosuperior Adultos 55% Niños 26%	Medio Adultos 20% Niños 11%	Posterior Adultos 25% Niños 63%
Anomalías congénitas y vasculares	Tiroides ectópico, quista pericárdico.	Conducto torácico, quista broncogénico y pericardio	Tiroides ectópico, meningocelo, conducto torácico
Inflamación e infección	Aneurisma, ectasia de subclavia Linfadenopatía benigna	Linfadenopatía de sarcoidosis e infección por VIH	Absceso paravertebral
Tumores benignos	Adenoma de paratiroides, lipoma, hemangioma, condroma, paraganglioma del cuerpo carotídeo, mixoma	Angioma, lipoma	Paraganglioma, tumores neurogénicos, mixoma, condroma, lipoma
Tumores malignos	Timoma (30%), linfoma (20%), germinales (18%), carcinoma de tiroides, cáncer broncogénico, metástasis, rabdomiosarcoma, carcinoma tímico	Linfoma (21%), cáncer broncogénico, cáncer de tráquea, tumores neurogénicos derivados del nervio vago o frénico	Tumores neurogénicos (53%), linfomas, feocromocitomas, cáncer de pulmón, cáncer de esófago

Cuadro 2. Síndromes sistémicos vinculados con timoma

Patogenia	Principales síntomas
Autoinmunitarios	Miastenia gravis 40%, lupus eritematoso, artritis reumatoide, colitis ulcerosa, sarcoidosis, tiroiditis, esclerodermia
Hematológicos	Aplasia de glóbulos rojos, hipogammaglobulinemia, anemia perniciosa, citopenias
Endocrinos	Hipertrófilismo, enfermedad de Addison, panhipopituitarismo

topográfica al considerar sus bordes y el desplazamiento de otras estructuras. Sólo en 5%, el timoma se ubica en el mediastino medio o posterior, la tomografía brinda una mejor definición de los límites.¹⁹

Tratamiento

a) *Intervención quirúrgica:* la exéresis completa del tumor con su cápsula es el tratamiento de elección, aunque por lo común, se realiza por toracotomía abierta. Se están desarrollando técnicas de resección por videotoracoscopia. El parámetro más importante para la supervivencia es alcanzar la resección completa; con operación el pronóstico es del 82% de supervivencia a siete años, 70% con resección incompleta y 26% en los que sólo se realiza biopsia. La cirugía citoreductora es una posibilidad controvertida.

b) *Radioterapia:* es habitual recomendar radioterapia después de la resección quirúrgica, haya sido completa o no, en especial para los pacientes en etapas III y IVa, los ensayos clínicos retrospectivos muestran una mejor supervivencia cuando se agrega la radioterapia posoperatoria. Cuando el tumor es inoperable (etapas III y IV, con obstrucción de la vena cava, complicación pleural, infiltración a grandes vasos y conducto torácico) se ha demostrado un control local de la enfermedad entre 60 y 90% de los pacientes con tumor microscópico residual, después de la biopsia o intento de resección.

c) *Quimioterapia:* sólo algunos ensayos clínicos de fase II han evaluado la función de la quimioterapia en un número apropiado de pacientes; sin embargo, se ha observado que la quimioterapia de combinación produce remisiones parciales y completas, algunas de estas últimas se han confirmado patológicamente en intervenciones quirúrgicas posteriores. En una serie de 30 pacientes con tumores en etapa IV, el régimen PAC (cisplatino, doxorubicina, ciclofosfárida) logró una tasa de respuesta del 50%, incluso tres remisiones completas. La duración media de respuesta fue a 12 meses y la supervivencia a cinco años, del 32%.

Pronóstico

Aunque siempre se ha considerado la miastenia como un factor de mal pronóstico, en la actualidad existe un porcentaje de supervivencia que se menciona en el cuadro 3.

Cuadro 3. Supervivencia en pacientes con miastenia gravis

	5 años (%)	7 años (%)
Estadio 1	89-95	78-90
Estadio 2	70-80	21-80
Estadio 3	50-60	30-40

Carcinoma tímico

Es una neoplasia muy rara que representa menos del 10% de las neoplasias del tórax. En algunos carcinomas tímicos se ha descrito una traslocación cromosómica t(15:19), con características histológicas que indican malignidad. Su comportamiento es sumamente invasivo y su pronóstico malo. Desde el punto de vista clínico, manifiesta invasión local y diseminación a distancia, principalmente en los indiferenciados.

El tratamiento es multidisciplinario, la resección quirúrgica se realiza en pocos casos ya que en la mayoría existe metástasis. La radioterapia está indicada para todos los pacientes, aún en los que se presume la resección completa. La utilidad de la quimioterapia no está definida y en la actualidad se discute el valor de la quimioterapia neoadyuvante.¹⁰

Carcinoma tímico

Es extremadamente raro y en la literatura sólo se tiene el reporte de 200 casos, con predominio del sexo masculino. El origen es neuroendocrino con características de captación de precursores aminados y descarboxilados, muy agresivo con diseminación local y a los ganglios regionales.

Con frecuencia, se asocia con los síndromes sistémicos, principalmente el de Cushing, el tratamiento es quirúrgico con alta probabilidad de recidiva, si es irreseccable se utiliza radioterapia, intervención quirúrgica citoreductora; la última tiene un papel limitado.

Tumores de células germinales

Los tumores de células germinales (teratomas, seminomas y no seminomatosos) son un grupo heterogéneo de neoplasias malignas, el sitio más frecuente de estos tumores es el anterosuperior.

Los teratomas maduros representan aproximadamente entre 60 y 70% de los tumores de células germinales en el mediastino, ocurren con frecuencia en niños y adultos jóvenes, son habitualmente silenciosos, pero a largo plazo provocan compresión, disnea, tos y dolor; la eliminación de pelos en la expectoración (tricoptisis) es un signo patognomónico de rotura del teratoma en un bronquio pulmonar. En 26% de las radiografías de tórax se encuentran calcificaciones y en la tomografía axial computada se observan múltiples lóbulos quísticos de diferente densidad. El tratamiento es quirúrgico.

Los seminomas representan 40% de los tumores malignos en el mediastino, afectan a individuos entre la cuarta y quinta década de la vida; cerca del 10% de los seminomas puros tienen elevación de beta-hGC pero nunca de la AFP. Las calcificaciones son raras y su tratamiento es controvertido. Cuando son pequeños se extirpan y se aplica radioterapia; y cuando el tumor es grande y avanzado se inicia con quimioterapia y con resección quirúrgica si existe remanente residual, la supervivencia a cinco años es entre 60 y 80%.^{11,12}

Cuadro 4. Tumores no seminomatosos

- Tumor del seno endodérmico: es un tumor mixto de gran malignidad sensible al marcador tumoral (AFP).
- Coriocarcinoma: sus principales características son ser extremadamente raro en esta localización y sensible a beta-hGC y con ginecomastia secundaria.
- Carcinoma embrionario: tumor mixto con marcadores elevados que provoca metástasis histológicas diferentes.

Los tumores no seminomatosos se incluyen en el cuadro 4. En adultos jóvenes predominan los marcadores LDH, AFP y beta-hGC que por lo común son positivos en series de pacientes con tumores de células germinales extragonadales. En 71% se elevó la AFP, 54% la beta-hGC. Desde el punto de vista radiológico son tumores grandes e irregulares con extensión central, áreas de necrosis o hemorrágicas, invasión de las estructuras vecinas que incluyen la pared torácica, los ganglios linfáticos y la pleura o el pericardio, que originan derrames.

Linfomas

Tanto los linfomas como la enfermedad de Hodgkin representan, en conjunto, el 25% de los tumores del mediastino y ocupan el segundo lugar en frecuencia de lesiones del mediastino anterior.

Los síntomas principales son: compresión de la vena cava, dolor torácico y disnea, síntomas B (fiebre, diaforesis, pérdida de peso, prurito). Los tipos más frecuentes son:

1. Esclerosis nodular
2. Linfoma de células B primario del mediastino
3. Linfoma linfoblástico T con leucemias

Un estudio con buena aproximación diagnóstica es la radiografía simple, donde el aspecto nodular del contorno es muy característico, la tomografía axial computada e imagen de resonancia magnética aportan una mayor información para el diagnóstico y extensión del tumor. El tratamiento depende del tipo histológico y del índice pronóstico internacional.

Tumores del mediastino posterior

El 25% de los tumores del mediastino abarcan el compartimiento posterior y son principalmente de estirpe neurógena. Se clasifican según su histología y su malignidad, los ganglioneuromas y los neuroblastomas son, por lo común, tumores pediátricos, mientras que el resto de los tumores suelen aparecer en la edad adulta.

En general son asintomáticos, cuando hay síntomas, el más frecuente es el dolor y aparece en 20% de los pacientes. Por la situación anatómica del mediastino posterior es raro que curse con disnea, disfagia, etc., como en los tumores del mediastino anterior.^{13,14}

El diagnóstico clínico es complejo por falta de paralelismo entre el tumor y sus síntomas; sin embargo, la radiografía muestra un ensanchamiento mediastinal posterior en la placa lateral de tórax. La tomografía axial computada y la imagen de resonancia magnética son muy útiles en el diagnóstico y estudio de la extensión tumoral (cuadro 5).

Tumores cardíacos

Los tumores cardíacos primarios son muy raros, su incidencia es de 1 por cada 10,000 habitantes. Deben tenerse en cuenta como diagnóstico diferencial en las enfermedades del mediastino.

Mixomas

Representan más de 50% de los tumores primarios del corazón, con mayor incidencia en el sexo femenino y más frecuencia entre la tercera y cuarta décadas de la vida, 80%

es tumor único en la aurícula izquierda y macroscópicamente se visualiza como una tumoración pedunculada.¹⁵

Cuadro 5. Tumores del mediastino posterior

Neurinoma	Tumor benigno de crecimiento lento, originado de un nervio raquídeo, por lo común asintomático durante largo tiempo y asociado con frecuencia a la enfermedad de Von Recklinghausen. El tratamiento es quirúrgico y su pronóstico es muy bueno.
Schwannoma maligno	Tumor maligno de crecimiento lento, evoluciona a partir de un nervio periférico o neurofibroma. Es agresivo, con infiltración a estructuras vecinas, con supervivencia a cinco años del 75%, si se vincula con neurofibromatosis es del 15-30%.
Neuroblastoma	Procedente de ganglios del sistema nervioso simpático, es frecuente en niños. En los adultos es raro, se acompaña de secreción de catecolaminas. Su diagnóstico es mediante la excreción de ácido vanilmandélico, su tratamiento es multidisciplinario.
Paraganglioma	Heredo-familiares y producen un cuadro típico de crisis hipertensivas por hiperproducción de catecolaminas, su tratamiento es quirúrgico.

Rabdomioma

Son tumores frecuentes en la edad pediátrica con esclerosis tuberosa, derivan del músculo cardíaco y, aunque desde el punto de vista histológico son benignos, su pronóstico es malo, con una supervivencia de cinco años del 15%.^{16,17}

Angiosarcoma

Son los más frecuentes. El 80% se asientan en cavidades derechas y tienen mayor incidencia en varones. Desde el punto de vista clínico se distingue por obstrucción intracardiaca, embolia (común en los mixomas auriculares, que simulan un cuadro de endocarditis infecciosa) y síndrome constitucional.

Las manifestaciones cardíacas la condiciona el tamaño, localización y movilidad del tumor. El diagnóstico es complejo ya que la clínica no arroja muchos datos para sospechar un tumor intracardiaco, la radiografía y la tomografía axial computada no aportan muchos datos, la ecocardiografía transtorácica permite detectar tumores desde 0.5 cm de tamaño.

El tratamiento de los tumores benignos es la extirpación quirúrgica y en los tumores malignos el tratamiento es paliativo con radioterapia y quimioterapia.¹⁸⁻²⁰

REFERENCIAS

- Shipp MA, Mauch PM, Harris NL. Non-Hodgkin's lymphomas. In: DeVita VT, Hellman S, Rosenberg SA, editors. Cancer: principles and practice of oncology. 5th ed. Philadelphia: Lippincott-Raven, 1997;pp:2165-220.
- Shikano T, Arioka H, Kobayashi RK, et al. Acute lymphoblastic leukemia and non-Hodgkin's lymphoma with mediastinal masses: a study of 23 children; different disorders or different stages? *Leuk Lymphoma* 1994;13:161-7.
- Khoury MB, Godwin JD, Halvorsen R, et al. Role of chest CT in non-Hodgkin lymphoma. *Radiology* 1986;158:659-62.
- Weinstein HJ, Tarbell NJ. Leukemias and lymphomas of childhood. In: DeVita VT, Hellman S, Rosenberg SA, editors. Cancer: principles and practice of oncology. 5th ed. Philadelphia: Lippincott-Raven, 1997;pp:2145-65.
- Snyder ME, Luck SR, Hernandez R, et al. Diagnostic dilemmas of mediastinal cysts. *J Pediatr Surg* 1985;20:810-5.
- Srivellia S, Ford WB, Zikria EA, et al. Foregut cysts of the mediastinum. *J Thorac Cardiovasc Surg* 1985;90:776-82.
- Salyer DC, Salyer WR, Eggleston JC. Benign developmental cysts of the mediastinum. *Arch Pathol Lab Med* 1977;101:136-9.
- Reed JC, Sobonya RE. Morphologic analysis of foregut cysts in the thorax. *Am J Roentgenol* 1974;120:851-60.
- Kirwan WO, Walbaum PR, McCormack RJM. Cystic intrathoracic derivatives of the foregut and their complications. *Thorax* 1973;28:424-8.
- Dilorenzo M, Colin PP, Vaillancourt R, et al. Bronchogenic cysts. *J Pediatr Surg* 1989;24:988-91.
- Fallon M, Gordon RG, Lendrum AC. Mediastinal cysts of foregut origin associated with vertebral abnormalities. *Br J Surg* 1954;41:520-33.
- St-Georges R, Deslauriers J, Duranceau A, et al. Clinical spectrum of bronchogenic cysts of the mediastinum and lung in the adult. *Ann Thorac Surg* 1991;52:6-13.
- Ramenofsky ML, Leape LL, McCauley RGK. Bronchogenic cyst. *J Pediatr Surg* 1979;14:219-24.
- Coselli MP, de Ipolyi P, Bloss RS, et al. Bronchogenic cysts above and below the diaphragm: report of eight cases. *Ann Thorac Surg* 1987;44:491-4.
- O'Neill JA. Foregut duplications. In: Falls JC, Filler RM, Lemoine G, editors. Current topics in general thoracic surgery: an international series. New York: Elsevier, 1991;pp:121-3.
- Abell MR. Mediastinal cysts. *Arch Pathol* 1956;61:360-79.
- Wychulis AR, Payne WS, Clagett OT, et al. Surgical treatment of mediastinal tumors. *J Thorac Cardiovasc Surg* 1972;62:379-91.
- Azarow KS, Pearl RH, Zurcher R, et al. Primary mediastinal masses. *J Thorac Cardiovasc Surg* 1993;106:67-72.
- Davidson KG, Walbaum PR, McCormack RJM. Intrathoracic neural tumors. *Thorax* 1978;33:359-67.
- Reed JC, Kagan-Hallett K, Feigin DS. Neural tumors of the thorax: subject review from the AFIP. *Radiology* 1978;126:9-17.