



**UNIVERSIDAD NACIONAL AUTONOMA
DE MEXICO**

**FACULTAD DE ESTUDIOS SUPERIORES
IZTACALA**

DIVISIÓN DE ESTUDIOS DE INVESTIGACIÓN Y POSGRADO
CLÍNICA DE ORTODONCIA NAUCALPAN

**DISTORSIÓN ENTRE EL TAMAÑO DENTAL EN LA
RADIOGRAFÍA PERIAPICAL Y PANORÁMICA EN
COMPARACIÓN CON EL DIENTE EXTRAIDO Y
SU IMPORTANCIA EN ORTODONCIA.**

T E S I S

QUE PARA OBTENER EL GRADO DE ESPECIALISTA
EN ORTODONCIA

P R E S E N T A

JORGE ADOLFO RAMIREZ RAMOS

ASESOR: CD PATRICIA DETTMER MENDOZA



TLALNEPANTLA, EDO. DE MÉXICO

2009



Universidad Nacional
Autónoma de México

Dirección General de Bibliotecas de la UNAM

Biblioteca Central



UNAM – Dirección General de Bibliotecas
Tesis Digitales
Restricciones de uso

DERECHOS RESERVADOS ©
PROHIBIDA SU REPRODUCCIÓN TOTAL O PARCIAL

Todo el material contenido en esta tesis esta protegido por la Ley Federal del Derecho de Autor (LFDA) de los Estados Unidos Mexicanos (México).

El uso de imágenes, fragmentos de videos, y demás material que sea objeto de protección de los derechos de autor, será exclusivamente para fines educativos e informativos y deberá citar la fuente donde la obtuvo mencionando el autor o autores. Cualquier uso distinto como el lucro, reproducción, edición o modificación, será perseguido y sancionado por el respectivo titular de los Derechos de Autor.

INDICE

INTRODUCCIÓN.....	3
OBJETIVOS.....	4
PREGUNTAS.....	4
JUSTIFICACIÓN.....	4
HIPÓTESIS.....	5
MATERIAL Y MÉTODO.....	5
DEFINICIÓN DE VARIABLES.....	5
CAPÍTULO I ANTECEDENTES HISTÓRICOS.....	6
I.1 RESEÑA HISTÓRICA DE LA RADIOLOGIA DENTAL.....	8
1.2 RESUMEN CRONOLÓGICO.....	9
CAPÍTULO II RADIOGRAFÍA PERIAPICAL.....	10
2.1 PELÍCULA INTRAORAL.....	10
2.2 PORTAPLACAS.....	12
2.3 TÉCNICA DE BISECTRIZ CON CONO LARGO.....	12
2.4 PRINCIPIOS BÁSICOS.....	13
2.5 TÉCNICA DE PARALELAJE.....	14
CAPÍTULO III RADIOGRAFÍA PANORÁMICA (ORTOPANTOMOGRFÍA).....	15
3.1 ANTECEDENTES HISTÓRICOS.....	15
3.2 OTROS DATOS.....	23
3.3 USOS DE LA RADIOGRAFÍA PANORÁMICA.....	23
3.4 TÉCNICA DE LA ORTOPANTOMOGRFÍA.....	27
3.5 PROCEDIMIENTO CINEMÁTICOS.....	27
3.6 VENTAJAS DE LA RADIOGRAFÍA PANORÁMICA.....	31
3.7 DESVENTAJAS.....	31
CAPÍTULO IV RADIOGRAFÍA PANORÁMICA VS RADIOGRAFÍA PERIAPICAL.....	34
CAPÍTULO V DIMENSIONES DENTALES PROMEDIO DE LOS PREMOLARES	38
6.1 PRINCIPIOS DE FISICA APLICADOS AL MOVIMIENTO DENTAL EL CENTRO DE MASA.....	39
6.2 LA RESORCIÓN RADICULAR.....	41

6.3 EL ANCLAJE.....	43
6.4 LA FUERZA APLICADA.....	43
6.5 FUERZA ÓPTIMA DE ACUERDO AL TAMAÑO RADICULAR.....	45
6.6 FUERZAS DIFERENCIALES.....	48
RESULTADOS.....	50
ANÁLISIS DE VARIANZA.....	54
DISCUSIÓN.....	55
CONCLUSIONES.....	56
BIBLIOGRAFÍA.....	57

INTRODUCCIÓN.

El estudio periapical es útil para cualquier diagnóstico. De él puede conocerse la secuencia de erupción, ausencia congénita de dientes, dientes retenidos, anormalidades, dientes supernumerarios, progreso en el desarrollo dentario, etc. Este estudio (o una radiografía panorámica) es una parte esencial del registro permanente de cualquier caso a ser tratado ortodónticamente, porque define el estado casi exacto de cada diente antes de la terapia.

En las radiografías panorámicas se pueden visualizar las, ambos maxilares y ambas articulaciones temporomandibulares, estudiar el estado de desarrollo relativo a los dientes y la reabsorción progresiva en los dientes primarios así como descubrir lesiones patológicas. Tal como se toma comúnmente la radiografía panorámica muestra agrandamiento diferencial.⁽¹³⁾

CAPÍTULO I

ANTECEDENTES HISTÓRICOS.

Suele decirse que el descubrimiento de los rayos X, como otros muchos avances de la ciencia se produjeron de manera casual, y en cierto modo es así. Wilhelm Conrad Roentgen (1845-1923), estudiaba el comportamiento de los electrones emitidos por un tubo de Crookes, (llamado así en honor a su inventor, el químico y físico británico William Crookes) que es una especie de ampolla de cristal cerrada casi totalmente al vacío que produce una serie de relámpagos violáceos. Un día, descubrió que estos destellos eran capaces de iluminar unos frascos de sales de bario colocados en el mismo laboratorio; lo extraordinario era que el tubo estaba envuelto en papel negro y entre él y los frascos había varias planchas de madera y unos gruesos libros.



Wilhelm Conrad Roentgen

Aquellas radiaciones habían atravesado todos los obstáculos como por arte de magia Así decidió patentar su revolucionario invento: LOS RAYOS X, por cierto, él eligió éste nombre porque no tenía idea de la naturaleza exacta de lo que acaba de descubrir.

Al primitivo tubo de Crookes luego lo sustituyó el llamado tubo de Coolidge en el que el vacío es total. Dentro de él los electrones liberados por un cátodo golpean contra un obstáculo que puede ser una placa de tungsteno y producen una temperatura de varios millones de grados además de la radiación

Sin embargo, se informó que el profesor Wilhelm Koenig en Frankfurt, realizó catorce radiografías dentales en febrero de 1896, y que en el mismo mes, el doctor Otto Walkoff le pidió a su colega y amigo Fritdrich Gsel, un profesor de Química y Física, le tomara una radiografía de sus molares.

En Francia la fosforescencia había sido estudiada con entusiasmo por Alexandre-Edmond Becquerel, un científico fallecido 5 años antes del descubrimiento de Roentgen, y cuyo hijo Henri estaba presente en la academia durante el anuncio de este descubrimiento. Henri Becquerel, quien contaba con un doctorado en la Universidad de Sorbona, y era director del Museo de Historia Natural en París

Al escuchar las noticias de los rayos X, decidió investigar de inmediato si los cuerpos fosforescentes emitirán rayos similares. Su idea era averiguar si la fosforescencia de tubo de rayos catódicos de Roentgen sería la fuente emisora de rayos X. En la sesión siguiente de la academia Becquerel ya tenía resultados que presentar. Usando sales cristalinas de uranio, que se sabía poseían propiedades fosforescentes, dispuestas con laminillas para formar una capa delgada y transparente, se envuelve una capa fotográfica con hojas de papel negro muy gruesas de modo que la capa no se vea por una exposición de sol durante el día. Se pone sobre la hoja de papel en el exterior, una placa de la sustancia fosforescente y se expone durante un día. Se pone sobre la hoja de papel, en el exterior, una placa de sustancia fosforescente y se expone al sol varias horas. Se debe concluir de estos experimentos, que las sustancias fosforescentes en cuestión emiten radiaciones que atraviesan el papel opaco a la luz y reducen las sales de la plata. Pasada una semana después concluyó el segundo reporte a la Academia, proponiendo “Una hipótesis que se presenta de manera natural al espíritu sería suponer que estas radiaciones, cuyos efectos tiene gran analogía con los efectos producidos por las radiaciones estudiadas por los Sres. Lenard y Roentgen, serían radiaciones invisibles emitidas por fosforescencia”

Becquerel había descubierto la radioactividad, pero su explicación estaba incorrecta.

Edmund Kells (1899) un cirujano dentista de Nueva Orleans, fue el primero en verificar si un conducto radicular había sido obturado y el que tomó la primera radiografía dental en los Estados Unidos, logrando disminuir el tiempo de exposición. No quiso experimentar en ningún colaborador haciéndolo en él mismo, por lo que perdió una mano. Siguió tratando de mejorar el tiempo de exposición llegando así a perder la otra mano y después se suicidó.

Durante decenios se practicó la radiografía en forma desordenada y sin medidas de seguridad. En el curso de los primeros años de experiencia, los numerosos radiólogos perdieron sus manos por ello, lo que demostró los efectos perversos de la radiación.

I.1 RESEÑA HISTÓRICA DE LA RADIOLOGÍA DENTAL.

14 días después de que Roentgen anunciara su descubrimiento, el Dr. Otto *Walkhoff* de Braunschweig, Alemania, realizó la primera radiografía dental. Su tiempo de exposición fue de 23 minutos.

El Dr. *Edmund Kells*, tomó la primera radiografía intraoral ; fue el primer dentista que utilizó la radiografía para procedimientos Odontológicos. En los incipientes días de la radiografía dental era difícil lograr exposiciones para reproducir los detalles y que fueran uniformes debido a la variedad de gases contenidos dentro del tubo. La práctica recomendada por Kells era colocar la mano del operador entre el tubo y el fluoroscopio, para poner el tiempo de exposición cada vez que se usara el aparato. La práctica daría por resultado la aparición de lesiones malignas.

William Herbert Rollins inventó la primera unidad de rayos X para uso dental en 1896.

William D. Coolidge, un empleado de la compañía General Electric, en el año de 1913, fue el descubridor del tubo de tungsteno al alto vacío con energía estable y reproducible. En los primeros días de radiología dental, todas las películas intraorales eran envueltas a mano por el operador o asistente. La compañía *Eastman Kodak* fabricó películas intraorales con envoltura en el año de 1913. Entonces fue fabricado el primer aparato para uso dental de rayos X por la compañía Americana de Aparatos de Rayos X, con motivos comerciales.

Se le conoce como el padre de la radiología dental moderna al Dr. *F. Gordon Fitzgerald*. Éste logró el desarrollo de la técnica de paralelismo del cono largo.

El Dr. Howard Riley Raper de Indianápolis, Indiana, en 1924, inventó la película de aleta mordible, y escribió el primer libro de texto de radiología dental.

El tubo que inventó Coolidge en 1913, tuvo aplicación hasta 1923 cuando se colocó en el interior de una versión miniatura del tubo de la cabeza del aparato de rayos X, inmersa en aceite. Este fue el precursor de todos los modernos aparatos dentales de rayos X. Se fabricó por la Corporación de Rayos X Victor de Chicago, que se convertiría en la Corporación de Rayos X General Electric.

1.2 RESUMEN CRONOLÓGICO.

1895. Descubrimiento de los Rayos X.	W.C Roentgen.
1896 Primera radiología dental	O. Walkhoff.
1896 Primera radiografía dental en USA (en cráneo)	W.J.Morton.
1896 Primera radiología dental en los Estados Unidos (en paciente)	C. E. Kells.
1901 Primer documento sobre los peligros de los rayos X	W. H. Rollins.
1904 Presentación de la técnica de bisectriz	W. A. Price.
1913 Primeras películas dentales preenvueltas	Eastman Kodak
1913 Primer tubo de los rayos X.	W. D. Coolidge.
1920 Primer paquete de película hecho a máquina	Eastman Kodak
1923 Primer aparato dental de rayos X	Victor X-Ray Corporation
1925 Primer texto de radiología dental.	H. R. Raper.
1925 Presentación de la técnica de aleta mordible	H. R. Raper
1947 Presentación de la técnica de Paralelismo con cono largo	F.G Fitzgerald
1957 Primer aparato dental de rayos X de kilovoltaje variable.	General Electric.

CAPÍTULO II

RADIOGRAFÍA PERIAPICAL.

Las unidades radiológicas dentales deben operar con 70 kv por lo menos, hasta 90kv. Cuanto menor sea el kilovoltaje, mayor será la dosis sobre la piel del paciente. Las unidades deben tener una filtración equivalente a 2,5 mm de aluminio para eliminar las radiaciones de baja energía antes de ser absorbidas por el paciente. La colimación también reduce el nivel de exposición. Esto consiste en la disminución del tamaño del haz de rayos X por medio de un diafragma de plomo para que el haz no sea de mas de 7 cm. (1)

Los tipos de conos largos son de 30-40cm de longitud de manera que la distancia sea mayor entre fuente y película. Los tipos de cono de 20cm (cortos) producen mayor divergencia de rayos X y más exposición del paciente. Los conos en punta ya no deben utilizarse por la cantidad de radiación dispersa que generan. La distancia foco objeto debe ser la mayor posible y la objeto película menor, para así obtener una sombra con mayor nitidez. Existen 4 factores que pueden influir en la técnica radiológica: el kilo voltaje (kv) que ofrece la calidad de la radiografía o poder de penetración de los rayos; el mili amperaje o cantidad de rayos x emitidos (mA); el tiempo de exposición y la distancia al foco que será la menor posible.(1)

2.1 PELÍCULA INTRAORAL.

En todas las técnicas intraorales, las películas son prácticamente las mismas. El paquete consta de una cubierta de plástico resistente al agua, papel negro por cada lado, una hoja delgada de plomo atrás de la película y la película.(1)

El papel negro evita que entre luz al paquete, y la hoja de plomo previene la exposición innecesaria de los tejidos más allá de la película y atrás de la pantalla (1)



PELÍCULA PERIAPICAL

Lo ideal es que la parte que se radiografía se coloque en el mismo plano que la película, sin embargo en la boca con frecuencia es difícil colocar la película en el mismo plano con los dientes que se piensa radiografiar. Hay 2 enfoques para el problema de obtener resultados adecuados y evitar el distorsiones, uno es la técnica del ángulo bisector que acepta la diferencia de orientación entre el eje del diente y el de la película e intenta compensarlo mediante la angulación del haz de rayos X, otro la técnica de paralelas, que emplea sostenedores especiales para mantener la película paralela al diente.(2)

Por lo común, se asocia la técnica de bisectriz con los equipos que cuentan con conos cortos que proporcionan un blanco a 20cm de la piel, mientras que la técnica paralela se asocia a conos largos que requieren 40cm del blanco a la piel.(2)




2.2 PORTAPLACAS

Los portaplacas son dispositivos que dirigen el haz de rayos X perpendicular a la película reduciendo la distorsión y de ésta manera se consigue una imagen más exacta. Con estos dispositivos el paciente no tiene que sujetar la placa con sus dedos y se reduce la posibilidad de defectos en la placa. Gracias al portaplacas se consigue una mayor calidad diagnóstica y se puede reproducir el ángulo de las radiografías en consultas posteriores. Además facilita la colocación de las limas endodónticas en el portaplacas, retirando o no el arco pero no la grapa. El Rinn EndoRay permite obtener

radiografías en paralelo en presencia de los instrumentos manuales empleados en endodoncia.

Consta de dos partes el cuerpo (o portaplacas) y el mango. Se coloca el portaplacas sobre el diente y se le pide al paciente que lo muerda ligeramente. Posteriormente se fija el mango al cuerpo para que el odontólogo pueda centrar la placa sobre el haz de rayos X. Los modelos más recientes incluyen un anillo de centrado

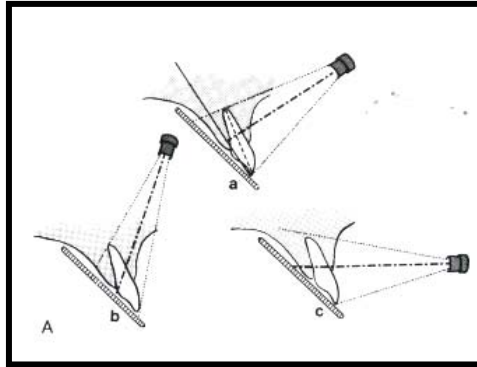


ENDORAY

2.3 TÉCNICA DE BISECTRIZ CON CONO LARGO.

La distancia del foco a la película es de 20cm aproximadamente. La película se coloca con uno de los bordes al mismo nivel que la superficie oclusal o incisal del diente, y entonces se lleva a la posición mas paralela al diente que permitan los tejidos en la boca. Por lo común, el eje de la película está paralelo al diente en caso de los molares inferiores, pero en todos los demás lugares principalmente en la región anterosuperior, puede haber un ángulo grande entre el eje del diente y el de la película. Cuando ni diente ni película están en el mismo lugar, debe dirigirse el haz de rayos X en ángulo recto en el plano que bisecta el ángulo entre el diente y la película.(1)

Se puede advertir que si el haz de rayos X hace un ángulo recto con el diente, la sombra que este proyecta en la película se alarga y su vértice quizá no aparezca en ella, la cual entonces, no tendrá valor diagnóstico. Si se toma la película con el rayo central en ángulo recto con la película el diente aparece acortado.(1)



TÉCNICA DE LA BISECTRIZ

La cuidadosa visualización del ángulo que se forma entre el diente y la película así como la colocación del tubo de rayos X, debe ser tal que el rayo central haga ángulo recto con el plano de esta bisección, resultando en una imagen donde la distorsión es mínima y donde el diente aparece casi con su longitud real.(2)

2.4 PRINCIPIOS BÁSICOS.

1. Posición de la cabeza del paciente:

Plano sagital vertical

Plano oclusal horizontal: se logra inclinando la cabeza hacia atrás por los dientes de la mandíbula y hacia delante para el maxilar superior.

2. Posición del tubo:

Angulación horizontal: el rayo se dirige en ángulo recto hacia la línea del diente. Esto asegura la visualización de puntos de contacto

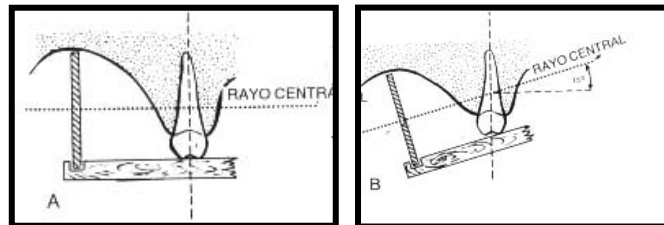
Angulación vertical: para maxilar el ángulo es hacia abajo, para mandíbula hacia arriba u horizontal. El rayo se dirige a la bisectriz de los ángulos formados por la película y eje longitudinal del diente. Si la angulación del rayo con respecto a la horizontal es muy pequeña, la angulación estará elongada, lo cual es un error frecuente, si es demasiado corta la imagen se acorta.

3. Posición de la película:

Para anteriores se coloca paralela al eje longitudinal del diente; en posteriores horizontal. Por lo general, para un estudio radiológico completo (excepto de aleta mordible) se requieren 16 películas.(1)

2.5 TÉCNICA DE PARALELAJE

Es mejor obtener una representación de la relación anatómica de los dientes con los tejidos que lo rodean cuando al tomar una radiografía se sostiene la película paralela al eje mayor del diente. De hecho, la película esta paralela al diente en la región molar inferior cuando se emplea la técnica de bisectriz, pero en otras partes bucales es menos fácil colocar la película y mantenerla paralela al eje mayor del diente. Se han desarrollado sostenedores especiales para facilitar la colocación de la película, que si se emplean correctamente, se garantiza que la película se mantenga paralela al diente, pero existe la desventaja de que excepto en la región molar inferior se debe sostener la película alejada del diente. Esto presenta 2 problemas muy reales. En primer lugar, mientras mayor sea la distancia entre la película y el diente, mas deficiente será la definición de la imagen en la radiografía. En segundo lugar, cuando el área focal a la distancia del objeto es pequeña, la imagen aumenta mucho de tamaño cuando la película se aleja del diente. Ambas desventajas pueden reducirse al mínimo si se utiliza un área focal más grande para la distancia del objeto lo cual puede lograrse con un equipo de cono largo.(2)



TÉCNICA DEL PARALELAJE

En un paladar o piso de boca poco profundos donde no es posible paralelizar en forma completa es permisible que el rayo incida a 15° del ángulo vertical. Esta técnica a pesar de su eficacia carece de popularidad en comparación con la de bisectriz (1)

CAPÍTULO III

RADIOGRAFÍA PANORÁMICA

(ORTOPANTOMOGRAFÍA)

3.1 ANTECEDENTES HISTÓRICOS

Es difícil, sino imposible obtener información diagnóstica adecuada solo de la serie de películas intrabucales; los terceros molares impactados, las fracturas mandibulares y lesiones grandes en la parte posterior de la mandíbula no siempre se observan bien en las películas intrabucales. En estos casos la película de elección es la panorámica. Esta radiografía permite al profesional dental un área basta de la maxila y la mandíbula en una sola película

Con el advenimiento de la tomografía como uno de los métodos utilizados en los exámenes radiográficos, una nueva línea de investigación apareció en el campo de la radiología médica principalmente en los trabajos de Bocage en 1921.

En radiología odontológica, el empleo de los principios de la tomografía solo fueron desarrollados a partir de los trabajos de Paatero en 1952, en los que la aplicación de estos principios tomográficos iniciaron un nuevo tipo de exámenes radiográficos llamados exámenes pantomográficos.

La panoramagrafía, método práctico que permite el examen radiográfico de toda la región dentoalveolar y de las estructuras adyacentes de interés en una única película, ha sido objeto de investigaciones hace más de 25 años.

En 1948 el Dr. Ott odontólogo de Berna idealizó el prototipo de un pequeño tubo de rayos X que sería colocado dentro de la cavidad bucal, y como fuente de radiación, sensibilizaría la película que fuera de la cavidad bucal acompañaría las curvaturas del arco superior e inferior, obteniendo así la imagen total de los dientes en un solo examen radiográfico.

En 1949 el Profesor Yrjo V. Paatero de Helsinki, Finlandia, publicó el resultado de sus experiencias y llamó a su método Pantomografía (la contracción de las palabras panorámica y tomografía)

En 1952, Paatero describe su método fotopantomográfico, que se basa primeramente en su invento anterior (radiografía pantomográfica), que posibilita la reproducción radiográfica en películas comunes de superficie curvas proyectadas sobre un plano.(7)

En 1952, Nelsen y Kumpuña describen el método determinado como radiografía panorámica, citando los elementos básicos del aparato con sus probables aplicaciones y limitaciones.

En 1953, se lanza en el 7º congreso Internacional de Radiografía en Copenhague, el aparato Panoramix, construido por una compañía suiza y basada en los estudios de Ott.

En 1954, Paatero relata su estudio científico y experimental en la aplicabilidad de la estereoscopia en radiografía panorámica.

En 1957, Paatero ya se preocupó por la protección del paciente al tomar la radiografía panorámica haciendo un estudio sobre el medio de protección del paciente frente a las radiaciones.(7)

En 1960, Blackman revive la evolución de las radiografías panorámicas presentando los recientes adelantos y haciendo comentarios técnicos con respecto al aparato Pan-Oral con tubo Panoramix.

En 1961, Kumpala realiza un análisis del estado actual de las radiografías panorámicas, mostrando su evolución y haciendo una evaluación de las técnicas existentes.(7)

En 1961, Paatero presenta una evolución de los procesos radiográficos pantomográficos desde los aparatos que funcionaban con un centro de rotación hasta los presentes, cuando estos presentaban 3 centros de rotación como los ortopantomógrafos.

En 1962, Jung hace un análisis de los métodos radiográficos panorámicos de los dientes y maxilares según el funcionamiento y la aplicación en las distintas especialidades odontológicas.

En 1963, Jung hace comentarios con respecto a sus experiencias con los métodos radiográficos panorámicos y en particular de los aparatos Panoramix y Panorex.

En 1963, Mitchel y Richmond analizan las radiografías panorámicas según la clínica odontológica presentando los resultados y discutiendo su valor práctico en la odontología

En 1964, Tammislao utiliza la radiografía panorámica para el examen de la ATM, sugiriendo un nuevo método para el registro de esta proyección axial en el Ortopantomógrafo.(7)

En 1964, Tammislaio extrapola la técnica panorámica utilizándola en el examen de los senos paranasales y presenta los resultados clínicos obtenidos.(7)

En 1965, Jung verifica que la dosis gonadal resultante del examen radiográfico panorámico de los dientes es mucho menor que las dosis resultantes de los exámenes radiográficos intrabucales convencionales.

En 1966, Updergrave resalta el valor de la radiografía panorámica en el diagnóstico odontológico.

En 1967, Philipse analiza detalladamente los principios y el funcionamiento del ortopantomógrafo observando también la imagen que este obtiene, la dosis absorbida por el paciente, sus ventajas y limitaciones.

En 1967, Guzmán analiza detalladamente los principios y funcionamiento del panoramix, y hace también una evaluación sobre los resultados radiográficos obtenidos, dosis de la radiación en el paciente, sus ventajas y limitaciones.

En 1967, Thorpe hace un análisis general de las radiografías panorámicas con referencia a su aplicación en las diversas especialidades odontológicas.(7)

En 1968, Blackman presenta un informe sobre las estructuras anatómicas visualizadas en el panoramix además de hacer comentarios sobre la exposición radiográfica y la técnica.

En 1968, Laney y Tolman realizan un estudio en el que se exaltan el valor de la radiografía panorámica en los centros médicos, donde, además de dar una visión global del maxilar y de la mandíbula hasta las estructuras adyacentes, es un proceso que se realiza en un menor espacio de tiempo y con menos radiación para el paciente y es de mucho valor en el diagnóstico precoz o en los exámenes de verificación.

En 1968, Stewart y Bieser realizan un estudio radiográfico comparativo entre las radiografía intrabucales convencionales asociadas a las interproximales (aleta mordible) y las radiografías panorámicas asociadas también a las radiografías interproximales.

En 1968, Langland analiza el empleo de la radiografía panorámica particularmente de los ortopantomogramas de la Facultad de Odontología resaltando su valor clínico como ayuda diagnóstica.(7)

En 1970, Haaviko y Mattila utilizaron la radiografía panorámica para evaluar el estadio de erupción de los dientes permanentes.(7)

En 1970, Grondhal realizó un estudio comparativo entre las técnicas radiográficas panorámicas y la serie de radiografías intrabucales, en el diagnóstico de los procesos osteolíticos periapicales.⁽⁷⁾

En 1970, Karmiol resalta el gran valor de la radiografía panorámica en el servicio dentario hospitalario, como suplemento de las técnicas radiográficas intrabucales en las informaciones diagnósticas adicionales y en el planeamiento y registro de la progresión del tratamiento.

En 1970, Johnson presenta un análisis de las radiografías panorámicas de rutina en 2468 pacientes examinados de los cuales un total de 463 presentaron diferentes tipos de lesiones, 645 presentaron incidencias de anomalías dentarias, confirmando, de este modo, la gran validez de la radiografía panorámica como examen de rutina.

En 1971, Manson Hing presenta los detalles técnicos y las aplicaciones clínicas de un nuevo aparato para la obtención de radiografías panorámicas, el GE 3000, representando, de este modo, un adelanto más en la pantomografía dentaria.⁽⁷⁾

En 1971, Woodcock, Propoerzio y Rockville relatan algunos detalles clínicos del aparato de rayos X para radiografía panorámica, tipo Panoramix,

En 1971, Updegrave introduce una modificación en la técnica radiográfica panorámica (Panorex) convencional, que constantemente presenta una imagen distorsionada del cóndilo y del proceso coronoides.

En 1971, Nelson y Rupp en sus estudios dosimétricos termoluminescentes (TLD-100) observaron la distribución de dosis cefálicas de profundidades en diferentes tipos de aparatos Panorex, mostrando la diversidad de resultados de uno para otro aparato, aunque fueran de la misma procedencia.

Mc Mahon, en 1971, presenta un estudio también dosimétrico, en el cual son sometidos a diversas áreas de la cabeza y cuello, después de una radiografía panorámica con el empleo del aparato Panoramix y uno Phantom usando los dosímetros TLD-100 termoluminescentes.⁽⁷⁾

Manson-Hing, en 1971, en excelente trabajo de investigación, estudia varios adelantos conseguidos con la utilización del aparato GE 3000 en la obtención de radiografías pantomográficas.

En 1971, Donley estudia radiografías panorámicas de 997 soldados de la fuerza aérea canadiense y resalta el valor de este tipo de examen para grandes masas poblacionales.

Ando en 1971, estudia la región temporomandibular, utilizando los métodos pantomográficos resaltando los buenos resultados obtenidos con este tipo de examen.⁽⁷⁾

En 1971, Barclay aplica el examen pantomográfico en el estudio de pacientes edéntulos, resaltando el gran valor en este tipo de examen en 100 pacientes estudiados.(7)

Dombrowsky en 1971 sugiere el uso diario en las consultas dentarias de los exámenes pantomográficos.

García Vargas, en 1971, fue uno de los primeros investigadores en preocuparse por el aspecto antomorforadiográfico de las estructuras craneofaciales en las radiografías pantomográficas.

Weissman y Longhurst, en 1972, estudiando los problemas dosimétricos concluyen que un 90% de las radiaciones incidentes durante la toma de una radiografía pantomográfica son absorbidas por diversas estructuras craneofaciales.

En 1972, Ranta, utilizando exámenes pantomográficos realiza un estudio de pacientes jóvenes y con fisuras palatinas y labiales.(7)

Perrelet y García, en 1972, utilizando una solución acuosa de sulfato de bario al 50% y una lámina de plomo de 0.1mm como medio de contraste, idealizan un atlas de estructuras anatómicas, obtenidas en las radiografías pantomográficas en los exámenes convencionales.

Edge, en 1972, realiza trabajos procurando dar una nueva interpretación a los artefactos de técnicas con la utilización de radiografías pantomográficas.

En 1973, Haaviko utilizando radiografías pantomográfica, estudia la reabsorción fisiológica de los dientes deciduos en niños de Helsinki.

Aun en 1973, Haaviko y Mattila estudian radiografía pantomográficas, oclusales y periapicales en las reabsorciones fisiológicas de las raíces deciduas.

Ranta, en 1973, a través de los exámenes pantomográficos, verificas las asimetrías faciales en los pacientes portadores de diferentes tipos de fisuras labiopalatinas.

En 1973, Lyon presenta la radiografía pantomográfica como instrumento de gran valor para destacar procesos patológicos de las cavidades sinusales maxilares.

Forrest, en 1973, también sugiere el examen pantomográfico como rutina en los exámenes diarios de consulta.(7)

Manson-Hing, en 1973, haciendo un estudio comparativo de las técnicas radiográficas, pone en evidencia los exámenes pantomográficos.

En 1973, Fenech, estudia la aplicación de los exámenes pantomográficos en las enfermedades de las glándulas salivales, colocando en realce su valor diagnóstico.(7)

Phillips, en 1973, estudia la apariencia de las lesiones óseas comparándolas a los exámenes periapicales convencionales y pantomográficos.

En 1973, Jung presenta un estudio procurando delimitar las aplicaciones prácticas de los exámenes pantomográficos.(7)

Chiles, en 1973, procura dar una interpretación a las imágenes radiográficas obtenidas a través de los exámenes pantomográficos.

En 1974, Stallard desarrolla un trabajo de investigación enalteciendo los valores de los exámenes pantomográficos.

Torres, en 1974, utilizando los métodos pantomográficos hace un estudio de regiones temporomandibulares procurando determinar el trayecto sagital de la cabeza de la mandíbula a través de exámenes pantomográficos.

Ohba y col., en 1975 estudian la anatomía de los senos maxilares utilizando exámenes pantomográficos.(7)

Schulz y col., en 1975 estudian luxaciones de la ATM utilizando exámenes pantomográficos.

En 1976, Manson-Hing publica la primera obra especializada en pantomografía, donde agota prácticamente todo el fausto referente a este tipo de examen.

Aleonen, en 1976, estudia la estructuras anatómicas de la porción media de la cara utilizando exámenes pantomográficos.

Talari y col., en 1976, estudian la aplicación de los exámenes pantomográficos en la reabsorciones óseas periodontales.

Manson-hinh, en 1976, estudian las posiciones dentarias de japoneses a través de exámenes pantomográficos.(7)

Mc Vaney y col., en 1976, estudian radiológicamente a través de exámenes pantomográficos la presencia de dientes supernumerarios impactados.

García y col., en 1976, hacen un estudio de las limitaciones e indicaciones de los exámenes pantomográficos.

Ogura y col., en 1977, presentan un trabajo de investigación respecto a las posibilidades de obtención de pantomografías, variando la velocidad de los aparatos.

Welander y Wickman, en 1977 y 1978 publican investigaciones, estudiando los factores que influyen en la obtención de la radiografía pantomográfica.

Myers y col., en 1978, verifican que la cantidad de radiación recibida durante el examen pantomográfico en niños es bien menor comparativamente a otros tipos de exámenes radiográficos.(7)

Sakamaki y col., en 1978 procediendo a las mediciones de las dosis absorbidas durante el examen pantomográfico recomienda esta tecnología, resaltando la pequeña cantidad de radiaciones que llega a los órganos nobles.(7)

Wall y col en 1979 también realiza estudios comparativos entre las dosis recibidas por los pacientes durante los exámenes pantomográficos y los exámenes convencionales intrabucales.(7)

Whitcher, en 1980, sugiere el uso del delantal de goma plomado, durante la realización del examen panorámico

Panella, en 1981, realiza investigación para la aplicación del examen pantomográficos en los estudios de la región temporomandibular.

Chilvarquerr y Freitas, en 1983, introducen modificaciones en las técnicas elipsopantomográficas para estudiar la región temporomandibular.(7)

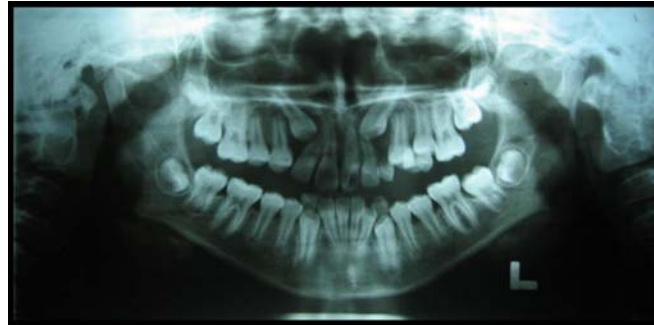
En 1949, Paatero usó una radiografía de sección de cuerpo para una visualización radiográfica de las estructuras craneofaciales . la técnica de la radiografía maxilofacial panorámica ha sido usada extensivamente desde aquel tiempo en los procedimientos de diagnóstico oral, y muchas ventajas y desventajas han sido descritas. Varios investigadores han reportado muchos tipos de distorsión encontrados en radiografías panorámicas, incluyendo distorsiones angulares.

La distorsión en la anchura mesiodistal de los dientes se ha estudiado por medio de la radiografía panorámica; los hallazgos han indicado que diferentes porcentajes de distorsión ocurren en diferentes lugares de la boca. En la mandíbula el mayor grado de distorsión linear ocurre en la región molar y premolar.(7)

Philipp y Hurst estudiaron la relación entre la inclinación del plano oclusal y la distorsión en la radiografía panorámica y concluyeron en la presencia de 3 tipos de distorsión: error de paralelismo entre los dientes, error en la expresión del eje longitudinal al plano de oclusión y errores de elongación. Las 3 formas de distorsión correlacionadas con la inclinación del plano oclusal (11)

La radiografía panorámica es una vista parecida a ala tomografía; produce una curva en la capa seleccionada, que abarca los dientes y alvéolos del maxilar y mandíbula.

Las ventajas de una radiografía panorámica son observar ambos lados del maxilar y mandíbula en una película; son visibles lesiones densas, dientes no erupcionados y fracturas. La película se coloca en posición extrabucal. Las desventajas principales son su distorsión inherente, imágenes fantasma y en especial la falta del detalle para el estudio de lesiones cariosas, enfermedad periodontal, daños óseos pequeños y patrón óseo⁽¹⁾



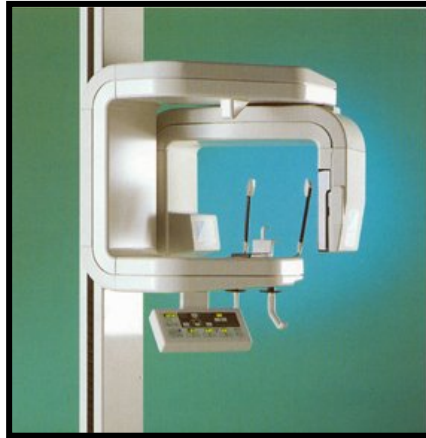
ORTOPANTOMOGRAFÍA

El pantomograma es una radiografía panorámica que se toma con principios tomográficos. El tubo de rayos X se mueve para examinar diferentes partes del objeto.

3.2 OTROS DATOS.

La ortopantomografía se desarrolló a partir de la tomografía y, por tanto, sigue los principios de la técnica de la radiografía por capas.

Poco a poco nació la convicción de que debe ser misión del odontólogo encargarse del tratamiento preventivo de malformaciones y de reconocer alteraciones patológicas en sus primeros estudios. Sin embargo, dado que ningún conjunto de radiografías individuales, por extenso que sea, es capaz de reproducir la situación global del aparato estomatognático en todo su detalle y aún menos su relación con las regiones vecinas, empieza a imponerse ahora paulatinamente la ortopantomografía como base de un examen sistemático que, en su resultado final, no sólo es económico, sino que también conlleva una baja carga radiológica. El odontólogo debe ocuparse tanto de los dientes, como de los maxilares, además de la consulta del paciente y la planificación terapéutica con la ayuda de la radiografía.



3.3 USOS DE LA RADIOGRAFÍA PANORÁMICA

Las ventajas de una radiografía panorámica son observar ambos lados del maxilar y mandibular en una película; son visibles lesiones densas, dientes no erupcionados y fracturas. La película se coloca en posición extrabucal. Las desventajas principales son su distorsión adherente, imágenes fantasma y de manera especial la falta de detalle para el estudio de lesiones cariosas, enfermedad periodontal, daños óseos pequeños y patrón óseo; la vista de articulación temporomandibular aparece distorsionada. No debe usarse como única alternativa para un estudio radiográfico

Actualmente debe establecerse que la realización de ortopantomografías resulta imprescindible en los casos siguientes:

- Para el primer reconocimiento de pacientes nuevos de todas las edades.
- Para el diagnóstico precoz de defectos en el desarrollo de las arcadas dentales (recomendado sobre todo a los 10, 15 y 20 años de edad para el control de la dentición y para el reconocimiento precoz de quistes y tumores odontógenos).
- Para encontrar las causas de la falta de erupción de una pieza.
- Para la valoración radiológica de dientes no vitales (búsqueda del foco infeccioso).
- En la sospecha de enfermedades odontógenas del seno maxilar.
- En trastornos de las articulaciones temporomandibulares causados por una mala oclusión (debe realizarse la ortopantomografía siempre en la oclusión habitual).
- En asimetrías faciales y maxilares.

- En inflamaciones dolorosas y sensibles a presión, o bien asintomáticas.
- En heridas de extracción con mala cicatrización y bajo sospecha de osteomielitis.
- Cuando se sospecha el crecimiento de tumores intraóseos o infiltrantes, o la presencia de metástasis.
- En parestesias del dentario inferior.
- En exámenes de quistes no odontogénos, tumores o lesiones similares a tumores.
- En el examen de enfermedades del sistema o síndromes.
- En fracturas faciales y maxilares o sospechas de fractura tras accidentes.
- Antes y después de intervenciones quirúrgicas.

En todos estos casos, la confección de un *status* radiográfico de los dientes no garantiza ningún diagnóstico completo. El dentista que no disponga del equipo adecuado deberá enviar al paciente a un centro donde pueda realizarse el examen requerido.

En este caso es necesario solicitar, antes de efectuar la ortopantomografía para un nuevo paciente, las radiografías eventualmente realizadas en el consultorio anterior. Con esta medida se pretende reducir la carga radiológica y los gastos a lo estrictamente necesario.

El reconocimiento de que sólo la ortopantomografía facilita un diagnóstico completo y perfecto conduce poco a poco a una nueva "estrategia" de la exploración radiográfica que tiene como meta descubrir procedimientos que economicen radiaciones y dinero. En ella, la radiografía individual se muestra sólo como una imagen radiológica complementaria.

Esta estrategia se apoya en la perspectiva básica de la ortopantomografía, que se puede dividir en cuatro regiones diagnósticas:

- La región dentoalveolar.
- La región maxilar.
- La región mandibular.
- La región de las articulaciones temporomandibulares, incluyendo las regiones retromandibulares y cervical.

Por medio del empleo de los aparatos ortopantomográficos obtenemos exámenes radiográficos, en los que determinadas regiones se presentan sin el grado de detalle necesario para una buena interpretación radiográfica. Este hecho despertó el interés en procurar aplicar, modificando el posicionamiento convencional del paciente, determinadas técnicas pantomográficas, específicas a las regiones estudiadas a otras áreas craneofaciales donde convencionalmente los detalles podrían presentarse con mejor visualización.

La radiografía panorámica se constituye de una visión global de todos los elementos dentarios del maxilar y mandíbula, así como sus componentes óseos. La pantomografía utiliza los principios tomográficos postulados por Bocage para obtener como resultado radiográfico en una sola película dientes y estructuras anexas.

En 1948 el dentista suizo Ott construyó el prototipo de un pequeño tubo de rayos X, el cual sería colocado en el interior de la cavidad bucal y los rayos X estabilizarían una película que estaría colocada extraoralmente. Sin embargo, los resultados con la precisión del tubo no serían reconocidos, pues la imagen obtenida no presentaba condiciones que pudiesen ser interpretadas por el clínico, y además de esto, ocurrían frecuentemente quemaduras en la cavidad bucal en consecuencia del alto voltaje generado por el tubo y el tiempo de exposición.

Después de 3 años de investigación sin interrupción, como consecuencia surge el tubo panograph. Este aparato es constituido por 2 componentes: un generador de potencia y el tubo de rayos X. Presenta calentamiento indirecto del cátodo eliminando el problema de quemaduras, y para mejor obtención de detalles el área focal tiene un tamaño de 0.1mm. El tiempo de exposición fue reducido, pues fue disminuida la distancia del área focal y película. Debido a esta reducción, fue obtenida una ampliación generalizada de la imagen radiográfica aproximadamente calculada de 2 a 2.5 el tamaño real de la región radiografiada.

El objetivo de este aparato es en un área muy fina, situada a un extremo del aparato y dirigida hacia fuera. Los rayos X cuando salen de área focal motivados por la inclinación de la misma, divergen hacia fuera en un ángulo de 270° . En su trayecto

ultrapasan las estructuras dentarias y demás estructuras de soporte y se proyectan en una película colocada externamente.

En la obtención de radiografías con el aparato Panagraph, una pieza bucal es colocada en el interior de la boca del paciente y los labios son cerrados alrededor de un prolongamiento; la película es colocada en un chasis flexible presentando un soporte de plomo en la parte posterior, pudiendo el paciente sujetarlo con las manos o fijarlo a través de ligas.

La dosis de estos aparatos según Blackman son del orden de 0.33 mA, medidas en el aire a una distancia de 5cm de la fuente productora del rayo.

3.4 TÉCNICA DE LA ORTOPANTOMOGRÀFIA.

Cuando se exponen radiografías intrabucales (p.ej periapicales y aleta mordible) la película y la cabeza del tubo permanecen estáticos, en la radiografía panorámica ambos se mueven alrededor del paciente. El tubo gira alrededor de la cabeza del individuo en una dirección, mientras que la película lo hace en sentido contrario. El paciente puede estar parado o sentado en una posición fija lo que depende del tipo de aparato de rayos X panorámico que se utilice. El movimiento de la película y la cabeza del tubo generan una imagen mediante un proceso conocido como tomografía. El término tomo significa corte; la tomografía es una técnica radiográfica que permite crear imágenes de una capa o corte del cuerpo, mientras borra las imágenes o estructuras en otro plano. En la radiografía panorámica esta imagen conforma la forma de las arcadas dentales.

En la radiografía panorámica, la película o portador de cartucho, y la cabeza del tubo se conecta y giran de manera simultánea alrededor del paciente durante la exposición. El punto de pivote o eje alrededor del cual gira el portacartucho y la cabeza del tubo se denomina centro de rotación; según el fabricante, el número y localización de centros de rotación difiere (13)

3.5 PROCEDIMIENTO CINEMÁTICOS.

Estos procedimientos aplican los principios de la tomografía. Presentan 4 principios de acuerdo con el número de centros de rotación utilizados por los aparatos:

1. Principio concéntrico: un centro de rotación.
2. Principio excéntrico: dos centros de rotación.
3. Principio concéntrico y excéntrico: 3 centros de rotación.
4. Principio de elipsopantomografía.

PRINCIPIO CONCÉNTRICO.

Lo utiliza el aparato Rotograph con un KVp de 75 a 85 y mA DE 30 con un tiempo de exposición de 10 segundos.

Esta formado por un cefalostato que inmoviliza la cabeza y en el mismo plano una plataforma giratoria que es mantenida en suspensión.

La película es colocada en la plataforma giratoria, dentro de un chasis flexible, donde se encuentra una pantalla intensificadora, La curvatura del chasis varía según el paciente. El paciente es posicionado en el cefalostato en una silla odontológica.

El conjunto silla-cefalostato-paciente gira en un único eje vertical en un sentido determinado mientras la película gira en sentido opuesto. Durante el movimiento de todo este mecanismo el tubo de rayos X permanece inmóvil y el eje de rotación situado a la altura de los terceros molares.

PRINCIPIO EXCÉNTRICO.

Lo utiliza el aparato panorex con un kVp de 86 un mA de 10 y tiempo de exposición de 22 segundos.

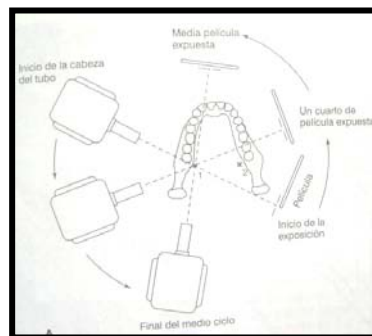
Presenta 2 centros de rotación en un extremo presenta el cabezal de rayos X mientras que en la otra presenta un porta chasis plano.

Cabezal y portachasis de la película giran alrededor de la cabeza del paciente, posicionado en una silla incorporada al aparato habiendo en la misma un cefalostato. El porta chasis mantiene una hendidura vertical de 12.7 x 0.65cm en una caja fuertemente protegida y a través de esta hendidura los rayos inciden en la película.(7)

La radiación cesa cuando el cabezal alcanza la parte posterior de la cabeza y simultáneamente la silla y el paciente se mueven en sentido lateral a una distancia de 4.5cm, luego inmediatamente comienza la exposición del paciente y el cabezal completa el movimiento de 270°.

Esta parada y desplazamiento automático de la silla para un lado evitan cualquier superposición de las vertebrae sobre los incisivos. Como consecuencia de esto, se duplican las estructuras de la línea media.(7)

Con la ayuda del paciente se mantiene un cilindro de algodón o una espátula de madera entre los incisivos superiores e inferiores para asegurar la coincidencia del eje a lo largo de estos dientes.



DOBLE CENTRO DE ROTACIÓN

Los lados derecho e izquierdo del arco dentario del paciente constituyen 2 centros de rotación. Paatero identificó estos 2 centros localizados aproximadamente 1cm por detrás pasando a través de los cóndilos.(7)

PRINCIPIO CONCÉNTRICO Y EXCÉNTRICO.

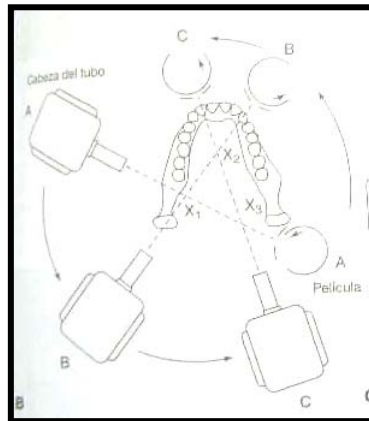
Lo utiliza el ortopantógrafo Panoramas con un kVp de 62 a 85 y un mA de 0 A 15. El aparato registra una imagen radiográfica de toda la arcada dentaria, tanto superior como inferior, cavidad y articulación temporomandibular sin ninguna interrupción en la línea media.(7)

Fue originalmente planeado por Paatero con 3 centros de rotación. Está constituido por una columna por la que desliza todo el conjunto: cabezal de rayos X y portachasis. En el cefalostato existen trazos verticales que facilitan el posicionamiento del paciente. De acuerdo con la edad se adapta el kilovoltaje y el paciente es colocado de pie o sentado.(7)

La altura del paciente se ajusta de tal modo que la base de la mandíbula quede apoyada en la guía vertical.

Al empezar el movimiento, el tubo de rayos X pasa por detrás y el soporte semicircular del chasis pasa por delante del paciente. Además el soporte semicircular gira alrededor de su propio eje. Cuando termina su recorrido, automáticamente ocurre la parada del aparato. En este momento el paciente es retirado y se inicia el retroceso de portachasis y cabezal volviéndolo a su posición inicial.(7)

Este aparato presenta 3 centros de rotación, 2 situados por detrás de la región de los dientes molares inferiores 1 de cada lado y otro situado a la altura de la región incisiva.



TRIPLE CENTRO DE ROTACIÓN

ELIPSOPANTOGRAFÍA.

Aquí tenemos un haz de rayos X con movimientos continuos (en elipse) abarcando todas las estructuras de la mandíbula y el maxilar, obteniendo imágenes con mayor grado de detalle. El grado de ampliación radiográfica es de alrededor del 19% siendo constante y uniforme para ambos maxilares.

Estos aparatos permiten variaciones en la posición de la cabeza del paciente en lo referente a la distancia entre la película y el objeto, principalmente cuando la mandíbula presenta diferentes dimensiones.(7)

3.6 VENTAJAS DE LA RADIOGRAFÍA PANORÁMICA

- Una exploración dental completa a partir de la representación panorámica del sistema masticatorio, incluyendo las articulaciones temporomandibulares y los senos maxilares.
- Reconocimiento de las interrelaciones funcionales y patológicas y de sus efectos sobre el sistema masticatorio.
- Documentación general para la planificación del tratamiento y su control.

Disminución de la irradiación gracias al empleo de estrategias de exploración racionales.(7)

3.7 DESVENTAJAS.

- En casos de posiciones extremas de los incisivos en maloclusiones de clase II y III, las zonas frontales del maxilar y la mandíbula no pueden reproducirse simultáneamente de forma correcta.
- La relación entre las distancias foco-objeto y objeto-película no es igual en todos los puntos, por lo que aparecen distintos factores de aumento.
- No es posible realizar mediciones exactas.
- Las estructuras que se hallen fuera de la capa pueden superponerse a las estructuras maxilares normales y simular alteraciones patológicas.

El *efecto tangencial* de los rayos X sobre el espacio irradiado permite únicamente visualizar con claridad los tejidos duros de gran espesor o grosor, o aquellos que en el momento de la toma se hallan en paralelo al rayo central, como pueden ser "láminas" relativamente finas.(7)

En publicaciones dentales reconocidas favorecen una técnica sobre otra; muchos consideran apropiada la utilización de las radiografías panorámicas sobre las radiografías periapicales. Argumentando su bajo nivel de exposición a la radiación y la posibilidad de detectar otras patologías debido a que esta técnica muestra estructuras anatómicas adyacentes a las piezas dentales.(7)

Pero la capacidad de resolución de las radiografías panorámicas es muy pobre, debido al barrido (movimiento lateral) que realiza dicha técnica.

El alto costo del equipamiento necesario para obtener dichas imágenes, así como la derivación a los centros radiológicos especializados hacen de esta técnica un diagnóstico costoso y mediato.(7)

En cambio las radiografías periapicales tienen una excelente resolución y bajo costo de equipamiento radiológico, por lo mencionado se puede realizar un diagnóstico inmediato intraexploratorio, pero la técnica es más complicada debido a que son necesarias un promedio de 14 películas radiográficas, con un aumento de exposición a la radiación.

Como cualquier método radiográfico, las dimensiones de las estructuras en la radiografía panorámica se magnifican de acuerdo al principio geométrico. Las medidas lineares, especialmente las horizontales son irreales, debido a que son influenciadas no solo por el factor de proyección, sino por un factor de movimiento. Diferentes regiones del ortopantomograma tienen diferentes grados de magnificación.

Las medidas angulares no son tan variables. La diferencia entre dos exposiciones del mismo paciente se pueden atribuir a una variación en la posición del aparato o un error de medición. Para propósitos clínicos, una variación de cuando muchos de 5° de angulación de 2 dientes adyacentes o entre 2 radiografías del mismo diente no es seria.(12)

RELACIÓN DEL AUMENTO DE IMAGEN	POSICIÓN DEL PACIENTE
- 1,3	Sentado
-1,2	De pie
1,2-1,3	Sentado
0,8-1,5	Sentado
0,9-1,5	De pie
1,1-1,25	De pie
-1,2	De pie
1,1-1,2	Sentado
1,2-1,4	Sentado
1,25-1,29	Sentado
-1,3	Sentado
-1,2	De pie
1,2-1,25	Sentado
0,8-1,4	Sentado
1,1	Sentado
1,2-1,3	De pie
1,2-1,25	De pie
-1,3	De pie
1,2-1,25	De pie
1-1,25	Sentado
1,2-1,3	De pie

	CENTROS DE ROTACIÓN	KPV	MA	TIEMPO DE EXPOSICIÓN	TAMAÑO DE PELÍCULA	ÁREA FOCAL
Rotagraph	1	75-80	30-40	12	8x12	Fija
Panographix	1	50-100	5-100	15	5x12	Fija
Panograph	1	50-100	0-10	20	6x12	Fija
Panorex	2	50-90	5	22	6x12	Fija
Ortopantomograph (siemens)	3	55-88	15	15	5x12	Fija
Ortopantomo N-77	3	70-90	10	20	6x12	Fija
Orthopanellipse	3	50-100	8	16	6x12	Fija
Panoura	3	70-90	2,5-7	16,5	5x12	Fija
Dental tomograph (Philips)	3	55-90	10	16	6x12	Fija
Texpano	3	75-90	6-10	22	6x12	Fija
Odontorama	3	50-90	5-15	14	6x12	Fija
Rodograph	3	55-85	10	18	6x12	Fija
Panoradix K-R	3	60-95	3-30	15	6x12	Fija
Panelipse	Mobles	50-100	8-15	20	5x12	Variable
Panex-100	Mobles	60-100	0-15	20	8x12	Variable
Panex-E	Mobles	70-90	0-10	15	5x12	Fija
Panoral	Mobles	70-90	0-10	15	6x12	Fija
Panelote	Mobles	63-81	5-10	15	5x12	Fija
Autopan	Mobles	60-90	7-9	13.5	6x12	Fija
Toslayer	Mobles	63-100	-10	16	6x12	Fija
Pantera	Mobles	-96	-40	17	6x12	Fija

CAPÍTULO IV

RADIOGRAFÍA PANORÁMICA VS RADIOGRAFÍA PERIAPICAL.

El examen radiográfico es una parte esencial en el tratamiento ortodóntico. Sin embargo ¿ qué radiografía es necesaria para evaluar apropiadamente la posición y forma radicular ? Las más utilizadas clínicamente son la radiografía periapical y panorámica, así como la radiografía lateral de cráneo.(5)

En un estudio realizado para comparar las radiografías periapical y panorámica en base a la resorción radicular, se encontró que las radiografía panorámica mostraba un mayor grado de resorción radicular que las radiografías periapicales, en el estudio de 743 dientes observados. Las diferencias mas grandes se observaron en los incisivos inferiores, las menores en los incisivos superiores. La clasificación en cuanto a la forma radicular fue significativamente diferente entre los dos tipos. Las dilaceraciones radiculares y otras anormalidades de forma claramente visibles en las películas periapicales, frecuentemente aparecieron normales en las panorámicas. Los hallazgos sugieren que la forma radicular es mucho más difícil de observar en la radiografía panorámica.(5)

La evaluación radiográfica es un paso crucial en el diagnóstico inicial en ortodoncia. La visualización de estructuras clave, detección de patologías y la valoración de dientes en desarrollo son algunas de las condiciones que se pueden obtener únicamente con radiografía. Una película cefalométrica y una panorámica son rutinariamente ordenadas en el pretratamiento. La mayoría de los programas educacionales también recomiendan estas radiografías, sin embargo, un mayor número de practicantes están también pidiendo una serie completa de peiapicales en pacientes adultos, mientras que otros ordenan tanto panorámicas como periapicales.(5)

La ventaja de las radiografías panorámicas son menor exposición a la radiación, menor tiempo en el sillón y mejor cooperación del paciente. La visualización en la radiografía panorámica de toda la parte inferior de la cara, incluyendo las articulaciones, extendiéndose de las órbitas a la porción mas inferior de la mandíbula es también un extra en el diagnóstico.(5)

Hay limitaciones sin embargo en las radiografías panorámicas. La calidad de la imagen depende de la posición del paciente y la cercanía de las estructuras anatómicas deseadas al foco. Por ejemplo, al colocar el mentón muy arriba, el paladar duro se superimpone con las raíces de los dientes maxilares. Si el mentón es colocado hacia abajo los dientes se observaran elongados. La correcta posición es colocar la cabeza alineada con al plano de Frankfurt paralelo al piso. La cantidad de magnificación varía dentro del cráneo, pero generalmente con un promedio de 25-30% de alargamiento. El factor de magnificación es relativamente constante en la dimensión vertical, pero las medidas horizontales aparecen menos confiables. En un estudio el 40% de las radiografías panorámicas no tuvieron la claridad necesaria para visualizar la premaxila, y en muchos de estos casos se necesitaron películas adicionales.(5)

Las radiografías periapicales también tienen un factor de magnificación pero usualmente es de menos del 5%. En un artículo, la longitud de un implante fue medida en una radiografía panorámica y una periapical. La periapical fue acertada en 0.3mm pero la panorámica sobreestimo la longitud de 0.4 a 1.7mm.(5)

Las radiografías periapicales mostraron ser superiores a las radiografías panorámicas en los detalles finos y con menos distorsión. Un mayor detalle se encontró en la radiografía periapical aunque la radiografía panorámica resultó suficiente para realizar el diagnóstico. La caries fue más claramente detectable en radiografías de aleta mordible, periapical y panorámica, en ese orden. Varios estudios han examinado la efectividad de la radiografía panorámica en la perdida ósea. La panorámica tiende a subestimar la cantidad de destrucción ósea que fue visible en las periapicales. La dificultad en identificar la unión amelocementaria, fue la principal razón para eliminar la medida de la radiografía panorámica. (5)

En un estudio sobre forma radicular, se demostró que dientes con forma anormal se observaron como normales en la radiografía panorámica en un gran número de casos. Debido a que la literatura soporta la superioridad de la radiografía periapical sobre la panorámica, en lo que se refiere a los detalles, es probable que la radiografía periapical sea la correcta.(5)

La cantidad observada de resorción radicular se encontró mayor en la panorámica que en la periapical. La diferencia notada puede ser explicada por la diferencia inherente en la magnificación en los dos tipos de películas. Incluso cuando se ajusta el factor de alargamiento de 20%, la resorción observada en la radiografía panorámica fue mayor. Por localización, únicamente los incisivos inferiores tuvieron una diferencia estadísticamente significativa. En la crítica región maxilar anterior, las diferencias entre las 2 radiografías fueron de menos de 0.2mm.⁽⁵⁾

La severidad de la resorción radicular en los incisivos inferiores puede ser exagerada. Una explicación para esto puede ser la posición del paciente. Usualmente el foco es alineado con la dentición maxilar y el paciente es instruido para morder el bloque de mordida. Esto podría tender a exagerar la mal posición de los incisivos inferiores en relación al plano oclusal.⁽⁵⁾

Existe una variación en cuanto al tipo de máquina utilizado, sin embargo los estudios han demostrado que la posición del paciente es una causa mayor de error que la diferencia de aparatos ⁽⁵⁾

Las radiografías periapicales dan una visión mas detallada de la raíz y el hueso alveolar. Una radiografía panorámica bien tomada puede ser tan diagnóstica como una serie radiográfica, pero existe mucha mas variabilidad entre los laboratorios y las máquinas. Si las películas panorámicas son distorsionadas consistentemente o difícil de interpretar en la misma región, el clínico debería discutir y resolver el problema con el técnico.⁽⁵⁾

El estudio llegó a la conclusión que es mas difícil la medición en la radiografía panorámica; por ejemplo, si una radiografía panorámica inicial es comparada con una final, la cantidad de resorción será exagerada por un 20% o más. Los incisivos inferiores son particularmente vulnerables a esta distorsión. Las radiografías panorámicas tienen una gran variedad de propósitos como radiografías de diagnóstico inicial en ortodoncia. Sin embargo los clínicos deberían observar estas películas cuidadosamente y ordenar radiografías periapicales en casos donde el ápice radicular no se observa claramente, así como en los casos con riesgo alto de resorción radicular u ósea.⁽⁵⁾

CAPÍTULO V

DIMENSIONES DENTALES PROMEDIO DE LOS PREMOLARES.

DIMENSIONES DEL PRIMER PREMOLAR INFERIOR (SPONDA). (8)

	Total	Corona	Raíz
MÁXIMO	26mm	9mm	18mm
MÍNIMO	17mm	6.5mm	11mm
PROMEDIO	7.8mm	7.8mm	14mm

DIMENSIONES DEL SEGUNDO PREMOLAR INFERIOR. (8)

	Total	Corona	Raíz
MÁXIMO	26mm	10mm	17.5mm
MÍNIMO	18mm	6mm	11.5mm
PROMEDIO	22.3mm	7.9mm	14.4mm

DIMENSIONES DEL PRIMER PREMOLAR SUPERIOR. (8)

	Total	Corona	Raíz
MÁXIMO	22.5mm	9.0mm	14.0mm
MÍNIMO	18.5mm	7.0mm	10.0mm
PROMEDIO	20.0mm	8.2mm	12.4mm

DIMENSIONES DEL SEGUNDO PREMOLAR SUPERIOR. (8)

	Total	Corona	Raíz
MÁXIMO	27.5mm	9.5mm	19.0mm
MÍNIMO	15.5mm	6.1mm	10.0mm
PROMEDIO	21.5mm	7.8mm	14.0mm

CAPÍTULO VI

IMPORTANCIA DE LA LONGITUD RADICULAR EN EL TRATAMIENTO DE ORTODONCIA.

El control tridimensional que ejercen los brackets en sus ranuras rectangulares y los sistemas de fuerzas que se transmiten a los dientes por medio de los alambres, mediante ciclos de activación y desactivación, permiten predecir, con mucha precisión, los efectos que estos van a producir y hacia donde se van a mover los dientes evitando cualquier daño iatrogénico. Si se tienen en cuenta estas posibilidades, las probabilidades de éxito y el control de los dientes en un tratamiento de ortodoncia serán mayores, y el tiempo se reducirá en forma significativa.(4)

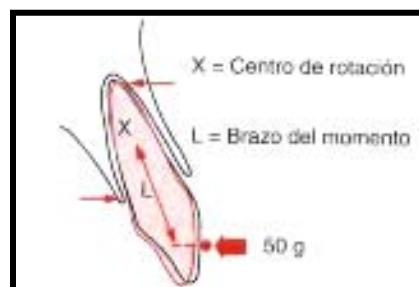
6.1 PRINCIPIOS DE FISICA APLICADOS AL MOVIMIENTO DENTAL

EL CENTRO DE MASA.

Punto geométrico donde se concentra la masa de un cuerpo. Todos los cuerpos de tamaño determinado o finito se comportan como si su masa estuviera concentrada en un solo punto. El comportamiento de un cuerpo en el espacio se puede predecir si se conocen las fuerzas que actúan en un solo punto del cuerpo o en su centro de masa.

EL CENTRO DE RESISTENCIA.

Punto en donde se concentra la resistencia de un cuerpo a ser desplazado. El centro de resistencia es un punto análogo al centro de gravedad. Es un concepto que se aplica a objetos que pueden estar parcialmente restringidos o que no están libres en el espacio; en el caso de los dientes, estos elementos de restricción están representados por los tejidos de soporte.



EL CENTRO DE ROTACIÓN

Punto alrededor del cual un objeto rota cuando se esta moviendo.

CENTRO DE RESISTENCIA DE LOS DIENTES

El centro de resistencia se define como el punto a través del cual las fuerzas provocan movimientos paralelos de todos los puntos del diente y producen traslación o movimiento en cuerpo. El centro de resistencia se puede calcular matemáticamente y depende de la longitud del diente, de la anatomía y el nivel del hueso alveolar. (4)

La posición del centro de resistencia de un incisivo de forma parabólica se localiza aproximadamente al 33% de la distancia que hay desde la cresta alveolar al ápice, asumiendo homogeneidad en el medio circundante, o sea, el hueso alveolar. (4)

La distancia entre la ranura del bracket que es el punto de aplicación de la fuerza y el centro de resistencia depende de la anatomía de cada diente en particular y el nivel de calidad del hueso alveolar. La magnitud de la fuerza no cambia la posición del centro de resistencia, pero el punto de aplicación de la fuerza puede cambiar, en los dientes que tienen varias raíces, el centro de resistencia se localiza en la bifurcación o trifurcación. (4)

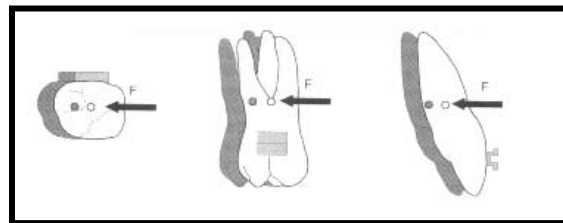
Es importante recordar que la posición del centro de resistencia se debe evaluar en forma tridimensional, es decir, en los 3 planos del espacio. En casos donde hay problemas periodontales con pérdida moderada o severa del hueso alveolar se debe reducir la magnitud de la fuerza y el momento debido a la ubicación tan apical del centro de resistencia que incrementa el brazo de palanca y la distancia con respecto al punto de aplicación de la fuerza, que siempre se localiza sobre los brackets que están adheridos a las superficies vestibulares de los dientes. (4)

En los dientes que están consolidados y unidos a un alambre rígido, que va dentro de la ranura de los brackets, es difícil localizar el centro de resistencia de cada diente individual. Los estudios hechos por Teuscher demuestran que se puede encontrar el centro de resistencia completo de un arco. En el arco maxilar este se encontraría ligeramente apical y entre los 2 premolares. (4)

La predicción del movimiento de los dientes en ortodoncia solo se puede hacer localizando o calculando el centro de resistencia del diente o grupo de dientes que se van a mover.(4)

EL CENTRO DE ROTACIÓN DE LOS DIENTES.

Se define como el punto alrededor del cual un diente o un grupo de dientes giran. Las fuerzas pasan excéntricas y no paralelas al centro de resistencia y se genera una distancia o brazo de palanca, desde el punto de aplicación de la fuerza, que son los brackets adheridos a las superficies vestibulares de los dientes lo que produce un momento de rotación. El centro de rotación depende de la proporción que hay entre el momento y la fuerza y el clínico decide donde ubicarlo para mover la corona o la raíz de un diente.(4)



MOMENTO.

Es el potencial de rotación de un cuerpo. Se produce cuando la fuerza no pasa por el centro de resistencia de un diente o grupo de dientes. El momento es igual a la magnitud de la fuerza aplicada por la distancia perpendicular del centro de resistencia a la línea de acción de la fuerza.

Hay 2 variables para determinar el momento de una fuerza:

- La magnitud de la fuerza
- La distancia de la línea de acción de la fuerza al centro de resistencia del diente o grupo de dientes (4)

6.2 LA RESORCIÓN RADICULAR.

La resorcion radicular inflamatoria inducida ortodónticamente (OIIRR por sus siglas en inglés) o mejor conocida como resorción radicular es una patología inevitable, consecuencia del movimiento ortodóntico. Aunque es raramente seria, puede ser un evento devastador cuando es radiográficamente reconocible. La ortodoncia es

probablemente la única especialidad dental que utiliza el proceso inflamatorio como medio para resolver un problema estético y funcional. La extensión de éste proceso inflamatorio depende de muchos factores como son la virulencia de las células o agresividad de las diferentes células involucradas en la reabsorción así como la vulnerabilidad o sensibilidad de los tejidos involucrados. La susceptibilidad y variaciones individuales relacionadas con este proceso continúan siendo desconocidas.

(15)

Un factor importante al tomar en cuenta la longitud radicular es la resorción externa de esta. La resorción apical externa relacionada con el tratamiento de ortodoncia se diagnóstica clínicamente por medio de la radiografía como una reducción perceptible de las raíces a nivel del ápice. (9)

La relación entre la ortodoncia y la resorción radicular siempre se ha estudiado como un modelo de causa y efecto. Por consiguiente los efectos de posibles factores causales se han orientado hacia variables de tratamiento. Los factores relacionados con el tratamiento investigado son:

- la magnitud de la fuerza.
- magnitud del movimiento.
- duración del tratamiento.
- movimiento de vaivén.
- diferencia entre fuerzas continuas e intermitentes.
- mecánica del tratamiento.
- dirección del movimiento dental.
- tipo de aparato.

Los factores causales relacionados con el paciente son la predisposición genética, la edad, el sexo, la vitalidad del diente, el tipo de diente, la estructura facial y dentoalveolar, la resorción radicular preexistente, alimentación, hábitos, forma de la raíz traumatismos previos y hueso alveolar denso. Mirabella y Artun demostraron que los dientes con raíces largas son más predispuestos a la resorción que los de longitud radicular normal (9)

La resorción radicular relacionada con el tratamiento ortodóntico ha sido reconocida como un problema clínico desde los años 20's, pero solamente en años recientes ha sido entendido que esta resorción ocurre en prácticamente todos los pacientes. Kennedy y col demostraron que en niños tratados con apiñamiento de Clase I las raíces de todos los dientes tuvieron un acortamiento de 1-2mm mas que en los pacientes tratados con extracciones seriadas únicamente. (16)

Una forma en la que podemos observar la resorción radicular es con ayuda de las radiografías periapicales y el sistema de Levander y Malogren, que la clasifica en 5 grados. (17)

- Grado 0: ausencia de resorción radicular.
- Grado 1: resorción media, la raíz tiene su longitud normal y solo un contorno irregular.
- Grado 2: resorción moderada, hay una pequeña área de pérdida radicular.
- Grado 3: resorción acentuada, hay perdida de casi un tercio de la longitud radicular.
- Grado 4: resorción extrema, pérdida de más de una tercera parte de la longitud radicular. (17)

6.3 EL ANCLAJE.

El anclaje, en su aplicación ortodóntica se define como “resistencia a un movimiento dental no deseado”. Por cada acción deseada existe otra reacción igual y opuesta. Inevitablemente las fuerzas de reacción pueden mover también otros dientes si el aparato contacta con ellos. Por consiguiente el anclaje es la resistencia a las fuerzas de reacción.(10)

Una estrategia evidente para controlar el anclaje es concentrar la fuerza necesaria para producir el movimiento dental ahí donde se necesita, y después disipar la resistencia entre el mayor número de dientes disponibles, manteniendo la menor presión sobre el ligamento periodontal (LPD) de los dientes de anclaje. (10)

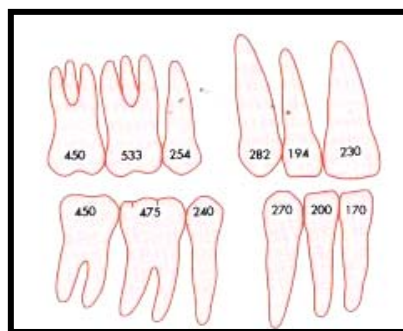
Las condiciones de anclaje son las siguientes:

Movimiento dental recíproco: en una fuerza recíproca, las fuerzas aplicadas a los dientes y a los segmentos de la arcada son iguales, y también lo es la distribución de la fuerza a través del LPD. Por ejemplo, 2 incisivos centrales, casi idénticos soportarían la misma fuerza, distribuida uniformemente por el LPD, y se acercarían uno al otro la misma distancia.(10)

Una situación algo parecida se produciría al colocar un resorte para cerrar el espacio de extracción de un primer premolar. Evidentemente los 3 dientes anteriores y los dos posteriores al sitio de extracción soportarían la misma fuerza. Para un movimiento recíproco se necesitaría la misma superficie total de LPD sobre la que se pudiera distribuir la fuerza. (10)

Conceptualmente el valor de anclaje de un diente (es decir, su resistencia al movimiento) se puede definir en función de su superficie radicular que es la misma que la del LPD. Cuanto mayor sea la raíz, mayor será la superficie sobre la cual se pueda distribuir su fuerza y viceversa. (10)

Como se observa en la figura anterior la superficie del LPD en los dos dientes posteriores es algo mayor que la superficie total del LPD anterior. Por consiguiente, con un resorte sencillo que conecte ambos segmentos, los dientes anteriores se moverían algo más que los posteriores. El movimiento no sería recíproco pero se acercaría bastante. (10)



**EL VALOR ANCLAJE DE UN DIENTE
EQUIVALE A SU SUPERFICIE RADICULAR**

Anclaje reforzado: continuando con el ejemplo anterior, si se deseara la retracción diferencial de los dientes anteriores, se podría reforzar el anclaje posterior añadiendo el segundo molar a la unidad de anclaje posterior. Ello alteraría el cociente de las superficies radiculares de manera que actuaría una presión algo mayor sobre el LPD de los dientes anteriores, y con lo cual se conseguiría una retracción relativamente mayor del segmento anterior. (10)

6.4 LA FUERZA APLICADA

Las fuerzas no se pueden aplicar en forma directa sobre los centros de resistencia de los dientes por limitaciones anatómicas y físicas. Cuando se aplican sobre los brackets adheridos a las superficies vestibulares de los dientes, producen una combinación de movimientos de rotación y traslación que no cambian sino debido a la pérdida de hueso alveolar circundante en las raíces de dientes o grupo de dientes. Las fuerzas que producen los aparatos fijos de ortodoncia se distribuyen en todo el LPD y se deben monitorear en forma permanente los siguientes aspectos:

1. magnitud de la fuerza.
2. dirección de la fuerza.
3. duración de la fuerza.
4. ubicación del centro de resistencia.
5. ubicación requerida del centro de rotación.
6. punto de aplicación de la fuerza.
7. morfología radicular.
8. cantidad de hueso alveolar alrededor del diente. (4)

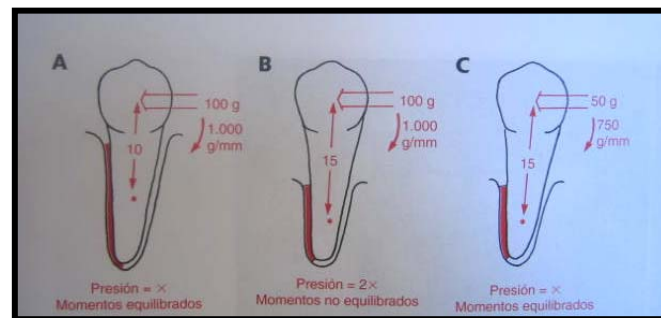
La pérdida de hueso alrededor de un diente que se vaya a movilizar influye en la fuerza y momento necesarios. (10)

Para conseguir el movimiento en masa óptimo de un premolar cuyo centro de resistencia está situado a 10 mm apical al bracket se necesitan una fuerza de 100g y un momento de 1000 g-mm. (10)

Esta misma fuerza sería inadecuada para un premolar idéntico que ha perdido soporte óseo como consecuencia de un problema periodontal que haya reducido a la mitad la

superficie original del LPD, por lo que el centro de resistencia se encontrará ahora 15mm apical al bracket. En este caso la fuerza de 100g producirá el doble de la presión óptima sobre el LPD y el momento no sería lo bastante grande para impedir la inclinación. (10)

El sistema de fuerza correcto para el diente con problema periodontal consistiría en una fuerza de 50g y un momento de 750 g-mm. (10)



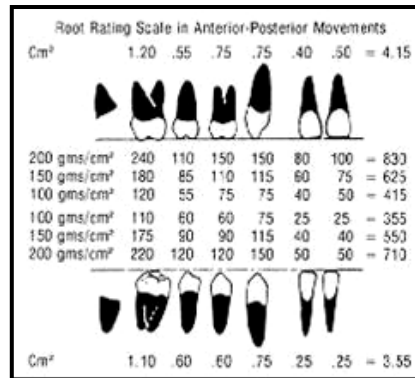
Mediante la radiografía periapical podemos determinar el centro de rotación y resistencia del diente.

Para ello se mide la distancia que existe entre la cresta alveolar y el ápice dental, en el ejemplo anterior un segundo premolar inferior tiene una distancia de 13mm. (10)

6.5 FUERZA ÓPTIMA DE ACUERDO AL TAMAÑO RADICULAR

El movimiento ortodóntico de los dientes se produce como resultado de la respuesta biológica y de la acción fisiológica frente a la fuerza aplicada por lo procedimientos mecánicos. El proceso fisiológico de reabsorción por parte de las células osteoclásticas, es la actividad básica que permite que el hueso cambie y los dientes se muevan. Dado que estas células osteoclásticas son llevadas por la sangre al sitio de su actividad, y traen como resultado la reabsorción ósea, el factor clave para el movimiento efectivo de los dientes parece ser el suministro sanguíneo que lleva a estas células y soporta su actividad. Cuando el suministro sanguíneo es limitado en una zona, la actividad osteoclástica de la reabsorción ósea es limitada y los dientes no se mueven o lo hacen más lentamente. Las fuerzas intensas que exprimen las células sanguíneas pueden limitar la respuesta fisiológica y afectar notablemente la velocidad del movimiento dentario. (3,6)

Varios investigadores (Storey, Smith, Brian Lee, Ricketts entre otros) evaluaron las fuerzas óptimas necesarias para el movimiento de las piezas, midiendo la “superficie expuesta de la raíz”, es decir, la superficie de la raíz expuesta al movimiento



Brian Lee, siguiendo el trabajo de Storey y Smith, evaluó la fuerza óptima durante la retrusión de caninos. Midió la superficie de la raíz expuesta al movimiento, llamada superficie enfrentada de la raíz. En su estudio halló que 150 a 260 gramos por cm cuadrado de superficie radicular expuesta era el rango de variación durante la retrusión de los caninos. Por lo tanto propuso 200g/cm de superficie radicular enfrentada expuesta al movimiento como la presión óptima a aplicar para lograr un movimiento dentario eficiente. Dado que la fuerza por unidad de superficie se define como presión, la fuerza aplicada habrá de variar dependiendo del tamaño de la superficie radicular involucrada y de la dirección de movimiento que se planea. (3,6)

El tamaño mesiodistal de la superficie radicular se evalúa, cuando el diente se está moviendo en sentido anteroposterior en los segmentos posteriores, o en sentido laterolateral en la zona anterior. (3,6)

Ricketts, por su parte, sugiere que 100 gramos de superficie enfrentada o superficie radicular expuesta es la cifra óptima. Esta es la mitad de la fuerza sugerida por Brian Lee, y en algunos casos, 10 veces menor que las fuerzas convencionalmente utilizadas en muchos tratamientos que se realizan en la actualidad.(3,6)

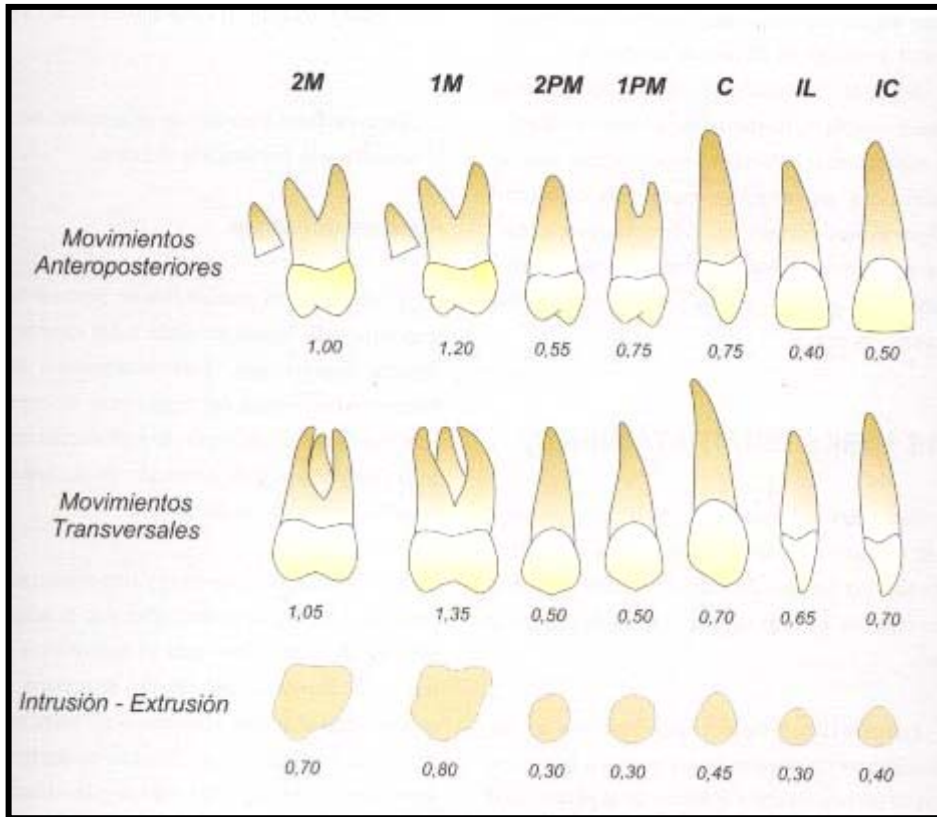
Por ejemplo, la aparatología con arcos utilitarios empleada en la intrusión anterior ha demostrado clínicamente que los 4 incisivos inferiores pueden ser intruidos de manera muy eficiente con fuerzas de 15 a 20 gramos por diente, o 60 a 80 gramos para los 4 incisivos. Esta forma se relaciona en forma coherente con los 100g/cm, dado que el incisivo por lo general muestra una sección transversal radicular de 0.2cm. De esta manera, 0.2cm X 100g/cm es igual a 20 gramos por incisivo inferior para la intrusión.

El análisis de la superficie radicular vestibulolingual, sugiere que se aplique una fuerza de 40 gramos cuando se esta moviendo el incisivo lateral superior hacia vestibular, llevándolo al arco, dado que su cara vestibular tiene 0.40 cm de superficie radicular enfrentada expuesta al movimiento (3,6)

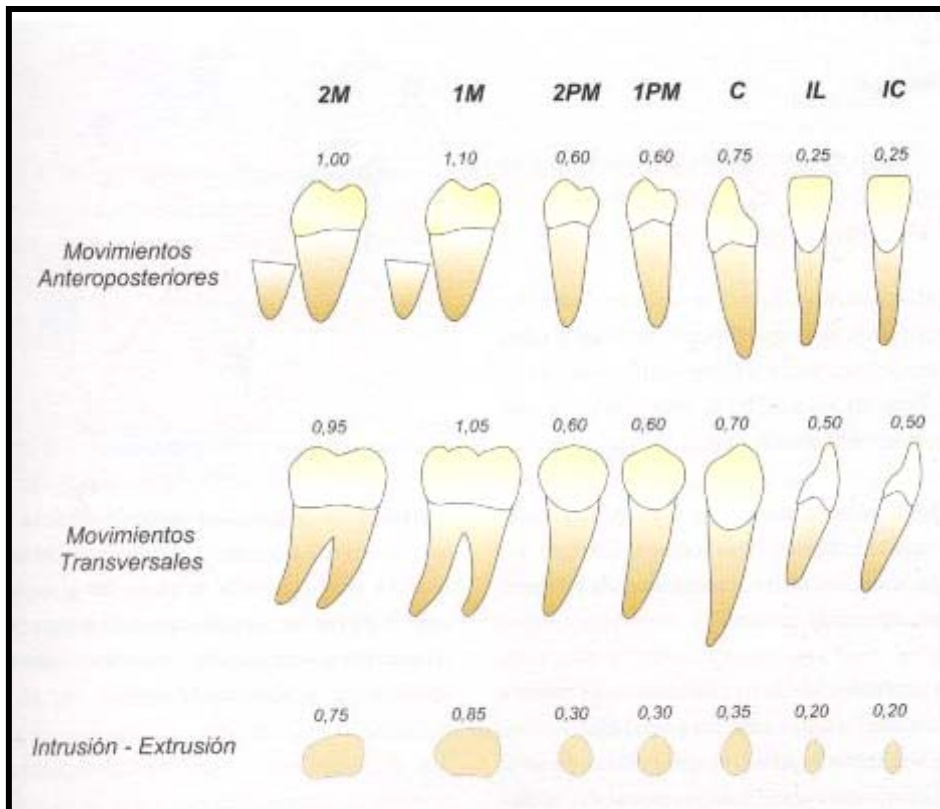
6.6 FUERZAS DIFERENCIALES.

El Dr. P.R. Begg, ideó el término fuerzas diferenciales hace más de 40 años como ayuda para explicar que el movimiento del diente puede ser diverso según la cantidad e fuerza aplicada por área de superficie de raíz. Una fuerza mínima produce poco o ningún movimiento, y una fuerza excesiva evita el cambio fisiológico ideal, también resultante en un movimiento relativamente corto. Por ello, variando las fuerzas aplicadas por unidad de área de superficie de raíz a los dientes individualmente, es posible controlar las proporciones relativas del movimiento. (14)

Tales fuerzas diferenciales están controladas por el operador y normalmente se mantienen suaves, 2 Oz (56.70g), para dejar los molares de anclaje sin afectar, mientras que los dientes anteriores de raíces pequeñas se inclinan distal mente. Cuando se desea mover los molares de anclaje mesialmente, se aumentan las fuerzas de 8 a 10 onzas (226 a 283 g). (14)



SUPERFICIE RADICULAR EN CM DE LOS DIENTES SUPERIORES



SUPERFICIE RADICULAR EN CM DE LOS DIENTES INFERIORES

RESULTADOS

La radiografía periapical demostró tener una mayor exactitud en cuanto a la longitud total de la pieza en relación con el diente extraído, dándonos una longitud mayor de únicamente 0.87 mm, siendo el valor más alto encontrado de 2mm y el más bajo de -1mm. La periapical fue acertada en 0.69 mm, pero la panorámica sobreestimo la longitud de 0.87 a 3.4mm.

La radiografía panorámica, como se esperaba, mostró una mayor diferencia en cuanto la longitud total en comparación del diente extraído, la cual tuvo un promedio de 3.4 mm de diferencia, siendo el valor mínimo de +1mm y el mayor de +7mm.

Diferencia promedio en distorsión periapical superior

- **1.18 mm**

diferencia promedio en distorsión panorámica superior

- **4.39 mm**

Diferencia promedio en distorsión periapical inferior

- **0.56 mm**

diferencia promedio en distorsión panorámica inferior

- **2.58 mm**

Se debe tomar en cuenta factores como la inclinación vestibulo-lingual del diente dentro del hueso, y errores menores en la toma de la radiografía, como pueden ser la colocación del paciente, lo cual nos puede dar valores ligeramente alterados, aún habiéndose tomado las radiografías con la misma técnica.

Diferencia promedio en distorsión periapical:

- **0.79 mm**

Diferencia promedio en distorsión panorámica

- **3.39 mm**

El presente estudio demostró que la radiografía periapical, tomada con la técnica de paralelaje, es mucho más confiable que la radiografía panorámica, tanto en la distorsión longitudinal del diente como en la nitidez del detalle. Los hallazgos sugieren que la forma radicular es mucho más difícil de observar en la radiografía panorámica, siendo la diferencia de distorsión de 2.61 mm en la radiografía panorámica con respecto a la periapical.

Las radiografías panorámicas tienen una gran variedad de propósitos como radiografías de diagnóstico inicial en ortodoncia. Sin embargo los clínicos deberían observar estas películas cuidadosamente, y ordenar radiografías periapicales en casos donde el ápice radicular no se observa claramente, así como en los casos con riesgo alto

de resorción radicular u ósea. Cada radiografía resulta ser útil como un medio diagnóstico.

TABLA 1: medidas en longitud de los premolares maxilares derechos extraídos, en radiografía periapical y panorámica.

PRIMER PREMOLAR SUPERIOR DERECHO		
TAMAÑO REAL	RX PERIAPICAL	PANORÁMICA
18.5mm	20mm	22mm
21.5mm	22mm	24.5mm
25mm	25mm	27.5mm
23.5mm	24mm	28mm
18.5mm	20.5mm	23mm
22mm	22.0mm	30mm
23mm	23.5mm	27mm
PROMEDIO		
21.71mm	22.85mm dif.1.14	26.00mm 4.29mm

TABLA 2: Medida en longitud de los premolares maxilares izquierdos extraídos, en radiografía periapical y panorámica.

PRIMER PREMOLAR SUPERIOR IZQ.		
TAMAÑO REAL	RX PERIAPICAL	PANORÁMICA
22mm	22.5mm	24mm
21mm	22.5mm	25.5mm
25mm	27mm	27.5mm
23mm	24.5mm	29mm
22mm	23mm	27mm
22mm	23.5mm	29mm
21.5mm	22mm	26mm
PROMEDIO		
22.35mm	23.57mm dif. 1.22mm	26.85mm dif. 4.5mm

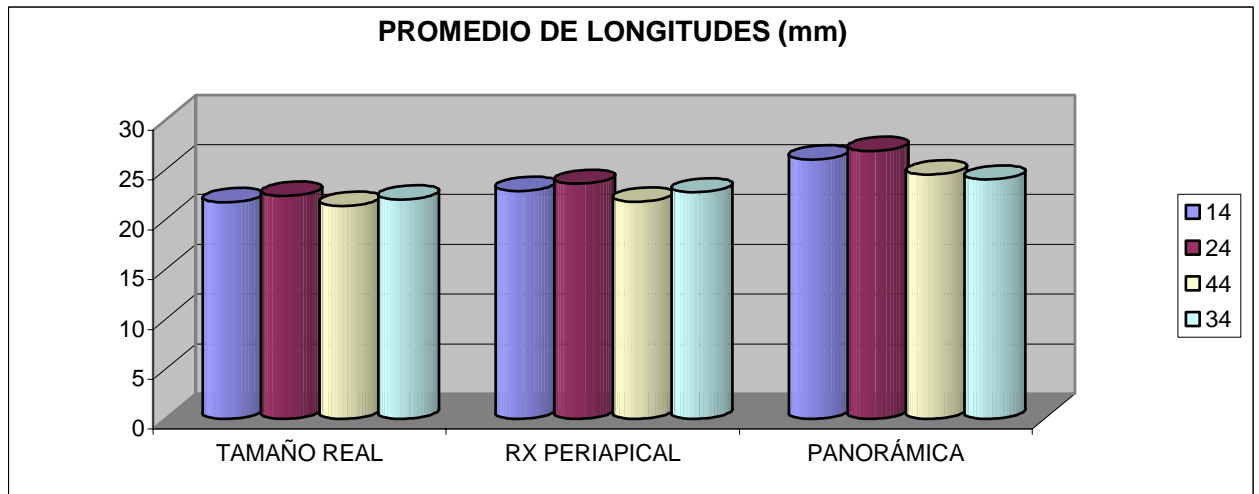
TABLA 3: Medida en longitud de los premolares mandibulares derechos extraídos, en radiografía periapical y panorámica.

PREMOLARES INF. DERECHOS		
TAMAÑO REAL	RX PERIAPICAL	PANORÁMICA
22mm	22mm	25.5mm
21.5mm	22.5mm	24mm
24mm	24mm	25mm
19.5mm	19.5mm	22mm
19mm	20mm	26mm
20mm	20.5	23.5mm
23.5mm	24mm	25.5mm
PROMEDIO		
21.35mm	21.78mm dif. 0.43mm	24.5mm dif. 3.16mm

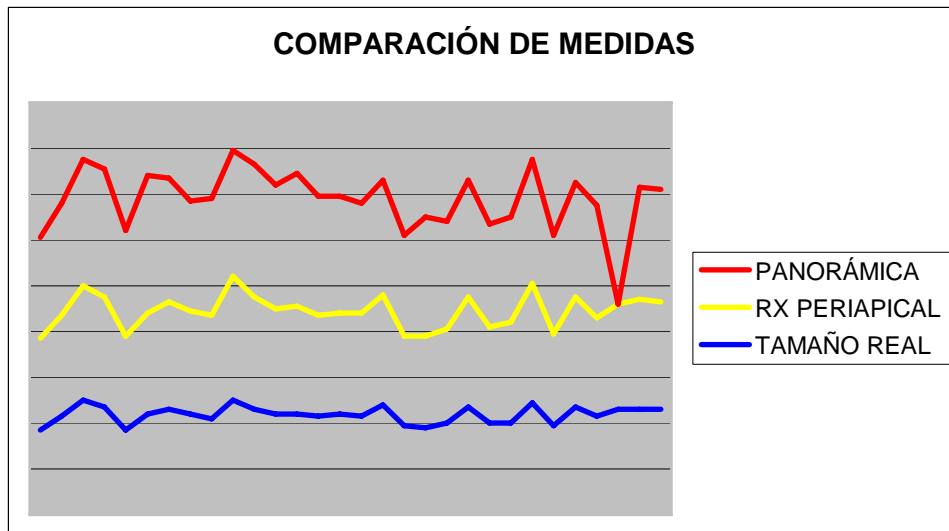
TABLA 4: Medida en longitud de los premolares mandibulares izquierdos extraídos, en radiografía periapical y panorámica.

PREMOLARES INF. IZQUIERDOS		
TAMAÑO REAL	RX PERIAPICAL	PANORÁMICA
20mm	21mm	22.5mm
20mm	22mm	23mm
24.5mm	26 mm	27mm
19.5mm	20mm	21.5mm
23.5mm	24mm	25mm
21.5mm	21.5mm	24.5mm
23mm	23mm	23,5mm
23mm	24mm	24.5mm
23mm	23.5mm	24.5mm
PROMEDIO		
22.0mm	22.70mm dif. 0.7mm	24.0mm dif. 2mm

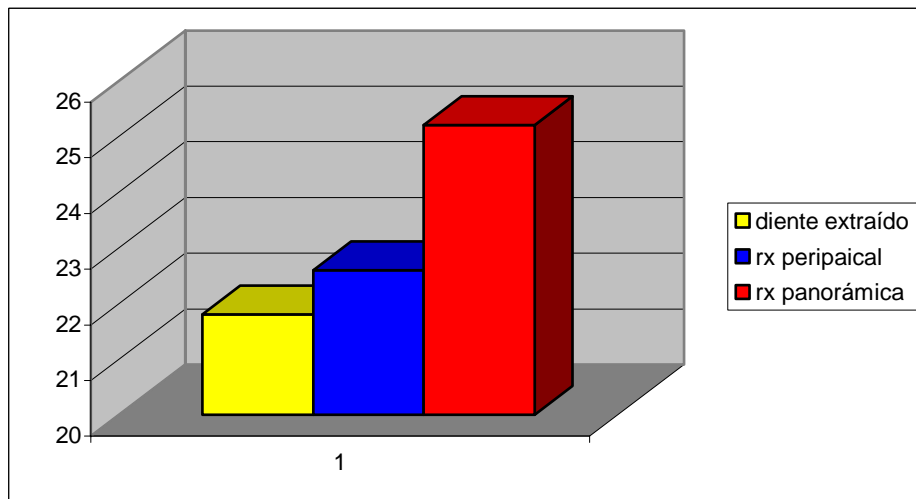
GRÁFICA 1



GRÁFICA 2



GRÁFICA 3



ANÁLISIS DE VARIANZA

<i>Grupos</i>	<i>Cuenta</i>	<i>Suma</i>	<i>Promedio</i>	<i>Varianza</i>
Diente extraído	30	6560	21.86	342.9885057
Rx periapical	30	6795	22.65	334.7413793
Rx panorámica	30	7575	25.25	494.3965517

ANÁLISIS DE VARIANZA

<i>Origen de las variaciones</i>	<i>Suma de cuadrados</i>	<i>Grados de libertad</i>	<i>Promedio de los cuadrados</i>	<i>F</i>	<i>Probabilidad</i>	<i>Valor crítico para F</i>
Entre grupos	18820.5556	2	9410.27778	24.08514342	4.73973E-09	3.101291668
Dentro de los grupos	33991.6667	87	390.708812			
Total	52812.2222	89				

En el análisis de ANOVA (análisis de varianza de un factor) se obtuvo una F de 24.08 y un valor crítico para F de 3.10 lo que indica que hay diferencia estadísticamente significativa con alfa 0.5

Al aplicar la prueba de Fisher o de la diferencia mínima significativa (LSD por sus siglas en inglés) con alfa 0.5 se encontró diferencia significativa entre las medias de la radiografía panorámica y el diente extraído, mientras que las medias de la radiografía periapical y el diente extraído no mostró diferencia significativa.

La radiografía periapical es mas confiable que la panorámica para la medición de la longitud de los dientes.

DISCUSIÓN

- De acuerdo a los estudios realizados por Sameshima en 2001⁽⁵⁾ la radiografía panorámica demostró tener un mayor grado de distorsión en cuanto a la longitud real en comparación con la radiografía periapical, la cual demostró ser más exacta.
- Si bien la radiografía periapical demostró ser más exacta, un buen diagnóstico y plan de tratamiento en ortodoncia requiere tanto de una serie periapical completa como de una ortopantomografía ya que cada una de ellas tiene su uso específico en ortodoncia.
- Cualquier tipo de radiografía esta sujeta a un margen de error ajeno a la misma radiografía tales como una mala técnica en la toma de esta como una mala posición del paciente

CONCLUSIONES

- La radiografía periapical es más exacta en cuanto a las mediciones longitudinales de las estructuras dentales
- La radiografía panorámica demostró tener un mayor margen de error sobre todo en la región superior
- Sería un error, por parte del clínico, basarse únicamente en un tipo de radiografía para llevar un adecuado diagnóstico y control de sus pacientes.
- La radiografía panorámica es de uso rutinario por parte del clínico. Sería de gran beneficio si se indicara rutinariamente la toma de radiografías periapicales, antes, durante y después del tratamiento

BIBLIOGRAFIA

1. POYTON H.G. Radiología bucal. Edit. Interamericana MC Grawn –Hill, tercera edición México 1992 pp 22-28
- 2.- SMITH NJD Radiografía Dental Edit. Limusa, Novena edición España 1994, pp 61-69
- 3.- RICKETTS M. Robert. Técnica Bioprogresiva de Ricketts. Edit. Médica Panamericana, Cuarta edición México 2001 pp 95-98
- 4.- URIBE, Gonzalo Ortodoncia Teoría y Clínica. Edit. Investigaciones Biológicas, Colombia 2004 pp 152-170
- 5.- SAMESHIMA, Glenn. Assesment of root resorption and root shape. Periapical vs Panoramic films. Angle Orthodontist Vol 71, No 3 2001. pp 185-189
- 6.- RICKETTS, M. Robert, JCO, February 1978
- 7.-FREITAS, Aguinaldo. Radiología Odontológica, Edit. Artes Médicas Latinoamérica, quinta edición, España 2002. pp 201-222
- 8.- SPONDA, Vila. Anatomía Dental. Edit. UNAM,, Sexta Edición México 1994, pp 194-249
- 9.- BISHARA. E. Samir. Ortodoncia. Edit Interamericana Mc Grawn-Hill, primera edición México 2001. pp 500-502
- 10.- PROFFIT R. William. Ortodoncia contemporánea. Edit. Mosby, tercera edición , Madrid España 2000. pp 308-3120
- 11.- M.V. Luchéis. Suitability of the panoramic radiography for assessment of MD angulation of teeth in the bucal segments of the mandible. AJO-DO Vol 8 Oct 1998 pp303-310
- 12.- WEBBER, JS. Assesment of mesiodistal axial inclination trough panoramic radiography. JCO 1990, March. Pp160-173
13. MOYERS, Robert . Manual de Ortodoncia. Edit. Panamericana, 4º edición, Buenos Aires Argentina 1992, pp 224,225
14. KESLING, C. Meter. Técnica de Arco Recto Diferencial. Edit. Two Swam Advertising, Tercera Edición USA, 1997
15. BREZNIAK, Naphtali. Orthodontically Induced Inflammatory Root Resorption. Angle Orthodontist, Vol 72, No. 2, 2002. pp 175- 179
16. KALEY, James. Factor related to root resorption in edgewise practice. The Angle Orthodontist, Vol 61, No. 2, 1991. pp125-131

17. GUILHERME R.P. Janson. A radiographic comparison of apical root resorption alter orthodontic treatment. *AJO*, Vol. 18, No. 3, 1999. pp 262-263