



Universidad Nacional Autónoma de México



FACULTAD DE ODONTOLOGÍA

**DIENTES SUPERNUMERARIOS EN LA DENTICIÓN
PERMANENTE**

T E S I N A

QUE PARA OBTENER EL TÍTULO DE

CIRUJANO DENTISTA

P R E S E N T A:

ANTONIO MACÍAS SÁNCHEZ

DIRECTORA: MTRA. ROCÍO GLORIA FERNÁNDEZ LÓPEZ

MÉXICO D. F.

2006



Universidad Nacional
Autónoma de México

Dirección General de Bibliotecas de la UNAM

Biblioteca Central



UNAM – Dirección General de Bibliotecas
Tesis Digitales
Restricciones de uso

DERECHOS RESERVADOS ©
PROHIBIDA SU REPRODUCCIÓN TOTAL O PARCIAL

Todo el material contenido en esta tesis esta protegido por la Ley Federal del Derecho de Autor (LFDA) de los Estados Unidos Mexicanos (México).

El uso de imágenes, fragmentos de videos, y demás material que sea objeto de protección de los derechos de autor, será exclusivamente para fines educativos e informativos y deberá citar la fuente donde la obtuvo mencionando el autor o autores. Cualquier uso distinto como el lucro, reproducción, edición o modificación, será perseguido y sancionado por el respectivo titular de los Derechos de Autor.

A la Universidad Nacional Autónoma de México por haberme permitido cursar esta hermosa carrera, gracias eternamente.

A mi papá Gaspar por haberme guiado e impulsado durante toda mi vida, sin ti no lo hubiera logrado, espero estés orgulloso de mi, te quiero.

A ti mamá Lupita por tu amor incondicional, tus consejos y la confianza que me brindas, te amo.

A mis hermanas Gaby, Adriana, Ingrid y Karina, por brindarme su amistad, comprenderme y apoyarme en todas mis decisiones, gracias.

A Cynthia mi amiga y compañera por confiar en mi y demostrarme su amor, vamos a salir adelante juntos te amo.

A mi hijo que se encuentra en camino, y me da la fortaleza para salir adelante, te amo.

Dra. Rocío G. Fernández L. gracias por darme esta oportunidad y todo lo que hizo por mi nunca terminaré de agradecerlo es usted una gran persona.

A mis amigos: Marco, Diego, Rafa, Cabrito, Sherk, Godete, Chaiki, Brenda, Cata, Cesar, Gira, Omar, Paty, Dra. Mica, Paola, Muñeco, Artur, Viejo chirrisco, Paquita, Loca Lee, Chela, Puercules, Caballo, Moncho, Pepe trueno, Champs, Cubo, Al clan, Chostisex, Güero Güera, mejores personas no hubiera podido encontrar para cursar este viaje.

A todas las personas que me formaron para poder concretar una carrera Universitaria.

ÍNDICE

INTRODUCCIÓN _____	6
CAPÍTULO 1 _____	8
DEFINICIÓN _____	8
CAPÍTULO 2 _____	10
ETIOLOGÍA _____	10
2.1 POR HIPERACTIVIDAD DE LAS CÉLULAS EPITELIALES EMBRIONARIAS _____	10
2.2 POR ESCISIÓN DEL FOLÍCULO DENTAL _____	12
2.3 POR ATAVISMO _____	13
CAPÍTULO 3 _____	15
ANTECEDENTES HISTÓRICOS _____	15
CAPÍTULO 4 _____	18
CLASIFICACIÓN _____	18
4.1 HIPERODONCIA SIMPLE _____	18
4.1.1 MESIODENS _____	18
4.1.2 CUARTO MOLAR _____	20
4.1.3 PARAMOLARES _____	21
4.1.4 PREMOLAR SUPERNUMERARIOS _____	22
4.1.5 INCISIVOS SUPERNUMERARIOS _____	22
4.1.6 CANINOS SUPERNUMERARIOS _____	23
4.1.7 DIENTES SUPERNUMERARIOS LINGUALES, INTERDENTARIOS E INTRARADICULARES _____	23
4.2 HIPERODONCIA MÚLTIPLE _____	24

CAPÍTULO 5	25
FRECUENCIA	25
CAPÍTULO 6	27
MORFOLOGÍA	27
CAPÍTULO 7	30
DIAGNÓSTICO	30
CAPÍTULO 8	33
DIAGNÓSTICO DIFERENCIAL	33
CAPÍTULO 9	35
COMPLICACIONES	35
9.1 INCLUSIÓN DE DIENTES PERMANENTES	35
9.2 MAL-POSICIÓN DENTAL	35
9.3 DIASTEMAS	36
9.4 ERUPCIÓN ANORMAL	36
9.5 PATOLOGÍA PULPAR	36
9.6 RIZÓLISIS Y LESIONES PERIODONTALES	37
9.7 ALGIAS FACIALES	37
CAPÍTULO 10	38
HIPERODONCIA RELACIONADA A SÍNDROMES	38
10.1 DISPLASIA CLEIDOCRANEAL	38
10.1.1 FORMA MAYOR	39
10.1.2 FORMA MENOR	41

10.2 SÍNDROME DE GARDNER _____	42
10.3 SÍNDROME DE FABRY-ANDERSON _____	43
10.4 QUERUBISMO _____	44
10.5 LABIO FISURADO _____	45
10.6 FISURA PALATINA _____	46
CAPÍTULO 11 _____	50
TRATAMIENTO QUIRÚRGICO _____	50
11.1 MESIODENS _____	52
11.2 CUARTO MOLAR _____	54
11.3 PARAMOLARES _____	54
11.4 PREMOLAR SUPERNUMERARIOS _____	54
11.5 INCISIVOS SUPERNUMERARIOS _____	55
11.6 CANINOS SUPERNUMERARIOS _____	56
11.7 DIENTES SUPERNUMERARIOS LINGUALES, INTERDENTARIOS E INTRARADICULARES _____	56
CAPÍTULO 12 _____	57
CONCLUSIÓN _____	57
FUENTES DE INFORMACIÓN _____	58

INTRODUCCIÓN

El objetivo de esta revisión bibliográfica es tener una guía para el alumno de pregrado, basado en un texto fácilmente digerible que trata sobre las características principales de los dientes supernumerarios de la dentición permanente, tal como su clasificación, la cual se divide en dos áreas:

- Hiperodoncia simple que a su vez se subdivide en:
 - Mesiodens
 - Cuarto molar
 - Paramolar
 - Premolares supernumerarios
 - Incisivos supernumerarios
 - Caninos supernumerarios
 - Dientes supernumerarios linguales, interdentarios e intraradiculares.

- Hiperodoncia múltiple.

Se mencionará, la frecuencia con que se presentan. En cuanto a su morfología los vamos a encontrar de distintas formas y tamaños. Hablaré acerca de los diferentes diagnósticos diferenciales que pueden llegar a confundirnos cuando se realice la valoración de nuestros pacientes.

Es importante determinar las complicaciones que se pueden presentar por la presencia de estos órganos dentarios y los síndromes con los que se ven relacionados para que así, podamos decidir el plan de tratamiento quirúrgico. Por último, trataremos la importancia que tiene este tema para el alumno de pregrado y odontólogo de la práctica general, con el fin de saber cómo manejar estos casos de una manera precisa disminuyendo así muchas de las complicaciones que presentan estos pacientes.

La pretensión de este trabajo es plasmar el conocimiento que fue producto de una investigación exhaustiva realizada durante estos meses; esperando que el lector pueda adquirir con facilidad el fruto de este esfuerzo.

CAPÍTULO 1

DEFINICIÓN

Los dientes supernumerarios o hiperodoncia se definen como la existencia de un número excesivo de dientes en relación con la fórmula dentaria normal es decir más de 20 en la dentición temporal o más de 32 en la dentición permanente. Debe estar aumentado el número de dientes que componen normalmente cada grupo dentario, sea cual sea la forma y posición del diente que origina este aumento.¹

Es importante detectar el aumento del número de dientes de un grupo determinado y no del total de la fórmula dentaria, ya que la existencia de dientes supernumerarios es compatible con la agenesia dentaria; por lo que si sólo nos fijamos en el número total, éste puede estar compensado y podemos confundirnos en el diagnóstico. La naturaleza tiene un plan y los dientes adicionales no son parte de este plan. La mayoría de los seres humanos tiene treinta dos dientes permanentes en el adulto y un mayor número se consideran anormales. Por una cierta razón, ocurre lo más a menudo posible en la arcada superior.

Los dientes supernumerarios se pueden clasificar como dientes anormales, grupos de dientes formados en número excesivo o dientes adicionales a la serie dental normal. Ellos adoptan diferentes formas, tamaños, localización y se pueden encontrar en cualquier zona de los arcos dentarios. En ocasiones, se parecen a los dientes del grupo donde derivan (suplementarios), pero con mayor frecuencia tienen forma conoide o tuberculada.²

Los dientes supernumerarios pueden encontrarse erupcionados en la arcada, o bien incluidos en los maxilares. La mayoría de los dientes supernumerarios están situados en la región maxilar anterior, pero también pueden encontrarse en el área del canino, premolar, molar y en la arcada inferior. La existencia de dientes deciduos o temporales supernumerarios es muy rara, lo cual demuestra que la dentición temporal es bastante estable; y de ocurrir, se presenta generalmente a nivel de los incisivos laterales superiores o de los incisivos centrales inferiores, aunque también se han encontrado caninos y molares supernumerarios de forma excepcional.¹

Estos dientes, se clasifican según su forma y localización. Su presencia puede dar lugar a una variedad de problemas clínicos. Pueden ser únicos, dobles o múltiples; con orientación hacia la arcada dentaria (oclusal) o hacia la cavidad nasal (apical). En cuanto a su morfología, los supernumerarios se clasifican como suplementarios (duplican la anatomía de los dientes anteriores o posteriores) o rudimentarios (dismórficos, tuberculados o conoides). La detección de dientes supernumerarios es alcanzada lo mejor posible por la examinación clínica y radiográfica cuidadosa. Su valoración debe formar la parte de un plan comprensivo del tratamiento.³

Un diente supernumerario puede causar una mal-oclusión dental comprimiendo más dientes en un área de la boca designada para menos dientes. La compresión dental hace difícil de limpiar estas áreas y puede conducir a la caries o a los problemas de la enfermedad periodontal. Se pueden encontrar dientes adicionales contando el número de los dientes mostrados en una radiografía panorámica.

CAPÍTULO 2

ETIOLOGÍA

La etiología de estos dientes es bastante desconocida. Lo que favorece a su formación es el tipo de dentición que presenta la raza humana, difiodonta (dos denticiones), y heterodonta (morfología distinta de cada grupo dentario).⁴

Politzer y Weizenberg mencionaron que la etiología de los mesiodens podría tener su origen a partir de los restos de la lámina dental, o en láminas accesorias que se desarrollan durante las primeras fases de la formación de los dientes. Algunos autores realizaron un estudio de los diastemas interincisales, en éstos, se observó que la lámina dental primaria se encuentra dividida por un tabique conjuntivo. Éste puede inducir la separación de gérmenes epiteliales que más tarde podrían convertirse en mesiodens.¹

También se ha sugerido que la lámina dental pudiera dividirse y de ahí generar dientes supernumerarios. Distintos estudios han demostrado que la formación del diente supernumerario es debida a una sobre actividad epitelial, existe un desacuerdo en cuanto a partir de qué formación o en qué momento embriológico se genera. Existen dos grupos:

2.1 POR HIPERACTIVIDAD DE LAS CÉLULAS EPITELIALES EMBRIONARIAS

Las células del germen dentario tienen el mismo origen y las mismas características biológicas. En ciertos casos, algunas células pueden adquirir

las propiedades de otras células especialmente diferenciadas, con la consiguiente proliferación y formación de evaginaciones o invaginaciones, y éstas, pueden crear nuevos tejidos dentarios. Esta nueva formación dentaria puede partir de cualquiera de los sucesivos estadios embriológicos por los que pasa el diente. Las posibilidades son:

- a) Por la sobre actividad de la lámina dental: en la sexta semana de vida intrauterina aparece una proliferación de la capa basal del epitelio bucal a lo largo de todo el maxilar (lámina dental). Una semana después, de cada una de las láminas aparecen diez nódulos o yemas dentarias, éstos formarán los dientes correspondientes a la dentición primaria.^{1,5}

- b) Por sobre actividad del cordón epitelial: en la octava semana, la yema dentaria prolifera y se separa de la lámina dentaria quedando unida a ésta por una proliferación epitelial llamada cordón epitelial o *gubernaculum dentis*. En este momento una sobre actividad a partir de un cordón epitelial puede originar la formación de dos o más gérmenes dentarios. Otra teoría sería que el crecimiento de la yema dental produzca la rotura del cordón epitelial y éste se sitúe hacia afuera; entonces se forman nuevos gérmenes dentarios que pueden desaparecer o desarrollarse formando un diente supernumerario.^{1,5}

- c) Por sobre actividad de la capa externa de la vaina de Hertwig: cuando llegan las catorce semanas de vida intrauterina el germen dentario alcanza su forma completa de campana. Empieza la diferenciación histológica (epitelio externo, retículo estrellado, estrato intermedio, epitelio interno). Este conjunto de estructuras con la papila dental y el saco dentario llevan por nombre folículo dentario. Éste queda constituido por completo entre el quinto y el sexto mes de vida

intrauterina. Después aparece la vaina de Hertwig, ésta es una prolongación epitelial del órgano del esmalte formada por la unión del epitelio externo e interno, y crece a partir de los extremos de la campana. La sobre actividad epitelial de la vaina de Hertwig puede originar un germen supernumerario.^{1,5}

- d) Por sobre actividad de los restos epiteliales de Malassez: la vaina de Hertwig crece formando la futura raíz y cuando está formando la primera capa de dentina, la vaina se fracciona y degenera. Así se forman unos islotes epiteliales conocidos como restos epiteliales de Malassez. Si estos restos entran en actividad y se diferencian, podrían formar un nuevo germen dentario.^{1,5}

Existen 2 tipos de causas que pueden detonar la sobre actividad epitelial en cualquiera de las fases:

- Causas locales: infección, traumatismos, factores irritativos.
- Causas generales: disfunciones genéticas o enzimáticas, factores hereditarios.

Toda alteración funcional u orgánica ya sea local o general, puede llegar a repercutir en la formación del diente, y no nada más de éste sino de cualquier otra zona del organismo ocasionando anomalías del desarrollo.

2.2 POR ESCISIÓN DEL FOLÍCULO DENTAL

Existen factores como traumatismos o mutaciones evolutivas, que pueden causar una división del folículo dental en dos o más partes (teoría de la dicotomía). Éstos, pueden ocasionar el desarrollo de dos dientes a partir

de un germen. Estos dientes serán idénticos al diente normal. Si la división es igual, serían dientes suplementarios. Si la división no es igual esto daría un diente normal y uno más pequeño o anormal.^{1,5}

Varios autores consideran esta teoría afirmando que esta mutación adquirida es hereditaria.

2.3 POR ATAVISMO

Existe otra teoría que es el atavismo. Ésta, considera que los dientes supernumerarios son una expresión de un rasgo atávico. Se trata de una regresión filogenética a la dentición de los primates, ya que representarían el tercer incisivo en el caso del mesiodens que antes poseían estos animales. Pero esta teoría es rechazada gracias a los estudios realizados por Osburn que se resumen de la siguiente manera:⁶

- Un tercer premolar, un tercer incisivo y un cuarto molar en el hombre no pueden atribuirse al atavismo más que por una reversión durante un período tan largo de tiempo que este solo hecho es suficiente para desechar esta teoría, teniendo en cuenta los conocimientos que se poseen en la actualidad de la herencia.⁶
- La presencia de un segundo canino en el hombre no puede deberse a la reversión pues no existe ningún ejemplo ancestral al que pudiera relacionarse.⁶
- Los dientes supernumerarios presentan muy rara vez caracteres que pudieran compararse con el atavismo; pueden tener forma cónica, ser rudimentarios o verdaderos vestigios, pero no presentan caracteres ancestrales.⁶

En la mayoría de los casos los dientes supernumerarios no tienen precursor temporal ni un diente de reemplazo permanente. Pueden aparecer de forma espontánea en una generación y en algunos casos pueden heredarse y desarrollarse. Por eso se dice que la herencia juega un papel muy importante. Se han presentado varios casos de mayor incidencia en muchas familias.

CAPÍTULO 3

ANTECEDENTES HISTÓRICOS

William Bateson publicó un libro en 1894 donde rechaza por completo la teoría de la reversión o atavismo. Reymond C. Osburn presentó poco tiempo después un resumen sobre este tema donde concuerda con el libro de Bateson. Bateson consideró que las partes supernumerarias eran variaciones numéricas a las que están propensas especialmente las estructuras en serie; se basa únicamente en observaciones clínicas.^{6,7}

El doctor G. V. Black, sin conocer los estudios de Bateson y Osburn, presentó un examen muy extenso de las variaciones supernumerarias de las partes en serie, tales como dedos de manos y pies, costillas, vértebras, glándulas mamarias, dientes, etc. Aunque sus estudios incluían gran variedad animal, no figuraba en ellos la dentición humana. Osburn relacionó las conclusiones de Bateson con la dentadura humana.^{6,7}

Kristen, Hefner y Hüsgen, encontraron que la retención y desplazamiento de los incisivos centrales superiores era un trastorno de erupción causado por mesiodens y que puede causar diastemas en algunos casos.⁷

Politzer y Weizenberg dicen que los mesiodens tienen su origen en los restos de la lámina dental normal o en láminas accesorias que se desarrollan durante las primeras fases de la formación de los dientes.^{1,8}

Stafne, Grahnén, Lindhal y Gysel realizaron un estudio y llegaron a la conclusión de que la frecuencia de los dientes supernumerarios es más alta en el maxilar que en la mandíbula.⁹

Hansemann realizó un estudio en una familia de cinco generaciones los cuales presentaban dientes supernumerarios, por lo cual pudo comprobar que los dientes supernumerarios se asocian a la herencia.¹⁰

El término paramolar fue introducido por Bolk, quien realizó un estudio en más de 35000 cráneos y encontró estos dientes exclusivamente en los espacios interincisales entre el primero y segundo molar o entre el segundo y el tercero.¹⁰

Kallay menciona que es posible una división del tercer molar e incluso que el segundo molar puede dividirse y dar lugar a dos dientes separados.¹⁰

Wiel realizó un estudio en 100 italianos entre los 24 y 25 años en donde encontró que el 6% de éstos presentaban cuartos molares. Cinco fueron unilaterales y uno fue bilateral.¹¹

Blumenthal, Bahr, de Jorge, Lind, Ruhlmann y Neely realizaron estudios en pacientes con displasia cleidocraneal y pudieron comprobar que estos pacientes presentan dientes supernumerarios.¹¹

Stafne en 1932 realizó un estudio en 500 pacientes que presentaban dientes supernumerarios donde se encontraron 227 incisivos centrales maxilares y 10 mandibulares, 19 laterales maxilares y 0 mandibulares, 2 caninos maxilares y 1 mandibular, 9 premolares maxilares y 33 mandibulares, 58 paramolares maxilares y 0 mandibulares, 131 cuartos

molares maxilares y 10 mandibulares; con un total de 446 maxilares y 54 mandibulares.¹

Sedano y Gorlin establecieron que el mesiodens se transmite como un rasgo autosómico dominante, con excepción de algunos casos.⁶

Grahnén y Granath realizaron un estudio donde concluyeron que los dientes supernumerarios en la dentición desidua son menos comunes que en la dentición permanente.⁴

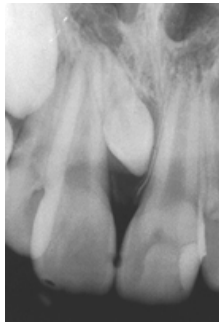
CAPÍTULO 4

CLASIFICACIÓN

4.1 HIPERODONCIA SIMPLE

Bajo este término se designa la presencia de dientes supernumerarios en una única serie dentaria. La localización es única en los maxilares sin acompañarse de otros dientes supernumerarios en otras zonas ni formando parte de síndromes.

4.1.1 MESIODENS



Fuente: Google¹²

Los dientes supernumerarios que aparecen entre los incisivos centrales fueron denominados “mesiodens” por Bolk (1917), autor que consideró que su aparición era una regresión a la dentición de los primates, quienes tenían tres pares de dientes incisivos. Según el mismo autor, dicha dentición puede seguir apareciendo de manera ocasional en forma de rudimento en la especie humana. Otros autores han apuntado hacia un trastorno embriológico accidental o genético.¹

El mesiodens es el diente supernumerario más común, representa para la mayoría de autores del 50% al 80% del total, y se puede presentar aislado o en pares y se han descrito incluso tres, cuatro o más mesiodens en un mismo paciente. También existe la coincidencia en el mismo individuo de mesiodens con otros dientes supernumerarios o con agenesias de otros dientes. Los mesiodens no suelen tener un precursor temporal ni diente de reemplazo.

La frecuencia de estos dientes va del 0.15% al 1%, predominando el sexo masculino 2:1. La mayoría de estos dientes poseen coronas con forma de clavija, cono o triangular. Son heteromórficos aunque constituyen órganos dentarios completos. Rara vez se presentan gigantes, suelen ser pequeños y poseen una sola raíz. Pueden llegar a parecerse a los laterales superiores. Pueden llegar a tener una forma de molar con forma irregular pero con una sola raíz.

Según Thoma se desarrollan con mayor frecuencia en el lado derecho o izquierdo de la papila incisiva, con menor frecuencia entre los dos incisivos centrales superiores y muy raras veces en la zona vestibular.¹

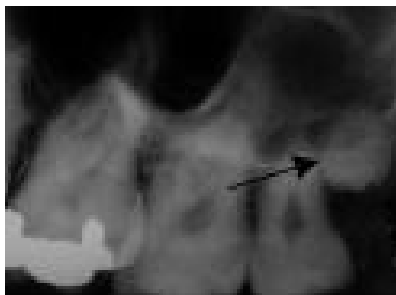
Por lo general se localizan por palatino en un 80% ó 90% de las ocasiones a nivel interincisal, supra-apical e incluidos sin hacer erupción. Es frecuente encontrarlos invertidos y haciendo erupción hacia la nariz, éstos son llamados dientes nasales y tienen una mayor incidencia de posición vestibular.

Los dientes supernumerarios de la zona interincisal superior representan el 50% de todos los dientes supernumerarios y algunos autores mencionan que esta cifra aumenta hasta un 80% si se incluyen a los que se encuentran en la zona incisal. La longitud de estos dientes es de

aproximadamente 1cm. Su formación radicular es completada al mismo tiempo que la de los incisivos permanentes. Nunca se encuentran a la mitad de los maxilares sino que ocupan uno u otro de éstos, y su orientación es variable en todos los planos del espacio.

La erupción del mesiodens ocurre sólo en un 25% de los casos. Cuando erupciona en boca se observa a nivel interincisal y por lo general por vía palatina. Pocas veces erupciona por vía vestibular entre los incisivos centrales. Si se encuentra invertido, erupcionará hacia las fosas nasales. También puede llegar a erupcionar hacia el seno maxilar ocasionando una obstrucción aérea y sinusitis odontogénica.

4.1.2 CUARTO MOLAR



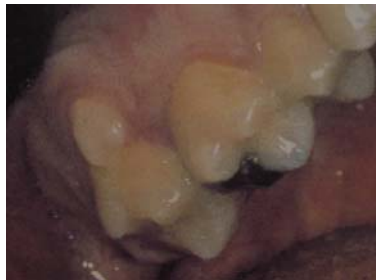Fuente: Google¹³

El cuarto molar es el segundo diente supernumerario en orden de frecuencia. Éste se encuentra situado por detrás de los terceros molares y también se le conoce como distomolar o retromolar. Su forma y tamaño son variables, generalmente son rudimentarios, pequeños y de forma cónica o redondeada. Son más frecuentes en la arcada superior. Stafne observó una frecuencia del 0.3% para los distomolares superiores y 0.2% para los inferiores en la población general.¹

Se han dado casos donde aparecen dos o más distomolares, casi siempre aparece bilateralmente.

Los distomolares pueden dar síntomas parecidos a los de la pericoronitis debido a sus intentos de erupción, ésta es poco habitual y casi siempre se encuentra en inclusión intraósea, lo cual favorece a la inclusión del tercer molar, aún más en la mandíbula.

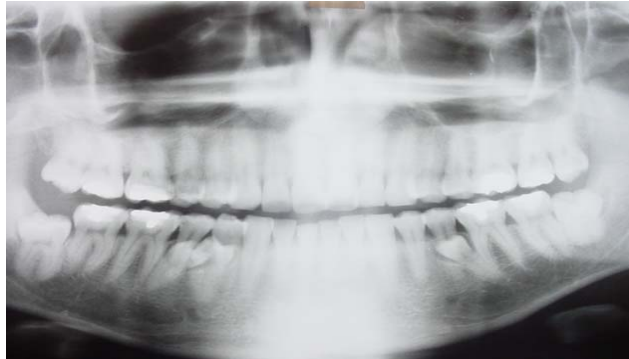4.1.3 PARAMOLARES



Fuente: Gay C.¹

Son aquellos dientes que se sitúan alrededor de los molares con forma rudimentaria y frecuentemente se encuentran erupcionados. Aparecen en lado vestibular o lingual de los molares, casi siempre alrededor del primer molar pero nunca por mesial de éste. En ocasiones se fusionan con la corona del segundo o tercer molar recibiendo el nombre de tubérculo paramolar.

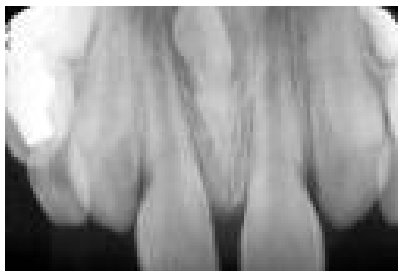
4.1.4 PREMOLARES SUPERNUMERARIOS



Fuente propia

Aparecen con mayor frecuencia en la mandíbula, la mayoría no erupcionan ni causan patologías. Suelen ser descubiertos en un estudio radiográfico. Se ha observado la aparición de 2, 3, y 4 premolares supernumerarios en un solo individuo. La mayoría de estos dientes son de igual forma y tamaño a los otros premolares.

4.1.5 INCISIVOS SUPERNUMERARIOS

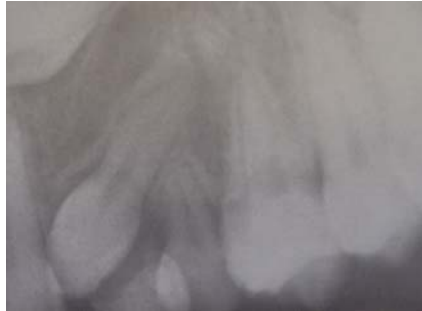

Fuente: Google.¹³

Se presentan rara vez; los más frecuentes son los laterales superiores (2% de todos los dientes supernumerarios), los incisivos centrales inferiores (1%) y los incisivos laterales inferiores (0.05%). Son muy parecidos a los mesiodens. Los incisivos supernumerarios inferiores no presentan

sintomatología; su posición suele ser vestibular y horizontalizados. Existen ocasiones en que erupcionan por lingual.

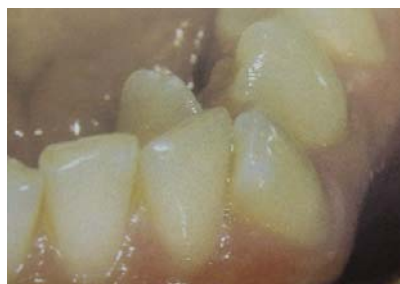4.1.6 CANINOS SUPERNUMERARIOS



Fuente Gay C.¹

Son los dientes supernumerarios que menos incidencia tienen (0.02 % de todos los supernumerarios). Pueden llegar a observarse en pacientes afectados de hendiduras faciales y en el síndrome orofacial-digital.

4.1.7 DIENTES SUPERNUMERARIOS LINGUALES, INTERDENTARIOS E INTERRADICULARES

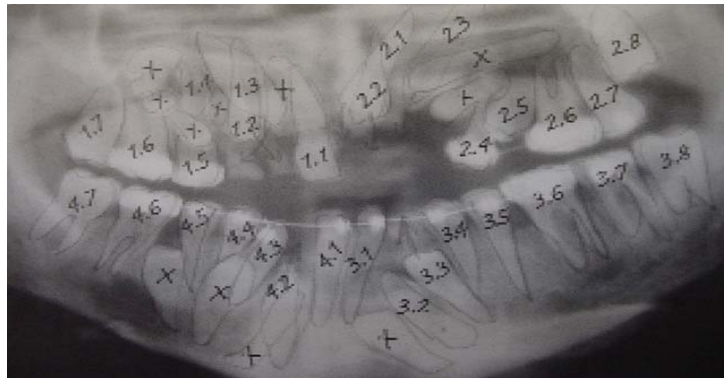


Fuente: Gay C.¹

Se han relacionado con los paramolares y al igual que éstos son de forma rudimentaria y con forma de clavija. Pueden parecerse en algunas ocasiones a los premolares. Se presentan con mayor afluencia en la

mandíbula. Se han registrado casos en que estos dientes son paramolares vestibulares supernumerarios que se desplazan dentro del arco dentario después de una extracción. Las láminas que forman a los molares pueden llegar a formar dientes permanentes pequeños adicionales a la fórmula dentaria. Estos dientes se encuentran frecuentemente erupcionados.

4.2 HIPERODONCIA MÚLTIPLE



Fuente: Google¹⁵

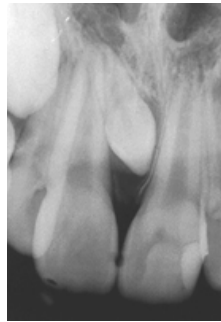
Es el término que se da a aquellos pacientes que presentan más de un diente supernumerario o varias series dentarias sin constituir parte de un síndrome. Su frecuencia es rara, estos dientes afectan normalmente a la parte anterior superior y a la zona de premolares, pero se han dado casos en los que afectan a toda la arcada en ambos maxilares. Pueden presentarse erupcionados o incluidos. Parecen sólo aparecer en la dentición permanente por lo que se podría aceptar la hipótesis de un trastorno en las láminas dentales permanentes. **CAPÍTULO 4**

CLASIFICACIÓN

4.1 HIPERODONCIA SIMPLE

Bajo este término se designa la presencia de dientes supernumerarios en una única serie dentaria. La localización es única en los maxilares sin acompañarse de otros dientes supernumerarios en otras zonas ni formando parte de síndromes.

4.1.1 MESIODENS



Fuente: Google¹²

Los dientes supernumerarios que aparecen entre los incisivos centrales fueron denominados “mesiodens” por Bolk (1917), autor que consideró que su aparición era una regresión a la dentición de los primates, quienes tenían tres pares de dientes incisivos. Según el mismo autor, dicha dentición puede seguir apareciendo de manera ocasional en forma de rudimento en la especie humana. Otros autores han apuntado hacia un trastorno embriológico accidental o genético.¹

El mesiodens es el diente supernumerario más común, representa para la mayoría de autores del 50% al 80% del total, y se puede presentar aislado o en pares y se han descrito incluso tres, cuatro o más mesiodens en un mismo paciente. También existe la coincidencia en el mismo individuo de mesiodens con otros dientes supernumerarios o con agenesias de otros dientes. Los mesiodens no suelen tener un precursor temporal ni diente de reemplazo.

La frecuencia de estos dientes va del 0.15% al 1%, predominando el sexo masculino 2:1. La mayoría de estos dientes poseen coronas con forma de clavija, cono o triangular. Son heteromórficos aunque constituyen órganos dentarios completos. Rara vez se presentan gigantes, suelen ser pequeños y poseen una sola raíz. Pueden llegar a parecerse a los laterales superiores. Pueden llegar a tener una forma de molar con forma irregular pero con una sola raíz.

Según Thoma se desarrollan con mayor frecuencia en el lado derecho o izquierdo de la papila incisiva, con menor frecuencia entre los dos incisivos centrales superiores y muy raras veces en la zona vestibular.¹

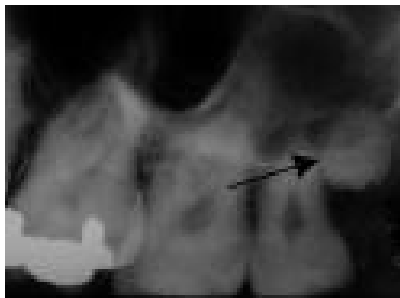Por lo general se localizan por palatino en un 80% ó 90% de las ocasiones a nivel interincisal, supra-apical e incluidos sin hacer erupción. Es frecuente encontrarlos invertidos y haciendo erupción hacia la nariz, éstos son llamados dientes nasales y tienen una mayor incidencia de posición vestibular.

Los dientes supernumerarios de la zona interincisal superior representan el 50% de todos los dientes supernumerarios y algunos autores mencionan que esta cifra aumenta hasta un 80% si se incluyen a los que se encuentran en la zona incisal. La longitud de estos dientes es de aproximadamente 1cm. Su formación radicular es completada al mismo tiempo que la de los incisivos permanentes. Nunca se encuentran a la mitad de los maxilares sino que ocupan uno u otro de éstos, y su orientación es variable en todos los planos del espacio.

La erupción del mesiodens ocurre sólo en un 25% de los casos. Cuando erupciona en boca se observa a nivel interincisal y por lo general por

vía palatina. Pocas veces erupciona por vía vestibular entre los incisivos centrales. Si se encuentra invertido, erupcionará hacia las fosas nasales. También puede llegar a erupcionar hacia el seno maxilar ocasionando una obstrucción aérea y sinusitis odontogénica.

4.1.2 CUARTO MOLAR



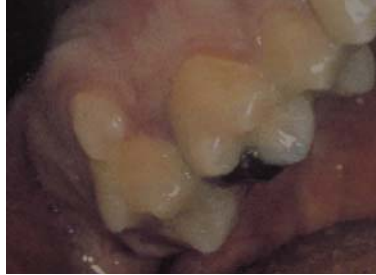Fuente: Google¹³

El cuarto molar es el segundo diente supernumerario en orden de frecuencia. Éste se encuentra situado por detrás de los terceros molares y también se le conoce como distomolar o retromolar. Su forma y tamaño son variables, generalmente son rudimentarios, pequeños y de forma cónica o redondeada. Son más frecuentes en la arcada superior. Stafne observó una frecuencia del 0.3% para los distomolares superiores y 0.2% para los inferiores en la población general.¹

Se han dado casos donde aparecen dos o más distomolares, casi siempre aparece bilateralmente.

Los distomolares pueden dar síntomas parecidos a los de la pericoronitis debido a sus intentos de erupción, ésta es poco habitual y casi siempre se encuentra en inclusión intraósea, lo cual favorece a la inclusión del tercer molar, aún más en la mandíbula.

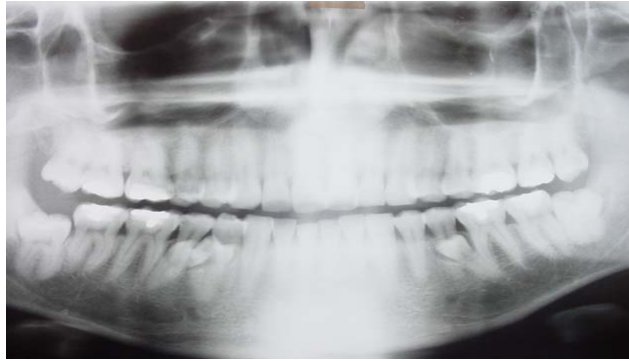4.1.3 PARAMOLARES



Fuente: Gay C.¹

Son aquellos dientes que se sitúan alrededor de los molares con forma rudimentaria y frecuentemente se encuentran erupcionados. Aparecen en lado vestibular o lingual de los molares, casi siempre alrededor del primer molar pero nunca por mesial de éste. En ocasiones se fusionan con la corona del segundo o tercer molar recibiendo el nombre de tubérculo paramolar.

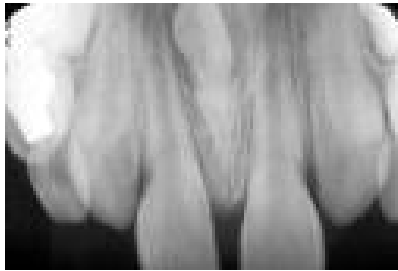4.1.4 PREMOLARES SUPERNUMERARIOS



Fuente propia

Aparecen con mayor frecuencia en la mandíbula, la mayoría no erupcionan ni causan patologías. Suelen ser descubiertos en un estudio radiográfico. Se ha observado la aparición de 2, 3, y 4 premolares supernumerarios en un solo individuo. La mayoría de estos dientes son de igual forma y tamaño a los otros premolares.

4.1.5 INCISIVOS SUPERNUMERARIOS



Fuente: Google.¹³

Se presentan rara vez; los más frecuentes son los laterales superiores (2% de todos los dientes supernumerarios), los incisivos centrales inferiores (1%) y los incisivos laterales inferiores (0.05%). Son muy parecidos a los mesiodens. Los incisivos supernumerarios inferiores no presentan

sintomatología; su posición suele ser vestibular y horizontalizados. Existen ocasiones en que erupcionan por lingual.

4.1.6 CANINOS SUPERNUMERARIOS



Fuente Gay C.¹

Son los dientes supernumerarios que menos incidencia tienen (0.02 % de todos los supernumerarios). Pueden llegar a observarse en pacientes afectados de hendiduras faciales y en el síndrome orofacial-digital.

4.1.7 DIENTES SUPERNUMERARIOS LINGUALES, INTERDENTARIOS E INTERRADICULARES

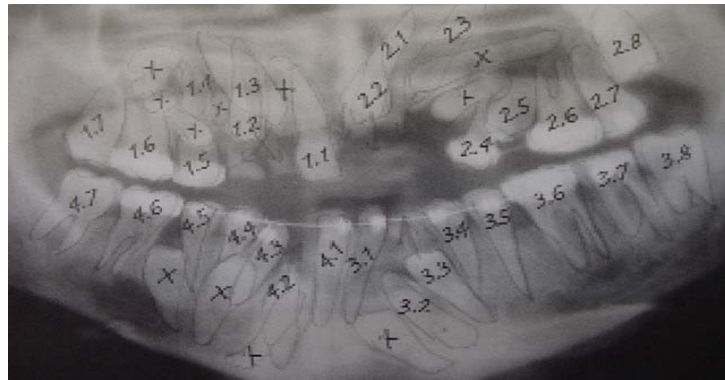


Fuente: Gay C.¹

Se han relacionado con los paramolares y al igual que éstos son de forma rudimentaria y con forma de clavija. Pueden parecerse en algunas ocasiones a los premolares. Se presentan con mayor afluencia en la

mandíbula. Se han registrado casos en que estos dientes son paramolares vestibulares supernumerarios que se desplazan dentro del arco dentario después de una extracción. Las láminas que forman a los molares pueden llegar a formar dientes permanentes pequeños adicionales a la fórmula dentaria. Estos dientes se encuentran frecuentemente erupcionados.

4.2 HIPERODONCIA MÚLTIPLE



Fuente: Google¹⁵

Es el término que se da a aquellos pacientes que presentan más de un diente supernumerario o varias series dentarias sin constituir parte de un síndrome. Su frecuencia es rara, estos dientes afectan normalmente a la parte anterior superior y a la zona de premolares, pero se han dado casos en los que afectan a toda la arcada en ambos maxilares. Pueden presentarse erupcionados o incluidos. Parecen sólo aparecer en la dentición permanente por lo que se podría aceptar la hipótesis de un trastorno en las láminas dentales permanentes.

CAPÍTULO 5

FRECUENCIA

Shafer, en una revisión exhaustiva notificó que la frecuencia de los dientes supernumerarios en la población caucásica oscilaba entre el 0.5% y el 1%. Otros autores indican cifras incluso más elevadas.^{1,6}

Lind, en su revisión, señala una frecuencia del 3.6%. Castaldi encuentra una frecuencia del 3.1%. Stafne observó, asimismo, una frecuencia del 1% tras realizar 48,550 exámenes radiológicos dentales.⁶

Sin embargo, la frecuencia es probablemente más elevada ya que quizás hayan pasado inadvertidos dientes extraídos o bien dientes supernumerarios superpuestos sobre dientes normales.

Según Shafer, los dientes supernumerarios son más frecuentes en varones que en mujeres en una proporción de 2:1. Esta proporción es coincidente con la mayoría de los autores, aunque puede encontrarse alguna estadística con una proporción también favorable a los varones del 10:1.¹

Aunque los dientes supernumerarios pueden encontrarse en cualquier localización, existen zonas preferentes. Así, el diente supernumerario más frecuente es el que se localiza entre los incisivos centrales superiores denominado "mesiodens", y que constituye más del 50% de todos los dientes supernumerarios.¹

Le siguen en orden de frecuencia:

Diente/Posición	Porcentaje
Cuartos molares o distomolares superiores	25%
Paramolares superiores	15%
Premolares inferiores	3%
Incisivos laterales superiores	2%
Cuartos molares o distomolares inferiores	1%
Incisivos centrales inferiores	1%
Premolares superiores	0.5
Caninos superiores	0.20%
Caninos inferiores	0.20%
Incisivos laterales inferiores	0.05%

Tabla 1. Fuente Gay C.¹

Thoma menciona además unos dientes supernumerarios interdientales o interradiculares. El maxilar superior presenta una mayor frecuencia de dientes supernumerarios que la mandíbula en una proporción que oscila, según los autores de 5:1 ó de 10:1.¹

Es de destacar que en la mandíbula, el mayor porcentaje de supernumerarios ocurre en la región premolar. El porqué los dientes supernumerarios son más frecuentes en la zona anterior del maxilar superior (50%-80%) es hoy por hoy, desconocido.

Existe una baja prevalencia de dientes supernumerarios en la dentición temporal. Primosch observó una relación de 5:1 a favor de los dientes supernumerarios en la dentición permanente. En un 30% de los casos en que se presentan dientes supernumerarios en la dentición temporal comprobaremos la existencia de hiperodoncia en la dentición permanente.¹

CAPÍTULO 6

MORFOLOGÍA

Los dientes supernumerarios pueden imitar la forma de los dientes normales (eumórficos) o bien tener una morfología atípica (heteromórficos). Así, Thoma aplica el término de “suplementario” para todo aquel diente extra heteromórfico. Los dientes supernumerarios son órganos dentarios perfectamente constituidos. Frecuentemente son pequeños, rara vez gigantescos. Su morfología puede ser similar a la de los demás dientes de la zona donde se encuentran (eumórficos) o bien, ser dentículos rudimentarios con distintas formas (heteromórficos) que pueden ser:

- Diente conoideo en clavija: de volumen menor que el diente normal, con corona de forma cónica y una raíz rudimentaria.
- Diente tuberculado: tamaño menor que el diente normal, corona con tubérculos y la raíz es única, gruesa y curvada.
- Diente infundibular: similar al diente normal pero con invaginaciones hacia dentro en la corona, lo que le da el aspecto de embudo.
- Diente molariforme: con forma de molar o premolar

En la región incisal superior, los dientes supernumerarios por lo general tienen formas anormales. En las otras zonas, pueden ser más parecidos a su serie dentaria de origen (eumórficos). Las formas tuberculadas y molariformes rara vez se localizan invertidas y erupcionan en pocas ocasiones.

En contraposición, es común que las formas cónicas o conoides se coloquen en posición invertida y presenten más tendencia a la erupción.

De manera casi invariable, las formas tuberculadas no erupcionadas tienen formación radicular incompleta y acostumbran a colocarse por palatino de los dientes adyacentes normales. La diferencia en cuanto a la formación radicular podría indicar que el diente supernumerario tuberculado se forma mucho más tarde que el conoide. Por esta razón, algunos autores defienden que el tuberculado es parte de una tercera dentición, mientras que consideran a las formas cónicas como dientes adicionales de la segunda dentición.

Finalmente, es importante diferenciar conceptualmente los dientes supernumerarios de los dientes dobles o gemelos. Los dientes dobles de desarrollan a partir de la división incompleta de un germen dental único (esquizodontismo) o por la fusión de dos gérmenes adyacentes regulares o accesorios (sinodontismo). Los dientes dobles constan de dos o más partes que muestran una clara tendencia a independizarse. Pueden ocupar el lugar de un diente regular, el de los dientes adyacentes o coexistir con ellos.

Los dientes supernumerarios en dentición temporal, exhiben menos variedad en la forma que los dientes supernumerarios de la dentición permanente; ya que suelen ser muy parecidos a los dientes normales. Diferentes estudios realizados con microscopía óptica y electrónica y con microanalizador radiológico, han demostrado la presencia de distintas alteraciones de los dientes supernumerarios, especialmente de los mesiodens, como son:

- Alteraciones en la mineralización del esmalte, dentina y cemento. El contenido de calcio en un mesiodens es un 25%-60% mayor en su

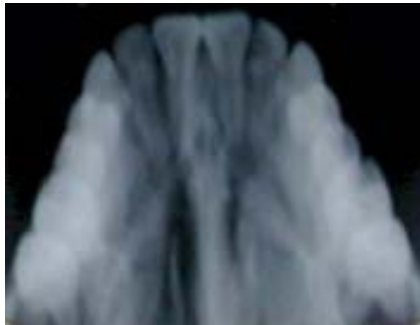dentina respecto a un diente normal. Existen otras alteraciones en la distribución cualitativa y cuantitativa de los macroelementos básicos de los tejidos duros del diente y de algunos microelementos.

- Anormalidades y cambios en la dirección de los prismas del esmalte.
- Túbulos dentinarios ensanchados o estrechados y con una dirección no uniforme.
- Capa de cemento más delgada de lo normal.

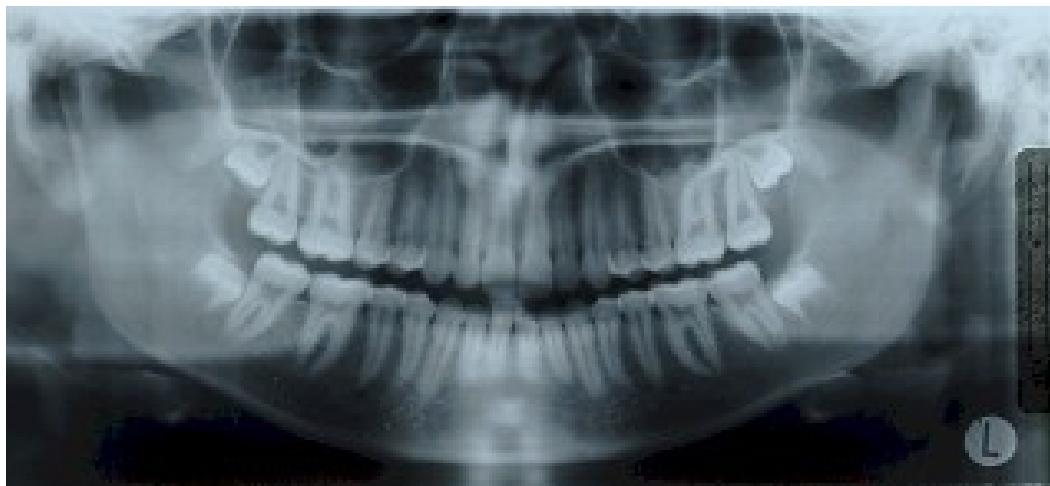CAPÍTULO 7

DIAGNÓSTICO

La inspección nos podrá dar en muchos casos el diagnóstico al visualizar los dientes supernumerarios erupcionados en la arcada. Hay que tener siempre en cuenta que si en la inspección nos encontramos que un diente permanente no ha erupcionado pasada la época normal de hacerlo, tendremos que realizar un diagnóstico de presunción que habrá de confirmarse con la radiología. Las radiografías intrabucales (periapical y oclusal) (Fig. 1) serán las proyecciones de elección. También podremos basar este diagnóstico en las radiografías extrabucales (panorámica u ortopantomografía) (Fig. 2) practicadas sistemáticamente en la primera visita u otras visitas de control. Nos avisan de la presencia de dientes supernumerarios sin existir signos clínicos, ya que la mayoría de dientes supernumerarios son asintomáticos.^{16,17}



(Fig 1) Fuente Google.¹³



(Fig 2) Fuente propia

La palpación, podrá aportarnos datos de valor en el caso que podamos palpar el diente por palatino o vestibular al producir una protuberancia de las mucosas, así como darnos información sobre la formación de quistes pericoronarios accesibles al tacto. Asimismo, el diagnóstico de presunción nos lo darán también todos aquellos signos y síntomas. Cuando un diente supernumerario está erupcionando, deben valorarse cuidadosamente el número de dientes en la arcada, el tamaño, la forma de cada uno de ellos y su desarrollo radicular con el fin de no confundir un diente normal con un supernumerario.

En el maxilar superior, la mayoría de los dientes supernumerarios incluidos se encuentran localizados por palatino, aunque siempre la localización radiográfica previa nos permitirá destacar localizaciones atípicas. En este sentido, como hemos mencionado anteriormente, las proyecciones intrabucal en distintas posiciones nos serán de gran ayuda. Normalmente aplicamos el método de paralelaje con radiografías periapicales y las distintas proyecciones oclusales (anterior, vértex y verdaderas). Las imágenes de superposición radiológica se deshacen con la práctica de

distintas proyecciones radiográficas y así se consigue separar visualmente los elementos dentarios.

Para Morley sería recomendable realizar a todos los pacientes infantiles una ortopantomografía antes de la exfoliación de los dientes temporales anteriores, aproximadamente a los 5 años de edad para descartar la presencia de dientes supernumerarios y otras anomalías.¹⁶

Para el diagnóstico de los dientes supernumerarios nos tendremos que basar en la inspección clínica, la palpación y la radiología.

CAPÍTULO 8

DIAGNÓSTICO DIFERENCIAL

Aunque los dientes supernumerarios acostumbran a ser eumórficos, los heteromórficos y dentículos incluidos pueden aparecer en las radiografías como una radioopacidad que puede ser confundida con otros procesos patológicos que se manifiestan radiológicamente de forma similar.

Los dientes supernumerarios heteromórficos deben ser diferenciados preferentemente del odontoma, ya que éste es el tumor odontogénico más frecuente y por su forma y localización puede ser confundido con un diente supernumerario. Ambos pueden, incluso, coexistir como ocurre en el síndrome de Gardner.

El odontoma compuesto se localiza frecuentemente entre los dientes anteriores. El odontoma complejo es más común en las regiones posteriores.

Los dientes supernumerarios pueden ser también confundidos con otras lesiones que cursan con radioopacidad, entre las que destacan:

- Radioopacidades periapicales
 - Displasia cemental periapical
 - Osteomielitis esclerosante focal
 - Osteopetrosis periapical focal
 - Cementoblastoma
 - Fibroma central osificante

- Radioopacidades interradiculares
 - Osteítis focal residual
 - Cementoma
 - Quiste odontogénico epitelial calcificante
 - Tumor adenomatoide odontogénico
 - Fibroma central osificante
 - Osteoblastoma

CAPÍTULO 9

COMPLICACIONES

Los dientes supernumerarios pueden hallarse erupcionados total o parcialmente (aproximadamente el 25%) o estar incluidos en cualquier posición del espacio maxilar. Dado el volumen dental adicional, lo más frecuente es que los supernumerarios causen mal-posición de los dientes adyacentes o impidan su erupción. Sin embargo existen otras manifestaciones originadas por la presencia de dientes supernumerarios.¹⁷

9.1 INCLUSIÓN DE DIENTES PERMANENTES

La persistencia prolongada de un diente temporal o desiduo, debe concluir a la investigación de la causa que lo produce y constatar la existencia de un diente supernumerario como origen del problema. La erupción retardada de un diente temporal o permanente puede ser la primera manifestación clínica de la presencia de un diente supernumerario.

La inclusión de un diente supernumerario conjuntamente o no con la inclusión de un diente permanente, suele producir la deformación de la superficie vestibular o lingual del proceso alveolar, con la prolongación del tiempo de presencia de los dientes temporales.

9.2 MAL POSICIÓN DENTARIA

En muchas ocasiones, los dientes en mal-posición se asocian a la existencia de un diente supernumerario incluido. En la región incisal, el apiñamiento o mal posición nos hará investigar sobre la existencia de un

mesiodens. Esto se hace en todas las series dentarias. Los hallazgos más comunes son la torsoversión y el desplazamiento labial, aunque cualquier tipo de mal-posición puede ser manifestación de un diente supernumerario. Si el diente supernumerario erupciona en la arcada, posiblemente producirá mal-posición de los dientes temporales o permanentes.

9.3 DIASTEMAS

La separación interproximal puede ser otra de las manifestaciones de los dientes supernumerarios incluidos. Este signo es muy frecuente en la región incisal superior cuando nos hallamos ante la existencia de un mesiodens. Por ello, ante la existencia de cualquier diastema, se aconseja realizar una exploración radiográfica con el fin de descartar la presencia de un diente supernumerario incluido, en cuyo caso deberá extraerse lo antes posible, es decir, cuando el paciente todavía está en fase de crecimiento y podrá cerrarse el espacio interproximal sin tratamiento ortodóntico.

9.4 ERUPCIONES ANORMALES

Un diente supernumerario invertido puede erupcionar hacia lugares atípicos lejos de la arcada, como es el caso de la erupción hacia las fosas nasales o hacia el seno maxilar, dando lugar a una clínica particular de dolor, obstrucción aérea e infección.

9.5 PATOLOGÍA PULPAR

La formación de caries, por crearse una zona con retención de placa bacteriana y de difícil limpieza, o la existencia de una reabsorción radicular pueden inducir toda la amplia gama de la patología pulpar.

9.6 RIZÓLISIS Y LESIONES PERIODONTALES

Se presentan como resultado de la compresión sobre las raíces de los dientes adyacentes por parte del diente supernumerario retenido.

9.7 ALGIAS FACIALES

Neuralgias faciales persistentes no explicables por otras causas han sido atribuidas a la existencia de dientes supernumerarios incluidos. En ocasiones, la extracción de éstos ha solucionado neuralgias inespecíficas rebeldes al tratamiento farmacológico convencional.

CAPÍTULO 10

HIPERODONCIA RELACIONADA A SÍNDROMES

La mayoría de los síndromes se asocian con anomalías dentarias, como pueden ser la hiperodoncia (aumento de dientes), hipodoncia (falta de dientes) y oligodoncia (faltan dientes y los existentes son más pequeños) los más frecuentes son:

Displasia cleidocraneal, Síndrome de Gardner, Querubismo y Síndrome de Fabry-Anderson.¹

También se debe mencionar a aquellos pacientes que presentan labio-paladar-hendido ya que éstos frecuentemente muestran dientes supernumerarios en la región incisal.

10.1 DISPLASIA CLEIDOCRANEAL

El síndrome de disostosis cleido-craneal fue descrito en 1898 por Pierre-Marie-Saintom. Con posterioridad, otros casos han sido reportados, algunos de ellos en la forma de presentación familiar. La literatura internacional no es abundante en este estado patológico, se trata de una displasia que lleva asociados numerosos trastornos del desarrollo esquelético y dentario.^{1,15,18,19}

A menudo es hereditaria y afecta al esqueleto óseo y a los dientes. Cuando es heredada, aparece con un patrón autosómico dominante y se puede transmitir por ambos sexos. En aquellos casos en los que se presenta esporádicamente, se dice que representa una enfermedad de tipo recesivo, o probablemente como una penetración incompleta de un rasgo genético que

tiene una expresión variable del gen o una mutación dominante nueva. La proporción entre hombre y mujer es de 1:1.

Ésta, es una afección rara en la que suelen coincidir varias anomalías somáticas y viscerales. Las alteraciones que afectan a las clavículas y a los huesos del cráneo son las que predominan en el cuadro clínico y que dan nombre a la enfermedad. Es un síndrome cuya etiología se asocia a una mutación en los genes *Osf2/CBFA1*, que actúan como factores reguladores del proceso de la osteogénesis.¹⁵

Las alteraciones dentarias, suelen manifestarse como retraso de la erupción de los dientes temporales y permanentes que pueden ser hasta de tres años con respecto a la cronología normal, oligodoncia, quistes foliculares asociados a dientes incluidos y numerosos dientes supernumerarios de uno o varios grupos dentarios.

Clínicamente existen 2 presentaciones:

La primera en la forma típica florida, que es denominada forma Mayor y la segunda es la forma Menor.

10.1.1 FORMA MAYOR

TRANSTORNOS ÓSEOS

Se dice que es un padecimiento de todo el esqueleto, se ha informado que pueden existir cambios fuera del esqueleto, y que pueden ocurrir en los músculos, esto sugiere que puede ser secundario a la afectación ósea. Un signo radiográfico de esta afección es la deformación en

cono de la epífisis de las falanges. Se manifiestan en múltiples localizaciones.¹

- a) Cráneo: presenta maduración retardada, por lo que es voluminoso debido a un retraso en el cierre de las fontanelas, lo que da lugar a una braquicefalia característica.
- b) Cara: Es hipoplásica, con pómulos pequeños y poco prominentes, esto refleja un falso prognatismo mandibular. También existe una disartrosis craneofacial que es más perceptible en jóvenes.
- c) Cintura escapular: Es anómala. En el 10% de los casos existe una ausencia clavicular y también existe una ausencia parcial o un simple adelgazamiento de las clavículas. Presentan movilidad anormal de los hombros, pueden llevarlos hacia delante hasta la línea media.
- d) La pelvis, la columna vertebral y falanges de los dedos pueden encontrarse también afectadas.

TRANSTORNOS DENTARIOS

Pueden presentar retraso de la erupción en la dentición temporal. Generalmente el motivo de la consulta suele ser el retraso en la dentición permanente. Es ahí donde se demuestra con una exploración clínica y radiográfica y se descubre la existencia de una profusión anárquica de dientes supernumerarios. Estos gérmenes dentarios son de forma y tamaño muy similares a su serie de origen. La identificación de los gérmenes normales es muy difícil. Los dientes supernumerarios se presentan con mayor frecuencia en la mandíbula en el área de los incisivos y los premolares.

Los gérmenes supernumerarios maduran al mismo tiempo que los gérmenes normales. La mucosa es muy fibrosa por lo que sólo algunos dientes pueden llegar a erupcionar. Las raíces dentarias son más cortas y delgadas y generalmente deformadas.

10.1.2 FORMA MENOR

Es la forma atenuada de la enfermedad, se observa nanismo discreto, pequeña facies disostósicas, hipoplasia unilateral de la clavícula y existencia de algunos dientes supernumerarios.¹

TRATAMIENTO

No hay un tratamiento específico para esta afección, antiguamente se trataban únicamente las complicaciones que aparecían. Recientemente hay un enfoque multidisciplinario para el tratamiento con participación de varios especialistas como lo son el cirujano maxilofacial, el ortodoncista y el prostodoncista.

El tratamiento quirúrgico oportuno con la ayuda de un tratamiento ortodóntico puede dar resultados funcionales excelentes. La remoción de los dientes temporales no siempre permite la erupción de los dientes permanentes. La fenestración con tracción ortodóncica de los dientes incluidos no siempre tiene éxito.

10.2 SÍNDROME DE GARDNER

Consiste en un síndrome que se caracteriza por tener múltiples dientes supernumerarios incluidos y son acompañados por poliposis múltiple de colon, osteomas en maxilares, cráneo y huesos largos, tumores desmoides, y quistes sebáceos. Su patrón hereditario es autosómico dominante con penetración completa y expresión variable. Clínicamente presenta pólipos múltiples de colon, lesiones premalignas. El 25% de éstas pueden evolucionar a adenocarcinomas. Los osteomas se presentan con mayor facilidad en el macizo craneofacial y en los huesos largos, los cuales dan lugar a tumoraciones duras radiográficamente visibles. Pueden dar asimetrías faciales si se encuentran en cara, trastornos de la articulación temporomandibular y compresiones nerviosas.^{1,15,18,19}

Presentan ictericia. La ictericia se visualiza mejor en la conjuntiva ocular y bajo la lengua, y es posible detectarla en numerosas enfermedades. El daño hepático crónico suele presentarse con ictericia, pero también es posible encontrar hipertrofia parotídea. La hepatitis puede manifestarse con signos de infección respiratoria alta como fotofobia, faringitis y tos, además de la ictericia característica.

Los tumores fibrosos de la piel, así como los quistes sebáceos y epidermoides, son múltiples en la zona de la espalda y el pericráneo.

Presentan múltiples dientes supernumerarios impactados, también aparecen osteomas faciales.

TRATAMIENTO

Se enfoca en una rehabilitación oclusal, mediante tratamiento quirúrgico en combinación con el tratamiento ortodóntico como en el caso anterior.

10.3 SÍNDROME DE FABRY-ANDERSON

La enfermedad de Fabry-Anderson es un déficit genético ligado al cromosoma X, y se debe a un error del metabolismo de los glucoesfingolípidos. Los síntomas clínicos suelen aparecer a partir de la primera década de la vida y se han descrito pocos casos donde se identifique la afectación coclear. El pronóstico de la enfermedad en los hombres es grave y la expectativa de vida es limitada; el curso clínico de las mujeres heterocigotas es claramente mejor.^{1,19,20}

Enfermedad hereditaria que sigue un patrón recesivo ligado al sexo, se produce un acúmulo de glucolípidos (ceramidatrihexosas), debido a un defecto congénito de la enzima ceramidatrihexoxidasa y presenta las siguientes manifestaciones:

- a) Angioqueratosis difusa
- b) Opacidad corneal y del cristalino
- c) Insuficiencia cardiaca
- d) Insuficiencia renal
- e) Trastornos neurológicos
- f) Dientes supernumerarios

Se desconoce el porqué de la aparición de dientes supernumerarios en este síndrome.

TRATAMIENTO

Es reservado dado a la gravedad de esta enfermedad.

10.4 QUERUBISMO

El primer reporte de la enfermedad lo realiza Jones en 1933, quién le dio el término descriptivo de querubismo. Es una enfermedad que afecta ambos maxilares, se considera como una variedad clínica de la displasia fibrosa. Esta enfermedad sigue un patrón hereditario por medio de un gen autosómico dominante con expresividad variable. En el sexo masculino la penetrancia del gen dominante es del 100% y en el sexo femenino es de 50%-60%, con un promedio de 2:1 masculino:femenino. Se manifiesta en la infancia, con frecuencia a la edad de 3 a 4 años.^{1,18,19}

Los pacientes muestran una expansión progresiva, no dolorosa, simétrica de los maxilares que da lugar a una cara sugestiva de un querubín. Los maxilares involucrados se presentan duros a la palpación y puede haber linfadenopatías regionales. El Querubismo se hereda con un rasgo autosómico dominante con expresividad variable.

Manifestaciones radiográficas: se presenta una imagen radiolúcida multilocular que produce destrucción bilateral del hueso de uno o ambos maxilares con expansión y adelgazamiento de las placas corticales. En el maxilar inferior, puede afectar el cuerpo y la rama produciendo perforación de la corteza, por lo regular el cóndilo se mantiene sin lesión.

Los dientes involucrados que no han hecho erupción se observan desplazados y parece que estuvieran flotando dentro de la lesión.

En la mayoría de los casos la tumefacción predomina en la zona perimandibular. En estos pacientes puede darse el caso de que la dentición temporal se pueda exfoliar de manera espontánea a partir de los 3 años y la dentición permanente es defectuosa. Se asocian dientes supernumerarios con agenesia dentaria parcial y dientes normales incluidos.

La mucosa bucal por lo general esta intacta y de color normal. Esta enfermedad puede acelerarse en la infancia y tiende a hacerse estable e incluso puede presentar una regresión en la pubertad.

En la adolescencia se puede recurrir a la cirugía ortognática y a la cirugía plástica por razones estéticas.

TRATAMIENTO

Se recomienda un tratamiento ortodóntico-quirúrgico pasada la pubertad combinado con inclusiones dentarias, para lograr una mejor rehabilitación oclusal.

10.5 LABIO FISURADO

Es la falta de fusión adecuada del labio superior. Puede ser unilateral o bilateral, observándose con mayor frecuencia la forma unilateral en el lado izquierdo. Puede o no combinarse con fisura del paladar. Las fisuras labio-palatinas constituyen deficiencias estructurales congénitas debidas a la falta de coalescencia entre algunos de los procesos faciales embrionarios en formación.^{21,22}

Se manifiestan en la vida intrauterina, más específicamente en el período embrionario e inicio del período fetal. Las fisuras del paladar primario y las fisuras raras de la cara, las cuales incluyen los procesos faciales, ocurren en el período embrionario a partir de la sexta semana de vida intrauterina.

10.6 FISURA PALATINA

La fisura palatina es la malformación congénita en la cual las dos mitades del paladar no se unen en la línea media. La fisura puede abarcar el velo del paladar, el paladar óseo y la apófisis alveolar del maxilar superior. En la mitad de los casos se asocia a la fisura palatina la del labio superior, malformación llamada labio leporino.^{9,10,21,22}

La fisura del paladar es una malformación relativamente frecuente, constituye el 15% de todas las malformaciones. En cuanto a la etiología no se ha llegado a una conclusión definitiva. Las posibles causas, las podemos dividir en dos grupos:

- a) Origen exógeno: alcoholismo, radiaciones y virus.
Actualmente se ha descartado el factor de edad de los padres.

- b) Origen endógeno: la influencia de la herencia es muy grande, pues en un 15% existe la misma malformación en los antepasados del niño.

Síntomas:

-Dientes: cuando la fisura palatina es completa, existen graves deformidades en los dientes, algunos de ellos faltan, en especial los incisivos laterales,

también pueden existir dientes supernumerarios debido a que la fisura parte en dos a los gérmenes dentales de los incisivos centrales, generando a estos dientes.

Durante el crecimiento, siempre se debe realizar un tratamiento ortopédico y ortodóncico, ya que las anomalías de la posición y articulación dentaria se acentúan.

-Maxilares:

- a) Deformaciones óseas primitivas en el labio hendido total unilateral con fisura palatina: la característica más relevante es el desplazamiento divergente de los dos fragmentos en que está dividido el maxilar superior.

- b) Deformaciones óseas en el labio hendido total bilateral con fisura palatina: son muy semejantes a las del labio hendido unilateral. La diferencia está en la región incisiva central y aislada, que se denomina premaxila.

Premaxila: está proyectada hacia adelante debido a la presión ejercida por la lengua y por el vómer. Estas dos fuerzas de proyección anterior no encuentran la contra fuerza que normalmente está ejercitada por el músculo orbicular del labio.

TRATAMIENTO ODONTOLÓGICO

La primera función del odontólogo en el niño fisurado es el de proporcionarle una prótesis "obturatriz", una placa oclusiva que se instala de forma temprana y que será cambiada cada 15 días dado el crecimiento del

niño. Esta prótesis tiene una triple función: la de contención, alimentación, y estética al guiar el crecimiento del maxilar; por tanto, permite una alimentación normal, hábitos respiratorios normales, facilitar la futura intervención quirúrgica, comenzar a corregir la mala posición de los tejidos palatinos y disminuir las complicaciones de la futura ortodoncia en la dentición permanente, favorecer la futura emisión del habla y evitar la interposición lingual entre los bordes de la fisura.

El tratamiento ortodóncico es necesario fundamentalmente en las fisuras que afectan al paladar primario, puesto que se ve afectada la arcada dentaria. También será necesario en casos de retraso en el crecimiento maxilar con mal-oclusión dentaria, ya sea como único tratamiento o previo a la cirugía ortognática. En cualquier caso, independientemente del tipo de la fisura, las revisiones odontológicas deben ser frecuentes dado la predisposición de estos pacientes a desarrollar complicaciones orales, sobre todo infecciones.

TRATAMIENTO QUIRÚRGICO

La indicación del tratamiento quirúrgico está regido por el objetivo principal: el desarrollo del habla normal, es decir, los niños deben tener su paladar reparado en lo posible antes de que comiencen a hablar, a pesar del posible retraso del crecimiento maxilofacial que puede producir la cirugía. Esto obedece a que una vez que se establecen en el habla del niño patrones de sustitución y omisión, su corrección es muy difícil y siempre persisten algunas alteraciones. Mientras que la mal-oclusión dental o la asimetría facial tienen solución mediante ortodoncia o cirugía ortognática. En general está aceptado que el tratamiento quirúrgico obtiene resultados óptimos realizándose antes de los 12 meses de edad.

En los pacientes con síndrome de Pierre-Robin el mantenimiento de la vía aérea es lo primordial, por lo que el cierre del paladar se recomienda una vez que el manejo de las vías respiratorias no requieren tratamiento y el desarrollo craneofacial está en proceso de estabilización, generalmente entre los 18 y los 24 meses.

CAPÍTULO 11

TRATAMIENTO QUIRÚRGICO

Los dientes supernumerarios que erupcionan por lo general no son funcionales y deben ser extraídos. Su exodoncia suele ser mucho más simple que la de un diente normal debido a que por lo general son dientes más pequeños que los normales. Las indicaciones se dan por motivos estéticos (dientes en mal-posición o displásicos) y funcionales (espacio en la arcada dentaria). En los dientes que presentan una fusión existe un problema terapéutico y ya sea el caso podremos optar por:

- Obturación estética del diente.
- Colocación de una corona.
- Extracción del diente fusionado, siempre que las pulpas se encuentren separadas.
- Extracción del diente doble y rehabilitación protésica.

Siempre que un diente supernumerario incluido ocasione algún problema clínico, deberá ser extraído y en aquellos casos que sean sintomáticos podrán abstenerse de la terapéutica quirúrgica.

Kruger menciona que bajo circunstancias normales, la extracción de los dientes supernumerarios debe realizarse hasta que los ápices de los dientes vecinos se encuentren totalmente cerrados dado que en ese momento es más difícil dañar la porción mesenquimática en el crecimiento de

los dientes permanentes. Pero recomienda el tratamiento precoz en los siguientes casos:¹

- Cuando el diente supernumerario interfiera en el cierre de ápices de dientes permanentes.
- Cuando el diente supernumerario produce mal posición a dientes permanentes.
- Cuando se ha detectado un quiste en el diente supernumerario.
- Cuando existe una manifestación de dolor.
- Cuando el diente supernumerario impide la correcta erupción de los dientes permanentes.

Las ventajas de realizar un tratamiento precoz son:

- Favorecer a la erupción.
- Prevenir la pérdida de espacio.
- Evitar la formación de diastemas.
- Prevenir otras complicaciones como quistes foliculares, rizólisis, etc.

En todos los casos el abordaje quirúrgico dependerá de la localización del diente a extraer. En algunas ocasiones el tratamiento quirúrgico deberá ir acompañado por un tratamiento ortodóncico ya que estos dientes tienen una fuerza de erupción disminuida.

En ocasiones, el diente supernumerario puede emigrar hacia el suelo nasal, en cuyo caso puede ser necesario abordajes desde la apertura piriforme elevando la mucosa y el periostio a dicho nivel. También pueden migrar hacia el seno maxilar y dar lugar a clínica sinusal odontogénica por lo que se verá obligado a realizar un abordaje tipo Cadwell-Luc para su remoción.

11.1 MESIODENS

El mesiodens debe extraerse antes de que cause complicaciones. El momento más adecuado es cuando se hayan cerrado los ápices de los incisivos vecinos. Se puede realizar una exodoncia temprana antes de los 6 años de edad con el fin de prevenir futuros problemas ortodónticos y la necesidad de procedimientos quirúrgicos más complejos. Las desventajas son el dañar las raíces de los dientes permanentes provocando rizólisis o necrosis pulpar.

En la exodoncia tardía se espera a que se complete la formación radicular de los incisivos permanentes; esto sucedería entre los 8 y los 10 años de edad del paciente, sin existir el riesgo de lastimar a las raíces de los incisivos.

En el momento de plantear una exodoncia quirúrgica, se debe localizar el diente supernumerario para establecer una vía de abordaje, se debe realizar una valoración radiográfica. Después de localizar al diente, que generalmente se encuentra palatinizado, se seguirá con la técnica anestésica elegida, se realizará una incisión festoneada a nivel del margen gingival rodeando los cuellos de los dientes y las papilas interdientarias, esta incisión se debe extender dependiendo el campo quirúrgico.

Se realizará una disección o levantamiento de colgajo con una legra, elevándolo con cuidado sin desgarrarlo. En este momento podremos ver el mesiodens, el cual se podrá extraer con un elevador, si el caso fuera que solamente observáramos una protuberancia ósea, esto nos indicará la posición del mesiodens teniendo que efectuar una ostectomía con una fresa quirúrgica liberando al mesiodens para su posterior extracción. Una vez realizada la extracción se debe practicar un cureteado o legrado del alvéolo con el fin de eliminar restos de tejidos dentarios, o tejidos de granulación. Se irriga con suero fisiológico, se afronta el colgajo al hueso y se procede a suturar.

Cuando el mesiodens se encuentra en posición vestibular se realizara un abordaje con una incisión tipo Neumann, a veces no es necesario y basta con una incisión tipo semi Neumann. Una vez que se levante el colgajo mucoperióstico y en el caso de que no exista una protuberancia ósea la cual nos indicaría la posición del mesiodens, con ayuda radiográfica, se realizará una ostectomía para liberar la corona del mesiodens. Algunas veces se descubre la raíz del mesiodens, así que tendremos que realizar un abordaje palatino simultáneo. Cuando conseguimos la visión de la corona, solamente se extrae el diente empujándolo hacia palatino desde la zona vestibular.

También se puede dar el caso en que el mesiodens ocupe una posición nasal, por lo general se puede exponer la corona retirando el margen de la apertura piriforme y abriendo el mucoperiostio nasal.

Cuando exista duda de la posición del mesiodens, se debe empezar el abordaje por palatino y posteriormente se continuará con el abordaje vestibular.

En el postoperatorio se debe de contemplar una antibiótico terapia, así como la administración de analgésicos y anti inflamatorios.

11.2 CUARTO MOLAR

La técnica quirúrgica empleada para la extracción de estos dientes es muy similar a la empleada en los terceros molares incluidos, dado a la posición distal en que se encuentran estos dientes. En la mayoría de los casos, se realizará la exodoncia al mismo tiempo con la del tercer molar. El acto quirúrgico consta de anestesia, incisión, despegamiento del colgajo mucoperióstico, ostectomía, odonto-sección y exodoncia, limpieza de la herida, reposición del colgajo y sutura.

11.3 PARAMOLARES

El tratamiento quirúrgico acostumbra a ser sencillo ya que existe una regla que dice que estos dientes aparecen por lo general erupcionados, siendo su extracción relativamente sencilla. Se extraen con el fin de mejorar la higiene de nuestro paciente disminuyendo la placa dentobacteriana, para prevenir enfermedad periodontal y caries en la zona o para aliviar un traumatismo causado a las mucosas por su mal-posición, por lo general no genera clínica alguna.

11.4 PREMOLARES SUPERNUMERARIOS

Los premolares inferiores supernumerarios son los dientes más difíciles de extraer, esto se debe al hueso compacto de la zona en que se localizan y por la presencia de estructuras anatómicas como son el conducto dentario inferior en la zona vestibular y las glándulas salivales y estructuras

neurovasculares en la zona lingual. Para este tipo de exodoncia nos vamos a ayudar de radiografías oclusales y distintas proyecciones intrabucales que nos van a indicar la posición vestibular, lingual e intermedia, siendo ésta la más frecuente, lo cual nos complicará aún más la exodoncia.

Después de ubicar la posición vestibular del diente supernumerario se prosigue con un abordaje tipo Neumann, se levanta un colgajo mucoperióstico teniendo cuidado de identificar el paquete vasculo-nervioso que emerge del foramen mentoniano. Posteriormente realizaremos la ostectomía hasta visualizar el esmalte del premolar; debemos tener en cuenta las raíces de los dientes adyacentes y preservar el conducto dentario inferior. En algunos casos, debemos realizar odonto-sección por el poco espacio que tendremos para maniobrar. Una vez realizada la extracción, debe revisarse la zona quirúrgica y se sutura el colgajo mucoperióstico. Si el diente se encuentra en el lado lingual debemos tener mucho mayor cuidado al manipular la zona para no dañar las estructuras ya mencionadas.

Cuando el premolar supernumerario se encuentra en el maxilar la técnica que se empleará es similar y en estos casos puede hacerse un abordaje palatino.

11.5 INCISIVOS SUPERNUMERARIOS

Los incisivos supernumerarios laterales superiores, pueden presentar una clínica similar a la del mesiodens y su tratamiento quirúrgico es idéntico a éstos. En el caso de los incisivos inferiores suelen ser asintomáticos y constituyen un hallazgo radiográfico muy poco frecuente, los podemos encontrar en posición vestibular y horizontales. Existen ocasiones en que erupcionan por lingual, se extraen con una incisión vestibular con despegamiento de un colgajo mucoperióstico y ostectomía.

11.6 CANINOS SUPERNUMERARIOS

La clínica y el tratamiento de estos dientes es muy similar a los descritos anteriormente. Debemos localizar al diente supernumerario en su posición vestibular, palatina o lingual. Después de la anestesia, se realiza una incisión Neumann y un colgajo mucoperióstico. Se realiza una ostectomía y se procede a realizar la extracción teniendo cuidado de no desplazarlo hacia el seno maxilar, una vez realizada la extracción se procede a revisar la zona quirúrgica y a reposicionar el colgajo y suturar.

11.7 DIENTES SUPERNUMERARIOS LINGUALES, INTERDENTARIOS E INTERRADICULARES

Estos dientes generalmente se encuentran erupcionados, es posible efectuar su exodoncia convencional con un elevador de raíces, sin necesidad de levantar un colgajo mucoperióstico. En caso de hallarse incluidos en localización vestibular, se puede realizar un pequeño colgajo tipo Neumann y realizar una pequeña ostectomía al presentar una forma rudimentaria; su extracción suele ser sencilla. En aquellos casos de inclusión lingual, se recomienda la abstención quirúrgica cuando los dientes sean asintomáticos, en el caso de presentar clínica, se levantará un colgajo mucoperióstico lingual teniendo cuidado de no lesionar al nervio lingual; esto se consigue despegando el colgajo entre el periostio y la cortical lingual debido a que el nervio lingual discurre siempre supraperiosticamente.

CAPÍTULO 12

CONCLUSIONES

De acuerdo con lo descrito a lo largo de este texto, podemos verificar la importancia que tiene el conocimiento de los dientes supernumerarios ya que si se encuentran precozmente, podemos brindarle una mejor atención a nuestros pacientes. Por eso es recomendable exigir una radiografía panorámica a todos nuestros pacientes para descartar la existencia de dientes supernumerarios y otros procesos patológicos ocultos que puedan ser atendidos antes de que causen serios problemas.

El odontólogo de la práctica general debe estar adiestrado para poder llevar a cabo el tratamiento quirúrgico de estos dientes, siempre teniendo en cuenta sus limitaciones al encontrar dientes supernumerarios que se encuentran fuera de sus límites quirúrgicos y si este fuera el caso remitir al paciente con un especialista del área quirúrgica para así llegar a la mejor solución del problema.

También se debe tomar en cuenta que en todo acto quirúrgico corremos el riesgo de encontrar complicaciones y debemos estar siempre alertas para disminuir el riesgo de éstas.

Para finalizar puedo decir que esta es una guía completa para el Cirujano Dentista de práctica general que puede ayudarle en su consulta privada para saber el procedimiento a seguir si llegara a sus manos un paciente que presente dientes supernumerarios y así pueda resolver las necesidades de sus pacientes.

FUENTES DE INFORMACIÓN

1. Gay Escoda C., Tratado de Cirugía Bucal. Editorial Ergon, Madrid, España 2004, Pág. 510-533.
2. Salcido García JF, Ledesma Montes C, Hernández Flores F, Pérez D, Garcés Ortíz M. Frecuencia de Dientes Supernumerarios en la Población Mexicana. Med Oral Patol Oral Cir Bucal, 2004;9:403-9.
3. Brand, Anatomía de las Estructuras Orofaciales. Editorial Mosby, México 1998,
4. Kruger, Cirugía Bucomaxilofacial. Editorial Médica Panamericana, 5ª edición, México 2000, Pág. 99.
5. Regezi S., Patología Bucal. Editorial Mc Graw Hill Interamericana, México 2000, 3ª Edición, Pág. 465-467.
6. Diamond, Anatomía Dental. Editorial Uteha Noriega Editores, México 1982, Pág. 174-176.
7. Laskaris G. Patología de la Cavidad Bucal en Niños y Adolescentes. Editorial Amolda, Caracas, Venezuela 2001, Pág. 14.
8. López, Cirugía Oral. Editorial Mc Graw Hill Interamericana, 1ª Edición, México 1991, Pág. 279.

9. Thoma, Patología Oral. Editorial Salvat Editores, México 1983, 2° Edición, Pág. 131-132.
10. Shafer, Tratado de Patología Bucal. Editorial Mc Graw Hill Interamericana, México 1988, 4° Edición, Pág. 45.
11. <http://images.google.com.mx/images?hl=es&q=supernumerary%20tooth&sa>.
12. <http://images.google.com.mx/images?q=supernumerary+tooth&svnum=10&hl=40&sa=N>
13. <http://images.google.com.mx/images?q=mesiodens&hl=es&btnG=B%C3%im%C3%>.
14. http://www.bvs.sld.cu/revistas/med/vol38_2_99/med05299.htm
15. Van Der Linden B, Diagnosis and Treatment Planning in Dentofacial Orthopedics. Quintessence Books, México 1987 Pág. 45, 191, 238.
16. M. Thérèse Garvey, B.Dent.Sc, D.Orth., M.Orth., M.Sc., FDS, Hugh J. Barry, BDS, MA, FDS, FFD, Marielle Blake, B.Dent.Sc., MA, D.Orth., M.Orth., FDS(Orth.), MRCD, Supernumerary Teeth — An Overview of Classification, Diagnosis and Management. J Can Dent Assoc 1999; 65:612-6.
17. Sapp, Patología Oral y Maxilofacial Contemporánea. Editorial El Sevier, Madrid España 2004, Pág. 4.

18. Donado M. Cirugía Bucal Patología y Técnica. Editorial Masson, 2° Edición, México 1998, Pág. 210.
19. P. Pomar Blanco, J. San Román Carbajo, C. Martín Villares, F. Rodríguez Martín*, J. Paniagua*, M. Fernández, Pello, M. Tapia Risueño Manifestaciones otológicas en la enfermedad de Fabry-Anderson. Acta Otorrinolaringol Esp 2006; 57: 115-117.
20. <http://escuela.med.puc.cl/publ/Manual/Cabeza/Cuello/Malformaciones.jsd%60html>.
21. Moore K. L., Embriología Clínica. Editorial Mc Graw Hill Interamericana, 4° Edición, México 1989, Pág. 215, 218-219, 221.
22. Raspall G., Cirugía Oral. Editorial Médica Panamericana, México 1994, Pág. 204.
23. Horch H. H., Cirugía Oral y Maxilofacial. Editorial Masson, México 1995, Pág. 288-301.
24. Zegarelli V. E., Diagnóstico en Patología Oral. Editorial Salvat Editores, México 1982 6° Edición, Pág. 592-593.
25. Lynch, Brightman, Greenbery, Medicina Bucal de Burket. Editorial Mc Graw Hill Interamericana, México 1996, 5° Edición, Pág. 657. Pág. 319-321.
26. Woelfel J. B., Scheid R. C., Anatomía Dental Aplicaciones Clínicas. Editorial Masson, México 1998, Pág. 392.

27. Miranda Costa S.J., Levy Nunes E., De Souza Facco E., Distomolares,
Rev. Fac. Odontol. Lins, Piracicaba, 2003; 15 (1): 33-36.
28. <http://images.google.com.mx/images?hl=es&q=premolares%20supernumerarioswi>.