UNIVERSIDAD NACIONAL AUTÓNOMA DE MÉXICO.

FACULTAD DE ESTUDIOS SUPERIORES ZARAGOZA.

CARRERA DE CIRUJANO DENTISTA.

CAMBIOS HISTOLOGICOS EN TEJIDOS DENTARIOS EN EL ENVEJECIMIENTO.

TESIS
QUE PARA OBTENER EL TITULO DE CIRUJANO DENTISTA PRESENTA

VELASCO VELASCO VERONICA.

DIRECTOR: C.D. GERARDO LLAMAS VELAZQUEZ.

ASESORA: C.D. NELLY L. GUZMAN FLORES.

México, D. F. SEPTIEMBRE 2009

Universidad Nacional Autónoma de México
UNAM
Biblioteca Central
Dirección General de Bibliotecas de la UNAM

UNAM – Dirección General de Bibliotecas
Tesis Digitales
Restricciones de uso

DERECHOS RESERVADOS ©
PROHIBIDA SU REPRODUCCIÓN TOTAL O PARCIAL

Todo el material contenido en esta tesis esta protegido por la Ley Federal del Derecho de Autor (LFDA) de los Estados Unidos Mexicanos (México).

El uso de imágenes, fragmentos de videos, y demás material que sea objeto de protección de los derechos de autor, será exclusivamente para fines educativos e informativos y deberá citar la fuente donde la obtuvo mencionando el autor o autores. Cualquier uso distinto como el lucro, reproducción, edición o modificación, será perseguido y sancionado por el respectivo titular de los Derechos de Autor.

AGRADECIMIENTOS.

A Dios, pues él me ha da la bendición de despertar cada día, superarme y poder terminar esta etapa de mi vida; también por darme la oportunidad de poner en mi camino a todas las personas que estuvieron y que están en mi vida.

A mis padres:

Néstor y Margarita, pues con su trabajo, amor, apoyo y dedicación he logrado llegar hasta este momento importante y cada triunfo les pertenece a ellos también.
Los quiero mucho “gracias”

A mis hermanos:

Kari y Oscar pues su ayuda y cariño me alientan a seguir adelante. Además por apoyarme en los momentos difíciles.

A toda mi familia:

pues su respaldo me y confianza me anima a superarme cada día. En especial a mi tía Lidia, que aunque ya no esta con nosotros, su apoyo fue incondicional.

A la familia Llamas Duarte:

por su apoyo, enseñanzas y confianza, pues me han dado la oportunidad de superarme académica, profesional y personalmente, a lo largo de estos años. A sus hijas Laura, Karen y July por compartirme un poco del tiempo y cariño de sus padres.

A Zinu:

Gracias por tu apoyo, amor y confianza.

A mis amigos y compañeros:

por el respaldo, apoyo, confianza y amistad que me brindaron, su presencia en mi vida es muy importante.

A Nelly y a las Doctoras Margaritas:

por el apoyo, confianza y amistad que me han brindado.

“CAMBIOS HISTOLÓGICOS EN TEJIDOS DENTARIOS EN EL ENVEJECIMIENTO.”

Índice.

Introducción……1

Justificación……2

Planteamiento del problema……3

Marco teórico
Capitulo I
Envejecimiento……4

Capítulo II
Histología de los tejidos
dentarios……11

Capítulo III
Cambios histológicos en tejidos dentarios
en el envejecimiento……42

Objetivos……61

Diseño
metodológico……62

Recursos……63

Conclusiones……64

Propuestas……70

Referencias bibliográficas……71

Introducción.

El aumento significativo de la cantidad de adultos mayores en los últimos años a nivel mundial, y en nuestro país ha provocado cambios significativos en la pirámide poblacional. Y en consecuencia las alteraciones fisiopatológicas a diagnosticar se han visto modificadas.

Por esta razón el proceso de envejecimiento en los seres humanos se ha estudiado impetuosamente en los últimos tiempos, comenzando con la investigación en animales; tales como ratas, perros, monos e insectos; así mismo y para tener una mayor aproximación de los resultados que se obtienen, se han realizado investigaciones acerca del proceso de envejecimiento en los seres humanos. Tales investigaciones se han llevado a cabo de manera detallada, considerando desde el nivel genético, molecular, celular y estructural, para llegar finalmente a un nivel orgánico y sistémico. En consecuencia los resultados obtenidos de las diversas investigaciones han llevado al planteamiento de diversas teorías, tratando de explicar tales procesos. Tanto así, que la manera de verlo se ha modificado, pues ya no se habla sólo de una cuestión biológica sino que se concibe como una conjunción de procesos biológicos, psicológicos y sociales, pues cada uno de estos repercute de manera significativa en el proceso de envejecimiento en el individuo.

Por tales cuestiones, esta investigación documental presenta en primera instancia, algunas de las teorías del envejecimiento que existen en el registro científico respectivo; posteriormente se hace una revisión de la histología de estructuras dentales como esmalte, dentina, pulpa, encía, cemento, hueso alveolar y ligamento periodontal, para finalmente presentar la información recabada acerca de los cambios histológicos en tejidos dentarios mencionados durante el envejecimiento, pues estos no quedan exentos de las transformaciones que suceden a lo largo de la vida.

De igual manera se hace una correlación entre los cambios histológicos y las posibles repercusiones clínicas que estos provocan en la función y patologías de cada una de las estructuras revisadas. Cabe mencionar que con la revisión documental de cada tejido se considera que esta área del conocimiento ha sido escasamente estudiada ya que la información que se recopilo en relación a esmalte, cemento y hueso alveolar son insuficientes para sustentar los cambios clínicos que se llevan a cabo; sin embargo, en comparación con dentina, pulpa, ligamento periodontal y encía los estudios realizados los consideramos suficientes para realizar conclusiones clínico-biológicas.

Justificación.

Al igual que todos los sistemas que conforman al individuo, el sistema estomatognático sufre diversos cambios con el proceso de envejecimiento que modifican su función; por esto es importante que el cirujano dentista adquieran los conocimientos, habilidades, destrezas, actitudes y aptitudes necesarias para brindar la atención requerida de manera individual y colectiva a esta población, haciendo que de esta forma se mantenga y recupere la salud, para todos ellos.

Por lo anterior, a lo largo de la Carrera de Cirujano Dentista se enfatiza de manera importante la distinción entre las estructuras normales o sanas, de las anormales o enfermas, para llegar a un correcto diagnóstico del padecimiento del individuo; por esto se considere que el conocimiento de la histología básica provee las bases para el desarrollo de un buen diagnóstico; brindando una adecuada calidad a las diversas posibilidades de tratamiento; ya que la ignorancia de los cambios que ocurren durante el proceso de envejecimiento puede llevar a la implementación errónea de tratamientos o a no obtener los resultados esperados por el paciente, mermando así su calidad de vida .

Planteamiento del problema.

La información encontrada en la literatura relacionada a los cambios en el envejecimiento en el ser humano, es en la mayoría de las ocasiones referidos a los órganos y sistemas, presentándose de manera general en relación a los tejidos dentarios,. Por ello se plantea la siguiente pregunta: ¿Cuáles son los cambios histológicos en los tejidos dentarios en el envejecimiento?

Capítulo I.
Envejecimiento.

Durante la última mitad del siglo XX ha cambiado la composición etàrea de la población mundial. Se espera que este cambio demográfico tenga un impacto importante en la atención de la salud general y oral, para la futura práctica odontológica, los profesionales de la salud oral necesitan conocer el estado de salud general y oral de las personas seniles. [1]

En pocos años veremos incrementar el porcentaje de ancianos en nuestro país; de ahí que sea necesario adoptar criterios encaminados a satisfacer sus demandas y necesidades, así como su bienestar social;[2] esto a razón de que la Organización de Naciones Unidas (ONU) la Organización de las Naciones Unidas (ONU) en el año 2002 reportó que el 10% de la población mundial son mayores de 60 años (629 millones), así mismo se tiene proyectado que esta cifra se incrementará a 2000 millones para el año 2050, lo que representa el 20% de la población mundial y para el año 2150 uno de cada tres humanos en el mundo será mayor de 60 años . Todos estos datos llevan a situar a México en el décimo primer sitio con una población total de 103.3 millones de personas. [3]

De acuerdo a los resultados obtenidos por el Instituto Nacional de Estadística y Geografía en nuestro país en el año 2000 los ancianos de mas de 60 años eran de 6, 800,000 con un porcentaje de 6.8%, para el año 2010, se espera un aumento en el porcentaje entre 9 y 10% mientras que para el año 2020 ascenderá de 12 a 14%, o sea un aproximado de 18 millones de ancianos con un predominio de las mujeres sobre los hombres; [4] en base a estos datos se a reportado que las entidades de nuestro país que concentran poco más de la mitad de la población total son el Estado de México (14.6 millones de habitantes) y el Distrito federal (8.8 millones).[5]

El envejecimiento demográfico es un fenómeno cuyas características impacta directamente a las personas, los hogares, las comunidades, prácticamente a todos los sectores sociales; [6] por ello, en la actualidad el envejecimiento se estudia como un proceso multifactorial que involucra mecanismos biológicos, psicológicos y sociales, de ahí que su presentación y evolución sea individualizada. La vejez sin duda, es una categoría cuyas propiedades y problemas se construyen a partir de un conjunto de expectativas que son compartidas por grupos sociales específicos. "[2]

Se puede hacer notar que en la sociedad contemporánea, a los ancianos se les asignan estatus carentes de roles definidos desplazándolos de los sistemas de control y poder que pasan a manos de los jóvenes a los que se les atribuyen mayores conocimientos académicos o técnicos.[7] En relación a esto se considera que el grado de productividad que se conserva en los ancianos esta determinado por varios factores , entre ellos el bienestar físico, emocional, la motivación la actitud, la educación, la experiencia además de la tecnología , así como a las estructuras sociales que se encuentran sujetas al cambio constante. [6] por lo anterior se pone de manifiesto que el envejecimiento no solo depende de los cambios fisiológicos, biológicos y cognitivos que se producen en el individuo, si no que también de factores que provienen de la sociedad. "[2] Con todos

---

"[2] op.cit. Pérez, VV: 2
"[2] op. cit. Pérez, VV: 1

estos factores afectando el proceso de envejecimiento este variará en el futuro en consecuencia a esto. [9]

Biología del envejecimiento.

Como se ha mencionado previamente en el proceso de envejecimiento hay una disminución progresiva en la capacidad fisiológica al igual que una habilidad disminuida de respuesta al estrés, guiando al incremento de la susceptibilidad y vulnerabilidad a la enfermedad. El esfuerzo de entender las causas del envejecimiento son limitadas por la complejidad del problema. Pues los cambios del envejecimiento son manifestados a nivel molecular y orgánico, en suma a esto los factores ambientales modifican las observaciones experimentales y los efectos secundarios complican la visualización de mecanismos primarios. Por lo mencionado, no puede existir unanimidad en una teoría, pues algunos de los mecanismos del envejecimiento pueden ser bastante distintos en diferentes organismos, tejidos y células.[8] Los mecanismos que dan lugar a las manifestaciones del envejecimiento se resume en la disminución paulatina tanto de la población celular como de la actividad metabólica de cada célula. [6]

Teorías del envejecimiento.

El envejecimiento siempre ha provocado gran interés y ha dado lugar a numerosas conjeturas sobre sus causas y sobre los factores que fijan un límite a la duración de la vida de los animales y humanos. Así los estudios sobre el envejecimiento se han desplazado desde el análisis estadístico de la longevidad de las poblaciones y la pérdida de rendimiento de los sistemas fisiológicos hasta el presente auge de la gerontología celular ó molecular. [10]

Con todos los estudios realizados, existe acuerdo, en que hay 5 características comunes del envejecimiento en mamíferos:

1. Incremento de la mortalidad con la maduración.
2. Cambios en la composición bioquímica en los tejidos con la edad.
3. Disminución progresiva en la capacidad fisiológica con la edad.
4. Habilidad disminuida a la respuesta de adaptación al medio ambiente con la edad.
5. Incremento a la susceptibilidad y vulnerabilidad a la enfermedad. [8]

Durante este siglo se ha propuesto un gran número de teorías para explicar la naturaleza del envejecimiento, sin embargo resulta improbable que una sola teoría pueda explicar todos sus mecanismos. [11] A lo largo de los años se han propuesto numerosas teorías sobre el envejecimiento, pero la complejidad del proceso disminuye la posibilidad de que algunas de las teorías explique el envejecimiento de forma completa. El concepto de que se puede programar algunos cambios relacionados con la edad, mientras que otros son estocásticos e impredecibles e impredecibles, ahora es un hecho ampliamente aceptado. No obstante , algunas teorías incluyen ambos tipos de cambios y son imposibles de clasificar únicamente como uno o como otro. Otra complicación es la necesidad de distinguir entre el proceso de envejecimiento por sí mismo y los defectos debidos a fenómenos relacionados con la edad , como las enfermedades."[9]

"[9] op. cit. Raymod, CT:51

Como se mencionó en el párrafo anterior las teorías del envejecimiento han sido divididas en dos categorías generales: estocásticas y de desarrollo-genético.

1. Teorías estocásticas: engloban aquellos fenómenos en donde se presentan una serie de variables aleatorias que hacen que este fenómeno sea producto del azar y deba ser estudiado recurriendo a cálculos probabilísticos."[11]Estas teorías cuentan con la acumulación fortuita de acontecimientos perjudiciales debido a la exposición de factores exógenos adversos."[8]
2. Teorías de desarrollo genético: estas teorías consideran al proceso de envejecimiento como parte de la programación genética comúnmente con el control sobre el desarrollo y la maduración. Esta clase de teorías se soporta en base a la observación del máximo de vida en específicas especies."[8]

Teorías estocásticas

Dentro de estas teorías, se considera al genoma como principal protagonista del fenómeno mientras que, por otro lado, incluyen un conjunto de fenómenos ambientalistas que consideran al entorno celular como responsable del deterioro de la homeostasis celular. "[11]

Teoría de la mutación somática

Esta teoría fue propuesta por *Szilard* en 1959 quien mencionó que el envejecimiento ocurre como un resultado de la acumulación de mutaciones en el ADN de las células somáticas. Después se matizó por otros autores, los cuales refieren que la lesión en el ADN sería fundamentalmente al nivel mitocondrial.

Entre estos autores hay que destacar a *Miquel* y *Fleming*, al sostener que la causa fundamental del envejecimiento celular es una inestabilidad del genoma mitocondrial, por una falta de equilibrio entre la reparación mitocondrial y el efecto desorganizador de los radicales de oxígeno. De este modo, las células son privadas de la capacidad de regenerar sus poblaciones mitocondriales, y con ello sufrirán una disminución irreversible en su capacidad para sintetizar ATP, con la consiguiente degradación senescente del funcionamiento fisiológico y muerte final.[12]

Estas mutaciones en el ADN mitocondrial causan enfermedades y están asociadas con un amplio espectro de manifestaciones clínicas. "[11]

Teoría error - catástrofe. Producción de células defectuosas**.**

Esta teoría fue propuesta por *Orgel* en 1963 y modificada por él mismo en 1970. Esta hipótesis postula que, con la edad, surgen errores en los mecanismos de

"11 op. cit. Pardo, GA: 2
"8 op. cit Troen, RB:7
"8 ibid, p 9
"11 op. cit. Pardo, GA:2
"[11] op. cit. Pardo, GA:3

síntesis de proteínas, que causan la producción de proteínas anormales. Si alguna de estas proteínas llega a formar parte de la maquinaria que sintetiza proteínas, causarían incluso más errores en la próxima generación de proteínas, y así sucesivamente, hasta llegar a una pérdida "catastrófica" de la homeostasis celular que conduce a la muerte celular. Según esta teoría, el envejecimiento estaría acompañado por la síntesis de proteínas defectuosas. Los errores de la auto reproducción se acumula en proteínas y enzimas mas rápido de lo que pueden ser detectados o reparados, dañando finalmente cromosomas y genes."[11]

Este investigador retiró posteriormente su apoyo a esta noción y esta teoría ya que no se considera un mecanismo primario del envejecimiento, aunque no se puede descartar por completo, no obstante, se han confirmado, varias predicciones de esta hipótesis. Algunas proteínas enzimáticas se acumulan efectivamente, en las células y tejidos vivos en el envejecimiento en formas inactivas desde el punto de vista enzimático, pero el hecho de que no todas las proteínas se vean afectadas sugiere que no se trata de un fenómeno universal en células in vivo o in vitro. [9]

Modificación de proteínas.

Esta teoría plantea que el envejecimiento es acompañado por una disminución de actividades específicas en muchas enzimas, alteración de la estabilidad de calor y un incremento de carboxilo contenido en proteínas. Estos cambios pueden ser causados por la oxidación directa de residuos de aminoácidos, modificación de los productos de oxidación de lípidos y la glicación.

Como ya sabemos la función orgánica adecuada, la expresión genética y la realización de procesos como la difusión de moléculas esenciales depende en gran medida de una matríz extracelular normal. Sin embargo muchas proteínas de la matríz extracelular muestran un entrecruzamiento con el avance de la edad. Este entrecruzamiento de moléculas como la colágena, la elastina y la osteocalcina pueden alterar mucho estos procesos.

Teoría de los radicales libres. (Estrés oxidativo)

La teoría de los radicales libres tiene elementos de ambos grupos de teorás ectocasticas y desarrollo genético. [8] Inicialmente *Denham Harman* propuso que la mayoría de los cambios en el envejecimiento son causados por daños moleculares causados por radicales libres. Estas reacciones pueden estar implicadas en la producción de los cambios del envejecimiento, asociados con el medio ambiente, enfermedad y con su proceso intrínseco.

Los radicales libres activos formados dentro de las células pueden oxidar biomoléculas y conducir a muerte celular y daño tisular. Las reacciones perjudiciales de los radicales libres se producen sobre todo en los lípidos, los cuales son los más susceptibles. Las reacciones de los radicales libres contribuyen considerablemente al desarrollo de desórdenes observados durante el envejecimiento. Los radicales libres, además, están implicados en enfermedades degenerativas como arteriosclerosis, amiloidosis, demencia senil tipo Alzheimer y enfermedades

"11 ibid, p4

autoinmunes. Pese a ser la teoría de los radicales libres la de mayor aceptación en los últimos años, permanecen preguntas sin una contestación definitiva, como la de si los radicales libres contribuyen a la iniciación y/o propagación del envejecimiento.[11]

Teorías del desarrollo genético.

A pesar de las causas mecanicistas y etiológicas del envejecimiento siguen siendo esencialmente desconocidas, parece claro que ciertos genes determinan la velocidad del envejecimiento, pues hay una amplia evidencia de que muchas especies son controladas genéticamente.

Los productos de los genes actúan de diversas maneras en las que se puede incluir la moderación de respuesta al estrés, el estado nutricional, el incremento de la capacidad metabólica y el desarrollo del envejecimiento.

Genes de la longevidad.

En investigaciones en algunos organismos se han encontrado varios genes que parecen jugar un rol relevante en la vida de estos. Estos genes son: *age-1* el cual altera la edad, el gen *daf-2* y *daf-23* que activan el retraso en el desarrollo, el gen *spe-26* que reduce la fertilidad y el gen *elk-1* que altera el reloj biológico. En síntesis, se han encontrado que estos genes alteran la resistencia al estrés, el desarrollo, la señal de transducción y la actividad metabólica. [8]

Teoría neuroendocrina.

La teoría neuroendocrina propone que la disminución celular en las neuronas y sus asociaciones con las hormonas, son importantes en el proceso de envejecimiento. Pues el sistema neuroendocrino regula el desarrollo temprano, el crecimiento, la pubertad, controla el sistema reproductivo, el metabolismo, y muchos otros aspectos de la fisiología normal, los cambios funcionales en este sistema puede ejercer efectos en otras partes del organismo. Los cambios que ocurren en el sistema neuroendocrino pueden ser debidos fundamentalmente relacionados a la edad, estos presente en todas las células, por lo tanto puede ser secundario al fenotipo del envejecimiento.

Teoría inmunológica.

Esta teoría genética del envejecimiento propone que el genoma nuclear, actuando como un "reloj molecular" o "reloj celular", es el responsable de programar los cambios que se irán presentando en el desarrollo de un organismo a lo largo de su vida, desde la concepción hasta el envejecimiento pasando por la madurez sexual. Pero hay otros factores que pueden estar también implicados en el envejecimiento. Un aspecto importante son los cambios en la respuesta inmune con la edad creciente. Esta respuesta disminuida se ha demostrado más claramente con las células T, en particular en la capacidad de estas células para proliferar en respuesta a estímulos extraños, incluidos antígenos específicos y anticuerpos celulares anti - T. La involución notable de la masa y composición del timo que se observa en ratones viejos y en seres humanos, es responsable de la pérdida de la inmunidad

defensiva. Se ha establecido que la proliferación de los linfocitos T depende de la interacción de la interleucina 2 (IL-2) con su receptor específico. Mientras las células T en reposo no poseen receptores para IL-2 ni producen IL-2, las células T activadas durante la linfoproliferación sintetizan estas 2 proteínas. Por causa de la necesidad de IL-2 para la proliferación de las células T, se ha hipotetizado por muchos autores que la disminución en la linfoproliferación que ocurre con la edad creciente, se debe a una producción disminuida de IL-2 y/o expresión disminuida del receptor IL-2. De aquí la idea de corregir el envejecimiento mediante la adición de IL-2 exògena por que es un inmomodulador potente. El deterioro del sistema inmune probablemente no explica todas las observaciones del envejecimiento, aunque está claro que retardar el envejecimiento conduce a retardar la senescencia inmune, incluida la pérdida de células T, funcionales. "[11]

Senescencia celular.

La senescencia celular es un proceso que parece ser universal [14 y] presenta un enigma en términos de evolución biológica. Los daños específicos causados a las células que inician el estado senescente son muy similares a otros tipos de daño que s e aprecian en otras células al inicio de la apoptosis.[8]

La senescencia es perjudicial para el individuo en casi todos los aspectos y constituye una característica normal en la vida de los animales. Hay tres teorías evolutivas que explican por que ocurre el envejecimiento:

1. La primera teoría postula que la senescencia es la adaptación necesaria, programada como desarrollo, debido a que sin las senescencia el recambio y renovación de las poblaciones resultaría perjudicial.
   Como una explicación general del envejecimiento, esta teoría se criticó por dos razones:

   a. La mayoría de las muestras naturales, exceptuando a humanos, ocurren por accidente, que suceden antes de que el envejecimiento sea evidente. estos significa que la mayoría de los animales no sobreviven en su estado salvaje el tiempo necesario para entran el la senescencia.
   b. Esta teoría selecciona a un grupo y necesita condiciones especiales que no tienen muchas especies. Esto significa que según esta teoría evolutiva, sólo los individuos más aptos son los que dejan su importancia en el acervo hereditario de las generaciones siguientes, seleccionándose aquellas modificaciones genéticas que mejoren las aptitudes de los seres vivos. Esta teoría propone que el control genético activo de los acontecimientos senescentes están mediados por genes específicos.

   2.- La segunda teoría propone que las mutaciones perjudiciales que se activan tarde son las responsables del envejecimiento. Los genes del envejecimiento se habrían instalado cómodamente en los cromosomas humanos porque la selección natural no habría podido evitar su difusión. Los alelos perjudiciales persistirían en una especie si sus efectos nocivos

"11 Op. cit. Pardo, GA: 5-6

no se evidenciaban hasta avanzada ya la madurez sexual. Por lo tanto, esta teoría afirma que se acumulan una variedad de genes perjudiciales que se activan tarde, y que causan senescencia y muerte cuando un individuo se traslada a un medio protegido y vive el tiempo suficiente para experimentar sus efectos negativos.

3. La tercera teoría sugiere que la senescencia es el resultado de un desajuste entre la supervivencia tardía y la fecundidad temprana. La teoría del soma desechable afirma que el nivel óptimo de inversión en el mantenimiento somático es menor que el nivel que se necesitaría para la longevidad somática indefinida. Por lo tanto, al existir la probabilidad del riesgo de muerte violenta, la especie haría bien en invertir en sistemas de protección que garanticen el vigor juvenil solo durante el período de reproducción, dirigiéndose el resto del suministro energético de un organismo hacia la promoción de una fertilidad óptima. Esta teoría sugiere que la selección pone a punto el nivel de inversión en los procesos de mantenimiento somático para conseguir un equilibrio óptimo entre supervivencia y reproducción.

Estas 3 teorías principales de la evolución del envejecimiento suministran 3 conceptos de cómo funciona el control genético del envejecimiento y la longevidad."[11]

Apoptosis y envejecimiento.

Hace tiempo que se sabe que la muerte de ciertas células es necesaria durante el desarrollo para crear las estructuras biológicas adecuadas para la vida adulta, ya que no eliminar las células dañadas puede provocar cáncer. Ahora sabemos que la muerte celular bien regulada es necesaria para mantener la homeostasis en ciertos tejidos. Un ejemplo de ello con implicaciones para el envejecimiento es el delicado equilibrio entre los osteoblastos y los osteoclastos durante la remodelación ósea. Aunque no se conocen todos los factores que regulan este equilibrio, se sabe que el estrógeno estimula la apoptosis osteoclástica, por lo que se explica, al menos parcialmente, porqué a menudo se presenta osteoporosis en mujeres posmenopausicas. La apoptosis es también esencial para la adecuada regulación inmunológica. [7]

"11 Op. cit. Pardo, GA: 8

Capítulo II.
Histología de los tejidos dentarios.

El diente es un órgano complejo, vivo implantado en tejidos altamente sensitivos y relacionados con estructuras importantes que constituyen en conjunto el aparato masticatorio o sistema estomatognático.
El tejido más duro del diente es el esmalte, el cual no posee capacidad de reacción biológica a causa de su gran contenido de sustancia mineral y escasa materia orgánica, la dentina aloja en su interior a los conductillos dentinarios que contienen fibrillas de Tomes, esta es una prolongación del odontoblasto, ubicado en la pulpa, la dentina y la pulpa están estrechamente unidas y deben ser estudiadas en forma simultánea en lo que se ha denominado complejo dentino-pulpar.
Recubriendo a la raíz se halla el cemento dentario que por sus características embriológicas y fisiológicas pertenecen al periodonto[15], el ligamento periodontal es el tejido que rodea las raíces dentales y se une al hueso alveolar.
El hueso alveolar propiamente dicho es una placa de hueso compacto; la función principal de la unidad dentoalveolar es el soporte además de la formativa, nutritiva y sensitiva. [16]

COMPLEJO DENTINO PULPAR.

Componentes estructurales de la pulpa.

La pulpa dental forma parte del complejo dentino-pulpar, su origen embriológico es la papila dental [17]; este es un tejido conectivo laxo especializado[19] de soporte de la dentina [18,] ricamente vascularizada e inervada. Está formada por un 75% de agua y por un 25% de materia orgánica. Está última está constituida por células y matriz extracelular representada por fibras y sustancia fundamental. [17]
Este tejido se encuentra alojada en el interior de la cámara pulpar, esta cavidad en general la forma del diente. [20] En la zona coronaria la cámara posee un piso y un techo donde encontramos los cuernos pulpares, que son prolongaciones centrales que se dirigen hacia las cúspides; en los elementos unirradiculares la pulpa coronaria se continúa sin limites topográficos con la pulpa radicular, aquí la cámara pulpar carece de piso, pero si posee cuernos en número de uno o tres según se trate de caninos o incisivos. [17]

Al final de la raíz de cada elemento dental se encuentra el foramen apical, en este, la pulpa radicular se conecta directamente con el tejido periapical del ligamento periodontal a nivel del espacio indiferenciado de Black o periápice, en la pulpa no ingresan ni egresan verdaderamente arterias o venas, de manera que el sistema circulatorio pulpar es en realidad un sistema microcirculatorio. [21]

Durante el desarrollo de la raíz la vaina epitelial de Hertwig es la que de determina el número de raíces y por ende, de los conductos. Generalmente el resultado en un conducto principal que se abre en un agujero único central o ligeramente desviado en sentido distal. Sin embargo pueden formarse conductos accesorios, como también terminar a manera de delta apical, en caso de existir conductos laterales, el tejido pulpar suele establecer conexiones con el tejido periodontal.

El tejido pulpar y dentinario conforman estructural, embriológica y funcionalmente una verdadera unida biológica conocida como complejo dentino pulpar. Los componentes estructurales de la pulpa se mencionan a continuación.

Estos se dividen en componentes celulares y fibras.

Las células son:

- Odontoblastos.
- Fibroblastos.
- Células ectomesenquimáticas.
- Macrófagos.
- Células dendríticas.
- Linfocitos.
- Mastocitos.

Las fibras encontradas en este tejido son:

- Fibras de colágena.
- Fibras reticulares.
- Fibras elásticas.
- Fibras de oxitalán.

Poblaciones celulares.

*Odontoblastos***.**

Son células específicas del tejido pulpar. El odontoblasto maduro presenta dos partes: a) el cuerpo celular ubicado en la zona odontoblástica; y b) el proceso odontoblástico, prolongación citoplamática [22], por lo tanto estas células pertenecen tanto a la pulpa como a la dentina. Los odontoblastos por su disposición conforman la capa odontoblástica, esta capa se asemeja a un epitelio cilíndrico pseudoestratificado en la región coronaria, y a un epitelio cilíndrico simple de aspecto columnar en la zona radicular. Los odontoblastos en la región coronaria alcanzan la cifra aproximada de 45000 por mm^2 el número disminuye en la zona radicular. Las variaciones morfológicas están directamente relacionadas con su actividad funcional. Los odontoblastos adoptan la forma de células cilíndricas altas (40u m) con núcleos grandes de localización basal, cuando se encuentra en su máxima actividad secretora. Su contenido citoplasmático contiene en altas cantidades ácido ribonucleico. En estas células se detecta, una intensa reacción positiva a la fosfatasa alcalina y a la ATPasa calcio dependiente, de igual manera se detectan importantes niveles de calcio, fósforo y azufre en el citoplasma de odontoblastos secretores.
Se ha encontrado proteína S-100 en el odontoblasto humano, también se ha detectado gran actividad enzimática e hidrolítica relacionada con su actividad secretora. Asimismo en el odontoblasto se ha hallado actividad enzimática relaciona con la producción de oxido nítrico y presencia de receptores de estrógenos.

Ultraestructuralmente los odontoblastos presentan un retículo endoplásmico rugoso muy extenso ocupando gran parte del citoplasma, excepto en el cono de origen del proceso odontoblástico, el aparato de golgi está muy desarrollado, el citoplasma posee abundantes mitocondrias.

Con respecto a la longitud del túbulo dentinario, numerosa investigaciones demuestran que su extensión promedio oscila entre 0,2 a 0,7 mm, en un diente adulto las prolongaciones pueden presentar distintas longitudes.

En apariencia el odontoblasto sintetiza sólo colágeno tipo I, además de proteoglicanos, también fosforina involucrada en la mineralización extracelular, también fosfatasa alcalina, enzima estrechamente vinculada con la mineralización.

Como se menciona antes el odontoblasto se encuentra constituido por el cuerpo y por el proceso odontoblástico, este último compuesto ultraestructuralmente por microtúbulos y microfilamentos. Estas estructuras tienen preferentemente una disposición paralela al eje mayor del proceso. [17] Se ha mostrado que la luz del túbulo dentinario está rodeada por una estructura electrodensa, la lámina limitante indistinguible del proceso odontoblástico, sin embargo usando anticuerpos orientados contra los microtúbulos, demostró inmunoreactividad en todo el conductillo dentinario, lo que sugiere que el proceso se extiende por todo el espesor de la dentina.[7]

Fibroblastos.

Estas células activas presentan un contorno fusiforme y un citoplasma basófilo con gran desarrollo de las organelas. El núcleo generalmente elíptico exhibe uno o dos núcleos evidentes.
Son las células principales y más abundantes del tejido conectivo de la pulpa, especialmente en la corona.
En pulpas jóvenes estas células poseen largas y delgadas prolongaciones citoplamáticas poco notables, los fibroblastos por lo general están en desarrollo rudimentario, con complejo de golgi inconstante, numerosos ribosomas libres y escaso RER, mientras que en la pulpa adulta se transforman en fibrositos tomando una forma ovalada, se agranda el complejo de golgi, prolifera el RER, aparecen vesículas de secreción.

Estas células tienen por función mantener, formar y regular el recambio de la matriz extracelular fibrilar y amorfa.

Células ectomesenquimáticas.

Estas células derivan del ectodermo de las crestas neurales (neuroectodermo), constituyen la población de reserva pulpar. El factor de crecimiento endotelio-vascular (VEGF) es un poderoso estimulante de la proliferación y diferenciación de las células de la pulpa. [17]Algunos autores sostiene que en los tejidos adultos subsisten células mesenquimática primordiales en forma de células mesenquimáticas indiferenciadas. [21]
Estas células generalmente se ubican en la región subodontoblástica o en la proximidad de los capilares, por lo que suelen denominarse células perivasculares o pericitos.
Las células mesenquimáticas indiferenciadas del periápice son las que pueden dar lugar a distintas líneas celulares como: fibroblastos, osteoblastos, cementoblastos y ocasionalmente odontoblastos como respuesta biológica, ante determinadas situaciones.

Macrófagos.

La forma de los macrófagos cambia según se encuentren fijos (histiocitos) o libres en el tejido conectivo. Las células libres son redondeadas, mientras que los macrófagos fijos son de aspecto irregulas por la presencia de prolongaciones citoplasmáticas. Desde el punto de vista ultra estructural el complejo de golgi y el REL están bien desarrollados y se evidencia RER, mitocondrias abundantes, vacuolas y lisosomas.
En los procesos inflamatorios los histiocitos se transforman en macrófagos libres, incrementan su tamaño y adquieren mayor capacidad quimiotáctica y de fagocitosis. Además de esta actividad, están en relación con la función inmunológica, como células accesorias que procesan y presentan el antígeno a los linfocitos. Los macrófagos producen una gran variedad de factores solubles incluyendo la interleuquina-1 y otras citoquinas.

Células dendríticas.

Estas células de la pulpa se caracterizan por expresar moléculas de clase II del complejo mayor de histocompatibilidad, por poseer una morfología con tres o más prolongaciones citoplasmáticas y un diámetro longitudinal de 50 um. [17] Estas células son accesorias denominadas células de Langerhans.[21] Las células dendríticas se disponen, a lo largo de los vasos con su eje mayor paralelo a las células endoteliales. Algunas de estas células extienden sus prolongaciones dendríticas dentro de los túbulos dentinarios posiblemente para detectar una mayor concentración de sustancias antigénicas. La función de estas células consiste en participar en el proceso de iniciación de la respuesta inmunológica primaria.

<u>Otras células del tejido pulpar.</u>

*Linfocitos***.**

Algunos investigadores han comunicado del hallazgo de linfocitos T y B (7), sin embargo ahora se sabe que los linfocitos B están ausentes. Los linfocitos T participan en la respuesta inmunológica ante la actuación de estos hay liberación de linfoquinas que provocan vasodilatación pulpar este mecanismo permitiría la migración de linfocitos B.[17]
La presencia de macrofágos, células dendríticas y linfocitos indica que la pulpa está bien equipada con las células necesarias para iniciar la respuesta inmune.

*Mastocitos***.**

Estas células identificadas en la pulpa son de tamaño y número variable y generalmente de distribución perivascular. Son células redondeadas con abundantes gránulos citoplamáticos de aspecto heterogéneo de 0,2 a 0,5 um de diámetro. El RER está poco desarrollado a diferencia del aparato de golgi que es extenso; la mitocondrias son escasas. Estas células intervienen en procesos inflamatorios por la liberación de histamina aumentando la permeabilidad de los capilares y vénulas, lo que produce edema.

Fibras.

*Fibras de colágena***.**

Estas fibras están constituidas por colágeno tipo I, estas representan aproximadamente el 60% del colágeno pulpar.[17] Las fibras colágenas de la pulpa joven son típicamente delgadas y tiene orientación irregular. En pulpas de más edad se ven haces mayores de fibras, en particular en la porción central de la pulpa. [21]
La matriz extracelular pulpar difiere de la matriz dentinaria, pues contiene cantidades significativas de colágenos tipos III, VI y fibronectina. Se han identificado además colágeno tipos IV y V en la matriz de la pulpa. El colágeno tipo IV forma parte de la membrana basal de los vasos sanguíneos y la variedad V refuerza las paredes vasculares. [17]

Las fibras de colágena muestran una banda estructural característica de 67 manómetros de la zona gap y overlap. [23]

*Fibras reticulares***.**

Están formadas por delgadas fibrillas de colágeno tipo II asociadas a la fibronectina. Estas fibras son muy finas, se distribuyen al azar en el tejido pulpar excepto a nivel de la región odontoblástica donde se insinúan entre las células y constituyen el plexo de Von Korff aquí las fibras son más gruesas

*Fibras elásticas***.**

En el tejido pulpar son escasas y se localizan exclusivamente en las paredes de los vasos sanguíneos. Su principal componente es la elastina.

*Fibras de oxitalán***.**

Se les considera como fibras elásticas inmaduras. [17]

Sustancia fundamental.

Esta comprende la matriz en las que se hallan incluidas las células y fibras del tejido conectivo, la sustancia fundamental se describe como amorfa [21]. Está constituida por proteoglicanos y agua. Los primeros, formados por un núcleo proteico y cadenas de glucosaminoglucanos (GAGS).
El factor de crecimiento transformador betas (TGF-B) estimula la síntesis de GAG sulfatados en las células de la pulpa dental. Mientras que el ácido hialurónico le confiere viscosidad y cohesión. Este se encarga de mantener la fluidez la permeabilidad de la sustancia fundamental y de regular el transporte de los metabolitos. La sustancia fundamental es mediante la cual las células reciben los nutrientes; igualmente los productos de desecho son eliminados en él.

Por la disposición de sus componentes estructurales anteriormente mencionados desde el punto de vista histológico podemos observar en la pulpa cuatro zonas topográficas.

Las zonas identificadas desde la predentina hacia la pulpa son:

1. Zona odontoblástica.
2. zona subodontoblástica u oligocelular de Weil,"[17]zona pobre en células,"[21] ó zona basal de Weil "[15]
3. Zona rica en células.
4. zona central de la pulpa ó tejido pulpar propiamente dicha.

Zona o capa odontoblástica.

Es el estrato celular más externo de la pulpa [21], está constituida por odontoblastos dispuestos en empalizada[17], se ubica por debajo de la predentina. Bajo los odontoblastos se encuentran las células denominadas de Höhl, que proceden de la última división mitótica que da origen a los odontoblastos.
Entre los odontoblastos hay pequeños espacios intercelulares con un ancho de 300 a 400 Amgstrom. Existen uniones estrechas que se hallan principalmente en la parte apical de los odontoblastos, en dientes jóvenes, mientras que las uniones tipo gap, que regulan el intercambio de metabolitos de bajo peso molecular. En esta capa se observan células dendríticas de clase II que expresan antígenos.

Zona subodontoblástica u oligocelular de Weil,
zona pobre en células, ó zona basal de Weil

Se localiza inmediatamente por debajo de la capa odontoblástica a menudo se encuentra una delgada capa de unos 40 um de ancho relativamente pobre en células. [21] Está en general bien definida en la región coronaria de los dientes recién erupcionados, suele estar ausente en la región radicular. En pulpas maduras la capa oligocelular alcanza un espesor de 60 um y en la misma el plexo nervioso de Rachkow, el plexo capilar subodontoblástico y los denominados fibroblastos subodontobláticos, que están en contacto con los odontoblastos y las células de Höhl por medio de uniones comunicantes tipo gap.

Zona rica en células.

Está se encuentra ubicada por debajo de la zona basal de Weil.[15] Se caracteriza por su alta densidad celular; donde se destacan las células ectomesenquimátosas y fibroblastos. Está zona rica en células es especialmente prominente en dientes adultos los cuales poseen un menor número de células en su parte central [17], puede contener variada cantidad de macrofágos y de linfocitos.
Sobre la base de las evidencias obtenidas en molares de rata se ha sugerido que esta zona se forma como resultado de la migración hacia la periferia de la parte central de la pulpa, proceso que se inicia aproximadamente hacia el diente que erupciona.

"[17] op. cit Gómez de Ferraris, ME: 220
"21 op. cit Cohen, S: 417
"15 op. cit Barrancos, JM: 230

*Zona central de la pulpa***.**

Está formada por tejido conectivo laxo, con sus distintos tipos celulares, escasa fibras inmersas en la matriz extracelular amorfa y abundantes vasos y nervios. Proporcionalmente tiene menos cantidad de células por unidad de superficie que la zona rica en células.

Actividades funcionales de la pulpa.

Inductora: el mecanismo inductor del complejo dentino-pulpar se pone de manifiesto durante la amelogenesis, ya que es necesario el depósito de dentina para que se produzca la síntesis de depósito de esmalte.

Formativa: la capacidad dentinogenética se mantiene mientras dure su vitalidad.[17] con la formación de dentina secundaria fisiológica o en situaciones patológicas de dentina secundaria o reparativa.[24]

Nutritiva: la pulpa nutre a la dentina a través de las prolongaciones odontoblásticas [17] y por los vasos sanguíneos existentes en la pulpa y que penetran fundamentalmente, por el foramen apical.[24]

Sensitiva: por los mecanismos de sensibilidad dentinaria que estimulan las fibras A-delta y por la estimulación de las fibras C de la pulpa.

Defensiva o reparadora: el tejido pulpar tiene una notable capacidad reparativa formando dentina hacia las agresiones. Las dos líneas de defensa son: 1) formación de dentina peritubular, con estrechamiento de los conductos y 2) formación de dentina terciaria, reparativa o de irritación. [17]

DENTINA.

La dentina es el tejido que constituye casi en su totalidad la estructura dental. Es un tejido mineralizado; la matríz proteica que induce este proceso es secretada por células llamadas odontoblastos. A diferencia de las células del esmalte, la actividad celular de los odontoblastos continúa mientras el órgano dentario tenga vitalidad pulpar.[25] La dentina consta de millares de túbulos que irradian hacia el exterior desde la pulpa dental hasta el esmalte de la corona y el cemento de la raíz, se cuentan hasta 65.000 túbulos/mm^2 en el extremo pulpar y 15.000 túbulos/mm^2 a nivel de la unión dentina-esmalte. [26]
La dentina se constituye por un 70% de material inorgánico, un 30% de material orgánico y agua. Su unidad estructural son los túbulos dentinarios, los cuales contienen procesos odontoblásticos o remanente de fluidos orgánicos. [25]
El espesor de la dentina varía según la pieza dentaria: en los incisivos inferiores es mínimo (de 1 a 1,5 mm), mientras que caninos y molares es de 3mm aproximadamente. Debido al crecimiento aposicional el espesor es mayor en dientes viejos que en los elementos jóvenes.

Propiedades físicas.

Color: esta presenta un color blanco amarillento, el color del diente lo otorga generalmente, la dentina. Esta característica puede depender del grado de mineralización, la vitalidad pulpar, la edad, los pigmentos endógenos y exógenos.

Traslucidez: es menos traslúcida que el esmalte, debido a su menor grado de mineralización, sobre todo en las regiones apicales.

Dureza: esta determinada por su grado de mineralización. Es mucho menor que la del esmalte, y algo mayor que la del hueso y el cemento. Estudios recientes establecen valores promedio de microdureza de la dentina en dientes permanentes entre 0.57 y 1.13 GPa.

Radioopacidad: depende también del contenido mineral.

Elasticidad: tiene gran importancia funcional, ya que permite compensar la rigidez del esmalte, amortiguando los impactos masticatorios. La elasticidad varía de acuerdo al porcentaje de sustancia orgánica y el agua que contiene. Los valores medios del modelo estático de Young para la dentina permanente oscilan entre 17,6-22,9 GPa.

Permeabilidad: la dentina posee mayor permeabilidad que el esmalte debido a la presencia de los túbulos dentinarios, que permiten el paso a distintos elementos o solutos.

Composición química.

Esta composición varía según la edad y según el área de tejido dentinario que se analiza.[15] Como se mencionó anteriormente su constitución esta dada por materia orgánica, materia inorgánica y agua.

Matriz orgánica.

Está constituida por varios componentes en los que destacan el colágeno tipo I, representan el 90% de dicha matriz. Los colágenos tipo III, IV, V y VI se han descrito en distintas proporciones y en diferentes circunstancias.
En la matriz orgánica de la dentina se ha detectado proteínas como la osteonectina, la osteopontina y la proteína Gla. También se observan tres proteínas que se localizan únicamente en la dentina: son la fosforina dentinaria (DPP), la proteína de la matriz dentinaria 1 (DMP1) y la sialoproteína dentinaria (DSP). Las dos primera participan en el proceso de mineralización y la última segregada por odontoblastos jóvenes y ameloblastos participarían de algún modo en el proceso de interrelación epitelio-mesénquima, que acompaña al desarrollo de las piezas dentarias.[27] La DMP1 como ya se mencionó es necesaria para la adecuada mineralización, además de la dentina para el hueso, cartílago, cemento y esmalte. La DMP1 es altamente fosforilada y potencialmente glucosilada. En una investigación realizadaza en porcinos, mediante inmunohistoquímica en el desarrollo del diente se encuentró la DMP1 en los odontoblastos y en los túbulos dentinarios, en la mineralización de la dentina y en los ameloblastos, pero no en la matríz del esmalte. [28]

Los proteoglicanos (PGs) están también en la matriz dentinaria. El condroitín 4-sulfato y el condroitín 6-sulfato son los GAG más frecuentes predominando en la predentina.[17] Los PGs dentro de la matriz extracelular (ECM) de los tejidos duros y blandos forman una cadena junto con las fibras de colágena, resultando en una estructura supramolecular permitiendo la distribución de la tensión funcional y las fuerzas compresivas. [27]

Matríz inorgánica.

Está compuesta por cristales de hidroxiapatita. Por su tamaño se diferencian de los grandes cristales del esmalte, ya que los cristales de la dentina son pequeños y delgados. Las dimensiones de los cristales son de 36nm de longitud, 25nm de anchura y 10nm de altura. Los cristales se orientan de forma paralela a las fibras de colágena.
En la fracción mineral, hay gran cantidad de cristales amorfos, carbonatos, sulfatos y oligoelementos como flúor, cobre, zinc, hierro, magnesio etc. Existe calcio ligado a componentes de matriz orgánica que actuaría como reservorio para la formación de cristales de hidroxiapatita. [17]
La naturaleza de mineralización de los tejidos es compuesta por fibras de colágena tipo I y un reforzamiento de nanocristales de apatita en una fase mineral. La fase mineral está dividida en dos lugares: a) mineral intrafibrilar,[29] dentro de las fibras de colágena, preferentemente en la zona gap entre las moléculas de colágena; [23] b) y mineral extrafibrilar, [29] en la superficie de las fibras de colágena. Ambos tipos de mineralización están asociados con la matríz orgánica del tejido determinado uno u otro directamente por la colágena o por medio de una cadena facilitada no colágena. La división de este mineral, esto es, la cantidad relativa de mineral asociado con cada compartimiento es incierto y probablemente variado con los niveles totales de mineral en la calcificación de los tejidos.[23] La concentración mineral en la dentina es relativamente constante alrededor de 1 mm (44.4% vol.).
De acuerdo a algunas investigaciones la presencia abundante del mineral extrafibrilar contribuye significativamente al comportamiento de la elasticidad del tejido. En la ausencia de la mineralización intrafibrilar, los módulos elásticos son lineales con la concentración mineral.[2]

Estructura.

Está constituida por unidades estructurales básicas y unidades estructurales secundarias.

Unidades estructurales básicas.

Las unidades estructurales básicas son:

- Túbulos dentinarios.

Mientras que las unidades estructurales secundarias son:

- Líneas incrementales o de crecimiento. Líneas de Von Ebner y líneas de Owen.
- Dentina interglobular o espacios de Czemark.
- Zona granulosa de Tomes.
- Líneas o bandas dentinarias de Schereger.
- Conexión amelo y cementodentinaria.

Unidades estructurales básicas.

*Túbulos dentinarios***.**

Son estructuras cilíndricas delgadas que se extienden por todo el espesor de la dentina desde la pulpa hasta la unión amelodentinaria o cementodentinaria.[17] Estos túbulos están interconectados por túbulos laterales.[26] Se asume que la longitud promedio oscila entre 1,5 y 2 mm. La pared del túbulo esta formada por dentina peritubular o tubular que está constituida por una matriz mineralizada. Los túbulos alojan en su interior la prolongación odontoblástica principal. Entre el proceso odontoblástico y la pared del túbulo hay un espacio denominado periprocesal, ocupado por el licor folicular. El proceso odontoblástico y el licor son responsables de la vitalidad de la dentina.

Los túbulos de la dentina coronaria siguen un trayecto en forma de "S" itálica[17] por lo que los traumatismos que afectan a una parte de este lugar inciden en la pulpa a nivel más apical[26], mientras que en las zonas cuspídeas o incisales el trayecto es prácticamente rectilíneo. En la región radicular los túbulos describen una sola curvatura poco pronunciada, de convexidad apical., se originan como consecuencia del apiñamiento progresivo de los odontoblastos durante la formación de la dentina. Como resultado de este apiñamiento hay muchos más túbulos dentinarios por unidad en las zonas de dentina próximas a la pulpa existen aproximadamente 45.000 a 65.000 por mm^2 mientras que en las regiones externas su número es de 15.000 a 20.000 por $mm^{2.}$ El diámetro de los túbulos también varia siendo más anchos en la proximidad de la pulpa alcanzando hasta 5 um de diámetro y más estrechos en la zona periférica. A esto hay que agregar la obliteración gradual de la luz tubular que tiene lugar con la edad, proceso que se le conoce como esclerosis fisiológica de los túbulos dentinarios.
Los túbulos dentinarios presentan ramificaciones colaterales o túbulos secundarios muy delgados que se conectan con los túbulos vecinos. Los túbulos en su trayecto final presentan ramificaciones terminales. En la zona más periférica de la dentina coronaria son arboriformes y finalizan en la CAD, aunque algunas ramas pueden penetrar en el esmalte. [17]

Estas estructuras están rodeadas por una pared denominada dentina peritubular, tubular o matriz peritubular, altamente mineralizada. Esta se caracteriza porque carece prácticamente de colágeno aunque se ha descrito la presencia ocasional de colágeno tipo III. Se trata de una dentina muy mineralizada cuyos cristales de hidroxiapatita son ricos en magnesio, carbonato y fosfato de calcio amorfo. La matriz intertubular se distribuye entre las paredes de los túbulos dentinarios y se compone de fibras de colágena que constituye una malla fibrilar en la cual se depositan los cristales de hidroxiapatita.

Los túbulos contienen en su interior los procesos odontoblásticos alargados y estrechos, el resto de cada túbulo está lleno de líquido desde la pulpa hacia el exterior o desde el esmalte hacia la pulpa.[26] Se menciona que el proceso odontoblástico en la región coronal es largo con una dirección recta puesto que esta extensión es muy ramificada mientras que en la región de la raíz es corta, también que las moléculas de la matríz extracelular de la dentina son sintetizadas y secretadas por los procesos de los odontoblastos, y que la mineralización de la dentina es sólo regulado por estos procesos.[30]

Unidades estructurales secundarias.

Son aquellas estructuras que se originan a partir de las estructuras básicas por variaciones en la mineralización o como resultado de la interrelación de las unidades básicas con el esmalte o cemento periféricos.

La dentina crece por aposición esto determina la formación de líneas incrementales. A continuación se enumeran las estructuras secundarias de la dentina:

- Líneas de Von Ebner
- Líneas de Owen.
- Dentina interglobular o espacios de Czemark.
- Zona granulosa de Tomes.
- Líneas o bandas dentinarias de Schereger.
- Conexión amelo y cementodentinarias.

Líneas de imbricación o crecimiento de Ebner o de Von Ebner.

La formación de la dentina no es un proceso continuo sino rítmico, pues períodos de formación se alternan por períodos de descanso. Estas líneas de descanso aparecen como líneas de Von Ebner que representan el límite entre las distintas fases alternativas de actividad y reposo en la dentinogénesis. El espesor entre dos líneas de Von Ebner es de 20 um en los dientes humanos. Estas se originan aproximadamente cada 5 días, depositándose el material en promedio de 4um por día con variaciones de 8um en la zona de la corona y 3um en la zona apical. El trayecto de estas líneas es perpendicular a de los túbulos dentinarios.

Líneas de contorno o de Owen.

Estas son líneas irregulares en el espesor y espaciamiento entre unas y otras, se les interpreta como alteraciones en el proceso de la calcificación de la dentina, se

caracterizan por su mayor contenido orgánico, son líneas de hipomineralización más anchas que las líneas de Von Ebner.

Dentina interglobular o espacios de Czemark

Estas estructuras aparecen en la periferia de la dentina coronaria. Estos espacios son de tamaño variable entre 150 y 300 um; se originan por un defecto de la mineralización de la dentina debido a la falta de fusión de los calcosferitos.

Zona granulosa de Tomes

Esta zona se encuentra en la periferia de toda la dentina radicular, se halla formada por numerosas cavidades oscuras, pequeños espacios irregulares llenos de aire.

Líneas o bandas dentinaria de Schereger

Estas líneas representan el cambio brusco de los túbulos dentinarios al realizar la curvatura primaria.

Conexión amelo y cementodentinaria

Esta conexión se distingue como una línea festoneada, bien nítida.[17] De acuerdo a los reportes de algunos investigadores esta unión, está basada en fibras de Sharpey con una calcificación extendida de la superficie radicular del cemento y la adhesión de la dentina radicular . Otros investigadores, en molares de roedor, mencionan que la unión entre el cemento y la dentina se forma durante el desarrollo del diente por la adhesión de las fibras periodontales a las fibras de colágena dentro de la unión cemento dentinaria (CDJ) para que de este modo el diente pueda anclarse.

En algunos estudios se menciona que los PGs tienen una presencia importante en la CDJ. Los PGs en tejido duros como el cemento, la dentina y el hueso, y en varios tejidos blandos actúan como un monómero hidrofílico en asociación con otros polímeros más o menos hidrofilicos. El componente básico de un proteoglicano es un anión glicosaminoglicano (GAG), un importante componente de la matriz extracelular (ECM) de los tejidos. [27]

Esmalte.

El esmalte dentario se forma en el órgano de esmalte, este es de naturaleza ectodérmica[17] y las células productoras de este tejido son los ameloblastos. Durante la formación del tejido las capas del órgano y los ameloblastos sufren modificaciones que garantizan el aporte vascular al órgano, el depósito de la sustancia orgánica y en su posterior mineralización intervienen las proteínas amelogenina, enalemina, ameloblastina y la colágena tipo X. [31]

La dureza del esmalte se debe a que posee un porcentaje elevado de matriz inorgánica y muy bajo de matriz orgánica. Los cristales de hidroxiapatita constituidos de fosfato de calcio representan el componente inorgánico del esmalte. Estos cristales se hallan densamente empaquetados y son de mayor tamaño que los de otros tejidos mineralizados. Además el esmalte maduro no contiene células ni prolongaciones celulares. Por ello actualmente no se le considera como un "tejido" sino como una sustancia extracelular altamente mineralizada. Es una estructura acelular, avascular y sin inervación. Por todas las características mencionadas se considera al esmalte como un tejido "único"

Propiedades físicas.

En el esmalte se pueden describir las siguientes propiedades físicas.

Dureza: es la resistencia superficial de una sustancia a ser rayada o a sufrir deformaciones. Las propiedades físicas y mecánicas varían según la orientación de los cristales de hidroxiapatita.

Elasticidad: es muy escasa, depende de la cantidad de agua y de sustancia orgánica que posee. Por ello es frágil.

Color y transparencia: es traslúcido. En zonas de mayor espesor, tiene tonalidad grisácea y donde es más delgado presenta color blanco amarillento.

Permeabilidad: es extremadamente escasa. Se ha sugerido que existen vías submicroscópicas de de transporte molecular, el agua actuaría como agente transportador. La propiedad de semipermeabilidad es muy reducida en los dientes viejos.

Radioopacidad: es muy alta por su alto grado de mineralización. [17]

Composición química.

Está constituido por el 96% de material inorgánico, sólo 4% de material orgánico y agua. Su unidad estructural son los prismas, los cuales miden de 4 a 8 micrómetros. Este tejido presenta un mayor grosor en zonas oclusales principalmente en las cúspides que se adelgaza hacia cervical. [25]

Matriz orgánica.

Constituye un sistema de multiagregados polipeptídicos. Entre las proteínas presentes destacan:

1. Las amelogeninas esta proteína es el mayor componente proteico del esmalte, el cual contribuye a la biomineralización del esmalte, también forma un ensamblaje con afinidad por la hidroxiapatita y la colágena después de ser secretado al aumentar su temperatura y su pH. [17,32] Estas proteínas han sido asociadas con otras funciones además de la regulación de biomineralización del esmalte, algunos estudios sugieren que las proteínas del esmalte podrían tener propiedades condrogénicas y osteogénicas, de igual manera participa en la inducción de la expresión de la sialoproteína ósea.[33] En estudios realizados in vitro, se encontró que algunos tipos de amelogeninas son capaces de regular la expresión de genes y participan en el señalamiento celular. Un extracto predominantemente contenido de amelogeninas ha sido usado clínicamente en el tratamiento de ciertas formas de enfermedad periodontal con resultados regenerativos notados originalmente en modelos animales, y posteriormente en pacientes humanos y resulto de igual manera positivo.[34]
2. La enamelinas, se localiza en la periferia de los cristales formando las proteínas de cubierta. Se admite que son secretadas por los ameloblastos y se ha sugerido que resultan de la degradación de las amelogeninas.[17] Esta proteína participa en la enucleación y extensión del cristal del esmalte y en la regulación del medio del cristal.[31] La ameloblastina o amelinas, inmunihistoquímicamente se localizan en las capas más superficiales del esmalte y en la periferia de los cristales.[17] Ambas proteínas modulan la expresión de la proteína morfogénica de hueso, una baja regulación en la expresión de colágena tipo I, e induce la expresión de osteocalcina. Lo antes mencionado sugiere que la amelogenina tal como la ameloblastina, juega alguna actividad de factor de crecimiento durante el desarrollo y la regeneración del periodonto.[33]

3. La tuftelina, se localiza en la zona de unión amelodentinaria al comienzo de la formación del esmalte.
4. La paralbúmina identificada en el polo distal del proceso de tomes del ameloblasto secretor.

Además de estas proteínas existen proteínas séricas, enzimas, un pequeño porcentaje de condroitín 4-sulfato, condroitín 6-sulfato, y lípidos.
Estas proteínas de la matriz del esmalte son divididas rápidamente por proteinasas después de ser secretadas y sus productos de división son acumulados en la profundidad de las capas de esmalte maduro, mientras las proteínas sin dividirse son observadas solamente en la superficie.[31]

Matriz inorgánica.

Constituida por sales minerales cálcicas básicamente de fosfato y carbonato. Dichas sales se depositan en la matriz del esmalte, dando origen a un proceso de cristalización que transforma la masa mineral en cristales de hidroxiapatita, no parece existir fosfato de calcio amorfo. Existen también minerales de calcio como carbonatos, sulfatos y oligoelementos como potasio magnesio, cobre, etc.

Los cristales están constituidos por la agregación de las llamadas células o celdillas unitarias, que son las unidades básicas de asociación iónica de las sales minerales en el seno del cristal. Estas sales poseen una configuración química y cristalográfica, hexagonal, en cuyos vértices existen iones de calcio y en cuyo centro se localiza un ión OH^- . Existen también iones de fosfato que se colocan entre los iones de calcio que ocupan los vértices del hexágono externo.

En el esmalte superficial existen dos componentes: el flúor y los carbonatos. El flúor incorporado a los cristales incrementa su resistencia al ataque de caries, mientras que un mayor porcentaje de carbonatos lo torna más susceptible al inicio de la misma.

Agua: tercer componente químico del esmalte. Se localiza en la periferia del cristal, constituye la capa de hidratación, o capa de agua absorbida. El porcentaje de agua disminuye progresivamente con la edad.

Estructura.

Está constituida por la llamada estructura básica, “el prisma del esmalte” y por las denominas unidades estructurales secundarias.

Unidad estructural básica del esmalte.

La unidad estructural son los prismas del esmalte, estas, compuestas por cristales de hidroxiapatita. El conjunto de prismas forma el esmalte prismático que constituye la mayor parte de esta matriz extracelular mineralizada mientras que en la periferia de la corona y en la unión amelodentinaria(CAD) existe el llamado esmalte aprismático .

Esmalte prismático.

Morfología de los prismas: son estructuras longitudinales de 4 un de espesor, que se dirigen desde la conexión amelodentinaria hasta la superficie del esmalte. El diámetro de los prismas varia entre 4-10 um. Mientras que el número de los prismas varía en relación con el diámetro de la corona evaluándose entre 5 y 12 millones.

Los prismas al microscopio electrónico se observan como bandas delgadas o varillas adamantinas irregularmente paralelas en cortes longitudinales. En cortes transversales se observan como secciones irregularmente hexagonales, ovoides o en escamas de pescado. La aplicación de la microscopia electrónica de barrido (MEB) permite distinguir en los prismas dos regiones: la cabeza o el cuerpo y la cola con terminación irregular.

Los prismas del esmalte se encuentran estrechamente asociadas unas con otras, este sistema de engranaje confiere mayor resistencia al esmalte, pues la cabeza soporta los choques de las fuerzas masticatorias y las colas distribuyen y las disipan.

El material orgánico es muy escaso y se distribuye básicamente en la periferia de los prismas rodeando la estructura en ojo en cerradura. Este material orgánico periférico es un material insoluble y corresponde a la denominada vaina de los prismas. Estas estructuras están constituidas por un conjunto de cristales de hidroxiapatita. La distancia entre los cristales nunca es más de 2-3 nm.

Esmalte aprismático.

Se localiza en la superficie externa del esmalte prismático y posee un espesor de 30um. Está presente en un 70% en los dientes permanentes. En estos últimos se encuentra en mayor medida en las regiones cervicales y en las zonas de fisuras y microfisuras y en menor medida en las superficies cuspídeas. En este esmalte los cristales de hidroxiapatita se disponen paralelos entre sí perpendiculares a la superficie externa.

Unidades estructurales secundarias del esmalte.

Entre estas unidades encontramos:

- Estrías de Retzius
- Penachos de Linderer.
- Bandas de Hunter-Schereger
- Esmalte nudoso
- Conexión amelodentinaria
- Husos adamantinos.
- Periquimatías
- Líneas de imbrincación de Pickerill.
- Fisuras o surcos del esmalte.

Estrías de Retzius**.**

Son estructuras en forma de bandas de color parduzco a castaño con luz transmitida y con luz reflejada. Entre ellas existen intervalos de 20 a 80 um siendo más numerosos en la región cervical. La disposición de las estrías es diferente en las distintas regiones del diente. Estas estrías marcan la sucesiva aposición de capas de tejido durante la formación de la corona. Dichas líneas se relacionan con períodos de reposo en la mineralización.

Penachos adamantinos o de Linderer**,**

Estas estructuras que se extiende en el tercio interno del esmalte y se desplega desde el limite amelodentinario en forma de arbusto. Se cree que los penachos se forman en el desarrollo debido a cambios bruscos de la dirección en grupo de los prismas por la orientación de algunos ameloblastos y a que los penachos están formados básicamente por tejido poco mineralizado, amorfo o granular, rico en proteínas del esmalte.

Bandas de Hunter-Schereger

Estas son unas bandas claras y oscuras denominadas parazonas y diaconas de anchura variable y limite impreciso ocupando las cuatro quintas partes internas del esmalte.

Esmalte nudoso

Esta no es más que una zona singular y especial del esmalte prismático que se localiza en la región de las cúspides dentarias y está formando por una compleja interrelación de prismas o bastones adamantinos. Su origen radica en que los planos circunferenciales de los prismas con sus ondulaciones se interrelacionan íntima y estrechamente entre sí.

Conexión amelodentinaria (CAD)

Corresponde a la zona de relación entre el esmalte sobre la dentina. Esta es decisiva para asegurar la retención firme del esmalte sobre la dentina, esto es posible porque este límite no es absolutamente rectilíneo sino que está constituido por concavidades. El espesor de la CAD se ha estimado en 11,8 um.

Husos adamantinos.

Estas son estructuras con aspecto de cavas irregulares que se encuentran a nivel de la CAD. Corresponden a formaciones tubulares con fondo ciego que alojan en su interior a las prolongaciones de los odontoblastos, la mayoría de estos sin embargo solo contienen licor dentinario.

Periquimatías o líneas de imbrincación de pickerill

Esta son formaciones íntimamente relacionadas con las estrías de Retzius. Son surcos poco profundos existentes en la superficie del esmalte, generalmente en la porción cervical de la corona.

Fisuras o surcos del esmalte

Estos componentes son invaginaciones de morfología y profundidad variable que se observan en la superficie del esmalte de premolares y molares. El origen de las fisuras o surcos se debe a una coalescencia incompleta de los lóbulos cuspídeos donde la actividad ameloblástica se desarrolla en forma independiente y luego se sueldan.

Laminillas o microfisuras del esmalte**.**

Son fallas finas y delgadas, que se extienden de forma rectilínea desde la superficie del esmalte hasta la dentina e incluso pueden penetrar en ella; estas se organizan en general en distintos planos de tensión de la estructura del esmalte. Existen dos tipos generales de microfisuras; las microfisuras primarias producidas en un diente antes de la erupción y las microfisuras secundarias, una vez producida dicha erupción. Teniendo en cuentas estos conceptos las laminillas se clasifican en: tipo A, tipo B y tipo C.

Tipo A: son zonas hipomineralizadas determinadas por segmentos de cristales poco mineralizados. Generalmente no sobrepasan el tercio medio del esmalte. Se forman antes de la erupción y son numerosas en la zona cervical de la corona.
Tipo B: se forman antes de la erupción. Son zonas sin esmalte ocupadas por células degeneradas. Pueden llegar a atravesar la CAD.
Tipo C: es forman después de la erupción, pueden atravesar la dentina.

Histofisiológia.

El esmalte presenta características que lo distingue de los demás tejidos dentarios. La actividad biológica fundamental en la que participa el esmalte es la de ser soporte y la estructura donde se ejercen las fuerzas de masticación. Dichas fuerzas son de alrededor de 50 kg y en algunos individuos dichas fuerzas alcanzan hasta 150 kg.
Debido a su alto contenido orgánico el esmalte es particularmente vulnerable a la demineralización provocada por los ácidos elaborados por las bacterias existentes en la placa bacteriana. [17]

Tejidos dentarios de soporte.

El tejido periodontal[35], engloba cuatro tejidos, blandos y duros distintos estos son:[36] cemento, ligamento periodontal (PDL), hueso alveolar, y gingiva, se originan del foliculo dental y parte del mesénquima perifolicular[35]

De acuerdo a su función el periodonto se divide en:

1. Periodonto de protección: comprende dos regiones, la encía que forma un collar o rodete alrededor del cuello del diente y la unión dentogingival. Este aísla la porción coronaria expuesta y protege a las estructuras de sostén.
2. Periodoncio de inserción: o aparato de sostén, está constituido por el cemento, el ligamento periodontal y el hueso alveolar.[17]

Un conjunto de evidencias indican que las células del PDL, son células multipotenciales, capaces de la formación de ligamento periodontal, hueso y cemento, teniendo el periodonto un alto potencia de regeneración.[35]

Encía.

Esta es la parte de la mucosa bucal masticatoria que tapiza los procesos o rebordes alveolares y rodea al cuello de los dientes. Por ser la encía una membrana mucosa epitelio-conectiva posee un doble origen embriológico. El tejido epitelial de revestimiento deriva del ectodermo y el tejido conectivo subyacente del mesénquima cefálico o ectomesénquima.[17]

La encía comienza en la línea mucogingival (LMG) y cubre las porciones coronarias del proceso alveolar. En la zona palatina no existe la LMG y la encía forma parte de la queratinizada e inmóvil mucosa palatina.[36]

Topografía

La encía en sentido coronario termina en el margen gingival libre. En dirección apical se continua con la mucosa de revestimiento vestibular o alveolar y esta delimitada por una línea ondulada, la unión mucogingival. En el paladar la mucosa confluye con la mucosa palatina y no existe una delimitación clara.
Por la firmeza de su fijación, la encía se divide en dos regiones:
1. encía libre o marginal. No está unida al hueso subyacente y se extiende desde el borde gingival libre hasta el surco gingival libre. La ubicación del surco corresponde aproximadamente al límite cemento-adamantino.
2. encía fija o adherida: unida al periostio del hueso alveolar, se extiende desde el surco gingival libre o marginal hasta la unión que separa la mucosa masticatoria de la mucosa de revestimiento alveolar.[17]

Características.

La encía sana es de color rosa pálido, si bien en las personas de color (ocasionalmente también en blancos) presenta un grado variable de pigmentación oscura. Es de consistencia variable. [35]

El espesor del epitelio está en relación con el grado de queratinización. Cuando la encía es ortoqueratinizada, es mayor el espesor del epitelio y, consecuencia, el color de la mucosa es más pálido. Presenta un espesor promedio de 1 mm.
La irrigación del corion, que depende de la variedad del tejido conectivo existente en la región a estudiar y por lo tanto de la mayor o menor vascularización de dicho tejido conectivo.
La población de los melanocitos y la síntesis de la melanina es responsable de la mayor o menor pigmentación existente. El aspecto depende en general de la textura del corion y de la presencia de papilas coriales. Estas pueden ser de tipo delomorfas o adelomarfas. De ahí que su aspecto puede ser liso o rugoso.

Estructura histológica.

Encía marginal o libre. El epitelio de la encía libre está conectado al tejido conectivo por las proyecciones papilares que envía al tejido conectivo hacia el epitelio; se observa también las crestas epiteliales interpupilares, su presencia es un rasgo histológico típico del epitelio bucal. La interfase de epitelio-corion es recta a nivel de epitelio del surco y del epitelio de unión que forman el epitelio de la unión dentogingival.

Al MO se pueden distinguir los siguientes estratos celulares:
1. estrato basal o germinativo.
2. estrato espinoso.
3. estrato granuloso.
4. Estrato córneo.

Si el epitelio es queratinizado el estrato córneo presenta un número escaso de hileras alcanzando un espesor no mayor a 10 a 20 um. Si el epitelio es paraqueratinizado, las células superficiales tienen núcleo picnótico y el citoplasma contiene pocos filamentos de queratina; en este tipo de epitelio no se observa estrato córneo y el estrato granuloso está muy poco desarrollado o no existe. En el epitelio de la encía marginal existen melanocitos, células de langerhans y células de merkel. La membrana basal tiene un espesor de 1 a 20 um.

El epitelio de la encía interdental es plano estratificado paraqueratinizado.
Corion el tejido conectivo aquí es semidenso posee una cantidad similar de células y fibras. Las células que encontramos aquí son:

Fibroblastos: es la célula predominante, representa aproximadamente el 65%. Su función es sintetizar los diferentes tipos de fibras del tejido conectivo e interviene en la elaboración de sustancia fundamental, tienen la capacidad de segregar prostaglandina PGE2.

Células cebadas: se localizan cerca de los vasos sanguíneos. Poseen abundantes gránulos citoplasmáticos metacromáticos. Estas células producen sustancias vasoactivas que controlan el flujo de sangre y mantiene la estabilidad del sistema microvascular.

Macrófagos: participan activamente en la defensa contra sustancias extrañas o irritantes, por su función fagocitaria. Los linfocitos existentes son de tipo T.

El corion tiene fibras de colágenas, fibras de reticulina, escasas fibras elásticas, fibras de elaunina y fibras de oxitalán. Las fibras elásticas son de tipo I, el recambio de colágeno es más rápido, ello se debe a las demandas funcionales que inciden sobre la velocidad del recambio.

La sustancia intercelular amorfa se encuentran presentes los glucosaminoglucanos, tanto neutros como ácidos y glicoproteínas. El ácido hialurónico representa el 20-30% del total de GAGS existentes en el tejido gingival.

Encía adherida. Se caracteriza por poseer un epitelio y un corion con las siguientes características:
Epitelio: es de tipo plano estratificado queratinizado ofreciendo un estrato córneo distintos grados de queratinización. Presenta menos cantidad de glucógeno, por la relación que existe entre esta inclusión y el grado de queratinización. Suelen observarse mayor cantidad de células de Langerhans y melanocitos.

Corion: es de tipo denso sumamente fibroso. Se caracteriza por poseer abundantes papilas delomorfas que levantan el epitelio que lo revisten; la superficie presenta un aspecto puntiforme.
En el tejido conectivo de la zona correspondiente a la conexión de las encía adherida y marginal, se encuentran gruesos haces de fibras colágenas que se entremezclan con los provenientes del periostio y ligamento periodontal. [17]

Unión dentogingival.

La unión dentogingival representa la característica única anatómica de la unión de la encía con el diente[18], este juega un papel crucial en el sellado esencial del tejido periodontal del ambiente de la cavidad oral. Esta integridad es esencial para el mantenimiento de la salud del periodonto.[37]

Su función es la de unir la encía al diente, está constituida por el epitelio del surco, el epitelio de unión y el corion subyacente a ambos epitelios.
El epitelio del surco, también denominado vertiente dental de la encía libre se continúa en el borde gingival con el epitelio de la encía libre y en sentido apical con el epitelio de unión sin que exista una división clara entre ambos epitelios.

Estructura.

Componentes epiteliales. Tres distintos tipos de epitelios son asociados anatómicamente con la unión dentogingival. Un tipo de, epitelio gingival escamosos estratificado paraqueratinizado es continuo de la cresta de la gingiva con el segundo tipo, el epitelio del surco estratificado no queratinizado, que, alrededor es continuo a la base del surco que en la unión del epitelio (uniendo la gingiva al diente) solo forma el piso del surco.

Población intrínseca.

Queratinocitos: están orientadas en un plano paralelo a la superficie dentaria. Se conoce una capa basal con células de aspecto cuboideo y varias capas de células planas suprabasales. Las células del epitelio de unión se expresan preferentemente integrinas alfa 6, beta 4 que son glicoproteínas que se encuentran en la membrana plasmática de

las células que están en contacto con las láminas basales, posee un alto índice de recambio celular aproximadamente en 7 días.

Población extrínseca transitoria.

Granulocitos, linfocito y monocitos. La actividad secretora del queratinocito juega un papel importante en la mayor o menor presencia de estos elementos en el epitelio de unión. El queratinocito activado segrega entre otros compuestos G-CSF (factor estimulante de colonias de granulocitos), M-CSF (factor estimulante de colonias de monolitos) y GM-CSF (factor estimulante de las colonias de granulocitos y monocitos) esta secreción estimula la presencia y la actividad de dichas células.

Examinaciones microscópicas directas en el tejido conectivo del epitelio de unión dentogingival mostró que es estructuralmente diferente del tejido conectivo del epitelio oral gingival, esto en un plano clínicamente normal de la gingiva, contenía una población de células inflamatorias. Esta lesión inflamatoria es iniciada en el tiempo de erupción del diente. Las células del proceso inflamatorio especialmente, los leucocitos polimorfonucleares, continúan migrando entre el epitelio del surco y el epitelio de unión pasan entre las células epiteliales que aparecen en el surco gingival y eventualmente en el fluido oral. [18]

Periodoncio de inserción:
cemento, ligamento periodontal y hueso alveolar.

El periodonto está constituido estructuras mencionadas antes que conforman una unidad funcional y comparte el mismo origen embriológico.
Estas estructuras de inserción confluyen en una unidad funcional y evolucionan interrelacionada y coordinadamente durante la vida del diente.

Cemento.

Este es un tejido conectivo mineralizado[17], que a diferencia del hueso este no es vascularizado[18], derivado del ectomesénquima del saco o folículo dentario, este cubre a la raíz del diente, esto sirve principalmente para envolver y adherir las fibras del ligamento periodontal.

El cemento es comparable al hueso ya que su dureza y composición química son similares; ambos crecen por aposición, poseen laminillas. Este tejido cubre y protege en su totalidad la superficie radicular, desde el cuello anatómico hasta el ápice, no está vascularizado ni tiene inervación propia, no tiene la capacidad de ser remodelado, es más resistente a la reabsorción.

Composición bioquímica del cemento.

La composición del cemento se asemeja al del hueso. En su mayoría este tiene alrededor del 50% de contenido mineral y 50% de matríz orgánica. La colágena tipo I es la predominante en el contenido orgánico constituyendo el 90% de la matríz orgánica. Otras colágenas asociadas con el cemento incluyen el tipo III, V, VI y tipo XIV; estos últimos presentes en le cemento maduro, sin embargo estos pueden ser invadidos de la región del ligamento periodontal asociado con fibras insertadas en el cemento.
Este contenido incluye sialoproteínas óseas, proteínas de la matríz dentinaria 1 (DMP-1), sialoproteína dentinaria, fibronectína, osteocalcina, osteonectina, osteopontina, tenacita, proteoglicanos, proteolípidos y algunos factores de crecimiento incluyendo el factor de crecimiento de cemento. Algunas proteínas del esmalte se sugiere que están presentes en el cemento[37], además de la presencia de proteoglicanos.

Se considera que el cemento juega un papel de regulación en la regeneración del ligamento periodontal por la variedad de macromóleculas presentes en su matríz extracelular (MEC), así como la presencia de proteoglicanos.[38]

En dientes jóvenes el espesor forma una capa relativamente delgada, el menor espesor se encuentra en el cuello del diente, donde tiene unos 20um de ancho, en la región media de la raíz el espesor suele oscilar entre 50 y 80 um.[17]
El cemento es clasificado de acuerdo a tres factores: tiempo de formación (primario o secundario), la presencia o ausencia de células dentro de la matríz (acelular y celular) y el origen de las fibras de colágena de la matríz (fibras intrínsecas resultando de la formación de la actividad de los cementoblastos o fibras extrínsecas resultando de la incorporación del fibras al ligamento parodontal. Acordado, lo anterior los tipos de cemento son:

1. cemento acelular primario con fibras intrínsecas.
2. cemento acelular primario con fibras extrínsecas.
3. cemento celular secundario con fibras intrínsecas.
4. cemento celular secundario con fibras mixtas.
5. cemento acelular afibrilar. [18]

Propiedades físicas.

Color: presenta un color blanco nacarado, más oscuro y opaco que el esmalte.
Dureza: es menor que la de la dentina, es un tejido permeable.
Radioopacidad: es semejante a la del hueso compacto, esta depende del contenido mineral, la concentración de sales minerales es muy elevada, posee menor grado de radioopacidad.

Componentes estructurales.

Está formado por elementos celulares, en especial los cementoblastos y cementocitos y por una matriz extracelular calcificada.

Células.

Cementoblastos: se encuentran adosados a la superficie del cemento, estos pueden encontrarse en estado activo o inactivo. En dientes con raíces formadas se encuentran cementoblastos a partir del tercio medio o solo del tercio apical.

Al microscopio electrónico, los cementoblastos presentan un núcleo formativo excéntrico de forma irregular, con uno o dos nucleolos, abundantes mitocondrias, RER y aparato de golgi bien desarrollado. Se ha descrito la presencia de numerosos granos de glucógeno, así como filamentos intermedios y de actina. Las células se asocian mediante uniones comunicantes y desmosomas muy simples. La membrana de los cementoblastos posee receptores para la hormona de crecimiento y para el EGF (factor de crecimiento epidérmico), así como receptores para acción de PTHrP (proteína relacionada con la paratohormona).
Sus funciones son sintetizar procolágeno que formará las fibras de colágenas intrínsecas y proteoglicanos para la matriz extracelular.

Cementocitos: son cementoblastos que han quedado incluidos en el cemento mineralizado. Estos se alojan en cavidades denominados cementoplastos o laguna. Las zonas que rodean el cemetoplasto presentan mayor mineralización de la matriz de aquellas que se encuentran alejadas. En preparados descalcificados se observa que los cementocitos son células ovoideas, el cementocito típico presenta entre 19 a 20 prolongaciones citoplasmáticas, pudiendo llegar a medir entre 20 y 30 um de longitud.
Se interpreta que los intercambios metabólicos son muy limitados a través del sistema de conductillos.

Otras células: también pueden observarse amplias cavidades de contornos irregulares que contienen varias células sin prolongaciones que son los restos epiteliales de Malassez, provenientes de la disgregación de la vaina de Hertwig. Estas formaciones se conocen como lagunas encapsuladas.

Otras células son los cementoclastos u odontoclastos, las cuales tiene capacidad de reabsorción de tejido duros.

Matriz extracelular.

Esta contiene aproximadamente de 46 a 50% de materia inorgánica, 22% de materia orgánica y 32% de agua.
El principal componente inorgánico está representado por fosfato de calcio, que se presenta como cristales de hidroxiapatita, estos cristales tanto dentro de las fibras de colágena, como entre ellas, son más delgados en la superficie y aumenta de tamaño hacia las capas más profundas del cemento. Hay también carbonatos de calcio y oligoelementos.
La matriz orgánica está formada por fibras de colágeno principalmente de tipo I que constituye el 90% de la fracción proteica de este tejido. Existen dos tipos de fibras: intrínsecas y extrínsecas. Las primeras están formadas por los cementoblastos, mientras que las segundas por haces del ligamento periodontal.

Tipos de cemento.

Cemento acelular o primario: comienza a formarse antes de que el diente erupcione. Se deposita lentamente y no quedan células dentro del tejido. Se presenta predominantemente en el tercio cervical de la raíz. Este cemento consiste principalmente en haces de fibras altamente mineralizadas, predominan las fibras extrínsecas. El desarrollo es muy lento y es considerado ser acelular pues las células que lo forman se quedan en la superficie. [37]

Algunos autores han sugerido que la amelogenina juega un papel importante en la formación del cemento acelular, y que tiene la posibilidad de regeneración de dicho tipo de cemento. En este tipo de cemento se ha identificado, una mayor concentración de proteína Gla de la matriz que en el cemento celular.

Cemento celular o secundario. Este comienza a depositarse cuando el diente entra en oclusión. Se forma con mayor rapidez y los cementoblastos se quedan atrapados en la matriz se transforman en cementocitos. Se localiza por lo general a partir del tercio medio o apical de la raíz[17] y en áreas de furcación. En el tercio apical suele ser el único tipo de cemento presente.
Existen variaciones en la distribución de los tejidos del cemento, presentando capas alternas de cemento celular y acelular. Este tipo de cemento continua depositándose durante toda la vida, esto constituye un mecanismo de compensación del desgate oclusal de los dientes[17] pues se produce como un tejido de reparación por efectos resortitos inflamatorios y fracturas radiculares."[37]

Cemento afibrilar: este corresponde a una variedad que carece de las típicas fibras de colágena y que se presenta con cierta frecuencia en el cuello.

"[37] op.cit Nancy, A: 13

Conexión cemento-dentinaria (CDD).

Esta conexión es muy firme, es difícil precisar el límite entre ellos. En los preparados por desgaste pueden observarse, en la proximidad del limite cementodentinario zonas de cemento no mineralizado, que aparecen como espacios irregulares de hasta 5 um de diámetro."[18]
Clásicamente este estado es en aproximadamente 30% del diente, el cemento y el esmalte se unen como una articulación, formando una unión cementodentinaria en el margen cervical; 10% tiene una brecha entre el cemento y el esmalte, exponiendo el cemento radicular; y alrededor del 60% el cemento cubre parcialmente el esmalte.[18]

Histofisiológia.

Las funciones más significativas del cemento son las siguientes:

1. Proporciona un medio de retención por anclaje a las fibras de colágena del ligamento periodontal, está es una función básica ya que el cemento forma parte de la articulación alveolodentaria.

2. controla el ancho del espacio periodontal: la deposición continua del cemento en la parte apical es necesaria para el desplazamiento mesial y a la erupción compensatoria de los dientes por el desgaste oclusal.
3. Transmite las fuerzas oclusales a la membrana periodontal: las fuerzas oclusales producen en el cemento modificaciones estructurales, al crear tensiones sobre las fibras del ligamento periodontal.
4. Repara la superficie radicular.
5. Compensa el desgaste del diente por la atrición.[17]

"[18] (op. cit Ten, Cate: 351)

Ligamento periodontal.

El ligamento periodontal es un tejido conectivo blando especializado, situado entre el cemento alrededor del diente, de la raíz y el hueso.[18]
Las funciones principales son mantener al diente suspendido en el alveolo, soportar y resistir las fuerzas empleadas durante la masticación y actuar como receptor sensorial propioceptivo, este se ubica en el espacio periodontal.[17] La función biomecánica de un sistema de carga de soporte esta definida por la propiedades físicas de los tejidos y otras interfases.[39]
A nivel del ápice dentario el tejido conectivo periodontal se pone en contacto con el tejido conectivo pulpar, el ancho del ligamento periodontal varía notablemente de un individuo a otro , en general se acepta que su espesor oscila entre los 0,10 y 0,38 mm.[17]

Componentes estructurales.

Está constituido por células, fibras, y sustancia fundamental amorfa. Además posee vasos y nervios.

Células.

Predominan los fibroblastos que representan el 20% del total. Desde el punto de vista funcional podemos distinguir las siguientes tipos de células.

a) Células formadoras: fibroblastos, osteoblastos y cementoblastos.
b) Células resortivas: osteoclastos y cementoclastos.
c) Células defensivas: macrofágos, mastocitos y eosinófilos.
d) Células epiteliales de Malassez.
e) Células madres ectomesenquimátosas.

Las características más importantes de estas células son las siguientes:

Fibroblastos[17]: se observan microscópicamente, poblaciones heterogéneas[18], produce colágeno, proteoglicanos y elastina. La importancia de este tipo celular se debe al alto grado de recambio que experimenta el tejido periodontal pues las haces de colágeno que lo conforman son remodelados, removidos y remplazados de modo constante. La síntesis y la degradación del colágeno se lleva cabo por el fibroblasto y el fibroclasto; la síntesis implica la participación del RER y el complejo de golgi en la producción y liberación de tropocolágeno, los cuales se polimerizan extracelularmente para formar las microfibrillas y luego las fibras de colágeno.
Se ha comprobado que existe un equilibrio fisiológico entre la elaboración y degradación de los componentes para conservar la estructura normal del ligamento.

Entre los fibroblastos del ligamento periodontal, se observan uniones comunicantes y algunos desmosomas muy simples también presentan entre otros dos receptores de superficie muy característicos: el EGF (factor de crecimiento epidérmico) y la IL-1 (interleukina 1.) el incremento de IL-1 estimula la actividad sintética de fibroblastos que entre otros productos produce colagenasa e IL-6. Esta última estimula de forma significativa la actividad osteoclastica. El ciclo de renovación de los fibroblastos es de 45 días.

Osteoblastos: funcionalmente existen dos tipos, los activos que sintetizan continuamente laminillas óseas y los inactivos o de reserva.

Cementoblastos: son células que se distribuyen en especial en la zona cementógena.
Osteoclastos: su presencia normal se debe a que permanentemente hay procesos de reabsorción y aposición.

Cementoclastos: son células que solo aparecen en procesos patológicos o en procesos de rizoclasia.

Mastocitos o células cebadas: se hallan cerca de los vasos sanguíneos, contienen gránulos densos de heparina e histamina y enzimas proteolíticas.

Macrofágos: células provistas de abundantes lisosomas que desempeñan una función de desintoxicación y defensa del huésped. Representan el 4% de la población celular del ligamento periodontal.

Células o restos epiteliales de Malassez: se hallan en el ligamento con frecuencia , sobre todo en niños que en adultos. Las células poseen tonofilamentos , desmososmas hemidesmososmas y expresan las citoqueratinas 5,6,14,16 y 19, características de los filamentos intermedios del citoesqueleto de las células epiteliales. Como células no funcionales desaparecen.

Células ectomesenquimática indiferenciada: se encuentran en gran cantidad en el tejido conectivo periodontal, se sitúan alrededor de los vasos sanguíneos en una extensión de aproximadamente de 10 um. La interacción entre el estrés mecánico y el sistema EGF/EGFr (factor de crecimiento epidérmico/receptores de factor de crecimiento epidérmico), existen a nivel de estas células, incide en el proceso de diferenciación celular de esta población regulando la función del ligamento periodontal como fuente de osteoblastos y cementoblastos.

Fibras: se encuentran distintos tipos:

- Fibras colágenas. Representan la mayor parte del componente fibrilar, están constituidas por colágeno tipo I, tipo III y tipo IV. El colágeno tipo XII ha sido identificado también en el tejido periodontal después de la erupción.
  A los grupos de fibras con dirección definida se les denomina fibras pricipales, existen también fibras secundarias dispuestas irregularmente entre as principales.
  Grupo de fibras principales. Estas fibras se insertan en el hueso y cemento respectivamente se dividen en los siguientes grupos:
  a) Grupo crestoalveolar: va desde la cresta alveolar hasta por debajo de la unión cemento- adamantina. La función de estas es evitar los movimientos de extrusión.
  b) Grupo horizontal o de transición: va por debajo del grupo anterior, corren en ángulo recto respecto al eje mayor de la raíz desde el cemento hasta el hueso. Su función es la resistir fuerzas laterales y horizontales con respecto al diente.
  c) Grupo oblicuo descendente: es el más numeroso. Se dispone en dirección descendente desde el hueso hacia el cemento. Estas fibras son responsables de mantener al diente dentro de su alveolo, soportar el grueso de las fuerzas masticatorias y evitar los movimientos de intrusión.

d) Grupo apical: irradian desde la zona del cemento hasta el fondo del alveolo. La porción del ligamento que se encuentra debajo del foramen apical está formada por fibras colágenas delgadas es una zona que se denomina espacio indiferenciado de Black. La función de este grupo es evitar los movimientos de lateralidad y extrusión y amortiguar los de intrusión.
e) Grupo interradicular: se le encuentra en los elementos dentarios con más de una raíz. Corren desde la cresta del tabique interradicular hasta el cemento en forma de banico. Su función es evitar los movimientos de lateralidad y rotación. Las porciones de fibras incluidas en el hueso son las fibras de Sharpey y las insertadas en el cemento se denominan fibras perforantes y corresponden a las haces de fibras extrínsecas del cemento.[17]

En investigaciones realizadas utilizando microscopios de fuerza atómica los resultados obtenidos referentes a las fibras de colágena son: 1) las fibras de colágena son continuas de la superficie radicular a través de todo el volumen del cemento, pasan agraves de la unión cemento dentinaria (CDJ) y entran a la dentina radicular; 2) la región rica en fibras de colágena en la superficie radicular y la CDJ tienen composición similar y 3) las propiedades nanomecanicas de la región rica en fibras de colágena en la superficie radicular y la CDJ tienen valor similar.[39]

- Fibras oxitalánicas y de elaunina. Las fibras de oxitalán ocupa el 3% del ligamento periodontal humano y siguen una dirección axial al diente con un extremo incluido en el cemento, desde el punto de vista ultraestructural están constituidos por microfilamentos inmersos en un material amorfo , participan directa e indirectamente en el sistema mecanoreceptor del ligamento periodontal.
- Fibras reticulares y elásticas son escasas, en ellas se detecta colágeno tipo III.

Sustancia fundamental.

Presenta una elevada proporción de proteoglicanos, sustancia compuesta por distintas cadena de polisacáricos unidas a proteínas. Se ha detectado hialuronan, condroitín 4-sulfato, 6-sulfato, dermatán sulfato y heparán sulfato.
Entre las glicoproteínas adhesivas estudiadas destacan la ondulina, relacionada con la organización supramolecular de los haces de colágena; la tenasina, localizada en la zona de adhesión entre los tejidos mineralizados y no mineralizados y la fibronectina distribuida homogéneamente y relacionada con el contacto entre las células y el colágeno. Entre los proteoglicanos destaca la presencia de decorina.

Hueso alveolar.

Las apófisis alveolares forman parte de los huesos maxilares superior e inferior; no existe un límite anatómico preciso entre el cuerpo basal y os procesos alveolares propiamente dichos.
Los procesos alveolares son cavidades cónicas que alojan lo a las raíces de los elementos dentarios, se desarrollan al mismo tiempo con la formación de los dientes y adquieren su arquitectura definitiva cuando éstos erupcionan, es decir una estructura odontodependiente.

Características generales del tejido óseo.

Es un tejido constituido por células y matriz extracelular. Contiene un 60% de sustancias minerales, 20% de agua y 20% de componentes inorgánicos. La rigidez y la dureza están determinadas por la presencia de los constituyentes inorgánicos o minerales, los componentes orgánicos y el agua le confieren un cierto grado de elasticidad y resistencia. Es un tejido muy sensible a las presiones.
La matriz orgánica está constituida por colágeno tipo I (90%), contiene pequeñas porciones de colágeno tipo III y IV. El 10% restante está constituido por sustancias no colágenas; de ellas el 8% son glicoproteínas, forfoproteínas y proteoglicanos. El 2% restante está representado por enzimas y por factores de crecimiento. Las sustancias de naturaleza no colágenas son básicamente tres: a) glicoproteínas, b) proteínas que contiene ácido gamma carboxi-glutámico y c) proteoglicanos.

a) Glicoproteínas:
   - Osteopontina: se localiza en la matriz extracelular del hueso laminar durante el mecanismo de osificación; es mediación de agregación celular.
   - Osteonectina: tiene gran afinidad por el colágeno, es una proteína específica de hueso, proporciona los núcleos de crecimiento de los critales.[17]
   - Sialoproteína ósea: es una proteína de mineralización específica[40], químicamente es rica en ácido aspártico, glutámico y glicina.[17] La deposición temporoespacial de la sialoproteína ósea dentro de la matríz extracelular del hueso, y la habilidad de la sialoproteína para la formación de cristales de hidroxiapatita, indican un rol potencial de la sialoproteína ósea en la mineralización inicial. La transcripción de sialoproteína ósea es regulado por hormonas, factores de crecimiento y citoquinas por quinasa tirosina, entre otros. En un trabajo realizado por Higata Y. se encontró que la sialoproteína ósea es potencialmente importante en la diferenciación de los osteoblastos y para la mineralización de matríz ósea.[40]
   - Proteína morfogénica ósea (BMP): es un glicoproteína, promueve la síntesis de DNA y la proliferacón celular.

b) Proteínas con ácido gamma carboxi-glutámico.
   - Osteocalcina o proteína Gla ósea: es también secretada por los osteoblastos y es un enlace del calcio al colágeno, necesita de cofactores como vitaminas K, B y C para su función.
   - Proteína Gla de la matriz: presente en la matriz ósea en la fase previa a la maduración estimulada por la vitamina D.

c) Proteoglicanos: dentro de los proteoglicanos están los GAG, decorita y el biglicano. Son los encargados de favorecer y controlar el depósito de sales de

calcio. Entre los componentes minerales el 80% corresponden a cristales de hidroxiapatita, el 15% al carbonato de calcio y el 5% a otras sales minerales. Los critales de aparita son más pequeños. Se disponen en íntima relación con las fibrillas de colágeno , con su eje longitudinal paralelo a dichas fibras.

Los tipos celulares son:

- Células osteoprogenitoras. Pueden ser de dos tipos: los preosteoblastos y los preosteoclastos. Se localizan en el tejido conectivo que forma el periostio, el endosito y el tejido conectivo perivascular, en ellas se detecta la fosfatasa alcalina de forma significativa. Los preosteolcastos derivan de los monolitos.
- Osteoblastos: células encargadas de síntesis, de secreción y mineralización de la matriz orgánica. Se les encuentra tapizando las superficies óseas y se encuentran separados de la matriz ósea calcificada por la sustancia osteoide. Se ha demostrado que la paratohormona incrementa el flujo de calcio hacia los osteoblastos con el consiguiente aumento en el número de los gránulos mitocondriales.
  Los osteoblastos vecinos establecen conexiones entre sí por medio de nexos o uniones comunicantes.
  Entre las propiedades del osteoblasto destaca la de poseer receptores para la paratohormona y la vitamina D3.
- Osteocitos: son osteoblastos que a medida que secretan sustancia osteoide la cual se calcifica quedan encerrados dentro de la misma y se transforman en osteocitos. Las cavidades que los alojan se denominan osteoplastos u osteoceles. A medida que van quedando incluidos las organelas disminuyen y la cromatina nuclear se condensa.
- Osteoclastos: se encargan de degrdar la matriz. Pueden encontrarse en cualquier área superficial del tejido óseo alveolar. Siempre se encuentran adosados a la matriz calcificada. A medida que se produce la resosrción los osteoclastos, forman unas cavidades llamadas lagunas de Howship. Cuando los osteoclastos se retiran, esas lagunas son invadidas pos osteoblastos. se completa así el proceso de recambio. Este proceso está influenciado por la paratohormona, la calcitonina y la vitamina D3 y por factores locales como la Il-1 y la IL-6, el TNF-alfa (factor de necrosis tumoral), el IFN-delta (interferón), la PGE2 (prostaglandina) y la PDGF(factor de crecimiento derivado de plaquetas).
- Célula bordeante ósea: son células fusiformes y aplanadas que revisten la matriz ósea [17]

Capítulo III.

Cambios histológicos en tejidos dentarios en el envejecimiento

Todos los organismos multicelulares sufren cambios a lo largo del tiempo a través de una sucesión de desarrollo, madurez reproductora, envejecimiento y muerte, aunque los cambios asociados a la edad no se reconocen con facilidad hasta las etapas post reproductoras de la vida. En mamíferos, la expresión del fenotipo del envejecimiento tiene lugar de forma gradual a lo largo de una escala temporal prolongada pero incluso, en este caso, resulta difícil adjudicar una edad cronológica precisa a un organismo. Algunos de los marcadores poco sofisticados de la edad en humanos son la pérdida de altura, la reducción de la masa corporal magra, el encanecimiento del cabello, la formación de las arrugas en la piel, las alteraciones visuales y en cierta medida la reducción de la coordinación en los movimientos. [7]

En individuos envejecidos ocurren muchos cambios tanto en procesos fisiológicos, metabólicos, cinéticos y morfológicos celulares, en general en todo el organismo. [42] Se piensa que estos procesos reflejan la incapacidad de las células para su replicación por la disminución de su actividad metabólica, así como en el daño de la regeneración celular; a consecuencia de lo anterior la condición homeostática de todo el organismo se ve afectada, lo que permite la aparición de varias enfermedades durante el envejecimiento y así reduciendo considerablemente la calidad de vida.[41]

Uno de los procesos que se ve modificado en el envejecimiento es la apoptosis (muerte celular programada), este se presenta de manera importante a lo largo de toda la vida. Algunos estudios han mostrado los cambios relacionados a la edad en cuanto a los niveles de proteínas y factores que regulan la apoptosis, estos concluyen que este proceso juega un papel primordial en el envejecimiento. Los cambios en la apoptosis como una función de la edad en los tejidos y de tipos celulares han sido observados; aunque, las implicaciones de estos cambios en el envejecimiento normal aún no se conocen."[42]

Con el paso de los años se reduce y desequilibra gradualmente la función natural y la organización que caracterizan al adulto joven, se producen cambios morfofisiológicos en todos los tejidos, incluyendo el aparato estamatógnatico. La destrucción de estos y la pérdida de los dientes se incrementan con la edad. Sin embargo en ocasiones es difícil diferenciar entre los efectos acumulativos de la enfermedad y el envejecimiento fisiológico.[43]

Como ya sabemos la cavidad oral tiene una función fundamental en la fisiología humana. Desde nuestra perspectiva esta cavidad tiene dos roles esenciales: 1) el inicio de la alimentación y 2) permite la comunicación. Solo estos tejidos y estructuras se desarrollaron para llevar a cabo estas funciones. Sin estas estructuras y tejidos no podríamos sobrevivir como especie en una sociedad tan compleja como esta.[44] No obstante el envejecimiento normal de los tejidos que componen el aparato

"[42] op. cit. Enoki, N: 321

estomatognático no afectan por sí mismos la función y el bienestar de las personas mayores, sin embargo las alteraciones bucales prevalentes en estas personas, las deficiencias en cuanto a medidas preventivas y terapéuticas, constituyen la extensión de los problemas establecidos en otras épocas.[45]

Cambios histológicos en la pulpa dental en el envejecimiento

Cambios dimensionales en la pulpa dental.

El envejecimiento de los dientes se debe no sólo al paso del tiempo, sino también al estimulo por la función y la irritación. Los cambios estructurales observados en la pulpa son principalmente la disminución por el efecto del tiempo, las lesiones o ambos factores al formarse tejido calcificado adicional sobre las paredes de la cámara pulpar, estos se observa mayormente sobre el piso de la cámara pulpar.[46]
La información de la influencia de la edad en los detalles histológicos de la pulpa es limitada, esto frecuentemente dificulta el llevar a cabo más evaluaciones acerca de esto.[47]

Muchas de las teorías acerca del envejecimiento revisadas anteriormente pueden aplicarse a conceptos relacionados con los cambios retrogresivos y relativos al envejecimiento de la pulpa dental.
A continuación se enlistan algunos de los cambios vinculados al envejecimiento de la pulpa y la dentina:

- Disminución de los componentes celulares.
- Reducción en la cantidad y calidad de los vasos sanguíneos y nervios.
- Disminución en el tamaño y el volumen de la pulpa, como consecuencia de la deposición continúa de la dentina (secundaria) y la formación de la dentina reparativa.
- Incremento en el número y grosor de las fibras colágenas. Cambios en el tejido conectivo.
- Aumento en la cantidad de cálculos pulpares y mineralizaciones distróficas.[46]
- Modificación en la innervación pulpar.
- Cambios en el periápice.

Disminución en la cantidad de componentes celulares.

Algunas investigaciones han descrito cambios relacionados con la edad en el complejo pulpo-dentinal tales como los estudios cuantitativos en donde se sugieren que los cambios ocurren en la matríz extracelular, en las fibras nerviosas y dentro de los componentes del citoesqueleto celular pulpar De esta manera en este tipo de estudios se han mostrado una disminución en el número total de las células pulpares con el incremento de la edad.[48]

48 Murray PE, Matthews JB, Sloan AJ, Smith AJ. Análisis of incisor pulp cell populatios in wistar rats of diirent ages. Arch of oral biol. 2002;47: 709

Fibroblastos.

Los fibroblastos se caracterizan por una reducción de su tamaño y la reducción de cantidad de estructuras citoplasmáticas. Esto puede estar dado ya que en algunos estudios se observa que el retículo endoplásmico rugoso (RER) y las mitocondrias, son más pequeños, de igual manera refiere que el complejo de golgi rara vez se identifican (Han). Mientras aumenta la madurez en los fibroblastos pulpares estos presentan una disminución en la captación de oxígeno por lo tanto se puede producir la alteración enzimàtica uniforme durante los ciclos catabólicos, aerobios y anaerobios en los fibroblastos de la pulpa dental, bovina.[46] Aunque los fibroblastos senescentes no se están dividiendo, son biosinteticamente activos y muestran una mayor síntesis de fibronectina y mayores niveles de RNAm.[7] De la misma manera se menciona que en el envejecimiento, los fibroblastos se mantienen como célula predominante.[49]

En una investigación realizada por Byers M. R. acerca del receptor del factor crecimiento nervioso en los tejidos dentarios se encontró, que este disminuía o estaba totalmente ausente, el cual actúa en los fibroblastos de la pulpa dental subyacente a la dentina tubular. La reducción del receptor de crecimiento nervioso en molares viejos reduce el tamaño y el número de las células pulpares. [50]

Odontoblastos.

Otras células que resultan afectadas con el proceso de envejecimiento son los odontoblastos. En la investigación efectuada por Murray, con incisivos de rata, se comparó la densidad odontoblàstica entre dientes superiores, inferiores y entre cara lingual-palatina y vestibular. Los resultados que se obtuvieron fue que la cantidad de estas células disminuye significativamente con el aumento de la edad, aunque no se encontraron diferencias entre dientes superiores e inferiores y las caras mencionadas. Además de las observaciones en los odontoblastos, se encontró que el grosor de la capa subodontoblàstica disminuye de manera importante en incisivos maxilares en comparación a los incisivos mandibulares.[48] En otra investigación donde se realizaron observaciones por medio de microcopia electrónica en estas células, se encontró que existe una mayor cantidad de vacuolas, así como la atrofia gradual de algunas células mientras que otras desaparecen de algunas o todas las zonas de la pulpa[46], aunque se ha notado que las células presentes tienen poca actividad.[51]

Otras células de la pulpa.

Como ya se sabe una de las células que forma parte de la pulpa dental son los macrófagos, el número de estas células disminuye con la edad, lo cual trae en consecuencia la incapacidad de autodefensa de la pulpa.[17]

<u>Reducción en la cantidad de</u>
<u>los vasos sanguíneos y nervios.</u>

Vasos.

El envejecimiento tiene un efecto adverso sobre la cantidad de vasos sanguíneos que irrigan la pulpa central. En las pulpas dentales viejas los vasos sanguíneos sufren

cambios arterioescleróticos que ocasionan una disminución en el riego a las células de las porciones coronales de las pulpas.

En algunas investigaciones compararon vasos pulpares de dientes jóvenes con los de los individuos mayores. Las arteriolas pulpares de los dientes jóvenes presentaron capas endoteliales, que colindaban directamente con una membrana interna delgada y elástica. La capa media tenía uno o dos estratos de células musculares; la capa adventicia tenía fibras elásticas y colágenas.
En comparación, las arteriolas de las pulpas viejas mostraron hiperplasia de la capa íntima, lo que causó la reducción de la luz vascular. En algunas pulpas viejas también hubo hiperplasia de las fibras elásticas, de igual manera se identificaron alteraciones de la capa media y adventicia. En algunos casos se observó que el depósito de minerales aumento hasta obliterar por completo la capa adventicia y media.[46] Con respecto a esto, Bernick observó una disminución en el número de arteriolas y ramificaciones terminales en la pulpa coronal especialmente en la región subodontoblástica.[49]

De igual manera que en los vasos sanguíneos en los capilares linfáticos también se observan modificaciones con el aumento de la edad. En el año 2002 Espina RA observó que en el endotelio capilar linfático de las pulpas envejecidas se presentan signos de lesión celular reversible como aglutinación de la cromatina, hinchazón celular y mitocondrial, cisternas de RER dilatadas, disgregación de los ribosomas y depósitos lipídicos en el citoplasma. También se formaron ampollas en la membrana luminar. Además se evidenciaron una densa trama de microfilamentos, un incremento en el transporte vesicular y la hipertrofia del complejo de golgi. La mayoría de las uniones intrandoteliales estaban abiertas. Estos cambios representan mecanismos de adaptación del endotelio capilar ante la hipoxia provocada por el avance de la edad y tienen como función mantener un drenaje eficiente de los productos de desecho, propios del envejecimiento.

Sin embargo, con todo lo ya mencionado, la reversibilidad de los cambios ultraestructurales inducidos por hipoxia tisular, la conservación de los vasos intactos ante el envejecimiento y de la presencia de estructuras que facilite el drenaje de la pulpa revelan que, la pulpa dental envejecida mantiene una buena capacidad de respuesta, creando condiciones favorables para el desarrollo de terapéuticas pulpares.[52]

Incremento de las calcificaciones
pulpares y mineralización distrófica.

La degeneración celular y el incremento de la mineralización distrófica ocurren en pulpas viejas, por las alteraciones en la matríz extracelular. Esto ocurre por la reducción de la circulación sanguínea.[44] En una investigación, acerca de los calcosferitos en el diente humano se encontró que la proporción de calcosferitos encontrados a nivel coronal difiere significativamente de los ubicados a nivel radicular, estos son raramente observados en la región apical. De igual manera se detectó azufre en la región cervical de la raíz, pero no en la región de los cuernos pulpares.[53]

46 Seltzer S, Bender IB. Pulpa dental. Impreso en México: El manual moderno; 1987; 310

Incremento en el número y grosor
de las fibras colágenas, cambios en el tejido conectivo.

La relación entre el proceso de envejecimiento y el tejido conectivo es compleja, ya que implica una serie de factores e interrelaciones que actúan de forma recíproca. Como ya sabemos las propiedades del tejido conectivo (TC) derivan básicamente de las propiedades de los componentes de la Matríz extracelular (MEC) que rodea a las células de aquellos tejidos que ha sido segregada por ellos.

Para recordar, los principales componentes de la MEC se dividen en tres clases generales de moléculas: 1) las proteínas estructurales que incluyen los colágenos (de los cuales se conocen 19 tipos) y la elastina; 2) los proteoglucanos, que contienen varias clases moleculares estructurales distintas; y 3) las glucoproteínas estructurales, cuya contribución a las propiedades del tejido conectivo se ha reconocido desde hace 20 o 25 años.

Para cualquier tejido los cambios en la composición de la MEC o los cambios en los factores que controlan la producción de la MEC pueden retroalimentarse a través de complejos mecanismos para inducir cambios en las propiedades del tejido. El proceso de envejecimiento puede implicar perfectamente algunos de los factores. Es probable que, durante el proceso del envejecimiento, la expresión fenotípica de la MEC cambie. Las observaciones realizadas por Van Gensen y Van Lerberghe sugieren que las proteínas de los tejidos conectivos pueden ser afectadas durante el desarrollo del proceso de envejecimiento.[9]

El tejido conectivo presenta cambios relevantes, en pulpas envejecidas, el examen histológico muestra, que en estas, hay un relativo aumento en el número de fibras reticulares argirófilas, así como aumento en la cantidad y grosor de fibras de colágena, en comparación con las pulpas jóvenes. Este incremento fue reportado por Cahan quien además identificó paquetes de fibrillas pequeñas de 150 amstrong de diámetro, cercanas a las fibras de colágena. Por lo que concluyò que este incremento de fibras de colágena se debe a la reducción del volumen pulpar que ocurre por el continuo depósito de dentina secundaria.[46] De acuerdo a estudios realizados por medio de microscopia fluorescente se observa que la distribución reticular de las fibras de colágena tipo II, V y VI desaparece con el avance de la edad siendo reemplazados por paquetes de fibras gruesas. En relación al aumento de fibras de colágena también se observó que estas se presenta con mayor frecuencia en la capa subodontoblastica, mencionando que esto sucede por la cantidad mantenida de fibroblastos.[49]

Modificaciòn en la inervaciòn pulpar.

En algunas investigaciones se indicaron que lo cambios retrogresivos ocurren por efecto de la mineralización progresiva de la vaina de los nervios radiculares y de los mismos nervios. Como resultado, disminuye la cantidad de ramificaciones nerviosas en la porción coronal de la pulpa envejecida. Los ejes sensitivos, que penetran en el diente vía foramen apical y conforman el plexo de Raschnow, se fibrosan y disminuyen en número restringiendo la sensibilidad. Aunque algunos autores, han señalado que la pérdida de vitalidad pulpar no es significativa.[54]

Se ha observado que en los nervios pulpares en el envejecimiento presentan cambios ultraestructurales, en la expresión del receptor del factor de crecimiento nervioso[55], de igual menera se observa una pérdida gradual en la presencia de neuropeptidos [56] Por medio de microscopia electrónica se observó que las pulpas viejas muestran pérdida y degeneración de axones amielínicos y mielínicos. Los resultados inmunohistoquímicos muestran una marcada disminución en la pulpa del péptido relacionado al gen de la calcitonina y de la sustancia P inmunorreactiva de igual manera una reducción en el factor de crecimiento nervioso inmunorreactivo. Los cambios son paralelamente reportados a la reducción de la sensibilidad en la estimulación pulpar, pero puede solo contribuir al desarrollo del fenómeno sensorial pulpar tal como el dolor neuropático.[55]

Cambios en el periápice.

Además de los cambios significativos en la pulpa, en el foramen apical se observa un estrechamiento de este, reduciendo el aporte sanguíneo de la pulpa. El drenaje venoso y linfático se enlentecen y exhiben numerosas ectasias.[54] El estrechamiento de la región apical, por la depósito de cemento se incrementa con el envejecimiento y esto puede llevar a una desviación de la apertura del foramen apical.[49] Lo anterior demostrado por Kuttler quien realizó un estudio de la distancia promedio entre el diámetro mayor y menor del foramen apical en 268 dientes. El encontró que la distancia promedio es de 0.507 mm en sujetos de 25-28 años y en pacientes mayores de 55 años la distancia es de 0.784 mm. También encontró que el centro del foramen está desviado del vértice del centro apical de la raíz de 68% a 80% del diente y especuló que esta desviación ocurría como resultado del incremento del cemento en la región apical, todo esto como resultado del envejecimiento.[57]

Cambios histológicos en la dentina en el envejecimiento.

Ciclo de vida de los odontoblastos.

Como ya sabemos a la pulpa y a la dentina se le conoce como complejo dentino-pulpar por la estrecha relación existente entres ellas; por ello de igual manera que en la pulpa, la dentina presenta modificaciones histológicas estructurales y celulares significativas.

En un estudio se observa una variación substancial en la estructura de la dentina y los odontoblastos tanto en la cámara pulpar como en los canales radiculares.[47]

Los odontoblastos viejos son aquellas células que tienen una reducción en su actividad, posterior a la formación de dentina primaria. Además de la disminución secretora, también se presenta una disminución en el número y una nueva ubicación de estas células. Como ya se había referido en el apartado de los cambios ocurridos en la pulpa, se presentan en los odontoblastos el incremento de vacuolas llenas de lípidos. En algunas indagaciones realizadas en ratas viejas, los odontoblastos exhiben un número reducido de ribosomas adheridos al RER y el aparato de golgi además de observarse diferencias en la morfología del nucleolo. En síntesis hay una reducción de organelos celulares.[49] También se a reportado un acortamiento en el tamaño celular. En general los odontoblastos cambian de forma y tamaño, pasando de la morfología cilíndrica a nivel de la cámara pulpar coronal a más cúbica o aplanada a nivel del ápice, particularmente hacia el espacio interradicular. Esto a causa de la acumulación de las células resultando de la continua formación de dentina. En este artículo se menciona que en la dentina secundaria las cuatro o cinco lìneas de odontoblastos existentes en dientes jóvenes, pueden ser reducidas a una sola línea en dientes viejos.[47]

La formación de dentina secundaria inicia después de la formación de dentina primaria, la proporción de la formación de dentina y la actividad metabólica de los odontoblastos es reducida por alrededor del 29%. Sin embargo en algunos odontoblastos resulta el incremento de la actividad metabólica de un 30-50%.
En dientes humanos se ha mostrado que la proporción en la formación de dentina reparativa es en promedio de 1.5 um por día, con una variación de 0.23 um por día después de algún estimulo. Para esto, nuevos odontoblastos pueden ser reclutados de la pulpa para el proceso reparativo. Puede ser que los nuevos odontoblastos se diferencien de los odontoblastos existentes o que ellos deriven de los odontoblastos indiferenciados dentro de la pulpa.

Dentina intertubular y peritubular.

La dentina intertubular la encontramos a lo largo de toda la vida como dentina secundaria, esta muestra pequeños cambios con el paso de los años. Este tipo de dentina puede ser descrita como la porciòn circumpulpar de la dentina en continuación con la estructura primaria.

La dentina peritubular es formada al mismo tiempo o justo después de la dentina intertubular pero esta es más mineralizada. Esta se extiende desde la unión amelo-dentinaria o cemento-dentinaria por dentro de 100 a 150 um de la predentina. En dientes viejos esta puede extenderse dentro de la dentina secundaria.

Con el incremento de la edad el número de túbulos dentinarios observados en la dentina secundaria y en la dentina en interfase en incisivos maxilares humanos decrece a todos los niveles tanto de la corona como en el ápice. Cardigan P J, mostró una reducción en la región cervical de un promedio de 49,500 túbulos por mm2 en un grupo de 20 a 34 años de edad a 31,317 túbulos por mm2 en un grupo de 80 años de edad, el mismo fenómeno en la región apical aunque el dato no es especifico.

Mediante escaneos de dentina vieja mediante microscopia electrónica, se demostró que la permeabilidad de la dentina se ve reducida a comparación con la dentina joven, también se ha mostrado que se da la obturación completa de los túbulos por la alta mineralización del tejidos.[49]

Dentina secundaria.

La dentina secundaria puede ser definida como la dentina que se forma continuamente durante la vida, después de la completa formación de la corona. El depósito de la dentina secundaria ha sido usado como uno de los parámetros para la estimación de la edad.
La formación de la dentina secundaria inicia en la zona de la pulpa donde el diente contacta con el antagonista durante la masticación y parece ser en relación a la edad.[58]
Por ello el depósito de este tipo de dentina es considerado como un fenómeno fisiológico con el envejecimiento normal; sin embargo, además de lo anterior esta puede formarse como respuesta a algunos estímulos como lo es la caries, la atrición y la preparación de cavidades.[44]
En incisivos centrales superiores, el depósito de dentina ocurre de forma irregular en la superficie palatina de la cámara pulpar, presumiblemente como resultado de los estímulos de la oclusión con sus antagonistas.
En pacientes viejos el depósito de dentina es denso e irregular en el piso de la cámara pulpar en comparación con el techo; esta irregularidad probablemente se deba a los pocos odontoblastos que se encuentran en este sitio.[49]

Histológicamente la dentina secundaria fisiológica es similar a la dentina normal, ya que ambas presentan pocos túbulos dentinarios siendo estos considerablemente tortuosos. Además de los cambios histológicos, la disminución del tamaño de la cámara pulpar y el canal radicular por el depósito de esta dentina, también se observa a nivel radiográfico.[44]

Traslúcidez dentinaria.

La traslucidez dentinaria se asocia con el incremento de la edad, este es un fenómeno causado por el depósito de sales de calcio alrededor de los túbulos dentinarios, llevando a una obliteración y en consecuencia una reducción del número de túbulos dentinarios; con todo esto se observa un aumento en la esclerosis dentinaria.[59]
Todo lo anterior como consecuencia de la mineralizaciòn intratubular. Se piensa que hay tres tipos de mineralización intratubular: 1) la precipitación de pequeños minerales esféricos distribuidos en el cierre relacionado a las fibras de colágena en los procesos odotoblásticos, 2) el depósito de cristales minerales dentro de la materia orgánica y 3) un depósito uniforme de cristales obliterando toda la materia orgánica para una completa oclusión tubular y por lo tanto el aumento de la traslúcidez dentinaria. En el envejecimiento la traslucidez dentinaria puede extenderse de la región coronal hasta la región apical.[49]

Cambios histológicos en el esmalte en el envejecimiento.

Las modificaciones en el esmalte de los dientes se relacionan con el problema de la caries, además de la pérdida de la sustancia ocasionada por cambios en éste, sufriendo cambios intrínsecos durante la erupción de los dientes. El color de los dientes se torna más oscuro con el paso de los años. Se afirma que ello se debe al oscurecimiento de la dentina, pero es posible que el esmalte en sí mismo se vuelva más traslúcido y más oscuro con la edad. Con la edad avanzada se acentúan gradualmente las diferencias de composición entre la superficie y el resto del esmalte.

Los estudios de la permeabilidad del esmalte realizadas con tinturas, sales inorgánicas, sustancias orgánicas, demostraron que un diente joven se comporta como una membrana semipermeable, es decir, permite el paso lento de agua y sustancias disueltas de peso molecular relativamente pequeño, pero no permite el paso de moléculas grandes. La permeabilidad del esmalte disminuye con el paso de la edad en asociación con otros cambios en la composición de la capa externa del esmalte.[49] En un experimento, donde se utilizaron cavidades pulpares de dientes extraídos, estos fueron conectados a un tubo capilar que contenía agua mientras la superficie del esmalte fue cubierta con inmersión de aceite y se observó microscópicamente. Con esto se observaron algunos defectos en el esmalte, como en las lamelas. Esto es probablemente provocado por las fuerzas fisiológicas, como es la capilaridad por medio de espacios submicrocópicos entre los cristales, y por lo tanto son responsables de este fenómeno.[60]

Otro de los cambios con la edad en el esmalte es la atrición que se inicia con el primer contacto oclusal del diente, los primeros signos clínicos son el aparecimiento de pequeñas zonas que acaban con facetas en las cúspides y el borde incisal. Con la atrición el esmalte queda menos permeable y más frágil con la edad. Además de que las periquimatías y líneas de imbrincación se pierden. Estas perdidas alteran la reflexión de la luz y resulta en cambios de color del diente, a esto se suma los cambios en la densidad y tipo de dentina con la edad, solo resulta en el cambio de coloración amarillento y la pérdida de traslúcidez comúnmente vistos en los dientes de personas viejas.[44]

Cambios histológicos en la encía en el envejecimiento.

La mayor parte de las células y tejidos del cuerpo poseen diferencias estructurales y funcionales entre los jóvenes y las personas de mayor edad; por lo regular no hay una causa clara que establezca los cambios vinculados con la edad. Los cambios detectados son: 1) cambios primarios por la edad, intrínsecos de la células de los tejidos examinados; 2) cambios secundarios en otros tejidos y 3) cambios representativos de acumulación, daño no reparado de enfermedad menor o desgaste funcional.[16]

Uno de los órganos en donde puede observarse con mayor claridad el paso de los años es en la piel. La disminución de la densidad de la piel se presenta alrededor de los 60 años de edad; sin embargo, el adelgazamiento de esta puede ser en áreas focalizadas. La dermis queda relativamente deshidratada, como resultado de una disminución en la vascularidad, acompañada de la pérdida de fuerza y elasticidad. Además se pierde el grosor subcutáneo y aparecen los melanocitos por la pérdida de la capacidad de extensión de estos gránulos uniformemente por toda la epidermis. Estos cambios biológicos básicos pueden explicar algunos cambios en la piel asociados con el envejecimiento.[44] Algunos autores, consideran que los cambios en la mucosa oral aparecen después de los 70 años, pero algunos individuos los presentan a temprana edad.[41] Ya que la mucosa oral lleva a cabo funciones esenciales de protección, es importante comprender los cambios ocurridos en estas, con el incremento de la edad. La disminución de las funciones de protección conlleva a la exposición del huésped a daño potencial. Sin embargo la existencia en la literatura de la integridad estructural de la mucosa oral durante el envejecimiento es ambigua.

Hay unanimidad de que tanto la mucosa oral como la encía adelgazan, se “ablandan”, se secan y que el moteado de la encía disminuye con la ganancia de edad; en observaciones histológicas aparece una reducción en la queratinización de la encía,[36] adelgazamiento del epitelio, [44] acompañado del adelgazamiento de la lámina propia y la pérdida de fibras elásticas en la submucosa[51], y atrofia de la capa espinosa[36] a consecuencia de esto se observa una pérdida de resiliencia y elasticidad; en otros estudios también se observó el aplanamiento de papilas epiteliales y la alteración de la densidad celular.[61] Ocasionalmente puede ocurrir, una extensa queratinización o paraqueratosis;[41] sin embargo Papic M. y Glickman mencionan que hay una disminución en la queratosis en hombres, sin haber cambio alguno en el punteado; mencionan también un incremento en el ancho de la encía adherida, disminución de las células de tejido conectivo, mayor cantidad de sustancias intercelulares y reducción en el consumo de oxígeno (que es la medida de la actividad metabólica). Hay indicadores que muestran un incremento en el índice mitótico del epitelio gingival humano.[43] Sin embargo en algunos estudios se ha demostrado que hay una disminución significativa de la respuesta mitogénica de los queratinocitos.

Una caracterìstica distintiva de la diferenciación epitelial es la síntesis de una familia de proteínas referentes a las citoqueratinas. No se conoce si el patrón de la expresión de las citoqueratinas en la mucosa oral, es alterado por la edad.[62]Otros cambios observados en la mucosa incluyen, disminución en el número de proteínas unidas con hexosas, mucoproteínas y un incremento en el número de células cebadas.[43] Algunos mencionan que el envejecimiento es asociado con la disminución en la proporción de la actividad metabólica.[63] En la piel de animales de experimentación, la actividad bioquímica

(síntesis de proteínas, glicolisis anaerobia y la derivación de hexosamonofosfato) que maneja el proceso de diferenciación epitelial queda intacta con el incremento de la edad. Wertz y colaboradores han sugerido que la diferenciación regional en el metabolismo de carbohidratos y lípidos en el epitelio de la mucosa oral de animales viejos puede ser secundario a los cambios en el tejido conectivo mesenquimatoso. La interacción del epitelio y el mesénquima iniciada durante la embriogénesis prevalece en el mantenimiento de los tejidos adultos. En la literatura se menciona que estas interacciones pueden verse alteradas con el incremento de la edad.[62]

De igual manera un decremento en el número de capilares contribuye a un mayor daño de la capacidad de regeneración. Las arterias de la mucosa, el alveolo y de la encía muestran cambios como arteriosclerosis.[41]

En diversas observaciones se ha encontró que hay migración del epitelio de unión, desde la posición normal en individuos jóvenes (esto es sobre el esmalte) a una posición más apical sobre la superficie radicular con reseción gingival en individuos viejos; sin embargo en estudios como en el de Lindhe J, Ham S E y Lohe H se mostró que en animales no se presenta esta migración.[61] Con todos estos cambios ocurridos en el epitelio los procesos de curación y regeneración parecen cada vez más limitados a medida que avanza la edad.[36] Hill concluye que el envejecimiento es una influencia menor en la proporción celular en la piel y la mucosa oral, en las especies investigadas. De esta manera es concebible que el retraso de la curación en la herida de la piel de personas mayores es el resultado de influencias ambientales, tal como la pérdida de hidratación y daño ultravioleta, antes que el efecto del proceso intrínseco del envejecimiento. Estudios hechos con material obtenido de autopsias revelaron algunos cambios estructurales (en la densidad del epitelio, en el tamaño y número de fibroblastos) en la mucosa oral de pacientes viejos, pero en este tejido es difícil distinguir los efectos ambientales de los cambios intrínsecos del envejecimiento.[62]

Una de las células residentes del epitelio, donde se observan cambios con el paso del tiempo son las células dendríticas. Las células dendríticas pertenecen a una familia de células inmunes capaces de capturar patógenos intraepiteliales. Las células dendríticas (DCs) son las células profesionales para la presentación del antígeno responsable para la iniciación de la respuesta inmune. Las células de Langehans (LCs) son un tipo de DC que es una residente permanente del epitelio oral. Las LCs están organizadas conforme a una cadena.

El decremento de la densidad de la LC ha sido demostrado en la epidermis en los tejidos mucosos como las conjuntivas y el epitelio de la amígdala humana, sin embargo, pocos estudios han examinado en la densidad de las LC del epitelio oral humano.

La densidad de las LC en el epitelio es un componente importante en el efecto de la inmunidad de la mucosa oral, estas se encuentran organizadas de tal manera que se maximice el área para la eficiente captura del antígeno. Una buena cadena de las LC es esencial para la inducción de la respuesta inmune de la mucosa oral.

En la investigación realizada por Walter D. mediante la estudios histoquímicos utilizando el CD1, se mostró la densidad y los tipos de LC de acuerdo a su morfología y distribución intraepitelial, comparando un grupo de pacientes viejos (61-74 años) contra

uno de pacientes jóvenes. En este último grupo la densidad de estas células fue significativamente grande en comparación a los grupos de pacientes viejos, de igual manera la morfología de estas células mostraron algunos procesos ramificados dendríticos y una figura curva, todo esto en el grupo de pacientes viejos. Se ha sugerido que el sistema inmune con el envejecimiento, puede ser relativamente menor la reactividad en las células inmunes como son los linfocitos o células dendríticas.

La disminución de las LC epidérmicas en la piel humana ha sido reportado como una reducción en la densidad de las LC asociadas con el envejecimiento. Sasaky observó un decremento de las LC en el epitelio lingual con cadáveres como ejemplares. De acuerdo a los resultados hay un decremento relacionado a la densidad de las Lc en el epitelio gingival.

Las células de Langerhans residentes en el epitelio plano estratificado son altamente efectivas para la captura de los antígenos, en la unión del epitelio gingival, Lombarda et al, ha descrito dos tipos de LC. El primer tipo con una morfología esférica; el otro tipo presenta dendritas de moderada longitud y número. Estos datos sugieren que la defensa inmunológica de la piel y la mucosa oral decrecen con la edad.[64]

Tejido conectivo.

En cuanto a las modificaciones observadas en el tejido conectivo gingival se han registrado modificaciones cuantitativas y cualitativas de la colágena, lo cual incluye mayor velocidad de conversión de colágena soluble e insoluble, aumento de la resistencia mecánica y mayor temperatura de desnaturalización. Estos resultados indican que hay mayor estabilización de la colágena por los cambios de la conformación macromolecular. No sorprende que se hallara un elevado contenido de colágena en la encía de animales viejos, pese a la menor velocidad de síntesis de colágena.[61]

Las alteraciones de este tejido se encuentran tanto en la encía como en el ligamento periodontal. El número de fibroblastos disminuye al igual que su actividad mitòtica,[36] los elementos de la colágena son densos y se ordenan en paquetes similares a la arquitectura del tejido conectivo del tendón. Los fibroblastos son redondeados y en ocasiones son rodeados por un espacio lacunar.[41] Como ya sabemos los fibroblastos in vitro, tienen alrededor de 50 a 55 divisiones antes de entrar en la senescencia. Muchos estudios han demostrado que esto tiene un componente genético, ya que se observa una relación entre la pérdida gradual de los telómeros de DNA en el final de los cromosomas que ocurren durante cada ciclo mitótico y el comienzo de la senescencia. Otros estudios sugieren que la acumulación del daño oxidativo al ADN y proteínas contribuye a la senescencia. Los fibroblastos senescentes in vitro no mueren, estos son viables, pero existen cambios en el metabolismo y en la expresión de genes. Esto sugiere que en el fenómeno del envejecimiento hay un decremento en la producción de proteínas de la matriz extracelular y un incremento en la producción de enzimas oxidativas. Presumiblemente, cambios similares resultan en vivo en muchos de los signos asociados con el envejecimiento humano (fragilidad en la piel y pérdida de elasticidad y decremento de la capacidad de curación).[63] Al mismo tiempo la matríz orgánica decrece al igual que el número de los restos epiteliales de malassez.[36] En consecuencia hay una disminuciòn en la proporción de colágena, un descenso en el contenido de agua y ácido

hialurónico. A consecuencia de todo lo anterior el epitelio es propenso a sufrir daño y está sujeto a los efectos inflamatorios, degenerativos y otros procesos patológicos.[41]

En resumen los cambios descritos en la encía comprenden:

- Decremento celular.
- Fibras con tendencia al engrosamiento.
- Irregularidad en el orden y calcificación de las fibras.
- Disminución de la fracciòn soluble de la colagena, que compone las estructuras.[16]

Cambios histológicos en el cemento en el envejecimiento.

La estratégica posición del cemento en la interfase entre la dentina y el ligamento periodontal (PDL) marca que este es un importante componente anatómico-funcional del diente permitiendo la adherencia con el aparato periodontal.
Como un tejido mineralizado, el cemento provee estabilidad a la inserción de las fibras periodontales, como ya sabemos contiene una matriz orgánica mineralizada; dentro de los componentes importantes de esta matriz están los proteoglicanos (PG), estos son complejas macromoléculas compuestas de una proteína esencial para que varios glucosaminoglucanos (GAG) se puedan adherir. En la mineralización de los tejido, una pequeña parte es rica en leucina, como lo es el condroitín sulfato/dematán sulfato (CS/DS), el docorín y el biglicano así como el keratan sulfato (KS) rico en fibromodulina y lumican.

La expresión alterada de los PG del cemento en la enfermedad o con el aumento de la edad puede ser asociada con la disminución de la regeneraciòn del periodonto. Con respecto a esto, algunos grupos de científicos han mostrado que un cemento saludable promueve la migración, la adhesión el crecimiento y la síntesis de los fibroblastos del periodonto.[65]

Hay cierto consenso acerca de los efectos de la edad sobre el cemento. El aumento de la anchura cementaria es común; tal incremento es de 5 a 10 veces mayor a medida que la edad progresa, todo esto pasa, ya que el depósito ocurre aun después de la erupción dentaria. Si bien, la capacidad del cemento para remodelarse es limitada, la acumulación de bahías de resorción explica la mayor cantidad de irregularidades superficiales.[43] El depósito de cemento es un fenómeno relacionado a la edad, con algunas influencias de factores ambientales.[49] el depósito continuo, es estimulado fundamentalmente por la actividad funcional del diente

Hay señalamientos de que el espesor total del cemento a los 76 años de edad es tres veces mayor que a los 11 años. Consecuentemente, en los pacientes de edad avanzada la unión cemento-dentinaria está más alejada del ápice radiográfico que en los jóvenes.[54] En un diente adulto el espesor del cemento celular es mayor en el ápice y en la zona interradicular. Estas zonas de mayor espesor son debidos a la traslación vertical del diente que ensancha el espacio periodontal y, por lo tanto, con la aparición de nuevas capas de cemento se restablece el espesor normal del ligamento periodontal. Debido al continuo depósito periapical, el cemento puede llegar a depositarse por dentro del conducto radicular e incluso a obliterar dicho conducto, en dientes edad avanzada.[17] Esto se ha observado en molares de rata, el espesor del cemento radicular presenta un incremento con la edad. Los resultados proyectaron lo siguiente: 20 um en ratas de 5 meses de edad, un incremento de 28.1 um en molares de rata de 10 meses de edad y 47.3 um en molares de 15 meses de edad. De los resultados de este estudio, se mostró que la aposición del cemento de la región interradicular en los molares de rata es un proceso continuo a lo largo de la vida. Se observa en la región interradicular una gran cantidad de aposición de cemento, esto se ha interpretado como el resultado del incremento del estrés masticatorio en esta región.[66] Además de lo anterior se observa una mayor irregularidad del cemento que se encuentra frente al ligamento periodontal.[43] el incremento de este es evidente en la parte cervical y en el tercio medio de la extensión de la raíz.[49] Por lo tanto este tejido dentario puede considerarse como una marca

biológica de la edad, puesto que anillos de cemento microscópicamente claros, se encuentran en los animales examinados, incluyendo al hombre. Sin embargo, este fenómeno no ha sido extensamente estudiado en humanos.[44]

Otra de las modificaciones presentes con el aumento de la edad es que el cemento puede estar expuesto (denudación cervical), por migración del epitelio de unión o descenso de las apófisis alveolares, lo que determina una reseción general de la encía y exposición de cemento al medio bucal, produciéndose sensaciones dolorosas al frío a los ácidos y al instrumental del profesional.[17]

Cambios histológicos en el
Ligamento periodontal en el envejecimiento.

Como ya se ha mencionado con anterioridad el envejecimiento es un fenómeno fisiológico que normalmente ocurre en varios órganos y tejidos. Un decline en la función, en tejidos y órganos es asociado con el envejecimiento.[42]

La causa de relación entre los cambios inflamatorios y la pérdida de adhesión periodontal ha sido determinada en estudios experimentales en humanos y animales; estos llevados a cabo por algunos investigadores (Loe, Saxe, Lindhe). Sin embargo los datos epidemiológicos han documentado que la prevalecía y la severidad de la enfermedad periodontal incrementa con la edad.[67]

Con el paso del tiempo en el ligamento periodontal aumentan los cambios arterioescleróticos y disminuye la vascularidad, la actividad mitótica, la fibroplasia, el número de fibras de colágena y los mucopolisacáridos. Se describe también una disminución en el ancho del ligamento. Esta última puede deberse a una demanda funcional menor causada por la disminución en la fuerza de la musculatura masticatoria. Sin embargo, el aumento en el ancho puede ser por los pocos dientes existentes para sostener todo la carga funcional. La disminución en el ancho resulta también por el continuo asentamiento de cemento y hueso.[43]

Existen algunos reportes referentes a la relación entre el envejecimiento y la periodontitis, también que la pérdida de la adhesión periodontal y la forma del hueso alveolar ocurren en los pacientes viejos. Esto prueba que el envejecimiento del tejido periodontal participa en el desarrollo de la periodontitis en personas de mayor edad. (40) los procesos de curación y regeneración parecen cada vez más limitados a medida que aumenta la edad (por ejemplo menor cantidad de células progenitoras)[36]

El decremento en los componentes celulares en otros organismos y tejidos con el envejecimiento han sido descritos como atrofia senil fisiológica, esto es considerado como resultado de la disminución de la proliferación celular y/o el incremento de la apoptosis. El decline de la capacidad proliferativa ha sido reportado en diferentes tipos de células[42]

<u>Cambios celulares con la edad.</u>

De la misma forma que en los tejidos ya revisados, en el tejido periodontal se ha reportado que existe un decremento en las células del ligamento en molares de rata. Toto et al calculó el daño celular asociado con molares de rata, esto es 93+- 9 células/ 110 um2 de un mes y 69+- 7 células/110 um2 de 25 meses de edad. Grant y Bernick mostraron un decremento celular del ligamento, siguiente a la examinación postmortem de humanos de edad de 55, 72, 76 y 92 años. Ellos solo notaron que las células epiteliales estaban distribuidas a través de la extensión del ligamento.

Además, los cambios atróficos dentro del ligamento periodontal han sido reportados en asociación con la pérdida de la función y la densidad celular esto puede ser responsable de los cambios inflamatorios.

También se menciona que el índice de los fibroblastos decrece de 104 +- 3 células/100 en ratas de un mes a 44+- 1.5 células/1000 en ratas de 15 meses. Ellos han mencionado que los cambios en cuanto a la edad celular puede ser asociado con el incremento de la insolubilidad de la colágena y con una comparable reducción en la cantidad de mucopolisacáridos. Se considera que esto es como resultado de un decremento en el movimiento y disponibilidad de precursores de ADN. Además los cambios degenerativos han sido reportados en el sistema vascular y esto puede tener un efecto en el envejecimiento celular. Sin embargo hay poca información existente concerniente a esta hipótesis.

Aunque la longevidad de los fibroblastos periodontales no es conocida. Ciertamente esto no indica una escala larga de degeneración de células dentro del ligamento. Esto puede ser que los fibroblastos migren fuera del ligamento periodontal.[68] De igual se conoce que de manera significativa los fibroblastos del ligamento periodontal envejecido expresan la presencia de citoqueratina 19. Así mismo algunos reportes, de los cambios a corta edad de la matríz extracelular (ECM) en las células del ligamento, muestran cambios marcados en sus componentes del citoesqueleto.[69]

Existen investigaciones acerca de las alteraciones relacionadas a la edad se encontró que la pérdida de adherencia del diente al periodonto se pierde con el incremento de la edad[67]con esto se pensó que el envejecimiento del tejido periodontal participa en el desarrollo de la periodontistis en pacientes de mayor edad.[42] Sin embargo la pérdida de adhesión o pérdida de hueso no ocurre de manera constante, por lo tanto esto sugiere que los cambios en el tejido periodontal no siempre se manifiestan por estos fenómenos. De igual manera se menciona que el incremento en la severidad de la enfermedad periodontal es el resultado de una prolongada exposición del tejido a la placa dentobacteriana antes de las consecuencias de la edad.[67]

Envejecimiento en el tejido conectivo.

La importancia particular del envejecimiento de este tejido es que hay un decremento en el espesor del ligamento periodontal, en el envejecimiento implicando una reducción en la función masticatoria. Estas modificaciones son asociadas con un incremento en el diámetro de las fibras de colágena, una reducción en los componentes celulares, un decremento en la solubilidad e incremento en la resistencia del ataque químico y enzimático de las fibras de colágena.[69]

En un trabajo desarrollado por Moxham BJ, en ratas viejas en comparación con ratas jóvenes acerca de los rasgos característicos de las células y las fibras de oxitalán dentro del envejecimiento del ligamento periodontal se halló que los fibrablastos de las ratas viejas muestran una diferencia en tres aspectos: las áreas ocupadas por retículo endoplásmico fue significativamente poco, las áreas ocupadas por colágena intracelular fue algo pequeño, tanto el número y tamaño de contactos intercelulares fue significativamente diferente. Para las fibras de oxitalán, no fueron observadas diferencias entre el ligamento periodontal viejo y los animales jóvenes, los dos en cuanto a cantidad de fibras por 50 um2 y en términos de área de tejido ocupado. Así, en contraste las líneas aparentes de los cambios de la edad hasta ahora son determinadas por la matríz extracelular del ligamento periodontal (fibras de colágena y oxitalán), los fibroblastos periodontales exhiben algunos cambios con la edad.[70]

Cambios histológicos en el hueso alveolar en el envejecimiento.

En la maduración del esqueleto humano se observa un largo incremento en la dimensión del hueso y el volumen durante el desarrollo. Estos cambios son acumulativos característicos en el crecimiento y desarrollo. El completo desarrollo del esqueleto del individuo se da alrededor de los 35 años de edad, los cambios se producen de igual manera por el envejecimiento, esto es por una disminución en los niveles de adaptabilidad y funcionamiento. [71] Dentro de la normalidad sabemos que el hueso es un tejido dinámico formado por un componente mineral (predominantemente carbonato conteniendo hidroxiapatita) y un componente orgánico (predominantemente la colágena y otras proteínas) que sufre constante remodelamiento a lo largo de la vida.[72] Este es dependiente del balance entre dos procesos: la formación ósea por los osteoblastos y la subsiguiente reabsorción por los osteoclastos, [74] regulados por hormonas, factores sistémicos y locales.[73,] Esto consiste en el ajuste y desajuste de formación y resorción ósea, jugando un rol importante en la patogénesis de pérdida ósea y la osteoporosis. Usualmente la pérdida y degeneración relacionada a la edad no interfiere con la función normal del individuo, pero si esta degeneración progresa hasta llevar a un deterioro, entonces se verá afectado el funcionamiento normal del individuo.

Cuando la resorción ósea sobrepasa la formación de hueso, el interior de este se vuelve soluble[71] en relación a esto AB Barry, señaló que el perfil de solubilidad de mineral óseo a diferentes edades se ve alterado pues la proporción de minerales óseos cambia con el paso de los años; Barry también mencionó que a diferentes edades hay un aumento en la cristalinidad de mineral óseo. Todo esto es mencionado ya que la solubilidad mineral ósea juega un papel importante en el remodelamiento y en el metabolismo óseo.[72]

Al igual que la solubilidad la densidad ósea también se modifica con la edad. Se ha demostrado que la densidad ósea en relación a la edad está estrechamente conectada con la presencia de calcio, así como también, en relación a la presencia de la paratohormona (PTH) en correlación al aumento de la edad. Todo esto probablemente como una consecuencia en la reducción de la síntesis de 1,25 dihidroxicolecalciferol (vitamina D3, 1,25 OHD) con la edad. En una investigación llevada a cabo por Jean Woo, en una población de mujeres y hombres chinos de edad avanzada se observa que el metabolismo de calcio no esta correlacionado con la densidad ósea mineral (BMD)en la población mencionada, esto sugiere que la relación de la densidad ósea con la edad depende de la PTH y una reducción en la reabsorción intestinal del calcio puede no ser un factor importante en la determinación de BMD en la población de mujeres y hombres chinos.[75] En reportes realizados por Elken G. Rivaldo menciona, que los cambios hormonales observados en ratas durante el envejecimiento, al igual que el embarazo y el amamantamiento pueden ser considerados agentes causales de Pérdida ósea alveolar (ABL) , especialmente bajo deficiencias de Ca.[76]

La formación de hueso trabecular, decrece con el incremento de la edad.[71] Se ha mostrado que la formación uniforme disminuye resultando en una pérdida significativa en la masa ósea en roedores. La pérdida relacionada a la edad del hueso alveolar en animales ha sido reportada por algunos autores. Sin embargo, acerca de este dato hay poca información disponible del efecto de la edad en el espesor de la pared alveolar alrededor de la raíz. En el estudio llevado a cabo por el investigador Yasuto Misawa en

relación al efecto del envejecimiento en el espesor del hueso alveolar en molares de rata se encontró que la formación disminuye con el incremento de la edad en comparación con la resorción.[74]

Ya que la asociación entre el envejecimiento y la pérdida ósea es difícil de evaluar en humanos debido a los diferentes niveles de higiene, factores inmunológicos individuales y por la naturaleza crónica de la enfermedad periodontal,[76] los estudios óseos con frecuencia son limitados a los cambios locales, el significado de estos pueden ser apreciado en su esencia o sólo relacionados a la estructura completa del hueso. En investigaciones histológicas del comportamiento dental o de la mandíbula humana ha demostrado diferencias estructurales, no obstante el incremento de la porosidad que ocurre con el envejecimiento sigue un patrón que se presenta a lo largo de la vida.[77] Algunos estudios en animales, han demostrado una correlación positiva entre el envejecimiento y la pérdida ósea alveolar.[76]

La mandíbula sufre el mismo proceso de envejecimiento que en otros huesos. En el hombre la pérdida ósea puede ser compensada por un incremento relacionado a la edad, en la anchura del hueso basal de la parte bucal o lingual, debido a un incremento en el espesor de la cortical.

Sin embargo, en algunos estudios se ha observado un decremento en el tamaño óseo debido a una resorción periostica, esto parece ser específico del proceso alveolar, puesto que esto no se ha registrado en algún otro hueso. Estos se han mostrado en regiones edéntulas, pero no en áreas dentadas. Se ha manifestado que la región alta del proceso tiene una baja densidad ósea, en áreas tanto dentadas como desdentadas, en pacientes viejos como en jóvenes. En una investigación llevada a cabo por Jonasson G, y colaboradores en cuanto a los cambios en el espesor bucolingual del proceso alveolar mandibular en mujeres se encontró que la mayoría de estas el espesor alveolar mandibular en las regiones dentadas decrece con la edad. Además de que la disminución del espesor alveolar de la región posterior fue asociada significativamente con el decremento de la densidad ósea. Sin embargo esta no fue observada en la región anterior. El decremento más grande del espesor alveolar en mujeres fue antes de presentar la menopausia, tanto en la región anterior como en la posterior.[78] El hueso basal de la mandíbula tiende a incrementarse en cuanto a densidad, en sujetos viejos, excepto en la región del mentón, donde mucho del hueso en la región bucal es poroso. El hueso poroso en esta región parece ser extensa, todo esto aparentemente como resultado del incremento de la resorción ósea. Tanto la pérdida de dientes y de hueso alveolar por la reabsorción es más frecuente en sujetos viejos. Además, la distribución de hueso poroso es mucho más extensa que puede ser acontecida por la reducción de la cresta alveolar. De igual manera se ha localizado un gran número de sistemas de Harvers en una gran área de hueso mientras que la resorción incrementa con el envejecimiento, presumiblemente esto muestra el gran incremento de la porosidad.[77]

Objetivos.

I. Investigar los diferentes cambios sucedidos sobre el proceso de envejecimiento y los cambios histológicos que ocurren en los tejidos dentarios.

II. Analizar la información obtenida para reportar las posibles consecuencias clínicas que se presentan como resultado de estos cambios.

III. Identificar en cual de los tejidos dentarios existe menor información acerca de los cambios ocurridos con el envejecimiento.

IV. Promover el desarrollo de futuros proyectos de investigación sobre esta temática.

Diseño metodológico.

Tipo de estudio: investigación documental

Esta investigación se realizará buscando información en relación a los cambios histológicos que ocurren en los tejidos dentarios en el envejecimiento. Dichos tejidos son: esmalte, dentina, pulpa, cemento, ligamento periodontal y hueso alveolar.

La búsqueda se llevará a cabo en libros en español y en inglés así como en artículos en inglés y español, los cuales se ubicaron en las bibliotecas de la "Facultad de Estudios Superiores Zaragoza, biblioteca central de Ciudad Universitaria, biblioteca de Posgrado de la Facultad de Odontología, biblioteca de la Facultad de Medicina, biblioteca de la Universidad Autónoma Metropolitana Xochimilco y de la Biblioteca del Hospital de Nutrición Salvador Zubirán".

Además de la búsqueda en las bibliotecas mencionadas se revisaran base de datos tales como: ***Med line, Pub med, google académico, scirus y proquest*** Iniciando con la utilización de palabras como: envejecimiento, diente, dentina, esmalte, pulpa hueso alveolar, ligamento periodontal y las frases: envejecimiento del diente, envejecimiento de tejidos dentarios, dentina en el envejecimiento, esmalte y envejecimiento etc. Posterior se realizará la búsqueda de manera particular como: fibroblastos en el envejecimiento, sialoproteínas óseas en el envejecimiento, epitelio gingival y envejecimiento, fibras de colágena en el envejecimiento, inervación pulpar con el paso de los años.

Se incluirán los libros y artículos de aproximadamente de 20 años de antigüedad, que contengan la información de cada uno de los tejidos pues no se han localizado referencias pocos años atrás. Se excluirán artículos de años atrás a los requeridos y que trataran de envejecimiento de otros órganos como: envejecimiento en las células del hígado, de riñón etc.

Posterior a la localización de la información se llevara a cabo la lectura y traducción (en caso necesario) de cada uno de los textos encontrados, se realizaron fichas de resumen de lo más relevante, así como fichas bibliográficas para su posterior captura, subsiguiente a esto, se descartará y seleccionará dicha información para la conformación de esta investigación.

Recursos.

- Humanos: esta investigación se efectuó con la participación del director de tesis CD. Gerardo Llamas Velázquez, asesora CD. Nelly L. Guzmán Flores y PCD. Verónica Velasco Velasco.

- Físicos: para llevar a cabo esta investigación se requirió de las instalaciones de las bibliotecas antes mencionadas, además de la sala de cómputo para búsqueda de información electrónica de la biblioteca Central, UAM Xochimilco y FES Zaragoza.

- Materiales: se utilizaron fotocopias de libros y artículos, computadora, Internet, bases de datos, impresiones, diccionario ingles-español, hojas blancas tamaño carta.

Conclusiones.

Con la realización de esta revisión documental se ha observado que en los tejidos dentarios ocurren una infinidad cambios como consecuencia del envejecimiento que afectan de manera significativa la función del tejido, que en ocasiones lleva a una patología. Es importante que la persona que atiende a este tipo de población este capacitada para el diagnóstico y tratamiento adecuado; con esto mantener o mejorar la calidad de vida del paciente.

En general en todos los tejidos revisados se han encontrado cambios en el tejido conectivo (TC). En la pulpa dental envejecida este tejido se ve alterado siendo ahora tejido conectivo denso en el cual hay un aumento de la cantidad de fibras, sobre todo de colágena esto por el número mantenido de los fibroblastos. En consecuencia ya que el tejido conectivo laxo (TCL) permite le difusión de oxígeno y nutrientes, se concluye que en la transición de este a tejido conectivo denso (TCD) el aporte de estos ya no es el adecuado, en suma la pérdida de vasos sanguíneos y por lo tanto de irrigación de la pulpa merma la actividad de cada uno de los elemento presentes en este tejido.

Una de las células en donde se observa una disminución considerable tanto en cantidad, el número de organitos que lo componen y por lo tanto de actividad metabólica estos son lo odontoblastos, con la disminución de los organitos que lo componen la síntesis de proteínas y la energía de la célula disminuye. Todo esto nos trae como consecuencia una reducción en la formación de dentina reparativa o una dentina de mala calidad que no responde a las necesidades del órgano dentario, en el momento que lo requiere. De la misma manera las células encargadas de protección como los macrófagos también disminuyen y por lo tanto en este caso la fagocitosis se lleva a cabo de forma retardada o simplemente no se presenta por lo cual la defensa de la pulpa dental se ve mermada. Sin embargo en contraste con la disminución de la mayoría de las células, los fibroblastos se mantienen o su reducción es mínima, esto lo observamos por la gran cantidad de fibras que se presentan en este tejido y a pesar de que también sufre una pérdida de organitos siguen llevando a cabo su actividad metabólica.

Todo lo anterior nos trae a consecuencia el aumento de la probabilidad de daño en la pulpa por las modificaciones que se dan en la capacidad de autodefensa y la disminución de la formación de dentina de reparación.

En el caso de la dentina, la disminución en la cantidad de los túbulos dentinarios (TD) o la obliteración de estos ocasionan una reducción en la vitalidad de la dentina, ya que como sabemos la prolongación odontoblástica el fluido o licor dentinario así como las fibras amielínicas que los acompaña no llegan de la misma manera que en la dentina joven. A consecuencia de la disminución de estas estructuras también se encuentra afectada la permeabilidad.

La disminución u obliteración de los túbulos dentinarios lleva a una disminución tanto de la permeabilidad dentinaria y sensibilidad de esta. Las consecuencias de estas modificaciones se pueden observar a nivel clínico. Pues los tratamientos que se realizan de manera cotidiana no son los mismos en este tipo de tejido envejecido. Por la disminución de la permeabilidad dentinaria y la obliteración de los túbulos el paso de sustancias que nos permitan la reparación de este tejido puede verse afectada, en

consecuencia el daño al tejido pulpar se torna irreversible, teniendo que adoptar medidas tales como una desvitalización total del diente

Desafortunadamente los cambios que se encuentran en el esmalte se limitan al cambio de color y permeabilidad de este. Al comportarse el esmalte como una membrana semipermeable permitiendo el paso de agua y otros iones, al momento que desaparece esta propiedad la consecuencia es la pérdida de elasticidad, con ello llevando a una mayor fragilidad, y si en adición a esto no se tiene un buen sustento de dentina, este tejido se vuelve más propenso a las macro y microfracturas que en tejidos jóvenes. Esta característica es aprovechada en los tejidos jóvenes para la colocación de productos fluorados y así hacer más resistente al diente contra los microorganismos productores de la caries dental, con la pérdida de semipermeabilidad del esmalte, este tipo de productos ya no son útiles, pues ya no tienen la misma acción. Por lo tanto además de la fragilidad que el esmalte presenta se vuelve más vulnerable a la acción de los ácidos producto de los microorganismos que nos llevan a padecer la caries.

Una modificación evidente a simple vista es el cambio de coloración. A pesar de que el color del esmalte depende en gran medida de la dentina, el esmalte en sí se torna más oscuro y traslucido a la vez, por lo que el color de la dentina puede verse reflejada con mayor facilidad en el esmalte.

Si se suman todos estos cambios podemos ver que en la parte coronaria el diente esta más expuesto al daño; tanto por la pérdida de características estructurales importantes, como la pérdida de organelos celulares. Por lo tanto mermando la capacidad de defensa y reparación del diente

Con respecto a la encía, es una de las estructuras donde se han realizado observaciones de los cambios que ocurren con el envejecimiento. En la mayoría de los tejidos ocurre una reducción en la cantidad celular siendo de la misma manera en la encía. Las células que presenta mayores cambios son los queratinocitos, estas tienen una disminución en la respuesta mitogénica a efecto de esto se presenta una disminución en el grosor del epitelio, al igual que en la queratinización de este. Ya que en la capa espinosa del epitelio se presenta atrofia gradual, en número de células activas disminuye, en el apartado de cambios en la encía se menciona que no se conoce aún si la expresión de las citoqueratinas se ve restringida con el avance de la edad, estas se presentan sobre todo en presencia de queratinocitos en vías de queratinización por lo tanto si esta capa presenta una atrofia y las células presentes no están queratinizandose, entonces puede concluirse que las citoqueratinas disminuyen con la edad al menos en esta capa. Con el adelgazamiento de la lámina propia, disminuye la nutrición, el sostén del epitelio y los vasos sanguíneos existentes pueden disminuir considerablemente haciendo menor la irrigación de esta zona. Resultante a esto la protección y la integridad del tejido epitelial puede verse dañado en mayor proporción provocado por factores tales como la masticación o por el roce continuo de prótesis, provocando lesiones como la pérdida de la continuidad del epitelio resultando en úlceras traumáticas o por el contrario la respuesta a estímulos continuos provocando zonas de hiperqueratosis.

Las células de Langerhans presentes en el epitelio de la encía más específicamente el estrato espinoso, tienen una importante reducción en cuanto a número, con esto la capacidad de la inmunidad del este tejido se ve comprometida ya que ante los ataques

de los antígenos estos no están presentes en cantidad necesaria para ubicarlos y atacarlos.

Además de lo anterior la pérdida de fibras elásticas en la submucosa de la encía le resta distensibilidad al tejido y expone en mayor proporción el desgarro de este cuando se presenta estiramiento excesivo por consiguiente puede llegar a dañar los elementos del tejido conectivo retrasando aún más la reparación de este y también dejando al descubierto fibras nerviosas mielínicas y amielínicas presentes en este tejido. Sin embargo estos puede verse sustituido o compensado por el cambio que presentan las fibras de colágena; ya que estas se engrosan para mantener tal vez no la flexibilidad de un tejido joven pero si la capacidad de soportar la tensión presente en la masticación, por ejemplo.

Por lo tanto todo lo anterior se puede resumir en que ya que las células, las estructuras y la inmunidad del epitelio se encuentran modificadas ponen en gran desventaja ante los estímulos externos y si además le sumamos un inadecuado tratamiento protésico podemos dañar aún más al tejido, sobre todo la calidad de vida de nuestro paciente.

Son pocos los cambios descritos con respecto al cemento. Uno de estos y el más común es que hay un depósito continuo de cemento sobre todo en la región apical e interradicular para la compensación de pérdida de tejido (por ejemplo pérdida de esmalte) en respuesta de estímulos tales como la masticación, traumatismos o traumas de oclusión. Con esto podemos pensar que a pesar de que en la mayoría de los tejidos hay una reducción en cuanto a la capacidad de las células para sintetizar sus productos, en el caso de los cementoblastos esta actividad puede estar también reducida pero no ausente, pudiendo tener un mecanismo el cual les permita la producción en el momento necesario de cemento. Sin embargo no por esto la calidad del tejido puede ser el mejor. Este tipo de fenómenos lo podemos observar a nivel radiográfico como un aumento de grosor del espacio que ocupa el cemento en la zona interradicular y periapical esto se observa de manera radiopaca por la cantidad de minerales presentes en este tejido. Es importante tomar en cuenta este proceso, propio del envejecimiento pues en el momento de realizar una extracción el deposito de cemento excesivo puede impedir la extracción y si a esto se suma la ausencia de ligamento periodontal puede provocar anquilosis, con lo cual si no se toman las precauciones adecuadas podemos extraer algo más que el diente por ejemplo el hueso alveolar subyacente al cemento, además de consumir una mayor cantidad de tiempo exponiendo al paciente al cansancio y dolor por la falta de observación clínica. El hecho de que exista un mayor depósito en la zona periapical o en ocasiones dentro del conducto puede afectar de manera considerable el tratamiento de conductos en adición a esto el perápice se modifica ya no encontrándose en el centro del conducto con el avance de la edad se ubica lateral un poco más alejado del lugar que ocupaba antes.

Otro de los aspectos a tomar en cuenta es que si de por si la capacidad de remodelación cementario es reducida, con el aumento de la edad se suma la disminución de la capacidad de las células para llevar a cabo la regeneración de este tejido, ya que como se mencionó los proteoglicanos que son los que promueven este proceso con el aumento de la edad estos disminuyen o se ven alterados, esto nos lleva a entender que en los procedimiento periodontales como son el raspado y curetaje o una profilaxis se debe tratar de dañar lo menos posible, utilizando instrumento con un buen filo para retirar de una intención el cálculo presente y no con instrumento afilados de manera inadecuada

que dañen demás este tejido. En relación a esto la denudación cervical debe ser atendida de la mejor manera posible ya sea con un adecuado manejo periodontal o el uso de materiales que nos ayuden a disminuir las molestias de este fenómeno.

Un tejido estrechamente relacionado con el cemento es el ligamento periodontal. En este tejido también se observa una disminución en la cantidad celular. Una de las células que sufre modificaciones son los fibroblastos, ya que a pesar de que se menciona que estas células se mantienen en número existe una disminución en cuanto a los organelos que los componen uno de esto es la disminución del RER y del aparato de golgi indispensable para la síntesis de fibras, otras modificaciones presentes se dan a nivel del citoesqueleto celular. Todo esto reduce la capacidad de síntesis por lo cual los fibroblastos pueden no ser tan rápidos para remodelar el tejido periodontal por movimientos bruscos. La disminución en la cantidad de células del ligamento se debe a que disminuye el aporte sanguíneo a este tejido.

Los cambios estructurales que suceden en este tejido es que debido a la pérdida de dientes el ligamento periodontal tiene una carga excesiva en los dientes remanentes, haciendo que este tenga un engrosamiento, llamando así como una periodontitis fisiológica adaptativa, por el contrario en caso de una falta de función en general de la cavidad oral este ligamento puede tener un adelgazamiento. Por ello es importante que la terapia protésica en el paciente sea adecuada y oportuna ya que si la demanda funcional en el diente no es controlada y el tejido se engrosa o inflama más de lo debido, el ligamento puede perderse y por lo tanto la pérdida inevitable del diente. Es importante diferenciar entre el engrosamiento del ligamento periodontal fisiológico del patológico para así considerar el mejor tratamiento para la salud y regeneración de este. Para esto podemos apoyarnos de una adecuada historia clínica del paciente que nos informe de la salud o enfermedad (es) del paciente y llegar a un adecuado diagnóstico.

Un cambio observado con frecuencia en el hueso alveolar con el aumento de la edad es la disminución en la densidad de este, la célula encargada de la formación ósea como ya sabemos es el osteoblasto el cual presenta receptores para la paratohormona y para la vitamina D3, con el aumento de la edad disminuye tanto la cantidad de la hormona y la vitamina. Como resultado de lo anterior, la actividad de los osteoclastos se mantiene, mientras que la actividad de los osteoblastos disminuye teniendo como resultado la disminución de la densidad ósea.

Con la mención de los cambios que ocurren en los tejidos dentarios se concluye de manera general que el conocimiento de cada uno de estos es importante, para un adecuado desempeño en la práctica clínica odontológica, ya que cada uno de los cambios repercute en mayor o menor grado en la función del diente; y así poder buscar nuevas alternativas de tratamiento hacia el paciente con los mejores resultados posibles.

Relación de algunas teorías del envejecimiento con los cambios en los tejidos dentarios.

Teoría: mutación somática

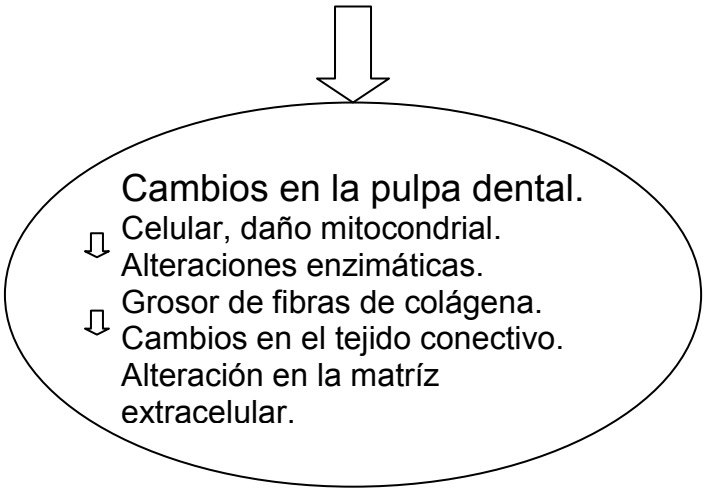

Teoría: modificación de proteínas

Teoría: mutación somática

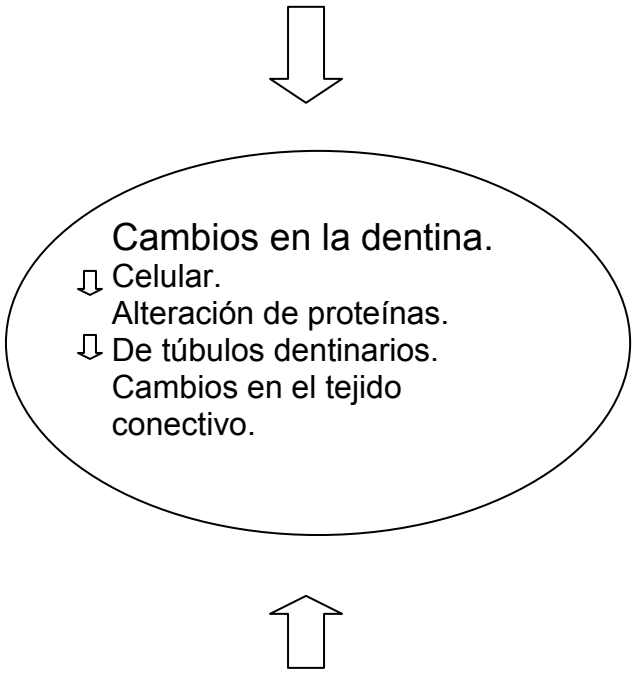

Teoría: modificación de proteínas

Teoría: mutación somática

Cambios en la encía.

Pérdida de fibras elásticas.

⇩ De consumo de oxígeno

⇩ En el # de proteínas de la MEC

⇩ En el #de capilares.

⇩ En el de células de langerhans importantes inmunidad.

Modificaciones de tejido conectivo.

Modificaciones en colágena.

Cambios metabólicos en fibroblastos.

Teoría: inmunológica.

Teoría: modificación de proteínas

Teoría: modificación de proteínas

Cambios en el ligamento periodontal.

Cambios arterioscleróticos.

⇩En la vascularidad.

⇩En mitosis.

⇩# De fibras de colágena.

⇩Proceso de regeneración y curación

⇧Apoptosis.

Propuestas.

Se observa que a pesar de que existen investigaciones en la mayoría de los tejidos estudiados, en algunos casos aún existe poca información, tal es el caso del esmalte y del cemento. Por esto, una de las propuestas es precisamente que esta línea de investigación se siga de manera experimental, abarcando el mayor número de tejidos sobre todo aquellos en donde la información acerca de esto sea reducida. Como el número de organitos existentes, las modificaciones que hay en las líneas incrementales, si en las células se modifican los receptores que tienen determinada función. Para así poder llevar los resultados a un mejor desarrollo de la práctica odontológica.

A la par de esto, se propone realizar investigaciones de aspectos clínicos de los tejidos bucales y correlacionarlos con la investigación básica teniendo de esta manera información para la realización la fabricación de materiales dentales acorde a estos tejidos.

Una más de nuestras propuestas es que este tipo de temáticas se implemente en el módulo de sistema estomatognático en la revisión de las características histológicas de los tejidos dentarios, y se revise con mayor detalle en el módulo de manejo estomatognático del paciente geriátrico en la unidad de los cambios ocurridos en los órganos y sistemas.

Referencia bibliográficas.

1. Norman OH, Frankin G, Gómez SJE. Odontología preventiva primaria. México D.F-Sante fé Bogotá. Manual Moderno, 2001;423-433.
2. *Pérez VV, Rama MP.* Ancianidad y vejez: una reflexión sociológica sobre las residencias de los ancianos. Aposta. Revista de Ciencias sociales. 2004; 4: 1-8.
3. http://www.cife.unam.mx/programa/D17/01F-quimica-A/003.pdf
4. Guerrero IA. Geriatría clínica. Durango México: "La impresora" artes gráficas; 2002; 2-27.
5. http://www.conapo.gob.mx/00cifras15.htm
6. Guillén LF, Pérez del MJ. Síndromes y cuidados en el paciente geriátrico. Barcelona España. Masson, 1994; 11-25.
7. Torres SC. Vejez y sociedad multicultural. Gazeta Antropológica. 2002; 18: 1-14.
8. Troen R Bruce. The biology of aging. J of medicine. 2003; Vol 70, Nº 1: 3-22.
9. Raymond CT, Howard F. Brocklenhurt's. Geriatria. 6ª edición. Impreso en España. Marban, 2005; 91-112
10. Guillén LF, Pérez del MJ. Síndromes y cuidados en el paciente geriátrico; Barcelona España. Masson. 1994; 11-25.
11. Pardo GA. Consideraciones generales sobre algunas teorías del envejecimiento. Rev Cub de Inv Biom Universidad de Camagüey. 2003; 22 (1):1-13.
12. Linnane AW, Ozawa T, Marzum S, Tanaka M. Mitochondrial DNA mutations as an important contribution to ageing and degenerative diseases. Lancet 1989;86(39):642-45.
13. Nicholas C, Davison W, Webster S. Geriatría. 3ª ed; México: El manual moderno; 1996; 37-44.
14. Hornsby PJ. Cellular senescente and tissue aging in vivo. J of gerontology: biological sciences 2002; vol. 57ª, Nº7: B251-B256.
15. Barrancos JM. Operatoria dental. 3ª ed. Argentina: Editorial Médica Panamericana: 1999; 219-37.
16. Genco RJ, Goldman HM, Cohen DW. Periodoncia. Ed. Mc-Graw Hill: 1993; 3-55.
17. Gómez de Ferraris ME, Campos MA. Histológia y embriología bucodental. 2ª ed. Madrid: editorial Médica Panamericana; 2002; 209-383.
18. Ten Cate AR. Oral Histology: development, structure and function. 5ª ed. United States of América. Mosby; 1998: 150-196, 218-235, 253-288, 345-385.
19. Sicher H. Orban histología y embriología bucales. 5ª reimpresión. México D. F.: La prensa Médica Mexicana; 1986: 126-52.
20. Ross MH, Kaye GI, Paulina W. Histología texto y atlas color con biología celular y molecular. 4ª ed. Buenos Aires.Editorial Médica Panamericana; 2005: 436-56.
21. Cohen S, Richard CB. Endodoncia. Los caminos de la pulpa. 5ª ed. México D. F. Editorial Médica Panamericana;1998: 404,58.
22. Basrani E, Cañete MT, Blanck AJ. Endodoncia integrada. 1ª ed. Colombia: actualidades médico odontológicas Latinoamérica, C. A.; 1999: 57-62.

23. Balooch M, Habelitz S, Kinney JH, Marshall GW. Mechanical properties of mineralized collagen fibrils as influenced by demineralization. J struct biology 2008 jun;162(3) 404-10.
24. Canalda SC, Brau AE. Endodoncia. Técnicas clínicas y bases científicas. Barcelona: Masson; 2001:4-13.
25. Gil-Chavarria I, García GR, Reyes GJ. Comportamiento estructural de la unión emalte-dentina en dientes humanos: un modelo mecánico funcional. Act microscópica. 2008; 17: 34-47
26. Christopher JR, Stock, Kishor G, Richrd TW, Jane RG. Atlas en color y texto de endodoncia. 2ª ed.Madrid España: Harcourt B. 1997: 1-38.
27. Ho SP, Sulyanto RM, Marshall SJ, Marshall GW. The cementum-dentin junction also contains glycosaminoglycans and collagen fibrils. Journal of structural biology. 2005;151: 69-78.
28. Jung-Wook K, Yamakoshi Y, Iwata T, Yuan Y. H, Hengmin Z, Hu J. Porcine dentin Matrix protein 1: gene structure, cDNA sequence and expresion in teeth. Eur J Oral Sci; feb 2006; 114(1):33-41
29. Kinney JH, Habelitz S, Marshall SJ, Marshall GW. The importance of intrafibrillar mineralization of callagen on the mechanical properties on dentin. J Dent Res. 2003; 82 (12): 957-961,
30. Tsuchiya M, Sasano Y, Kagayama M, Watanabe M. Tehe extend of odontoblast processes in the dentón is distinc between cusp and cervical regions during development and aging. Arch. Histol. Cytol 2002; 65(2); 179-188.
31. Alberti LB, Màs SM, Màrtinez PS, Mendez MMJ. Histogènesis del esmalte dentario. Consideraciones generales. Archivo médico de Camaguey 2007; 11 (3)
32. Camargo P. The effectiviness of enamel matriz proteins used in combination with bovine porous bone mineral in the teatment of intrabony defects in human. J clin periodontol. 2001; 28; 1016-22
33. Zeichner-David M, Chen LS, Hsu Z, Reyna J, Caton J, Bringas P. Amelogenin and ameloblastin sho growthh-factor like activity in periodontal ligament cell. Eur J Oral Sci. 2006 May; 114 suppl 1: 244-53; discusión 254-6, 381-2.
34. Gibson CW. The amelogenin “enmael proteíns” and cells in the periodontum. Crit Rev Eukaryot Gene Expr. 2008; 18(4):345-60
35. Baba O, Miyata A, Abe T, Shibata S, Nakano Y, Terashima T, Oda T, Kudo A, Takano Y. formation of acellular cementum-like layers, with and without extrinsic fiber insertion, along inert bone surfaces of aging c-Src gene Knockout mice. Eur J Oral Sci. 2006; 114: 524-34.
36. Wolf FH, Edith M, Klaus RH. Atlas en color de odontología. Periodoncia. 3ª ed.; 2005. 7-20.
37. Nancy A, Bosshardt DD. Structure of periodontal tisúes in healt and disease. Periodontol. 2000; 40: 11-28.
38. Ababneh KT, Hall RC, Embery G. The proteoglycans of human cementum: immunohistochemical localization in healthy, periodontally envolved and ageing teeth. J. periodontal Res. 1999; 34: 87-96.
39. Sunita P Ho, Marshall JS, Ryder IM, Marshall GW. The tooht attachment mechanism defined by structure, chemical composition and mechanical propirties of collagen fibers in the periodontum. Biomaterials 2007; 28:5238-5245.

40. Ogata Y. Bone sialoproteín and transcriptional regulatori mechanism. J Peridontol Res. 2008; 43: 127-135.
41. Davis R Oral soft tissue changes in geriatrics patients. Bull. N. Y. Acad. Med. 1990;Vol. 56, Nº 8: 721-726
42. Enoki N, Klyoshima T, Sakai T, Kobayashi L, Takahashi K, Terada Y, Sakai H. Age dependent changes in cell proliferation and cell death in the periodontal tissue and the submandibular gland in mice: a comparison with other tissue and organs. Journal Molecular Histology (2007) 38: 321-332.
43. Fermín AC. Periodontología Clínica de Glickman. Impreso en México; Interamericana Mc Graw Hill. 1993: 97-102.
44. Castellanos SJL. Medicina en Odontología: manejo dental de pacientes con enfermedad sistémica. 2ª ed. México: Manual moderno; año; 399-412.
45. Papas SP, Niessen CL, Chauncey HH. Geriatric Dentistry. Aging and oral healt. Unites Estates of America: Mosby year book; 1991; 71-92
46. Seltzer S, Bender IB. Pulpa dental. Impreso en México: El manual moderno; 1987; 306-331.
47. Lovschall H, Fejerskov O, Josephsen K. Age-related and site-specific changes in the pulpodentinal morphology of rat molars. Arch Oral Biol 2002 may 47 (5): 361-7
48. Murray PE, Matthews JB, Sloan AJ, Smith AJ. Análisis of incisor pulp cell populatios in wistar rats of diirent ages. Archives of oral biology. 2002;47: 709-715.
49. Burke FM, Samarawickrama DYD. Progressive changes in the pulpo-dentinal complex and their clinical consequences .Gerontology. 1995; 12 (2): 57-66.
50. Byers MR, Schantteman GC, Bothwell M. Multiple functions for NGF receptor in developing, aging and injured rat teeth are suggested by epithelial, mesenchymal and neural anmunoreactivity. Development 109, 461-471 (1990).
51. Ingle JI, Leifk B. Endodoncia. 4ª ed. México: McGraw-Hill Interamericana; 1994; 355-357.
52. Espina RA, Castellanos A, Ferreira PJ, Barrios FF. Estudio ultraestructural de los cambios por envejecimiento en el endotelio capilar linfático de la pulpa dental humana. Endodoncia. 2002. 20(3): 173-180.
53. Mishima H, Kozawa Y. SEM and EDS análisis of calcospherites in human teeth. European Journal Sciences. 1998 Jan; 106 Suppl 1: 392-6.
54. Rodríguez PA, Alventosa MJA, Badaneli MP, Díaz BC, Grosso HJ,Berna HM. Endodoncia consideraciones actuales. Colombia; 2003: 339-341.
55. Fried K. Changes in pulpal nerves with aging.Proc Finn Dent Soc. 1992; 88 suppl 1:517-28
56. Sarram S, Lee KF, Byers MR. Dental innervaton and CGRP in adult p75-deficient mice. J Comp Neurol. 1997 Aug ;25 : 297-308.
57. Stein TJ, Corcoran JF, Park A, Arbor Ann. Anatomy of the root apex and its histologic changes with age. Oral Surg Oral Med Oral Pathol 1990; 69: 238-42.
58. Solheim T. Amount of secondary dentin as an indicador of age. Scand J dent res 1992; 100: 193-9.
59. Amariti ML, Restori, De Ferrari F, Paganelli C, Faglia R, Legnani G. A histological procedure to determine dental age. The Journal of forensic odonto-Stomatology. June 2000; Vol. 18 Nº1: 1-5

60. Janse VR. Oral Biology. Impreso en Alemania; Quintessence Books. 1995: 87-93, 373-379.
61. Newman MG, Tarei HH, Carranza FA. Carranza periodontología Clínica. Impreso en México 2004, 9ª edic. McGraw-Hill interamericana: 59-63.
62. Thomas GW, Kenneth SK. Fundamentals of periodontics. 2ª edic. Printed in Hong Kong; Quintenssence Publishing. 2003; 161-164.
63. Nancy A. Ten Cate's Oral Histology. Development, struture and function. United States of America. Mosby. 2006: 60,61, 236-239, 372-375.
64. Zavala DW, Cavicchia CJ. Deterioration of the langerhans cell network of the human gingival epithelium with aging. Arch of Oral biol. 2006; 51: 1150-1155.
65. Ababneh KT, Hall RC, Embery G. The proteoglycans of human cementum: inmunohistochemical localizatio in healthy, periodontally envolved and ageing teeth. Journal of periodontal reserch 1999; 34: 87-96.
66. Nikitas D, Bazopoulou-Kyskanidou, Basil S. Changes in the interradicular periodontum of rats correlated with age. J periodontol res. September-october 1972: 1404-1406.
67. Papapanou PN, Lindhe J, Sterrtt JD, Enerote L. Considerations on the contribution of ageing to loss of periodontal tissue support. Journal Clinical Periodontology. 1991; 18: 611-615.
68. Berkoutz BKB, Moxham BJ, Newman. The periodontal ligament in health and disease. Printed in the Gret Britain; Edit. Pergamon Press. 1982; 40-43, 88-91,110-113.
69. Moxham BJ, Webb PP, Benjamín M, Ralphs JR. Changes in the cytoskeleton of cells within the periodontal ligament and dental pulp of the rat first molat tooth during ageing. European Journal Oral Sciences.1998 Jan; Suppl 1:376-83.
70. Moxham BJ, Evans IL. The effects of aging upon the connective tissue of periodontal ligament. Connective Tissue Research. Vol. 33, Issue 1-3, 1995: 31-35.
71. Crews DE, Garruto RM. Biological Anthropology and aging. Perspectivas on human variation over life span. New Cork Oxford. Oxford University Press. 1994: 272-300.
72. Barry AB, Baig AA, Millar SC, Higuchi WI. Effect of age on rat bone solubility and crystallinity. Calcified tissue Internacional 2002; 71: 167-171.
73. Guzmán Escobar Marycel, Perréz Pozo Melisa. Alteraciones más frecuentes en el aparato estomatgnático ocasionadas por el envejecimiento (Tesina Licenciatura): Universidad Nacional Autónoma de México; 2000:52
74. Misawa Y, Kageyama T, Moriyama K, Kurihara S, Yagasaki H, Deguchi T, OzawaH, Sahara N. Effect of age on alveolar bone turnover adjacent to maxillary molar roots in male rats: a histomorphometric study. Arch of oral biol 2007; 57: 44-50.
75. Woo J, Lau E, Swaminathan R, MacDonal D, Chan E, Leung CP. Association between calcium regulatory hormones and other factors and bone mineral density in elderly chinese men and women. J Gerodontol: Medical Sciences. 1994; 49: 4.
76. Rivaldo GE, Padilla PD, Hugo NF. Alveolar bone loss and aging: a model for the study in mice. J periodontol 2005; 76: 1966-1971.

77. Atkinson PI, Woodhead C. Structural changes in the ageing mandible. Arch of oral biol 1968; 13: 1453-1463.
78. Jonasson G, Kiliaridis S. Changes in the bucco-lingual thikness of the mandibular alveolar process and skeletal bone mineral density in dentate women: a 5-yr propective study. Eu J of Oral Scien 2005: 113-120.