



UNIVERSIDAD NACIONAL AUTÓNOMA DE MÉXICO

DIVISIÓN DE ESTUDIOS DE POSGRADO E INVESTIGACIÓN

FACULTAD DE MEDICINA

INSTITUTO MEXICANO DEL SEGURO SOCIAL

DELEGACIÓN No. 3 DEL DISTRITO FEDERAL

UMAE HOSPITAL DE ESPECIALIDADES

“DR. BERNARDO SEPULVEDA GUTIERREZ”

CMN SIGLO XXI

**“CORRELACION DIAGNOSTICA ENTRE LA PLACA SIMPLE
DE TORAX Y LA TOMOGRAFIA COMPUTADA DE TORAX EN
NEOPLASIAS PULMONARES PRIMARIAS”
HOSPITAL DE ONCOLOGIA DE CMN SIGLO XXI**

TESIS

QUE PRESENTA

DRA. ARACELI GARCIA OLIVAR

**PARA OBTENER EL DIPLOMA EN LA ESPECIALIDAD DE
RADIOLOGIA E IMAGEN**

ASESORES:

DR. LEON SOTELO MARTINEZ

**JEFE DE SERVICIO DE RADIOLOGIA E IMAGEN HOSPITAL DE
ONCOLOGIA DE CENTRO MEDICO NACIONAL SIGLO XXI**

DR. BERNARDO CRUZ ALONSO

**JEFE DEL AREA DE TOMOGRAFIA COMPUTADA HOSPITAL DE
ESPECIALIDADES “DR. BERNARDO SEPULVEDA”
CENTRO MEDICO NACIONAL SIGLO XXI**

ASESOR METODOLOGICO:

DRA. ELSA ABURTO MEJIA

**MEDICO ADSCRITO AL SERVICIO DE MEDICINA INTERNA DEL
HOSPITAL DE ESPECIALIDADES “DR. BERNARDO SEPULVEDA”
CENTRO MEDICO NACIONAL SIGLO XXI**



MEXICO, D.F.

AGOSTO 2009



Universidad Nacional
Autónoma de México



UNAM – Dirección General de Bibliotecas
Tesis Digitales
Restricciones de uso

DERECHOS RESERVADOS ©
PROHIBIDA SU REPRODUCCIÓN TOTAL O PARCIAL

Todo el material contenido en esta tesis esta protegido por la Ley Federal del Derecho de Autor (LFDA) de los Estados Unidos Mexicanos (México).

El uso de imágenes, fragmentos de videos, y demás material que sea objeto de protección de los derechos de autor, será exclusivamente para fines educativos e informativos y deberá citar la fuente donde la obtuvo mencionando el autor o autores. Cualquier uso distinto como el lucro, reproducción, edición o modificación, será perseguido y sancionado por el respectivo titular de los Derechos de Autor.

HOJA DE RECOLECCION DE FIRMAS

DRA. DIANA G. MENEZ DIAZ
JEFE DE LA DIVISION DE EDUCACION E INVESTIGACION EN SALUD
HOSPITAL DE ESPECIALIDADES “DR. BERNARDO SEPULVEDA”
CENTRO MEDICO NACIONAL SIGLO XXI

DR. FRANCISCO JOSE AVELAR GARNICA
JEFE DE SERVICIO DE RADIOLOGIA E IMAGEN
HOSPITAL DE ESPECIALIDADES “DR. BERNARDO SEPULVEDA”
CENTRO MEDICO NACIONAL SIGLO XXI

DR. LEON SOTELO MARTINEZ
JEFE DE SERVICIO DE RADIOLOGIA E IMAGEN
HOSPITAL DE ONCOLOGIA DE
CENTRO MEDICO NACIONAL SIGLO XXI

DR. BERNARDO CRUZ ALONSO
JEFE DEL AREA DE TOMOGRAFIA COMPUTADA
HOSPITAL DE ESPECIALIDADES “DR. BERNARDO SEPULVEDA”
CENTRO MEDICO NACIONAL SIGLO XXI

DRA. ELSA ABURTO MEJIA
MEDICO ADSCRITO AL SERVICIO DE MEDICINA INTERNA DEL
HOSPITAL DE ESPECIALIDADES “DR. BERNARDO SEPULVEDA”
CENTRO MEDICO NACIONAL SIGLO XXI

AGRADECIMIENTOS

A DIOS:

Gracias por brindarme la oportunidad de existir, llenar mi vida de bendiciones, darme la fortaleza para superar los obstáculos y acompañarme en todo momento.

A MIS PADRES:

Gracias de todo corazón por ser un gran ejemplo en mi vida, por su infinito amor, cariño, comprensión, consejos, por sus sacrificios, por darme su apoyo y confianza siempre, porque sin ustedes mis sueños y metas nunca se hubieran hecho realidad.

A MIS HERMANOS:

Por darme su amor, apoyo y confianza, se que cuento con ustedes siempre.

A MIS MAESTROS:

Que participaron en mi desarrollo profesional, por su paciencia, confianza, disposición, dedicación, ayuda y conocimientos.

A MIS COMPAÑEROS DE GENERACIÓN:

Adriana, Carmen, Gabriela y Jorge, que estuvieron conmigo y compartimos tantas aventuras, experiencias, desveladas, por esos pequeños momentos, por su amistad, confianza y acompañarme en los momentos felices y de adversidad.

A AZR:

Por tu amor, paciencia, confianza, por escucharme, aconsejarme y darme tu apoyo incondicional.

A MIS AMIGOS:

Por su amistad, consejos, ayuda, confianza, lealtad, su compañía, por estar ahí cuando los necesito.

A TODAS LAS PERSONAS...

Que contribuyeron para la realización de esta tesis, por su tiempo, paciencia y su valiosa ayuda en especial a la Dra. Aburto, el Dr. Sotelo y el Dr. Cruz.

MI MAYOR RECONOCIMIENTO Y GRATITUD A TODOS.

INDICE

	PAG.
ANTECEDENTES.....	03
JUSTIFICACION.....	33
PLANTEAMIENTO DEL PROBLEMA.....	33
OBJETIVOS.....	34
MATERIAL, PACIENTES Y METODOS.....	61
CONSIDERACIONES ETICAS.....	63
RECURSOS PARA EL ESTUDIO.....	64
METODOLOGIA.....	65
RESULTADOS.....	67
DISCUSION.....	72
CONCLUSION.....	75
TABLAS, GRAFICAS E IMÁGENES.....	76
REFERENCIAS BIBLIOGRAFICAS.....	84
ANEXOS.....	88

RESUMEN.

CORRELACION DIAGNOSTICA ENTRE LA PLACA SIMPLE DE TÓRAX Y LA TOMOGRAFIA COMPUTADA DE TÓRAX EN NEOPLASIAS PULMONARES PRIMARIAS

ANTECEDENTES. Las neoplasias pulmonares primarias son cada día más frecuentes. En la actualidad es el tumor maligno más frecuente en el mundo en ambos sexos, su mortalidad significa un problema de salud internacional. Se ha convertido en la primera causa de muerte dentro de todos los tipos de cáncer en México. Su sintomatología es diversa, muchos de los pacientes llegan con diagnóstico de nódulo pulmonar solitario (hallazgo radiológico) y no presentan síntomas al momento de su diagnóstico. La clasificación histológica más aceptada del carcinoma pulmonar es la de la Organización Mundial de Salud (OMS). Los cuatro tipos principales abarcan el 90-95% de los tumores malignos primarios del pulmón: *Adenocarcinoma*, *Carcinoma epidermoide (de células escamosas)*, *Carcinoma de células grandes* y *Carcinoma de células pequeñas*.

OBJETIVO. Demostrar que la placa simple de tórax es un estudio suficiente para el diagnóstico de las neoplasias pulmonares primarias. Y proponer la TC de tórax únicamente como un estudio para estadiaje de las neoplasias pulmonares primarias.

MATERIAL Y METODOS. Estudio Transversal, descriptivo y retrospectivo analítico. Se analizaron un total de 100 expedientes radiológicos y clínicos con el diagnóstico histopatológico de neoplasia pulmonar primaria, para realizar una correlación entre los hallazgos de la radiografía simple de tórax y la tomografía computada de tórax, así como los hallazgos clínicos más comunes, en un periodo comprendido entre el 2006-2008, de pacientes atendidos en el Hospital de Oncología de CMN SXXI.

RESULTADOS. La edad promedio del total de pacientes fue de 55.25 años, con una desviación estándar (DE) ± 15.36 , y un rango de edades comprendido entre los 17 y los 83 años. De los cuales el 60% son del género masculino y el 40% del género femenino. Todos los pacientes cuentan con diagnóstico histopatológico, el más frecuente fue el Adenocarcinoma con un 50% (n=50), Carcinoma epidermoide 20% (n=20), Carcinoma de células pequeñas 17% (n=17), Carcinoma de células grandes 6% (n=6), Mesotelioma 5% (n=5), Sarcoma y el Hamartoma ocupan el 1% (n=1) cada uno. Se correlaciono el diagnóstico específico por placa simple con la tomografía computada de tórax, con la placa simple de tórax se realizó los siguientes diagnósticos; Adenocarcinoma 55% (n=55), Carcinoma de cels. pequeñas 24% (n=24), Carcinoma epidermoide 13% (n=13), Mesotelioma 5% (n=5) y Carcinoma de cels. grandes 3% (n=3) y por tomografía computada de tórax los diagnósticos específicos fueron los siguientes: Adenocarcinoma: 54% (n=54), Carcinoma de cels. pequeñas 25% (n=25), Carcinoma epidermoide: 12% (n=12), Mesotelioma 5% (n=5), Carcinoma de cels. grandes 3% (n=3) y Hamartoma 1% (n=1). El 33% (n=33) de los pacientes presentaron metástasis.

CONCLUSION. Se demostró que la placa simple de tórax es un estudio suficiente para realizar el diagnóstico de Neoplasia Pulmonar Primaria de acuerdo a las características descritas en la literatura de malignidad en los hallazgos radiológicos, también tiene importantes ventajas (como mínima radiación y costo) pero la tomografía computada de tórax desempeña un papel importante para realizar el estadiaje y planeación quirúrgica. Y que existe una alta correlación entre ambas mayor del 90%. Pero también es importante destacar que la radiografía de tórax aumenta su sensibilidad de acuerdo a quien la interpreta. Existe un aumento importante en la presentación del Adenocarcinoma en nuestra población (50%), y con un alto nivel de afección a mujeres por los cambios en los hábitos sociales (mujeres fumadoras). No existe un patrón radiológico definitivo de cada neoplasia pulmonar maligna solo por frecuencia del porcentaje de signos radiológicos es suficiente para realizar un diagnóstico por imagen que coincida con el histopatológico.

ANTECEDENTES

Las neoplasias pulmonares primarias son cada día más frecuentes. En la actualidad es el tumor maligno más frecuente en el mundo en ambos sexos, su mortalidad significa un problema de salud internacional (1). Se define como un trastorno caracterizado por la alteración del equilibrio entre la proliferación y los mecanismos normales de muerte celular; de las células que revisten y componen la vía aérea, tal modificación conduce al desarrollo de una clona que tiene la capacidad de invadir y destruir los tejidos adyacentes y diseminación en sitios distantes, con formación de nuevas colonias o propagación metastásica (26).

Se ha convertido en la primera causa de muerte dentro de todos los tipos de cáncer en México. Son unas 6 mil personas que fallecen a causa de este problema en México, en el 90% de los casos esta relacionado al consumo de tabaco, por lo que se requieren programas más agresivos para revertir ese problema. La relación varón/mujer es de 2:1, pero en mayores de 50 años la relación se acerca a 1:1, la frecuencia aumenta con lentitud en los varones y con rapidez en las mujeres debido a cambios sociales y hábitos (26). Se estima que para el año 2025 se incrementara el número de muertes en más de 80%. Datos de la Secretaría de Salud precisan que en México existen más de 13 millones de fumadores, de los cuales 9.2 millones son hombres y 4.6 millones mujeres. Además, 48 millones de personas están expuestas de forma involuntaria al humo del cigarrillo (fumadores pasivos), sobre éstos se señala que tienen entre 60% y 80% de probabilidades de contraer alguna enfermedad

(4). Actualmente, se registra en promedio el deceso de una persona cada 10 minutos por enfermedades relacionadas con el tabaquismo incluyendo el cáncer de pulmón, según estadísticas del Instituto Nacional de Enfermedades Respiratorias (INER). Mueren seis personas cada hora o 147 diariamente, o 53 mil anualmente (1).

Se sugiere realizar una radiografía de tórax anual de forma sistemática en pacientes con factores de riesgo (tabaquismo) por arriba de los 40 años de edad para poder encontrar más casos con posibilidad de remisión, ya que este es un procedimiento accesible y de bajo costo. Esta es la única oportunidad que tenemos para detectar el cáncer pulmonar en estadio temprano pues, generalmente, cuando el paciente presenta síntomas, el estadio del cáncer ya es muy avanzado y con poca probabilidad de tratamiento. La radiografía simple de tórax prevalece como la más importante en la investigación, confirmación, valoración y pronóstico de numerosas patologías pulmonares y mediastinales (4). En el momento del diagnóstico solo el 20% de los pacientes tiene una enfermedad localizada e incluso entre ellos la supervivencia es baja (24).

La máxima incidencia se da entre los 55 y 65 años. La frecuencia está en aumento especialmente en las mujeres, en relación con la extensión del hábito de fumar. La asociación entre el tabaco y el cáncer de pulmón ha sido bien establecida. Uno de los problemas más importantes es su detección oportuna por imagen y estadificación, ya que esta última es muy costosa para el paciente y la institución (1).

El tabaquismo causa 85% de las neoplasias malignas pulmonares y el riesgo aumenta proporcionalmente al número de cigarrillos que se consumen, multiplicándose por 60-70 en varones que fuman dos paquetes de cigarrillos diarios durante 20 años o más. Tras abandonar el consumo, después de mantener el hábito menos de 20 años reduce el riesgo de forma paulatina, a los 15 años de haber dejado de fumar el riesgo se aproxima al observado en la población general. Los fumadores pasivos tienen un ligero aumento del riesgo en comparación con la población general (4).

Entre los factores de riesgo ambientales en el desarrollo de cáncer pulmonar se incluye la exposición ambiental a derivados de alquitranes como la nicotina (humo del tabaco), el benzopireno, asbesto el cual aumento de 60 a 100 veces el riesgo de cáncer pulmonar en fumadores con exposición al mismo. Otros agentes identificados en sitios de trabajo que se relacionan con la incidencia aumentada de cáncer pulmonar son el arsénico, bis (clorometil) éter y clorometilmetiléter, cromo y ciertos compuestos de cromo (cromo hexavalente), radiaciones ionizantes, rayos gamma (rayos X), gas mostaza, níquel, productos de la descomposición del radón y vinilcloruro (11). Aunque no se puede hablar de una herencia mendeliana clara, se ha asociado al carcinoma de pulmón con determinados patrones de histocompatibilidad y de fenotipos o genotipos enzimáticos. El antecedente familiar directo se acompaña de un riesgo relativo de 2.4 %. La existencia de una enfermedad pulmonar inflamatoria previa (fibrosis pulmonar, EPOC y la sarcoidosis) que pueda dejar cicatrices o bullas es también un factor de riesgo, especialmente para el adenocarcinoma (24).

Menos del 10% son detectados de forma precoz. Una vez hecho el diagnóstico de cáncer broncogénico alrededor del 40% de los pacientes sobrevive un año. La tasa de supervivencia a cinco años para todas las etapas de cáncer pulmonar es hoy en día del 15% (21).

Su sintomatología es diversa, muchos de los pacientes llegan con diagnóstico de nódulo pulmonar solitario (hallazgo radiológico) y no presentan síntomas al momento de su diagnóstico (1). Su presentación clínica depende del tipo y localización del tumor broncogénico primario, el grado de propagación local y la presencia de metástasis a distancia (3). Los síntomas generales observados son: el 88% de los casos presentan anorexia, pérdida de peso y astenia, el 60% tos, 40% dolor torácico y el 31% hemoptisis (7). Con el progreso del carcinoma in situ a la invasión de la pared torácica, aparecen las primeras manifestaciones clínicas la tos, la hemoptisis, la acentuación de la disnea como consecuencia de alguna atelectasia o bien las neumonías recurrentes o de resolución lenta por componente obstructivo suelen llevar a la sospecha clínica cuando la enfermedad aún esta limitada al pulmón. Cuando el cuadro avanza puede aparecer un dolor pleurítico por infiltración o derrame pleural, aunque el neumotórax espontáneo puede ser la presentación inicial del carcinoma de pulmón, ya sea por invasión directa o por atrapamiento de aire (5). La invasión mediastínica directa o por adenopatías puede provocar un cuadro clínico diferente según las estructuras involucradas el paciente puede presentar disnea; la afectación de la ventana aortopulmonar por adenopatías puede producir una parálisis recurrencial izquierda. Otras estructuras afectadas menos frecuentemente son el nervio vago,

el pericardio, el propio corazón, por vía directa o a través de los vasos y el esófago, si se encuentra afectado el nervio laríngeo recurrente inferior izquierdo, encontramos voz bitonal, si en una radiografía de tórax observamos elevación de alguno de los hemidiafragmas, podemos inferir afectación del nervio frénico. Si existe compresión a nivel de bronquios principales o tráquea, el paciente refiere tos y/o ronquidos (16).

La pared torácica se afecta con frecuencia ya sea por invasión directa o metastásica, lo que produce dolor local o irradiado. Los tumores del opérculo torácico, tumor de Pancoast infiltran las estructuras de la zona, como el plexo braquial, las arterias y venas subclavias, las carótidas y las venas yugulares con síntomas de extremidad superior, cuello y cara, los síntomas referidos son edema facial y circulación venosa colateral. La afectación de la columna vertebral puede ocasionar un compromiso radicular o medular. La diseminación linfática y hematogena puede afectar cualquier parte del organismo, especialmente cerebro, hueso, hígado y suprarrenales (24).

Por otra parte el carcinoma de pulmón puede asociarse con múltiples síndromes paraneoplásicos, generalmente debidos a la secreción hormonal peptídica (12%) por el tumor o a una reacción cruzada entre el tumor y los antígenos celulares normales, pueden presentarse en 10 a 20% de los pacientes con cáncer broncogénico. Pueden preceder o presentarse de modo simultáneo, y no indican necesariamente enfermedad metastásica. Cuadro No. 1 (20).

CUADRO No. 1

SÍNDROMES PARANEOPLÁSICOS

I. SISTEMICOS:

- Anorexia-caquexia.
- Fiebre.
- Inmunosupresión.

II. ENDOCRINOS (12%):

Por secreción hormonal del tumor.

- Hipercalcemia e hipofosfatemia. (Secreción tumoral de hormona paratifoidea, más frecuentemente en el carcinoma epidermoide).
- Hiponatremia. (Alteración de la secreción de la hormona antidiurética, más frecuente en el carcinoma de las células pequeñas).
- Síndrome de Cushing. (Secreción tumoral de ACTH, más frecuente en el carcinoma de células pequeñas).
- Síndrome carcinoide.
- Síndrome de actividad pseudoinsulinica.

III. ESQUELETICOS-CONECTIVOS.

- Acropaquias (30%). Epidermoide, adenocarcinoma y carcinoma de células grandes.
- Osteoartropatía hipertrófica (1-10%). (Más frecuente en el adenocarcinoma).

IV. MIOPATICOS-NEUROLOGICOS.

- Síndrome miasténico de Eaton-Lambert.
- Ceguera retiniana.
- Neuropatías periféricas.
- Degeneración cerebelosa subaguda.
- Degeneración cortical.
- Polimiositis.

V. COAGULACIÓN-HEMATOLOGICA (1-8%).

- Tromboflebitis venosa migratoria (Síndrome de Trousseau).
- Endocarditis trombótica no bacteriana con embolias arteriales.
- Coagulación intravascular.
- Anemia, granulocitosis y leucoeritroblastosis.

VI. MANIFESTACIONES CUTANEAS (<1%).

- Dermatomiositis.
- Acantosis nigricans.

VII. MANIFESTACIONES RENALES (<1%).

- Síndrome nefrótico.

- Glomerulonefritis.

Para estatificar un tumor debemos tener en cuenta antes de realizar mayores estudios, tanto costosos como invasivos el beneficio real para el paciente y si éste puede ser o no resecable quirúrgicamente, o si el paciente cuenta con las posibilidades, tanto físicas como económicas, para una quimioterapia. La resecabilidad en estos pacientes es muy baja, entre un 25 y un 30%, con una sobrevida de cinco años, menor al 15% (1).

La clasificación histológica más aceptada del carcinoma pulmonar es la de la Organización Mundial de Salud (OMS) (Cuadro No. 2) (26). Los cuatro tipos principales abarcan el 90-95% de los tumores malignos primarios del pulmón:

1.- *Adenocarcinoma.*

2.- *Carcinoma epidermoide (de células escamosas).*

3.- *Carcinoma de células grandes.*

4.- *Carcinoma de células pequeñas.*

Existe un cambio en el tipo histológico actualmente el adenocarcinoma es más común que el carcinoma epidermoide (2).

CUADRO No. 2

CLASIFICACIÓN DE LAS NEOPLASIAS PULMONARES EPITELIALES

MALIGNAS

I. CARCINOMA DE CÉLULAS ESCAMOSAS.

a. Variedad de células fusiformes.

II. CARCINOMA DE CÉLULAS PEQUEÑAS.

a. Variedad de células en avena.

b. Variedad de células intermedias.

c. Variedad de células combinadas.

III. ADENOCARCINOMA.

a. Acinar.

b. Papilar.

c. Bronquioloalveolar.

d. Sólido secretor de mucina.

IV. CARCINOMA DE CÉLULAS GRANDES (INDIFERENCIADO).

a. Variedad de células gigantes.

b. Variedad de células claras.

V. CARCINOMA ADENOESCAMOSO.

VI. TUMORES CARCINOIDES.

VII. TUMORES DE GLADULAS BRONQUIALES.

- a. Cilindromas.
- b. Tumores mucoepidermoides.
- c. Otros.

VIII. TUMORES PAPILARES DEL EPITELIO SUPERFICIAL.

IX. TUMORES Y CARCINOMAS.

X. SARCOMAS.

XI. MESOTELIOMAS.

- a. Localizados.
- b. Difusos.

El resto de los tumores comprenden carcinomas de baja malignidad son: carcinoide, carcinoma adenoideoquístico, carcinoma mucoepidermoide y blastoma pulmonar), los procedentes de estructuras mixtas endodérmicas y mesodérmicas (carcinosarcomas y blastomas pulmonares) y los de origen mesodérmico (sarcoma y mesoteliomas), aunque en ocasiones existen componentes mixtos, como en los adenoescamosos, pueden presentarse tumores múltiples de forma simultánea o sucesiva, y una gran variedad de tumoraciones secundarias e inclasificables (26).

Cada tipo histológico presenta unas características biológicas, aunque lamentablemente existe una amplia superposición entre ellos que impide un diagnóstico radiológico específico pudiéndose observar diferentes formas radiológicas.

1.- ADENOCARCINOMA.

Representa hasta el 35 % de los tumores malignos del pulmón. Su incidencia esta elevándose. Aunque relacionado con el tabaco, también se presenta en no fumadores. Es más común en mujeres. Puede asentarse sobre una lesión pulmonar previa, en especial en la tuberculosis, fibrosis y bullas.

Se subdividen en variedades bien, moderadamente y poco diferenciadas. Una pequeña proporción de adenocarcinomas muestran características neuroendocrinas, que le confieren una mayor agresividad al tumor.

No se origina en el bronquio, por lo que la broncoscopia y la citología tienen poca utilidad en un estadio precoz (22).

En 60-70% de los adenocarcinomas se presentan como una lesión nodular periférica, sobre todo en el lóbulo superior, en la que hay que buscar características sugestivas de malignidad: borde umbilicado o espejado, reacción desmoplásica, calcificación tenue o excéntrica y en especial la modificación con respecto a radiografías anteriores. Recientemente ha ido aumentando se ha descrito una incidencia importante (10-20%) de multicentricidad (19).

Por lo que invade con facilidad la pleura adyacente. Tiene una gran capacidad metastásica y se acompaña de peor pronóstico, metastatiza con facilidad tanto a ganglios hiliares y mediastínicos como por vía hematógica (12).

Se origina en las glándulas mucosas o el epitelio de bronquios o bronquiolos. Habitualmente se derivan de bronquios finos y su localización periférica explica su mal pronóstico, cuando se inicia su sintomatología el tumor ha alcanzado un tamaño considerable (18).

El carcinoma bronquioloalveolar o de células alveolares, es un subtipo de adenocarcinoma originado en neumocistos II atípicos (12). Abarca del 1.5 al 6.5% de todos los carcinomas de pulmón y tiene características peculiares. Empieza con un nódulo periférico, especulado en el 50% con cola pleural, y tiende a extenderse a través del espacio aéreo sin desestructurar el parénquima hasta alcanzar un tamaño considerable: puede aparecer como masa, condensación alveolar o infiltrados múltiples. Muestra una evolución variable desde metástasis tardías y evolución prolongada hasta una forma neumónica rápidamente progresiva (17).

A diferencia de otros tumores es frecuente el broncograma aéreo, por lo que requiere el diagnóstico diferencial con una neumonía redonda o un linfoma. Puede presentar cavitación o pseudocavitación. Produce abundante secreción bronquial, por lo que las condensaciones pulmonares que provoca son de baja densidad radiológica y permiten delimitar los vasos en su interior hallazgo que por otra parte no es específico de esta lesión (13).

Tiene una menor extensión ganglionar que el adenocarcinoma y cuando se descubre en forma localizada, el pronóstico es relativamente bueno, pero en forma difusa se comporta como el resto de los tipos histológicos. Hay que buscar siempre afectación colateral por siembra broncogena (23).

2.- CARCINOMA EPIDERMOIDE O ESCAMOSO.

Comprende un 30% de los tumores malignos del pulmón, aunque su frecuencia esta disminuyendo. Es más frecuente en varones. Se origina sobre todo en bronquios centrales, y se desarrolla de manera característica en las células de revestimiento del epitelio respiratorio con daño crónico. Puede ser descubierto en citologías de esputo cuando aún no es evidente en la radiografías. Cuando crece provoca obstrucción bronquial con atelectasia o neumonía postobstructiva sin pérdida de volumen, generalmente sin broncograma aéreo y a veces con cavitación por necrosis. Más adelante aparece una masa hilar con o sin invasión de las estructuras mediastínicas (21).

En el 40% de los casos se presenta como una lesión central, a menudo mayor de 4 cm, con bordes lobulados o especulados y muchas veces cavitada, ya que es el tumor maligno que se cavita con más frecuencia, las paredes suelen ser gruesas e irregulares. Un bronquio obstruido abruptamente al entrar en un tumor es muy predictivo de carcinoma epidermoide. La capacidad de metastatizar es inferior a la del resto de los tipos histológicos, con solo el 25% de los casos de metástasis en

series de autopsias, por lo que si es tratado a tiempo el pronóstico es relativamente bueno.

Es la causa más frecuente de tumor Pancoast (4% de los tumores de pulmón).

Tiende a metastatizar a ganglios linfáticos hiliares y mediastínicos (14).

3.- CARCINOMA DE CELULAS PEQUEÑAS O MICROCÍTICO.

Representa el 20-30% de los de los tumores malignos del pulmón. Es el que peor pronóstico presenta en cuanto a la supervivencia pues aunque responde muy bien a la quimioterapia, recidiva sistemáticamente. Crecen rápidamente y metastatizan precozmente. Deriva de células que pueden diferenciarse en neuroendocrinas, por lo que es la variedad con más síndromes de secreción ectópica, en especial de ACTH y ADH. Guarda relación directa con el hábito de fumar (8). El 90% de las veces se origina en bronquios centrales y en estos casos las citologías de esputo son un buen método para corroborar el diagnóstico.

Tiende a localizarse de predominio central, asume la forma de una masa central, con adenopatías hiliares y en mediastino de gran tamaño, es agresiva con áreas de necrosis e involucro del sistema linfático (15). Tienden a crecer e invadir la pared y los tejidos conectivos peribronquiales, formando masas grandes y blandas, nódulos hiliares y mediastínicos y englobamiento de los vasos (es la primera causa de síndrome de vena cava superior), con afectación excéntrica de la vía respiratoria. El 40% se asocia con derrame pleural. Rara vez puede manifestarse como una lesión periférica solitaria, generalmente con afectación del mediastino.

En la presentación el 10% se acompaña de metástasis cerebrales, el 50% de metástasis óseas y también son frecuentes las pulmonares, cerebrales, suprarrenales y hepáticas (8).

4.- CARCINOMA DE CELULAS GRANDES.

Representa menos del 15% de los de los tumores malignos del pulmón. El diagnóstico histológico se realiza por exclusión de otros tipos celulares. Estrechamente asociado con el tabaco, crece y metastatiza con rapidez, con un comportamiento biológico más agresivo que el adenocarcinoma y una apariencia radiológica similar: Tiende a localizarse de predominio periférico y a ser un tumor de gran tamaño. Se presenta como una masa periférica de 4 cm o más, con áreas de necrosis, con menor índice de cavitación que el carcinoma escamoso. Pueden mostrar diferenciación neuroendocrina en cuyo caso el pronóstico es comparable al del carcinoma microcítico. Las metástasis a distancia son tardías, el aparato digestivo está afectado comúnmente por metástasis de carcinoma de células grandes (14).

PATRÓN DE DISEMINACIÓN.

La *extensión directa* de la neoplasia provoca compromiso de la pleura, grandes vasos, pericardio, diafragma, pared torácica y columna vertebral.

La *diseminación linfática* produce metástasis ganglionares bronquiales, hiliares y mediastínicas.

Los tumores lobares inferiores drenan al mediastino posterior y luego a ganglios subcarinales. El lóbulo superior derecho drena hacia el mediastino superior y el lóbulo superior izquierdo hacia los ganglios en relación con la aorta y subclavia o a través del bronquio principal en dirección del mediastino superior.

Por *vía hematológica* la propagación es temprana y generalizada, algo en particular cierto en el carcinoma de células pequeñas. Las metástasis se dirigen más frecuentemente a huesos, suprarrenales y cerebro. En el caso de células pequeñas, las metástasis más frecuentes ocurren en el pulmón mismo, suprarrenales y el sistema nervioso central (12).

HALLAZGOS RADIOLÓGICOS:

1.- LESIÓN PRIMARIA.

Según la localización anatómica y con independencia de la histología, la lesión inicial se puede asentar en una región cercana al hilio (central) o en la periferia del pulmón.

Tumor central. Son tumores que surgen en o cerca de hilio/bronquios segmentarios.

Produce síntomas precoces por la estenosis provocada por el crecimiento endobronquial, mientras que las de localización periférica tardan en dar síntomas.

El 60-75% de los carcinomas de pulmón se originan centralmente próximo a los hilios y afectan a los bronquios principales. La lesión inicial se asienta en la mucosa lo que produce engrosamiento e irregularidad de esta capa. A medida que crece la lesión infiltra la superficie bronquial, afilando la luz u obstruyéndola de forma completa lo que produce cambios distales al tumor que pueden dominar el cuadro clínico. Más adelante infiltra en profundidad con afectación del parénquima pulmonar, la pleura y las estructuras mediastínicas.

La presentación radiográfica va desde un agrandamiento asimétrico de la sombra hilar hasta la aparición franca de una masa, generalmente de borde espiculado, que engloba las estructuras del hilio pulmonar. Lo mas frecuente es que se produzca atelectasia (9).

Tumor periférico. Son tumores que surgen más allá del hilio/bronquios segmentarios.

Aproximadamente el 40% de los carcinomas bronquiales surgen más allá de los bronquios segmentarios y en el 30% una masa periférica es el único hallazgo radiográfico. Estos tienden a crecer fundamentalmente en la dirección del hilio. Las formas habituales que asumen son esféricas u ovals.

La primera imagen detectable en la radiografía de tórax cuando el tumor se asienta en la periferia es la del nódulo pulmonar (6).

Generalmente, los nódulos más pequeños tienden a ser más benignos, 80% de los nódulos benignos son menores a 2cm. Sin embargo, que sean pequeños no excluye que sean malignos debido a que 15% de los nódulos malignos son menores de 1cm de diámetro y aproximadamente 42% son menores de 2cm (10).

Se tiene que hacer el diagnóstico diferencial entre lesiones benignas y diversas anomalías, como hamartomas, granulomas, fístula arteriovenosa, infarto pulmonar y tumores benignos (fibroma, quiste broncogénico, secuestros broncopulmonares, hemangioma esclerosante y ganglios linfáticos intrapulmonares).

Nódulo:	Características	Características
Lesión menor de 4 cm	de benignidad:	de malignidad:
<u>Patrón de crecimiento:</u>	Falta de modificaciones en un período de dos años o la variación en el corto plazo de días.	Dobla su volumen en 30-300 días.
<u>Bordes:</u>	Regulares, bien definidos y lisos.	Lobulado, irregular o espiculado por la formación de una reacción desmoplásica (“cola” hasta la superficie pleural).
<u>Calcificación:</u>	Central, en grumos, difusa o si se asocia con la presencia de grasa.	Focal, psamomatosa o excéntrica.

<u>Cavitación:</u>	Cuando las paredes midan menos de 4 mm.	Paredes con un grosor mayor de 15 mm. Revestimiento interno es irregular, rugoso o francamente nodular.
<u>Satelismo:</u>	Pequeños nódulos generalmente de alta densidad vecinos a la lesión primaria.	Nódulos o masas múltiples de forma simultánea o sucesiva.

La evaluación de las características morfológicas específicas como tamaño, márgenes, contornos y las características internas de un nódulo pulmonar solitario con técnicas convencionales de imagen pueden ayudar a diferenciar lesiones malignas de benignas y así evitar estudios más costosos. La evaluación del índice de crecimiento, realce con el contraste, PET, biopsia por aspiración transtorácica pueden ser necesarias (6).

- Incluso en una cicatriz conocida hay que vigilar cambios en la forma para detectar el desarrollo de una neoplasia (23).

La localización radiológica del cáncer pulmonar es importante, en la literatura se menciona que la (1):

- Localización del carcinoma escamoso en 40% se presenta como una masa hilar (central), atelectasia en el 36% y masa periférica en el 27%.
- El adenocarcinoma se presenta como un tumor periférico en el 75%, una masa hilar en el 18%, neumonía en el 15% y atelectasia en el 10%, como masa mayor de 4 cm se presenta en el 8%.
- El carcinoma de células grandes se presenta radiológicamente como masa periférica en el 59% de los casos, masa mayor de 4 cm en el 41%, masa hilar 32%, neumonía 23%, atelectasia 13%, y masa mediastinal 10%.
- El tumor de células pequeñas se presenta como masa hilar (central) en el 78%, masa periférica 29%, masa mayor de 4 cm en el 26%, neumonía 22%, atelectasia 17%, ensanchamiento mediastinal 13%.
- El pulmón derecho se afecta con más frecuencia que el izquierdo en una proporción de 6:4.
- Hay un predominio en el lóbulo superior con respecto al inferior.
- El segmento anterior de los lóbulos superiores se afecta con más frecuencia (24).

Los signos radiológicos directos de cáncer pulmonar son (1):

1. Opacidad hilar.
2. Nódulo.
3. Masa.
4. Linfangitis carcinomatosa.
5. Engrosamiento pleural focal.
6. Calcificaciones.
7. Condensación que ocupa el vértice pulmonar.
8. Masa mediastinal.
9. Invasión a tráquea, bronquios, mediastino y elevación hemidiafragmática.

Los signos radiológicos indirectos de cáncer pulmonar son (1):

1. Enfisema.
2. Atelectasia.
3. Neumonía.
4. Absceso pulmonar.
5. Derrame pleural.

De entre todos los métodos diagnósticos por imagen para la detección y estadificación del cáncer pulmonar, encontramos que la placa simple de tórax es el estudio inicial que apoya el diagnóstico es un método accesible, rápido y barato para valorar en forma significativa al paciente con cáncer pulmonar, para poder inferir un diagnóstico y una estadificación en forma barata, y así brindar un mejor servicio y optimizar los recursos con que contamos (1).

La eficacia de la radiografía simple de tórax PA y lateral es del 61-71%. La TC de tórax con contraste mejora la sensibilidad en el hilio y aporta más información sobre la infiltración vascular, el estado de la vía aérea y estudiar la densidad radiológica del nódulo. La invasión parietal puede ser evidente si existe destrucción costal en la radiografía simple o en la TC (3).

Es raro que un carcinoma bronquial se vea en radiografías simples de tórax, a menos que sea > 1 cm de diámetro es una de las desventajas de este método de imagen. La TC debido a su mejor resolución, detecta lesiones mucho menores (23).

La mayoría de los cánceres de pulmón tienen una densidad de partes blandas en las pruebas de imagen. El realce con contraste refleja la vascularidad de microvasos intratumorales (angiogénesis) (19).

El grado de realce está directamente relacionado con la probabilidad de malignidad, el realce puede ser evaluado obteniendo cortes de 1 a 3 mm a través del nódulo antes y después de la administración de contraste. Se administran

300mg/ml a 2 ml por seg. dosis total de 420 mg/kg. Mides la atenuación en el centro del nódulo. Si la atenuación es menor a 15 UH es

predictivo de benignidad fuertemente y si es mayor de 20 UH indica malignidad. Sensibilidad del 98%, especificidad del 73%, certeza del 85% (8).

Los cánceres pulmonares periféricos se realzan después de la inyección intravenosa de agentes de contraste tanto con TC como con RM.

Los diferentes tipos de células tienen una historia natural y respuesta hacia las distintas terapias por lo que un diagnóstico histológico correcto es el primer paso para el tratamiento correcto (19).

La Radiografía de tórax sigue siendo el estudio de imagen principal en el diagnóstico de cáncer de pulmón. La TC de tórax se ha convertido en el estudio de imagen de elección como guía para la estadificación y el manejo quirúrgico.

Las neoplasias pulmonares primarias detectadas por radiografía de tórax pueden evaluarse adicionalmente con la TC y la RM de tórax.

La TC hace posible la caracterización y localización precisa de las lesiones. Además es útil para evaluar el parénquima pulmonar no afectado, mediastino, pared torácica, hígado, suprarrenales y cerebro o como guía para biopsia.

La RM permite obtener imágenes multiplanares de estructuras anatómicas y cambios patológicos, además de ser sensibles al flujo vascular de las masas tumorales. Resulta valiosa en la evaluación de la extensión de masas tumorales para diferenciarlas de atelectasias, infiltrados densos, cicatrices benignas y delineación de metástasis en hígado, suprarrenales y cerebro (27).

La RM de tórax no ha demostrado ser superior a la TC en la evaluación de adenopatías pero si en la detección de invasión a la pared torácica y mediastínicas continua siendo la segunda opción en el estudio de neoplasias pulmonares. La Tomografía por Emisión de Positrones (PET) a demostrado mayor sensibilidad y especificidad que la TC en el estudio de las adenopatías sobre todo su actividad metabólica pero sigue siendo un estudio no tan accesible todavía (22).

La Tomografía Computada ha alcanzado el mayor impacto diagnóstico. Racionalmente se debe realizar solo cuando es estrictamente necesario este estudio ya que en contraparte a su utilidad proporciona las dosis de radiación mas elevadas de toda la gama de exploraciones radiológicas y esta dosis es mayor aún cuando se emplean sistemáticamente exploraciones volumétricas en los nuevos equipos multidetector (multicorte o multicanal), y su costo es mucho más alto. La Resonancia Magnética, Ultrasonido y PET-CT son complementarios y en porcentaje bajo son solicitados para definir un diagnóstico (27).

La HRTC (TC de alta resolución) complementa a la radiografía convencional de tórax gracias a su gran resolución para evidenciar las estructuras normales y hallazgos patológicos en los cortes axiales. Ello permite la perfecta identificación y caracterización de los procesos patológicos. La densidad normal de los pulmones varía entre -700 y -900 UH (Unidades Hounsfield) (18).

Los nódulos pulmonares se detectan más fácilmente con la TC en comparación con la radiografía convencional puesto que se elimina el solapamiento normal de las estructuras anatómicas, como vasos costillas, pleura, mediastino y diafragma. Se pueden detectar por TC cuando superan el tamaño de los vasos sanguíneos de la zona. Las lesiones periféricas se distinguen de los vasos en los cortes axiales si superan los 3 mm, siendo el diámetro mínimo necesario para visualizar los nódulos más centrales de 6 mm (6).

La diferenciación entre lesiones benignas y malignas constituye un gran problema, ya que las metástasis periféricas pequeñas pueden no diferenciarse de ciertos tipos de granuloma, nódulos y de ganglios linfáticos intrapulmonares que se localizan típicamente subpleurales, u otras lesiones. La entrada de vasos en nódulos pequeños es sugestiva de metástasis hematógenas.

Un nódulo con densidad media de 150-200 UH indica benignidad. Esta hiperdensidad refleja la presencia de pequeñas calcificaciones difusas dentro de la lesión que no resultan identificables en la radiografía (6).

Las calcificaciones visibles en lesiones benignas suelen ser de localización central o se distribuyen difusamente por toda la lesión, mientras que las calcificaciones excéntricas pueden aparecer en lesiones malignas.

La ausencia de captación de contraste (menos de 20 UH tras un bolo de la infusión de contraste) es otro indicativo de benignidad), la demostración de grasa dentro de la lesión sugiere un hamartoma (lesión benigna) o con menos frecuencia una lesión lipomatosa o neumonía lipídica (6).

Las lesiones malignas superan frecuentemente los 2 cm de diámetro y tienen bordes espiculados y pueden cavitarse. Cuando la localización es subpleural puede retraer la pleura hacia la masa produce una herniación de la pleura por una reacción desmoplásica, estos no son signos específicos de malignidad y pueden hallarse en una gran variedad de patologías benignas (3).

ESTADIFICACIÓN DEL CÁNCER PULMONAR

SISTEMA INTERNACIONAL DE ESTADIFICACIÓN.

Con fines de estadificación, el carcinoma de pulmón se clasifica en los tipos no microcítico y microcítico, lo que refleja las notables diferencias en la historia natural y la respuesta al tratamiento.

El Sistema Internacional de Estadificación para el cáncer no microcítico de pulmón estratifica la extensión de la enfermedad en términos de pronóstico se basa en la clasificación de TNM, cuadro No. 3 (19).

CUADRO No. 3

T - Tumor primario.

TX El tumor primario no puede ser evaluado, con presencia de células malignas en esputo o lavado bronquial.

T0 No evidencia de tumor primario.

Tis Carcinoma in situ.

T1 Tumor de 3 cm o menor en su diámetro mayor alrededor del pulmón o de la pleura visceral.

T2 Tumor mayor de 3 cm su diámetro mayor, invasión a bronquios, 2 cm o mas distal a la carina, invasión de pleural visceral, asociado a atelectasia o neumonitis

obstructiva que se extiende a la región hiliar

T3 Tumor de

cualquier tamaño que invade directamente la pared torácica, diafragma, pleura mediastinal, pericardio parietal. Tumor en el bronquio a menos de 2 cm de la carina con invasión a esta, asociado a atelectasia o neumonitis obstructiva.

T4 Tumor de cualquier tamaño que invade directamente mediastino, corazón, grandes vasos, tráquea, esófago, cuerpo vertebral.

N - Ganglios regionales (cervicales y del mediastino superior).

NX Los ganglios regionales no pueden ser evaluados.

N0 Ausencia de metástasis en ganglios regionales.

N1 Metástasis ipsilateral peribronquial y/o ganglios linfáticos hiliares ipsilaterales y ganglios intrapulmonares que invaden directamente el tumor.

N2 Metástasis a mediastino ipsilateral y/o ganglio linfático subcarinal.

N3 Metástasis a mediastino contralateral, hilio contralateral o a ganglio linfático escaleno o supraclavicular contralateral.

M - Metástasis distantes.

MX Metástasis distantes no pueden ser evaluadas.

M0 No evidencia de metástasis distantes.

M1 Metástasis distantes.

AGRUPACIÓN POR ESTADIOS (19).

Oculto	Tx, N0, M0.
Estadio 0	Tis, N0, M0.
Estadio IA	T1, N0, M0.
Estadio IB	T2, N0, M0.
Estadio IIA	T1, N1, M0.
Estadio IIB	T2, N1, M0.
	T3, N0, M0.
Estadio IIIA	T1, N2, M0.
	T2, N2, M0.
	T3, N1, M0.
	T3, N2, M0.
Estadio IIIB	Cualquier T, N3, M0.
	T4, Cualquier N, M0.
Estadio IV	Cualquier T, Cualquier N, M1.

- **JUSTIFICACIÓN**

Como se menciona en nuestros antecedentes la radiografía simple de tórax es un estudio poco invasivo, económico y accesible, con bajo riesgo. Con un costo promedio \$ 600.00 por otro lado la TC de tórax presenta mayor dosis de radiación, riesgo al uso de medio de contraste, un costo 5 veces mayor que la primera. Sin embargo la radiografía de tórax se ha menospreciado en sus posibilidades diagnósticas, por lo cual proponemos un análisis comparativo que permita demostrar una alta correlación diagnóstica entre ambos estudios, limitando así la realización de la TC innecesaria.

PLANTEAMIENTO DEL PROBLEMA

¿Existe correlación clínica radiológica entre la placa simple de tórax y la tomografía de tórax en el diagnóstico de las neoplasias pulmonares primarias?

OBJETIVOS

OBJETIVO GENERAL

- Demostrar que la placa simple de tórax es un estudio suficiente para el diagnóstico de las neoplasias pulmonares primarias.

OBJETIVOS ESPECIFICOS

- Proponer la TC de tórax únicamente como un estudio para estadiaje de las neoplasias pulmonares primarias
- Demostrar que por radiografía simple de tórax, podemos encontrar imágenes directas que sugieren la posibilidad de una neoplasia pulmonar primaria.
- Demostrar que por radiografía simple de tórax, podemos encontrar imágenes indirectas que sugieren la posibilidad de una neoplasia pulmonar primaria.
- Cuál es la neoplasia pulmonar más frecuentemente, asociada al mayor número de signos directos e indirectos por radiografía simple y por TC de tórax que llevan a un diagnóstico definitivo.
- Cuál es la neoplasia pulmonar primaria que no muestra asociación a signos directos e indirectos por radiografía simple de y por TC de tórax.
-

VARIABLES

INDEPENDIENTES:

VARIABLES CLINICAS

EDAD:

- Definición conceptual: El tiempo que lleva viviendo el sujeto desde su nacimiento hasta su muerte.
- Definición operativa: Años cumplidos del sujeto al momento del estudio documentado en expediente.
- Tipo de variable: Numérica
- Medición: Números arábigos.

GENERO:

- Definición conceptual: Distinción biológica que clasifica a los individuos de acuerdo a sus características fenotípicas en masculino y femenino.
- Definición operativa: Distinción biológica que clasifica a los individuos de acuerdo a sus características fenotípicas en masculino y femenino.
- Tipo de variable: Nominal/Dicotómica.
- Medición:
- 1. Masculino.
- 2. Femenino.

TOS:

- Definición conceptual: Es un acto reflejo, producida por que el tumor irrita la vía aérea por ulceración de la mucosa y/o actúa también como un cuerpo extraño debido a la obstrucción bronquial de la tumoración.
- Definición operativa: Es un acto reflejo, producida por que el tumor irrita la vía aérea por ulceración de la mucosa y/o actúa también como un cuerpo extraño debido a la obstrucción bronquial de la tumoración.
- Tipo de variable: Nominal/Dicotómica.
- Medición:
 - 1. Presente.
 - 2. Ausente.

HEMOPTISIS:

- Definición conceptual: Es la presencia de expectoración sanguinolenta por la ruptura de capilares submucosos y ulceración de la mucosa y del propio tumor.
- Definición operativa: Es la presencia de expectoración sanguinolenta por la ruptura de capilares submucosos y ulceración de la mucosa y del propio tumor.
- Tipo de variable: Nominal/Dicotómica.
- Medición:
 - 1. Presente.
 - 2. Ausente.

DISNEA:

- Definición conceptual: Dificultad para respirar, al obstruir el tumor un bronquio, aparece en poco espacio de tiempo, dependiendo del estado funcional pulmonar previo del enfermo.
- Definición operativa: Dificultad para respirar, al obstruir el tumor un bronquio, aparece en poco espacio de tiempo, dependiendo del estado funcional pulmonar previo del enfermo.
- Tipo de variable: Nominal/Dicotómica.
- Medición:
 - 1. Presente.
 - 2. Ausente.

DISMINUCION DE PESO:

- Definición conceptual: Perdida de volumen corporal por poca ingesta de calorías que conllevan a un tipo de inanición (caquexia) que puede dificultar la recuperación e incrementar el riesgo de muerte.
- Definición operativa: Perdida de volumen corporal por poca ingesta de calorías que conllevan a un tipo de inanición (caquexia) que puede dificultar la recuperación e incrementar el riesgo de muerte.
- Tipo de variable: Nominal/Dicotómica.
- Medición:
 - 1. Presente.
 - 2. Ausente.

FIEBRE:

- Definición conceptual: Aumento de la temperatura corporal por encima de lo normal (37°C), generalmente causado por una enfermedad, en este caso por sustancias que elabora nuestro cuerpo, que potencian, en gran medida, la actividad de nuestro sistema inmunológico y, en particular, las células que tienen la capacidad de atacar a las cancerosas. Entre estas sustancias que intervienen en la puesta en marcha del proceso febril destacan: diversos tipos de interleukinas, interferón y el "factor de necrosis tumoral" (FNT). La interleukina-1 y el FNT son producidos normalmente por nuestros macrófagos y ejercen una acción tóxica sobre las células tumorales.
- Definición operativa: Aumento de la temperatura corporal por encima de lo normal (37°C), generalmente causado por una enfermedad.

- Tipo de variable: Nominal/Dicotómica.
- Medición:
 - 1. Presente.
 - 2. Ausente.

En la radiografía simple de tórax.

1. Opacidad Hiliar:

- Definición conceptual: Imagen radiopaca de localización central hacia los hilios pulmonares uní o bilateral que consiste en la suma de la masa tumoral y la presencia de las adenopatías.
- Definición operativa: Imagen radiopaca de localización central hacia los hilios pulmonares uní o bilateral que consiste en la suma de la masa tumoral y la presencia de las adenopatías.
- Tipo de variable: Nominal/Dicotómica.
- Medición:
 - 1. Presente.
 - 2. Ausente.

2. Nódulo.

- Definición conceptual: Imagen radiopaca menor de 4 cm de diámetro, que de acuerdo a sus características morfológicas, índice de crecimiento, realce con el contraste se puede caracterizar en benigna o maligno.
- Definición operativa: Imagen radiopaca menor de 4 cm de diámetro, que de acuerdo a sus características morfológicas, índice de crecimiento, realce con el contraste se puede caracterizar en benigno o maligno.

- Tipo de variable: Nominal/Dicotómica.
- Medición:
- 1. Presente.
- 2. Ausente.

Se clasifica: En benigno o maligno.

Características de benignidad:

Patrón de crecimiento: Falta de modificaciones en un periodo de dos años a la variación en el corto plazo de días.

Bordes: Regulares, bien definidos y lisos.

Calcificación: Central, en grumos, difusa o si se asocia con la presencia de grasa.

Cavitación: Cuando las paredes midan menos de 4 mm.

Satelismo: Pequeños nódulos generalmente de alta densidad vecinos a la lesión primaria.

Características de malignidad:

Patrón de crecimiento: Dobra su volumen en 30-300 días.

Bordes: Lobulado, irregular o espiculado por la formación de una reacción desmoplásica (“cola” hasta la superficie pleural).

Calcificación: Focal, psamomatosa o excéntrica.

Cavitación: Paredes con un grosor mayor de 15 mm. Revestimiento interno es irregular, rugoso o francamente nodular.

Satelismo: Nódulos o masas múltiples de forma simultánea o sucesiva.

3. Masa.

- Definición conceptual: Imagen radiopaca mayor de 4 cm de diámetro, de cualquier morfología y localización.
- Definición operativa: Imagen radiopaca mayor de 4 cm de diámetro, de cualquier morfología y localización.
- Tipo de variable: Nominal/Dicotómica.
- Medición:
 - 1. Presente.
 - 2. Ausente.

4. Linfangitis carcinomatosa.

- Definición conceptual: Presencia de patrón reticulonodular que se representa por imágenes radiopacas nodulares menor de 3 mm de diámetro y lineales en relación a engrosamientos septales, que dan un aspecto atelectasico por infiltración difusa en sentido centrífugo desde los ganglios hiliares bloqueados por la proliferación de células neoplásicas hacia la trama linfática subpleural periférica.

- Definición operativa: Presencia de patrón reticulonodular que se representa por imágenes radiopacas nodulares menor de 3 mm de diámetro y lineales en relación a engrosamientos septales, que dan un aspecto atelectasico por infiltración difusa en sentido centrífugo desde los ganglios hiliares bloqueados por la proliferación de células neoplásicas hacia la trama linfática subpleural periférica.

- Tipo de variable: Nominal/Dicotómica.

- Medición:
 - 1. Presente.
 - 2. Ausente.

5. Engrosamiento pleural focal.

- Definición conceptual: Es la presencia de una opacidad localizada, periférica, adherida a la pared torácica con ángulos de unión mal definidos.
- Definición operativa: Es la presencia de una opacidad localizada, periférica, adherida a la pared torácica con ángulos de unión mal definidos.
- Tipo de variable: Nominal/Dicotómica.
- Medición:
 - 1. Presente.
 - 2. Ausente.

6. Calcificaciones.

- Definición conceptual: Presencia de una o múltiples imágenes radiopacas, de morfología variable y de cualquier localización en el parénquima pulmonar.
- Definición operativa: Presencia de una o múltiples imágenes radiopacas, de morfología variable y de cualquier localización en el parénquima pulmonar.
- Tipo de variable: Nominal/Dicotómica.
- Medición:
 - 1. Presente.
 - 2. Ausente.

7. Condensación que ocupa el vértice pulmonar.

- Definición conceptual: Imagen radiopaca que se localiza en el parénquima pulmonar del vértice y en su crecimiento puede invadir la pleura adyacente.
- Definición operativa: Imagen radiopaca que se localiza en el parénquima pulmonar del vértice y en su crecimiento puede invadir la pleura adyacente.
- Tipo de variable: Nominal/Dicotómica.
- Medición:
 - 1. Presente.
 - 2. Ausente.

8. Masa mediastinal.

- Definición conceptual: Imagen radiopaca de localización central, situada en cualquier parte de los compartimientos mediastinales.
- Definición operativa: Imagen radiopaca de localización central, situada en cualquier parte de los compartimientos mediastinales.
- Tipo de variable: Nominal/Dicotómica.
- Medición:
 - 1. Presente.
 - 2. Ausente.

9. Invasión a tráquea, bronquios, mediastino y elevación

hemidiafragmatica.

- Definición conceptual: Extensión de la imagen radiopaca con invasión a estructuras a adyacentes como tráquea, bronquios, mediastino y/o elevación del hemidiafragma.
- Definición operativa: Extensión de la imagen radiopaca con invasión a estructuras a adyacentes como tráquea, bronquios, mediastino y/o elevación del hemidiafragma.
- Tipo de variable: Nominal/Dicotómica.
- Medición:
 - 1. Presente.
 - 2. Ausente.

10. Enfisema.

- Definición conceptual: Es un diagnóstico que se basa en criterios anatomopatológicos, se caracteriza por dilataciones anormales y permanentes de los espacios aéreos distales a los bronquiolos terminales, que se ven como regiones de atenuación baja, que se acompañan de destrucción de las paredes y sin fibrosis evidente.

- Definición operativa: Es un diagnóstico que se basa en criterios anatomopatológicos, se caracteriza por dilataciones anormales y permanentes de los espacios aéreos distales a los bronquiolos terminales, que se ven como regiones de atenuación baja, que se acompañan de destrucción de las paredes y sin fibrosis evidente.
- Tipo de variable: Nominal/Dicotómica.
- Medición:
 - 1. Presente.
 - 2. Ausente.

11. Atelectasia.

- Definición conceptual: Es la disminución del volumen pulmonar, “colapso”, debido a una obstrucción del bronquio, se observa como imagen radiolúcida que condiciona retracción del parénquima pulmonar ipsolateral a la atelectasia.
- Definición operativa: Es la disminución del volumen pulmonar, “colapso”, debido a una obstrucción del bronquio, se observa como imagen radiolúcida que condiciona retracción del parénquima pulmonar ipsolateral a la atelectasia.
- Tipo de variable: Nominal/Dicotómica.
- Medición:
 - 1. Presente.
 - 2. Ausente.

12. Neumonía.

- Definición conceptual: Aumento homogéneo o heterogéneo de la atenuación del parénquima pulmonar que oscurece los márgenes de los vasos y las paredes d las vías aéreas. Es la causa más común de llenado solitario del espacio aéreo. La radiopacidad puede tener cualquier forma desde segmentaría, lobular hasta redonda o irregular, formando un área de consolidación focal o segmentaría, con diferentes patrones pulmonares.

- Definición operativa: Aumento homogéneo o heterogéneo de la atenuación del parénquima pulmonar que oscurece los márgenes de los vasos y las paredes d las vías aéreas. Es la causa más común de llenado solitario del espacio aéreo. La radiopacidad puede tener cualquier forma desde segmentaría, lobular hasta redonda o irregular, formando un área de consolidación focal o segmentaría, con diferentes patrones pulmonares.

- Tipo de variable: Nominal/Dicotómica.
- Medición:
 - 1. Presente.
 - 2. Ausente.

13. Absceso pulmonar.

- Definición conceptual: Es un proceso infeccioso, circunscrito con necrosis y cavitación del parénquima pulmonar, se identifica como una imagen radiopaca de densidad heterogénea, bien circunscrita por su pared.
- Definición operativa: Es un proceso infeccioso, circunscrito con necrosis y cavitación del parénquima pulmonar, se identifica como una imagen radiopaca de densidad heterogénea, bien circunscrita por su pared.
- Tipo de variable: Nominal/Dicotómica.
- Medición:
 - 1. Presente.
 - 2. Ausente.

14. Derrame pleural.

- Definición conceptual: Borramiento de los ángulos costofrenicos y cardiofrenicos por imagen radiolucida que forma nivel, en las zonas más declives del pulmón.
- Definición operativa: Borramiento de los ángulos costofrenicos y cardiofrenicos por imagen radiolucida que forma nivel, en las zonas más declives del pulmón.
- Tipo de variable: Nominal/Dicotómica.
- Medición:
 - 1. Presente.
 - 2. Ausente.
-

INDEPENDIENTES:

En la tomografía de tórax.

1. Opacidad Hiliar:

- Definición conceptual: Imagen hipodensa que con la aplicación de contraste tiene un realce heterogéneo, de localización central hacia los hilios pulmonares uní o bilateral que consiste en la suma de la masa tumoral y la presencia de las adenopatías.
- Definición operativa: Imagen hipodensa que con la aplicación de contraste tiene un realce heterogéneo, de localización central hacia los hilios pulmonares uní o bilateral que consiste en la suma de la masa tumoral y la presencia de las adenopatías.
- Tipo de variable: Nominal/Dicotómica.
- Medición:
 - 1. Presente.
 - 2. Ausente.

2. Nódulo.

- Definición conceptual: Imagen hipodensa menor de 4 cm de diámetro, que de acuerdo a sus características morfológicas, índice de crecimiento, realce con el contraste se puede caracterizar en benigno o maligno. Si la atenuación es menor a 15 UH es predictivo de benignidad y si es mayor de 20 UH indica malignidad.

- Definición operativa: Imagen hipodensa menor de 4 cm de diámetro, que de acuerdo a sus características morfológicas, índice de crecimiento, realce con el contraste se puede caracterizar en benigno o maligno. Si la atenuación es menor a 15 UH es predictivo de benignidad y si es mayor de 20 UH indica malignidad.
- Tipo de variable: Nominal/Dicotómica.
- Medición:
 - 1. Presente.
 - 2. Ausente.

Características de malignidad:

Patrón de crecimiento: Dobra su volumen en 30-300 días.

Bordes: Lobulado, irregular o espiculado por la formación de una reacción desmoplásica (“cola” hasta la superficie pleural).

Calcificación: Focal, psamomatosa o excéntrica.

Cavitación: Paredes con un grosor mayor de 15 mm. Revestimiento interno es irregular, rugoso o francamente nodular.

Satelismo: Nódulos o masas múltiples de forma simultánea o sucesiva.

3. Masa.

- Definición conceptual: Imagen hipodensa que con la administración de contraste puede presentar un realce de la misma, lesión mayor de 4 cm de diámetro, de cualquier morfología y localización.
- Definición operativa: Imagen hipodensa que con la administración de contraste puede presentar un realce de la misma, lesión mayor de 4 cm de diámetro, de cualquier morfología y localización.
- Tipo de variable: Nominal/Dicotómica.
- Medición:
 - 1. Presente.
 - 2. Ausente.

4. Linfangitis carcinomatosa.

- Definición conceptual: Presencia de patrón reticulonodular que se representa por imágenes hipodensas, que a la aplicación del medio de contraste se observa realce de estas imágenes nodulares menores de 3 mm de diámetro y lineales en relación a engrosamientos septales, que dan un aspecto atelectásico por infiltración difusa en sentido centrífugo desde los ganglios hiliares bloqueados por la proliferación de células neoplásicas hacia la trama linfática subpleural periférica.
- Definición operativa: Presencia de patrón reticulonodular que se representa por imágenes hipodensas, que a la aplicación del medio de contraste se observa realce de estas imágenes nodulares menores de 3 mm de diámetro y lineales en relación a engrosamientos septales, que dan un

aspecto atelectasico por infiltración difusa en sentido centrífugo desde los ganglios hiliares bloqueados por la proliferación de células neoplásicas hacia la trama linfática subpleural periférica.

- Tipo de variable: Nominal/Dicotómica.
- Medición:
- 1. Presente.
- 2. Ausente.

5. Engrosamiento pleural focal.

- Definición conceptual: Es la presencia de una imagen hipodensa localizada, periférica, adherida a la pared torácica con ángulos de unión mal definidos, y que a la aplicación de medio de contraste se observa realce de la misma.

- Definición operativa: Es la presencia de una imagen hipodensa localizada, periférica, adherida a la pared torácica con ángulos de unión mal definidos, y que a la aplicación de medio de contraste se observa realce de la misma.

- Tipo de variable: Nominal/Dicotómica.
- Medición:
- 1. Presente.
- 2. Ausente.

6. Calcificaciones.

- Definición conceptual: Presencia de una o múltiples imágenes hiperdensas (mayor de 230 unidades Hounsfield) de de morfología variable y de cualquier localización en el parénquima pulmonar.
- Definición operativa: Presencia de una o múltiples imágenes hiperdensas (mayor de 230 unidades Hounsfield) de de morfología variable y de cualquier localización en el parénquima pulmonar.
- Tipo de variable: Nominal/Dicotómica.
- Medición:
 - 1. Presente.
 - 2. Ausente.

7. Condensación que ocupa el vértice pulmonar.

- Definición conceptual: Imagen hipodensa que se localiza en el parénquima pulmonar del vértice y en su crecimiento puede invadir la pleura adyacente, que a la aplicación de contraste se observa realce.
- Definición operativa: Imagen hipodensa que se localiza en el parénquima pulmonar del vértice y en su crecimiento puede invadir la pleura adyacente, que a la aplicación de contraste se observa realce.
- Tipo de variable: Nominal/Dicotómica.
- Medición:
 - 1. Presente.
 - 2. Ausente.

8. Masa mediastinal.

- Definición conceptual: Imagen hipodensa de localización central, situada en cualquier parte de los compartimientos mediastinales, que a la aplicación del medio de contraste se observa realce heterogéneo de la misma.
- Definición operativa: Imagen hipodensa de localización central, situada en cualquier parte de los compartimientos mediastinales, que a la aplicación del medio de contraste se observa realce heterogéneo de la misma.
- Tipo de variable: Nominal/Dicotómica.
- Medición:
 - 1. Presente.
 - 2. Ausente.

9. Invasión a tráquea, bronquios, mediastino y elevación

hemidiafragmatica.

- Definición conceptual: Extensión de la imagen hipodensa con invasión a estructuras a adyacentes como tráquea, bronquios, mediastino y/o elevación del hemidiafragma, que a la aplicación del medio de contraste se observa realce de la misma.
- Definición operativa: Extensión de la imagen hipodensa con invasión a estructuras a adyacentes como tráquea, bronquios, mediastino y/o elevación del hemidiafragma, que a la aplicación del medio de contraste se observa realce de la misma.

- Tipo de variable: Nominal/Dicotómica.
- Medición:
- 1. Presente.
- 2. Ausente.

10. Enfisema.

- Definición conceptual: Es un diagnóstico que se basa en criterios anatomopatológicos, se caracteriza por dilataciones anormales y permanentes de los espacios aéreos distales a los bronquiolos terminales, que se ven como regiones hipodensas, que se acompañan de destrucción de las paredes y sin fibrosis evidente, que a la aplicación del medio de contraste se observa realce periférico de la misma.
- Definición operativa: Es un diagnóstico que se basa en criterios anatomopatológicos, se caracteriza por dilataciones anormales y permanentes de los espacios aéreos distales a los bronquiolos terminales, que se ven como regiones hipodensas, que a la aplicación del medio de contraste se observa realce periférico de la misma.
- Tipo de variable: Nominal/Dicotómica.
- Medición:
- 1. Presente.
- 2. Ausente.

11. Atelectasia.

- Definición conceptual: Es la disminución del volumen pulmonar, “colapso”, debido a una obstrucción del bronquio, se observa como imagen hipodensa, lineal, que condiciona retracción del parénquima pulmonar ipsolateral a la atelectasia, que a la aplicación del medio de contraste se observa realce discreto de la misma.
- Definición operativa: Es la disminución del volumen pulmonar, “colapso”, debido a una obstrucción del bronquio, se observa como imagen hipodensa, lineal, que condiciona retracción del parénquima pulmonar ipsolateral a la atelectasia, que a la aplicación del medio de contraste se observa realce discreto de la misma.
- Tipo de variable: Nominal/Dicotómica.
- Medición:
 - 1. Presente.
 - 2. Ausente.

12. Neumonía.

- Definición conceptual: Aumento homogéneo o heterogéneo de la densidad del parénquima pulmonar que ocupa el parénquima pulmonar. Es la causa más común de llenado solitario del espacio aéreo. La hipodensidad puede tener cualquier forma desde segmentaría, lobular hasta redonda o irregular, formando un área de consolidación focal o segmentaría, con

diferentes patrones pulmonares, que a la aplicación del medio de contraste se observa realce de la misma.

- Definición operativa: Aumento homogéneo o heterogéneo de la densidad del parénquima pulmonar que ocupa el parénquima pulmonar. Es la causa más común de llenado solitario del espacio aéreo. La hipodensidad puede tener cualquier forma desde segmentaria, lobular hasta redonda o irregular, formando un área de consolidación focal o segmentaria, con diferentes patrones pulmonares, que a la aplicación del medio de contraste se observa realce de la misma.
- Tipo de variable: Nominal/Dicotómica.
- Medición:
 - 1. Presente.
 - 2. Ausente.

13. Absceso pulmonar.

- Definición conceptual: Es un proceso infeccioso, circunscrito con necrosis y cavitación del parénquima pulmonar, se identifica como una imagen de densidad heterogénea, de pared gruesa, bien circunscrita, que a la aplicación del medio de contraste tiene un realce heterogéneo.
- Definición operativa: Es un proceso infeccioso, circunscrito con necrosis y cavitación del parénquima pulmonar, se identifica como una imagen de densidad heterogénea, de pared gruesa, bien circunscrita, que a la aplicación del medio de contraste tiene un realce heterogéneo.

- Tipo de variable: Nominal/Dicotómica.
- Medición:
- 1. Presente.
- 2. Ausente.

14. Derrame pleural.

- Definición conceptual: Presencia de liquido en los recesos pleurales posteriores con imagen hipodensa (de -5 a 5 UH).
- Definición operativa: Presencia de liquido en los recesos pleurales posteriores con imagen hipodensa (de -5 a 5 UH).
- Tipo de variable: Nominal/Dicotómica.
- Medición:
- 1. Presente.
- 2. Ausente.

VARIABLES DEPENDIENTES:

MALIGNIDAD POR IMAGEN

Se define como una alteración de las células que revisten y componen la vía aérea, que provocan un crecimiento descontrolado de estas y que visto en estudios de imagen (Radiografía simple de tórax, TC y RM) podemos encontrar imágenes con datos directos e indirectos que sugieran la posibilidad de malignidad.

Los signos radiológicos directos son: Opacidad hilar, nódulo o masa, linfangitis carcinomatosa, engrosamiento pleural focal, calcificaciones, condensación que ocupa el vértice pulmonar, masa mediastinal, invasión a traquea, bronquios, mediastino y elevación hemidiafragmatica.

Los signos radiológicos indirectos son: Enfisema, atelectasia, neumonía, absceso pulmonar y derrame pleural.

MALIGNIDAD POR HISTOPATOLOGIA:

Se define como un trastorno caracterizado por la alteración del equilibrio entre la proliferación y los mecanismos normales de muerte celular; de las células epiteliales que revisten y componen la vía aérea, tal modificación conduce al desarrollo de una clona que tiene la capacidad de invadir y destruir los tejidos adyacentes y diseminación en sitios distantes, con formación de nuevas colonias o propagación metastásica.

La clasificación histológica más aceptada del carcinoma pulmonar es la de la Organización Mundial de Salud (OMS).

1.- Adenocarcinoma.

2.- Carcinoma epidermoide (de células escamosas).

3.- Carcinoma de células grandes.

4.- Carcinoma de células pequeñas.

MATERIAL Y METODOS

Tipo de estudio:

Transversal, descriptivo, retroelectivo analítico.

Periodo:

Enero del 2006 a enero del 2008.

Universo de trabajo:

Expedientes clínicos-radiológicos de pacientes con diagnóstico de neoplasia pulmonar primaria atendidos en el Hospital de Oncología de CMN SXXI.

Tamaño de la muestra:

Se tomarán todos los pacientes que cumplan los criterios de inclusión durante el periodo de estudio.

Criterios de inclusión:

1. Derechohabientes al IMSS que sean atendidos en el Hospital de Oncología de CMN SXXI.
2. Expediente clínico-radiológico completo.
3. Ambos sexos.
4. Placa de tórax simple PA con buena técnica radiológica.
5. Casos en estadio a partir de IA.
6. Casos que cuenten con corroboración histopatológica.

Criterios de eliminación:

1. Casos en los que no sea posible obtener más del 80% de las variables estudiadas.

Criterios de exclusión:

1. Casos con historia de neoplasias previas.

ANALISIS ESTADISTICO.

- Se realizara estadística descriptiva de todas las variables.
- Se utilizará la base de datos SPSS V.12 para la correlación estadística entre las variables independiente y dependiente.

CONSIDERACIONES ETICAS

Al ser un estudio descriptivo, retrolectivo que no realiza ninguna intervención no se requiere carta de consentimiento informado. Además de acuerdo con la Ley General de Salud de los Estados Unidos Mexicanos en materia de Investigación para la Salud, y su reglamento (artículo 17), se considera una investigación sin riesgo.

La propuesta y la ejecución del presente estudio, no viola la Ley General de Salud de los Estados Unidos Mexicanos en materia de Investigación para la Salud ni las Normas del Instituto Mexicano del Seguro Social.

No viola ninguno de los principios básicos para la investigación en seres humanos, establecidos por la declaración de la Asamblea Mundial del Tratado de Helsinki, Finlandia, ni sus revisiones de Tokio, Hong-Kong, Venecia y Edimburgo.

RECURSOS PARA EL ESTUDIO.

Recursos humanos:

- Dos médicos radiólogos.
- Un médico residente de Radiología e Imagen de tercer grado.
- Asesor metodológico.

Recursos materiales:

- Computadora personal.
- Papelería y fotocopidora

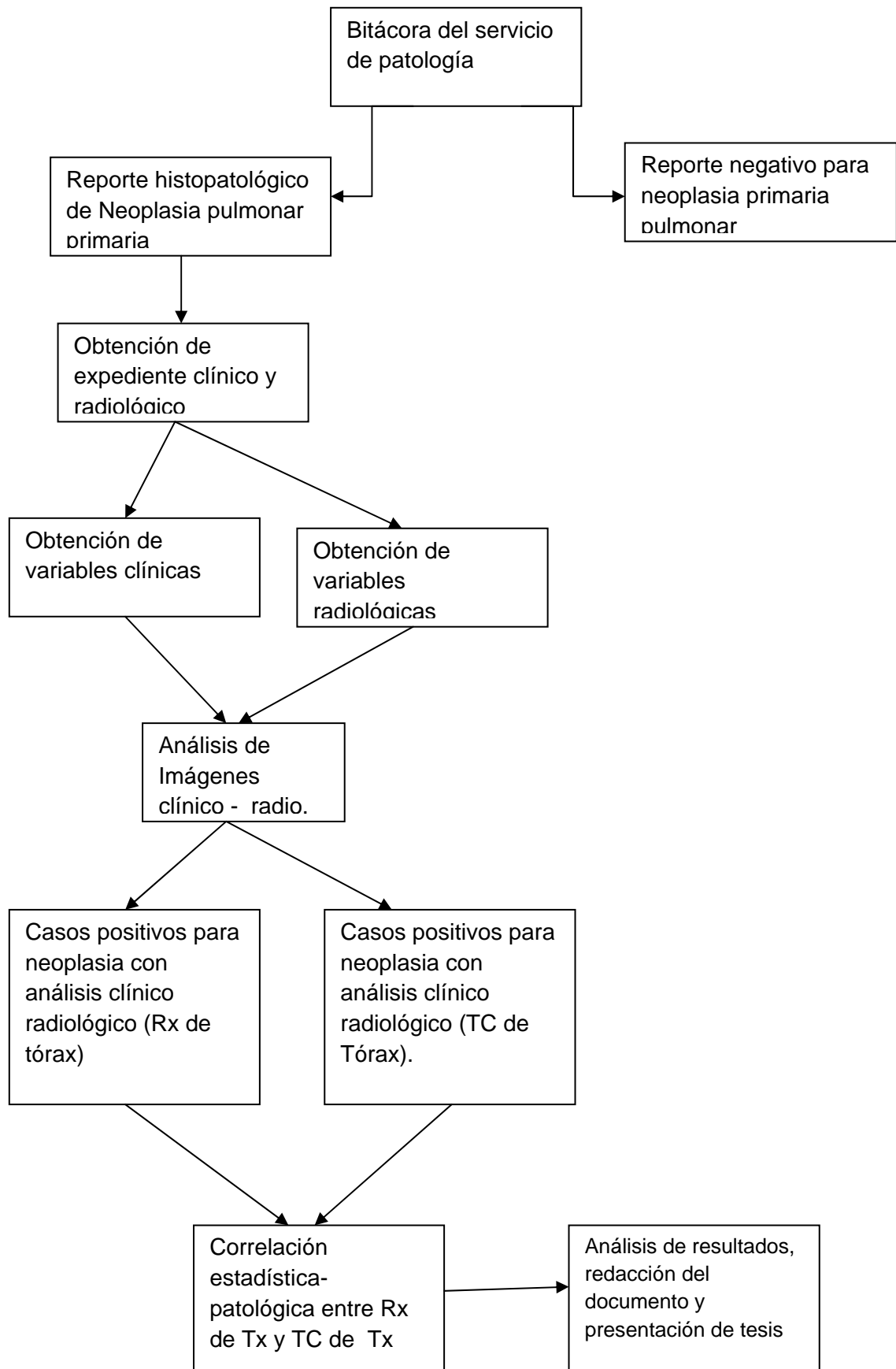
METODOLOGIA

1. Se revisara la bitácora del servicio de Patología del Hospital de Oncología de CMN SXXI para obtener los datos de identificación de los casos positivos a diagnostico de neoplasia pulmonar.

2. Una vez identificados se localizara su archivo clínico-radiológico y los casos que cumplan con los criterios de inclusión se llenara la hoja del investigador de captura de datos (anexo I).

3. Posteriormente el expediente radiológico será evaluado de forma ciega por un investigador (medico radiólogo) aplicando la hoja de captura de análisis radiológico de la radiografía y TC de tórax (anexo II a y II b).

4.- Una vez completado la recolección de datos se vaciara la información en una base de datos en el SPSS V.12 para su posterior análisis.



RESULTADOS

Se analizaron un total de 100 expedientes radiológicos y clínicos con el diagnóstico histopatológico de neoplasia pulmonar primaria, del hospital de oncología de CMNSXXI, para realizar una correlación entre los hallazgos de la radiografía simple de tórax y la tomografía computada de tórax, así como los hallazgos clínicos más comunes, en un periodo comprendido entre el 2006-2008.

La edad promedio del total de pacientes fue de 55.25 años, con una desviación estándar (DE) \pm 15.36 (Figura No. 1), y un rango de edades comprendido entre los 17 y los 83 años. De los cuales el 60% (n=60) son del género masculino y el 40% (n=40) del género femenino (Figura No. 2).

Todos los pacientes cuentan con diagnóstico histopatológico, el más frecuente fue el Adenocarcinoma con un 50% (n=50), Carcinoma epidermoide 20% (n=20), Carcinoma de células pequeñas 17% (n=17), Carcinoma de células grandes 6% (n=6), Mesotelioma 5% (n=5), Sarcoma y el Hamartoma ocupan el 1% (n=1) cada uno (Figura No. 3).

Se correlaciono el diagnóstico específico por placa simple y con la tomografía computada de tórax, con la placa simple de tórax se realizó los siguientes diagnósticos; Adenocarcinoma 55% (n=55), Carcinoma de cels. pequeñas 24% (n=24), Carcinoma epidermoide 13% (n=13), Mesotelioma 5% (n=5) y Carcinoma de cels. grandes 3% (n=3) (Tabla No. 1) y por tomografía computada de tórax los diagnósticos específicos fueron los siguientes:

Adenocarcinoma: 54% (n=54), Carcinoma de cels. pequeñas 25% (n=25), Carcinoma epidermoide: 12% (n=12), Mesotelioma 5% (n=5), Carcinoma de cels. grandes 3% (n=3) y Hamartoma 1% (n=1) (Tabla No. 2).

Los diagnósticos histopatológicos por género dieron como resultado: Adenocarcinoma (H=28 y M=22), Carcinoma epidermoide (H=15 y M=5), Carcinoma de cels. pequeñas (H=13 y M=4), Carcinoma de cels. grandes (H=2 y M=4), Mesotelioma (H=2 y M=3), Sarcoma (H=0 y M=1) y Hamartoma (H=0 y M=1) (Tabla No. 3).

El 33% (n=33) de los pacientes presentaron metástasis (Tabla No.4).

De los hallazgos por radiografía simple y tomografía de tórax se correlacionaron, los siguientes hallazgos fueron de la placa simple de tórax: Atelectasia 57%, Derrame pleural 51%, Opacidad hilar 39%, Neumonía 37%, Masa mediastinal 33%, Condensación 21%, Linfangitis carcinomatosa 10%, Absceso 5%, Enfisema 4%, Invasión a bronquios 31%, Invasión mediastinal 24%, Invasión traqueal 6%, Elevación del hemidiafragma 16%, masas 64%, nódulos 16%, engrosamiento pleural 16% y calcificaciones 1%; y los hallazgos por tomografía computada de tórax fueron: Atelectasia 57%, Derrame pleural 51%, Opacidad hilar 39%, Neumonía 37%, Masa mediastinal 33%, Condensación 21%, Linfangitis carcinomatosa 10%, Enfisema 4%, Absceso 4%, Invasión a bronquios 31%, Invasión mediastinal 24%, Invasión traqueal 6%, Elevación del hemidiafragma 16%, masas 63%, nódulos 16%, engrosamiento pleural 16% y calcificaciones 1%.

En la radiografía simple de tórax los signos radiológicos más frecuentes en las diferentes neoplasias pulmonares primarias fueron:

La opacidad hilar se presentó más frecuentemente en el carcinoma epidermoide 2.8% (n=14), la linfangitis carcinomatosa en el adenocarcinoma 2% (n=4), el enfisema en el carcinoma de cels. pequeñas 0.5% (n=3), la condensación en el adenocarcinoma 4% (n=8), la masa mediastinal en el carcinoma de cels. pequeñas 2.2% (n=13), la neumonía en el adenocarcinoma 10% (n=20), absceso en el adenocarcinoma 1% (n=2), derrame pleural en el adenocarcinoma 12% (n=24), la invasión traqueal se presentó principalmente

en el adenocarcinoma 1.5% (n=3), la invasión bronquial se presentó principalmente en el carcinoma de cels. pequeñas 2.3% (n=14), la invasión mediastinal se presentó en el carcinoma de cels. pequeñas 1.7% (n=10), la elevación del hemidiafragma se presentó en el carcinoma epidermoide 1% (n=5), los nódulos se presentaron principalmente en el adenocarcinoma 6% (n=12), las masas se presentaron principalmente en el adenocarcinoma 17% (n=34), el engrosamiento pleural se presenta en el adenocarcinoma 3.5% (n=7), las calcificaciones en el adenocarcinoma 0.5% (n=1) y la atelectasia se presenta en el adenocarcinoma 13.5% (n=27).

En la tomografía computada los signos radiológicos más frecuentes son:

La opacidad hiliar se presentó más frecuentemente en el carcinoma epidermoide 2.8% (n=14), la linfangitis carcinomatosa en el adenocarcinoma 2 % (n=4), el enfisema en el carcinoma de cels. pequeñas 0.5% (n=3), la

condensación en el adenocarcinoma 4% (n=8), la masa mediastinal en el carcinoma de cels. pequeñas 2.2% (n=13), la neumonía en el adenocarcinoma 10% (n=20), absceso en el adenocarcinoma 1% (n=2), derrame pleural en el adenocarcinoma 12% (n=24), la invasión traqueal se presentó principalmente en el adenocarcinoma 1.5% (n=3), la invasión bronquial se presentó principalmente en el carcinoma de cels. pequeñas 2.3% (n=14), la invasión mediastinal se presentó en el carcinoma de cels. pequeñas 1.7% (n=10), la elevación del hemidiafragma se presentó en el carcinoma epidermoide 1% (n=5), los nódulos se presentaron principalmente en el adenocarcinoma 6% (n=12), las masas se presentaron principalmente en el adenocarcinoma 17% (n=34), el engrosamiento pleural se presenta en el adenocarcinoma 3.5% (n=7), las calcificaciones en el adenocarcinoma 0.5% (n=1) y la atelectasia se presenta en el adenocarcinoma 13.5% (n=27).

Dentro del cuadro clínico de los pacientes en los 100 casos se refirieron con más frecuencia los siguientes síntomas: Tos 46% (n=46), Hemoptisis 14% (n=14), Disnea 49% (n=49), fiebre 11% (n=11) y pérdida de peso 42% (n=42).

La correlación entre el diagnóstico histopatológico y los síntomas fueron los siguientes:

La Tos se presentó en el Adenocarcinoma 11.5% (n=23), Carcinoma de cels. pequeñas 1.7% (n=10), Carcinoma epidermoide 1.6% (n=8), Mesotelioma 0.1% (n=2), Carcinoma de cels. grandes 0.06% (n=1) y Sarcoma 0.01% (n=1) (Tabla No. 5).

La Hemoptisis se presentó en el Adenocarcinoma 2.5% (n=5), Carcinoma de cels. pequeñas 0.8% (n=5) y Carcinoma epidermoide 0.6% (n=3) (Tabla No. 6).

La Disnea se presentó en el Adenocarcinoma 13% (n=26), Carcinoma de cels. pequeñas 1.8% (n=11), Carcinoma epidermoide 1.6% (n=8), Mesotelioma 0.1% (n=1) y Sarcoma 0.1% (n=1) (Tabla No. 7).

La Fibre se presentó en el Adenocarcinoma 2% (n=4), Carcinoma de cels. pequeñas 0.5% (n=3), Carcinoma epidermoide 0.4% (n=2), Carcinoma de cels. grandes 0.06% (n=1) y Sarcoma 0.01% (n=1) (Tabla No. 8).

La Pérdida de peso se presentó en el Adenocarcinoma 10.5% (n=21), Carcinoma de cels. pequeñas 1.3% (n=8), Carcinoma epidermoide 1.4% (n=7), Mesotelioma 0.15% (n=3), Carcinoma de cels. grandes 0.12% (n=2) y Sarcoma 0.1% (n=1) (Tabla No. 9).

DISCUSIÓN

Se analizaron las diferencias encontradas entre la radiografía simple de tórax y la tomografía computada de tórax en las Neoplasias pulmonares primarias encontrando, que esta patología afecta con mayor frecuencia al género masculino con una relación 2:1, pero que la frecuencia en el género femenino esta incrementando con rapidez debido a los cambios en los hábitos sociales (26).

La edad promedio de presentación fue de 55 años (1).

En este estudio se demostró la alta correlación entre la radiografía simple y tomografía computada de tórax.

La población estudiada demostró que de acuerdo a los resultados histopatológicos por orden de frecuencia fueron: Adenocarcinoma (50%), Carcinoma epidermoide (20%), Carcinoma de cels. pequeñas (17%) y Carcinoma de cels. grandes (6%), muy parecido el orden en la literatura el cual es Adenocarcinoma (35%), Carcinoma epidermoide (30%), Carcinoma de cels. pequeñas (20%) y Carcinoma de cels. grandes (15%) (19). El Adenocarcinoma es mucho más frecuente debido al incremento de esta patología en las mujeres, este no esta relacionado directamente con el tabaquismo ya que se presenta tanto en fumadores como en no fumadores (12).

La literatura refiere que el Adenocarcinoma invade con mayor frecuencia al mediastino por su localización central, pero en los resultados obtenidos encontramos que invade más frecuentemente a los bronquios (17).

Quien presento mayor capacidad metastásica fue por orden de frecuencia en este estudio el Adenocarcinoma, Carcinoma epidermoide, Carcinoma de cels. pequeñas y Carcinoma de cels. grandes; en la literatura se refiere en el siguiente orden Carcinoma de cels. pequeñas, Adenocarcinoma, Carcinoma epidermoide y Carcinoma de cels. grandes (21).

Por género el Adenocarcinoma afecto casi por igual a hombres que a mujeres (H=28 y M=22), Carcinoma epidermoide afecto principalmente a hombres que a mujeres (H=15 y M=5), al igual que el carcinoma de cels. pequeñas (H=13 y M=4), en el carcinoma de cels. grandes afecto principalmente a mujeres (H=2 y M=4), varía un poco con la literatura, que el hombre es afectado por todos principalmente (13).

La mayoría de las lesiones se detectaron en forma de masa en un porcentaje de 63% y en forma de nódulo en un 37% de ahí la importancia de realizar una temprana búsqueda del mismo al realizar radiografías de tórax de pesquisa para su detección temprana y oportuna (1).

De los signos radiológicos directos e indirectos por orden de frecuencia quien presento la mayor cantidad fue: El Adenocarcinoma, Carcinoma epidermoide, Carcinoma de cels. pequeñas y Carcinoma de cels. grandes. El principal signo que se relaciono con el Adenocarcinoma fue de los directos la opacidad hilar y de los

indirectos fue el derrame pleural debido a su alta presentación en esta muestra de población (3).

El pulmón más afectado fue el derecho en un 65% así también lo refiere la literatura en una relación de 2 a 1 y con un predominio de afección a lóbulos superiores que a los inferiores (24).

Solo en 1% se presento calcificaciones en estas neoplasias malignas, debido a que en la literatura refiere que las calcificaciones son visibles en lesiones benignas (6).

Dentro de las manifestaciones clínicas el síntoma más frecuente fue la disnea (n=49), siguiendo por orden de frecuencia la tos (n=46), pérdida de peso (n=42), hemoptisis (n=14) y fiebre (n=11). La literatura refiere que no hay un síntoma predominante que cuando se presentan es porque el cáncer ya esta muy avanzado o es de presentación central (7).

Y de acuerdo a la presentación histopatológica la tos se presento principalmente en el Adenocarcinoma, la hemoptisis se presento por igual en el Carcinoma de cels. pequeñas y el Adenocarcinoma, la disnea se presento sobre todo en el Adenocarcinoma, al igual que la pérdida de peso y la fiebre.

CONCLUSION

Se demostró que la placa simple de tórax es un estudio suficiente para realizar el diagnóstico de Neoplasia Pulmonar Primaria de acuerdo a las características descritas en la literatura de malignidad en los hallazgos radiológicos, también tiene importantes ventajas (como mínima radiación y costo) pero la tomografía computada de tórax desempeña un papel importante para realizar el estadiaje y planeación quirúrgica. Y que existe una alta correlación entre ambas mayor del 90%. Pero también es importante destacar que la radiografía de tórax aumenta su sensibilidad de acuerdo a quien la interpreta. Existe un aumento importante en la presentación del Adenocarcinoma en nuestra población (50%), y con un alto nivel de afección a mujeres por los cambios en los hábitos sociales (mujeres fumadoras). No existe un patrón radiológico definitivo de cada neoplasia pulmonar maligna solo por frecuencia del porcentaje de signos radiológicos es suficiente para realizar un diagnóstico por imagen que coincida con el histopatológico.

GRAFICAS, TABLAS E IMÁGENES

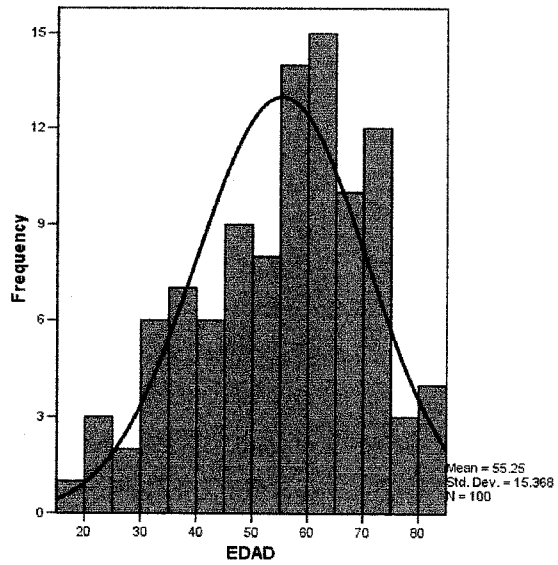


Figura No. 1. Edad de los pacientes.




Figura No. 2 Género de los pacientes.

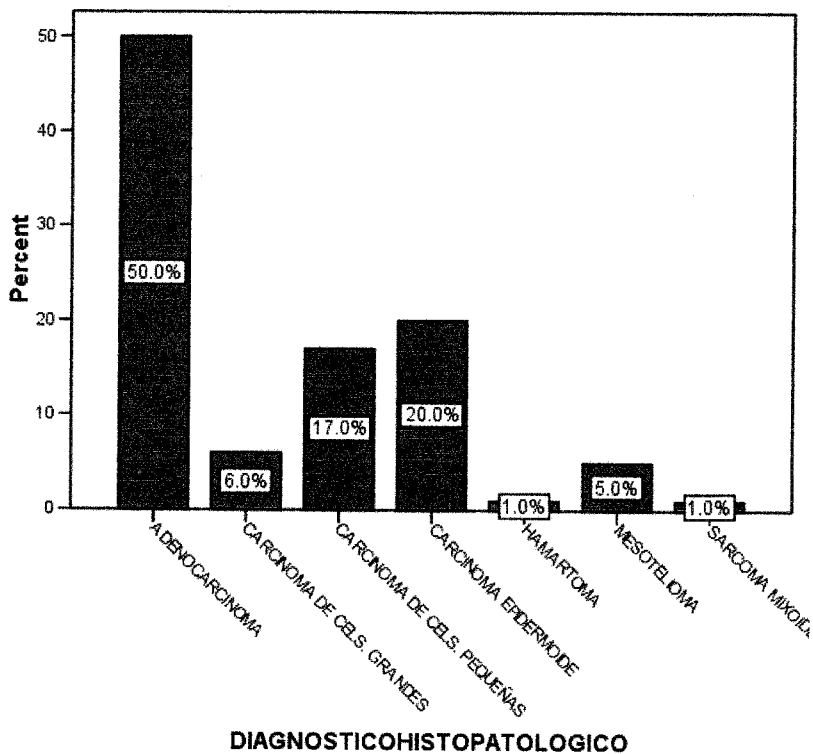


Figura No. 3 Diagnóstico Histopatológico.

DIAGNOSTICO HISTOPATOLOGICO	ADENOCARCINOMA	CARCINOMA DE CELS GRANDES	CARCINOMA DE CELS. PEQUEÑAS	CARCINOMA EPIDERMIOIDE	MESOTELIOMA
	Count	Count	Count	Count	Count
ADENOCARCINOMA	45	0	3	1	0
CARCINOMA DE CELS. GRANDES	3	1	0	1	0
CARCINOMA DE CELS. PEQUEÑAS	2	0	14	1	0
CARCINOMA EPIDERMIOIDE	4	0	8	10	0
HAMARTOMA	1	0	0	0	0
MESOTELIOMA	0	0	0	0	5
SARCOMA MIXOIDE	0	0	1	0	0

Tabla No. 1. Diagnóstico específico por radiografía simple de tórax.

		ADENOCARCINOMA	CARCINOMA DE CELS GRANDES	CARCINOMA DE CELS. GRANDES	CARCINOMA DE CELS. PEQUEÑAS	CARCINOMA EPIDERMIOIDE	HAMARTOMA	MESOTELIOMA
		Count	Count	Count	Count	Count	Count	Count
DIAGNOSTICO HISTOPATOLOGICO	ADENOCARCINOMA	46	0	0	3	1	0	0
	CARCINOMA DE CELS. GRANDES	2	1	2	0	1	0	0
	CARCINOMA DE CELS. PEQUEÑAS	2	0	0	14	1	0	0
	CARCINOMA EPIDERMIOIDE	4	0	0	6	10	0	0
	HAMARTOMA	0	0	0	0	0	1	0
	MESOTELIOMA	0	0	0	0	0	0	5
	SARCOMA MIXOIDE	0	0	0	1	0	0	0

Tabla No. 2. Diagnóstico específico por tomografía de tórax.

		GENERO		Total
		Hombre	Mujer	
DIAGNOSTICO HISTOPATOLOGICO	ADENOCARCINOMA	28	22	50
	CARCINOMA DE CELS. GRANDES	2	4	6
	CARCINOMA DE CELS. PEQUEÑAS	13	4	17
	CARCINOMA EPIDERMIOIDE	15	5	20
	HAMARTOMA	0	1	1
	MESOTELIOMA	2	3	5
	SARCOMA MIXOIDE	0	1	1
	Total	60	40	100

Tabla No. 3 Diagnóstico histopatológico por género.

METASTASIS

		Frequency	Percent	Valid Percent	Cumulative Percent
Valid	No	67	67,0	67,0	67,0
	Si	33	33,0	33,0	100,0
	Total	100	100,0	100,0	

Tabla No. 4 Frecuencia de las metástasis.

TOS

		Frequency	Percent	Valid Percent	Cumulative Percent
Valid	Si	46	46,0	46,0	46,0
	No	54	54,0	54,0	100,0
	Total	100	100,0	100,0	

Tabla No. 5 Frecuencia de la Tos.

HEMOPTISIS

		Frequency	Percent	Valid Percent	Cumulative Percent
Valid	Si	14	14,0	14,0	14,0
	No	86	86,0	86,0	100,0
	Total	100	100,0	100,0	

Tabla No. 6 Frecuencia de la Hemoptisis.

DISNEA

		Frequency	Percent	Valid Percent	Cumulative Percent
Valid	Si	49	49,0	49,0	49,0
	No	51	51,0	51,0	100,0
	Total	100	100,0	100,0	

Tabla No. 7 Frecuencia de la Disnea.

FIEBRE

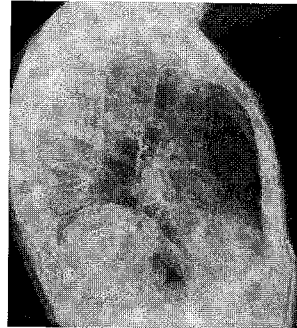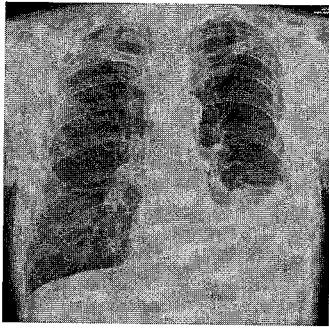
		Frequency	Percent	Valid Percent	Cumulative Percent
Valid	Si	11	11,0	11,0	11,0
	No	89	89,0	89,0	100,0
	Total	100	100,0	100,0	

Tabla No. 8 Frecuencia de la Fiebre.

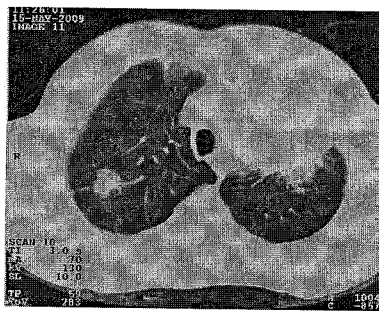
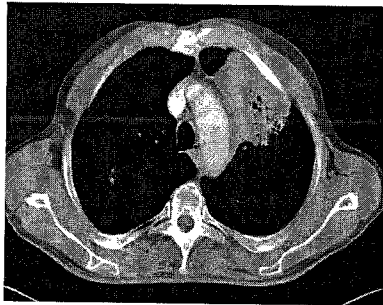
PERDIDA DE PESO

		Frequency	Percent	Valid Percent	Cumulative Percent
Valid	Si	42	42,0	42,0	42,0
	No	58	58,0	58,0	100,0
	Total	100	100,0	100,0	

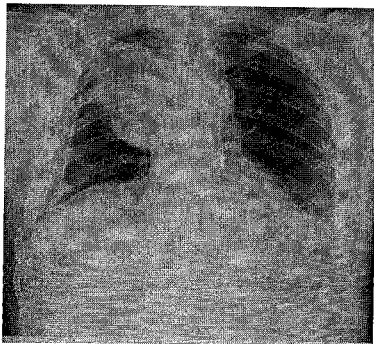
Tabla No. 9 Frecuencia de la Perdida de peso.



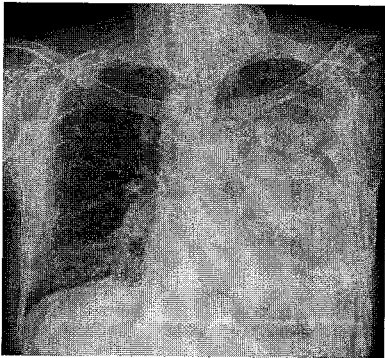
Radiografía PA y Lateral de tórax, se identifica una imagen de forma redondeada radiodensa, de bordes lobulados, que condiciona retracción del hemidiafragma, localizada en segmento posterior basal del lóbulo inferior del pulmón izquierdo que por sus características esta en relación a un Adenocarcinoma diagnostico que se corrobora por histopatología.



TC de tórax contrastada en un corte axial con ventana para mediastino y parénquima pulmonar. Observándose imagen de forma ovoidea, de bordes irregulares de densidad mixta localizada en lóbulo superior izquierdo del segmento anterior. Datos que sugieren lesión tumoral primaria probable Carcinoma de células pequeñas que se corrobora por histopatología.

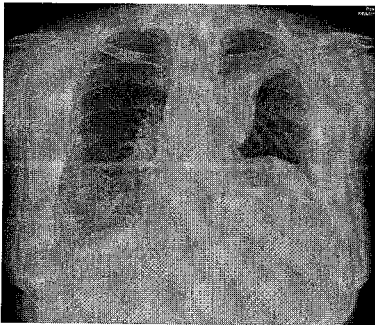


Radiografía PA de tórax. Imagen radiodensa de forma ovoidea, bordes mal delimitados, localizada en el lóbulo superior derecho en el segmento anterior, de predominio parahiliar, con atelectasia adyacente y elevación del diafragma ipsilateral. Datos en relación a tumor bronquial primario. Que por imagen corresponde a Carcinoma epidermoide y que se corrobora por patología.



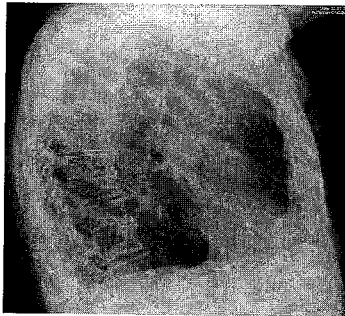
Radiografía PA de tórax.

Presencia de engrosamiento septal bilateral y difuso, con imagen radiodensa, de forma redondeada con bordes espiculados que presenta compromiso bronquial y arterial, localizada en el lóbulo superior izquierdo en el segmento anterior, existe elevación del diafragma y derrame pleural. Datos en relación a tumor bronquial primario, que por imagen sugiere Carcinoma de cels. Pequeñas que se corrobora por patología.



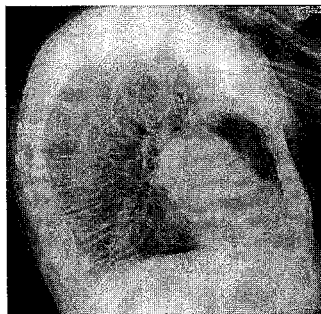
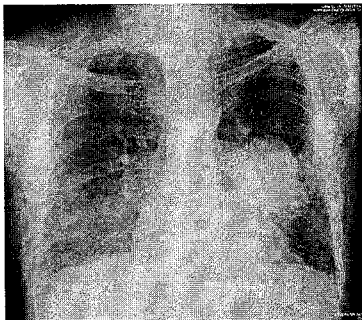
Radiografía PA de tórax.

Imagen radiodensa lineal gruesa en relación a atelectasia, que en su interior se observan dos imágenes redondeadas, de bordes espiculados, localizada en el lóbulo superior izquierdo del segmento anterior con elevación del diafragma ipsolateral, existe compromiso pleural. Datos en relación a Adenocarcinoma que por patología se corrobora.

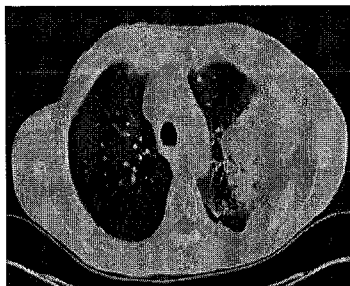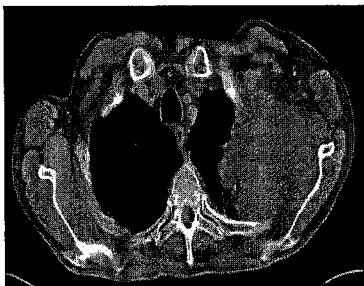


Radiografía Lateral izquierda de tórax.

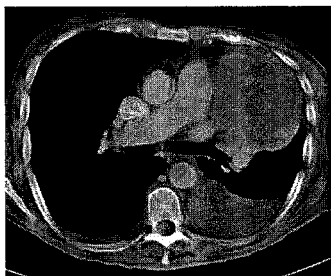
Imagen radiodensa de forma redondeada, nodular, de bordes espiculados, localizada en el lóbulo inferior izquierdo del segmento posterior basal, con componente bronquial y arterial, datos que por imagen sugieren Adenocarcinoma que se correlaciono por patología.



Radiografía PA y Lateral izquierda de tórax. Existe engrosamiento septal y lesión parahiliar izquierda, redondeada, de bordes lobulados, que presenta componente arterial, localizada en el lóbulo superior izquierdo en el segmento lingular, parahiliar, se identifica también un nódulo satélite superior. En la radiografía lateral izquierda, se corrobora la lesión tumoral de las mismas características y localización antes descrita. Además se observan imágenes radiolúcidas tubulares con pared gruesa y engrosamiento alveolar en relación a bronquiectasias en lóbulo inferior segmento posterior basal. Por imagen corresponde a un Carcinoma de céls. Pequeñas que se corrobora por patología.



TC de tórax simple en un corte axial con ventana para mediastino y parénquima pulmonar. Observándose imagen de forma ovoidea, hiperdensas de bordes mal definidos localizada en lóbulo superior izquierdo en el segmento apico posterior, que presenta destrucción ósea y que infiltra tejido blando de la reg. pectoral superior y escapular existen ganglios en reg. mamaria interna. Datos que sugieren por imagen Carcinoma de céls. pequeñas que se corrobora por histopatología.



TC de tórax contrastada en un corte axial.

Imagen de forma redondeada, de bordes bien definidos y lobulados, de densidad mixta localizada en lóbulo superior izquierdo del segmento anterior, se identifica dilatación de la arteria pulmonar derecha y derrame pleural izquierdo. Datos que sugieren lesión tumoral primaria, en relación a Adenocarcinoma.

REFERENCIAS BIBLIOGRAFICAS

1. Alva L, Corcho A, García C. Epidemiología del cáncer pulmonar en México hallazgos por imagen. Revista del INER 2003; 16 (4):197-204.
2. Medina F, Morales M, Salazar M. Frecuencia y patrón cambiante del cáncer pulmonar en México. Revista de Salud pública en México 2000; 42 (4):333-336.
3. Feng L, Shusuke S, Hiroyuki A. Lung Cancers Missed at Low-Dose Helical CT Screening in a General Population: Comparison of Clinical, Histopathologic and Imaging Findings. Radiology 2002; 225 (12):673-683.
4. Kuri P, González J, Cortés M. Epidemiología del tabaquismo en México. Revista de Salud Pública en México 2006; 48 (1): 591-598.
5. Michelle S, Ginsberg M, Ravinder K. Lung Cancer. Radiologic Clinics of North America 2007; 45 (10):21-43.
6. Jin Mo G. Computer-Aided Detection of Lung Nodules on Chest CT: Issues to be Solved before Clinical Use. Korean J. Radiology 2005; 6 (2): 62-63.
7. Lee Y, Choi W, Jeon S. CT halo sign: the spectrum of pulmonary diseases. The British Journal of Radiology 2005; 78 (10):862-865.
8. MacMahon H, Austin J, Gamsu G. Guidelines for management of small pulmonary nodules detected on CT scans: a statement from the Fleischner

- society. Radiology 2005; 48 (11): 395-400.
9. Hansell D, Bankier A, MacMahon H. Fleischner Society: Glossary of Terms for Thoracic Imaging. Radiology 2008;246 (03): 697-722.
 10. Monnier L, Carrat F, Cholley B. Detection of Lung on Radiographs: Receiver Operating Characteristic Analyses of Radiologist, Pulmonologists and Anesthesiologists Performance. Radiology 2004; 233 (03):799-805.
 11. Tigges S, Roberts D, Vydareny K. Routine Chest Radiography in Primary Care Setting. Radiology 2004; 233 (11): 575-578.
 12. Perez R. Neoplasias pulmonares. En Principios de patologia. 3 era. Edición Paramericana 1990:609-619.
 13. Ginsberg R, Glenn D. Lung of the cancer. En American Cancer Society Atlas of Clinical Oncology. 2 da. Edición BC Decker 2002: 23-42.
 14. Du Hwan C, Herbst R, Corea A. Tumor Cavitation in Stage I Non-Small Cell Lung Cancer: Epidermal Growth Factor Receptor Expression and Prediction of Poor Outcome. Radiology 2005; 342-347.
 15. Ohno Y, Koyama H, Takenaga D. Non-Small Cell Lung Cancer: Whole-Body MR Examination for Whole-Body Diffusion-weighted Imaging Compared with Integrated FDG PET/CT. Radiology 2008; 248: 643-654.
 16. Burgener F, Kormano M. Lung. 1 era. Edición Marban. 1998; 184-245.

17. Hasleton P. Lung of the Cancer. En Pathology of the Lung. 5 a. edición.
McGraw-Hill. 1996; 875-986.
18. Thurbeck W, Churg A. Lung of the Cancer. En Pathology of the Lung. 2 a. edición. Thieme. 1995; 437-552.
19. De Vita V, Hellman S, Rosenberg S. Cancer of the Lung. En: Cancer principles y practice of oncology. 7 a. edición. Lippincott Williams & Wilkins 2005; 226-256.
20. Harrison T, Resnick W. Neoplasms of the Lung. En: Harrison's Principles of Internal Medicine. 16 a. edición. McGraw-Hill. 2005; Vol. I, 506- 515.
21. Tierney L, McPhee S, Papadakis M. Carcinoma broncogénico. En: Diagnóstico clínico y tratamiento 41 a. edición. Manual moderno 2006; 241- 248.
22. Llorens M, Mollá I, Pérez E. Neoplasia Pulmonar. En: Radiología del Tórax 1 era. edición Generalitat Valenciana 2004;136-154.
23. Hansell D, Armstrong P, Lynch D. Neoplasias de los pulmones, las vías aéreas y la pleura. En: Tórax Diagnóstico Radiológico. 1 era. Edición Marban 2008; 675-766.
24. Sánchez C, Casanova R. Neoplasias de pulmón y vías respiratorias. En: Diagnóstico por imagen. 2 a. edición. McGraw-Hill 1997;Vol. I; 567-594.
25. Baert A, Sartor K, Boiselle P. Staging of Lung Cancer with MDCT. En:

- Multidetector-Row CT of the Thorax. 2 da. edición. Springer 2006; 204-214. 26.
- Herrera A, Granados M, Gonzalez M. Cáncer de Pulmón. En: Manual de Oncología de procedimientos medico quirurgicos (Instituto Nacional de Cancerología). 3 era. Edición. McGraw-Hill 2006; 323-340.
27. Bailey D, Townsend D, Valk P. Oncology. En Positron Emission Tomography. 1 era. Edición. Springer 2005; 311-326.

ANEXO I

HOJA DE CAPTURA DEL INVESTIGADOR

FOLIO DEL PACIENTE: _____

1) IDENTIFICACIÓN DEL PACIENTE:

(Apellido Paterno)

(Apellido Materno)

(Nombres)

2) DATOS CLINICOS:

SINTOMAS:	PRESENTE	AUSENTE
Tos		
Hemoptisis		
Disnea		
Disminución de peso		
Fiebre		

3) EDAD: _____

4) SEXO:

Masculino

Femenino

Diagnostico histopatologico:

Notas:

ANEXO IIA

HOJA DE CAPTURA:

ANALISIS RADIOLOGICO DE LA PLACA SIMPLE DE TORAX.

FOLIO DEL PACIENTE: _____

HALLAZGO:	PRESENTE:	AUSENTE:
Opacidad hilar		
Linfangitis carcinomatosa		
Enfisema		
Condensación que ocupa el vértice pulmonar		
Masa mediastinal		
Neumonía		
Absceso pulmonar		
Derrame pleural		
Invasión a:	Traquea <input type="checkbox"/> Bronquios <input type="checkbox"/>	Mediastino <input type="checkbox"/> Elevación hemidiafragmática <input type="checkbox"/>

HALLAZGO:	Presente	Ausente	Localización del segmento	Cant.	Descripción	Tamaño aprox.
Nódulo						
Masa						
Engrosamiento pleural						
Calcificaciones						
Atelectasia						

CONCLUSIÓN DIAGNOSTICA:

BENIGNA

MALIGNA

PROBABLE DIAGNOSTICO: _____

ANEXO IIB

HOJA DE CAPTURA:

ANALISIS RADIOLOGICO DE LA TOMOGRAFIA COMPUTADA DE TORAX.

FOLIO DEL PACIENTE: _____

HALLAZGO:	PRESENTE:	AUSENTE:
Opacidad hilar		
Linfangitis carcinomatosa		
Enfisema		
Condensación que ocupa el vértice pulmonar		
Masa mediastinal		
Neumonía		
Absceso pulmonar		
Derrame pleural		
Invasión a:	Traquea <input type="checkbox"/> Bronquios <input type="checkbox"/>	Mediastino <input type="checkbox"/> Elevación hemidiafragmática <input type="checkbox"/>

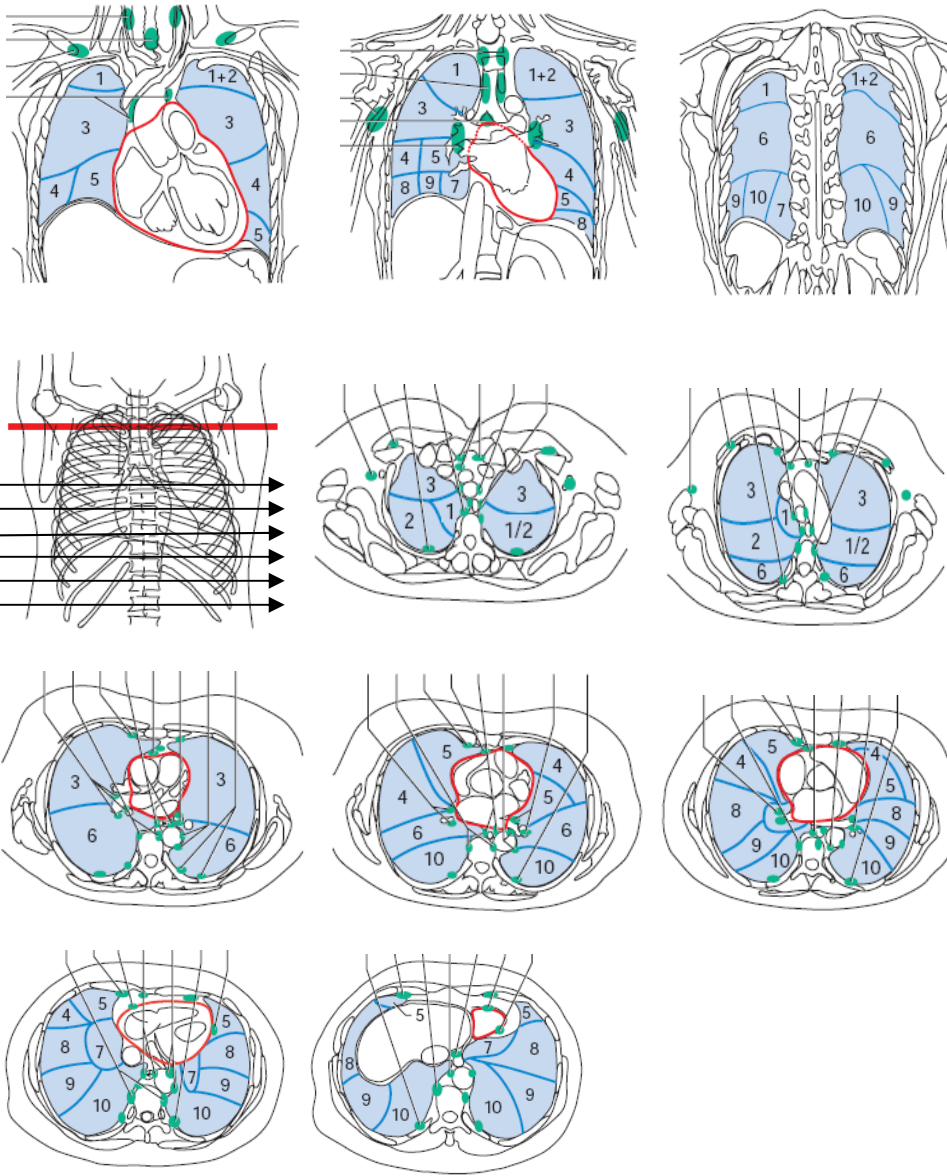
HALLAZGO:	Presente	Ausente	Localización del segmento	Cant.	Descripción	Tamaño aprox.
Nódulo						
Masa						
Engrosamiento pleural						
Calcificaciones						
Atelectasia						

CONCLUSIÓN DIAGNOSTICA:

BENIGNA

MALIGNA

PROBABLE DIAGNOSTICO: _____



PULMON DERECHO:

- | | |
|---|--|
| 1. SEGMENTO APICAL DEL LOBULO SUPERIOR. | 2. SEGMENTO POSTERIOR DEL LOBULO SUPERIOR. |
| 3. SEGMENTO ANTERIOR DEL LOBULO SUPERIOR. | 4. SEGMENTO LATERAL DEL LOBULO MEDIO. |
| 5. SEGMENTO MEDIAL DEL LOBULO MEDIO. | 6. SEGMENTO SUPERIOR DEL LOBULO INFERIOR. |
| 7. SEGMENTO MEDIAL BASAL DEL LOBULO INF. | 8. SEGMENTO ANT. BASAL DEL LOBULO INF. |
| 9. SEGMENTO LATERAL BASAL DEL LOBULO INF. | 10. SEGMENTO POST. BASAL DEL LOBULO INF. |

PULMON IZQUIERDO:

- | | |
|---|---|
| 1 + 2. SEGMENTO APICO POST. DEL LOBULO SUP. | 3. SEGMENTO ANTERIOR DEL LOBULO SUP. |
| 4. SEGMENTO SUPERIOR LINGULAR, | 5. SEGMENTO INFERIOR LINGULAR. |
| 6. SEGMENTO SUPERIOR DEL LOBULO INFERIOR. | 7. SEGMENTO MEDIAL BASAL DEL LOBULO INF. |
| 8. SEGMENTO ANTERIOR BASAL DEL LOBULO INF. | 9. SEGMENTO LATERAL BASAL DEL LOBULO INF. |
| 10. SEGMENTO POSTERIOR BASAL DEL LOBULO INFERIOR. | |

