



UNIVERSIDAD NACIONAL AUTÓNOMA DE MÉXICO  
FACULTAD DE MEDICINA  
DIVISIÓN DE ESTUDIO DE POSGRADO  
HOSPITAL INFANTIL DE MÉXICO FEDERICO GÓMEZ

**SEGUIMIENTO A LARGO PLAZO DE  
PACIENTES PEDIÁTRICOS CON  
COARTACIÓN AORTICA SOMETIDOS A  
PLASTIA**

TESIS

QUE PARA OBTENER EL TÍTULO DE:

**PEDIATRIA**

PRESENTA:

**Dra. Lizzelott Andersson Lechuga**

**DIRECTOR DE TESIS**

**Dr. Alfredo Vizcaino Alarcón**

**ASESOR DE TESIS**

**Dr. Luis Alexis Arévalo Salas**



HOSPITAL INFANTIL de MÉXICO  
FEDERICO GÓMEZ  
Instituto Nacional de Salud



Universidad Nacional  
Autónoma de México



**UNAM – Dirección General de Bibliotecas**  
**Tesis Digitales**  
**Restricciones de uso**

**DERECHOS RESERVADOS ©**  
**PROHIBIDA SU REPRODUCCIÓN TOTAL O PARCIAL**

Todo el material contenido en esta tesis esta protegido por la Ley Federal del Derecho de Autor (LFDA) de los Estados Unidos Mexicanos (México).

El uso de imágenes, fragmentos de videos, y demás material que sea objeto de protección de los derechos de autor, será exclusivamente para fines educativos e informativos y deberá citar la fuente donde la obtuvo mencionando el autor o autores. Cualquier uso distinto como el lucro, reproducción, edición o modificación, será perseguido y sancionado por el respectivo titular de los Derechos de Autor.



UNIVERSIDAD NACIONAL AUTÓNOMA DE MÉXICO  
FACULTAD DE MEDICINA  
DIVISIÓN DE ESTUDIO DE POSGRADO  
HOSPITAL INFANTIL DE MÉXICO FEDERICO GÓMEZ

**SEGUIMIENTO A LARGO PLAZO DE  
PACIENTES PEDIÁTRICOS CON  
COARTACIÓN AORTICA SOMETIDOS A  
PLASTIA**

**DIRECTOR DE TESIS**

**Dr. Alfredo Vizcaino Alarcón**

**ASESOR DE TESIS**

**Dr. Luis Alexis Arévalo Salas**



**HOSPITAL INFANTIL de MÉXICO**  
**FEDERICO GÓMEZ**  
Instituto Nacional de Salud

**Dra. Lizzelott Andersson Lechuga**

## **DEDICATORIA**

Agradezco a mis padres por su apoyo incondicional

A mi esposo por su eterna paciencia

A mi hermana por siempre creer en mi

## ÍNDICE

|       |                                 |    |
|-------|---------------------------------|----|
| I.    | Marco teórico .....             | 4  |
| II.   | Planteamiento del Problema..... | 12 |
| III.  | Justificación.....              | 12 |
| IV.   | Objetivo específico.....        | 12 |
| V.    | Objetivo secundario.....        | 12 |
| VI.   | Material y Métodos.....         | 13 |
| VII.  | Resultados.....                 | 14 |
| VIII. | Discusión.....                  | 18 |
| IX.   | Conclusión.....                 | 19 |
| X.    | Bibliografía.....               | 21 |

## I. MARCO TEÓRICO

### INTRODUCCIÓN.

La Coartación de Aorta es una entidad clínica frecuente y de gran trascendencia que disminuye la expectativa de vida; sin tratamiento se asocia a alta morbomortalidad<sup>1</sup>. Tiene una importante repercusión clínica, social y laboral sobre la vida del paciente, tratado o no, que precisa un seguimiento permanente, por la amenaza de complicaciones inmediatas o futuras, tales como: rotura aórtica, accidente cerebro vascular agudo, hipertensión arterial (HTA) y enfermedad coronaria y prematura<sup>1</sup>.

La lesión se caracteriza por un engrosamiento de la capa media aórtica con hiperplasia de la íntima en la pared posterior<sup>1-2</sup>. Se encuentran también células musculares lisas diferenciadas en pequeño número que ocasionan un obstáculo variable al paso de la sangre. En la pared se describen un número de sudeoquistes con alto contenido de mucinas y sin componente inflamatorio. Se acompaña de dilatación y engrosamiento parietal postestenótico. La pared aórtica presenta un grado de variable de necrosis quística de la capa media, que se incrementa con la edad, hasta hacerse francamentepatológica<sup>2</sup>. En el recién nacido, la región afectada muestra también un engrosamiento íntimal y abundantes células musculares lisas, posiblemente relacionadas con su génesis<sup>1</sup>.

La anatomía lesional es muy variada y condiciona el tipo de tratamiento, que debe de ser personalizado y después de un estudio anatómico muy preciso ya que puede ir desde la coartación localizada y única hasta lesiones más complejas con hipoplasia variable del istmo aórtico e incluso el arco transversal.

## DIAGNÓSTICO:

- El RN y el lactante pueden debutar con hipertensión arterial, insuficiencia cardiaca grave ± disfunción ventricular y choque
- El escolar y el adolescente pueden ser asintomáticos
- Hipertensión arterial en brazos
- Pulsos femorales disminuidos o ausentes

Los pacientes neonatales con coartación aortica se pueden presentar con una condición clínica crítica, debido generalmente a retardo en el diagnóstico o a la presencia de malformaciones asociadas <sup>16</sup>.

Las características de la disfunción ventricular o falla multiorgánica son:

- Signos clínicos de hipo perfusión como anuria, hepatomegalia, ausencia de pulsos periféricos, o reducción en los pulsos radiales.
- Signos por laboratorio de hipo perfusión sistémica y coagulación intravascular diseminada como pH menor a 7, niveles séricos de lactato mayores a 5mmol/l, niveles de alanino aminotransferasa mayores a 30 U/l, niveles de glutamino aminotransferasa mayores a 30 U/l, urea nitrogenada mayor a 8 mmol/L, creatinina mayor a 90µmol/L, alargamiento del tiempo de protrombina a más del 200%, disminución de los niveles plaquetarios a menos de 50<sup>9</sup>/L, fibrinógeno menor de 4g/L, factor V menor de 70%.
- Signos ecocardiográficos de disfunción ventricular izquierda como fracción de acortamiento menor del 20% asociado con regurgitación mitral moderada a severa.

Ésta enfermedad genera HTA e induce la formación de circulación colateral. La HTA parece relacionarse fundamentalmente con la obstrucción, aunque no se descarta la hipótesis de daño endotelial asociado e independiente. Sin embargo las formas de presentación clínica son variables y dependen de la edad y de las frecuentes malformaciones asociadas. El neonato o lactante, suelen debutar con insuficiencia cardíaca congestiva severa.

La comunicación interventricular, la hipoplasia ístmica, la estenosis aórtica y la válvula aórtica bicúspide, suelen acompañar a la coartación aórtica, añadiendo riesgo y morbimortalidad al tratamiento<sup>1</sup>. En el adolescente o el adulto, la HTA es el dato aislado principal que lleva al diagnóstico. Se sabe que en el 25-40% de los casos tratados la HTA persiste, a pesar de haberse abolido el gradiente y a que requerirá tratamiento farmacológico de por vida<sup>1</sup>.

### **EPIDEMIOLOGÍA:**

- Es la principal causa de hipertensión arterial secundaria
- Se presenta entre el 6 y el 8% de todas las cardiopatías congénitas (*The New England Regional Infant Cardiac Program Found* considera que es la 4<sup>a</sup> lesión cardiaca que requiere de tratamiento durante el primer año de vida)
- Es la 2<sup>a</sup> cardiopatía congénita más frecuentemente diagnosticada durante la edad adulta (20% de los casos en Clínica Mayo)

### **TRATAMIENTO:**

La Cirugía ha cambiado desde la primera intervención en 1945 hasta la anastomosis termino-terminal extendida. En 1982 se inició el tratamiento no quirúrgico mediante la angioplastia con balón. Ambas técnicas, y cateterismo terapéutico, pretenden erradicar los efectos de la enfermedad con un acercamiento conceptualmente muy diferente. La cirugía mediante la resección total o parcial del segmento estenótico o la ampliación de la zona con injerto y la angioplastia con balón produce una “rotura controlada” del vaso en las capas íntima y media, con la esperanza de conseguir un favorable proceso de cicatrización y remodelado posterior del vaso. La demostración de la eficacia del tratamiento se ha basado tradicionalmente en la abolición del gradiente tensional entre las extremidades superiores e inferiores y en la normalización de las cifras tensionales. Todo ello asociado a la desaparición de la estenosis por angiografía, resonancia magnética, tomografía computarizada, etc.



La dilatación con balón para la coartación aortica en recién nacidos se realiza desde 1982 y en México desde 1988. Desde entonces hay experiencia de diversos grupos para el tratamiento de la coartación nativa y recurrente. Aunque algunos estudios han demostrado que el procedimiento es efectivo y seguro el tratamiento intervencionista es aun controversial. Reportes recientes han sugerido resultados similares o mejores con la angioplastia para coartación aortica nativa en comparación con el tratamiento quirúrgico. Algunos grupos están a favor de la cirugía mientras que otros están a favor de la angioplastia, algunos recomiendan dilatación después de cierta edad ya que se ha observado mayor incidencia de reestenosis en los grupos neonatales y lactantes.<sup>9</sup>

La cardiología intervencionista, en su imparable avance, está intentando sustituir la solución quirúrgica por otra menos agresiva para el paciente, basándose en los peligros potenciales de la cirugía: mortalidad, paraplejia, efectos de cicatrización, dolor, recoartación, aneurismas y repercusión económica global, entre otras. La base está en poder demostrar que esto es posible y con resultados comparables a los quirúrgicos. Sin embargo, es importante recordar que la cirugía lleva efectuándose ya más de 60 años y que su seguimiento a largo plazo es ya bien conocido.

La primera angioplastia con balón la realizó Singer en 1982 y el tiempo máximo de seguimiento de ésta opción es de 23 años.

Respecto al tratamiento con Stents, el primer implante se realizó en 1991 y Suárez de Lexo et.al<sup>5</sup> publicaron en 1995 la primera serie importante, por lo que el máximo seguimiento de ésta técnica no supera los 10-12 años. Se ha reportado que tras la implantación de stents se ofrece un excelente resultado con liberación de la coartación en pacientes adolescentes y adultos<sup>20</sup>. Rainer Schaeffler, et al demostraron que los stents pueden ser efectivos y seguros en pacientes menores de 20 kilogramos. Sin embargo el futuro de éste tratamiento depende del diseño y material utilizado para crear nuevos stents.

Desde un punto de vista meramente anatómico, la técnica quirúrgica, con escisión de la pared enferma, debería de considerarse como curativa y altamente recomendable, al menos en edades tempranas, Esto no es siempre posible y a veces se requieren alternativas a la anastomosis término terminal, incluida la ampliación con parche. Todas las series quirúrgicas han descrito porcentajes variables de recoartación y de aneurismas, aunque con tendencia descendente. EL parche de dacrón parece haberse asociado a una mayor incidencia de aneurismas o disecciones aórticas tardías<sup>1</sup>.

Las series iniciales ya describían complicaciones importantes, desde reestenosis, aneurismas y disecciones hasta el fallecimiento, gradientes residuales daño vascular y necesidad de varias redilataciones o stents en el seguimiento.

La Angioplastia con balón y el implante de stent, primariamente o tras angioplastia previa, están actualmente de moda y su aceptación se basa en una aparente sencillez de uso, en la rapidez de ejecución y en el poco material necesario. El stent evita la sobre distensión de la pared aórtica y deja la pared del vaso in situ, con la esperanza de que los mecanismos de cicatrización lai problemas a largo plazo.

Ambas técnicas, aunque con resultados inmediatos buenos o muy buenos, precisan de un seguimiento prolongado para poder ser comparadas con la cirugía. Existe una abundante literatura médica respecto del tratamiento de la coartación aórtica que demuestra que no existe una solución única y definitiva para curarla. El dilema está en la elección del método más adecuado, en valorar cuándo debe aplicarse y conocer cómo modifica la vida natural de la enfermedad. La comparación de las técnicas de tratamiento es difícil, en base a las características, la evolución y las complicaciones potenciales de ambos procedimientos, así como las probabilidades y valores, preferencias y costos de estos procedimientos <sup>10</sup>. Shaddy et al <sup>11</sup> estudiaron a 36 pacientes entre los 3 y 10 años de edad, y encontraron que ambos procedimientos fueron igualmente exitosos en reducir los gradientes en el sitio de la coartación, sin diferencia significativa en los rangos de complicaciones entre los 2 procedimientos.

Hernández- González et.al <sup>12</sup> realizaron un estudio randomizado multicéntrico con 58 pacientes entre 1 y 16 años de edad comparando la angioplastia y la cirugía, encontrando la coartación recurrente significativamente más alta con la angioplastia con balón, en un 50% contra un 21%, mientras que hubo complicaciones post quirúrgicas más serias en aquellos sometidos a reparación quirúrgica.

El implante de stent para el tratamiento de la coartación aortica ha mostrado que éste procedimiento puede reducir el gradiente sistólico y aumenta el diámetro de la coartación<sup>8,14,15</sup>.

Las indicaciones universalmente aceptadas de tratamiento son: gradiente sistólico en reposo  $\geq 30$  mmHg (  $>$  de 20 mmHg en hemodinámica y sedado) , HTA, repercusión sobre el ventrículo izquierdo en el electro cardiograma o ecocardiograma y curva patológica del Holter de presión arterial. Un accidente cerebro vascular previo o la presencia, en la imagen angiográfica, la resonancia magnética nuclear, la tomografía computarizada, etc, de una severa estenosis ístmica también se consideran indicaciones terapéuticas.

En el primer año de vida la indicación quirúrgica es poco discutible y hay series que reportan muy buenos resultados; sin embargo en éste periodo se asocia con una alta incidencia de reestenosis.

La angioplastia es el procedimiento que se recomienda para pacientes asintomáticos entre los 6 y 10 años en donde el rango de complicaciones , falla con el procedimiento y problemas del seguimiento es menor<sup>9</sup>. Los pacientes neonatales y lactantes deben de ser tratados de inicio con angioplastia para obtener un gradiente residual por debajo de 10mmHg. Éste grupo de pacientes es el que muestra mayor incidencia de complicaciones y de re estenosis, sin embargo pueden ser sometidos a otra angioplastia o cirugía conforme crezcan y obtener mejores resultados <sup>9</sup>.

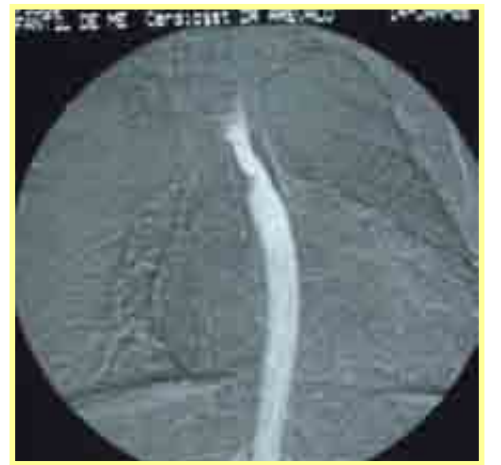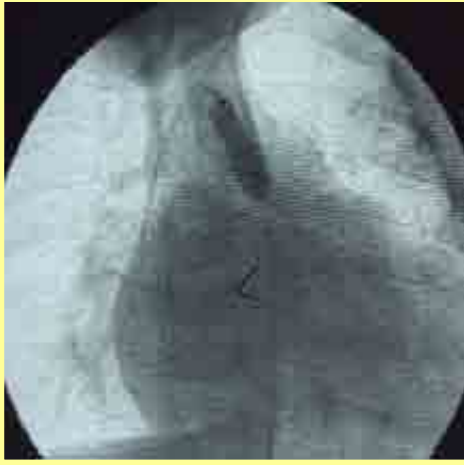
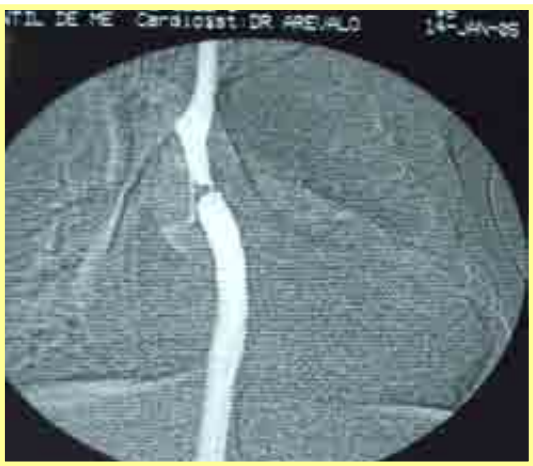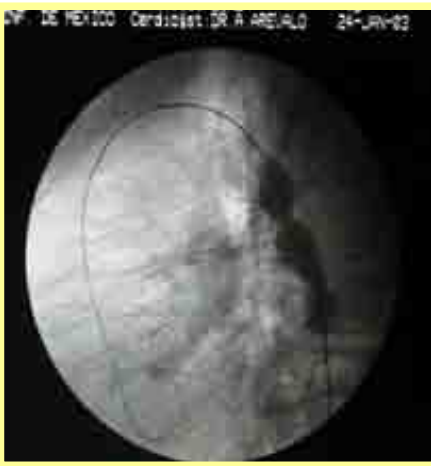
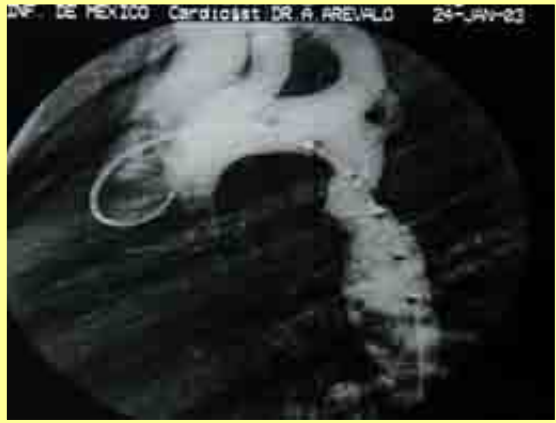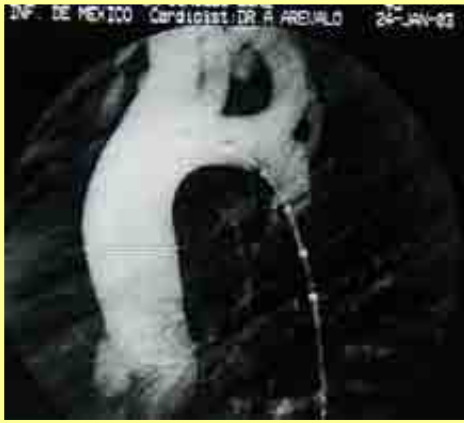Se ha visto que la cirugía tiene más riesgos cuando es realizada en pacientes neonatales con disfunción ventricular y que la muerte puede ocurrir incluso antes de que se logre la cirugía <sup>17</sup>.

La dilatación percutánea raramente es llevada a cabo en pacientes neonatales debido al alto riesgo de reestenosis y sus complicaciones. Esto se encuentra directamente relacionado con el pequeño calibre del acceso venoso, fragilidad del tejido ductal, formación de aneurismas y mayor riesgo de daño femoral <sup>18</sup>.

El tratamiento quirúrgico de la coartación de aorta se asocia a baja morbimortalidad a largo plazo con una baja tasa de recurrencia (7%). La corrección temprana (<10 años) se asocia a una mejor supervivencia a largo plazo. La hipertensión y el uso de terapia farmacológica antihipertensiva se reducen después de la cirugía y persisten en la evolución a largo plazo <sup>19</sup>.

#### COMPLICACIONES:

En base a estudios anteriores se consideran los siguientes eventos como complicaciones relacionadas al procedimiento intervencionista como la angioplastia y que se clasifican como mayores: muerte, evento que amenace la vida (Ej: choque cardiogénico, hipotensión severa), el requerimiento de cirugía y lesiones anatómicas o funcionales permanentes. Las complicaciones menores son aquellas que pueden ser transitorias y que se resuelven con tratamiento específico (Ej: trombosis o evento de arritmias). Se han reportado defunciones en estudios previos como en el reportado por Massimo Chessa y cols <sup>7</sup> con el fallecimiento de una joven con coartación recurrente que termina en coartectomía término terminal y quien cursó con coartación aórtica severa con la presencia de un aneurisma sacular entre la arteria subclavia y el istmo.



## **II. PLANTEAMIENTO DEL PROBLEMA**

Que beneficios y complicaciones se presentan a corto, mediano y largo plazo con la angioplastia en pacientes con coartación aortica?

## **III. JUSTIFICACION**

Evaluar los resultados inmediatos, las complicaciones y el seguimiento a corto, mediano y largo plazo en el Hospital Infantil de México.

## **IV. OBJETIVO ESPECÍFICO**

*Describir la experiencia del HIMFG tanto en los resultados como en el seguimiento a largo plazo*

## **V. OBJETIVO SECUNDARIO**

*Comparar retrospectivamente los resultados y complicaciones de las angioplastias realizadas*

## **VI. MATERIAL Y METODOS:**

Estudio descriptivo, Transversal Observacional. Se analizan retrospectivamente los datos clínicos, hemodinámicos y eco cardiográficos de los pacientes pediátricos sometidos a angioplastia percutánea de coartación en el HIM.

En la base de datos se encontraron 117 Pacientes, 38 mujeres y 79 varones con diagnóstico de coartación aórtica nativa 71 Y coartación aórtica recurrente en los 46 restantes en los periodos comprendidos de Agosto 1991 a febrero 2009.

Las variables analizadas fueron la edad al momento del ingreso y al momento de la realización de la angioplastia, el genero, el gradiente transcoartación, el estado nutricional, las complicaciones a corto, mediano y largo plazo así como las malformaciones asociadas.

### **CRITERIOS DE INCLUSIÓN:**

Pacientes pediátricos con diagnóstico de coartación aórtica que hayan sido sometidos a angioplastia en el Hospital Infantil de México Federico Gómez, en el periodo comprendido de Agosto 1991 a Febrero 09.

### **CRITERIOS DE EXCLUSIÓN:**

Pacientes pediátricos con diagnóstico de coartación aórtica que hayan sido sometidos a caortectomía exclusivamente como tratamiento.

### **ANALISIS ESTADISTICO:**

Se utilizó el programa de Excel. Se empleó la prueba de rangos con signo de Wilcoxon para comparar los resultados de gradientes pre, post y de seguimiento.

## VII. RESULTADOS

De un total de 162 pacientes con diagnóstico de coartación aortica , 117(72%) cumplieron los criterios de inclusión para el análisis y seguimiento a largo plazo. De los cuales 79 fueron del sexo masculino y los restantes 38 del sexo femenino. De los 117 pacientes incluidos el 60.6% (71) presentaban coartación aortica nativa y el 39.3% ( 46) coartación aórtica de tipo recurrente.

La edad al ingreso fue en promedio de 41.7m y al momento de la angioplastia de 185 meses respectivamente; mientras que el peso al ingreso fue de 15.9kg y al momento de la angioplastia fue de 62.5kg.

De los 117 pacientes incluidos en el estudio 6 requirieron coartectomía por mala evolución posterior a la angioplastia, mientras que 8 pacientes fueron sometidos inicialmente a coartectomia y posteriormente fueron recoartados y fueron candidatos para angioplastia.

Se encontró un total de 36 pacientes (30.7%) con abandono de seguimiento por lo que se desconoce si hubo buena evolución o complicaciones hasta la fecha.

Se reporta un total de 3 defunciones con diagnostico de choque cardiogénico como motivo de fallecimiento.

Se encontró un total de 28 malformaciones asociadas a la coartación aórtica de las cuales el 71.4% (20) con malformaciones cardiacas y el restante 28.6% con otro tipo de malformaciones. Dentro de las malformaciones cardiacas asociadas a la coartación aortica se encontró la presencia de conducto arterioso como la más frecuente, seguida de la hipoplasia del istmo y en tercer lugar la comunicación inter ventricular. Se reportan 4 pacientes con síndrome de Turner y un paciente con Síndrome de Noonan.



Del total de 117 pacientes incluidos en el estudio el 24.7% (29) no presentaban malformación asociada.

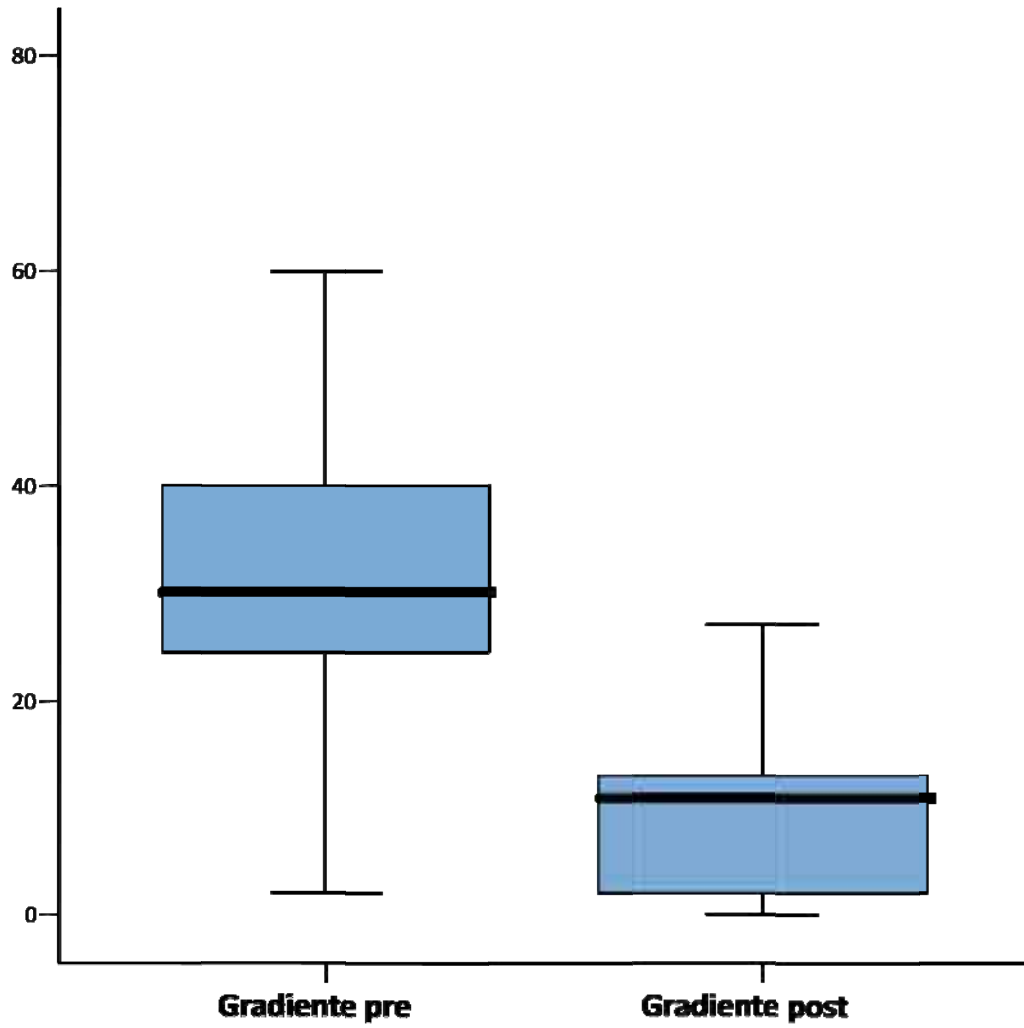
Del total de pacientes con seguimiento el 16% (13) tuvo y mantuvo un gradiente igual o menor a 10mmHg a largo plazo y se mantuvieron asintomáticos. El 20.9% (17) del total de pacientes con seguimiento, presentó a largo plazo gradiente menor a 20mmHg y se mantuvieron estables y asintomáticos con tratamiento médico. Del total de pacientes incluidos en el estudio sólo treinta requirieron una segunda angioplastia y sólo 3 una tercera. Dentro del otro 63.1% restante de pacientes actualmente 4 se encuentran en plan para colocación de stent, 3 para presentación quirúrgica y 8 ya fueron dados de alta por mayoría de edad, mientras que el restante ha dejado de acudir a consulta.

GRAFICA 1. Seguimiento a corto plazo de pacientes sometidos a angioplastia.

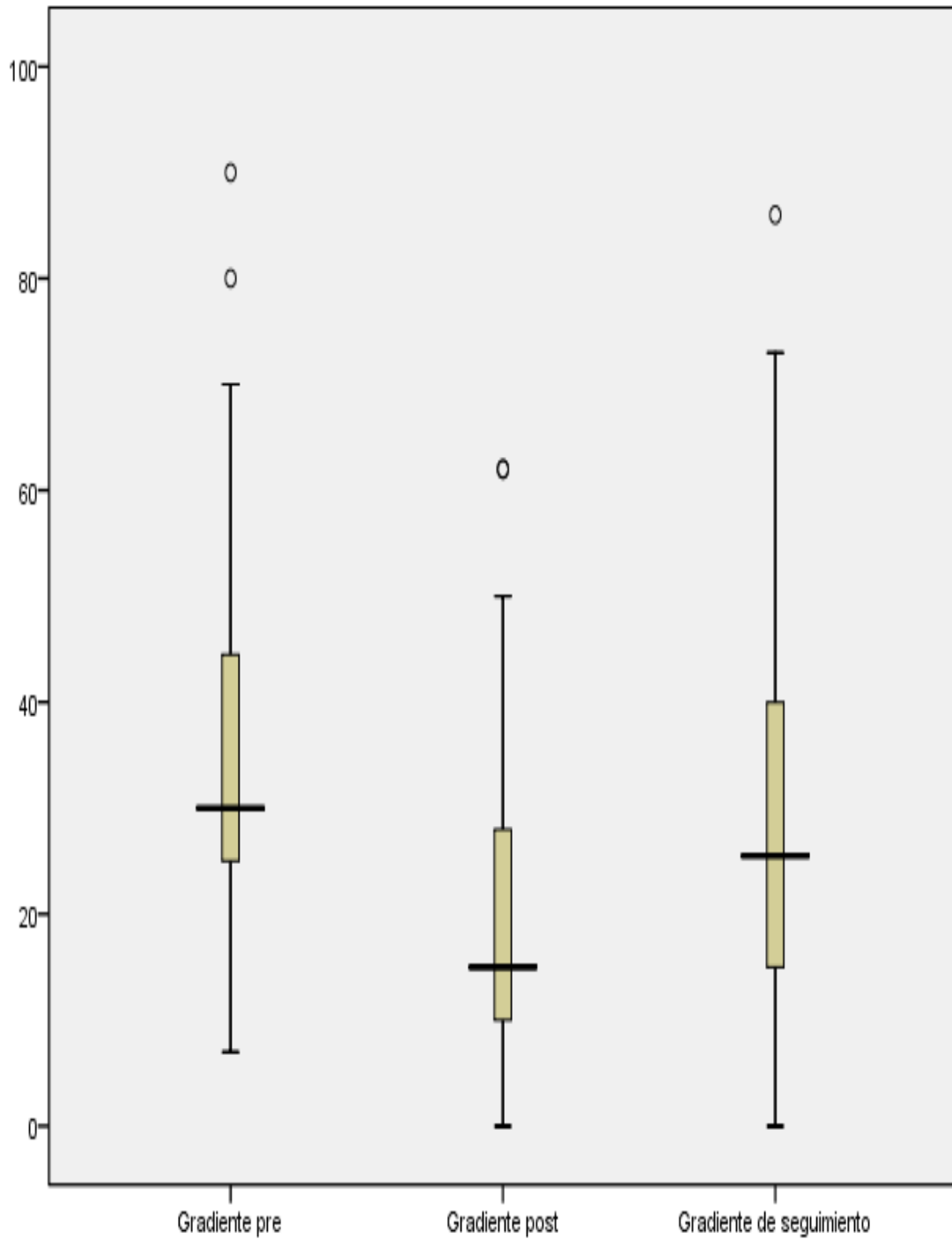
Grad. Pre: 32.3

Grad. Post: 13.8

Edad: 62.5meses



GRAFICA 2. Seguimiento a largo plazo con resultado de gradientes se guimiento.



## VIII. DISCUSION

Los resultados obtenidos en el tratamiento de la coartación nativa con angioplastia son comparables a los comunicados por otros grupos en cuanto a la eficacia inicial de la técnica, la incidencia de recoartación y la aparición de aneurismas.

La realización de una angioplastia de emergencia revierte los datos de hipo perfusión sistémica en la mayoría de los pacientes y disminuye significativamente la mortalidad y la falla multiorgánica. La dilatación con balón en los pacientes críticamente enfermos se ve afectada por la alta morbilidad, mortalidad y la necesidad de reintervenciones.

Cuando se realiza angioplastia en pacientes neonatales y lactantes con condiciones hemodinámicas estables la morbilidad y las complicaciones son menores en comparación con el tratamiento quirúrgico.

La mayor incidencia de recoartación observada en los pacientes menores de de 1 año coincide con lo publicado en otras series y se podría explicar por la mayor presencia de tejido ductal en estos pacientes.

La incidencia de recurrencia de estenosis después de una angioplastia en la coartación nativa es altamente dependiente de la edad del paciente en el momento de la primera angioplastia.

La utilización de una segunda angioplastia ha cambiado drásticamente el porcentaje de enfermos que, tras una angioplastia percutánea, precisaron cirugía.

La reestenosis es el principal problema no solo para la angioplastia si no que también para los pacientes sometidos a cirugía. Estudios anteriores que los grupos con mayor riesgo de desarrollar reestenosis son los neonatos especialmente aquellos con hipoplasia del istmo. En éste estudio se encontró la reestenosis como la principal complicación a largo plazo siendo esta más evidente cuando se asocia con la presencia de hipoplasia del istmo.

Cuando el gradiente residual posterior a la angioplastia es de 20mmHg o arriba de éste demuestra una mala evolución a lo largo del tiempo.

A pesar de que se haya logrado un buen resultado inmediato con la disminución del gradiente residual, adecuado seguimiento a largo plazo con

gradientes posteriores menores a 20mmHg, se observa incremento en la presión arterial.

En cuanto a la incidencia observada de aneurismas y coincidiendo con lo referido en otros trabajos, quizá el desarrollo de estos posterior a la angioplastia también se ve influenciado por otros factores dependientes del paciente y de la propia lesión como la presencia y extensión de la lesión y de necrosis quística de la media. Tras una angioplastia percutánea de recoartación, es fundamental realizar un seguimiento a largo plazo utilizando técnicas de imagen como resonancia magnética para descartar la aparición de aneurismas.

## **X. CONCLUSION**

La angioplastia con balón es una alternativa eficaz como paliación de la coartación de aorta yuxtaductal nativa.

Los factores que pueden disminuir la incidencia de las complicaciones van en relación con la optimización de los cuidados generales y el seguimiento estricto a mediano y largo plazo.

La angioplastia de emergencia ofrece paliación en aquellos pacientes que no responden con tratamiento médico. Esto disminuye significativamente la mortalidad y puede ser un puente para llegar a tratamiento definitivo quirúrgico en los pacientes gravemente enfermos. En base a que la angioplastia es una técnica paliativa, los pacientes que han sido sometidos a ésta deben de recibir seguimiento estricto a largo plazo.

La malformación asociada más frecuente es la PCA. Cuando se asocia a hipoplasia del istmo hay mayor riesgo de recoartación aórtica.

A menor tiempo de seguimiento mayor es el gradiente y mayor es el riesgo de recoartación.

Debido a la alta frecuencia de reestenosis, el procedimiento puede jugar un papel paliativo en la mejoría de la insuficiencia cardiaca aguda.

La realización de una segunda angioplastia en los casos de recoartación puede mejorar los resultados a mediano y largo plazo.

Para los menores de un año la elección entre angioplastia o cirugía depende de la morbilidad asociada. En los pacientes menores de un año particularmente en el paciente neonatal, la indicación de angioplastia es la disfunción ventricular izquierda, insuficiencia cardiaca incontrolable o el estado de choque y debe considerarse como un procedimiento paliativo.

#### **LIMITES DEL ESTUDIO:**

La falta de seguimiento por parte del paciente tras dejar de acudir a consulta externa a revisión posterior a la realización de una angioplastia y tras tratarse de pacientes pediátricos que al cumplir la mayoría de edad son dados de alta por mayoría de edad, disminuyen el valor de la información que se puede obtener en el seguimiento a largo plazo.

Hay pérdida de información en los expedientes así como falta de reportes de ecocardiogramas.

## REFERENCIAS BIBLIOGRAFICAS:

1. Bermúdez R Cañete, Coartación de aorta: posibles soluciones a un complejo problema, revista española de Cardiología. 2005;58(9).1010-3.
2. María J. del Cerro, Fernández-Ruiz A, Benito F, Rubio D, Castro M, Moreno F, Angioplastia con balón de la coartación nativa en la edad pediátrica: resultado inicial y a mediano plazo, Revista Española de Cardiología, 2005;58 (9):1054-61.
3. Agarwala BN, Bacha E, Cao OL, Hijazi ZM, Coarctation of the Aorta 2004.
4. Vukovic I, Lackovic V, Todorovic V, Kanjuh V, Ilic S. Cytohistologic and immunohistochemical characteristics of the aortic intima and media in coarctation of the aorta of the adult type. Srp Arh Celok Lek. 2004;132 Suppl 1.66-71.
5. Suárez de Lezo J, Pan M, Romero M, Medina A, Segura J, Pavlovic D, et al. Balloon-expandable stent repair of severe coarctation of aorta, Am Heart J 1995;129:1002-8.
6. Alonso J, Sciegata A, Jmelnitsky L, Faella H, Resultados inmediatos y seguimiento a corto y mediano plazo de pacientes con coartación de aorta nativa y recurrente tratados con stents, Revista Argentina de cardiología 2005;73:336-340.
7. Massimo C, Carozza M, Butera G, Piazza L, Negura DG, Bussadori C, Bassone E, Giamberti A, Carminati M, Results and mid-long-term follow-up of stent implantation for native and recurrent coarctation of the aorta, The European society of cardiology 2005;26,2728-2732.
8. Magee Ag, Brzezinska-Rajzys G, Qureshi SA, Rosenthal E, Zubrycka M, Ksiazky J, Tynan M. Stent implantation for coarctation of the aorta and recoarctation. Heart 1999;82:600-606.
9. Munayer Calderon J, et.al, Balloon angioplasty in aortic coarctation: a multicentric study in Mexico, Archivos de cardiologia de México, 2002;72,20-28.
10. Derek Wong et.al, Balloon angioplasty is preferred to surgery for aortic coarctation, Cardiology in the Young 2008; 18: 79-88.

11. Shaddy RE, Boucek MM, Sturtevant JE, et al. Comparison of angioplasty and surgery for unoperated coarctation of the aorta. *Circulation* 1993; 87:793-799.
12. Hernández – González M, Solorio S, Conde-Carmona I, et al, Intraluminal aortoplasty Vs surgical aortic resection in congenital aortic coarctation. A clinical random study in pediatric patients. *Arch Med Res* 2003; 34:305-310.
13. Bouzguenda I, Marini D, et al, Percutaneous treatment of neonatal aortic coarctation presenting with severe left ventricular dysfunction as a bridge to surgery, *Cardiology in the Young*, 2009; 19: 244-251.
14. Cheatham JP. Stenting of coarctation of the aorta, *Catheter cardiovasc Interv* 2001;54:112-125
15. Marshall AC, Perry SB, Keane JF, Lock JE. Early results and medium term follow-up of stent implantation for mild residual or recurrent coarctation of the aorta. *Am Heart* 2000;139:10554-1060.
16. Tani LY, Minich LL, Hawkins JA, et al, Spectrum and Influence of hypoplasia of the left heart in neonatal aortic coarctation. *Cardiology of the Young* 2000; 10: 90-97
17. Quaegebeur JM, Jonas RA, Weinberg AD, Blackstone EH, Kirklin JW. Outcomes in seriously ill neonates with coarctation of the aorta. A multiinstitutional study. *J Thorac Cardiovasc Surg* 1994; 108: 841-851.
18. Patel HT, Madani A, Paris YM, Warner KG, Hijazi ZM. Balloon angioplasty of native coarctation of the aorta in infants and neonates. *Pediatric Cardiology* 2001; 22:53-57.
19. Cervantes Salazar JL, et al, Tratamiento quirúrgico de la coartación aórtica. Resultados a largo plazo en el Instituto Nacional de Cardiología. *Archivos de Cardiología de México* 2006: 76: 63-68.
20. Schaeffler R, et al, Implantation of stents for treatment of recurrent and native coarctation in children weighing less than 20 kilograms. *Cardiology in the Young* 2007;17: 617-622.
21. Arthar M, et al, Acute and intermediate outcomes, and evaluation of injury to the aortic wall, as based on 15 years experience of



- implanting stents to treat aortic coarctation. *Cardiology in the Young* 2007; 17: 307-318.
22. Jan T Christenson, et al, Repair of aortic coarctation using temporary ascending to descending aortic bypass in children with poor collateral circulation. *Cardiology in the Young* 2004; 14: 39-45
  23. Mataichi Ohkubo, et al, Histological findings after angioplasty using conventional balloon, radiofrequency thermal balloon, and stent for experimental aortic coarctation, *Pediatrics International* 2004; 46: 39-47
  24. Mohammad Ilyas, et al, Evaluation by magnetic resonance imaging of aortic dilatation and coarctation in adult Turner syndrome patients, *Clinical Endocrinology* 2006; 65: 154-157.
  25. Crepaz R, et al, Factors affecting left ventricular remodeling and mechanics in the long term follow-up after successful repair of aortic coarctation. *Cardiology in the Young* 2005; 15: 160- 167.
  26. Takahashi K, et al. Restenosis after balloon angioplasty of coarctation: Relationship with ductus arteriosus. *Pediatrics International* 2000, 42, 658-667.
  27. A Koch, G Buheitel, et al, Balloon dilatation of critical left heart stenoses in low birth weight infants. *Acta Paediatrica* 200; 89: 979-82.
  28. Hojbjerg C, et al, Clinical and epidemiological description of aortic dissection in Turner's syndrome. *Cardiology in the Young* 2006,; 16: 430-436
  29. Mookerjee J , et al, Restenosis after aortic stenting. *Cardiology in the Young* 2004; 14: 210-211.
  30. Kent E. Ward, et al, Delayed Detection of Coarctation in Infancy: Implications for Timing of New born Follow –up. *Pediatrics* 1990; 86: 972- 976.
  31. Silva García- de la Torre G, Huerta- Alvarado SG, Consideraciones metodológicas y análisis de los estudios transversales. *Boletín Médico del Hospital Infantil de México* 1998; 55: 348-356.