



**UNIVERSIDAD NACIONAL AUTÓNOMA  
DE MÉXICO**

---

---

**FACULTAD DE ESTUDIOS SUPERIORES  
CUAUTILÁN**

**MANUAL DE PROPEDÉUTICA CLÍNICA  
VETERINARIA EN GRANDES ESPECIES  
Y PEQUEÑOS RUMIANTES**  
(TEORÍA Y PRÁCTICA)

ACTIVIDAD DE APOYO A LA DOCENCIA  
QUE PARA OBTENER EL TÍTULO DE:  
MÉDICO VETERINARIO ZOOTECNISTA

PRESENTA:

**JOSÉ ALBERTO RAMÍREZ JIMÉNEZ**

ASESORA: M. en C. **HILDA LAURA SANDOVAL RIVERA.**

CUAUTILÁN IZCALLI, EDO. DE MÉX. 2008



Universidad Nacional  
Autónoma de México

Dirección General de Bibliotecas de la UNAM

**Biblioteca Central**



**UNAM – Dirección General de Bibliotecas**  
**Tesis Digitales**  
**Restricciones de uso**

**DERECHOS RESERVADOS ©**  
**PROHIBIDA SU REPRODUCCIÓN TOTAL O PARCIAL**

Todo el material contenido en esta tesis esta protegido por la Ley Federal del Derecho de Autor (LFDA) de los Estados Unidos Mexicanos (México).

El uso de imágenes, fragmentos de videos, y demás material que sea objeto de protección de los derechos de autor, será exclusivamente para fines educativos e informativos y deberá citar la fuente donde la obtuvo mencionando el autor o autores. Cualquier uso distinto como el lucro, reproducción, edición o modificación, será perseguido y sancionado por el respectivo titular de los Derechos de Autor.

## *Agradecimientos*

*A mis padres:*

*Vicenta y Alberto. Gracias,  
por regalarme la vida, brindarme una educación  
y ahora por su paciencia y apoyo,  
es posible que este manual haya concluido.  
✧ Mi más grande agradecimiento para ellos. ✧*

*A mi asesora:*

*Hilda Laura,  
mi más sincero agradecimiento por su apoyo.  
Espero que siempre siga siendo así de profesional.*

*Agradezco a todas las personas que  
lograron con su apoyo y trabajo,  
hacer posible la conclusión de esta obra,  
En especial a Angélica, Xochitl, Rosaura,  
Paulina, Carolina, Juan, Ale y a Jaime.*

*A todos los miembros del H. Jurado:*

*Dr. Guillermo Tomás Oriedo Fernández.*

*M.V.Z. Patricia Gómez de la Cruz.*

*M.C. Hilda Laura Sandoval Rivera.*

*M.V.Z. Ramón González Pacheco.*

*M.V.Z. Hugo César López Fariás.*

*, Por su valiosa participación en la revisión de este manual.*

*Gracias*

*Gracias a todos mis amigos y familiares:*

*Por estar conmigo  
en las buenas y en las malas.  
Saben que siempre tendrán  
un lugar en mi mente.  
Y suplicándoles una disculpa,  
pero son demasiados nombres  
como para escribirlos en estas cortas líneas.*

# DEDICATORIAS

*Dedico esta obra a:*

*Todos los estudiantes de Propedéutica Clínica  
Veterinaria de la FES Cuautitlán. C-4*

*Mi madre (Vicenta Jiménez Brisuela)*

*Mi padre (Alberto Ramírez Álvarez)*

*Mi asesora (Hilda Laura Sandoval Rivera)*

*Mi profesora de Propedéutica Clínica  
Veterinaria  
(Patricia Gómez de la Cruz)*

*Y a todos mis familiares y amigos.*



# ÍNDICE

Prefacio.....	I
Prólogo .....	II

## UNIDAD 1 GENERALIDADES

Objetivo de la unidad .....	2
Definición de propedéutica clínica veterinaria.....	2
Importancia de la Propedéutica Clínica en la Medicina Veterinaria .....	4
Manejo de los animales durante la exploración .....	4
Generalidades sobre el diagnóstico clínico .....	7
La marcha de la exploración.....	7
*Historia clínica.....	7
*Evaluación del estado físico del paciente por medio de los métodos físicos.....	8
*Métodos auxiliares.....	13
Plan (orden o estrategia) de exploración clínica.....	19
Anamnesis general.....	19
Reseña del animal.....	20
Exploración General del Paciente.....	23
Actitud o Postura Anatómica.....	23
Hábito o Aspecto Clínico.....	24
Comportamiento o Conducta.....	24
Condición Corporal .....	25
Constantes Fisiológicas .....	31
Exploración especial.....	31
Revisión de los conocimientos adquiridos. ....	32

## UNIDAD 2 EXPLORACIÓN DE LAS CONSTANTES FISIOLÓGICAS

Objetivo de la unidad .....	34
Importancia de esta exploración.....	34
Definición y tipos de constantes fisiológicas .....	34
Definición y técnicas de exploración de los tipos de constantes fisiológicas.....	35
Factores que modifican las constantes fisiológicas .....	41
Variaciones anormales de la temperatura.....	42
Fiebre.....	42
Definición y signos.....	42
Grados de fiebre .....	42
Tipos de fiebre.....	43
Hipertermia.....	44
Diferencia entre fiebre e hipertermia.....	44
Hipotermia.....	44
Revisión de los conocimientos adquiridos .....	45

## UNIDAD 3 EXPLORACIÓN DE TEGUMENTARIO

Objetivo de la unidad .....	47
Importancia de esta exploración.....	47
Bases anatómicas y fisiológicas .....	47
Técnicas de exploración aplicadas .....	48
Plan de exploración .....	48
Anamnesis especial .....	48
Exploración de capa .....	49
Exploración de piel.....	51
Exploración de mucosas.....	55
Exploración de anexos o faneras .....	58

Síndromes clínicos .....	58
Signos clínicos que sugieren afección .....	59
Revisión de los conocimientos adquiridos .....	61

#### **UNIDAD 4**

#### **EXPLORACIÓN DE SISTEMA LINFÁTICO.**

Objetivo de la unidad .....	63
Importancia de esta exploración.....	63
Bases anatómicas y fisiológicas .....	63
Técnicas de exploración aplicadas .....	64
Plan de exploración .....	64
Anamnesis especial .....	64
Exploración de nódulos linfáticos externos.....	65
Exploración de bazo .....	69
Síndromes clínicos .....	69
Signos clínicos que sugieren afección .....	70
Revisión de los conocimientos adquiridos .....	71

#### **UNIDAD 5**

#### **EXPLORACIÓN DE SISTEMA CIRCULATORIO**

Objetivo de la unidad .....	73
Importancia de esta exploración.....	73
Bases anatómicas y fisiológicas .....	73
Técnicas de exploración aplicadas .....	73
Plan de exploración .....	75
Anamnesis especial .....	75
Exploración de corazón y válvulas.....	75
Exploración de arterias (Pulso) .....	80
Exploración de capilares .....	81
Exploración de venas .....	81
Exploración de sangre .....	85
Síndromes clínicos .....	87
Signos clínicos que sugieren afección.....	88
Revisión de los conocimientos adquiridos .....	91

#### **UNIDAD 6**

#### **EXPLORACIÓN DE APARATO RESPIRATORIO**

Objetivo de la unidad .....	93
Importancia de esta exploración.....	93
Bases anatómicas y fisiológicas .....	93
Técnicas de exploración aplicadas .....	93
Plan de exploración .....	93
Anamnesis especial .....	94
Exploración de la actividad respiratoria .....	94
Exploración de ruidos respiratorios .....	95
Exploración de aire expirado.....	96
Exploración de cavidad nasal y senos paranasales.....	96
Exploración de faringe, laringe y bolsas guturales.....	97
Exploración de tráquea.....	97
Exploración de pulmones .....	97
Síndromes clínicos .....	99
Signos clínicos que sugieren afección.....	100
Revisión de los conocimientos adquiridos .....	102

**UNIDAD 7**  
**EXPLORACIÓN DEL APARATO DIGESTIVO**

Objetivo de la unidad .....	104
<b>A) EXPLORACIÓN DEL APARATO DIGESTIVO (rumiantes)</b>	
Importancia de esta exploración .....	104
Bases anatómicas y fisiológicas .....	104
Técnicas de exploración aplicadas .....	105
Plan de exploración .....	105
Anamnesis especial .....	105
Exploración del pienso o alimento .....	106
Exploración del apetito.....	106
Exploración de la ingesta de sólidos y líquidos.....	107
Exploración de la rumia .....	108
Exploración del eructo.....	109
Exploración de la eyección o regurgitación y/o vómito .....	109
Exploración de la defecación .....	110
Exploración de la cavidad oral .....	110
Exploración de la faringe .....	111
Exploración del esófago .....	111
Exploración de la pared abdominal .....	112
Exploración del rumen .....	113
Exploración del retículo .....	116
Exploración del omaso .....	118
Exploración del abomaso .....	118
Exploración del intestino delgado y grueso.....	120
Exploración del recto.....	120
Exploración de las heces .....	121
Exploración del hígado.....	121
Exploración del páncreas.....	122
<b>B) EXPLORACIÓN DEL APARATO DIGESTIVO DEL EQUINO (diferencias con rumiante)</b>	
Síndromes clínicos .....	128
Signos clínicos que sugieren afección .....	129
Revisión de los conocimientos adquiridos .....	133

**UNIDAD 8**  
**EXPLORACIÓN DEL APARATO URINARIO**

Objetivo de la unidad .....	135
Importancia de esta exploración.....	135
Bases anatómicas y fisiológicas .....	125
Técnicas de exploración aplicadas .....	135
Plan de exploración .....	135
Anamnesis especial .....	136
Exploración de riñones .....	136
Exploración de uréteres .....	136
Exploración de vejiga.....	136
Exploración de uretra .....	137
Exploración de la micción.....	137
Exploración de la orina.....	137
Síndromes clínicos .....	137
Signos clínicos que sugieren afección .....	138
Revisión de los conocimientos adquiridos .....	140

**UNIDAD 9**  
**EXPLORACIÓN DEL APARATO REPRODUCTOR**

Objetivo de la unidad .....	142
<b>A) EXPLORACIÓN DEL APARATO REPRODUCTOR DE LA HEMBRA</b>	
1) Vaca	
Importancia e interrogantes .....	142
Bases anatómicas y fisiológicas .....	142
Técnicas de exploración aplicadas .....	143
Plan de exploración .....	143
Anamnesis especial .....	143
Análisis de los registros reproductivos.....	144
Exploración externa por inspección .....	144
Exploración vaginal.....	146
Exploración rectal.....	147
Exploración del ciclo estral .....	150
Exploración de la gestación.....	152
Exploración del parto .....	158
Exploración del puerperio .....	162
2) Yegua	
Importancia de esta exploración .....	163
Bases anatómicas y fisiológicas .....	163
Técnicas de exploración aplicadas .....	164
Plan de exploración .....	164
Anamnesis especial e inspección externa .....	164
Exploración vaginal.....	164
Exploración rectal para el diagnóstico de gestación y diagnóstico diferencial .....	165
Exploración de yeguas no gestantes .....	166
Exploración del parto y puerperio .....	166
3) Ovinos .....	167
<b>B) EXPLORACIÓN DE GLÁNDULA MAMARIA</b>	
Importancia de esta exploración.....	168
Bases anatómicas y fisiológicas .....	158
Técnicas de exploración aplicadas .....	168
Plan de exploración .....	169
Anamnesis especial .....	169
Exploración de glándula mamaria .....	170
Exploración macroscópica de la leche .....	172
Análisis químico, físico y microbiológico de la leche.....	173
<b>C) EXPLORACIÓN DEL APARATO REPRODUCTOR DE MACHO</b>	
Importancia de esta exploración.....	177
Bases anatómicas y fisiológicas .....	177
Técnicas de exploración aplicadas .....	178
Plan de exploración .....	178
Anamnesis especial .....	178
Exploración andrológica externa.....	189
Exploración andrológica interna.....	180
Exploración de la conducta sexual .....	180
Exploración del semen .....	181
Síndromes clínicos (hembra, macho y glándula mamaria).....	182
Signos clínicos que sugieren afección (hembra, macho y glándula mamaria) .....	183
Revisión de los conocimientos adquiridos (hembra, macho y glándula mamaria) .....	188

**UNIDAD 10**  
**EXPLORACIÓN DEL APARATO LOCOMOTOR**

Objetivo de la unidad .....	192
Importancia de esta exploración.....	192
Bases anatómicas y fisiológicas .....	192
Técnicas de exploración aplicadas .....	193
Plan de exploración .....	194
Anamnesis especial. ....	194
Exploración del miembro claudicante. ....	195
Exploración de pezuñas o cascos y rodete coronario .....	196
Exploración de huesos.....	197
Exploración de articulaciones. ....	197
Exploración de músculos.....	198
Exploración del animal en recumbencia. ....	199
Síndromes clínicos .....	199
Signos clínicos que sugieren afección .....	200
Revisión de los conocimientos adquiridos .....	204

**UNIDAD 11**  
**EXPLORACIÓN DE SISTEMA NERVIOSO**

Objetivo de la unidad .....	206
Importancia de esta exploración .....	205
Bases anatómicas y fisiológicas .....	206
Técnicas de exploración aplicadas .....	206
Plan de exploración .....	207
Anamnesis especial .....	207
Exploración de la conducta .....	207
Exploración del sensorio .....	209
Exploración de la sensibilidad.....	209
Exploración de la motricidad .....	210
Exploración del cráneo y raquis .....	210
Exploración de los reflejos.....	210
Exploración de líquido cefalorraquídeo .....	212
Exploración de pares craneales .....	213
Síndromes clínicos .....	214
Signos clínicos que sugieren afección .....	215
Revisión de los conocimientos adquiridos .....	219

**UNIDAD 12**  
**EXPLORACIÓN DE OJO Y OÍDO**

Objetivo de la unidad .....	221
A) EXPLORACIÓN DE OJO	
Importancia de esta exploración .....	221
Bases anatómicas y fisiológicas.....	221
Técnicas de exploración aplicadas .....	222
Plan de exploración .....	222
Anamnesis especial .....	222
Exploración de párpados .....	203
Exploración de pestañas .....	203
Exploración del sistema lagrimal .....	203
Exploración de la conjuntiva .....	203
Exploración de la membrana nictitante .....	203
Exploración de córnea .....	223
Exploración de esclerótica.....	224
Exploración del fondo ocular .....	224

<b>B) EXPLORACIÓN DE OÍDO</b>	
Importancia de esta exploración.....	225
Bases anatómicas y fisiológicas .....	225
Técnicas de exploración aplicadas .....	225
Plan de exploración .....	226
Anamnesis especial .....	226
Exploración del oído .....	226
Examen del poder auditivo.....	226
Síndromes clínicos de ojo y oído .....	226
Signos clínicos que sugieren afección de ojo y oído.....	227
Revisión de los conocimientos adquiridos .....	132

### **UNIDAD 13**

#### **HOJA CLÍNICA E INTEGRACIÓN DEL DIAGNÓSTICO CLÍNICO**

Objetivo de la unidad .....	234
Definición e importancia de la hoja clínica.....	134
Ejemplo de hoja clínica y sus principales características .....	235
Metodología para la integración de los hallazgos y sus principales características.....	246
ECOP (examen clínico orientado a problemas) .....	246
Ejemplo de integración de los hallazgos de la exploración utilizando un caso clínico .....	247
Revisión de los conocimientos adquiridos .....	253

#### **APÉNDICES**

Apéndice 1.- Regiones topográficas .....	255
Apéndice 2.- Procedimientos de utilidad para la exploración física del paciente .....	257
Apéndice 3.- Principales razas en México de bovinos, ovinos, caprinos, equinos.....	274
Principales razas de bovinos.....	274
Principales razas de ovinos.....	277
Principales razas de caprinos .....	281
Principales razas de equinos .....	283
Apéndice 4.- Determinación de la edad por cronometría dentaria .....	285
Apéndice 5.-Tablas de constantes fisiológicas.....	289
Apéndice 6.-Lesiones primarias y secundarias de la piel.....	291
Apéndice 7.-Regiones que drenan los linfonodos de exploración clínica .....	294

Índice de figuras .....	295
-------------------------	-----

Índice de tablas.....	302
-----------------------	-----

Índice de cuadros.....	304
------------------------	-----

<b>BIBLIOGRAFÍA</b> .....	305
---------------------------	-----

## Prefacio

Se pretende que el manual, sea tomado como referencia en la enseñanza de la asignatura de Propedéutica Clínica Veterinaria, por tanto es importante mencionar que no se sustituye de ninguna manera, alguna de las referencias bibliográficas básicas del curso, solamente se espera que el alumno obtenga una herramienta más de consulta, ya que el manual se realizó de acuerdo al programa vigente de la asignatura. Por lo anterior los estudiantes obtendrán más fácilmente las habilidades propedéuticas, para la obtención del diagnóstico clínico, (Sabido de antemano que el diagnóstico no es la finalidad de la asignatura, pero sí todo lo que está detrás de él). De este modo el alumno adquirirá en su formación una metodología para la obtención del diagnóstico clínico, así como las habilidades propedéuticas; observación clínica (ojo clínico), realización de una anamnesis bien dirigida, exploración física ordenada y sistemática, elaboración de la historia clínica, así como un razonamiento clínico y que ayude a la resolución de problemas.<sup>1,2</sup> Este manual está ilustrado, para una mejor comprensión de los temas, mostrando áreas de proyección de los diferentes órganos y sistemas de igual modo las técnicas y métodos para su exploración, además presenta algunas técnicas de manejo en los animales y las medidas de protección que se deben adoptar para realizar la exploración clínica. Como se ha mencionado desde el título este es un manual propedéutico clínico, por lo que es importante se contemplen algunos conocimientos básicos sobre técnicas de diagnóstico complementarias o especiales. Se intenta que el manual sea un apoyo para la Propedéutica Clínica Veterinaria y para las clínicas de los semestres posteriores.

## Prólogo

El manual de Propedéutica Clínica Veterinaria en grandes especies y pequeños rumiantes (teoría y práctica), pretende dar al alumno conocimientos claros y aplicables de tal forma que le sean de utilidad para las asignaturas siguientes, pero principalmente para su vida profesional. El examen clínico es un arte, no una ciencia. La estructura básica del examen clínico puede ser meditada pero la ejecución real y la interpretación requieren práctica y experiencia.<sup>3</sup>

El examen clínico es una búsqueda de indicios para intentar resolver el misterio de la dolencia de un paciente, estos indicios generalmente se encuentran en forma de signos que son mostrados al examinador por medio de la inspección, de la palpación, de la percusión, de la auscultación, etc.; los signos no son los únicos indicios que cooperan en un diagnóstico, un cierto conocimiento de la conducta normal de la especie a tratar, una valoración exacta del entorno del paciente, la posible relación de este entorno con los problemas del paciente, la anamnesis, las pruebas y los datos auxiliares, son indicios, y es posible que figuren en el diagnóstico definitivo, una vez que ha sido obtenida la historia y ha sido efectuado el examen físico, se puede llegar a un diagnóstico clínico presuntivo.<sup>3</sup>

La propedéutica clínica introduce al alumno en el ejercicio de la medicina, es decir, le procura conocimientos, teóricos y prácticos que le son de utilidad cuando se sitúa ante un animal enfermo. Para conseguir esto, es necesario seguir un plan de exploración clínico metódico y ordenado, que conduzca a una correcta toma de los signos de la enfermedad para poder llegar a convertir éstos en signos de utilidad para el diagnóstico.<sup>4,5,6,7</sup> Para este fin existen diferentes literaturas, pero la mayoría no cubre los requerimientos del curso de propedéutica clínica veterinaria, ya que no presentan los temas en el orden en que se imparte, o no cuentan con los temas programados de la asignatura, además de que algunas de las bibliografías son muy antiguas y es un tanto difícil la obtención de estas obras; debido a lo anterior y reconociendo que el manual está estructurado en base a estas literaturas, surge la necesidad de elaborar un manual en propedéutica clínica veterinaria en base al programa.



---

# UNIDAD 1

## GENERALIDADES



# UNIDAD 1

## GENERALIDADES

### OBJETIVOS DE LA UNIDAD:

El alumno conocerá la definición de propedéutica clínica, así como los diferentes términos que la componen, además estudiará la importancia de la propedéutica en la práctica clínica.

El alumno hará una revisión de las técnicas de sujeción y manejo de los animales para realizar la exploración física; También aprenderá el plan de exploración general que se aplica en equinos, bovinos, ovinos y caprinos.

### DEFINICIÓN DE PROPEDÉUTICA CLÍNICA VETERINARIA:

El término propedéutica procede del griego propaideia (*pro* = *antes* y *paideia* = *educación*) que se puede traducir como "introducción a".<sup>7</sup>

Es el conocimiento previo a otro conocimiento, área clínica y reproducción.

La propedéutica es la rama de la medicina que se encarga del estudio de las técnicas y procedimientos físicos, químicos, biológicos, quirúrgicos y médicos en general, que son necesarios para poder efectuar la exploración clínica; de una forma ordenada y sistemática, tanto general, como especial del paciente, con la finalidad de poder establecer un diagnóstico clínico presuntivo y posteriormente un diagnóstico definitivo o integral, emitir un pronóstico y de esta forma poder establecer las medidas de profilaxis, control y tratamiento pertinentes.<sup>8,9</sup>

En esta definición se utilizan términos que es conveniente definir, como son:

**Exploración.** Es el arte de buscar, hallar, encontrar signos clínicos en el paciente. La obtención de signos se realiza a través de la exploración clínica, la cual debe ser metódica, ordenada y clara utilizando todos los medios o métodos al alcance del clínico.

Durante la exploración, el clínico desarrolla la habilidad para descubrir signos clínicos propios de una enfermedad (desarrollar ojo clínico).<sup>1</sup>

**Diagnóstico.** Es la parte de la medicina que tiene por objeto la identificación de una enfermedad o proceso patológico. Existen diferentes tipos de diagnóstico, entre los más comunes son:

a. Diagnóstico clínico presuntivo. Es aquella primera opinión que emite el médico veterinario, sobre cual es la posible enfermedad o proceso patológico, que está afectando al paciente que se explora y se fundamenta en la **historia clínica** y los hallazgos obtenidos durante la **exploración física** del paciente.

b. Diagnóstico diferencial. Es aquel que establecemos para diferenciar entre varias enfermedades. Haciendo un estudio comparativo de los signos y lesiones de las enfermedades que en un momento dado presentan un síndrome clínico similar.

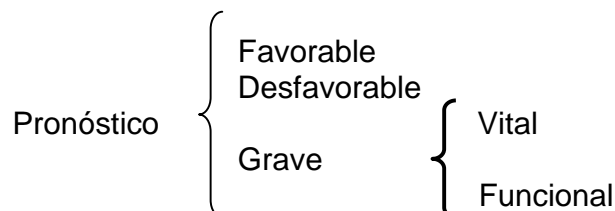
Ejemplo: signo clínico: diarrea, que puede ser producida por cambios de dieta, verminosis gastroentérica, salmonelosis, coccidiosis, etc.

c. Diagnóstico definitivo o integral. Es aquel que se obtiene al integrar la información obtenida en la historia clínica (anamnesis), los hallazgos obtenidos del paciente (signos) al efectuar la exploración clínica, con los resultados obtenidos de las pruebas de laboratorio e incluso de la necropsia.<sup>7,10,11</sup>

**Pronóstico**. Es aquella opinión o juicio que establece el clínico sobre las posibilidades de mejoría o curación que tiene el paciente (curso y desenlace de la enfermedad).<sup>10</sup>

La información necesaria para establecer un pronóstico razonablemente preciso incluye datos sobre morbilidad y mortalidad esperado de la enfermedad, si existe tratamiento o posible procedimiento quirúrgico; además del costo de tratamiento.

Los tipos de pronóstico utilizados en medicina veterinaria son:



- Favorable. Es el juicio que se forma el clínico, en el que considera que la evolución que puede tener el animal es buena (recuperación de la salud).
- Desfavorable. Es el juicio que se forma el clínico, en el que considera que el paciente no se recuperará y tiene un desenlace fatal (muerte).
- Grave vital. Es el juicio que se forma el clínico, en donde considera que el sistema u órgano afectado pone en peligro la vida del animal (afección que altera un órgano vital); se sabe que va a morir pero no cuando.
- Grave funcional. Es el juicio que emite el clínico cuando una enfermedad o proceso patológico afecta una estructura funcional (altera la función) y no pone en peligro la vida del animal, por lo que el animal no podrá realizar su función zootécnica.<sup>3</sup>

**Profilaxis**. Conjunto de medidas y/o procedimientos que establece el médico veterinario para prevenir que una enfermedad o proceso patológico se presente en un individuo, un grupo, una granja, una zona, municipio, estado, país, etc. Esto evita que la enfermedad se difunda tanto entre animales o del animal al hombre. Ejemplo: Vacunación.<sup>10,11</sup>

**Control**. Conjunto de medidas y/o procedimientos que se realizan una vez que se ha presentado la enfermedad o proceso patológico, con la finalidad de que esta no se difunda y aumente entre otros animales, granjas, municipios, estados, países, etc.<sup>1,10</sup>

**Tratamiento**. Conjunto de medidas y procedimientos que el médico veterinario establece para curar o sanar una enfermedad en un individuo y que este manifieste su potencial productivo.<sup>10,11</sup>

## **IMPORTANCIA DE LA PROPEDEÚTICA CLÍNICA EN LA MEDICINA VETERINARIA:**

Su importancia radica en que nos enseña cuales son y como utilizar las herramientas necesarias para realizar una exploración clínica en el paciente. Además es la introducción para otras asignaturas como Reproducción Animal y las asignaturas del área Clínica, ya que mediante estos medios y técnicas que nos enseña la propedéutica el clínico establece diagnósticos, pronósticos y tratamientos.<sup>8</sup>

---

## **MANEJO DE LOS ANIMALES DURANTE LA EXPLORACIÓN:**

A fin de realizar un buen examen físico es muy importante el manejo del animal, saber cual es la forma más adecuada para acercarse, capturar, sujetar, fijar, derribar e inmovilizar a los animales para *examinarlos*, lo que evita estrés y riesgos innecesarios para el clínico y ayudantes.

En el trato y manipulación de los animales es necesario adoptar una actitud tranquila y confiable aunque no exenta de reserva, el dueño de los animales también va a estar pendiente de nosotros; una actuación precipitada, con titubeos o vacilaciones no va a favorecer en nada el juicio que nuestro cliente haga de nosotros.<sup>6,7</sup>

Por otra parte es importante usar la vestimenta adecuada para el tipo de animales que estamos trabajando, esta vestimenta debe ser cómoda para que no limite nuestros movimientos o se pueda enganchar en algún punto. Lo más recomendable es la utilización de botas de goma y overol.

Debemos tener siempre en mente las zoonosis, por lo que debemos tomar las medidas adecuadas para evitarlas, debemos extremar las medidas de higiene, no solo por nuestra salud, sino también debemos evitar el contagio a otros animales que posteriormente nosotros examinaremos.

La aproximación al paciente:

\*Que el animal nos vea previamente. Debe pasar un tiempo suficiente para que el animal se familiarice con nuestra presencia (hacer la anamnesis con el animal presente).

\*Aproximarnos con precaución, llamando su atención y calmándole.

\*Aproximarnos por el lado que este más acostumbrado el animal. Ej. – en equinos por el lado izquierdo; en vacas por el lado derecho.

\*Evitar movimientos bruscos para no asustar al paciente.

\*No confiarnos en exceso porque los animales pueden tener reacciones imprevistas; colocarnos siempre en zonas seguras, lejos de sus defensas.

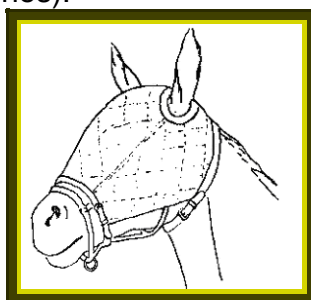
\*Retirarse si el animal se pone muy nervioso.

Mientras sea posible, hemos de evitar los procedimientos de sujeción que hacen que el animal se encuentre a la defensiva, no obstante esto no es posible en todos los casos, por lo que tendremos que recurrir a algunos sistemas que nos proporcionen una exploración cómoda y sin riesgos.<sup>7</sup> Los procedimientos a utilizar son 5, y se usan según el caso lo requiera, a continuación se describen:

**1.- Sujeción psicológica:** Es el mejor procedimiento y su efectividad depende de que la persona encargada del animal tenga un perfecto conocimiento de sus patrones de comportamiento. En función de ese conocimiento puede evitar, o cuando menos, disminuir las tendencias naturales del animal.

La voz humana puede transmitir autoridad (o falta de esta), confianza (o temor), y un efecto relajante y tranquilizador (o excitante), los animales responden en consecuencia; una voz firme, pero tranquilizadora facilita mucho nuestro trabajo.<sup>12</sup>

**2.- Disminución sensorial:** Este procedimiento consiste en disminuir la percepción sensorial del animal, tapando los ojos (Fig. 1-1) y los oídos, en ocasiones es muy útil pero, en otros casos, se consigue el efecto contrario; el animal se pone más nervioso y hace intentos descontrolados por quitarse aquello que le impide ver y oír, (es muy utilizado en el transporte de equinos).<sup>12</sup>



**Fig. 1-1.** Capucha acolchonada muy útil en el transporte de caballos. Tomado de Oteiza, (1979)

**3.- Uso de mangas y potros:** Es un sistema muy útil para la exploración de los grandes animales y de aquellos que se encuentran en libertad. Pueden ser de muy distintas formas, desde muy sofisticados (Fig. 1-2 y 1-3) a, simplemente, cuatro troncos que impidan los movimientos de los animales.<sup>1,12,13</sup>



**Fig. 1-2.** Manga de manejo fija.  
Tomado de [www.corralondonantonio.com.ar](http://www.corralondonantonio.com.ar)



**Fig. 1-3.** Manga de manejo transportable.  
Tomado de [www.corralondonantonio.com.ar](http://www.corralondonantonio.com.ar)

**4.- Sedación o inmovilización química:** Es la que se utiliza en la exploración de animales salvajes o peligrosos (toros de lidia). El fármaco a utilizar no debe modificar excesivamente las constantes vitales del animal. Para su administración se pudieran utilizar rifles o pistolas cargadas con dardos que contienen el fármaco. En los animales domésticos, desde el punto de vista de la exploración, este tipo de sujeción se sustenta por la ausencia de ayudantes o por la dificultad de apaciguar a un animal agresivo. En pequeños rumiantes no es necesario este tipo de inmovilización, ya que estos son de fácil manejo, sin embargo cabe hacer notar, que para ciertos procedimientos (cirugías menores) se pueden usar estos fármacos.<sup>1,7,12</sup>

A continuación se presentan dos tablas donde se indican las dosis y vías de administración de algunos fármacos usados para la inmovilización química:

**Tabla 1-1.** Clorhidrato de Xilazina.

ANIMAL	Concentración	Endovenosa	Intramuscular
Caballo	10%	0.5 – 1.1 mg/kg	1 – 2 mg/kg
Vacuno	2%	0.03 – 0.1 mg/kg	0.1 – 0.2 mg/kg
Oveja	2%	0.05 – 0.1 mg/kg	0.1 – 0.3 mg/kg
Cabra	2%	0.01 – 0.5 mg/kg	0.05–0.5 mg/kg

Tomado y modificado de García, (1999)

**Tabla 1-2.** Otros fármacos usados en Bovinos.

Principio activo	Dosis	Vía de administración
Xilacina al 2%	0.05 - 0.15 mg/kg	IV
	0.1 - 0.33 mg/kg	IM
Detomidina	20 – 60 mg/kg	IV
Propionilpromazina	0.2 - 0.4 mg/kg	IV
	0.2 - 1 mg/kg	IM
Acepromazina	0.02 - 0.05 mg/kg	IV
	0.05 - 0.1 mg/kg	IM

Tomado y modificado de Ordóñez, (2003)

**5.- Empleo de aparatos y fuerza física:** Estos sistemas los debemos de utilizar con precaución para evitar lastimar al animal durante la exploración, están indicados cuando no vemos posibilidades de realizar una exploración tranquila por el carácter rebelde o poco colaborador del animal (Fig. 1-4).<sup>12</sup>



**Fig.. 1-4.** Empleo del acial o torcedor en el belfo superior de un equino.  
Tomado de Manual propedéutico. (2005)

Aunque el objetivo de este manual no es el exterior, control y manejo de los animales; es muy importante tratar temas de esta índole, ya que para poder realizar el examen físico es básico el manejo; por lo que en los apéndices, en la página 257, se presentan algunas técnicas, que pudieran ser de utilidad para la exploración del paciente.

## GENERALIDADES SOBRE EL DIAGNÓSTICO CLÍNICO:

El diagnóstico clínico se ocupa del estudio de las clases y procedimientos de exploración del enfermo, así como en la interpretación de los signos y datos recogidos en la misma, la meta de toda exploración clínica está en la determinación del tipo de enfermedad, así como de su forma de presentación e importancia (diagnóstico), considerado, además, su dependencia con el ambiente. El establecimiento de la terapéutica eficaz, así como de las medidas de protección contra una enfermedad, sólo es posible cuando el clínico veterinario conoce no sólo la clase de enfermedad, sino también sus manifestaciones parciales, desarrollo y condiciones de la vida del enfermo.<sup>6</sup>

### La marcha de la exploración

La exploración clínica tiene como objetivo obtener la mayor cantidad posible de información del paciente para poder llegar con mayor facilidad al diagnóstico clínico. Esta información se obtiene a través del examen clínico que comprende la integración y análisis de la historia clínica así como la correlación del estado actual del paciente o rebaño:

#### El examen clínico, comprende:

1. Historia o interrogatorio (anamnesis). Examen del ambiente y de la administración (contexto).
2. Estado actual o presente del paciente.<sup>1,3</sup>

### 1. Historia clínica

Es el relato de la sucesión de eventos que se han producido durante la enfermedad del paciente, que se obtiene a través de un interrogatorio (anamnesis) al encargado o dueño. Es el primer contacto que tiene el clínico con el animal enfermo y el dueño o encargado. Nos proporciona información sobre:

- El curso de la enfermedad

**Tabla 1-3.** Curso de la enfermedad.

Hiperagudo o sobreagudo	Horas a 2 días
Agudo	3 a 14 días
Subagudo	15 a 30 días
Crónico	Mas de 30 días

Tomado y modificado de Rosenberger (1981) y Rebhun (1999)

- La localización presuntiva de la enfermedad
- Presencia de enfermedades recurrentes
- Morbilidad
- Mortalidad, etc.

Examen del ambiente y de la administración son parte de la historia clínica.

Examinar el entorno biofísico para indagar sobre elementos de análisis tales como el clima, la topografía, la condición de los suelos y del agua; además, se reconoce el estado de salud de los otros animales y ambiente donde ellos están. El trato que las personas dan a los animales, "puede explicar muchas alteraciones del estado de salud de los animales domésticos". Mirar su comportamiento y actitudes corporales con detenimiento, sin que la presencia de las personas altere el estado de ánimo del animal.<sup>1,3,8</sup>

## **2. Evaluación del Estado físico actual o presente del paciente**

Este se determina efectuando la exploración física del paciente utilizando los diferentes métodos, técnicas o procedimientos de exploración que estén al alcance del clínico. Aplicando los órganos de los sentidos (métodos físicos de exploración).

LA CONDICION FUNDAMENTAL PARA EL DIAGNÓSTICO CLÍNICO EXACTO ES LA EXPLORACIÓN ACABADA Y METÓDICA DEL ENFERMO. EN ALGUNOS CASOS, O EN ALGUNAS ESPECIES ANIMALES O FORMAS MORBOSAS, BASTA CIERTAMENTE UNA EXPLORACIÓN SOMERA, PERO LO GENERAL ES LO CONTRARIO. LO IDÓNEO PARA EFECTUAR UNA EXPLORACIÓN ES ESTABLECER UNA METODOLOGÍA O ESTRATEGIA DE EXPLORACIÓN Y HABITUARSE A EXPLORAR SIEMPRE EN EL MISMO ORDEN, SOLO ASÍ SE EVITA QUE NINGÚN FENÓMENO MORBOSO PASE INADVERTIDO.

UNA EXPLORACIÓN EFECTUADA A FONDO SIEMPRE CON ARREGLO EN EL MISMO PLAN, TIENE ADEMÁS LA VENTAJA, NO SOLO DE CAPTAR LA CONFIANZA DEL PROPIETARIO, SINO TAMBIÉN DE PROPORCIONAR EN BREVE TIEMPO LA FACULTAD DE VERLO, PALPARLO Y OÍRLO, TODO CON EXACTITUD, Y DISTINGUIR LO NORMAL DE LO MORBOSO.

SEMEJANTE EXPLORACIÓN LLEVA CIERTAMENTE CONSIGO EL INCONVENIENTE DE TENER QUE DAR MUCHAS VUELTAS AL PACIENTE. PERO CON LA PRÁCTICA SE PUEDE LLEGAR PRONTO, AUN EN TALES CASOS, A EFECTUAR LA EXPLORACIÓN SIN GRANDES PÉRDIDAS DE TIEMPO Y SIN MOSTRAR FALTA DE HABILIDAD.<sup>6</sup>



## **Métodos, medios o procedimientos de exploración física** (métodos físicos de exploración)

Son los primeros procedimientos que el médico veterinario zootecnista utiliza para explorar a un animal y se basa en utilizar los órganos de los sentidos.

Las ventajas de estos es que son baratos, eficientes, y siempre los tenemos a nuestro alcance. Los métodos de exploración física se derivan de la aplicación de los sentidos.<sup>14</sup>

- Inspección - sentido de la vista
- Palpación - sentido del tacto
- Percusión - sentido del tacto y oído
- Auscultación - sentido del oído
- Sucusión - sentido del tacto y oído
- Olfación - sentido del olfato
- Degustación - sentido del gusto

Estos métodos de exploración física o clínica pueden efectuarse en forma **directa o inmediata** y en forma **indirecta o mediata**.<sup>15</sup>

**Directa:** (inmediata) Cuando se aplican los sentidos en forma inmediata exclusivamente.

**Indirecta:** (mediata) Cuando nos auxiliamos de algún objeto o instrumento para explorar al paciente, lo que mejora o facilita la exploración.<sup>2,6,7,16</sup>

### • **INSPECCIÓN:**

Consiste en la aplicación del sentido de la vista. Permite poner en evidencia cambios en el tamaño, color, forma, localización de la lesión y en el movimiento de la misma.

Además nos proporciona datos sobre el estado de salud del animal, tanto en estática como en dinámica, así como condiciones de manejo e instalaciones.

En la inspección indirecta se utilizan instrumentos como microscopio, espéculo, vaginoscopio, lupa, otoscopio, oftalmoscopio, laringoscopio, endoscopio, rayos x, ultrasonido, lámparas, etc.<sup>1,3,6,7</sup>

### • **PALPACIÓN:**

Consiste en la utilización del sentido del tacto, es decir, la exploración de tejidos, unas veces con la palma de la mano y otras veces con las yemas de los dedos o con ayuda de algún objeto.

Se pueden apreciar cambios en la consistencia (dura, blanda, pastosa, fluctuante, elástica), sensibilidad, movilidad o desplazamiento, tamaño, forma, temperatura, límites y superficie.

La palpación indirecta consiste en palpar ayudándonos de sondas para palpar cuerpos extraños o en el caso de la palpación rectal por medio de guantes.<sup>1,6,7,16</sup>

- **PERCUSIÓN:**

Procedimiento de exploración que consiste en golpear alguna región del cuerpo del animal para producir un sonido. Esta percusión puede ser:

A. Directa o inmediata:

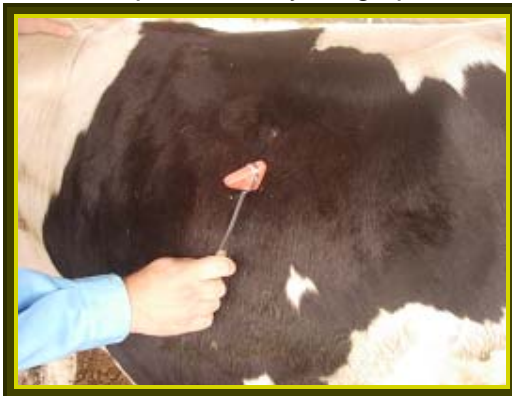1. Digital. Utilizando los dedos índice y medio en forma de gancho y golpeando directamente sobre el cuerpo del animal (Fig.1- 5).




**Fig. 1-5.** Técnica de percusión digital, empleada sobre la pared abdominal de un bovino. CEA. FESC. UNAM. (2008)

B. Indirecta o mediata:

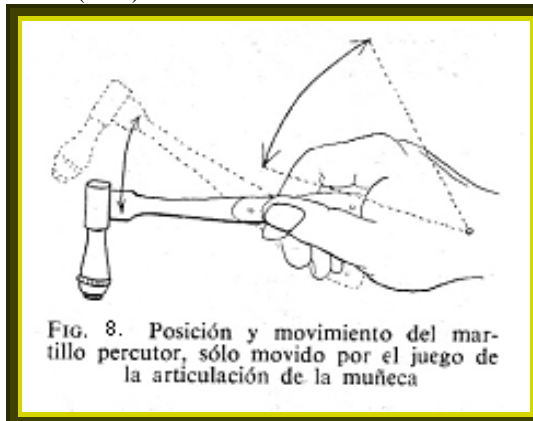
1. Martillo percutor (plexor). Se golpea directamente con el martillo sobre el cuerpo del animal (Fig. 1-6).
2. Martillo percutor y plexímetro (Fig. 1-7). Entre el martillo y el cuerpo del animal se coloca un plexímetro y se golpea con el martillo.<sup>1,6,7,16</sup>



**Fig. 1-6** Percusión indirecta sobre la región costal de un bovino. CEA. FESC. UNAM. (2008)



**Fig. 1-7.** Martillo percutor y plexímetro. Tomado de Rosenberger, (1981)



**FIG. 8.** Posición y movimiento del martillo percutor, sólo movido por el juego de la articulación de la muñeca

**Fig. 1-8.** Posición y movimiento del martillo percutor, Tomado y modificado de Marek, (1973)

Sonidos básicos a la percusión :

1. Mate. Se produce en órganos macizos, músculos, huesos.
2. Claro o resonante. Se origina al percutir órganos con tejido y aire, y que tienen comunicación con el exterior, pulmón.
3. Timpánico. Lo producen órganos huecos llenos de aire a presión, rumen estómago (Fig. 1-9).<sup>1,6,7,17</sup>

Sonidos intermedios:

1. Submate. Se encuentra entre el mate y el claro.
2. Subtimpánico. Se encuentra entre el claro y el timpánico, llamado también hipersonoro.<sup>1,2,7,17</sup>

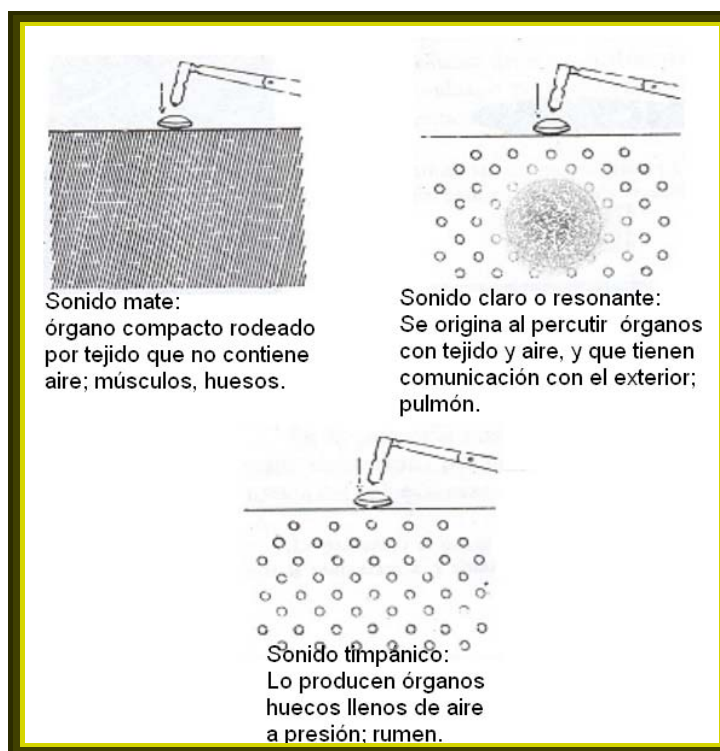

Fig. 1-9. Fundamentos de los sonidos básicos, Tomado y modificado de Gunther, (1979)

### • AUSCULTACIÓN:

Consiste en la aplicación del sentido del oído, para percibir los ruidos normales o patológicos, que se producen en el interior de los órganos durante su funcionamiento.

La auscultación directa consiste en escuchar acercando el oído al órgano o superficie a estudiar.

La auscultación indirecta se hace utilizando el estetoscopio. Este es el más usado, ya que aleja de peligros, su empleo es más sanitario y permite auscultar zonas de difícil acceso para el oído, además de que amplifica el sonido.<sup>1,2,7,8</sup>

Ruidos fisiológicos que podemos escuchar:

- a. Sonidos respiratorios
- b. Ruidos cardiacos
- c. Borborigmos intestinales
- d. Ruidos ruminales

- **SUCUSIÓN:**

Es una derivación de la percusión que consiste en movilizar o desplazar con el puño (sin golpear), alguna región del paciente donde se sospecha que existen líquidos, con la finalidad de escuchar los sonidos de dichos movimientos, o bien para diagnóstico de gestación de campo, también conocida como peloteo o balotaje (en el campo se dice: da la cría).

En bovino después del séptimo mes “para diagnóstico de gestación”.

En pequeño rumiante después del cuarto mes “para diagnóstico de gestación”(Fig. 1-10 y 1-11).<sup>5,7,16</sup>

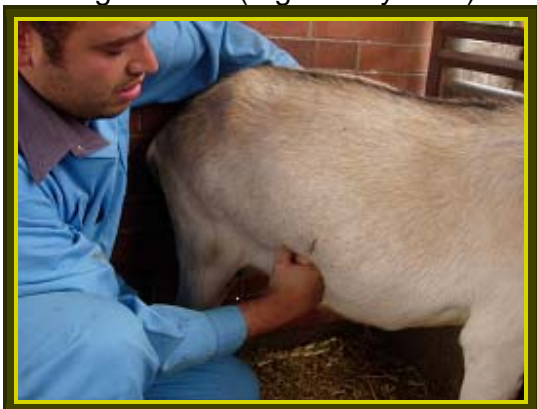

Fig. 1-10. Técnica de Sucusión, vista desde lateral derecho.  
CEA. FESC. UNAM. (2008)



Fig. 1-11. Técnica de Sucusión, vista dorsal.  
CEA. FESC. UNAM. (2008)

- **OLFACIÓN:**

Se utiliza el olfato para explorar secreciones o cavidades; ejemplo, aberturas naturales como vagina, ollares (Fig. 1-12), boca, oídos o lesiones expuestas y heces.

Indirecta: A través de sondas. Ejemplo sonda gástrica.<sup>5,7,8,16</sup>



Fig. 1-12. Técnica para la exploración por olfacción del aire espirado.  
CEA. FESC. UNAM. 2008.

- **DEGUSTACIÓN.**

Se aplica el sentido del gusto en algunas secreciones. Esta técnica no es muy utilizada, sin embargo, se puede hacer uso de ella para identificación de sustancias ácidas o alcalinas.

Ejemplo: leche, mastitis en las que se puede probar la leche.<sup>1,5,8,9,16</sup>

# Métodos auxiliares

## (complementarios)

Como su nombre lo indica estos métodos son utilizados por el clínico como complemento, para confirmar o rechazar el diagnóstico clínico presuntivo.

### PUNCIÓN

Consiste en perforar paredes de cavidades o algunos órganos internos mediante agujas o jeringas que llevan aguja, para cerciorarse de la existencia de derrames y líquidos sospechosos y llegar a conclusiones diagnósticas de la investigación física, química, microscópica y bacteriológica. (al nombre de la región examinada se añade la terminación “centesis”, ejemplos: tórax, toracocentesis; ciego, cecocentesis.<sup>6,8</sup>

#### ➤ Punción de una articulación (Artrocentesis)

Con aguja y aspiración de líquido para obtener muestras de líquido sinovial con fines para su análisis.

#### ➤ Punción del pericardio (Pericardiocentesis)

Se realiza como método diagnóstico cuando existen zonas muy amplias de matidez cardíaca (hidropericardio, pericarditis, hemopericardio) para aclarar el origen de la alteración. Puede ser peligrosa, ya que puede desencadenar una pleuritis.<sup>1</sup>

#### ➤ Punción cisternal

Introducción de una aguja en la cisterna magna para extraer líquido cefalorraquídeo para su análisis. La punción se realiza entre el atlas y el occipital.

#### ➤ Punción lumbar (lumbocentesis)

Introducción de una aguja hueca con fiador en el interior del espacio aracnoideo de la porción lumbar del canal medular. Empleando una técnica estrictamente aséptica, se realiza en diversos procedimientos terapéuticos y diagnósticos. Las indicaciones diagnósticas son: medición de la presión del líquido cefalorraquídeo (LCR), obtención de LCR para análisis en el laboratorio. Las indicaciones terapéuticas de la punción lumbar son: extracción de sangre o pus del espacio subaracnoideo, extracción de LCR para reducir la presión intracraneal, introducción de un anestésico local para inducir anestesia raquídea.

#### ➤ Biopsia por punción

Extracción de una porción de tejido vivo para su observación al microscopio, a través de una aguja hueca que se introduce en un órgano o tumor y se hace girar en sus capas celulares más internas.<sup>18</sup>

### CATETERISMO

Introducción de un catéter en una cavidad corporal u órgano para inyectar o extraer un líquido. El procedimiento más frecuente es la introducción de un catéter en la vejiga a través de la uretra para aliviar la retención urinaria y vaciar completamente la vejiga antes de la cirugía. Es imprescindible emplear técnicas estériles y asépticas para prevenir la infección. En los catéteres temporales la atención se centra en el mantenimiento de un drenaje libre continuo y en la elevada posibilidad de infección. Algunos tipos de cateterismo son: cateterismo cardíaco y cateterismo laríngeo.<sup>18</sup>

## **RADIOLOGÍA** (radiodiagnóstico o diagnóstico por imagen)

Rama de la medicina que se ocupa de las sustancias radiactivas, utilizando diversas técnicas de visualización, generando imágenes del interior del cuerpo mediante diferentes agentes físicos (rayos X, ultrasonidos, campos magnéticos, etc.) y de utilizar estas para el diagnóstico y en menor medida para el pronóstico y tratamiento de las enfermedades; utilizando cualquiera de las diversas fuentes de energía radiante. Son subramas de la radiología: la medicina nuclear, que se dedica a la representación por imagen mediante materiales radiactivos situados en órganos corporales; la radiología diagnóstica, que se ocupa de la representación por imagen utilizando fuentes externas de radiación, y la radiología terapéutica, que se encarga del tratamiento del cáncer mediante la utilización de radiación.<sup>19,18</sup>

### ➤ Angiografía

Visualización radiográfica de la anatomía interna del corazón y de los vasos sanguíneos, después de la introducción de un medio de contraste radiopaco intravascular.

### ➤ Linfangiografía (**linfografía**)

Examen radiográfico de los ganglios linfáticos y vasos linfáticos tras la inyección de un medio de contraste.

### ➤ Electrocardiografía

Registro gráfico producido por un electrocardiógrafo.

### ➤ Resonancia magnética nuclear (RMN)

Fenómeno por el que los núcleos atómicos de determinados materiales, colocados en un campo magnético fuerte y estático, absorben las ondas de radio liberadas por un transmisor a determinadas frecuencias. Espectros emitidos por el fósforo en los tejidos corporales, medido y convertido en imagen sobre instrumentos de resonancia magnética nuclear de fósforo.

### • *Ultrasonografía o ecografía*

La ecografía es una técnica diagnóstica que usa los ultrasonidos para ver en el interior del organismo y por lo tanto es totalmente inocua, ya que no emplea radiactividad como los RX., sino que emplea una banda del sonido no audible por las personas. Se emplea con mucha frecuencia en medicina para el diagnóstico de gestación y el monitoreo de la misma, obtención de imágenes de órganos internos, así entonces diagnóstico de múltiples enfermedades. *Ecografía* significa graficar o dibujar una repetición de sonidos, los aparatos diseñados para estos fines logran mediante pulsos de ondas ultrasónicas plasmar en una pantalla las imágenes derivadas de los ecos, de ahí que ultrasonografía o ecografía son sinónimos y se refiere a la capacidad que tienen los aparatos diseñados para tal fin, para que a través de ondas de sonido de alta frecuencia (ultrasonido) aplicadas sobre una superficie corporal, al rebotar (hacer eco) en los tejidos (dependiendo del aparato) emitan una señal sonora o luminosa (en el caso de aparatos sencillos para gestación) o forman en un monitor o pantalla una imagen del contorno y características de los mismos, incluso con movimientos cuando estos se dan (aparatos de imagen o tiempo real).<sup>6,18</sup>

### ➤ Ecocardiografía

Técnica diagnóstica para estudiar la estructura y el movimiento del corazón. Las ondas de ultrasonido dirigidas hacia la pared del corazón se reflejan retrógradamente, o hacen eco, cuando pasan de un tipo de tejido a otro.

### ➤ Ecoencefalografía

Utilización del ultrasonido para estudiar las estructuras intracraneales del cerebro.<sup>18</sup>

## **BIOPSIA**

Extracción de una pequeña pieza de tejido vivo de un órgano u otra parte del cuerpo para, mediante el examen microscópico poder establecer diagnósticos citológicos rápidos y precisos. El empleo combinado de la biopsia, los hallazgos del laboratorio, la anamnesis y el examen físico, permite establecer o confirmar un diagnóstico integral mas correcto, estimar un pronóstico. La biopsia muestra los cambios ocurridos en las células del tejido muestreado. Los instrumentos para realizar la biopsia se clasifican en dos tipos: perforación y aspiración. Los instrumentos de perforación están diseñados para quitar una sección de tejido sin necesidad de succión, en tanto que los instrumentos de aspiración dependen del vacío para extraer la sección del tejido. Entre los de perforación se usa la aguja de Vin-Silverman, muy útil para biopsia de hígado, bazo y riñón. En el caso de biopsia por aspiración se usa comúnmente la aguja de Menghini. Algunos tipos de biopsia son: por aspiración, por punción y con sacabocados.<sup>8,18</sup>

## **ENDOSCOPIA**

Técnica exploratoria instrumental de los órganos y cavidades a los que no tiene acceso el ojo, a través de un sistema óptico denominado endoscopio. Consiste en meter un tubo que utiliza la fibra óptica para transmitir la luz desde una fuente externa hasta el extremo del aparato que va recorriendo las estructuras internas. Por la boca o por el recto (colonoscopia). Permite observar todas las estructuras en color original y en tiempo real. Requiere anestesia y la longitud es limitada. Con esta técnica se pueden ver alteraciones esofágicas, gástricas, cuerpos extraños, úlceras, colitis, neoplasias.<sup>7,18</sup>

## **FERROSCOPIA**

Detector de metales. Se usa porque más del 90% de los cuerpos extraños van a ser metálicos, normalmente de hierro. Puede dar falsos positivos porque muchos animales tienen cuerpos extraños en la base del rumen que no ocasionan alteraciones.<sup>18</sup>

## **ESCARIFICACIÓN**

Múltiples arañazos o incisiones superficiales en la piel, tal y como se hace para la introducción de una vacuna. Técnica diagnóstica para la enfermedad de Ectima Contagioso.<sup>5,18</sup>

## **HISTOPATOLOGÍA**

Estudio de las células tisulares en estado de enfermedad.<sup>18</sup>

## **CULTIVO** (En microbiología)

Prueba de laboratorio que implica el cultivo de células o microorganismos en un medio específico de crecimiento.<sup>18</sup>

## **LÁMPARA DE WOOD**

Puede realizarse un examen directo del pelo, en un sujeto, empleando la lámpara de Wood. Los pelos infectados generalmente fluorescen de un color verde amarillento, debe tomarse en cuenta que el diagnóstico de las tiñas empleando este procedimiento no es muy confiable, ya que sólo un numero limitado de dermatofitos producen fluorescencia cuando son expuestos a la luz ultravioleta que emite la lámpara de Wood.<sup>20</sup>

## **RASPADO CUTÁNEO (sarnas)**

Es una técnica sencilla y barata que permite una rápida detección de los ácaros. Previamente a la toma de muestras debe cortarse el pelo y la lana, así como eliminar el exceso de costra de las zonas sospechosas, pues habitualmente no suelen encontrarse aquí ácaros y por tanto evitaremos falsos resultados negativos.

Con una hoja de bisturí o escalpelo, rasparemos la parte más húmeda del borde de la lesión recogiendo la muestra en un tubo de ensayo o en una caja de petri. Es de gran utilidad añadir parafina líquida o glicerina a la piel, para que el material raspado se adhiera al bisturí o escalpelo. Las muestras deben tomarse tanto de las zonas dañadas como de las limítrofes y en distintos animales.

El tipo de sarna determinará el lugar y la toma de la muestra; así, en la sarna sarcóptica, hay que raspar el borde del área depilada y en zonas dónde haya pequeños nódulos, debe ser muy profundo, incluso provocando que brote la sangre. En las sarnas coriográfica y psorótica más que raspar, se recomienda recoger costras en la parte más superficial de la epidermis. En la sarna demodéica los ácaros se obtienen fácilmente del interior del contenido caseoso de los folículos afectados.

Es importante tener en cuenta la fase de la enfermedad o la administración previa de fármacos, ya que dependiendo de ello puede ocurrir que no haya ácaros, o que sólo haya huevos y/o larvas, o que se trate de la fase inicial del proceso y por tanto el número de ácaros sea reducido.<sup>20</sup>

## **RASPADO CUTÁNEO (micosis exclusivamente tegumentarias)**

Los hongos que provocan micosis superficiales en los animales, se localizan generalmente en el tejido muerto (queratina). Las muestras obtenidas en el caso de las dermatofitosis son los raspados cutáneos, pelo afectado, uñas, lana. El raspado cutáneo debe realizarse del borde de las lesiones que muestran actividad, previa antisepsia de la zona; primero se frota la zona sospechosa con una torunda de gasa (nunca usar algodón) impregnada con etanol al 70%. Se desprende y se desechan las escamas gruesas, costras y partículas de piel muertas, hasta que se encuentren al descubierto las escamas finas al margen del foco sospechoso, se raspan y recogen con un bisturí, una cuchara cortante o una hoja de afeitar estéril unas 30 a 40 partículas de aproximadamente 1 mm cada una. Para recoger las partículas es apropiada la cara interior estéril de la tapa de una caja de petri, también son utilizadas bolsas de papel y plástico.<sup>21</sup>

## **LAPARATOMÍA EXPLORATORIA EN EL BOVINO**

Cualquier incisión quirúrgica que penetre en la cavidad peritoneal, que normalmente se realiza bajo anestesia general o regional, frecuentemente con fines exploratorios. La laparatomía exploratoria en el bovino es una técnica quirúrgica sencilla, económica, rápida y segura para llegar a un diagnóstico y/o tratamiento de algunas alteraciones del abdomen bovino, más aún teniendo en cuenta que por los valores económicos de los bovinos y también por los lugares en que se encuentran, no es fácil llegar a ellos con aparatos médicos sofisticados (Aparatos de Rayos X, endoscopios, etc.).

Antes de decidir esta cirugía, el clínico debe seguir ciertos pasos semiológicos para tratar de llegar al diagnóstico presuntivo que justifique la intervención. Además del control semiológico de rutina (temperatura, ritmo cardíaco, ritmo respiratorio, auscultación, palpación abdominal, etc.)<sup>8,22</sup>



## **LAPAROSCOPIA**

Examen de la cavidad abdominal con un laparoscopio a través de una pequeña incisión en la pared abdominal. Hacer una pequeña incisión de más o menos 1cm, e introducir un tubo para poder observar todas las vísceras abdominales. El tubo emite luz en el extremo axial y tiene una pequeña cámara.<sup>22</sup>

## **ENDOSCOPIA**

La endoscopia es una técnica de diagnóstico instrumental de los órganos y cavidades a los que no tiene acceso el ojo, a través de un sistema óptico denominado endoscopio. Permite observar todas las estructuras en su color original y en tiempo real.

La endoscopia se emplea con mas frecuencia en el diagnóstico de enfermedades de las vías respiratorias y aparato digestivo.<sup>8</sup>

### ➤ Artroscopia

Examen del interior de una articulación realizado con un endoscopio especialmente diseñado que se introduce a través de una pequeña incisión. Este procedimiento, empleado fundamentalmente en problemas de rodilla, permite realizar una biopsia del cartílago o de la sinovial, así como confirmar el diagnóstico, rotura de menisco o extraer cuerpos extraños del espacio articular.<sup>18</sup>

## **ANÁLISIS DE ORINA**

Examen físico, microscópico o químico de la orina. La muestra se examina físicamente para determinar el color, la turbidez, la densidad y el pH. Después se centrifuga para permitir el examen microscópico de una pequeña cantidad de sedimento para determinar la presencia de sangre, cilindros, cristales, pus y bacterias. El análisis químico se puede realizar para la identificación y cuantificación de cualquiera de un gran número de sustancias, pero sobre todo, cetonas, glucosa, proteínas y sangre.

## **TREPANACIÓN**

Excisión quirúrgica de un trozo circular de hueso u otro tejido realizada con una sierra cilíndrica.<sup>18</sup>

## **OFTALMOSCOPIA**

Técnica para el examen del interior del ojo, es realizada por medio de un dispositivo denominado oftalmoscopio que consta de una luz, un espejo con un único agujero a través del cual el examinador observa las estructuras oculares y un disco con varias lentes de diferentes potencias.<sup>18</sup>

## **SEROLOGÍA**

Rama de la bioquímica médica que estudia el suero sanguíneo para detectar evidencias de infección mediante la evaluación de las reacciones antígeno-anticuerpo *in vitro*.<sup>18</sup>

## **BLOQUEO NERVIOSO**

El término se usa comúnmente para indicar una obstrucción al paso de un impulso nervioso al aplicar un anestésico inyectado en un área local, como un bloqueo espinal.<sup>18</sup>

## **COPROPARASITOSCOPIA**

En las técnicas coproparasitoscópicas deberá utilizarse materia fecal lo más fresca posible con el fin de que las estructuras parasitarias que se buscan (huevos, larvas, y quistes) mantengan sus características morfológicas típicas.<sup>21</sup>

## **HEMATOGRAMA**

Dentro del hematograma distinguimos el estudio de la serie roja y el conteo total de leucocitos, así como el parcial de los diferentes tipos de células que comprende (leucograma).

El perfil hemático de la serie roja contempla los siguientes parámetros:

- Número de glóbulos rojos.
- Valor hematocrito.
- Hemoglobina.
- Proteínas totales.
- Porcentaje de reticulocitos.<sup>7</sup>

## **ANÁLISIS DE LÍQUIDO RUMINAL**

El análisis de líquido ruminal permite detectar modificaciones en su composición que son las causantes de los diferentes trastornos digestivos que presentan los rumiantes.

La extracción del líquido ruminal puede hacerse a través de una fístula practicada en la fosa del ijar izquierdo o, mucho mejor, por medio de sondas.

Una vez extraído el líquido, hemos de procurar que todos los utensilios que vayan a estar en contacto con él se encuentren a una temperatura semejante a la del rumen, para evitar el choque térmico que desviara los resultados analíticos.

Características organolépticas:

Color

Olor

Consistencia

Otras pruebas a realizar son:

pH.

Prueba de sedimentación y flotación

Prueba del azul de metileno

Contenido de infusiones

Contenido de bacterias

Prueba de gestión de la celulosa

Prueba de fermentación de la glucosa

Prueba de reducción de los nitritos

Entre otras.....

## METODOLOGÍA (PLAN, ORDEN O ESTRATEGIA) DE EXPLORACIÓN CLÍNICA

Consiste de cuatro puntos generales que se irán definiendo.

- I. **Anamnesis general**
- II. **Reseña del animal**
- III. **Exploración general o del estado general del paciente**
- IV. **Exploración especial**<sup>1,4,5,7</sup>

### I. ANAMNESIS GENERAL

Etimológicamente procede del griego *anam* = de nuevo y *nesis* = recordar, en medicina veterinaria, es la información que obtiene el clínico a través del diálogo o interrogatorio que se establece con el propietario o encargado de los animales. La anamnesis nos proporciona datos relacionados con el comienzo de la enfermedad, el curso de la enfermedad y las circunstancias acompañantes, también nos permite reconocer la localización presuntiva de la enfermedad así como la mortalidad y la morbilidad.

La anamnesis si esta bien hecha y sobre todo, si esta bien contestada puede suponer el 50% del diagnóstico. Dada su importancia, hay que tener muchas precauciones con las contestaciones que nos da el dueño, ya que por un lado, este tiende a subjetivar los signos, nos refiere lo que el cree que le ocurre al animal, no lo que en realidad le pasa, por otro lado puede sentirse culpable de los males del animal y nos puede omitir datos, o lo que es peor, contarnos lo contrario de lo que ha sucedido.

No debemos emplear excesivos términos médicos que el dueño no entienda, pero no por ello utilizaremos un lenguaje excesivamente vulgar, y si usamos expresiones científicas o técnicas debemos explicar al dueño de una forma clara y entendible cuál es el significado de esos términos.

Tampoco es conveniente acosar al dueño con reproches porque su actuación no ha sido la correcta o porque a demorado mucho la visita, con reproches lo único que conseguimos es que nos oculte datos, para no volver a ser reprendido.

Debemos iniciarle y dejar que vaya hablando libremente, sin dejar escapar ningún detalle; hay hechos que, por insignificantes, el dueño no les da ninguna importancia y pueden ser vitales para la resolución del problema.<sup>(21)</sup>

Debemos de iniciar el interrogatorio por tres preguntas concretas o fundamentales:

*¿Motivo de la consulta? o ¿Qué le ocurre a el animal? o ¿Qué le nota al animal?*

*¿Desde cuando le pasa eso?*

*¿A que lo atribuye?*

En ocasiones, nos podemos encontrar con individuos poco colaboradores y recibir una contestación parecida a estas: yo que se, usted sabrá, para eso lo he llamado ha usted. En estos casos es conveniente armarse de paciencia y no contestar a una tontería, con otra tontería.

Es importante obtener información sobre los antecedentes patológicos del animal, como son: enfermedades padecidas con anterioridad, vacunaciones, desparasitaciones, antecedentes familiares. También la información relacionada con el medio dónde se desarrolla la vida del animal, tipo de alojamiento, tipo de

explotación, tipo de alimentación, estos datos nos facilitarían poder comprender más adecuadamente la situación real (ecosistema concreto) del animal que vamos a explorar.

Algunas de las preguntas accesorias que podemos realizar son:

¿El animal ha estado enfermo antes, de esta o de otra enfermedad? (alergias, recaídas)

¿Han enfermado más animales, o solo este? (procesos esporádicos o infecciosos o nutricionales)

¿Han muerto animales por este problema?

¿Come, bebe, orina, defeca, rumia?

¿Se le ha aplicado alguna vacunación?, ¿cuáles?, ¿cuándo?

¿Se ha desparasitado?, ¿cuándo?, ¿con qué?

¿Se le ha dado algún tratamiento y con qué?<sup>1,3,5,7,8</sup>

## II. RESEÑA

Por reseña o filiación de un animal, se entiende el conjunto de todas las características permanentes o accidentales que permitan identificar con exactitud, rapidez, de la forma más duradera posible y muchas veces a determinada distancia, a un animal que se encuentra en un grupo.

Los datos más importantes de la reseña de un animal son:

Especie

Raza

Sexo

Edad

Alzada

Color

Identificación

Peso vivo

Fin zootécnico

Señas particulares

Lugar y fecha donde se levanta la reseña.

Nombre del propietario

Nombre y firma del clínico

### *\*Especie.*

La importancia clínica de este dato radica en que existen predisposiciones ligadas a él, para padecer determinadas enfermedades y desechar otras que nunca padecerán, como por ejemplo, los híbridos mulares son más propensos a padecer cólicos verminosos, bovinos de leche a padecer cetosis y paresia puerperal o Free Martínismo; las cabras resistentes a la cicuta; la pericarditis traumática es propia de bovinos; así como también diferencias en determinados parámetros fisiológicos (constantes fisiológicas, comportamiento, etc.)<sup>7,8</sup>

### *\*Raza*

Es un dato a tener en cuenta, puesto que existen diferencias notables entre razas, por ejemplo: dentro del ganado vacuno, la raza Frisona es más propensa a padecer paresia puerperal, cetosis y desplazamiento de abomaso que la raza Pardo-alpina. A la hora de realizar el manejo del paciente es importante considerar el temperamento de la raza, por ejemplo, bovino lechero, de engorda o de lidia.<sup>1,4</sup>

Hay que señalar que las razas seleccionadas son más propensas a padecer enfermedades que las rústicas, además de que requieren mayor cuidado al estar su sistema endocrino orientado hacia la producción (complementar con los apéndices, principales razas en México).<sup>(1,7)</sup>

**\*Sexo**

Hay que tener en cuenta en un principio las enfermedades propias del sexo, las relacionadas con las diferencias endocrinas entre hembras y machos. Como pueden ser en la hembra (metritis), y todas las relacionadas con la gestación, parto y lactación. De igual forma, en ocasiones podríamos llegar a dudar entre una ascitis y la gestación.

En machos ovinos es más factible una obstrucción uretral por presencia de urolitos, debido a la anatomía del mismo y la dieta que recibe.

Free Martínismo presente únicamente en bovinos hembras que provienen de una gestación gemelar con un macho.

Es importante diferenciar a los animales enteros de los castrados.<sup>7</sup>

**\*Edad**

Por la simple inspección del animal se puede tener una idea general de la edad, pero la confirmación se debe de hacer siempre por la dentadura, aunque en los bovinos puede hacerse por los cuernos.

Los animales, según su edad, son más propensos a padecer un tipo u otro de enfermedad. En este sentido, podemos señalar que los animales jóvenes son mas propensos a padecimientos de enfermedades carenciales (raquitismo, ataxia enzotica, miodistrofia enzotica). La respuesta orgánica del animal joven es más explosiva, por ello es más normal que la enfermedad curse de forma aguda, mientras que en los adultos lo haga de forma crónica. Además de que también existen enfermedades infecciosas propias de animales jóvenes y de adultos. Así como diferencias en determinados parámetros fisiológicos (constantes fisiológicas, comportamiento, etc).<sup>3,12,23</sup>

**Cronometría dentaria en las diferentes especies.**

**Tabla 1-4.** Cronometría dentaria en Bovinos

Dientes temporales	Menor de 2 años
Muda Pinzas o palas	2 años
Muda Primeros medianos	2 años y medio
Muda Segundos medianos	3 años
Muda Extremos o cunas	4 años
Enrase	Mayor de 4 años

Tomado y modificado de la Puente 3<sup>a</sup> edición.

**Tabla 1-5.** Cronometría dentaria en Pequeños rumiantes

Dientes temporales	Menor de 1 año
Muda Pinzas o palas	1 año
Muda Primeros medianos	2 años
Muda Segundos medianos	3 años
Muda Extremos o cunas	4 años
Enrase	Mayor de 4 años

Tomado y modificado de la Puente. 3<sup>a</sup> edición.

**Tabla 1-6.** Cronometría dentaria en Equinos

2 1/2 años	Se cambian las pinzas de leche por las definitivas.
3 años	Emparejan los centrales o pinzas con sus opuestos.
3 1/2 años	Se cambian los segundos de leche por los definitivos.
4 años	Emparejan los segundos de leche con sus opuestos.
4 1/2 años	Se cambian los últimos de leche por los definitivos.
5 años	Emparejan los últimos definitivos con sus opuestos (boca completa).
6 años	Enrasan las pinzas inferiores. La forma de la mesa es oval.
7 años	Enrasan los segundos inferiores. En las pinzas inferiores y el gavlán de los 7 años en los últimos superiores.
8 años	Enrasan los últimos inferiores. Aparece la estrella de Girard en los segundos o medios inferiores y las pinzas inferiores toman forma redonda en su mesa.
6 -7 -8 - 9 años	Enrasan las pinzas o centrales superiores. Toman forma redonda los segundos o medios inferiores aparece la estrella de Girard en los últimos inferiores.
10 años	Enrasan los segundos o medios superiores. Hay estrella de Girard en todos los inferiores y redondez en los últimos inferiores.
11 años	Enrasan los últimos superiores. Empieza la forma triangular en las pinzas inferiores. El ángulo formado por las dos arcadas empieza a ser más agudo.

Tomado y modificado de la Puente. 3<sup>a</sup> edición. (Complementar con los apéndices, cronometría dentaria)

#### *\*Peso vivo*

Este nos puede orientar sobre el curso de la enfermedad, (enfermedades crónicas nos ocasionan baja de peso), además la correlación del peso con la edad sirve para determinar el estado nutricional en animales jóvenes,

Resulta muy interesante el peso del animal, para calcular la dosis a la hora de establecer un tratamiento, ya que la dosis se establece en función de este.<sup>1,7</sup>

#### *\*Alzada*

Se trata de un dato descriptivo; pero que en ocasiones nos permite saber si el animal a padecido alguna enfermedad en etapas del desarrollo (desnutrición), por lo que podría no alcanzar los estándares que marca su raza.

#### *\*Color*

El color de la capa tiene influencia en el padecimiento de determinadas enfermedades (los animales de capa blanca son más sensibles a las quemaduras solares o a los melanosarcomas). Existen enfermedades que nos pueden alterar el color del animal (nutricionales, sarnas), así como existen *enfermedades* que afectan principalmente a animales de cierto color (enfermedad de terneras blancas).<sup>1,4,5</sup>

#### *\*Identificación*

Importante para particularizar al paciente. Las marcas de identificación pueden ser de dos tipos: las propias del animal y las que nosotros usamos para individualizarlos. Dentro de las primeras podemos citar las manchas de la capa, cicatrices, malformaciones, el nasograma, palatograma.

Dentro de las marcas artificiales, podemos citar las marcas a fuego, los diferentes tipos de crotales, collares, tatuajes, chips, aretes.<sup>7</sup>

#### *\*Fin zootécnico (aptitud)*

Es importante reseñar en caso de los equinos si el animal se dedica a hipódromo, caballo de silla, concurso, tiro, etc. Lo mismo que en bovino si es producción lechera o cárnica, y en ovinos de carne, lana o leche. Esta aptitud de los animales puede ser motivo de que muestren una tendencia a padecer cierto tipo de enfermedades como son:

Paresia puerperal, bovinos lecheros.

Problemas reproductivos, animales dedicados a la monta.

Enfisema y trastornos músculo-esquelético, equinos sometidos a esfuerzo.

No olvidar el valor afectivo para el dueño, más común en equinos.<sup>2,3,7</sup>

#### *\*Señas particulares*

Meramente descriptivo, pero de gran utilidad ya que nos permite identificar al individuo de una forma más precisa y de esta forma no cometer errores al aplicar tratamientos o al realizar algún procedimiento.<sup>1,7</sup>

#### *\*Lugar y fecha donde se levanta la reseña*

Este nos puede proporcionar diversos datos sobre la enfermedad ya que existen enfermedades que son más frecuentes en ciertos lugares y épocas del año, como sarnas, gabarros, neumonías.<sup>1,7</sup>

### III. EXPLORACIÓN GENERAL DEL PACIENTE

*Objetivo de esta exploración:* En unas ocasiones previo a la anamnesis, y en otras, al mismo tiempo, realizamos el examen general que nos permite adquirir una idea global del grado de afección del animal y de las posibilidades que tiene de responder al tratamiento que prescribiremos después; del mismo modo nos indica en primera instancia los órganos, aparatos o sistemas que pudieran estar implicados en el proceso patológico. En esta exploración general debemos de tomar en cuenta los siguientes puntos:

- 1.- Actitud o postura anatómica
- 2.- Hábito o aspecto clínico
- 3.- Comportamiento o conducta
- 4.- Condición corporal o estado corporal
- 5.- Constantes fisiológicas

#### 1.- Actitud o Postura anatómica:

Es la impresión anatómica que tiene constantemente el animal, debemos de inspeccionar la relación que existe entre el tronco del animal con respecto al cuello, cabeza y las extremidades (Fig. 1-13), así como la forma que tiene el animal al pararse (aplomos); esta actitud puede ser normal o anormal, por ejemplo un animal cuya postura es encorvada o con los miembros en caballete, nos hace sospechar inmediatamente que el animal esta afectado por algo, debido a que esas no son actitudes normales y se diferencian claramente del resto de los animales que si tienen actitudes normales. El arqueamiento permanente de la espina dorsal por modificaciones patológicas de la misma, de origen congénito o adquirido, se denomina: xifosis si es dorsal; lordosis, si es ventral y escoliosis si hay desvío lateral.<sup>3</sup>

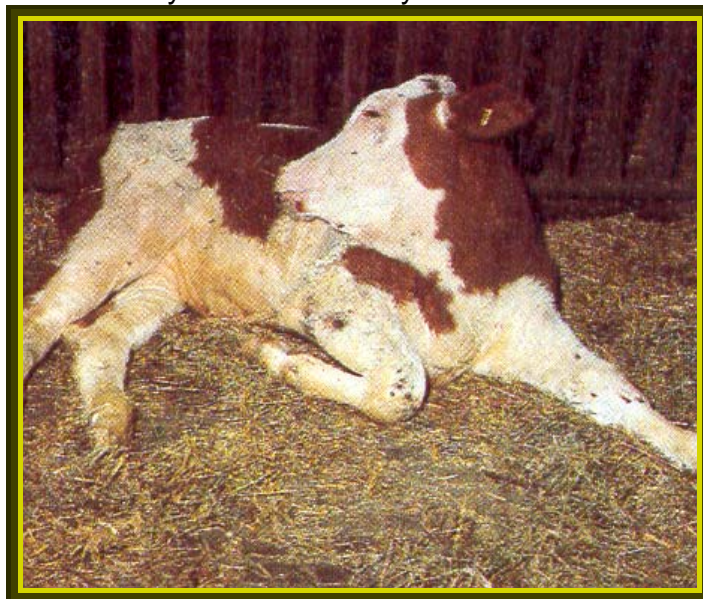

Fig. 1-13. Ternera postrada “presentando una postura de mirando a las estrellas”  
Cortesía Profa. Sandoval, (2008)

## 2.- Hábito o Aspecto clínico:

Es la impresión externa del paciente que ofrece al clínico con respecto al estado de salud o enfermedad (Fig. 1-14 y 1-15). Característica de un estado momentáneo y no sólo dependiente de la salud o enfermedad, sino también de la estructura corporal, alimentación, alojamiento y cuidados.<sup>1,2,3</sup>



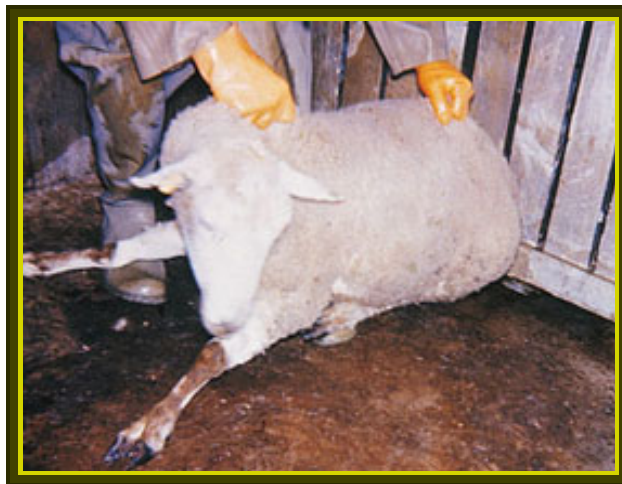**Fig. 1-14.** Ovino postrado con la cabeza sobre la región costal derecha, por Listeriosis. Tomado de [www.asmexcriadoresdeovinos.org](http://www.asmexcriadoresdeovinos.org)



**Fig. 1-15.** Alopecia en el dorso de un cordero. Cortesía Profa. Gómez de la Cruz, (2008)

## 3.- Comportamiento o Conducta:

Es la impresión psicomotora del animal, donde se observa la forma de reaccionar frente a los distintos estímulos del medio, esto significa que un animal excesivamente excitado o muy irritable, es sospechoso, así como también uno que este muy ausente y desconectado del medio (Fig. 1-16). La alteración del comportamiento general se manifiesta por: depresión o apatía, intranquilidad y furor.<sup>1,2,3</sup>



**Fig. 1-16.** Ovino postrado en estado de sopor. Se muestra indiferente a los diversos estímulos del medio; ocasionado por Listeriosis. Tomado de [www.asmexcriadoresdeovinos.org](http://www.asmexcriadoresdeovinos.org)



#### 4.- Condición Corporal o estado nutricional (animales jóvenes):

En animales jóvenes es conocido como estado nutricional por el desarrollo que presentan en esa etapa; por lo que no tienden a presentar gran cantidad de reservas grasas.

Se dice que es la relación entre tejido graso y no graso (músculo y hueso); se evalúa por inspección y palpación de la entrada del pecho, hombro, apófisis espinosas y transversas de las vértebras lumbares y torácicas, costillas, tuberosidad coxal e isquiática y maslo de la cola (estas áreas depende de la especie y raza que se trate). Al evaluar este tejido (graso y no graso) se establece una relación con los depósitos de grasa en otras partes del cuerpo como grasa intermuscular, grasa subcutánea, pélvico-renal y omental. Según esto se distinguirán distintos grados de condición corporal en una escala que va de 0 a 5, aceptándose valores intermedios.<sup>2,24,25</sup>

*La condición corporal tiene diversas aplicaciones:*

- **Aplicación clínica**

El enflaquecimiento (Caquexia o emaciación) en estados patológicos suele aparecer unas veces de forma rápida y otras lentamente. En animales de constitución enfermiza hacen prominencia las costillas, pelvis, etc. La pérdida grave de peso o emaciación, suele acompañar a los animales viejos, a los parasitados o que padecen procesos patológicos graves.<sup>2</sup>

La obesidad (adiposidad) se debe al exceso de alimentación, poco ejercicio y en ocasiones se relaciona con enfermedades endocrinas, o es debida a la castración; la obesidad puede conllevar a problemas reproductivos.<sup>1</sup>

También nos puede indicar el curso de la enfermedad; es decir en enfermedades crónicas que pueden producir una baja en la condición corporal (enfermedades emaciantes)<sup>1,2,3</sup>

- **Aplicaciones nutricionales**

Nos indica como determinar las estrategias de nutrición en las diferentes etapas del ciclo productivo y reproductivo.

- Gestación
- Parto
- Lactación
- Etapa seca (Destete y engorde)
- Empadre o monta

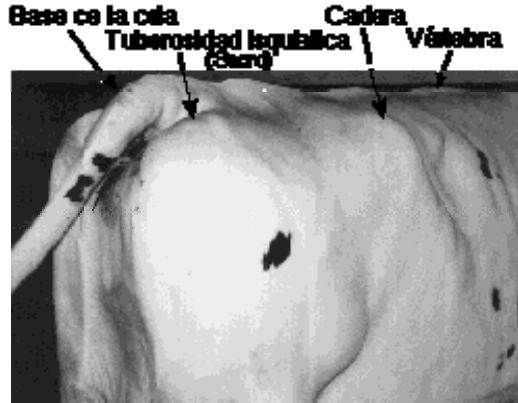
Cada una de las fases del ciclo de producción se caracteriza por tener necesidades alimenticias que deben ser cubiertas por medio de la ingestión de alimentos. Una correcta alimentación esta dirigida a la adecuada acumulación de las reservas corporales, resultando indispensable que éstas se estimen al inicio de cada fase del ciclo productivo como: en la cubrición para asegurar el éxito reproductivo; durante la gestación para evitar la subnutrición de los fetos; al momento del parto, para conocer las posibilidades de movilización de reservas corporales durante la lactación; en el destete, para determinar el nivel de reconstitución de reservas corporales necesarias para llegar en buen estado de carnes a la cubrición siguiente.<sup>24,25</sup>

- **Aplicación comercial**

Para enviar animales a rastro.

*\*Valoración de la condición corporal en el bovino lechero.*

Se realiza por inspección y palpación a nivel de los siguientes lugares anatómicos:



- Tuberosidad coxal (ilíaca) e isquiática. En bovino productor de leche son normalmente palpables.
- Base de la cola. En un animal con buen estado de nutrición, existe una reserva grasa en la parte inferior de la cola.
- Región pectoral (desarrollo de la musculatura). Musculatura pectoral atrofiada en animales con un estado de nutrición malo o caquéticos.
- Costillas y vértebras de la espalda. Normalmente se palpan, pero no se observan marcadas en animales con buen estado de nutrición.

**Fig. 1-17.** Inspección de la base de la cola, tuberosidad isquiática, sacro, cadera, vértebras lumbares. Tomado de [www.infocare.com](http://www.infocare.com)

Grados de condición corporal	Vértebra en la espalda	Aspecto posterior del hueso pélvico	Aspecto lateral de la línea entre las caderas	Cavidad entre cola y la tuberosidad isquiática	
				Aspecto posterior	Aspecto lateral
1 subcondicionamiento severo					
2 esqueleto obvio					
3 buen balance de esqueleto y tejido superficiales					
4 esqueleto no tan obvio como tejidos superficiales					
5 sobrecondicionamiento severo					

**Fig. 1-18.** Grados de Condición Corporal en el bovino lechero, de acuerdo a los diversos lugares anatómicos. Tomado y modificado de [www.infocare.com](http://www.infocare.com)

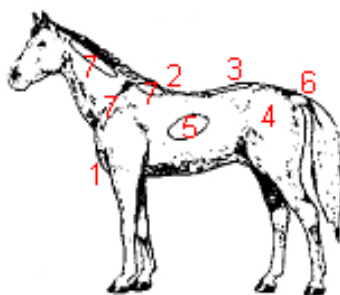


**Fig. 1-19.** Ejemplos de vacas con una condición corporal de 1.5 (A), 3 (B), y 4.5 (C) a lo largo de la lactancia.  
Tomado de [www.infocare.com](http://www.infocare.com)

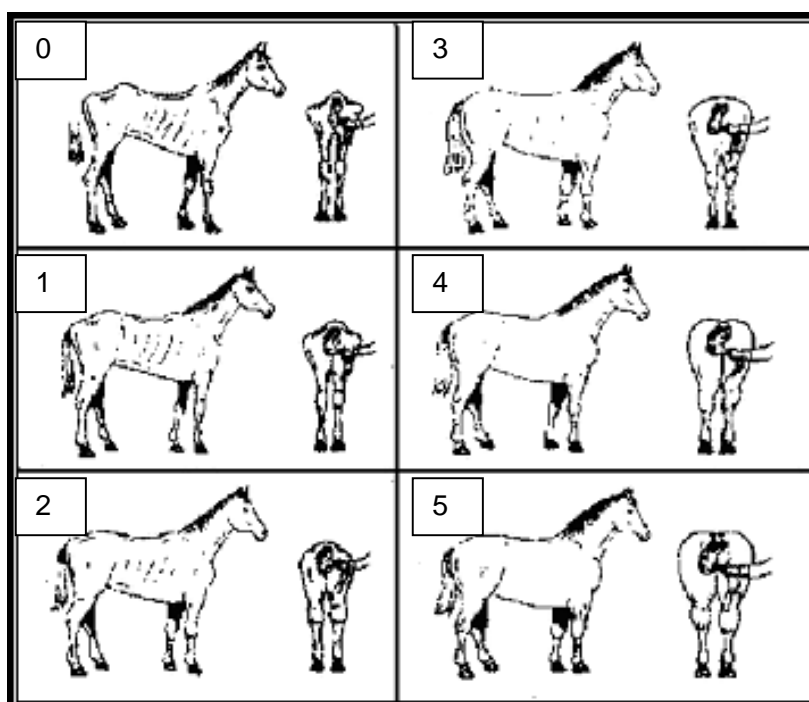
*\*Valoración de la condición corporal en el equino.*

Se realiza por inspección y palpación a nivel de los siguientes lugares anatómicos:

- 1) Región pectoral (desarrollo de la musculatura). Musculatura pectoral atrofiada en animales con un estado de nutrición malo o caquécticos.
- 2) Apófisis espinosas de las vértebras torácicas. En un animal con buen estado de nutrición no son palpables por estar revestidas de tejido muscular.
- 3) Apófisis transversas de las vértebras lumbares. En condiciones normales no se palpan por estar revestidas de tejido muscular.
- 4) Tuberosidad coxal (ilíaca) e isquiática. En condiciones normales no se palpan por estar revestidas de tejido muscular.
- 5) Costillas. Normalmente se palpan, pero no se observan marcadas en animales con buen estado de nutrición.
- 6) Base de la cola. En un animal con buen estado de nutrición, existe una reserva grasa en la parte inferior de la cola.
- 7) En hombro, espalda y cuello. En estas regiones también se puede valorar la condición corporal ya que el equino tiende a depositar grasa en esta parte del cuerpo.



**Fig. 1-20.** Lugares de depósito de grasa en el equino. Tomado y modificado de publicidad, PURINA, (2005)

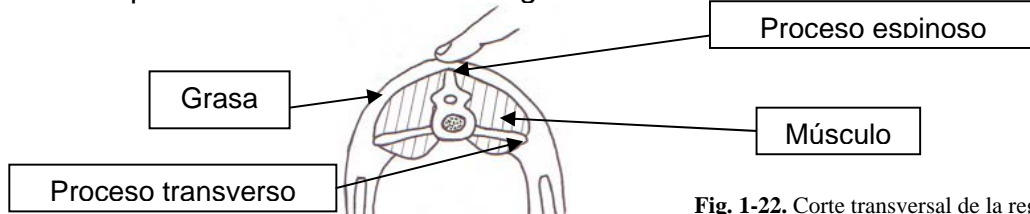


**Fig. 1-21.** Representación de los grados de condición corporal en el equino.

Tomado y modificado de publicidad de PURINA, (2005)

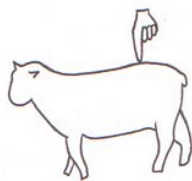
**\*Valoración de la condición corporal en ovino lana.**

Técnica de russell o cuadrado lumbar: Este método, se basa en la palpación de la región lumbar, en la cuál se evalúa la cubierta de grasa sobre las vértebras lumbares así como la profundidad del músculo *longissimus dorsi*.<sup>24</sup>

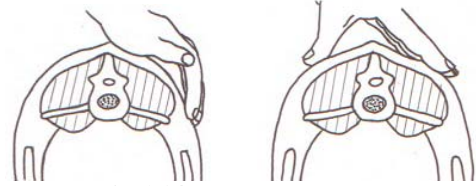


**Fig. 1-22.** Corte transversal de la región lumbar. Tomado y modificado de Méndez, (2008)

*Técnica de palpación*









**Fig. 1-23.** Región lumbar Tomado de Méndez, (2008)



**Fig. 1-24.** Palpación de la región lumbar Tomado de Méndez, (2008)

**Tabla. 1-7.** Escala de condición corporal

PUNTAJACIÓN	ESPESOR DE GRASA	DESCRIPCIÓN	
0	Menos de 1 mm	Animal sumamente emaciado y apunto de morir. No es posible detectar ningún tejido muscular o adiposo entre piel y el hueso.	Condición 0-1. Emaciado 
1	1 a 5 mm	Las apófisis espinosas aparecen prominentes y cortantes. Las apófisis transversas son también cortantes, los dedos pasan fácilmente sobre los extremos y es posible apreciar cada apófisis. La región del músculo de los lomos es poco profunda y sin cobertura grasa.	Emaciado 
2	6 a 10 mm	Las apófisis espinosas siguen siendo prominentes, aunque suaves, y las apófisis individuales sólo se pueden apreciar como rugosidades finas. Las apófisis transversas son suaves y redondeadas, y es posible pasar los dedos bajo los extremos con una ligera presión. La región del músculo de los lomos tiene una profundidad moderada, aunque es ligera su cubierta de grasa.	Delgado 
3	11 a 15 mm	Las apófisis espinosas se detectan solamente como elevaciones pequeñas, son suaves y redondeadas, y los huesos individuales solamente pueden apreciarse con presión. Las apófisis transversas son suaves y bien recubiertas y se precisa realizar una presión bastante fuerte para sentir los extremos. La región del músculo de los lomos parece llena y posee un grado moderado de cubierta adiposa.	Regular 
4	16 a 20 mm	Las apófisis espinosas solamente pueden detectarse con una presión fuerte como una línea dura entre la cubierta de grasa que recubre la región del músculo de los lomos. No se pueden sentir las extremidades de las apófisis transversas. La región del músculo de los lomos está llena y con una gruesa cubierta de grasa.	Gordo 
5	20 mm o más	Las apófisis espinosas no pueden detectarse ni con una presión fuerte y se aprecia una depresión entre las capas de grasa en la zona donde se descubren normalmente las apófisis espinosas. No pueden detectarse las apófisis transversas. La región del músculo de los lomos está muy llena y con una capa adiposa muy gruesa. Pueden aparecer grandes depósitos de grasa sobre la grupa y la cola.	Obeso 

Tomado y modificado de Méndez, (2008)

*\*Valoración de la condición corporal en ovino de pelo.*

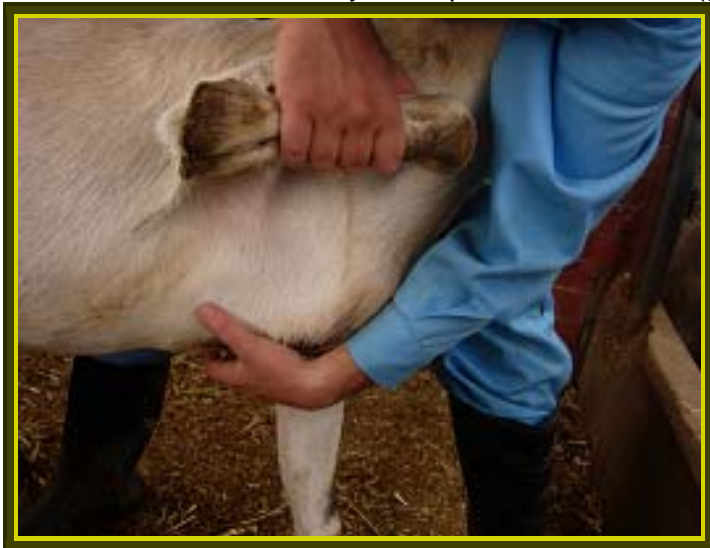Técnica del triángulo esternal y cuadrado lumbar: El método para evaluar la condición corporal en ovinos de pelo se basa en la palpación de dos regiones anatómicas, esternón y la región lumbar. (Fig. 1-25) La palpación de la región del esternón permite conocer el volumen de tejido adiposo subcutáneo (grosor, anchura y extensión), así como el grosor de tejido que cubre la región lumbar; una vez obtenida la notación de la condición corporal de estas dos regiones se procede a obtener un promedio, el promedio de estas es la puntuación definitiva que se le asigna al animal.



**Fig. 1-25.** Ovino Pelibuey, representación de los lugares anatómicos para obtener la nota de condición corporal.  
Tomado y modificado de [www.engomix.com](http://www.engomix.com)

*\*Valoración de la condición corporal en cabras.*

Técnica del triángulo esternal: El método para evaluar la condición corporal en las cabras se basa en la palpación de la región del esternón (Fig. 1-26 y 1-27), permite conocer el volumen de tejido adiposo subcutáneo (grosor, anchura y extensión).



**Fig. 1-26.** Palpación de la región esternal en un caprino.  
CEA. FESC. UNAM. (2008)



**Fig. 1-27.** Representación del triángulo esternal  
CEA. FESC. UNAM. (2008)



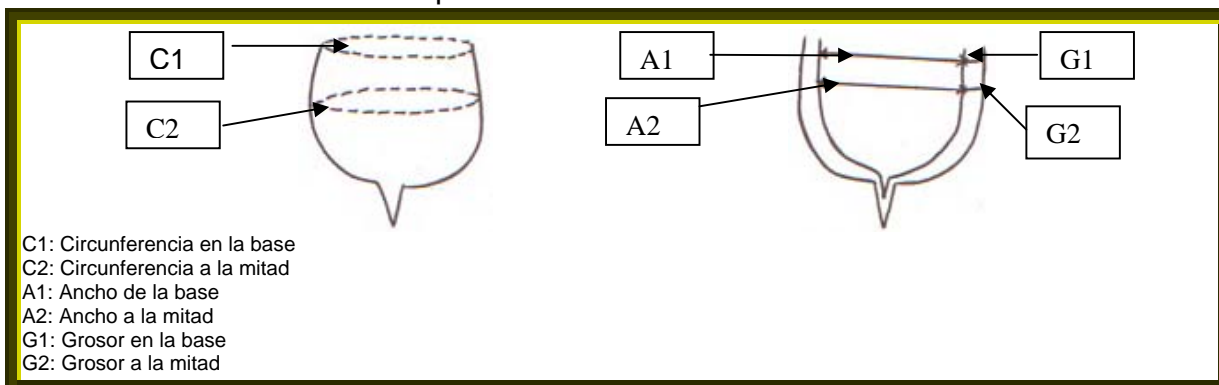
*\*Valoración de la condición corporal en ovinos cola grasa.*

Existen razas que tienen la particularidad de poseer la cola como principal lugar de almacén de tejido graso (cola gorda) como lo es la Damara (Fig. 1-28), Awassi, Barbarine, Assaf, Karakul, entre otras. Hay presencia de grandes reservas de tejido graso depositado en la cola, el cual se puede evaluar por medio de métodos directos en el sacrificio o indirectos como la “palpación” efectuando la medición del ancho, circunferencia y espesor de la base de la cola y a la mitad de la misma (Fig. 1-29), para de esta forma establecer su relación con los depósitos de grasa en otras partes del cuerpo como grasa intermuscular, grasa subcutánea, pélvico-renal y omental.<sup>24,25</sup>



**Fig. 1-28.** Ovino cola grasa , Semental de raza Damara, Tomado y modificado de Revista ACOT, (2007)

**Mediciones de la condición corporal en la cola.**



**Fig. 1-29.** Tomado y modificado de Méndez, (2008)

**Tabla. 1-8.** Puntuación de Nota de Condición Corporal en la Cola.

Puntuación	Características
1	Cubierta de grasa muy delgada. Los cuerpos de las vértebras son muy fáciles de detectar.
2	La cubierta de grasa es delgada. Los cuerpos de las vértebras se detectan fácilmente con presión leve.
3	Los cuerpos de las vértebras se detectan con una presión leve.
4	La cubierta de grasa es algo gruesa. Los cuerpos de las vértebras son detectados con presión fuerte.
5	La cubierta de grasa es muy gruesa. Los cuerpos de las vértebras pueden detectarse con dificultad o no pueden palpase aún con presión

---

fuerte.

---

Tomada y modificada de Méndez, (2008)

#### 5.- Constantes Fisiológicas:

Son parámetros preestablecidos de ciertas funciones del organismo animal.

Las constantes fisiológicas, son los signos vitales de un animal, es decir es el estado en el cual el animal debería estar normalmente. Si estas constantes se ven alteradas por alguna razón se dice que el animal se encuentra en un estado anormal, el cual nos lleva a averiguar la causa de ese estado para así aplicar el tratamiento apropiado, las constantes fisiológicas en veterinaria son:

- a) Frecuencia respiratoria (F/R)
- b) Frecuencia cardiaca (F/C)
- c) Pulso (P)
- d) Temperatura (T)
- e) Movimientos ruminales (M.R.)
- f) Tiempo de relleno capilar (TRC) <sup>1,2,5,20</sup>

(este tema se analizara en la unidad correspondiente, página 33).

#### IV. EXPLORACIÓN ESPECIAL

Está indicada una vez que se ha efectuado la exploración general del paciente, y en base a la anamnesis, en la cual se determinó la posible ubicación del proceso patológico; se realiza siguiendo un orden por aparatos y sistemas:

- \* Tegumentario.
- \* Sistema linfático.
- \* Sistema circulatorio.
- \* Aparato respiratorio.
- \* Aparato digestivo.
- \* Aparato urinario.
- \* Aparato reproductor.
- \* Aparato locomotor.
- \* Sistema nervioso.
- \* Ojo.
- \* Oído.

Durante el examen especial es conveniente recurrir a todos los métodos y aparatos disponibles. También se deben de anotar todos los hallazgos, en un documento conocido como hoja clínica; al finalizar el examen clínico y en base a los hallazgos patológicos del mismo hay que efectuar el diagnóstico clínico presuntivo y los diferenciales con aquellos padecimientos de signología similar.<sup>3</sup>

## **REVISIÓN DE LOS CONOCIMIENTOS ADQUIRIDOS:**

- 1.- Definición larga de propedéutica clínica veterinaria.
- 2.- ¿Qué es pronóstico, y explica los tipos de pronósticos?
- 3.- ¿Qué es profilaxis y control?
- 4.- ¿Qué es diagnóstico y menciona 3 tipos?
- 5.- ¿Qué es tratamiento?
- 6.-¿Qué son los métodos físicos de exploración y cuáles son sus ventajas?
- 7.-¿Cuáles son los métodos físicos de exploración y en que órgano de los sentidos se fundamentan ?
- 8.-Menciona 4 instrumentos con los cuales podemos realizar la inspección mediata o indirecta.
- 9.-¿Cómo se llama el instrumento que usamos para realizar la auscultación?
- 10.-¿Cómo se llama el instrumento que usamos para realizar la percusión indirecta o mediata ?
- 11.-¿ Cuáles son los sonidos fundamentales o primarios y en que órganos o regiones podemos localizarlos?
- 12.-¿Qué es la anamnesis ?
- 13.- Menciona 3 preguntas fundamentales de la anamnesis.
- 14.-¿Qué es la reseña y que puntos básicos debe llevar?
- 15.-¿ Para que sirve saber..... a) alzada. b) especie.
- 16.-¿Qué es la actitud o postura anatómica ?
- 17.- ¿Qué es el hábito o aspecto clínico?
- 18.-Menciona los 3 tipos de comportamiento o conducta
- 19.- ¿Qué es la condición corporal?
- 20.- ¿Cómo se llama la técnica que usamos para explorar condición corporal en ovinos de lana?





---

---

# UNIDAD

# 2

## EXPLORACIÓN DE LAS CONSTANTES FISIOLÓGICAS



## UNIDAD 2

### EXPLORACIÓN DE LAS CONSTANTES FISIOLÓGICAS

#### OBJETIVO DE LA UNIDAD:

El alumno aprenderá las técnicas y procedimientos necesarios para la determinación de las constantes fisiológicas.

#### IMPORTANCIA DE ESTA EXPLORACIÓN:

La toma de constantes fisiológicas forma parte de la exploración general del paciente. Así como, todos los demás puntos que se evalúan en dicha exploración, las constantes fisiológicas son un indicador de la gravedad o magnitud del problema patológico que esta afectando al paciente.

#### DEFINICIÓN Y TIPOS DE CONSTANTES FISIOLÓGICAS:

Por definición las constantes fisiológicas son parámetros preestablecidos de algunas de las funciones vitales más importantes del organismo animal. Cabe considerar que estos parámetros son en un momento dado difíciles de definir como únicas y verdaderas, ya que son varias las fuentes de información que de ellas se tienen, además las constantes fisiológicas dadas por los diferentes autores son obtenidas en condiciones óptimas evitando **estrés** en el animal; siendo esto en la práctica clínica un factor a considerar para no caer en errores al momento de tomar las constantes fisiológicas.<sup>1,5,8,14</sup>

Las constantes que se consideran son las siguientes:

- 1) Frecuencia respiratoria (F/R)
- 2) Frecuencia cardiaca (F/C)
- 3) Pulso (P)
- 4) Temperatura (T)
- 5) Movimientos ruminales (M.R.)
- 6) Tiempo de relleno capilar (TRC)

Cabe hacer notar, que existen más constantes fisiológicas, pero estas son las de mayor importancia clínica.<sup>1,3,5,7</sup>

## DEFINICIÓN Y TÉCNICAS DE EXPLORACIÓN DE LOS TIPOS DE CONSTANTES FISIOLÓGICAS APLICADAS:

### 1.- Frecuencia respiratoria (FR)

Es la que resulta de la actividad del aparato respiratorio (inspiración, espiración, pausa), también se le conoce como el número de ciclos respiratorios por minuto. Su valoración se realiza por inspección, palpación directa y auscultación indirecta, calculando la frecuencia durante un minuto como mínimo.

- Auscultación indirecta. Colocando la cápsula del estetoscopio en campos pulmonares (Fig. 2-1) o en el tercio anterior de la tráquea (Fig. 2-2).<sup>2,3,5,7,14</sup>



Fig. 2-1. Toma de la FR. en campos pulmonares. CEA. FESC. UNAM. (2008)



Fig. 2-2. Toma de la FR. en el tercio anterior de la tráquea. CEA. FESC. UNAM. (2008)

- Inspección directa. Observar la región costal y abdominal lateral (flancos). Situarlo laterocaudal al animal, para poder observar los movimientos de la pared torácica y abdominal (Fig.2-3). Es aconsejable observar al animal por ambos lados para determinar si los movimientos respiratorios son iguales en los dos costados.<sup>1,5,8,14</sup>



Fig.2-3. Inspección de la región costal, para tomar la FR. CEA. FESC. UNAM. (2008)

- Palpación. Colocar el dorso de la mano delante de los orificios nasales para apreciar el aire espirado (Fig. 2-4). Cada vez que el aire nos golpea la mano, contaremos un movimiento respiratorio. No tocar los pelos sensibles (vibrisas) que tienen los animales en esta zona, porque se inhibirá la respiración.<sup>1,5,7,9</sup>



Fig.2-4. Palpación del aire espirado con el dorso de las manos, para la toma de la FR. CEA. FESC. UNAM. (2008)

## 2.- Frecuencia cardiaca (FC)

Es la que resulta de la actividad del corazón, también se le conoce como el número de ciclos cardiacos por minuto. Su valoración se realiza por palpación directa y auscultación indirecta, en el área precordial (Fig. 2-5).<sup>1,2,3,5,7</sup>



Fig. 2-5. Esquematización del área precordial del equino.  
Tomado de <http://siraysusamigos.iespana.es/caball1.jpg>

- Auscultación indirecta. Colocando la cápsula del estetoscopio sobre el área que comprenden el 3° al 5° espacio intercostal del lado izquierdo por detrás del olécranon “zona precordial” (Fig. 2-6), y calculando la frecuencia durante un minuto como mínimo.<sup>1,2,7,8,9</sup>



Fig. 2-6. Auscultación indirecta para la toma de la FC. CEA. FESC. UNAM. (2008)

- Palpación directa. Colocando la palma de la mano sobre el área que comprenden el 3° al 5° espacio intercostal del lado izquierdo por detrás del codo (Fig. 2-7). Sintiendo el choque de la punta del corazón y calculando la frecuencia durante un minuto como mínimo.<sup>1,7,8,9</sup>



Fig. 2-7. Palpación de la región precordial para la toma de la FC. CEA. FESC. UNAM. 2008.

## 3.- Pulso (P)

Es la que resulta de la fuerza de contracción del corazón y que se ve reflejada en las paredes arteriales. Se evalúa por palpación directa en diferentes arterias, dependiendo de la especie que se este explorando. Esta se evalúa colocando por detrás de la yema de los dedos índice, medio, anular, la arteria a explorar, presionando moderadamente y tomando el número de pulsaciones por minuto.<sup>1,2,3,6,8,9</sup>

## ψTécnicas para valorar la frecuencia del pulsoψ

### Caballo.

- Arteria facial. Colocar la yema de uno o dos dedos (índice y medio) sobre la piel adyacente a la arteria (cara medial del borde ventral de la mandíbula, donde el vaso va acompañado de la vena y del conducto parotídeo). La presión ejercida ha de ser suficiente como para tensar la piel y la arteria, lo que facilita apreciar el pulso, pero sin llegar a obliterarla. Calcular la frecuencia durante un minuto como mínimo.
- Arteria facial transversa. Localizar la arteria caudal a la apófisis cigomática del hueso frontal, a mitad de distancia entre el ojo y la base de la oreja. Proceder como se ha explicado para tomar el pulso en la arteria facial.
- Arteria caudal media. Colocar la yema de dos dedos (índice y medio) sobre la arteria, en la parte ventral media de la cola y ejercer una ligera presión.<sup>1,5,7</sup>

### Vaca.

- Arteria facial. Colocar la yema de uno o dos dedos (índice y medio) sobre la piel adyacente a la arteria “cara lateral del borde ventral de la mandíbula, a nivel de la escotadura del músculo masétero” (Fig. 2-8). La técnica y la valoración es similar a lo descrito en el caballo.
- Arteria caudal media. Colocar la yema de dos dedos (índice y medio) sobre la arteria, en la parte ventral media de la cola y ejercer una ligera presión, igual que en equinos (Fig. 2-9).
- Arteria mediana. Colocar la yema de los dedos sobre la arteria, en la parte medial del antebrazo, por debajo y delante de la articulación del codo.
- Valorar la frecuencia del pulso en la arteria útero-ovárica. se evalúa por palpación rectal, como un signo complementario de gestación.<sup>1,2,3,7,8,9,</sup>



Fig. 2-8. Frecuencia del P en la arteria facial de un bovino.  
CEA. FESC. UNAM. (2008)



Fig. 2-9. Frecuencia del P en la arteria caudal media.  
CEA. FESC. UNAM. (2008)

### Oveja, cabra y becerros pequeños.

(prácticamente se utilizan las mismas arterias que en los bovinos).

- Arteria femoral. Introducir los dedos de la mano, excepto el pulgar, en la región inguinal por la parte craneal de la extremidad. Palpar la arteria y apreciar el pulso con la yema de los dedos, en la parte dorsal de la cara interna de la región inguinal. La presión ejercida ha de ser suficiente como para tensar la piel y la arteria, lo que facilita apreciar el pulso, pero sin llegar a obliterarla. Calcular la frecuencia durante un minuto como mínimo.<sup>1,5,7,9</sup>

#### 4.- Movimientos ruminales (MR)

Es la que resulta de la actividad del rumen. Su valoración se realiza por palpación directa, inspección, palpación directa y auscultación indirecta simultáneas y palpación rectal (esta última en bovinos).

- Inspección. En la fosa del ijar izquierdo las contracciones ruminales. Observar la elevación y el descenso de la misma (Fig. 2-10).



Fig. 2-10. Inspección de la fosa del ijar izquierda. CEA. FESC. UNAM. (2008)

- Palpación directa. Colocando la palma de la mano o el puño en la fosa del ijar izquierdo (FIG. 2-11). Presionar para apreciar las elevaciones y descensos alternos que se producen durante la contracción ruminal (palpación superficial).



Fig. 2-11. Palpación de la fosa del ijar izquierda. CEA. FESC. UNAM. (2008)

- Palpación directa y auscultación indirecta simultánea. Valorando las contracciones ruminales en la fosa del ijar izquierdo, al colocar la cápsula del estetoscopio y presionar simultáneamente (Fig. 2-12).



Fig. 2-12. Auscultación y palpación de la fosa del ijar izquierda. CEA. FESC. UNAM. (2008)

- Palpación por vía rectal. Colocar la palma de la mano sobre el saco dorsal y posterior de rumen sintiendo la contracción ruminal (Fig. 2-13).<sup>3,9</sup>

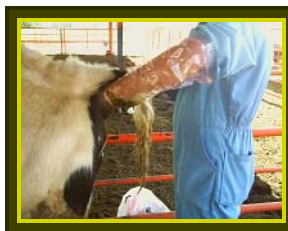

Fig. 2-13. Palpación rectal para la toma de los movimientos rúminales. CEA. FESC. UNAM. (2008)

## 5.- Temperatura corporal (T)

Es el calor interno del animal. Todos los animales domésticos son homeostáticos y regulan su temperatura a través de un centro situado en el hipotálamo que mantiene un equilibrio entre la génesis y el consumo de calor por parte del organismo. En la producción o generación del calor interno intervienen destacadamente los procesos químicos (oxidaciones orgánicas reguladas por la tiroides, metabolismo basal y la actividad muscular); mientras que en la eliminación juegan un papel importante los fenómenos físicos (pérdidas de calor por vasodilatación periférica, sudoración, ventilación pulmonar y excreción de orina y heces)<sup>1,5,6,7</sup>

La temperatura se puede evaluar de una forma cualitativa, palpando la entrada del pecho, las orejas, el morro, glándula mamaria, costados, cruz, cuello; de ésta forma no podemos determinar cuantos grados centígrados existen por encima del rango normal. Lo más correcto es determinarla a través de una técnica cuantitativa, en la cuál se utiliza un instrumento denominado termómetro clínico(Fig. 2-14).<sup>7,9</sup>

*El termómetro utilizado en veterinaria presenta las siguientes características:*

Es un termómetro de mercurio.

Es de máxima. Presenta una estrangulación a la salida de la cubeta del mercurio que impide que este descienda una vez alcanzada la temperatura que presenta el animal.

Tiene una sección transversal de forma triangular, con una pequeña lupa que aumenta el tamaño del capilar de mercurio, facilitando su lectura.



Fig. 2-14. Termómetro clínico veterinario. Tomado de [www.lhaura.com](http://www.lhaura.com)

### ψTécnicas para tomar la temperaturaψ

#### *Caballo*

- Valorar la temperatura externa. Utilizar el dorso o la palma de la mano. Los lugares anatómicos donde se valora son el hocico, la parte distal de las extremidades y la región axilar.

#### *Vaca*

- Valorar la temperatura externa. Semejante al caballo. Sin embargo, a diferencia de éste, no se explora en el hocico y se puede valorar en la base de las orejas y de los cuernos, si los tienen.



*Caballo, vaca, oveja, cabra.*

- Valorar la temperatura interna (cuantitativa). Antes de introducir el termómetro en el recto, debemos fijarnos que este descendido el mercurio, también, lubricarlo antes con jabón, aceite, agua o vaselina para facilitar su introducción. Colocar un termómetro clínico en el recto a través del esfínter anal, con movimientos de rotación (Fig. 2-15). Para conseguir una medición lo más exacta posible, el termómetro debe estar en contacto con la mucosa del recto (Fig. 2-16). El termómetro clásico de mercurio ha de permanecer en el recto mínimo 2 minutos y máximo de 3 a 5 minutos; sacar el termómetro limpiarlo y proceder a leerlo. Los termómetros digitales toman la temperatura más rápidamente y avisan con una alarma, en el momento en que pueden retirarse y leerse.<sup>1,3,6,7,9,23</sup>



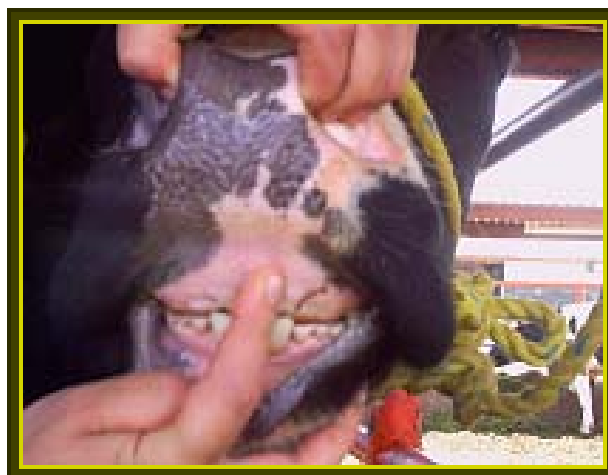**Fig. 2-15.** Introducción del termómetro al recto.  
CEA. FESC. UNAM. (2008)



**Fig. 2-16.** Termómetro en contacto con la mucosa rectal.  
CEA. FESC. UNAM. (2008)

## 6.- Tiempo de Rellenado Capilar (TRC)

El tiempo de relleno capilar es tomado en la mucosa oral presionando en la encía (Fig. 2-17), produciendo un área de isquemia que al retirar el dedo, tiene que retornar el llenado capilar, el TRC normal es de 2- 3 segundos (perfusión sanguínea).<sup>3,5,7</sup>



**Fig. 2-17.** Presión digital en la encía de un bovino.  
CEA. FESC. UNAM. (2008)

## FACTORES QUE MODIFICAN LAS CONSTANTES FISIOLÓGICAS:

a) Hora del día.

La temperatura corporal alcanza su valor más bajo durante la noche, para ir ascendiendo poco a poco en el transcurso del día.

b) Ingestión de alimentos.

Durante la digestión aumenta la temperatura ligeramente. Por el contrario, la ingestión de líquidos, sobre todo en bovinos y equinos, provoca un descenso de la temperatura corporal que dura al menos ½ hora.

c) Inanición.

Este factor disminuye las constantes fisiológicas.

d) Edad.

Los animales jóvenes presentan una temperatura normal ligeramente más alta que la de los adultos, esto es por la mayor intensidad de los procesos metabólicos. Por otra parte, tienen una menor capacidad reguladora.

e) Sexo.

La temperatura de las hembras presenta variaciones en función del ciclo estral. Lo más notorio es el aumento de la temperatura en el último tercio de la gestación, así como, el descenso que se produce (vaca) en las 24 a 48 horas antes del parto.

f) Estado nutricional.

Animales con un bajo estado nutricional, así como, en periodos de subalimentación, se observa un descenso de los valores normales.

g) Esquilado de las ovejas.

Como consecuencia del esquilado se produce un aumento de la temperatura debido a las contracciones musculares, para después de un día, pasar a un descenso que puede ser de hasta 1.5 °C y que se mantienen durante 3 semanas.

h) Temperatura ambiental.

Afecta sólo cuando hay cambios bruscos o cuando son animales recién nacidos.

i) Actividad física (actividad muscular).

En trabajos musculares intensos, se incrementa la temperatura hasta 1 °C.<sup>1,5,7,9</sup>

## VARIACIONES ANORMALES DE LA TEMPERATURA:

### ➤ FIEBRE

#### **Definición y signos:**

Es el aumento de la temperatura corporal por encima del rango máximo normal, producido por una irritación del centro térmico por la acción de gérmenes, toxinas, proteínas extrañas o productos de la lisis tisular.

La fiebre además del incremento de la temperatura, lleva los siguientes signos:

- Escalofríos.
- Distribución irregular de la temperatura (partes distales frías).
- Disminución del apetito.
- Disminución de las secreciones (heces endurecidas y orina concentrada).
- Aumento de la sed.
- Hocico seco, caliente y resquebrajado.
- Taquicardia y taquipnea.
- Alteración del sensorio (estados de sopor alternando con excitación).
- Erizamiento del pelo.<sup>1,5,7</sup>

#### **Grados de fiebre:**

Según el incremento de la temperatura producido por encima del **rango máximo normal**, podemos clasificar la fiebre en:

Fiebre ligera o febrícula.	0.1 – 1 °C
Fiebre moderada.	1.1 – 2.0 °C
Fiebre alta o pirexia.	2.1 – 2.7 °C
Fiebre muy alta o hiperpirexia.	más de 2.7 °C <sup>26</sup>

#### **Curva febril**

Las temperaturas tomadas en el animal enfermo se van anotando sobre un eje de coordenadas, en el que las abscisas se señalan los valores y en las ordenadas el tiempo. La unión de todos estos puntos origina una curva que origina el nombre de curva febril (Fig. 2-18).<sup>7</sup>

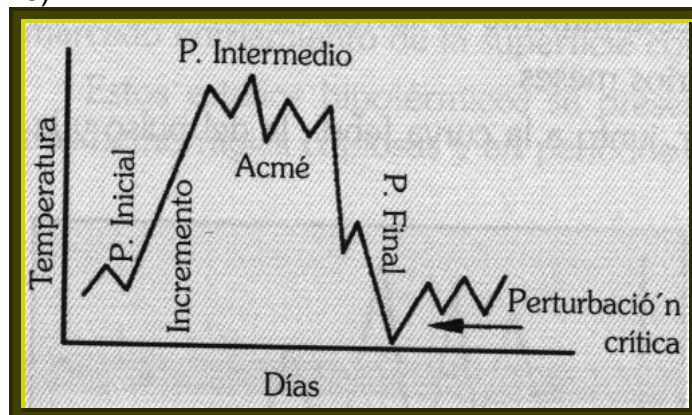


Fig. 2-18. Partes de la curva febril. Tomado de Pastor, (2006)

## Tipos de fiebre:

De acuerdo con la imagen de la curva febril podemos distinguir varios tipos de fiebre.

- Fiebre continua o de meseta. Fiebre con oscilaciones diarias inferiores a 1 °C. (Fig. 2-19).
- Fiebre remitente. Es la que presenta variaciones diarias mayores a 1°C. (Fig. 2-20).
- Fiebre intermitente. Se alternan periodos febriles con periodos afebriles de uno a dos días de duración (Fig. 2-21). (Enfermedades por parásitos hemáticos).
- Fiebre recurrente u ondulante. Es semejante a la anterior, sólo que la duración de los periodos es mayor (5-8 días) (Fig. 2-22).
- Fiebre atípica. Es la que no sigue ningún patrón (Fig. 2-23).<sup>1,5,7</sup>

### Curvas febriles:

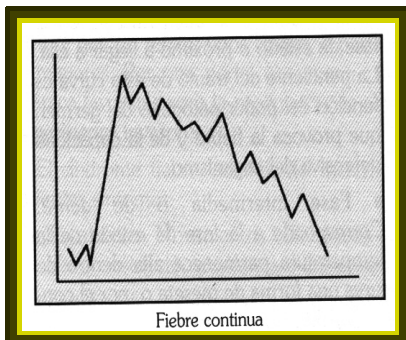


Fig. 2-19. Fiebre continua. Tomada de Pastor, (2006)

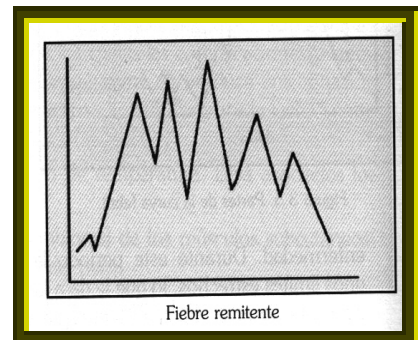


Fig. 2-20. Fiebre remitente. Tomada de Pastor, (2006)

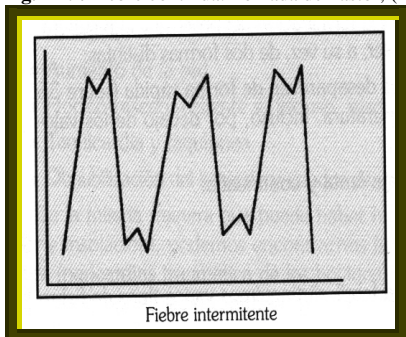


Fig. 2-21. Fiebre intermitente. Tomada de Pastor, (2006)

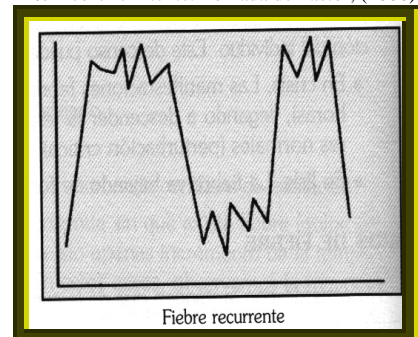


Fig. 2-22. Fiebre recurrente. Tomada de Pastor, (2006)

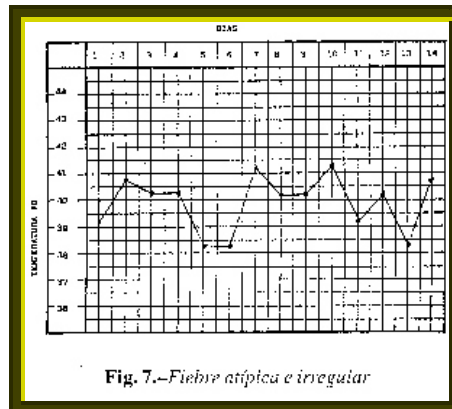


Fig. 2-23. Fiebre atípica . Tomada de Rosenberger (1981)

➤ HIPERTERMIA

Es el aumento de la temperatura corporal por encima del rango máximo normal, producido por factores ambientales, los tipos de hipertermia son:

- a) Insolación. El incremento de la temperatura se produce por efecto directo de los rayos solares.
- b) Golpe de calor. Se produce un incremento de la temperatura corporal por un aumento de la temperatura ambiental, sin la intervención directa de los rayos solares, aunado a locales mal ventilados y hacinamiento.<sup>1,2,3,7</sup>

➤ DIFERENCIA ENTRE FIEBRE E HIPERTERMIA

La fiebre y la hipertermia son el aumento de la temperatura corporal por encima del rango máximo normal, pero la fiebre es producida por una irritación del centro térmico por la acción de gérmenes, toxinas, proteínas extrañas o productos de la lisis tisular, mientras que la hipertermia es producida por factores ambientales (Insolación, Golpe de calor).<sup>1,5,15</sup>

➤ HIPOTERMIA

Es el descenso de la temperatura corporal por debajo de los valores normales. Va acompañado de aceleración y debilitamiento del pulso, coloración azulada de las mucosas y la piel, marcado enfriamiento de la superficie corporal, sudoración fría y debilidad muscular. Por ejemplo en hemorragias severas, septicemias, periodos de inanición prolongados, diarreas intensas, estados comatosos, ciertos tóxicos (cocaína, morfina, atropina), anestésicos (éter, cloroformo), en ciertas alteraciones endocrinas que cursan con hipotermia, como sucede en el mixedexema hipotiroideo, el síndrome de Addison y en la hipofunción adenohipofisaria. En el estadio terminal de las enfermedades graves se observa una clara hipotermia, relacionada con el colapso circulatorio que debemos valorar desfavorablemente para la vida del animal; de mantenerse la taquicardia el peligro de muerte es inminente.<sup>1</sup>

(Esta unidad se complementa con los apéndices, en la tablas de constantes fisiológicas.)

## **REVISIÓN DE LOS CONOCIMIENTOS ADQUIRIDOS:**

- 1.- ¿Cuál es el objetivo de la unidad?
- 2.- Menciona la importancia de esta exploración.
- 3.- ¿Qué son las constantes fisiológicas?
- 4.- ¿Cuáles son las constantes fisiológicas de exploración clínica?
- 5.- ¿Qué es la frecuencia respiratoria?
- 6.- ¿Cómo es que obtenemos la frecuencia respiratoria por medio de los métodos físicos?
- 7.- ¿Qué es la frecuencia cardíaca y cómo es que la obtenemos por medio de los métodos físicos?
- 8.- ¿Qué es el pulso?
- 9.- ¿Qué métodos físicos usamos para obtener el pulso?
- 10.- ¿Qué arterias tenemos de exploración clínica en bovinos, equinos, ovinos, caprinos.?
- 11.- ¿Por medio de los métodos físicos, cómo es que obtenemos los movimientos rumiales?
- 12.- ¿Qué ocurre en el rumen de becerros menores de 1 mes?
- 13.- ¿Qué factores modifican los movimientos rumiales?
- 14.- ¿Qué es la temperatura corporal?
- 15.- ¿De una forma cualitativa y cuantitativa, como es que obtenemos la temperatura corporal?
- 16.- ¿Cuáles son los factores que modifican las constantes fisiológicas?
- 17.- ¿Cuál es la diferencia entre fiebre e hipertermia?
- 18.- ¿Indica los tipos de fiebre?
- 19.- ¿Cuáles son los signos de fiebre?
- 20.- ¿Cuáles son los grados de fiebre?
- 21.- ¿Qué es la hipotermia?

---

# UNIDAD

# 3

## EXPLORACIÓN DE TEGUMENTARIO



# UNIDAD 3

## EXPLORACIÓN DE TEGUMENTARIO

### OBJETIVO DE LA UNIDAD:

El alumno conocerá, aprenderá y aplicará el plan de exploración del sistema y las diferentes técnicas y procedimientos que se aplican para tal fin.

### IMPORTANCIA DE ESTA EXPLORACIÓN:

La dermatología constituye una parte importante del trabajo del Médico Veterinario ya que el tegumento es el primer elemento que el profesional veterinario observa en el animal, y sobre todo porque desde el punto de vista clínico la piel tiene una enorme importancia, lo que ha provocado que diversos autores la hayan llamado el espejo de la salud del animal.

Tegumentario es el más grande de los órganos, y muchas patologías se pueden manifestar en él, es decir debemos diferenciar enfermedades propias de tegumentario y enfermedades secundarias que se manifiestan en este.<sup>3,8</sup>


#### Enfermedades primarias de la piel frente a secundarias

Para diferenciar la enfermedad primaria de la secundaria hay que efectuar una exploración clínica completa. Si no existe ninguna evidencia de que otros sistemas corporales, además de la piel, están afectados, se puede asumir que la enfermedad es primaria.

### BASES ANATÓMICAS Y FISIOLÓGICAS:

Tegumentario es el órgano extendido más grande del organismo animal, ocupa aproximadamente el 10 % del peso total del animal y anatómicamente está constituido por:

- Capa
  - Piel {
    - Epidermis {
      - córneo
      - lúcido
      - granuloso
      - espinoso
      - basal
    - Dermis
    - Hipodermis (Fig.3-1)
- Mucosas
- Anexos o faneras <sup>7,26,27</sup>



**Fig. 3-1.** Estratos de la piel.  
Tomado del diccionario Mosby .5\* Edición.



Algunas funciones son:

- a) Barrera fisiológica y anatómica entre el animal y su entorno.
- b) Protección mecánica frente a agresiones físicas, químicas y agentes patógenos.
- c) Protección o limitación de la pérdida de agua, equilibrio hídrico y de electrolitos.
- d) Termorregulación.
- e) Sensibilidad al calor, frío, picor, dolor, tacto y presión.
- f) Secreción de sebo y sudor.
- g) Almacén de vitaminas, grasa, carbohidratos proteínas y otros compuestos.
- h) Producción de la vitamina D.
- i) Produce anexos o faneras.
- j) Indicador de una gran cantidad de enfermedades internas.<sup>7,8,26,27,29</sup>

### TÉCNICAS DE EXPLORACIÓN APLICADAS:

*Técnicas generales de exploración*  
(Métodos físicos)

- a) Inspección
- b) Palpación
- c) Percusión
- d) Olfación

*Técnicas especiales de exploración*

- a) Raspado cutáneo
- b) Lámpara de Wood
- c) Escarificación (ectima)
- d) Biopsia
- e) Histopatología
- f) Punción
- g) Cultivos y aislamiento bacteriano
- h) Niveles hormonales, entre otros<sup>1,2,4</sup>

### PLAN DE EXPLORACIÓN DE TEGUMENTARIO:

- 1.- Anamnesis especial
- 2.- Exploración de capa
- 3.- Exploración de piel
- 4.- Exploración de mucosas
- 5.- Exploración de anexos o faneras

#### 1.- Anamnesis especial

Esta se realiza siempre y cuando existan signos clínicos que sugieran afección de tegumentario o si el animal presenta alguna anomalía notoria a simple vista como son:

- \*Áreas desprovistas de capa o crecimiento anormal de la misma.
- \*Prurito (comezón).
- \*Cambios de coloración.
- \*Abultamientos.
- \*Lesiones primarias o secundarias **Tabla 3-1.:**

Primarias	Secundarias
Mácula	Escama
Papula	Costra
Vesícula	Escoriación

Complementar en los apéndices, lesiones primarias y secundarias.

Los datos anamnésticos revisten importancia para el diagnóstico de las afecciones cutáneas, y en ella debemos recoger los datos sobre la forma, la evolución y el lugar de inicio de las lesiones actuales, así como de los posibles antecedentes familiares y de otros animales que conviven con el enfermo. La especie, raza edad y sexo son elementos importantes, ya que pueden aportar datos de interés para el diagnóstico Ej.: Algunas razas están más predispuestas a padecer algunas enfermedades cutáneas y muchos ectoparásitos poseen especificidad de especie, lesiones derivadas de ciertas endocrinopatías y los tumores de la piel surgen más frecuentemente en animales adultos o viejos, mientras que patologías como los adenomas perianales aparecen casi siempre en machos adultos.

La alimentación es otro aspecto anamnéstico que no debe olvidarse ya que muchos procesos cutáneos se deben a problemas carenciales en la dieta. El ambiente en que vive el animal, si existe hacinamiento o no; y el cuidado con el pelaje (baños en equinos), son factores a considerar y es importante revisar los tratamientos medicamentosos anteriores, así como plantas tóxicas en el pasto (lantana cámara), por el peligro de fotosensibilización.

Es importante averiguar si hay, o hubo prurito, ya que ésta es una manifestación importante de muchos procesos patológicos cutáneos (dermatitis alérgica, ectoparásitos, etc.) y de otro origen (uremia e ictericia).<sup>1,2,8,9,5</sup>

Algunas de las preguntas que podemos realizar:

¿Desde cuándo está así el animal? (nos indica sobre el curso de la enfermedad)

¿Ha avanzado la lesión?

¿Hay otros animales que presenten el mismo problema? (nos da indicios sobre enfermedades infecciosas)

¿Qué alimentación se les da a los animales? (alergias)

¿Con anterioridad se ha presentado el problema en la explotación o en el animal? (sarnas o tratamientos no terminados)

¿El animal o animales se rascan o mordisquean? (prurito)

¿Se le ha dado algún tratamiento? (nos orienta sobre la posible enfermedad)

Preguntar sobre instalaciones<sup>1,2,5,8</sup>

## **2.- Exploración de la capa**

Nos referimos a todo aquello que recubre la piel del animal.

Para la exploración de la capa se debe considerar en primera instancia el tipo (pelo, lana, cerdas); época del año, clima, el pelo tiene en los grandes animales domésticos normalmente 2 cambios en el año, y dependiendo de la época se considera una capa de primavera-verano, más corta y brillante y una capa de invierno algo más vasta que presenta una gran cantidad de pelusa; la especie, raza, nutrición, y los cuidados que se proporcionan al animal por parte del encargado o dueño, son otros factores muy importantes que pueden modificar el estado de la capa, en condiciones normales el pelo está liso y aplanado sobre la superficie de la piel, brillante y elástico; la capa puede ser alterada por agentes: a) infecciosos, b) nutricionales, c) hormonales, d) ambientales, e) genéticos, etc.

Las características a evaluar en la capa son:

a) Cantidad, calidad e implantación.

Dentro de las alteraciones más importantes del pelo está la caída, que se denomina alopecia, la cual puede ser general o circunscrita (Fig. 3-2 y 3-3). La alopecia generalizada se presenta en casos de trastornos crónicos de la nutrición o en algunas intoxicaciones y en algunas dermatitis fotodinámicas (Ej.: intoxicación por la planta *lantana cámara*), se ha observado caída del pelo sólo de las partes blancas del animal. Cuando la alopecia generalizada es de origen congénito se denomina atriquia. En el caso de la alopecia circunscrita (llamada por algunos autores areata) en la cual se aprecian áreas desprovistas de pelo redondeadas que aumentan progresivamente y algunas de ellas se reúnen entre si. La alopecia tiene frecuentemente una base inflamatoria en caso de eczema, dermatitis, sarna, demodicosis, tricofitosis, etc.

Ante un trastorno alopécico es necesario definir si son circunscritas o difusas si son simétricas o no y sobre todo si al halar el pelo este se cae fácilmente o no, ya que por ejemplo en las tiñas la alopecia es circunscrita y simétrica y no se cae fácilmente mientras en los trastornos hormonales la situación es inversa.

Cuando la alopecia esta originada por la rotura del pelo se denomina tricorexis lo cual se produce en el caso de las tiñas. Raramente se encuentran la existencia de exceso de pelo o hipertrichosis, lo cual puede estar originado por alteraciones endocrinas como el hiperadrenocorticalismo equino.<sup>2,3,4,6</sup>




**Fig. 3-2.** Alopecia difusa en un ovino de pelo.  
Cortesía de Profa. Sandoval , (2004)



**Fig. 3-3.** Alopecia difusa en un ovino de lana.  
Cortesía de Profa. Gómez de la Cruz, (2008)

b) Ectoparasitosis.

Mediante la observación directa sobre la piel, especialmente en los lugares, donde la piel es más delgada y la temperatura más alta. (región perineal, glándula mamaria, orejas y axilas); para el diagnóstico de sarnas es necesario recurrir a los raspados cutáneos y la microscopia (Fig. 3-4).<sup>23,35,12</sup>



**Fig. 3-4.** Diferentes tipos de ectoparásitos. Tomado y modificado de [www.espeleogel.com](http://www.espeleogel.com)

c) Brillantez y suavidad.

Uno de los objetivos de la producción de algunas especies animales es el pelo, tal como ocurre en los ovinos con la lana. El pelo normalmente debe ser sedoso brillante y liso (salvo excepciones), por lo cual un pelaje áspero sin brillo es un signo de diversas patologías tales como enfermedades carenciales (deficiencias vitamínicas y minerales), parasitarias o de larga duración, es característico en el caso de la fiebre que se observe erizamiento del pelo.<sup>1,8,6,9</sup>

d) Color.

Las alteraciones del color del pelo pueden ser de origen senil (canicie), por inflamaciones cutáneas profundas o por irradiaciones roengenológicas continuadas, la leucotriquia es frecuente en trastornos carenciales de oligoelementos y aminoácidos azufrados, parasitismo, más raramente se puede presentar la melanotriquia.<sup>1,2,4,7</sup>

### 3.- Exploración de piel

En la piel existen aspectos que es necesario valorar al realizar la exploración clínica y muchos de ellos llevan aparejados una técnica determinada, por lo cual al abordar cada aspecto nos referiremos también a la técnica exploratoria, que se debe emplear en cada caso.

- a) Continuidad
- b) Temperatura
- c) Elasticidad
- d) Color
- e) Olor
- f) Sensibilidad
- g) Abultamientos
- h) Presencia de ectoparasitos.

a) Continuidad

En la exploración dermatológica podemos ver varios tipos de lesiones, que pueden ser percibidas macroscópicamente y que es preciso identificar para llegar a un diagnóstico correcto de la alteración que sufre la piel. Las lesiones elementales de la piel se clasifican en

- o Lesiones primarias.
- o Lesiones secundarias.

b) Temperatura

Es un reflejo de la temperatura corporal, aunque no corresponde exactamente con la temperatura interna del cuerpo debido a los mecanismos de disipación de calor y las características de la piel en cada una de las partes del cuerpo. Esta también depende de la irrigación que tenga la piel de la zona que se trate, por eso la distribución de la temperatura cutánea no es uniforme.

La temperatura cutánea se toma con el dorso de la mano y deben compararse regiones simétricas y explorar las regiones más cálidas y las más frías para tener una idea de la situación del animal.

Las regiones más cálidas son fundamentalmente la región del pecho, la cinchera, la parte baja del abdomen y la tabla del cuello, cuando el animal tiene un aumento de temperatura se aprecia en la región de la nuca por detrás de las orejas.

Las regiones más frías son la punta del morro o el hocico y las partes bajas de las extremidades, cuando el animal tiene una hipotermia ó un enfriamiento periférico esas regiones se aprecian más frías de lo común, lo cuál es característico de los colapsos circulatorios.<sup>1,2,4,5,9</sup>

#### c) Elasticidad

La elasticidad y flexibilidad de la piel es una importante cualidad de este tejido y se valora mediante la observación de la capacidad de la misma de retraerse a su posición inicial, después de realizarle un pliegue cutáneo. La elasticidad de la piel se afecta sobre todo cuando hay cuadros de deshidratación en el animal por diversas causas, ese es el caso de las diarreas profusas.

Los otros trastornos que afectan la elasticidad de la piel, generalmente provocan alteraciones en la consistencia y el grosor de la misma (Ej.: en algunas enfermedades carenciales y metabólicas).<sup>1,2,4,5,8</sup>

En el caso del grosor, este disminuye en la atrofia de la piel, la cual afecta a la epidermis y sobre todo a la dermis, colágeno y tejido elástico. La piel se aprecia arrugada, transparente, observándose la red venosa subyacente. A la palpación se aprecia adelgazamiento del tegumento siendo fácil crear pliegues persistentes; endurecimiento de la piel y tejido celular subcutáneo, apareciendo la piel gruesa con aspecto brillante y dura a la palpación, rígida e inelástica, no se deja plegar y está predispuesta a la aparición de arrugas y grietas.<sup>1,2,4,8,16</sup>

#### d) Color

El color de la piel en los animales se aprecia (cuando no esta pigmentada) en las regiones desprovistas de pelo como el periné, la cara interna de los muslos, la región de la glándula mamaria, cara interna de las orejas y otros.

##### Alteraciones del color de la piel y mucosas

**Color blanquecino** de la piel y las mucosas se denomina palidez cutánea y puede ir desde un blanco grisáceo hasta un color blanco marmóreo y es más ostensible en las mucosas. Este color es característico de las anemias no hemolíticas como son las posthemorrágicas o por pérdida de sangre, las nutricionales o carenciales y las aplásticas o por deficiente formación, también en las hemoglobinemias, y las leucemias. También puede producirse una palidez cutánea en los casos de shock, en la fiebre alta por espasmo vascular y en la debilidad cardiaca por parálisis general vascular.

En el caso de la disminución de la pigmentación de la piel por disminución de la melanina se le denomina leucodermia y cuando esta ausente se le denomina acromía. Las acromías pueden tener un origen congénito siendo su distribución generalmente difusa en el albinismo o localizado como en el vitiligo. Igualmente encontraremos acromías adquiridas causadas por agentes físicos (cicatrices despigmentadas tras traumatismos), químicos (inyección o aplicación tópica de corticosteroides) y parásitos (leishmaniosis). Aparece también en carencias alimentarias graves (carencia de vitaminas y aminoácidos azufrados) o como secuela de procesos inflamatorios (lupus eritematoso discoide).

**Coloración rojiza o enrojecimiento** de la piel y las mucosas puede producirse por una congestión de la sangre dentro de los vasos sanguíneos o hiperemia llamada rubicundez

cutánea, o por extravasación de la sangre hacia la piel o las mucosas en cuyo caso se denomina hemorragia cutánea.

**Coloración amarilla** aparece en los casos de ictericia variando su tonalidad (desde amarillo verdoso o amarillo limón, hasta amarillo azafrán).

**Coloración rojo-azulada o azulada** se denomina cianosis y se produce de forma generalizada por la acumulación de hemoglobina reducida por la presencia de CO<sub>2</sub> en la sangre, este es un signo de asfixia o de serias dificultades respiratorias, se puede presentar en la disnea intensa o paroxística, también se presenta en trastornos cardíacos como la debilidad cardíaca y en intoxicaciones de las cuales la más clásica es por cianuro.

**Coloración negruzca** se produce por acumulación patológica de melanina en el caso de la llamada acantosis nigricans aunque también puede apreciarse esa coloración por procesos infecciosos graves que provocan ennegrecimiento de la piel como ocurre en la gangrena cutánea.<sup>1,4,5,8,9</sup>

#### e) Olor

La piel sana, solo despide un olor débil que depende de los metabolitos segregados por cada animal en particular, por eso varía según la especie zoológica, e incluso entre animales de la misma especie de manera que les sirve como medio de identificarse entre ellos, marcar territorio y buscar pareja.

El olor de la piel se altera en casos de alteraciones patológicas de las glándulas sudoríparas y sebáceas (paridrosis), en cuyo caso los animales despiden un olor desagradable, y se produce por una descomposición intensa del mismo en la superficie de la piel, así como se puede presentar en enfermedades metabólicas como la cetosis o acetonemia, en la cual se presenta un olor dulzón que recuerda el olor de una fruta muy madura o fruta podrida. En el caso de otras enfermedades como la uremia se presenta olor urinoso de la piel y la transpiración cutánea.<sup>1,4,5,8</sup>

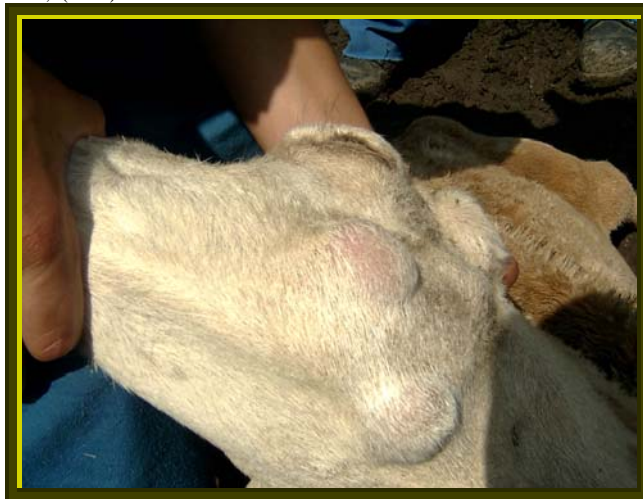#### f) Sensibilidad

Esta se explora como parte de la valoración de la sensibilidad exteroceptiva en el Sistema Nervioso y es necesario evaluar la sensibilidad táctil, térmica y dolorosa. La sensibilidad táctil (no dolorosa) se evalúa con el deslizamiento suave de los dedos, punta de un pincel o de una paja por la superficie de la piel, imitando el roce de un insecto sobre todo a la entrada de los orificios nasales etc., valorando los reflejos y movimientos evasivos del animal. La sensibilidad térmica se valora acercando objetos muy calientes o muy fríos (varilla calentada o trozos de hielo) y evaluando la reacción a ellos. La exploración de la sensibilidad dolorosa se realiza haciendo pequeños pliegues cutáneos efectuados con pinzas, arrancar pequeños mechoncitos de pelo, pinchazos leves etc., para luego valorar las reacciones defensivas, los gemidos y quejidos del animal, todos éstos estímulos deben de realizarse evitando que el paciente pueda ver lo que hacemos para tratar de garantizar que la reacción esté motivada exclusivamente por la prueba. Es necesario tener en cuenta que en los estados de profunda debilidad estas pruebas no aportan respuestas totalmente efectivas. Las alteraciones de la sensibilidad pueden ser la hiperestesia o exaltación de la sensibilidad cutánea, la cual se puede presentar en enfermedades de los nervios periféricos como Polineuritis (a veces se presentan sensaciones anómalas o parestesias, en la cuáles se lamen, roen y rascan partes específicas de la piel), la hipoestesia o disminución de la sensibilidad y la anestesia o ausencia de dicha sensibilidad, éstas se producen en trastornos graves del sensorio o lesiones de los nervios.<sup>1,2,4,8,9</sup>

g) Abultamientos **Tabla 3-2.**

Edema	Signo de godet. Al presionar el área de lesión queda marcada por unos segundos.
Abscesos	Tumefacción fluctuante (intradérmica o subcutánea) producida por la acumulación de pus. Los abscesos son más grandes y profundos que las pústulas, encapsulado (Fig. 3-4).
Hernia	Caracterizada por estructuras propias, orificio, anillo, saco y contenido herniario.
Higroma	Extravasación de líquido sinovial, abultamientos en articulaciones.
Verrugas	Fibropapilomas caracterizados clínicamente por masas carnosas de piel que pueden ser sesiles (adheridas a la piel por una base ancha) o pedunculadas (adheridas a la piel por un tallo o pedúnculo).
Tumores	Masa de tejido neoplásico, benigno o maligno. Altamente irrigado.
Enfisema	A la palpación se da una crepitación por presencia de gas entre los tejidos, formado por bacterias o traumatismos.
Hematoma	Extravasación de sangre debajo de la piel, presentando una coloración verde azul.
Ascitis	Acúmulo de líquido en la cavidad abdominal.

Comunicación personal Profa. Sandoval, (2008)



**Fig. 3-5.** Aumento de tamaño en el linfonodo intermandibular. Cortesía de Profa. Gómez de la Cruz, (2004)

h) Presencia de ectoparásitos.

Mediante la observación directa entre el pelo (Fig. 3-6); para el diagnóstico de sarnas es necesario recurrir a los raspados cutáneos y microscopia.<sup>1,4,5,21</sup>



**Fig. 3-6.** Ectoparásito (Garrapatas).  
Tomado de [www.vetpunta.com](http://www.vetpunta.com)

#### 4.- Exploración de mucosas

Las mucosas en el animal sano son húmedas y brillantes. Lisas y de color rosado pálido, siempre y cuando no posean pigmentaciones propias de cada raza (Fig. 3-7). Las 7 mucosas de exploración clínica son:

Oral. La exploración de la mucosa bucal requiere del uso de los métodos de sujeción de la cabeza y de abre bocas eficientes, y en algunos animales de una sedación efectiva. Para realizar una exploración completa de dicha mucosa, debemos observar sucesivamente las mucosas de los labios, encías, carrillos, cara inferior de la lengua y paladar duro, ya que en cualquiera de ellos se pueden asentar lesiones importantes.<sup>1,4,7,28</sup>

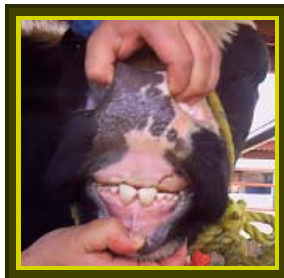

Fig. 3-7. Mucosa de la encía de un bovino. CEA. FESC. UNAM. (2008)

Nasal. La inspección de la mucosa nasal se realiza colocando al animal de frente a la luz solar (aunque puede emplearse otra fuente de luz como linternas o espejos frontales), dirigiendo su cabeza hasta encontrar el ángulo por donde penetre más luz y levantando el velo de la nariz para abrir la fosa nasal utilizando los dedos índice y pulgar en algunas especies como es en el caso del caballo y ambas manos en otras como los bovinos.

Ocular. En la mucosa ocular debemos de tener en cuenta fundamentalmente a la conjuntiva ocular, los vasos episclerales y el tercer párpado o cuerpo clignotante, este último debe ser expuesto mediante la ligera presión del pulgar sobre el párpado superior hundiendo ligeramente al globo ocular mientras con la otra mano se baja el párpado inferior. Para observar la conjuntiva ocular se recomienda girar la cabeza del animal lateralmente sobre su eje, y deprimiendo luego el párpado inferior.

Ótica. En el examen de la mucosa ótica es preciso observar deformaciones, restos de exudados, cuerpos extraños en el conducto, presencia de ectoparásitos, eritemas (erosiones, ulceraciones). Para el estudio más a detalle de oído existen instrumentos llamados otoscopios (otoscopia) que nos permiten ver mas a detalle el conducto auditivo. Las pruebas especiales a usar son prueba auditiva funcional y obtención de muestras para cultivo bacteriano.

Vaginal. La exploración de la mucosa vaginal se lleva a cabo tomando los extremos de los labios vulvares con ambas manos y separándolos lo cual es suficiente para exponer el vestíbulo vaginal y el clítoris. Para una exploración más profunda en la cual se aprecia la mucosa vaginal se requiere de la vaginoscopía.

Prepucial. En pequeños rumiantes y equinos se puede exteriorizar el pene para poder realizar la exploración de esta mucosa.



Anal. Durante la exploración de esta mucosa debemos tomar en cuenta la posición en la que el clínico se encuentra, ya que podemos ser víctimas de una patada al levantar el rabo para explorar esta mucosa, dependiendo de la especie, la raza y en sí del individuo, la podemos encontrar pigmentada o no.<sup>1,2,5,8,9</sup>

Los métodos físicos que tenemos para la exploración de las mucosas son: la inspección, palpación y olfacción; evaluando: color, olor, secreciones, continuidad.

Color: El color depende de la mucosa que estemos explorando, aunque en sentido general debemos decir que es más o menos rosada. La mucosa bucal es la que en condiciones normales luce relativamente más pálida debido al gran desarrollo de su capa epitelial, sobre todo en bóvidos y équidos, en algunas razas de equinos la mucosa bucal suele estar pigmentada.

Pueden producirse enrojecimientos de las mucosas en ambientes muy cálidos por el aumento de la circulación periférica o, tras esfuerzos físicos violentos sobre todo en las mucosas ocular y nasal, también la mucosa vulvar se enrojece en el celo. Por el contrario en temperaturas bajas toman un color rojo azulado (este punto se ve más a profundidad en la exploración de piel).<sup>1,4,21</sup>

**Tabla 3-3. Interpretación del color**

Color	Nombre médico	Significado
Rosadas	Normales	Animal saludable, con buena hidratación.
Blancas o Pálidas	Anémicas	Anemia.- Pérdida de sangre, deficiencia de eritrocitos.
Rojas o Anaranjadas	Congestionadas o Hiperémicas	Rojas.- Probablemente problema local. Muy Rojas.- problema generalizado que causa vasodilatación: fiebre, toxemia
Moradas o Azules	Cianóticas	Cianosis.- Falta de O <sub>2</sub> en sangre; problemas en el intercambio gaseoso.
Amarillas	Ictéricas	Hay que determinar la causa: Hemólisis masiva (prehepática), aumento (hepática) o mal drenaje (poshepática) de pigmentos biliares.

Olor. Se puede decir que dependiendo de la mucosa y de la especie a explorar podemos encontrar un olor suigéneris en condiciones normales, pero en presencia de problemas metabólicos, infecciosos podemos encontrar diferentes aromas, como olores pútridos o fétidos en caso de producirse fermentación en las mismas.

Secreciones, Brillo y humedad: Las mucosas debido a su mayor vascularización y el menor grosor de la capa cornea, se aprecian mucho más brillantes y además son normalmente mucho más húmedas que la piel intacta.

En este sentido las mucosas se pueden alterar por una disminución del brillo y la humedad, que son característicos de estos tejidos en enfermedades donde se produce una resequeidad de las mismas, como ocurre en la fiebre o por enfermedades donde se presenta tumefacción de dicha mucosa, como en los procesos inflamatorios que afectan esos tejidos.

Durante la exploración de las mucosas en el caso de existir algún tipo de efusión o fluido se deberá describir sus características:

- Serosa; cuando es de tipo acuoso, con una coloración clara, ligeramente amarillenta o grisácea.
- Mucosa; cuando es mas viscosa y turbia, con una coloración azul grisacea, siendo originada por glándulas mucosas.
- Purulenta; cuando en su composición aparecen piositos, adquiriendo un color amarillo o parduzco obscuro, siendo muchas veces cremosa.
- Caseosa; cuando es consistente, la encontramos con frecuencia en procesos de tipo crónico.
- Sanguinolenta o sangre.<sup>1</sup>

Continuidad o integridad: En una mucosa normal no debe de haber úlceras, laceraciones, petequias, hemorragias, etc., durante la exploración de las mucosas es importante explorar la continuidad de las mismas, ya que esto reviste importancia en algunas enfermedades **vesiculares**, como la fiebre aftosa, o simplemente laceraciones por traumatismo; aquí podemos encontrar todas las lesiones primarias y secundarias de piel.

ES IMPORTANTE ADEMÁS, DETENERSE A INSPECCIONAR LAS UNIONES MUCO CUTÁNEAS, YA QUE CIERTOS PROCESOS PATOLÓGICOS, COMO ALGÚN TIPO DE PÉNFIGO, SE CARACTERIZA POR PRESENTAR LESIONES BULLOSAS A ESTE NIVEL COMO EN EL ECTIMA CONTAGIOSO (FIG. 3-8).




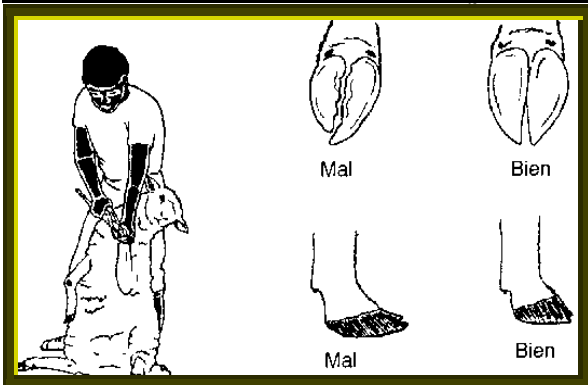
Fig. 3-8. Lesiones bullosas en la comisura de la cavidad oral de un ovino. Cortesía Profa. Gómez de la Cruz, (2008)

## 5.- Exploración de anexos o faneras

Son apéndices de la piel, de tejido córneo. Entre los anexos se encuentran los cascos, pezuñas y cuernos. Se exploran por:

- Inspección. Se evalúa la forma, tamaño (Fig. 3-9 y 3-10), continuidad, presencia de secreciones, brillo y color.
- Palpación y/o percusión. Con el extremo romo del martillo aplicar puntos de presión (sensibilidad dolorosa) y partes blandas.
- Olfación. (En procesos infecciosos se llegan a dar aromas desagradables).

Estas características pueden ser alteradas por problemas nutricionales, infecciosos, traumáticos, malas instalaciones (pisos duros), exceso de humedad.<sup>1,5,7,9</sup>



**Fig. 3-9.** Forma y tamaño de una pezuña normal y otra alterada, la figura muestra el recorte de pezuñas en un ovino sentado. Tomado de [www.fao.org](http://www.fao.org)



**Fig. 3-10.** Crecimiento excesivo de las pezuñas en un ovino. Cortesía Profa. Gómez de la Cruz (2008)

## SÍNDROMES CLÍNICOS:

Ectoparasitosis:

Sarnas.

Infecciones por *Melophagus ovinus* (falsa garrapata).

Infestaciones por moscas hematófagas.

Miasis cutánea.

Miasis subcutánea.

Pediculosis.

Infestación por garrapatas (*Otobius megnini*, *Boophilus*, *Amblyoma*).

Dermatitis micótica (Dermato micosis).

Fotosensibilización.

Hormonales (hipotiroidismo, síndrome de Cushing).

Queratoconjuntivitis .

Necrobacilosis.

Viruela ovina .

Ectima contagioso de la oveja.

Lengua azul.

Enfermedades autoinmunes.

Pododermatitis infecciosa.

## **SIGNOS CLÍNICOS QUE SUGIEREN AFECCIÓN DE TEGUMENTARIO:**

**Absceso.** Tumefacción fluctuante (intradérmica o subcutánea) producida por la acumulación de pus. Los abscesos son más grandes y profundos que las pústulas.

**Acantosis nigricans.** Área de hiperpigmentación liquenificante y alopecica.

**Acné.** Enfermedad inflamatoria de la unidad pilosebálica cuyo tipo específico suele indicarse con un término modificado. Clínicamente se caracteriza por comedones que proceden de pápulas y pústulas.

**Alopecia.** Pérdida de pelo o lana.

**Ampolla.** Meseta o elevación dérmica visible, de bordes y diámetros irregulares.

**Anhidrosis.** Incapacidad para sudar adecuadamente.

**Anomalías en la elasticidad, la extensibilidad y el grosor.** Una piel anómala suele ser fina, gruesa, turgente o elástica. La pérdida de elasticidad en la piel se manifiesta porque se arruga y no vuelve a su posición cuando se separa un pliegue del cuerpo y se suelta.

**Bulla.** Elevación grande y bien definida de la piel superior a 1 cm. de diámetro.

**Callo.** Placa engrosada e hiperqueratósica.

**Cicatriz.** Marca que se mantiene tras la curación de una lesión.

**Collarete epidérmico.** Parche circular de alopecia y eritema rodeado por bordes formados por estrato córneo descamado.

**Comedón.** Folículo piloso obstruido, que contiene lípidos y detritus de queratina pigmentados que obstruyen el orificio; también denominados comedones (plural) o puntos negros.

**Costra.** Masa superficial sólida y seca compuesta por combinaciones de queratina, suero y detritus celulares.

**Eritema.** Enrojecimiento en la piel.

**Erosión.** Pérdida de epidermis viable aunque la capa basal se mantiene intacta.

**Escama.** Acumulación excesiva de grupos de queratinocitos (células epiteliales cornificadas superficiales).

**Escara.** Masa de tejido necrótico que está siendo separada del tejido normal.

**Escoriación.** Zona de epidermis dañada como consecuencia de un autotraumatismo. El daño erosivo o ulcerativo suele tener aspecto lineal.

**Fisura.** Hendidura profunda de la epidermis que penetra en la dermis.

**Foliculitis.** Inflamación del folículo piloso caracterizada por una pápula que suele transformarse en pústula. Suelen verse pelos erectos sobre la pápula o pústula, que pueden ir creciendo progresivamente con el desarrollo de una úlcera central, que puede a su vez eliminar material purulento o serosanguinolento y después formar una costra. Cuando el proceso inflamatorio atraviesa los folículos pilosos y se extiende por la dermis y el tejido subcutáneo el proceso se denomina forunculosis. El área de induración y tractos fistulosos resultante pasa a denominarse carbunco.

**Gangrena.** Necrosis tisular grave con desprendimiento de escaras.

**Hematidosis.** Sudor mezclado con sangre.

**Hiperhidrosis.** Producción excesiva de sudor.

**Hiperpigmentación.** Excesivo depósito de melanina en la epidermis (también denominada hipermelanosis).

**Hiperqueratosis.** Incremento en la producción de queratina en la epidermis sin una exfoliación normal.

**Hipertrichosis.** Excesiva cantidad de pelo.

**Hipopigmentación.** Menor cantidad de melanina de la normal en la epidermis.

**Hipotricosis.** Menor cantidad de pelo de lo normal.

**Hirsutismo.** Pelaje anómalo, se manifiesta por un pelaje largo con aspecto de borra y generalmente rizado, que puede extenderse por todo el cuerpo o limitarse a zonas corporales específicas. ó

**Impétigo.** Infección estafilocócica de la piel caracterizada por vesículas o bullas que se vuelven pustulares y se rompen formando costras amarillentas.

**Intertrigo.** Erupción eritematosa de la piel producida por la fricción de partes contiguas.

**Leucotriquia.** Disminución de la pigmentación del pelo.

**Liquenificación.** Marcado engrosamiento de la epidermis, dando el aspecto de un líquen.

**Mácula.** Área circunscrita menor a un centímetro de diámetro en la que la piel tiene un color distinto de lo normal. El contorno normal de la piel no está alterado (la lesión no es palpable).

**Mancha.** Mácula mayor de un centímetro de diámetro.

**Melanotriquia.** aumento en la pigmentación del pelo.

**Necrosis tegumentaria.** Muerte de una parte de la piel. La piel afectada ha perdido color, está fría, puede estar arrugada y húmeda o seca.

**Nódulo.** Elevación circunscrita de la piel mayor a 1 cm.

**Paniculitis.** Inflamación de la grasa subcutánea del panículo adiposo (la almohadilla de grasa constituye la capa más profunda de la piel).

**Pápula.** Elevación sólida y circunscrita de la piel hasta 1 cm. de diámetro.

**Paraqueratosis.** Engrosamiento de la piel debido a una queratinización incompleta de las células epiteliales de la piel.

**Paroniquis.** Inflamación del nacimiento de la uña.

**Pioderma.** Término general que incluye cualquier enfermedad purulenta de la piel como pústulas, acné, impétigo, y forunculosis.

**Placa.** Elevación plana y generalmente ancha mayor a 1cm de la piel.

**Prurito o picor.** Rascado o frotado de una región de la piel.

**Pústula.** Elevación circunscrita de las capas superficiales de la epidermis llena de pus.

**Quiste.** Cavidad de la piel llena de líquido que está rodeada por epitelio.

**Seborrea.** Formación excesiva de escamas, piel y pelaje excesivamente grasientos.

**Seno.** Canal recubierto por epitelio que conecta una lesión profunda con la superficie de la piel.

**Tracto fistuloso.** Tracto que conecta un área o foco de inflamación con la superficie de la piel.

**Tumor.** Masa de tejido neoplásico benigno o maligno.

**Ulceración.** Pérdida de epidermis que llega hasta la dermis, junto con inflamación y cicatrización de la dermis.

**Urticaria.** Condición alérgica caracterizada por la presencia de ampollas en la superficie de la piel.

**Verrugas.** Fibropapilomas caracterizados clínicamente por masas carnosas de piel que pueden ser seniles (adheridas a la piel por una base ancha), o pedunculadas (adheridas a la piel por un pedúnculo o tallo).

**Vesícula.** Elevación bien definida de las capas superficiales de la piel de menos de 1 cm. de diámetro llenas de líquido.

**Vitíligo.** Ausencia de melanocitos en áreas circunscritas grandes o pequeñas que provocan una piel blanca en las áreas afectadas.<sup>2,11</sup>

## **REVISIÓN DE LOS CONOCIMIENTOS ADQUIRIDOS:**

- 1.- ¿Cuál es la importancia de la exploración del tegumento?
- 2.- Menciona 4 funciones de tegumentario.
- 3.- Menciona 5 técnicas especiales de tegumentario.
- 4.- ¿Cuál es el plan u orden de exploración de tegumentario?
- 5.- ¿Qué signos nos sugieren afección de tegumentario?
- 6.- Menciona 3 factores que pudieran alterar la capa.
- 7.- Zonas redondas sin pelo. ¿De que agente etiológico sospecharías y como se le llama a ese tipo de lesión?
- 8.- ¿Qué características se le exploran a la piel?
- 9.- ¿Para que nos sirve explorar la elasticidad o flexibilidad de la piel?
- 10.- ¿Qué es una hernia y menciona las estructuras que la componen ?
- 11.- ¿Qué es un edema y como lo diagnosticarías?
- 12.- Menciona las 7 mucosas de exploración clínica.
- 13.- ¿Qué le exploramos a las mucosas?
- 14.- ¿Qué tipos de fluidos o efusión podemos encontrar en las mucosas?
- 15.- ¿Qué son los anexos o faneras?
- 16.- ¿Qué métodos físicos tenemos para la exploración de los anexos?
- 17.- ¿Cuáles son las características más importantes que exploramos en las faneras?
- 18.- ¿Cuáles son las lesiones primarias de piel?
- 19.- ¿Cuáles son las lesiones secundarias de piel?

---

---

# UNIDAD

# 4

## EXPLORACIÓN DE SISTEMA LINFÁTICO



## UNIDAD 4

### EXPLORACIÓN DE SISTEMA LINFÁTICO

#### OBJETIVO DE LA UNIDAD:

El alumno aprenderá el plan de exploración del sistema y las diferentes técnicas y procedimientos para tal fin.

#### IMPORTANCIA DE ESTA EXPLORACIÓN :

Los datos recogidos durante la exploración clínica del sistema linfático, son útiles para orientarnos sobre la evolución y gravedad de la enfermedad.

Esta exploración es de importancia debido a la función defensiva contra agentes infecciosos, por lo que cuando sospechemos de infecciones orgánicas debemos explorar detenidamente los linfonodos, así mismo si encontramos durante la exploración procesos inflamatorios en algún linfonodo, nos hará sospechar de procesos inflamatorios en la zona, por lo que es indispensable volver a explorar la región y estimar cuidadosamente el estado de los linfonodos de otra región, así diferenciamos una linfadenopatía generalizada de una regional. Por lo cual éste sistema puede presentar enfermedades primarias y secundarias.<sup>1,2,5</sup>

#### BASES ANATÓMICAS Y FISIOLÓGICAS:

El sistema linfático se divide en:

\*Primarios o centrales:

Timo, bolsa de Fabricio, médula ósea (Fig. 4-1).

\*Secundarios o periféricos:

*Bazo, linfonodos* (únicos de importancia en la exploración clínica) y tejido linfoide asociado a mucosas, como amígdalas, tonsilas y placas de Peyer del intestino (Fig. 4-1).<sup>1,5,24,29,</sup>

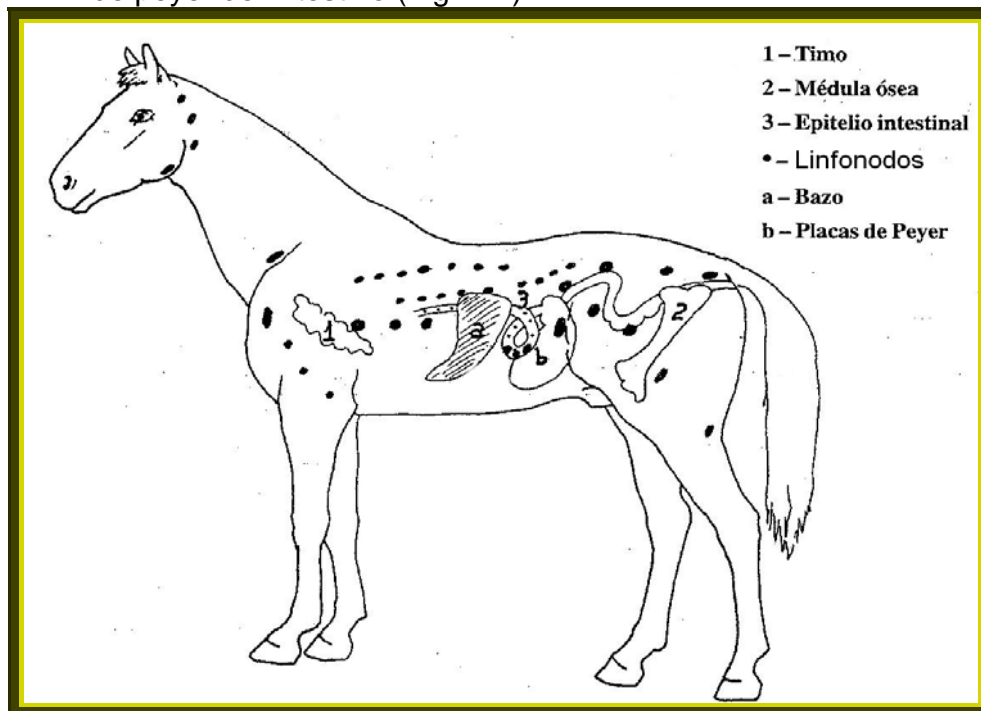


Fig. 4-1. Órganos que componen el sistema linfático. Tomado y modificado de García, (1999)

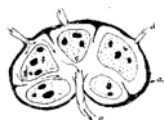

**Funciones:**

- \*Son órganos que funcionan como barrera contra infecciones (función defensiva).
- \*Filtración de linfa.
- \*Destrucción de eritrocitos viejos o anormales (bazo).
- \*Reserva de sangre y la hematopoyesis.
- \*Producción de linfocitos.<sup>1, 3,5,7</sup>

**Tabla. 4-1.**

*LINFONODO (nodo linfático).* Sitio dónde interaccionan linfocitos entre sí y con antígenos. La cápsula presenta terminaciones nerviosas, por lo que un aumento de tamaño rápido ocasiona dolor.<sup>1,3,5</sup>



**Fig. 4-1.** Linfonodo. Tomado y modificado de García, (1999)

**TÉCNICAS DE EXPLORACIÓN APLICADAS:**

**Métodos físicos de exploración**

- Inspección
- Palpación
- Percusión

**Pruebas especiales**

- Punción
- Cultivo microbiológico
- Conteo de glóbulos blancos
- Linfangiografía
- Linfangiocentellografía
- Ecografía
- Biopsia
- Laparotomía exploratoria
- Necropsia

**PLAN DE EXPLORACIÓN:**

- 1.- Anamnesis especial.
- 2.- Exploración de linfonodos de exploración clínica.
- 3.- Exploración de bazo.<sup>1,3,5,7</sup>

**1.- Anamnesis especial**

Esta se realiza siempre y cuando existan signos clínicos que sugieran afección de linfático, como pueden ser abultamientos en regiones cercanas a linfonodos (Fig. 4-2), así como la presencia de cicatrices o salida de secreciones, también podemos encontrar signos secundarios como: disfagia, timpanismo recurrente, disnea, edema de cabeza y cuello; (linfadenitis, linfadenopatía, linfangiectasia, linfangitis) algunas de las preguntas que podemos realizar son:

- ¿Desde cuándo está así el animal?
- ¿Algún otro animal ha presentado el problema?
- ¿Se le ha abierto el abultamiento?
- ¿Le salió líquido?
- ¿De qué color?
- ¿Qué consistencia?<sup>1, 8,14</sup>



**Fig. 4-2.** Abultamiento en la región parotídea y faríngea de un ovino. Cortesía Profa. Gómez de la Cruz, (2008)

## 2.- Exploración de linfonodos externos

### Linfonodos de exploración clínica (Modelo anatómico Bovino)

- 1- Parotídeos (subauriculares).
- 2- Faringeos (retrofaríngeos).
- 3- Mandibulares (submandibulares).
- 4- Cervicales superficiales (preescapulares).
- 5- Subilíacos (precrurales), (prefemorales).
- 6- Inguinales externos \*Escrotales  
\*Mamarios (supramamarios o retromamarios).
- 7- Iliacos internos "palpación rectal"(Fig. 4-3)<sup>1,3,5,7</sup>

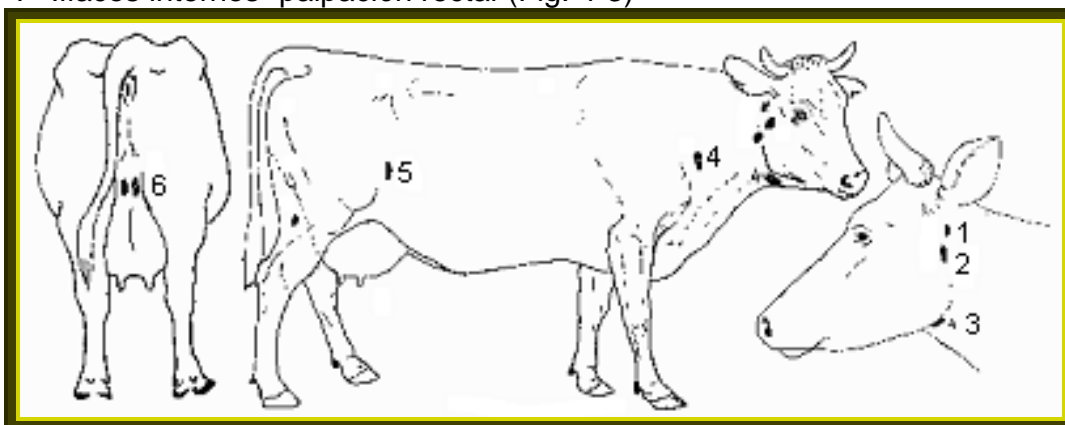


Fig. 4-3. linfonodos de exploración clínica en el bovino. Tomado y modificado de García, (1999)

### Localización de los linfonodos:

❖ *Parotídeos (subauriculares, subparotídeos, parafaríngeos, gutural en equinos).*  
Ubicado por debajo de la articulación temporomandibular.

❖ *Retrofaríngeos (suprafaríngeos).*  
Situados en la parte posterior del músculo masetero, detrás de la rama mandibular. Los retrofaríngeos o suprafaríngeos que, dada su profunda situación, no se pueden explorar a no ser que presenten algún proceso que aumente su tamaño.<sup>7</sup>

❖ *Mandibulares (submandibulares).*  
Explorar por inspección (localizando la zona de proyección de los linfonodos) y por palpación con los dedos de la mano en la parte caudal del espacio intermandibular. Se encuentran asociados a la glándula salival, por lo que se palpan ambas estructuras al mismo tiempo, sin poder diferenciarlas, en estado fisiológico. En equinos se encuentran más hacia la línea media.

❖ *Preescapulares (cervicales superficiales).*  
Explorar por inspección (localizando su zona de proyección) y por palpación con los dedos de la mano en el borde craneal del músculo supraespinoso, ligeramente dorsal al hombro, presionando ligeramente en dirección cráneo-caudal hasta que se note como se desplaza.

❖ *Prefemorales (precrurales, subilíacos).*

Explorar por inspección (localizando su zona de proyección) y por palpación con los dedos de la mano, en el borde craneal del músculo tensor de la fascia lata. La palpación se realiza de forma similar a la de los linfonodos cervicales superficiales. En condiciones normales se palpan bien.

❖ *Inguinales externos.*

(reciben nombre distinto según se trate de una hembra o un macho):

1. *Mamarios (supramamarios o retromamarios).*

Explorar por palpación desde atrás del animal (se sitúan en el periné, por encima de la glándula mamaria, a ambos lados de la misma), desplazando la ubre cranealmente con una mano y palpando con la otra o palpar el derecho y el izquierdo simultáneamente utilizando ambas manos.

2. *Escrotales (inguinales superficiales o pudendos).*

Se encuentran situados en el punto de unión del escroto con la piel del escroto.

❖ *Axilares.*

De importancia en equinos. Están presentes en todas las especies, situándose en el punto de confluencia de las venas toracodorsal y subescapular en la vena dorsal.

La dificultad para palparlos estriba en la imposibilidad de llevar a cabo la abducción de los miembros en los animales, lo que nos impide acceder al linfonodo y palparlo estando normal.

❖ *Iliacos internos.*

En el área de la bifurcación de la aorta y linfonodos rúmiales ubicados en el surco transversal de este órgano, accesible a través del recto, no siempre se palpan, pero aun en animales sanos pueden ser notables, llegando a tener el tamaño de un huevo.<sup>1, 2,5,8,9</sup>

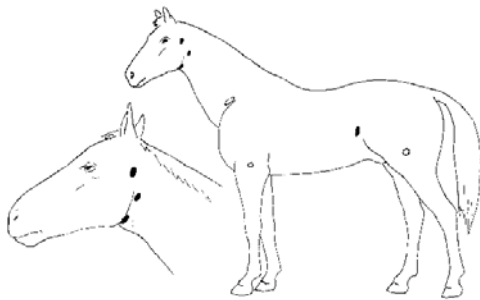


Fig. 4-4. linfonodos de exploración clínica en el equino. Tomado y modificado de García, (1999)

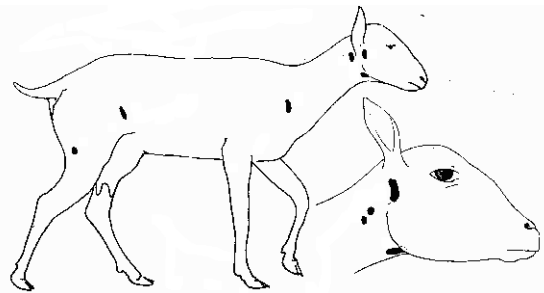


Fig. 4-5. linfonodos de exploración clínica en pequeños rumiantes. Tomado y modificado de García, (1999)

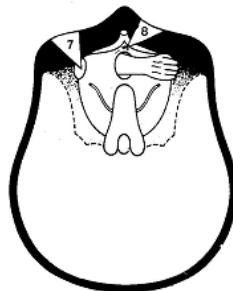


Fig. 4-6. Linfonodos iliacos internos . Rosenberger (1981)

### Características normales de los linfonodos.

Las características normales de los linfonodos en general son las siguientes:

- Tamaño: varía de unos animales a otros, incluso dentro de la misma especie, debido a la talla de los animales.
- Forma: por lo regular es cómo la de una habichuela (ovoide, esto depende del linfonodo a explorar y de la especie que se trate).
- Sensibilidad: normalmente son indoloros.
- Superficie: es más o menos lisa y resbaladiza.
- Consistencia: es tensoelástica.
- Temperatura de la piel que los recubre: es igual a la de la temperatura del resto de la piel.
- Movilidad: en condición normal los linfonodos son móviles y desplazables.
- Presencia o ausencia: en pequeños rumiantes, ocasionalmente son extirpados para ocultar la presencia de ciertas enfermedades, y así estos animales puedan salir a la venta.

**Importante.** Inspeccionar, palpar y comparar los linfonodos de ambos lados así como anotar los linfonodos afectados. Los métodos físicos que tenemos para esta exploración son la inspección y la palpación; a continuación se describe como realizar estas técnicas y que puntos se deben de explorar en cada una de ellas.

#### A la inspección:

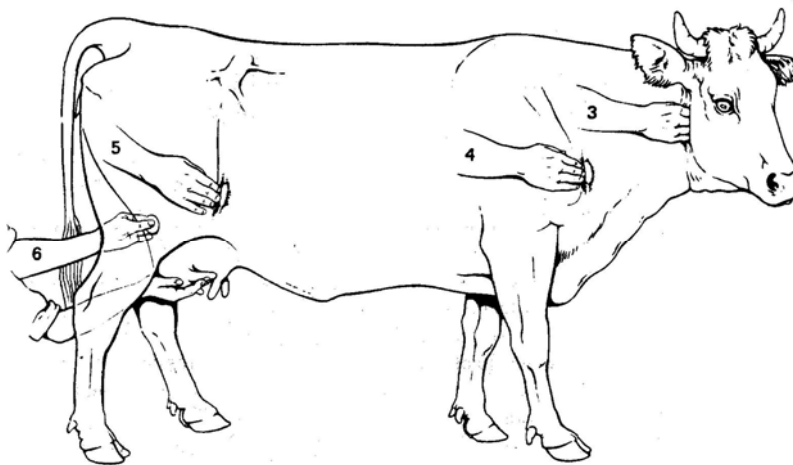
*Tamaño y formación de abscesos* (en los procesos patológicos, los linfonodos se encuentran aumentados de tamaño) (Fig. 4-10).

*Salida de secreciones* (encontramos diferentes secreciones en lugares que anatómicamente corresponden a linfonodos).

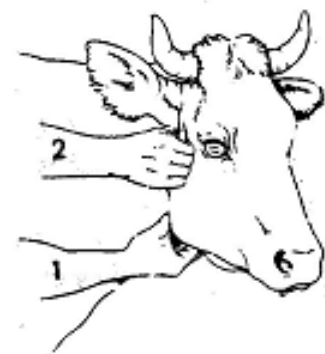#### A la palpación:

\*Por pellizcamiento o agarre, se toma junto con la piel con la yema de los dedos "1,2,6" (Fig. 4-7 y 4-8).

\*Por desplazamiento, con la yema de los dedos vamos a palpar moviéndolo de un lado a otro y de arriba hacia abajo "3,4,5" (Fig. 4-8).



**Fig. 4-7.** Técnicas de exploración aplicadas en los diferentes linfonodos.  
Tomado y modificado de Rosenberger, (1981)



**Fig. 4-8.** Técnicas de exploración aplicadas en los diferentes linfonodos de cabeza.  
Tomado y modificado de Rosenberger, (1981)

### **Características anormales de los linfonodos.**

*Sensibilidad, respuesta a la palpación.* En procesos agudos, aparecen dolorosos.

*Superficie.* En los casos de inflamación presentan superficie rugosa, abullonadas o rugosas.

*Consistencia.* En hiperplasia y metaplasia tumorales, la consistencia es leñosa o pétreo; por el contrario, en infecciones piógenas la consistencia es pastosa, blanda y fluctuante (Fig. 4-9).

*Temperatura de la piel que los recubre.* La temperatura aumenta en los casos de adenitis o procesos inflamatorios agudos.

*Movilidad.* Cuando sufren algún proceso infeccioso quedan adheridos al tejido conectivo circundante y se apelmazan disminuyendo su movilidad.

*Forma .* En los procesos patológicos tienden a cambiar su forma.<sup>2,3,5,7</sup>



**Fig. 4-9.** Aumento de tamaño del linfonodo parotideo. Tomado de [www.asmexcriadoresdeovinos.org](http://www.asmexcriadoresdeovinos.org)



Fig. 4-10. Corte de un lonfonodo que presenta contenido caseoso. Tomado de [www.asmexcriadoresdeovinos.org](http://www.asmexcriadoresdeovinos.org)

### 3.- Exploración de bazo

La ubicación anatómica del bazo en rumiantes y monogástricos es la siguiente:

- \*Rumiantes { Lado izquierdo.  
Sobre el rumen después de las 2 últimas costillas hasta la séptima u octava costilla(Fig. 4-11).
- \*Equinos { Lado izquierdo.  
Sobre la curvatura mayor del estómago.

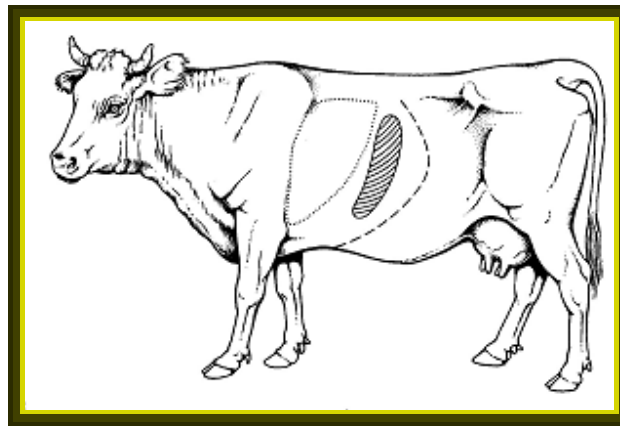


Fig. 4-11. Esquematización de la proyección del bazo en un bovino. Tomado de Rosenberger, (1981)

Se limita a la palpación y a la percusión que puede revelar la presencia de dolor o de un gran aumento de tamaño. Los márgenes dorsales y caudales del bazo suelen palparse por vía rectal en los equinos, lateral al lado izquierdo y en contacto con la pared lateral izquierda. A la percusión podemos encontrar un sonido mate.

Otras causas de aumento de tamaño de bazo son: torsión, hematoma, hematopoyesis extra medular, hiperesplenismo, y administración de fármacos anestésicos. Cuando se aprecia un bazo aumentado de tamaño, los siguientes pasos suelen ser ecografía y laparotomía exploratoria (endopalpación), o el estudio citológico de una muestra obtenida por paracentesis.<sup>2,3,7</sup>

#### SÍNDROMES CLINICOS:

Síndrome de pobre condicion corporal.

Tuberculosis.

Leucosis bovina.

Linfosarcoma.

Linfoma maligno.

Actinobacilosis.

Linfangitis epizoótica.

Linfadenitis caseosa.

Hemosiderosis

Muermo

Anaplasmosis

Babesiosis

Anemia infecciosa equina

Carbunco

## **SIGNOS CLÍNICOS QUE SUGIEREN AFECCIÓN DE SISTEMA LINFÁTICO:**

**Linfadenitis.** Inflamación de los ganglios linfáticos. Normalmente los ganglios aparecen aumentados de tamaño y dolorosos.

**Linfadenopatía.** Hipertrofia de los ganglios linfáticos.

**Linfangiectasia.** Dilatación de los vasos linfáticos. La linfangiectasia intestinal es una causa frecuente de la enteropatía con pérdida de proteínas.<sup>2</sup>

(Esta unidad se complementa con el apéndice, regiones que drenan los linfonodos).

**REVISIÓN DE LOS CONOCIMIENTOS ADQUIRIDOS:**

- 1.- ¿Cuál es la importancia de la exploración de sistema linfático?
- 2.- ¿Qué órganos son de importancia en la exploración de sistema linfático?
- 3.- Menciona 3 funciones de linfático
- 4.- ¿Qué métodos físicos tenemos para la exploración de sistema linfático?
- 5.- Menciona 3 técnicas especiales, para la exploración de sistema linfático.
- 6.- ¿Cuál es el plan, orden o estrategia de exploración de este sistema?
- 7.- ¿Qué signos clínicos primarios sugieren afección de sistema linfático?
- 8.- ¿Qué signos clínicos secundarios sugieren afección de sistema linfático?
- 9.- ¿Qué es una adenopatía?
- 10.- ¿Cuáles son los linfonodos de exploración clínica en un bovino?
- 11.- ¿Cuáles son las características normales de los linfonodos?
- 12.- Por palpación ¿qué le exploramos a los linfonodos?
- 13.- Por inspección ¿qué le exploramos a los linfonodos?
- 14.- ¿Qué regiones u órganos drenan los linfonodos cervicales superficiales?
- 15.- ¿Qué regiones u órganos drenan los linfonodos parotídeos?
- 16.- ¿Cuál es la función del bazo?
- 17.- En monogástricos , describe donde se sitúa el bazo.
- 18.- En rumiantes, describe donde se sitúa el bazo.
- 19.- ¿Qué métodos físicos de exploración usamos en bazo?
- 20.- ¿Cuál es la técnica quirúrgica más usada para la exploración de bazo?






---

# UNIDAD

# 5

## EXPLORACIÓN DE SISTEMA CIRCULATORIO



# UNIDAD 5

## EXPLORACIÓN DE SISTEMA CIRCULATORIO

### OBJETIVO DE LA UNIDAD:

El alumno conocerá, aprenderá y aplicará el plan de exploración del sistema circulatorio y las diferentes técnicas y procedimientos para tal fin.

### IMPORTANCIA DE ESTA EXPLORACIÓN:

Las enfermedades del sistema cardiovascular en grandes especies no son tan comunes, por lo menos no tan diagnosticadas como se presentan en perros y gatos. En pequeñas especies se facilita su diagnóstico por las instalaciones, equipos y manejo en general. Además, su importancia radica en que podemos diferenciar entre procesos primarios de sistema circulatorio, de problemas de origen secundario.

### BASES ANATÓMICAS Y FISIOLÓGICAS:

El sistema cardiovascular esta constituido por corazón, válvulas, arterias, capilares, venas y sangre.

En general, hay que tener en cuenta, que los problemas del corazón izquierdo traen signos respiratorios, en tanto que los problemas del corazón derecho producen signos de congestión venosa y signos digestivos. Sin embargo, no se puede separar el funcionamiento del corazón izquierdo del derecho, ya que si uno de los dos se afecta, afectará también al otro.<sup>5,26,27,29</sup>

### TÉCNICAS DE EXPLORACIÓN APLICADAS:

#### Métodos físicos

Inspección  
Palpación  
Percusión  
Auscultación

#### Técnicas especiales

Ecografía  
Radiología  
Electrocardiografía  
Análisis de sangre  
Punción exploratoria  
Angiografía con medio de contraste  
Fonocardiografías  
Cateterismo cardiaco  
Resonancia nuclear  
(Muchas de estas técnicas están limitadas para animales de alto valor, por el costo que tienen).

## CONSIDERACIONES GENERALES ANTES DE INICIAR EL PLAN DE EXPLORACIÓN ESPECIAL DE SISTEMA CIRCULATORIO

Para efectuar la exploración de sistema cardiovascular, es importante considerar el plan de exploración desde su inicio, así como la exploración de piel y mucosas, que se efectúa en la exploración especial de sistema tegumentario; ya que podemos obtener datos que son de vital importancia para diagnosticar dichas afecciones.

1. Anamnesis general
2. Reseña
3. Exploración general del paciente
4. Exploración especial del paciente (examen físico de sistema cardiovascular y pruebas de laboratorio y de gabinete).

### RESEÑA

Dentro de los datos básicos es importante resaltar **la especie**; por ejemplo en becerros: Ectopia cordis.

Aptitud; por ejemplo en caballos: reproductor, cría, pista, carreras, trabajo, etc; y en rumiantes: cría, lechería, carne, exhibición, etc.)

**La edad**, en general para todas las especies; por ejemplo: un potro menor de tres años que presente signos de enfermedad cardiovascular es más probable que tenga un problema cardíaco congénito, mientras que un caballo de más de tres años tiende más a presentar trastornos adquiridos valvulares o eléctricos.

### EXPLORACIÓN GENERAL DEL PACIENTE

**Aclitud o postura anatómica:** Se revisa por **inspección**, se debe hacer al principio a distancia (3-10m). Se observa la presencia de aclitud o postura ortopneica. Dilatación en cabeza, vientre y extremidades.

**Hábito o aspecto clínico:** Además de lo antes citado, se observa la impresión clínica de un animal enfermo.

**Comportamiento:** Normalmente, el paciente debe estar vivaz, alerta y dispuesto a deambular con libertad, los animales con problemas cardíacos tienden al cansancio.

**Condición corporal:** En afecciones cardiovasculares, generalmente es baja.

**Constantes fisiológicas:** Taquicardia, bradicardia.

### EXPLORACIÓN ESPECIAL DE SISTEMA TEGUMENTARIO

A) Examen de Piel: Presencia de abultamientos en algunas zonas del cuerpo del animal, que nos indique la presencia de **edemas**. Los edemas de origen cardíaco son fríos, generalizados, por estasis o lentitud circulatoria y están localizados en las partes declives donde hay mayor cantidad de tejido conectivo colágeno. En bovinos se localizan en el pecho y en la región intermandibular, en equinos en las cuatro extremidades, tórax y subabdomen, genitales y parte anterior de la cabeza. Probablemente el grupo más difícil de diagnósticos diferenciales involucra a las enfermedades que acaban en hipoproteinemia. La hipoproteinemia también origina edema ventral y podría causar intolerancia del ejercicio, así como taquicardia. Sin embargo, la hipoproteinemia podría no originar la dilatación de las venas yugulares y mamas. Los edemas de origen cardíaco, son de simetría bilateral, de límites imprecisos, fríos, indoloros, que si dejan la marca del dedo, pues tienen consistencia pastosa; son edemas que crecen poco a poco continuamente, aumentando más rápidamente con el ejercicio, en tanto que se estancan o disminuyen con el reposo y la utilización de *cardiotónicos*. Generalmente vienen acompañados de *ascitis*, hidrotórax, diarrea por edemas submucosos del intestino; disnea y tos por congestión pulmonar. Dentro del examen cardiovascular deben palparse las extremidades y el abdomen ventral. En un caballo que ha estado en reposo por un tiempo, el hallazgo de extremidades frescas a frías, sobre todo a regiones distales de los miembros y puntas de las orejas, puede indicar disminución de la perfusión periférica.

B) Examen de las mucosas Las mucosas se evalúan desde la exploración de sistema tegumentario, pero es importante retomarlo ya que nos pueden orientar sobre el diagnóstico de patologías de sistema circulatorio, pudiéndose observar palidez, congestión o cianosis. La cianosis es rara en vacas lecheras con excepción de las que presentan enfermedad pulmonar grave. En caballos con choque intenso o enfermedad cardíaca congénita, y en potros con neumonía grave las mucosas pueden estar cianóticas. Se evalúa principalmente la mucosa gingival, palpebral y vaginal (en hembras).

En un animal enfermo del corazón, se pueden encontrar las mucosas congestionadas más frecuentemente, debido a lentitud circulatoria. También pueden encontrarse pálidas por anemia, producida por falta de absorción de nutrientes debido a la formación de edemas submucosos del intestino, en este caso habrá diarrea, pero sin mal olor. En casos extremos la anemia puede ser originada por una cirrosis hepática, causada por la mala nutrición del hígado por el daño circulatorio. En pacientes que sufren desbalances de líquidos y electrolitos, con deshidratación o endotoxemia, las mucosas tendrán un color rojizo más oscuro, que generalmente se describe como congestión.

Además del color de las mucosas, es muy importante examinar en ellas el llenado capilar, que si está retardado indica debilidad cardíaca, o deshidratación grave. Las membranas mucosas deben tener un color rosa claro y un tiempo de llenado capilar menor de 2 segundos. Se debe tener cuidado al interpretar el TRC, en etapas sépticas o tóxicas, puede haber dilatación de las arteriolas, y a pesar de una reducción en la perfusión periférica, el TRC será normal.<sup>1,3,4,9 Sandoval</sup>

### PLAN DE EXPLORACIÓN DE SISTEMA CIRCULATORIO:

- 1.- Anamnesis especial
- 2.- Exploración de corazón y válvulas

- 3.- Exploración de arterias (pulso)
- 4.- Exploración de capilares
- 5.- Exploración de venas
- 6.- Exploración de sangre

### 1.- Anamnesis especial

Signos clínicos que sugieren afección cardiovascular:

- Tos (edema pulmonar)
- Intolerancia al ejercicio
- Dificultad respiratoria (disnea)
- "Desmayos"
- Abdomen distendido
- Abultamientos difusos en la entrada del pecho
- Distensión de venas yugulares
- Crecimiento retardado
  - Diferenciales con problemas hepáticos o renales
  - Diferenciales con problemas respiratorios crónicos

Se evalúa el aparato respiratorio observando al paciente en cuanto al uso de músculos abdominales, intercostales o ambos, taquipnea o tos, porque un trastorno pulmonar puede provenir de una disfunción cardíaca primaria.<sup>1,3,5,6,7,14</sup>

### 2.- Exploración de corazón y válvulas

Para el examen del área de proyección del corazón o región precordial se escoge el lado izquierdo (3/5 partes del corazón están del lado izquierdo), entre el 3° al 5° espacio intercostal. Como punto anatómico de referencia se tiene la punta del codo (olécranon) en los animales, se debe desplazar hacia adelante la extremidad anterior izquierda principalmente en los rumiantes (Fig. 5-1).<sup>3,5,6,7</sup>



**Fig. 5-1.** Región precordial en el equino.  
Tomado de <http://siraysusamigos.iespana.es/caball1.jpg>

*Métodos de exploración aplicados:*

#### **Inspección.**

Normalmente en los animales sanos no se debe ver el choque precordial, con excepción de caballos después de ejercicio intenso o en animales emaciados. En otras circunstancias, si se observa el choque precordial, es patológico.

Cuando se percibe el choque precordial o choque de punta, es necesario determinar su fuerza o intensidad, su frecuencia, su extensión y su ritmo.<sup>1, 2,3,4</sup>

#### **Palpación**

Ejerciendo presión (por si hay dolor).

*El choque precordial o de punta*, es un ruido palpable, que se produce al contraerse y relajarse el músculo y golpear contra la pared torácica, produciendo una vibración, el choque precordial es un frémitus fisiológico. Siempre debe ser más notorio en el lado izquierdo que en el lado derecho del tórax.

Debe realizarse con la palma de la mano, en el bovino es necesario introducir bien la mano debajo del codo del animal, en otras especies es más fácil.

Se deben palpar siempre las regiones precordiales de ambos lados para poder comparar.

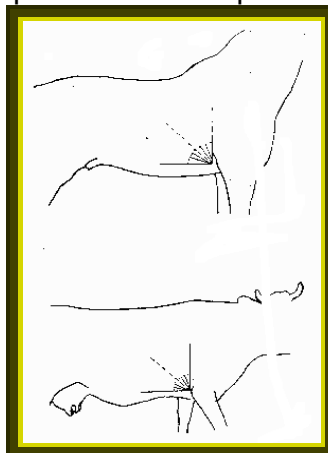
La pericarditis aguda, que es relativamente frecuente en los ruminantes, puede complementar su diagnóstico haciendo presión con la punta de los dedos en la región precordial, dicha presión causara dolor.<sup>1,2,4,7,8,9,</sup>

### **Percusión (Matidez o submatidez)**

La percusión cardiaca proporciona datos o signos de mayor interés que la inspección o la palpación, pero tampoco reviste una gran importancia.

Se realiza generalmente digital, aunque también mediante el plexímetro y martillo. Es conveniente desplazar el miembro anterior del lado que se esté percutiendo lo más adelante posible. Se percute primero el lado izquierdo y después el derecho. Estando en estación, la matidez cardiaca en el animal normal, toma la forma de un triángulo rectángulo de lados desiguales: lado mayor vertical de 10-13 cm por detrás de los músculos *anconeos*, forma ángulo recto con el lado menor horizontal de 8-9 cm, y cuya hipotenusa es una línea curva de convexidad posterior (Fig. 5-2).

Alrededor de la hipotenusa existe un área de submatidez de 4-6 cm de ancho, difícil de delimitar, que corresponde a las partes donde el pulmón cubre al corazón.<sup>1,3,4,5,9</sup>



**Fig. 5-2.** Esquema de la percusión del área precordial en el equino y el bovino. Tomado de García, (1999)

Por medio de la percusión se puede conocer, aunque de forma imprecisa la localización y extensión de la matidez cardiaca absoluta o relativa.

\*Matidez cardiaca absoluta: Producción de sonido mate, en contraste con el pulmón lleno de aire, debido a que el músculo cardiaco está en contacto con la pared torácica en la zona de matidez absoluta.

\*Matidez cardiaca relativa: Las ondas sonoras de la percusión, atraviesan una capa pulmonar más o menos delgada y que contiene aire, antes de chocar con el corazón, produciendo un sonido submate.<sup>1, 2,3,4,5</sup>

Alteraciones apreciadas por percusión:

1. En equinos:
  - Área mate absoluta incrementada:
    - Hipertrofia y dilatación cardíacas.
    - Pericarditis.
    - Hidropericardias.
  - Área mate absoluta disminuida:
    - Enfisema pulmonar (Se incrementa el área mate relativa).
  - Área mate abolida:
    - Neumopericardias (sonido timpánico).
  - No se puede diferenciar:
    - En derrames pleurales.
2. En bovinos:
  - En la zona de sibmatidez podemos apreciar matidez con el aumento de la superficie de la misma en:
    - Hipertrofia y dilatación cardíaca.
    - Pericarditis traumática.
  - En la zona de submatidez podemos captar sonidos timpánico o hipersonoro en:
    - Enfisema.
    - Neumopericardias.<sup>7</sup>

### **Auscultación**

Por medio de la auscultación al corazón se le evalúa:

- a) Frecuencia
- b) Ritmo
- c) Intensidad
- d) Sonidos valvulares
- e) Sonidos cardiacos accesorios

#### a) Frecuencia

Es la que resulta de la actividad del corazón (Sístole, pausa menor, Diástole, pausa mayor), también se le conoce como el número de ciclos cardiacos por minuto. Su valoración se realiza por auscultación indirecta. Al auscultar el corazón de un animal sano, es fácil determinar cual es el primer tono y cual es el segundo, ya que el primero es más fuerte y prolongado, aunque de timbre bajo; en tanto que el segundo tono es más alto, más breve y menos fuerte.

#### b) Ritmo

Su valoración se realiza por palpación directa y auscultación indirecta. El ritmo cardiaco se refiere a la relación que existe entre los tonos y el pequeño y gran silencio. En animales sanos el ritmo cardiaco es regular. Es decir, la duración y sucesión de los tonos primero y segundo y sus pausas o silencios es constante.

Su alteración da origen a las arritmias cardiacas, que resultan de anomalías en la formación del impulso, en la conducción o en ambos.

c) Intensidad

Es la intensidad con la que se escuchan los tonos cardiacos.

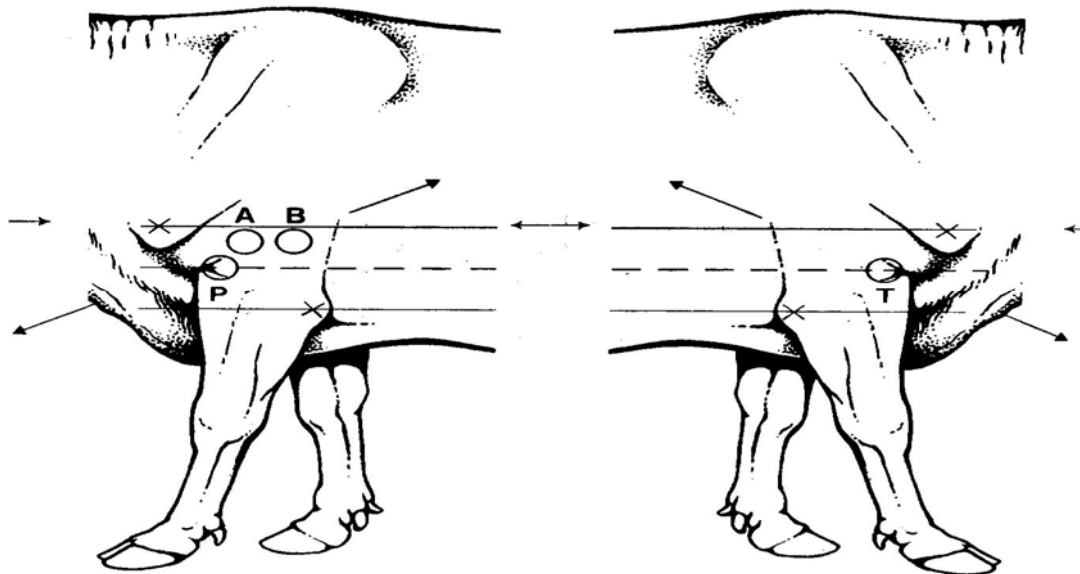
- Fuerte (reforzado). Ejercicio, adelgazamiento de la pared costal, taquicardia, fiebre, hipertrofia cardiaca.
- Normal.
- Débil. Debilidad cardiaca (miocarditis), corazón separado de la pared costal, (hidropericarditis, pleuritis exudativa, enfisema pulmonar). Obesidad, edema subcutáneo y anemia.<sup>5,11,15,21,23</sup>

d) Sonidos valvulares

El cierre de las válvulas cardiacas, junto a la contracción y relajación del músculo cardiaco, provocan los ruidos que escuchamos; para poder evaluar el funcionamiento de las válvulas es necesario ubicarlas entre los espacios intercostales y ubicándolas por medio de unas líneas imaginarias(Fig.5-3), como se muestra:

**Tabla 5-1.** Proyección valvular del equino y rumiante.

Especie	Pulmonar (lado izquierdo)	Aortica (lado izquierdo)	Mitral o bicúspide (lado izquierdo)	Tricúspide (lado derecho)
Equino	3er	4°	5°	4°
Rumiantes	3er	4°	5°	3er



**Fig. 5-3.** Proyección valvular en el bovino. Tomado de García, (1999).



#### e) Ruidos cardiacos accesorios

Al auscultar la región precordial se pueden encontrar ruidos nuevos, diferentes a los tonos; ruidos que en algunas ocasiones parecen añadidos, pero en otras oportunidades estos ruidos reemplazan a los tonos normales. A estos ruidos se les denomina como, ruidos cardiacos accesorios y dependiendo de su origen se les denomina:

##### 1) Ruidos endocárdicos (Soplos):

Los soplos son ruidos prolongados, ligados a ciertos periodos de la actividad cardiaca. Se producen dentro del corazón y resultan de alteraciones en la hemodinámica, por estenosis de los orificios que comunican las aurículas con los ventrículos y de éstas cavidades con las arterias, o bien, por un ajuste insuficiente de las válvulas que guarnecen estos orificios.

Los soplos producidos por lesión valvular se llaman *soplos orgánicos*, y en los que no aparece lesión valvular se denominan *soplos funcionales*. *Existen soplos presistolicos, sistólicos y diastolicos.*<sup>1, 2,3,4,5,7</sup>

2) Ruidos extracárdicos (exocardicos o pericárdicos), se producen en las capas externas del corazón y son:

- Ruidos de roce o frotamiento. Se producen cuando las hojas pericárdicas pierden su lisura (pericarditis) y llevan el ritmo de los sonidos cardiacos
- Ruidos de chapoteo. Son muy sonoros y también llevan el ritmo de los sonidos cardiacos
- Ruidos cardiopulmonares. Son relativamente frecuentes en todas las especies. Se debe a los movimientos que la actividad cardiaca provoca sobre los bordes pulmonares. Durante la sístole el corazón se inclina un poco, y los bordes pulmonares dejan penetrar aire en este momento, que luego es expulsado en la diástole, pues el corazón al relajarse comprime un poco los bordes pulmonares. Son ruidos que en muchas oportunidades son inconstantes, pueden aumentar o desaparecer inmediatamente después de los movimientos corporales. Si se tapa la nariz del paciente, desaparecen.<sup>1, 2,5,6,7</sup>

### **3.- Exploración de arterias**

Las arterias son vasos de pared gruesa, musculosa y elástica, conducen la sangre del corazón a los tejidos. El examen de las arterias consiste en la palpación del pulso.<sup>9</sup> La exploración de las arterias nos permite conocer las características del pulso arterial (características absolutas y relativas).

La transmisión de la onda pulsátil a través de las paredes de las arterias es una expresión del estado del animal, así como del corazón.

En los animales domésticos el examen del pulso se debe hacer al iniciar el proceso del examen clínico, buscando así evitar variaciones debidas a la excitación del animal. La correcta interpretación de los hallazgos clínicos ayuda a hacer un pronóstico objetivo del desenlace del caso. Su examen es el primer paso para el examen clínico de cardiovascular.<sup>1,2,4</sup>

(Las arterias de exploración clínica ya han sido descritas en la unidad numero 2 )

#### **Examen clínico del pulso**

El examen clínico se basa en la interpretación de la palpación del pulso donde captamos su frecuencia, ritmo, calidad, plenitud y tensión (dureza).

##### *Características relativas del pulso*

Son los detalles que se presentan en un grupo de pulsaciones, siendo las relativas: frecuencia, ritmo y calidad.

##### Frecuencia del pulso (pulsaciones por minuto)

Toda afección dolorosa tipo cólico espasmódico, y otras entidades clínicas que no afectan primariamente el corazón, cursan con aumento de la frecuencia del pulso. Este aumento es uno de los rasgos característicos de los síndromes febriles, de las grandes pérdidas de sangre, de la disminución de la presión negativa intratorácica y de los cuadros que cursan con hipoxia. Las afecciones pulmonares, las cuales producen resistencia al bombeo cardíaco, causan trastornos circulatorios que se reflejan en el pulso.

Cuando las enfermedades cardíacas de tipo primario son lo suficientemente severas, esto provoca la alteración del equilibrio circulatorio, con la inadecuada provisión de oxígeno para la nutrición de los tejidos y signos clínicos muy claros, el carácter básico de la alteración cardíaca tiene algunos elementos propios para cada especie. Así, en los equinos no son muy frecuentes las afecciones orgánicas del corazón, siendo más comunes las alteraciones funcionales.

Así tenemos que las anteriores afecciones del corazón tienen su manifestación inicial en la frecuencia del pulso.

La disminución de la frecuencia del pulso, puede observarse en casos de vagoexcitación directa o refleja (compresión del nervio vago por tumores o abscesos del cuello; al aplicar un acial al caballo, se transmite la excitación sensitiva del nervio trigémino al nervio vago). También hay disminución de frecuencia en casos de convalecencia de infecciones agudas y en la inanición.<sup>1, 4, 5,7,9</sup>

##### Ritmo del Pulso

El ritmo se valora mediante la apreciación de los intervalos de tiempo entre las cimas de una serie de sucesivas ondas pulsátiles. Su sucesión temporal puede ser regular o

irregular, El pulso debe palpase durante mínimo un minuto, para detectar posibles alteraciones.

Pulso Irregular:

En este tipo de pulso los intervalos entre las ondas pulsátiles individuales varían de extensión.

### Calidad del Pulso

La calidad del pulso se valora por el grado de presión digital que se requiere para obliterar (cerrar) la onda pulsátil en la arteria. Esta depende principalmente de la amplitud de la fuerza de la onda, la cual está determinada por las variaciones del gasto sistólico del corazón, circulación venosa y la actividad de los centros reflejos vasomotores de la médula espinal.

Un pulso normal, es regular en su sucesión, amplitud y fuerza; la arteria está bien llena y la pared distendida, mostrando un grado de tono que se aprecia rápidamente por palpación digital.

Trastornos en la calidad del pulso

Pulso largo y fuerte, pulso corto y débil, pulso blando, pulso desigual, pulso alternante, pulso en martillo de agua o de carrigan, pulso lento, pulso duro, pulso pequeño y tenso, pulso filiforme, frémito.<sup>2,5,6,7,9</sup>

### *Características absolutas del pulso*

Son los detalles de cada una de las pulsaciones, en donde se determinan la dureza o tensión, la intensidad, la amplitud y la celeridad.

### Dureza o tensión

Es la resistencia de la pared arterial a la presión del dedo y depende de la presión arterial, puede diferenciar una arteria blanda de una dura.<sup>7,9</sup>

### Intensidad

Es la energía o fuerza del pulso que representa la intensidad de la contracción cardíaca.

### Amplitud

Es causada por los aumentos o disminuciones en la cantidad de sangre que pasa por las arterias. Constituyendo oleadas sanguíneas; disminuyen la diástole y se eleva en cada sístole.

### Celeridad

Esta propiedad expresa la rapidez con que se produce la elevación y el descenso de la pared arterial en cada onda pulsátil y, por ello, se habla de pulso breve y tardo.

Es breve o rápido a la exploración digital en casos de insuficiencia aórtica y, en menor grado, en caso de fiebre y cuando hay hipotensión arterial. En cambio, el pulso lento, tardo, o perezoso es característico de insuficiencia mitral, estenosis aórtica, o arteriosclerosis, circunstancias todas en las que la sangre penetra en pequeña cantidad o lentamente en el sistema arterial, y puede darse un estado de salud en caballos y perros viejos.

#### 4.- Exploración de capilares

En este caso, la exploración se realiza en los vasos episclerales del ojo, buscando por inspección lo siguiente: Pulso, coloración, grado de llenado, definición.<sup>1,5</sup>

#### 5.- Exploración de venas

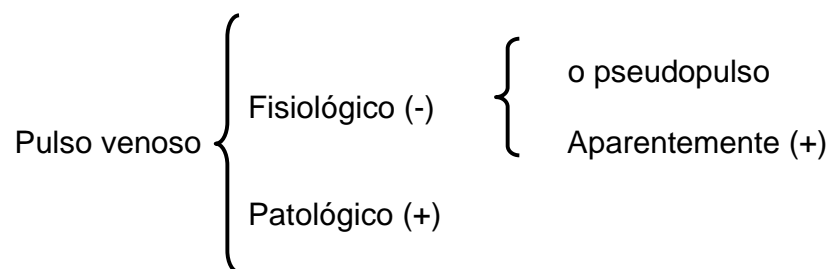
Las venas superficiales de importancia clínica, como la yugular, y la subcutánea abdominal se puede explorar con el animal en estática. Para estas se combina la inspección y la palpación

Exploración de las yugulares:

En los equinos, bovinos, ovinos y caprinos sanos no se deben de ver las venas yugulares, debido a que se sitúa en una posición más alta respecto al corazón, y en condiciones normales parece vacía. En algunas ocasiones las yugulares se encuentran visibles, llenas, distendidas (ingurgitadas), palpables, como cordones en ambos lados del cuello, siendo esto un signo de estasis central, (insuficiencia cardíaca congestiva del lado derecho) pero sólo cuando es en forma bilateral. Cuando se hacen visibles y palpables en forma unilateral, se trata de una *flebitis* localizada por traumatismo o por inyecciones intravenosas repetidas.

En vacas, se palpa además de las venas yugulares, las venas mamarias. Las cuales son más sensibles que las yugulares como indicadores precoces del aumento de la presión venosa. Las venas mamarias deben ser palpadas de modo rutinario durante la auscultación del tórax o del abdomen.

Algunas de las alteraciones que determinan que las yugulares se hagan visibles y palpables, son: Debilidad cardíaca; Compresión y desviación del corazón, como en la pericarditis; Seudopericarditis (abscesos, tumores, ectopia); Insuficiencia tricuspídiana. Dilatación cardíaca por miocarditis; Enfermedad de las alturas; Retículo pericarditis traumática.<sup>1,5,6,7</sup>



## PULSO VENOSO FISIOLÓGICO (pseudopulso)

### Pulso venoso negativo:

En el equino y bovino sano, se observa en las yugulares a la entrada del pecho, un movimiento de llenado y vaciado de las venas, que se denomina pulso venoso negativo, fisiológico o auricular. Se produce porque al contraerse la aurícula, se cierra la entrada de las cavas, lo cual hace que la sangre llene por un momento las venas, haciéndose visibles las yugulares a la entrada del pecho.

### Pulso venoso aparentemente positivo:

No siempre es patológico que las venas yugulares se vean llenas y pulsando.

En ocasiones, principalmente en vacas lecheras, cuando bajan la cabeza, o cuando están comiendo, se observa una onda venosa desde el pecho hacia la cabeza, se denomina pulso venoso aparentemente positivo u ondulación venosa.

Consiste en el aumento y disminución del volumen de las yugulares, de forma sincronizada con la respiración. Está provocada por la variación constante de la presión intratorácica consecuente con la inspiración y espiración.

En algunas otras ocasiones es posible sentir una palpitación en las yugulares, sin embargo debemos de considerar que las carótidas al tener una ubicación anatómica muy cercana con las yugulares pueden transmitir esa pulsación que nos podría confundir con el pulso yugular positivo, esto aunado al pulso venoso negativo o al pulso venoso aparentemente positivo .

Siempre que se observen la yugulares llenas y pulsantes se debe realizar la prueba de las yugulares.<sup>1, 3,4,5,6,7</sup>

## PULSO VENOSO PATOLÓGICO

### Pulso venoso positivo:

Es patológico, las yugulares están llenas, visibles y palpables, y se observa una onda que sube por la yugular, desde la entrada del pecho hasta más arriba de la mitad del cuello, y en ocasiones, hasta el ángulo de la mandíbula, en forma pulsante. Corresponde a un obstáculo al paso de la sangre por el corazón (insuficiencia tricuspídana, dilatación cardíaca o pericarditis) que hace que la sangre se devuelva o se estanque llenando y congestionando las venas, principalmente en el bovino.

Cuando se produce por insuficiencia tricuspídana se acompaña por un soplo cardíaco a la auscultación. Se escucha más fuerte PMI (Punto de Máxima Intensidad) en el lado derecho del tórax a nivel del 3º o 4to espacio intercostal por debajo del codo. Este soplo puede dejar de escucharse si existe *hidrotórax* o *hidropericardio*.<sup>3,5,6,7,8,9</sup>

Prueba de las yugulares (Prueba de éstasis venosa):

Esta prueba se debe realizar para diferenciar el pulso venoso positivo, del pulso venoso aparentemente positivo o del pulso yugular negativo (ondulación venosa). Consiste en comprimir hasta colapsar con el pulgar la yugular (Fig. 5-4), en la parte alta del cuello, en tanto que con la otra mano se desocupa la vena hasta la entrada del pecho; si la vena vuelve a llenarse estando oprimida, quiere decir que la sangre devuelve desde el corazón y que se trata de un pulso venoso positivo, patológico.

Si estando oprimida la yugular, después de dos o tres pulsaciones cardiacas, la vena no se llena nuevamente, es un pulso venoso aparentemente positivo u ondulación venosa, fisiológico.<sup>1, 3,4,6,7</sup>




Fig. 5-4. Presión de la yugular con el dedo pulgar. Tomado de Jckson, (2002)

**Tabla 5-2.** Diferencias entre el pulso yugular negativo y el positivo

Característica evaluar	FISIOLÓGICO			PATOLÓGICO
	Pulso yugular negativo	Pulso yugular aparentemente positivo		
			Carotidas	Posición de la cabeza
Se observa ondulación	Si	Si	Si	Si
Se siente pulsátil	No	Si	Si	Si
Reflujo de sangre	Momentáneo	No	cuando bajan cabeza	Continuo
Lesión	No	No	No	Si (v.tricuspide)
Pba. De estasis venosa	<b>Negativa</b>	<b>Negativa</b>		<b>Positiva</b>

Comunicación personal Profa. Sandoval, (2008)

## 6.- Exploración de sangre

Cuando se sospecha de una enfermedad que afecta a la sangre, o cabe la posibilidad de que exista un cambio significativo en su composición, se procede a su examen. Dependiendo de la especie animal que se trate, tendremos los siguientes vasos para la obtención de una muestra sanguínea:

- a) Vena yugular
- b) Arteria coccígea media

Por los métodos físicos de exploración (inspección y palpación) se puede evaluar lo siguiente: color y viscosidad de la misma. También si a si lo requiere se puede explorar por técnicas especiales como son exámenes hematológicos (hematocrito, química sanguínea, etc.), exámenes serológicos, etc.

La vena yugular es la principal vía que se usa para administrar grandes volúmenes de líquidos intravenosos en vacas lecheras; la vena caudal media se usa para la recogida de muestras de sangre y para la administración de volúmenes insignificantes de medicamentos; la vena mamaria no se debe usar ni para la obtención de muestras de sangre ni para la administración de fármacos, puede tener resultados funestos tales como la trombosis o la flebitis de esta vena. Sólo esta admitida la utilización de esta vena cuando la vaca padezca una enfermedad amenazadora de la vida y se encuentre en una situación comprometida, de modo que la vena yugular sea inaccesible. También pueden usarse en terneras gravemente deshidratadas, las venas cefálica o metatarsiana dorsal en el caso que se encuentren las venas yugulares trombosadas por la continua aplicación de líquidos intravenosos.<sup>1,5,6,9</sup>

### Técnicas de sangrado (Punción venosa).

Punción de la vena yugular (bovinos, equinos)

Se debe sujetar el animal por medio de un bozal a un poste; por medio de una lazada de soltura rápida. Aplicando presión proximal con respecto al corazón, hasta que hace protución clara, mediante una soga, cadena o pinza desarrollada para tal fin o simplemente con la mano. posteriormente se humedece con alcohol la piel y el pelo que recubren la vena. Para realizar la punción es necesario tomar la aguja (16 x 25) de la cubeta entre el dedo índice y pulgar, extendiendo los otros dedos (Fig. 5-5); y haciendo un movimiento de brazo de abajo hacia arriba de un solo golpe hacia la yugular, dejando la aguja clavada en el vaso. Luego de extraída la sangre, se afloja primero el instrumento compresor y recién después se retira la aguja de la vena para evitar la formación de edemas subcutáneos y/o que siga sangrando; el punto de punción se comprime con el dedo unos cuantos segundos o se "borra" con una torunda impregnada de alcohol (Tabla 5-4).<sup>1,2,4,5,7,9</sup>

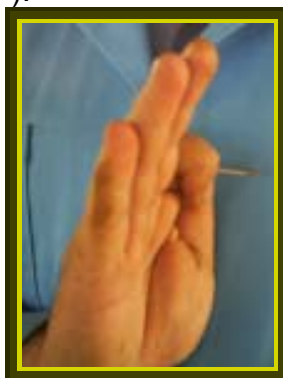










Fig. 5-5. Forma de sujetar la aguja para la técnica de sangrado yugular en equinos y bovinos. CEA. FESC. UNAM. (2008)



**Tabla 5-3. Técnica de sangrado yugular en bovino, por medio de imágenes:**

		
<p>1) Se debe sujetar el animal por medio de un bozal a un poste; por medio de una lazada de soltura rápida.</p>	<p>2) Aplicando presión proximal con respecto al corazón, hasta que hace protusión clara, mediante una sog, cadena o pinza desarrollada para tal fin o simplemente con la mano.</p>	<p>3) Posteriormente se humedece con alcohol la piel y el pelo que recubren la vena.</p>
		
<p>4) Para realizar la punción es necesario tomar la aguja (16 x 25) de la cubeta entre el dedo índice y pulgar, extendiendo los otros dedos y haciendo un movimiento de brazo de abajo hacia arriba de un solo golpe hacia la yugular, dejando la aguja clavada en el vaso.</p>	<p>5) extracción de la sangre</p>	
		
<p>6) Luego de extraída la sangre, se afloja primero el instrumento compresor.</p>	<p>7) Después se retira la aguja de la vena para evitar la formación de edemas subcutáneos y/o que siga sangrando.</p>	<p>8) El punto de punción se comprime con el dedo unos cuantos segundos o se "borra" con una torunda impregnada de alcohol.</p>

CEA. FESC. UNAM. (2008)



Punción de la vena caudal media (bovinos):

1) Luego de la antisepsia de la región a puncionar, la cola es sometida -casi verticalmente- la punción se hace en su cara inferior, entre la quinta y sexta vértebra coccígea, es decir aproximadamente donde terminan los pliegues anocaudales; 2) la aguja numero 20 X 25, se introduce de 8 a 12 mm (hasta tocar el hueso), 3) luego se aspira sangre retrayendo levemente la aguja junto con el émbolo de la misma, 4) con este método pueden ocasionalmente formarse hematomas del tamaño de un huevo de gallina, por lo que debe mantenerse una presión en el área de la punción con una torunda de algodón impregnada de alcohol. La punción accidental de la arteria coccígea que corre paralela a la anterior, no ofrece desventajas ya que aquí la composición sanguínea es similar (Tabla 5-4).

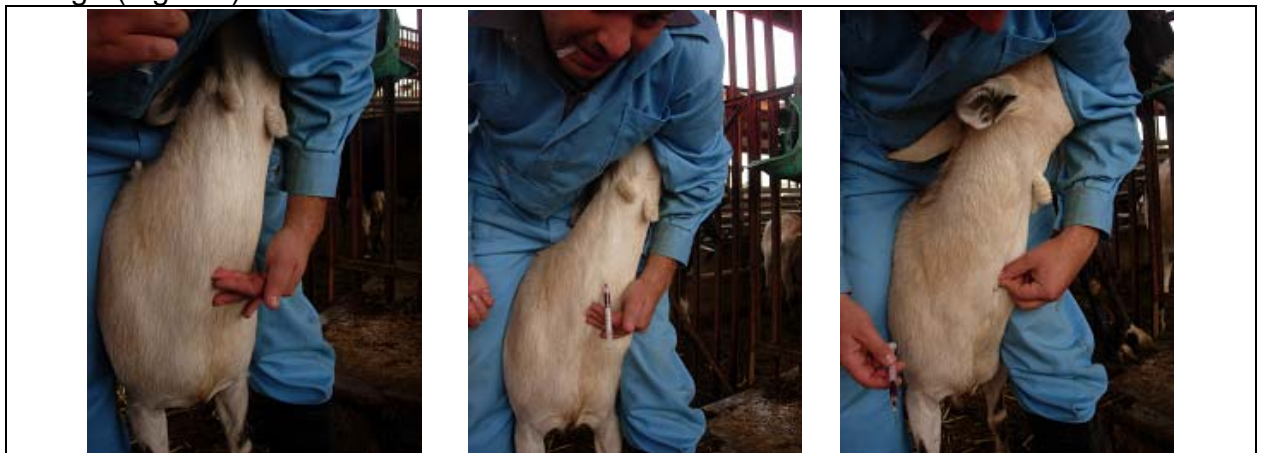
**Tabla 5-4.** Técnica de sangrado coccígea media en bovino, por medio de imágenes:



CEA. FESC. UNAM. (2008)

Punción de la vena yugular (ovinos y caprinos):

Se sujeta el animal a horcajadas y con el codo de la mano izquierda se sujeta al animal presionando la mandíbula hacia un costado, se localiza el surco de la yugular abriendo la lana de esa región (ovinos) y se presiona la yugular por debajo de donde se realizará la punción, se toma con la mano derecha la jeringa y se procede a puncionar la yugular, una vez dentro del vaso se jala el embolo manteniendo la presión en la yugular, después de obtenida la muestra y antes de retirar la aguja se procede a quitar la presión de la yugular que se estaba ejerciendo con la mano izquierda y se retira la aguja colocando de inmediato una torunda con alcohol para evitar que el vaso sangre(Fig. 5-6):



**Fig. 5-6.** Secuencia de la técnica de sangrado en un caprino. CEA. FESC. UNAM. (2008)

### **SÍNDROMES CLINICOS:**

Leptospirosis. Intoxicación por cobre. Retículo pericarditis traumática. Babesiosis. Anaplasmosis bovina. Ántrax. Estrongilosis. Pleuroneumonía contagiosa equina.

## **SIGNOS CLÍNICOS QUE SUGIEREN AFECCIÓN DE CIRCULATORIO:**

**Anemia.** Disminución del número de volumen de eritrocitos o de la cantidad de hemoglobina sanguínea por debajo de los límites normales.

**Arritmia.** Irregularidad del ritmo cardíaco. El término incluye cambios de frecuencia cardíaca, la amplitud ambos.

**Bradycardia.** Disminución de la frecuencia cardíaca por debajo del intervalo normal establecido para la especie y edad.

**Cianosis.** Decoloración azulada de las mucosas explorables y de la piel, secundaria a la excesiva reducción de hemoglobina en la sangre.

**Cor pulmonale.** Síndrome de deficiencia cardíaca debido a sobrecarga del corazón derecho secundaria a enfermedad pulmonar e hipertensión pulmonar.

**Crecimiento inadecuado o pérdida de la condición corporal.** Puede aparecer en algunos animales con enfermedad cardíaca.

**Déficit de pulso.** Frecuencia de pulso inferior a la frecuencia cardíaca; normalmente, se asocia a arritmias cardíacas que dan lugar a ruidos cardíacos, pero el corazón es incapaz de originar un pulso arterial.

**Deshidratación.** Estado sistémico secundario al inadecuado contenido de agua corporal.

**Dilatación venosa** de las grandes venas como la yugular y las venas subcutáneas abdominales, es la manifestación de la obstrucción del retorno sanguíneo hacia el corazón, como sucede en la insuficiencia cardíaca congestiva derecha o las lesiones que ocupan espacio en la entrada del tórax.

**Disnea.** Respiración dificultosa.

**Edema.** Acumulación anómala de líquidos en los espacios intercelulares y las cavidades corporales. Las inflamaciones edematosas son blandas, indoloras y siempre se hundan a la presión.

**Anasarca.** Extenso edema subcutáneo que aparece en la región del pecho, bajo la mandíbula y a lo largo de la línea media ventral.

**Ascitis.** Acumulación de trasudado en la cavidad peritoneal.

**Edema pulmonar.** Exceso de líquido en los espacios intersticiales del pulmón y en los alvéolos; puede ser secundario a insuficiencia del corazón izquierdo. En la insuficiencia cardíaca congestiva el corazón es incapaz de mantener el equilibrio circulatorio en reposo y el gasto cardíaco ventricular es inferior al retorno venoso. Ello da lugar a una congestión del circuito venoso, acompañada de dilatación vascular y edema pulmonar y periférico.

**Hidropericardio.** Acumulación de trasudado en el saco pericárdico, que se caracteriza por la presencia de ruidos cardíacos atenuados.

**Hidrotórax.** Acumulación de trasudado en la cavidad pleural, que da lugar a una disminución o incluso ausencia de ruidos pulmonares sobre las porciones ventrales de los pulmones y sonido mate en la percusión acústica.

**Episodios repetidos de fiebre y cojera alternante.** Antecedentes de episodios repetidos de fiebre con enfermedades poco definidas y cojera, que varía entre los episodios, son datos muy sugerentes de bacteremia periódica y endocarditis, y se acompaña de polisínovitis.

**Fatiga.** Estado de molestia y disminución del rendimiento ocasionado por el ejercicio prolongado, con pérdida de la capacidad de respuesta a la estimulación.

**Intolerancia al ejercicio.** Dificultad respiratoria y cardiovascular que se produce durante el ejercicio.

**Gangrena.** Necrosis de tejidos corporales, por lo general en grandes masas asociada principalmente con la falta de aporte nutritivo.

**Gangrena húmeda.** Aparece cuando la lesión se produce de forma súbita.

**Gangrena seca.** Aparece por necrosis de tejidos, asociándose habitualmente con la falta de aporte sanguíneo a las extremidades como pies, rabo y orejas.

**Insuficiencia cardíaca (insuficiencia cardíaca congestiva).** Indica que el corazón no puede mantener el gasto cardíaco adecuado para los rendimientos corporales.

**Insuficiencia cardíaca derecha.** Ocasiona hipertensión venosa, edema periférico, ascitis y dilatación de los órganos abdominales.

**Insuficiencia cardíaca izquierda.** Da lugar a hipertensión pulmonar, así como dilatación del corazón y se asocia con un aumento de la frecuencia respiratoria, tos y edema pulmonar.

**Mucosas explorables congestivas o inyectadas.** Aparecen con frecuencia cuando se observa insuficiencia circulatoria periférica, como sucede durante un shock en los équidos con cólico quirúrgico.

**Muerte súbita o inesperada.** Las enfermedades cardíacas pueden ocasionar muerte súbita.

**Ortopnea.** Disnea cuando el animal esta en decúbito.

**Palidez.** Tono pálido de las mucosas explorables o de la piel pálida.

**Pulso venoso yugular.** Pulso yugular incrementado que se extiende hacia la porción superior del cuello cuando la cabeza esta en su posición normal; es sincrónico con el ciclo cardíaco y aparece durante el período sistólico; indica insuficiencia de la válvula auriculoventricular derecha.

**Ruido de roce pericárdico.** Ruido de raspado o agudo, audible con el choque de punta; normalmente es un ruido que va y viene, asociado con las inflamaciones del pericardio. Pueden aparecer ruidos de chapoteo de líquido junto con los roces pleurales.

**Shock.** Estado sistémico de reducción generalizada, aguda y grave en la perfusión y en la oxigenación de los tejidos; insuficiencia en la circulación para mantener la perfusión tisular.

**Shock cardiogénico.** Reducción primaria del gasto cardíaco, debido por lo general a insuficiencia cardíaca.

**Shock hipovolémico.** Secundario a un inadecuado volumen intravascular que ocasiona un descenso del gasto cardíaco (por ejemplo, las hemorragias).

**Shock vasogénico.** Secundario a un tono vasomotor inadecuado, que puede deberse a una lesión grave a nivel cerebral (neurogénico), a shock endotóxico, a toxicidad sistémica (shock tóxico) o shock bacteriano o séptico.

**Síncopes o desmayos.** Pérdida de la conciencia debida a una isquemia cerebral pasajera.

**Soplo cardíaco.** Ruido anómalo que se escucha junto con los ruidos cardíacos normales.

**Taponamiento cardíaco.** Síndrome originado por la acumulación de líquido en el saco pericárdico (por ejemplo, pus o sangre); se detecta clínicamente por la existencia de congestión venosa, ruidos cardíacos atenuados y disminución de la presión del pulso arterial.

**Taquicardia.** Incremento de la frecuencia cardíaca por encima del intervalo normal establecido para la especie y edad.

**Tiempo de relleno capilar (TRC).** Tiempo necesario para que la mucosa gingival vuelva a su color original tras presionarla con el dedo. El TRC normal es de 1-2 segundos; se dice que el TRC es prolongado si es mayor a 2 segundos.

**Tos.** Expulsión súbita y ruidosa de aire desde los pulmones.

**Trombosis.** Presencia de un coágulo de sangre en una arteria o en una vena.<sup>2,11</sup>

## **REVISIÓN DE LOS CONOCIMIENTOS ADQUIRIDOS:**

- 1.- ¿Cuál es la importancia de la exploración de circulatorio?
- 2.- Menciona 3 funciones del sistema cardiovascular.
- 3.- Menciona 3 técnicas especiales de circulatorio.
- 4.- ¿Cuál es el plan u orden de exploración de circulatorio?
- 5.- Menciona 7 signos clínicos que sugieran afección de circulatorio.
- 6.- ¿Qué es el ictus cordis, y que métodos físicos usamos para evaluarlo?
- 7.- ¿De qué lado y entre que espacios intercostales encontramos el corazón, y cual es el método Físico más utilizado para evaluarlo?
- 8.- Realiza un esquema para evaluar el corazón por medio de la percusión, indicando el sonido normal, sonidos patológicos y por que se dan estos sonidos.
- 9.- ¿Por auscultación indirecta que le evaluamos al corazón ?
- 10.- ¿Qué es el ritmo, la intensidad y la frecuencia cardiaca?
- 11.- Menciona lo que sabes acerca de los ruidos cardiacos accesorios (patológicos).
- 12.- Realiza un esquema donde indique la ubicación de las válvulas (der. izq).
- 13.- Cuando exploramos la repleción y la tensión del pulso ¿a qué nos referimos?
- 14.- Cuando exploramos el ritmo del pulso ¿cómo lo hacemos?
- 15.-¿Qué capilares tenemos de exploración clínica?
- 16.-¿Qué le evaluamos a los capilares?
- 17.-¿Qué métodos físicos utilizamos para la exploración de venas?
- 18.- Menciona 2 venas de exploración clínica.
- 19.- Realiza un cuadro donde describas el pulso yugular (-) y (+). Describe la prueba de éstasis venosa .
- 20.- ¿Qué estructuras anatómicas tenemos para la técnica de sangrado en bovinos?
- 21.- ¿En propedéutica que le exploramos a la sangre?
- 22.- Menciona 3 características absolutas del pulso.
- 23.- Menciona 3 características relativas del pulso.

---

# UNIDAD

# 6

## EXPLORACIÓN DE APARATO RESPIRATORIO



# UNIDAD 6

## EXPLORACIÓN DE APARATO RESPIRATORIO

### OBJETIVO DE LA UNIDAD:

El alumno conocerá, aprenderá y aplicará el plan de exploración del aparato respiratorio y las diferentes técnicas y procedimientos que se aplican para este fin.

### IMPORTANCIA DE ESTA EXPLORACIÓN:

Su importancia radica en que ésta exploración nos permite distinguir entre procesos primarios de sistema respiratorio y procesos secundarios; además que en el ejercicio de la medicina veterinaria son las afecciones de sistema respiratorio junto con las de digestivo y reproductor las de mayor incidencia.

### BASES ANATÓMICAS Y FISIOLÓGICAS:

El aparato respiratorio está constituido por:

- a) Ventanas nasales
- b) Conductos nasales
- c) Cornetes, Coanas
- d) Faringe
- e) Laringe
- f) Bolsas guturales (equinos)
- g) Tráquea
- h) Pulmones (bronquios, bronquiólos, alvéolos).

Algunas de las funciones importantes realizadas por este sistema son:

- a) Aporte de oxígeno
- b) Retirar el anhídrido carbónico
- c) Regulación de la temperatura
- d) Eliminación de agua
- e) Fonación<sup>26,27,29,</sup>

### TÉCNICAS DE EXPLORACIÓN APLICADAS:

#### Técnicas generales

- Auscultación indirecta
- Inspección
- Palpación
- Percusión
- Olfacción

#### Técnicas especiales

- Ecografía
- Radiología
- Gasometría
- Trepanación
- Endoscopia
- Necropsia
- Toracocentesis
- Cultivo microbiológico

### PLAN DE EXPLORACIÓN DE APARATO RESPIRATORIO:

1. Anamnesis especial.
2. Exploración de la actividad respiratoria.
3. Exploración de ruidos respiratorios de vías anteriores.
4. Exploración de aire espirado.
5. Exploración de cavidad nasal y senos paranasales.
6. Exploración de faringe, laringe y bolsas guturales (equino).
7. Exploración de tráquea.
8. Exploración de pulmones.

## 1.- Anamnesis especial

Interrogatorio que se efectúa siempre y cuando existan signos que sugieran afección de tracto respiratorio, signos como:

- Tos
- Estornudos frecuentes
- Secreción nasal abundante y con cambios de color
- Ruidos respiratorios, quejidos
- Cansancio rápido
- El aumento de la frecuencia respiratoria
- Aumento de la temperatura corporal
- Dificultad para respirar ( boca abierta con lengua de fuera, cuello estirado)<sup>1,2,3,7</sup>

## 2.- Exploración de la actividad respiratoria

La respiración normal en cuanto a la **Frecuencia**, **Ritmo**, **Intensidad** y **Tipo** se denomina *eupnea*, mientras que las enfermedades respiratorias que cursan con la alteración de estos cuatro parámetros se denominan *dificultades respiratorias* o *disneas*.<sup>3</sup>

Como ya se menciona la actividad respiratoria esta compuesta por **FRIT**:

- ❖ **Frecuencia respiratoria.** Número de ciclos respiratorios por minuto.
- ❖ **Ritmo respiratorio.** Secuencia de los eventos del ciclo respiratorio (inspiración, espiración y pausa).
- ❖ **Intensidad.** La profundidad con la que se efectúan los movimientos respiratorios observados en los flancos del animal; clasificándose como:  
Respiración profunda o respiración superficial.
- ❖ **Tipo respiratorio.** Por tipo respiratorio entendemos la forma característica de moverse aquellas partes que intervienen en la respiración, concretamente, los músculos intercostales, el diafragma y los músculos abdominales o prensa abdominal.

En la inspiración se produce un desplazamiento hacia fuera de la caja torácica y de la cavidad abdominal mientras que en la espiración ocurre todo lo contrario, ambas estructuras se comprimen, ayudando a expulsar el aire contenido en los pulmones.

De acuerdo con estas premisas, nos vamos a encontrar con tres tipos respiratorios.

1. Tipo respiratorio costo-abdominal o mixto, en la que interviene, prácticamente a partes iguales, la caja torácica y la prensa abdominal. El animal más representativo de este tipo respiratorio es el equino.
2. Tipo respiratorio predominantemente abdominal. Es aquella en la que predomina el movimiento de los músculos abdominales, sin que esto quiera decir que no intervengan los intercostales. Son los bovinos los más claros representantes de este tipo.
3. Tipo respiratorio predominantemente torácico o costal.. Es la que presentan los carnívoros y en ella predomina el componente costal sobre el abdominal. <sup>1,2,5,7,9</sup>



La observación de modificaciones en estos tipos respiratorios, proporciona datos muy interesantes para acercarnos al diagnóstico del padecimiento del animal estas modificaciones son:

- ❖ Respiración exclusivamente costal (La prensa abdominal permanece inmóvil). Se produce cuando el diafragma permanece inmóvil por un trastorno nervioso directo (parálisis del nervio frénico) o reflejo, como ocurre en los procesos dolorosos abdominales (cólicos, hepatitis, peritonitis). Asimismo, el diafragma puede permanecer inmóvil cuando exista alguna dificultad mecánica para su movimiento. Esto ocurre en timpanismos, ascitis, tumores y lógicamente, en los casos de rotura diafragmática.
  
- ❖ Respiración exclusivamente abdominal. Este tipo respiratorio se presenta cuando la pared costal se encuentra inmovilizada, como en el caso anterior, bien por un trastorno de origen nervioso, doloroso o mecánico. Podemos mencionar la parálisis de los nervios intercostales, pleuritis, fracturas o fisuras de costillas, hidrotórax, pérdida de elasticidad pulmonar (animales viejos, enfisema alveolar crónico) <sup>7</sup>

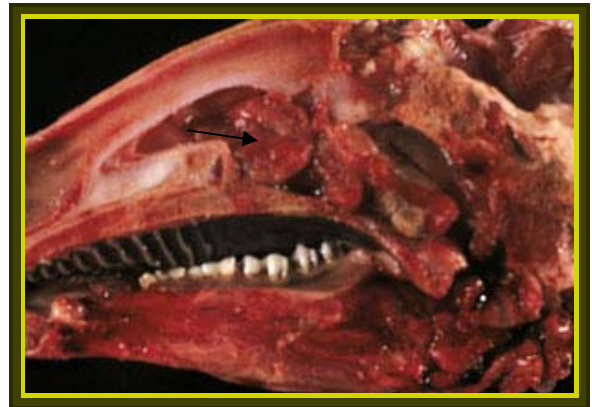### 3.- Exploración de ruidos respiratorios de vías altas o anteriores

Son ruidos ocasionados por estenosis de los órganos respiratorios anteriores (Fig. 6-1), que pueden ser ocasionados por miasis cavitaria en ovinos y caprinos, neoplasias en cavidad nasal (Fig. 6-2), traumatismos, abscesos, etc. Son considerados como ruidos patológicos de vías anteriores.

1. Ruido respiratorio de estenosis nasal
2. Ruido respiratorio de estenosis faríngea
3. Ruido respiratorio de estenosis laríngea
4. Ruido respiratorio de estenosis traqueal <sup>1,3,5,6,7,9</sup>



**Fig. 6-1.** Bovino que presenta una dificultad respiratoria.  
Tomada de <http://javieralvaradomoreno.googlepages.com>



**Fig. 6-2.** Neoplasia en la cavidad nasal de un ovino.  
Tomada de Pagina de [www.asmecriadoresdeovinos.org](http://www.asmecriadoresdeovinos.org)

#### 4.- Exploración de aire espirado

Se explora por palpación directa con la palma de las manos colocadas enfrente de los ollares; evaluamos flujo y olor del aire (Fig. 6-3).<sup>1,2,3</sup>



Fig. 6-3. Evaluación del flujo y olor del aire espirado. CEA. FESC. UNAM. (2008)

#### 5.- Exploración de cavidad nasal y senos paranasales

##### A) CAVIDAD NASAL

Inspección. Deformidades, abultamientos, salida de secreciones, etc. Características de las secreciones: Unilateral, bilateral, color, cantidad, consistencia, olor.

Palpación. Forma, temperatura.

Percusión. Se percute de arriba hacia abajo. Sonido normal: claro o resonante, por que hay entrada y salida de aire; Cuando tiene contenido mucoso denso se obtiene un sonido mate.

##### B) SENOS PARANASALES

Los senos son cavidades llenas de aire en ciertos huesos del cráneo y la cara, que están en comunicación con la cavidad nasal. Existen senos maxilares, frontales, esfenoidales y palatinos, siendo de importancia para la exploración clínica los frontales y los maxilares (Fig. 6-4).

Inspección. Manifestaciones de dolor, protuberancias, depresiones, etc.

Palpación. Sensibilidad, temperatura.

Percusión. Normal: Sonido claro "hueco"<sup>3</sup>; Patológico: Submate o mate.<sup>2,3,5,7,16</sup>

**\*Técnica especial.** Trepanación.<sup>3,22</sup>

La indicación más frecuente de esta técnica, es en la sinusitis (comúnmente ocasionada por una complicación del descornado), por encontrarse atrapado algún fragmento de algodón o gasa en el seno con acumulo de pus.

Esta intervención generalmente se practica con anestesia local, previa sedación y con el animal de pie. Como primera medida se trata de retirar el cuerpo extraño a través del cuello de la apófisis córnea. (esto no siempre es posible por lo que se procede a realizar la abertura en el seno frontal). Previo rasurado, antisepsia y anestesia de la zona inflamada del seno frontal, se hace un corte circular de la piel y se retira. Se coloca el trepano y se hace rotar hasta desprender el hueso, quedando así expuesto el seno. El seno es drenado desde la abertura de la apófisis córnea con una solución de antibiótico. Se aplican apósitos de gasa empapados de algún antibiótico en el orificio del seno frontal y uno más en la apófisis córnea, introduciéndolos con cierta presión para evitar que se caigan; se aplica un cicatrizante sobre la piel.<sup>22</sup>

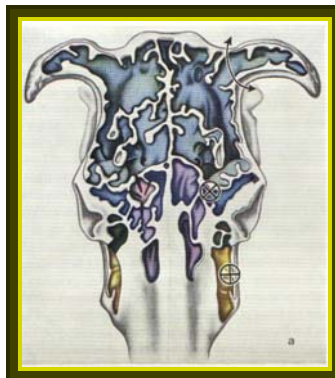


Fig. 6-4. Senos paranasales. Tomado de Rosenberger, (1981)

## 6.- Exploración de faringe, laringe, bolsas guturales.

Debido a la ubicación interna de estos órganos no es posible la exploración directa por medio de los métodos físicos de exploración; sin embargo es posible establecer el estado de los mismo, por medio de otros órganos:

Palpación e inspección directa. Aumento de tamaño de ganglios linfáticos faringeos, para la exploración de bolsas guturales se puede observar aumento de tamaño de la región, por ejemplo: timpanismo de bolsas guturales.

Inspección indirecta. Uso de endoscopio

Percusión. En bolsas guturales normales se obtiene un sonido timpánico, cuando hay un empiema (acumulo de exudado purulento) se produce un sonido mate.

Técnica especial. Recolección y evaluación de exudados (faringe, laringe)<sup>1,2,3,5,</sup>

## 7.- Exploración de tráquea

(Se explora la porción cervical)

Palpación. Sensibilidad, consistencia, integridad de anillos.

Auscultación indirecta. Ruidos fisiológicos. Ruido laringo-traqueal.

Técnica especial. Uso del endoscopio o de un espéculo para tomar muestras de tejido y moco para su análisis mediante un raspado con una cucharilla.<sup>1,2,5,6,7</sup>

## 8.- Exploración de pulmones

Estos se exploran a través de los espacios intercostales por medio de la auscultación indirecta, percusión y palpación. Para realizar esta exploración es necesario delimitar el área de proyección pulmonar, conocida como campos pulmonares:

A) *Área de proyección preescapular* (Campo pulmonar preescapular), que se encuentra craneal a la musculatura del hombro (Fig. 6-5), alcanzando desde la articulación del hombro hasta la mitad de la altura de la escápula, y según la musculatura o estado nutricional del sujeto puede tener 2 o 5 dedos de ancho; para el examen clínico tiene importancia secundaria.



Fig. 6-5. Campo pulmonar preescapular. Tomado y modificado de publicidad, Laboratorios TORNEL. (sin año)

B) *Área de proyección posescapular* (campo pulmonar posescapular) que es la de mayor importancia para la exploración de este órgano.<sup>1,2,5,9,16</sup>

Delimitación del área de proyección:

\* Límite dorsal: Se dice que es la misma línea paravertebral que va del ángulo caudal de la escápula y hasta el penúltimo espacio intercostal del lado izquierdo (hasta el antepenúltimo del lado derecho).

\* Límite anterior: Está dado por el cinturón muscular de la escápula, que va del ángulo dorsal de la escápula al codo.

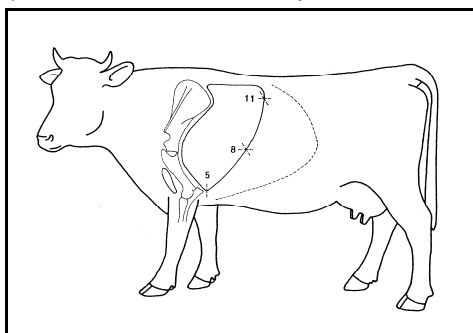
\* Para identificar el límite posterior es necesario realizar tres líneas imaginarias, que corren longitudinalmente al cuerpo del animal: la primera línea paravertebral (corre paralela a las vértebras torácicas), la segunda línea del encuentro o del hombro (corre por la pared torácica a partir del hombro) y la tercera línea del codo (corre a partir del

olécranon a través de la pared torácica). Además debemos de identificar los espacios intercostales para poder definir la unión del límite posterior, como se muestra:

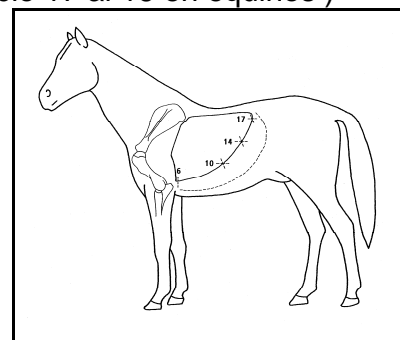
**Tabla 6-1.** Delimitación del límite caudal del campo pulmonar postescapular.

	EQUINOS	RUMIANTES
Línea imaginaria	Espacio intercostal	Espacio intercostal
PARAVERTEBRAL	17	12
DEL ENCUENTRO	10	8
DE LA ART. DEL CODO	6	5

El área de proyección hepática hace que el campo pulmonar derecho sea más corto (recorriéndose del espacio 12 al 11 en bovinos y del espacio 17 al 16 en equinos)<sup>3,35</sup>



**Fig. 6-6.** Límites pulmonares de la vaca. Manual propedéutico. (2005)



**Fig. 6-7.** Límites pulmonares del caballo. Manual propedéutico. (2005)

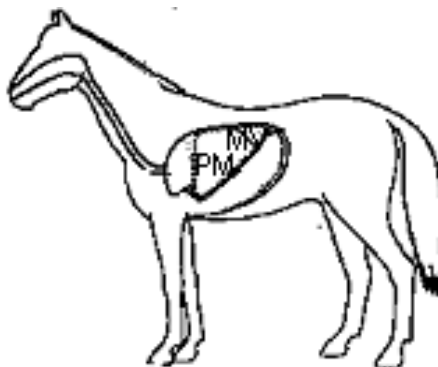

**Fig. 6-8.** Representación del campo pulmonar posescapular en el equino. Tomado y modificado de <http://siraysusamigos.iespana.es/caball1.jpg>

### Auscultación indirecta.

Sonidos normales pulmonares o de vías bajas:

- Murmullo vesicular: Se origina a partir de los remolinos de aire que se forman cuando los bronquios terminales se abren al interior de los alveolos (Fig. 6-9).<sup>12</sup>
- Bronquial: Este se origina cuando el aire roza las paredes bronquiales.
- Pulmonar mixto (respiratorio mixto o bronquial mixto): Es el resultado de los dos anteriores (Fig. 6-9).<sup>1,5,9,16</sup>



**Fig. 6-9.** Sonidos normales. Murmullo vesicular y pulmonar mixto. Tomado y modificado de García, (1999)

Sonidos patológicos de vías bajas:

- a) Estertores: Húmedos  
Secos  
Crepitantes
- b) Ruidos pleurales de roce
- c) Ruidos pleurales de chapoteo
- d) Ausencia de sonidos

#### Palpación.

Palpo-presión con la mano, en la caja torácica, para determinar sensibilidad dolorosa y sonidos palpables de roces pleurales.

#### Percusión.

Para realizar esta técnica es usado el martillo percutor; los sonidos que podemos encontrar son:

- ❖ Sonido claro o resonante: Es el sonido normal que encontramos por este método.
- ❖ Sonido mate: Cuando existe consolidación pulmonar en una zona extensa.
- ❖ Sonido timpánico: En neumotórax o presencia de asas intestinales en cavidad torácica por ruptura del diafragma, enfisema pulmonar.<sup>2,3,4,7,16</sup>

#### **SÍNDROMES CLÍNICOS:**

Estrosis.

Neumonía proliferativa intersticial y complejo respiratorio.

Neumonía endémica de los terneros.

Neumonía granulomatosa.

Pleuroneumonía contagiosa bovina.

Neumonía micótica.

Neumonía verminosa.

Neumonía intersticial.

Bronconeumonía.

Neumonía con abscesos.

Pleuroneumonía contagiosa caprina.

Neumonía proliferativa ovina.

Adenomatosis pulmonar.

IBR.

Papera equina.

Influenza equina.

Tuberculosis.

Muermo.

## **SIGNOS CLINICOS QUE SUGIEREN AFECCIÓN DE RESPIRATORIO:**

**Cianosis.** Coloración azulada de la piel y las mucosas ocasionada por una excesiva concentración de hemoglobina reducida en la sangre, que suele indicar una hipoxemia arterial grave. Es más evidente cuando se exploran las mucosas, aunque puede detectarse al explorar el lecho ungueal despigmentado, o las zonas de piel sin pelo también despigmentadas.

**Crepitaciones.** Ruidos de corta duración y discontinuos que se detectan por auscultación del tórax y la tráquea, y que se caracterizan por ruidos de chasquidos, chapoteos y burbujeo. En el pasado se les denominaba crepitaciones húmedas.

**Crepitaciones subcutáneas.** Presencia de aire o de gas en el tejido subcutáneo, caracterizado por una hinchazón blanda, móvil, con crepitaciones, parecido a una envoltura de burbujas cuando se palpan.

**Descarga nasal.** Es un aumento o variación de las características de las secreciones respiratorias que suelen verse en los ollares externos.

**Disnea.** Respiración dificultosa o laboriosa. La cabeza y el cuello pueden ser extendidos, los movimientos de la pared torácica y de la abdominal son excesivos, el cuerpo puede balancearse adelante y atrás con cada respiración, la expresión facial suele ser de ansiedad y en cada respiración pueden oírse ruidos respiratorios, por ejemplo estertores, estridores o quejidos. La disnea puede ser primeramente inspiratoria o espiratoria.

**Disnea espiratoria.** Espiración prolongada y enérgica, asociada por lo general con enfermedad crónica obstructiva difusa o avanzada.

**Disnea inspiratoria.** Inspiración prolongada y enérgica, debida habitualmente a la obstrucción de las vías aéreas extratorácicas, como sucede en la obstrucción laríngea o en el colapso de la tráquea cervical, o en las anomalías restrictivas a la expansión torácica, como la enfermedad pulmonar restrictiva y las lesiones que ocupan espacio en el tórax.

**Dolor torácico.** Dolor originado en la pared torácica o en las vísceras torácicas, incluyendo la pleura y pericardio, que ocasiona un quejido audible cuando el animal se mueve o cuando se aplica presión digital sobre el tórax.

**Epistaxis.** Hemorragia visible en los ollares externos; puede ser uni o bilateral.

**Estertor.** Ronquido grave que aparece durante la respiración debido a la vibración del paladar blando, la faringe o la nasofaringe.

**Estornudo.** Exhalación de aire desde el sistema respiratorio, enérgica, característica, que se inicia por la estimulación de la mucosa nasal.

**Estridor.** Ruido respiratorio agudo que indica obstrucción de las vías aéreas altas.

**Falso flúter de los ollares o silbido agudo.** Ruido intenso respiratorio en los équidos ocasionado por una vibración a modo de ronquidos de las estructuras nasales, incluyendo los ollares verdaderos.

**Flúter diafragmático o latidos.** Contracción del diafragma (hipo) que es audible y visible sobre el tórax y los flancos en los équidos.

**Halitosis.** Mal aliento.

**Hemoptisis.** Expulsión de sangre desde las vías respiratorias bajas que indica la existencia de hemorragia pulmonar. La sangre suele ser roja, brillante y espumosa, con burbujas de aire.

**Hemorragia inducida por ejercicio.** Sangrado desde los pulmones como consecuencia del ejercicio que aparece en los caballos de carreras y se diagnostica mediante la observación endoscópica de sangre dentro de las vías traqueobronquiales.

**Hiperpnea.** Incremento anómalo de la frecuencia respiratoria con movimientos profundos, que se observa en el flanco del animal.

**Línea de huélfago.** Depresión lineal que se desarrolla ventral a los músculos externos abdominales cuando éstos se hipertrofian en los équidos con disnea crónica, grave, espiratoria, como sucede en la enfermedad crónica obstructiva pulmonar. La hipertrofia muscular da lugar a la prominencia del arco costal. Las líneas de huélfago deben diferenciarse de la hipertrofia de los músculos abdominales oblicuos externos en los équidos de trabajo entrenados.

**Polipnea.** Incremento anómalo de la frecuencia respiratoria con movimientos superficiales, que se observa en el flanco del animal.

**Quejido espiratorio.** Quejido que se escucha durante la espiración, producido por la súbita apertura de la laringe tras un periodo de aguantar la respiración por una laringe cerrada. Es habitual en los bóvidos con neumonía grave, pleurítis y enfisema pulmonar.

**Resoplido.** Espiración voluntaria corta y explosiva a través de cavidades nasales; habitual en bóvidos y équidos.

**Respiración con la boca abierta.** Aparece con frecuencia en las enfermedades pulmonares avanzadas y por la obstrucción de las cavidades nasales. No se observa en los équidos.

**Roce pleural.** Ruido intenso, subcrepitante, de frotamiento audible al auscultar el tórax durante la inspiración y la espiración; indica la presencia de enfermedad pleural.

**Ronquido.** Estertor durante la respiración ocasionado por el paso de aire a través de una laringe estenosada.

**Ruidos respiratorios ausentes o disminuidos.** Disminución de la intensidad o la posibilidad de auscultación, o ausencia de ruidos respiratorios auscultables en los campos pulmonares, asociado por lo general con lesiones que ocupan espacio en el pulmón o en la cavidad pleural, o con obesidad.

**Ruidos respiratorios intensos.** Aumento de la intensidad o sonoridad de los ruidos respiratorios audibles sobre los campos pulmonares, asociados normalmente con un aumento de la frecuencia y profundidad de la respiración o consolidación pulmonar.

**Sibilancias.** Sonidos continuos musicales detectables al auscultar el tórax y la tráquea. Se denominaban anteriormente crepitaciones secas o roncos.

**Silbido o pitido.** Ruido inspiratorio agudo ocasionado por la respiración forzada a través de una apertura muy estrecha en la laringe.

**Síncope.** Pérdida pasajera de la conciencia, debida por lo general a la reducción de la perfusión cerebral. En ocasiones, el síncope se debe a ataques de tos, en cuyo caso se denomina síncope tusígeno o síndrome de caída por tos.

**Tolerancia al ejercicio disminuido.** Reducción de la capacidad de llevar a cabo actividad física. Se caracteriza por un rápido comienzo de un grado inusual de disnea y taquicardia tras la actividad física.

**Tos.** Expiración explosiva de aire desde los pulmones, seguida de un breve cierre de la glotis.<sup>2,11</sup>

## **REVISIÓN DE LOS CONOCIMIENTOS ADQUIRIDOS:**

- 1.- Menciona el plan u orden de exploración de respiratorio.
- 2.- Menciona 3 funciones de aparato respiratorio.
- 3.- Menciona 4 técnicas especiales de respiratorio.
- 4.- ¿Qué son las bolsas guturales y para que sirven?
- 5.- ¿Qué es eupnea ? ¿qué es polipnea ? ¿qué es apnea ?
- 6.- ¿Qué es Hipernea, y cuál es su sinónimo?
- 7.- ¿Qué es disnea, y menciona los tipos de disnea?
- 8.- ¿Qué son las crepitaciones?
- 9.- ¿Qué le evaluamos a la actividad respiratoria, por inspección y auscultación?
- 10.- ¿Cuáles son los signos que sugieren afección de respiratorio? (5 signos)
- 11.- ¿En que situaciones se da una respiración exclusivamente costal?
- 12.- ¿En que situaciones se da una respiración exclusivamente abdominal?
- 13.- ¿Qué es el FRIT?
- 14.- ¿Qué le evaluamos al aire espirado y que métodos físicos usamos?
- 15.- ¿Cuáles son los ruidos respiratorios anteriores y que método físico usamos?
- 16.- Por palpación ¿cómo y qué se le evalúa a la tráquea?
- 17.-¿Qué prueba usamos para evaluar la consolidación pulmonar y como la realizamos?
- 18.- ¿Por palpación como exploramos los pulmones?.
- 19.- ¿Cómo se conoce el sonido fisiológico de vías respiratorias altas?
- 20.- ¿Cuál es el nombre de los ganglios linfáticos que nos aportan datos importantes en la exploración de faringe y laringe?
- 21.- ¿Cuáles son los ruidos o sonidos pulmonares normales por auscultación indirecta?
- 22.- ¿Cuáles son los ruidos o sonidos patológicos de pulmones?
- 23.- Realiza un esquema de campos pulmonares, de un bovino, lado derecho.
- 24.- Realiza un esquema de campos pulmonares, de un equino, lado izquierdo.



---

---

# UNIDAD

# 7

## EXPLORACIÓN DEL APARATO DIGESTIVO



# UNIDAD 7

## A) EXPLORACIÓN DEL APARATO DIGESTIVO EN RUMIANTES

### OBJETIVO DE LA UNIDAD:

El alumno conocerá, aprenderá y aplicará el plan de exploración de aparato digestivo, así como los diferentes métodos y procedimientos utilizados para este fin.

### IMPORTANCIA DE ESTA EXPLORACIÓN:

Su importancia radica en la práctica clínica, ya que las enfermedades del aparato digestivo ocupan los primeros lugares en cuanto a incidencia, ya que facilita la entrada por ser una vía expuesta al medio ambiente y con ello, la entrada de agentes nocivos. Además, por la diversidad de funciones del aparato digestivo, también las alteraciones son variadas, pudiendo ser propias de este aparato (idiopáticas) o secundarias (sintomáticas).<sup>3,8,9,34</sup>

### BASES ANATÓMICAS Y FISIOLÓGICAS:

Se considera a este grupo de órganos como un conducto músculo membranoso, que comienza en la boca y termina en el ano. Sus funciones son las de obtener, ingerir, triturar y absorber alimentos, así como desechar los residuos sólidos; y una vez reducidos los alimentos a sustancias nutritivas, son utilizadas en el metabolismo basal. Aunque las funciones pueden ser similares en las diferentes especies, la naturaleza de sus alimentos difiere completamente, por las diferencias en su tracto digestivo. La mayoría de los carnívoros tienen un estómago simple mientras que en las especies herbívoras como los rumiantes presentan modificaciones en los compartimentos gástricos, los cuales les permiten utilizar la celulosa y otros polisacáridos vegetales como la hemicelulosa.

A grandes rasgos se puede considerar el inicio del tracto digestivo en la boca, conteniendo a la lengua, los dientes, carrillos, paladar duro, encías, siguiéndole la faringe, esófago, rumen, retículo, omaso y abomaso, este último en el caso de monogástricos se llama estómago. El intestino delgado, con sus porciones: duodeno, yeyuno e ileon; se continua con el intestino grueso y finaliza con el ano (Fig. 7-1). Este aparato además se complementa con las glándulas salivales, el páncreas y el hígado, que se consideran como anexos del sistema.<sup>1,26,29,34,40</sup>

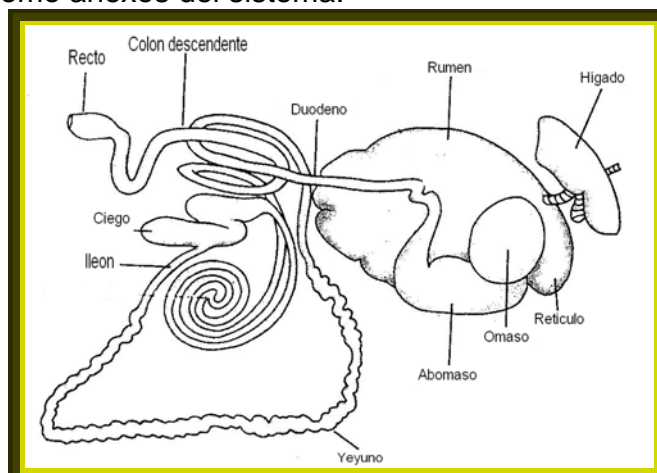


Fig. 7-1. Tracto digestivo del rumiante. Tomado y modificado de Jackson, (2002)

## TÉCNICAS DE EXPLORACIÓN APLICADAS:

### Técnicas de exploración generales

Inspección  
Palpación  
Percusión  
Auscultación  
Sucusión  
Olfación

### Técnicas de exploración especiales

Laparotomía exploratoria  
Ferroscopia  
Rumenotomía  
Análisis coproparasitológicos  
Análisis de funcionamiento hepático  
Análisis de líquido ruminal  
Serología  
Rayos X  
Endoscopia  
Pruebas de cuerpo extraño<sup>5,6,8,15,16</sup>

## PLAN U ORDEN DE EXPLORACIÓN DE APARATO DIGESTIVO:

- 1.- Anamnesis especial
- 2.- Exploración del pienso o alimento que el animal consume.
- 3.- Exploración del apetito.
- 4.- Exploración de la Ingestión de sólidos y líquidos.
- 5.- Exploración de la rumia
- 6.- Exploración del eructo
- 7.- Exploración de la reyección o regurgitación y/o vómito.
- 8.- Exploración de la defecación.
- 9.- Exploración de la cavidad oral.
- 10.- Exploración de esófago
- 11.- Exploración de la pared abdominal
- 12.- Exploración del rumen.
- 13.- Exploración del retículo.
- 14.- Exploración del omaso
- 15.- Exploración del abomaso.
- 16.- Exploración de intestino delgado.
- 17.- Exploración de intestino grueso.
- 18.- Exploración del recto.
- 19.- Exploración de las heces.
- 20.- Exploración de hígado.
- 21.- Exploración de páncreas.<sup>3,8,34</sup>

### 1.- Anamnesis especial

Es realizar un interrogatorio en forma específica al dueño o al encargado de los animales, basándonos en la presencia de signos de afección del aparato digestivo. Durante la conversación se puede preguntar algunos de los siguientes puntos:

#### SIGNOS

Diarrea  
Anorexia  
Atonia ruminal  
Apetito desviado  
Dificultad para tragar  
(disfagia)  
Pulso yugular (+) en RPT

#### PREGUNTAS

¿Come? ¿Bebe?  
¿Desde cuándo empezó?  
¿Cuántos animales lo han presentado?  
¿Qué da de comer?  
¿Ha desparasitado alguna vez?

## 2.- Evaluación del pienso o alimento que el animal consume

Es importante investigar u observar que es lo que come el animal, en este punto debemos de observar:

- Tipo de alimento que se le está suministrando.
- Frecuencia con que se alimenta el animal.
- Calidad de la ración.- Muchas veces por inspección directa podemos determinarla, otras veces es necesario realizar un examen bromatológico (generalmente en sistemas intensivos). Para esto es necesario que tengamos conocimiento de los requerimientos necesarios para cada etapa productiva, y así determinar si esta llenando sus necesidades o no.
- Cantidad que le están suministrando.- Cuando se trata de animales que se encuentran en pastoreo, es importante checar el tiempo que permanecen pastoreando cuando así se requiera, ya que tiempos menores a 8 horas no alcanzan a cubrir las necesidades de los animales. El tiempo de pastoreo ideal es de 8 hasta 12 horas diarias.
- Posibles cambios de alimentación realizados en los últimos 8 a 14 días, ya que en ocasiones el simple cambio de alimento nos ocasiona trastornos del aparato digestivo<sup>3,8,9,34</sup>

## 3.- Exploración del apetito

El apetito se define como el deseo normal de satisfacer una necesidad orgánica, especialmente de alimentarse. Se evalúa por inspección directa (Fig. 7-2), dando de comer a los animales el alimento acostumbrado y a la hora acostumbrada. Esta exploración no es reemplazable por el interrogatorio al encargado, ya que los animales vecinos pueden vaciar el comedero del paciente sin que el encargado se de cuenta.



Fig. 7-2. Ingesta de sólidos en un bovino. CEA. FESC. UNAM. (2008)

El apetito, en forma anormal puede estar aumentado, disminuido, desaparecido o desviado.

- a) **Apetito aumentado.** (Polifagia: elevado consumo en cuanto a cantidad; Hiperorexia: elevado consumo en cuanto a la frecuencia) Se manifiesta por consumo en mayores cantidades de alimento. Se observa con frecuencia en casos de parasitismo intestinal, deficiencias pancreáticas, gastritis crónicas, diarreas funcionales.
- b) **Apetito disminuido.** La reducción del apetito puede deberse a la calidad del alimento (alimentos en mal estado) o por enfermedades idiopáticas.
- c) **Inapetencia total (Anorexia).** La pérdida del apetito puede deberse como en el caso anterior a la calidad del alimento (alimento descompuesto, pútrido, mohoso, etc.) a lo cual se le llamara inapetencia aparente. En el caso de afecciones que impidan la ingestión o digestión de los alimentos se le denomina inapetencia

verdadera, primaria o ideopática. Esta presente en casi todas las enfermedades en especial las graves y persistentes.

- d) **Apetito desviado (Pica, Malacia, Alotriofagia, Parorexia).** Se traduce así como apetito pervertido. Para considerarlo así el animal debe tener suficiente alimento. Se observa en trastornos metabólicos o carenciales. El animal con este problema ingiere alimentos que normalmente no consumía, por ejemplo: consumo de excretas (Fig. 7-3), de clavos, alambres, fichas, etc.<sup>1,3,4,7,8,9</sup>



**Fig. 7-3.** Coprofagia en un equino. Cortesía de Profa. Gómez de la Cruz, (2008)

#### **4.- Exploración de la ingestión de sólidos y líquidos**

Es la exploración de la forma en que consumen alimentos líquidos o sólidos. De preferencia para los alimentos sólidos; en los bovinos toman el alimento con la lengua, pero para las partículas más pequeñas también utilizan los labios y el rodete coronario (Fig. 7-4), esto se ve dificultado cuando hay dolor en la cavidad bucal (heridas, inflamación de la lengua, fractura de mandíbula, etc.).

La ingestión varía de acuerdo con la especie que estemos tratando. Por ejemplo, en el caso de equinos utiliza los belfos y los incisivos; en los ovinos y caprinos utilizan los incisivos y la lengua.

En los bovinos adultos en climas templados y recibiendo alimentación seca requieren diariamente entre 50 y 80 litros de agua, con forraje verde solamente 25 y 40 litros, en días calurosos el requerimiento es notablemente superior a esto.

Los rumiantes y equinos llevan el líquido a la boca por succión.

La ingestión de líquidos se ve alterada en enfermedades que cursen con fiebre, diarrea, vómito, gastritis, afecciones renales etc. Donde se observa aumentada (polidipsia) y en caso de trastornos de la deglución o de intenso dolor en vías digestivas altas, no hay ingestión (adipsia)<sup>3,5,6,8,9,16</sup>

Sed.- Es la necesidad o deseo natural de beber.



**Fig. 7-4.** Bovinos consumiendo subproductos de destilería. Tomado de <http://javieralvaradomoreno.goglepages.com>

## 5.- Exploración de la rumia

La rumia es un proceso fisiológico, que no es continuo; los ruminantes utilizan 8, 10 o hasta 12 horas del día para rumiar. El ciclo de la rumia esta constituido por tres fases:

- a) Regurgitación o reyección del bolo. Es el acto por el cual el bolo alimenticio regresa del rumen a la boca tras una inspiración profunda, donde se interrumpe la respiración, seguida por la contracción de los músculos abdominales y la extensión de la cabeza y el cuello. Se explora a la altura del surco de la yugular izquierdo, donde se observa una onda ascendente.
- b) Remasticación y reensalivación. El bovino adulto da de 40 a 70 movimientos masticatorios por bolo (golpes de rumia). Terneros, ovejas y cabras, de 55 a 90 movimientos masticatorios por bolo; el número de estos y tiempo que se invierte en cada ciclo de rumia varia según la composición del alimento que constituye el bolo.
- c) Rede-glución. Vuelve a tragar el bolo.

La rumia se presenta de media, a una y media hora después de que el animal ha comido (Fig. 7-5). Se puede aprovechar para extraer el bolo de la boca con la mano inmediatamente después de la reyección para evaluarlo, tomando en cuenta lo siguiente: constitución, tamaño, peso, olor, color, y grado de trituración.<sup>3,4,5,6,8,9</sup>



Fig. 7-5. Bovino echado y en el proceso de la rumia. CEA. FESC. UNAM. 2008.

## 6.- Exploración del eructo

Es la expulsión de los gases producidos durante la fermentación ruminal que normalmente es de 600 litros diarios, en animales adultos; de ellos aproximadamente el 65% es bióxido de carbono, el 26% metano, 7% de nitrógeno, 0.1 % de ácido sulfhídrico y menos del 1% de oxígeno, siendo de vital importancia para los ruminantes. Existen receptores de presión en el cardias que estimulan el eructo y que detectan la presión ejercida por la ingesta; se inhibe el eructo ya que gran cantidad de los gases eructados se van hacia los pulmones y nariz. Así, esta inhibición supone un mecanismo protector. Los eructos aumentan de frecuencia después de la comida, con posibilidad de que los gases salgan durante el ciclo de la mezcla. La frecuencia del eructo varía según la alimentación y la producción de gas: en alimentación exclusiva con heno unas 15 a 20 veces por hora, en pasto verde "suculento" muchas veces mayor (60 a 90 por hora). En cambio, el eructo es más escaso o está ausente por ejemplo en estenosis, obstrucciones de esófago, en alteraciones primarias y secundarias de la motilidad (reticulopericarditis traumática aguda o peritonitis de otro origen, estenosis gástrica funcional, tétanos) y otros. Entonces se produce el acumulo de gas libre en los preestómagos (timpanismo con burbuja dorsal de gas). También el eructo está impedido y el rumen distendido cuando por la tensión superficial las pequeñas burbujas de gas quedan aprisionadas dentro del contenido pastoso de los preestómagos y no pueden ser expulsadas (timpanismo espumoso)<sup>3,5,6,8,9,16</sup>

## 7.- Exploración de la regurgitación y/o vómito (emesis)

Se explora por inspección directa. Se entiende por vómito a la expulsión violenta por la boca y/o fosas nasales por contracción de los preestómagos y simultánea contracción de la prensa abdominal, del contenido gastrointestinal. Siendo este acto relativamente raro en el bovino. Cuando se presenta, el animal se muestra intranquilo, camina hacia atrás y se queja con la cabeza y el cuello extendidos, a veces la lengua "sale" de la boca. Luego, bruscamente se vuelcan grandes masas de alimento (5 a 20 litros) en forma de catarata por la boca y ocasionalmente también por la nariz. Lo más común es que al momento de regurgitar el bolo, éste sea tirado al exterior y nos demos cuenta por la presencia del bolo en el piso.

En el examen de vómito, es conveniente tomar en cuenta: la frecuencia con que se presenta el acto, cuanto tarda en producirse después de la ingestión de alimentos, el grado de digestión que presente el material vomitado, la cantidad y la presencia de constituyentes anormales como: cuerpos extraños, sangre, pus, parásitos, materia fecal, etc. Así tenemos que si proviene de los preestómagos, la masa expulsada es de consistencia pastosa o líquida, desmenuzado, color y olor característico del rumen o si es regurgitado del esófago (masas poco masticadas, "frescas", mezcladas con saliva transparente o si está muy mezclado con sangre, pus o trozos de tejidos que indicarían heridas de esófago). Sólo en el primer caso se trata de vómito (verdadero) en cambio en los otros es una regurgitación (vómito aparente), que se presenta en casos de irritación, dilatación, estenosis o tumoraciones de faringe o esófago.<sup>3,5,8,9,16</sup>

## 8.- Exploración de la defecación

Defecación se define como el acto de defecar (la posición que toman al defecar) y se explora por inspección directa. Cada especie tiene una forma de defecar; así cuando se encuentran en estación los bovinos, ovinos y caprinos elevan la cola y separan las extremidades posteriores, aunque también en movimiento pueden eliminar heces, cosa muy común en los pequeños rumiantes. El bovino defeca especialmente al incorporarse y durante la comida (Fig. 7-6). Durante la defecación el animal arquea levemente el lomo y levanta la cola.<sup>1,5</sup>

Algunos procesos patológicos alteran el acto, observándose como un cambio en la actitud o postura anatómica como son en una diarrea persistente, estreñimiento o tenesmo, en la inflamación del recto (proctitis), también las alteraciones de locomotor y nervioso causan cambios en el acto de defecar.<sup>3,5,6,8,9,16,</sup>



Fig. 7-6. Defecación en un bovino. CEA. FESC. UNAM. (2008)

## 9.- Exploración de la cavidad oral

La exploración se realiza por inspección y palpación directas, externa e interna, también se utiliza en algunos casos la olfacción, tenemos que tomar en cuenta: el prognatismo o la braquignatia, la salivación; por ejemplo ptialismo, generalmente debido a procesos inflamatorios primarios de la mucosa bucal como en fiebre catarral maligna o en intoxicaciones; olor de la saliva, consistencia, mezclada con alimento, pus, sangre y trozos de tejidos; presencia de heridas en los carrillos, mandíbula y espacio intermandibular; deformaciones que se evalúan en cuanto a su consistencia (edema, flemón, absceso, actinobacilosis, actinomicosis); olor de la cavidad bucal (aliento) en bovinos sanos es un poco dulce; el olor pútrido es patológico; alteraciones en la dentición como anomalías en la dirección, en el número, desgaste desigual, caries dentarias, etc.

Para explorar al animal se sujeta la cabeza con un narigón y con la otra mano se extrae la lengua hacia un lado (Fig. 7-7 y 7-8), o bien con la ayuda de un abrebocas (Fig. 7-9); también se utilizan los dedos sobre el borde gingival y la barba.<sup>3,5,6,8,9,16</sup>

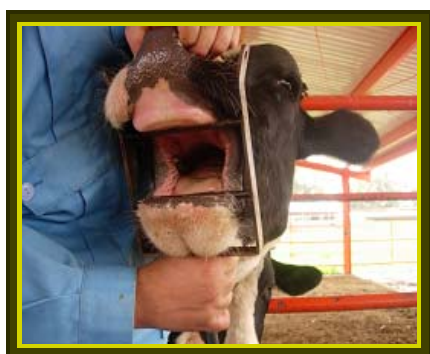

Fig. 7-7. Introducción de la mano por el espacio interdental. CEA. FESC. UNAM. (2008)

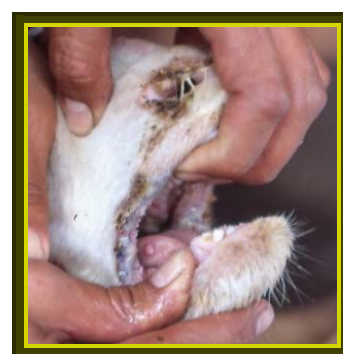

Fig. 7-8. Toma de la lengua y tracción ligera hacia lateral. CEA. FESC. UNAM. (2008)





**Fig. 7-9.** Utilización del abrebocas para la exploración de la cavidad oral.  
CEA. FESC. UNAM. (2008)



**Fig. 7-10.** Afta en la lengua de un caprino  
Cortesía Profa. Gómez de la cruz, (2008)

### 10.- Exploración de la faringe

Se realiza una exploración exterior por inspección directa, observando la presencia de abultamientos; por palpación directa explorando sensibilidad dolorosa, tensión y consistencia.

La exploración interna se realiza por endoscopia, mediante un aparato llamado laringoscopio<sup>3,5,6,8,9,16,</sup>

### 11.- Exploración del esófago

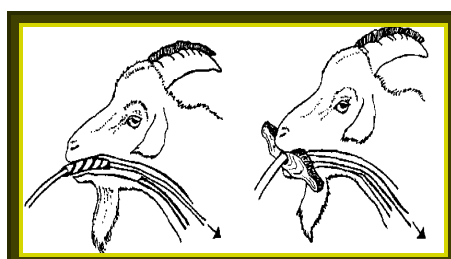
Por inspección externa se observa en la parte izquierda del cuello con especial atención al camino que sigue el bolo alimenticio, deformaciones o heridas. Para la palpación se examina el cuello de arriba hacia abajo y por debajo de la tráquea, para determinar presencia de abscesos, procesos fibrosos o cicatrices, edemas, tumoraciones, así como la sensibilidad dolorosa. Una exploración interna se realiza por endoscopia o por la técnica de sondeo bucoesofágico en rumiantes (Fig. 7-10, 7-11 y 7-12), en trastornos de la deglución, vómito, obstrucciones, etc.<sup>3,5,8,9,16</sup>



**Fig. 7-10.** Tubo de conducción para evitar que el animal muerda la sonda.  
CEA. FESC. UNAM. (2008)



**Fig. 7-11.** introducción de la sonda.  
CEA. FESC. UNAM. (2008)



**Fig. 7-12.** La figura muestra como proteger la sonda para evitar mordidas en la misma.  
Tomado de [www.fao.org](http://www.fao.org)

## 12.- Exploración de la pared abdominal

Se explora por inspección directa en una posición caudal con respecto al animal, buscando alteraciones en la forma; Dividiendo la pared abdominal en cuatro cuadrantes como se muestra en la figura 7-13:

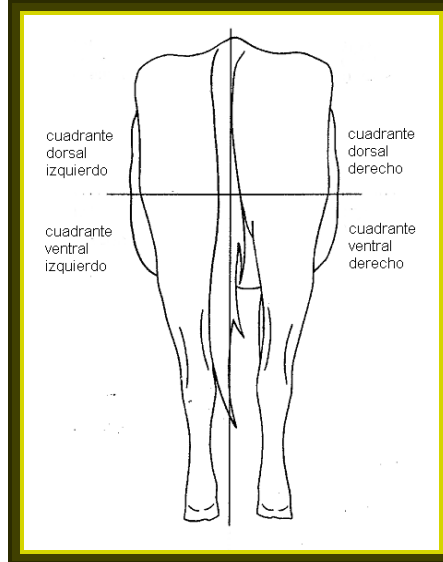


Fig. 7-13. Cuadrantes de la pared abdominal del bovino. Tomado y modificado de Jackson, (2002)

Los hallazgos a la inspección en muchos casos, son muy significativos de modificaciones o alteraciones concretas, en la siguiente relación de incisos se muestran las alteraciones mas frecuentes:

- Contorno normal del abdomen casi simétrico.
- Flanco izquierdo "relleno" o con leve protrusión en caso de leve tímpanismo recidivante con burbuja dorsal de gas.
- Timpanismo ruminal notable con burbuja de gas dorsal.
- Sobrecarga del rumen con masas espumosas de ingesta durante la mezcla del contenido por fermentación.
- Timpanismo recidivante moderado con dilatación simultánea del rumen.
- Abdomen piriforme con dilatación en ventral en caso de ascitis o hidropicenta.
- Abdomen tenso y dilatado en todo su contorno en caso de ileo paralítico avanzado con timpanismo acompañante.
- Flancos "reellenos" o incluso protruyendo en caso de neumoperitoneo.
- Flanco derecho relleno o con una protrusión leve en caso de dilatación derecha intensa y torsión del cuajar o del intestino ciego, vólvulo intestinal, invaginación o comienzo de ileo paralítico.
- El tercio inferior de la pared abdominal derecha hace mayor o menor protrusión, en caso de dilatación simple de abomaso sin dislocación, incluso también en la preñez avanzada (Fig. 7-14).<sup>3,7,8</sup>

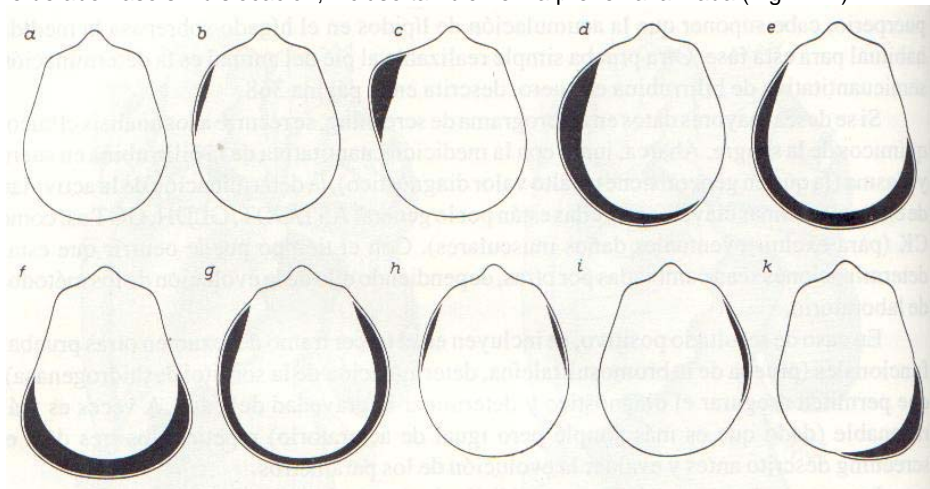


Fig. 7-14. Alteraciones mas frecuentes de la pared abdominal del bovino. Tomado de Rosenberger, (1981)

### 13.- Exploración del rumen

El rumen también conocido como panza, herbario, molcajete, cámara de fermentación, estómago de maceración, ocupa la mitad izquierda de la cavidad abdominal y se extiende hacia la derecha del plano medio, ventral y caudalmente. Sus límites están dados por las apófisis transversas de las vértebras lumbares *dorsalmente*, el límite posterior del campo pulmonar izquierdo (diafragma) *anteriormente*, *caudalmente*, parte anterior de la cavidad pélvica y *ventralmente* la línea media o alba esto del lado izquierdo (Fig. 7-15).<sup>7,9</sup>

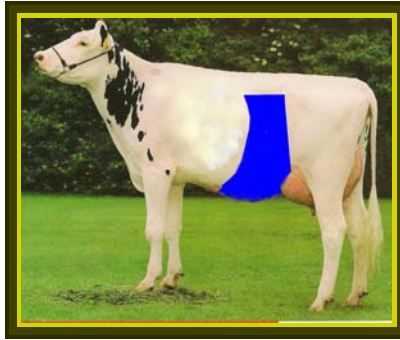


Fig. 7-15. Área de proyección del rumen. Tomado y modificado de publicidad laboratorios TORNEL, (sin año)

Para realizar el examen clínico del rumen utilizamos primeramente los métodos físicos de exploración clínica como son, la inspección directa, palpación, auscultación y olfacción:

#### o Inspección directa.

Observando el flanco izquierdo para evaluar la distensión o plenitud del rumen, también si nos fijamos detenidamente en la fosa del ijar podemos observar los movimientos ruminales (Fig. 7-16), para contabilizarlos resulta mucho más práctico palparlos o auscultarlos.<sup>3,7,8,9</sup>



Fig. 7-16. Inspección de la fosa del ijar. CEA. FESC. UNAM. (2008)

#### o Palpación.

Es uno de los procedimientos más importantes de reconocimiento y se realiza como palpación externa e interna (vía rectal). La palpación externa la vamos a realizar colocando el puño de la mano con cierta fuerza sobre el flanco izquierdo (fosa paralumbar) para palpar las contracciones ruminales (Fig. 7-17), evaluando la frecuencia y la fuerza, que en animales sanos y que reciben dietas adecuadas para ruminantes es de 2 a 3 movimientos en dos minutos. La frecuencia y la fuerza de los movimientos ruminales se reducen e incluso llegan a desaparecer en la indigestión simple, sobrecarga aguda, reticulitis traumática, y en otras enfermedades de los compartimentos gástricos, tales como indigestión vaginal, rumenitis, actinobacilosis o neoplasias del rumen o del retículo, ulceraciones y desplazamiento o torsión del abomaso.<sup>9</sup>

También se utiliza la palpopresión, que consiste en colocar el puño sobre la proyección externa del abdomen y realizar movimientos de amasamiento para evaluar la consistencia del contenido ruminal, en condiciones normales, el tacto del rumen, en su parte media, es pastosa debido a que esta zona es la que contiene las fibras groseras, mientras que en la parte inferior, el tacto es fluctuante por el contenido líquido de ésta porción, la consistencia del contenido ruminal puede verse modificada, dando un aumento o disminución:<sup>7</sup>

- Aumento de la consistencia. Se presenta en el meteorismo, en el que, además de aumentar la consistencia, esta se torna más elástica. En sobrecargas ruminales con alimento sólido provocan una consistencia firme, casi imposible de hundir, así como en el enarenamiento (acumulo de arena en la parte ventral del rumen), la consistencia es dura o pétreo.
- Disminución de la consistencia. En la estenosis funcional, el rumen está atónico, dilatado y fluctúa (chapotea) debido a su mayor contenido de líquidos o espuma. También en la acidosis ruminal avanzada el contenido está más acuoso y en aquellos animales en los que su alimentación es deficitaria en fibra bruta.<sup>7</sup>

El rumen se puede palpar también por vía rectal, sintiendo el saco dorsal posterior y parte del saco ventral caudal (Fig. 7-18), donde se evalúa la motilidad y consistencia.<sup>7,9</sup>



Fig. 7-17. Colocación del puño en la fosa del ijar .  
CEA. FESC. UNAM. (2008)

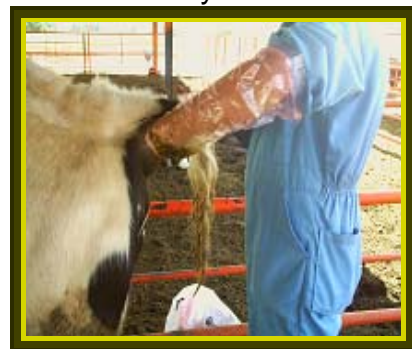

Fig. 7-18. Palpación rectal, para la exploración del rumen.  
CEA. FESC. UNAM. (2008)

#### o Percusión

Se realiza de arriba hacia abajo y de derecha a izquierda, en toda el área de proyección del rumen y debe ser vigorosa para distinguir los diferentes sonidos. La percusión de la pared izquierda en el área dorsal da un sonido sub timpánico debido al acumulo de gas en esta porción, en la parte media, hay un área de submatidez, que va pasando paulatinamente a matidez aunque no total en la parte ventral (Fig. 7-19).<sup>5,9</sup>

Las modificaciones más significativas son el aumento del área timpánica en los casos de timpanismo y el del área mate en los casos de sobrecarga o paralización ruminal.<sup>7</sup>

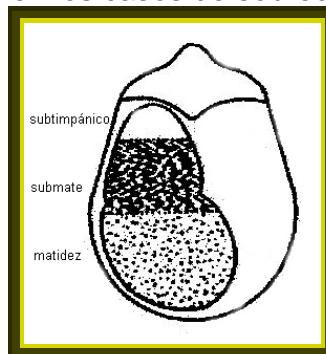


Fig. 7-19. Sonidos normales del rumen. Tomado y modificado de García, (1999)

### ○ **Auscultación**

Se realiza colocando la cápsula del estetoscopio en el centro de la fosa paralumbar izquierda (Fig. 7-20), se detectan los sonidos producidos por los movimientos del rumen que se manifiestan por una crepitación que se acerca y aleja, estos son producidos por movimientos de los sólidos, líquidos y gases que cambian según el tipo de alimentación. Al auscultar el rumen se pone especial atención en la frecuencia e intensidad de los movimientos ruminales, los movimientos ruminales pueden estar disminuidos, anulados o aumentados.

#### 1. Disminución o anulación de los movimientos:

- **Primaria.** Debida a procesos cuya causa radica en los preestómagos. La mayoría vienen desencadenados por una indigestión simple no resuelta, producida por:
  - a. Cambio brusco de alimentación.
  - b. Ingestión de alimentos sumamente molidos.
  - c. Ingestión de forrajes excesivamente ácidos.
  - d. Suministro de piensos o forrajes recalentados.
  - e. Ingestión de grandes cantidades de agua fría.
- **Secundaria.** Se produce en la mayoría de las enfermedades sistémicas. La parada ruminal, en estos casos, da lugar a la aparición de un cuadro digestivo que agrava la enfermedad o cuadro original.

#### 2. Aumento de los movimientos:

- Tiene poca importancia desde el punto de vista clínico: es fisiológico durante la rumia, en el periodo posprandial, al comienzo del meteorismo agudo (por los estímulos que provoca la distensión de las paredes) y en los estados de vagotonía.<sup>7</sup>



Fig. 7-20. Auscultación y palpación simultáneas, para la exploración del rumen. CEA. FESC. UNAM. (2008)

### ○ **Olfación**

Otro método físico que es de utilidad en esta exploración es la olfacción, que se realiza a través del sondeo bucoesofágico (Fig. 7-21), percibiendo el aroma natural del rumen u olores patológicos.

En casos especiales, se puede realizar la extracción de líquido ruminal para su evaluación, así como punciones, laparotomías o rumenotomías exploratorias.<sup>3,5,6,9</sup>



Fig. 7-21. Olfación del contenido ruminal por medio del sondeo. CEA. FESC. UNAM. (2008)



#### 14.- Exploración del retículo

También conocido como redecilla, bonete, panal o estomago de reyección. Se ubica en la región anteroventral izquierda, entre la sexta, séptima y octava costilla (6° y 7° espacio intercostal) (Fig. 7-22)

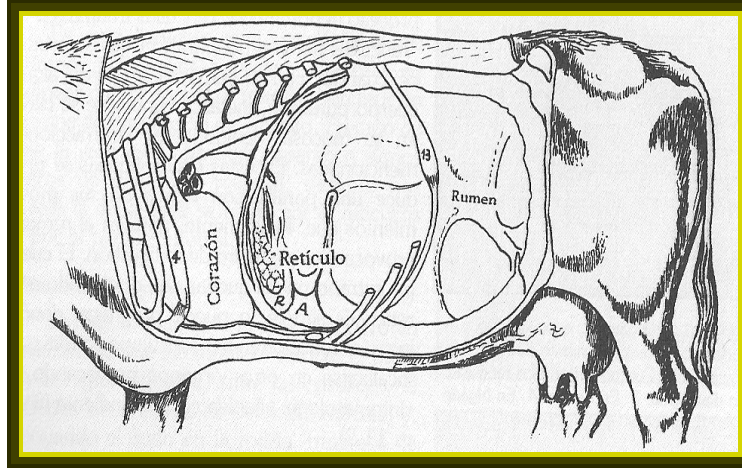


Fig. 7-22. Área de proyección del retículo.

Tomado de Pastor, (2006)

Área de proyección del bonete; límites: dorsal, por el área caudal del área pulmonar; craneal, por una línea que une al olécranon con la inserción del cartílago xifoides; caudal por una línea horizontal que pasa por la articulación del hombro (lado izquierdo) o una mano por debajo de la articulación del codo (lado derecho).<sup>3</sup>

Es de importancia diagnóstica por un padecimiento denominado “reticulitis traumática” (reticulopericarditis traumática “RPT”, si está implicado el corazón). Debido a la voracidad y a su particular forma de aprehender y tragar los alimentos los bovinos sufren con frecuencia este proceso, que se produce cuando, con el alimento, ingieren algún cuerpo punzante, metálico o no, que se clava en su mucosa, debido a las contracciones del retículo, provocando un cuadro de indigestión; manifestando signos como; baja en la producción Láctea, comportamiento alterado (apatía), pulso venoso o yugular (+). Su reconocimiento indirecto es a través de pruebas complementarias de **dolor inducido o de cuerpo extraño**, como son:

- a) **Prueba de pellizco en el dorso:** se toma la piel del dorso a la altura de las apófisis espinosas de las vértebra (Fig. 7-23), esto produce un descenso de la columna vertebral del animal. Dada la situación del abdomen, entre el rumen y el diafragma, este descenso brusco hace que se vea comprimido, de forma que si presenta un cuerpo clavado en la pared, este se clava más y en consecuencia el animal emite un sonido de dolor o un gesto de angustia.<sup>7,16</sup>




Fig. 7-23. Prueba de pellizco en el dorso.

Tomado de Jackson, (2002)

- b) **Prueba del bastón o del palo:** En este caso hacemos pasar un palo grueso por debajo del abdomen del animal este se levanta “por medio de dos personas fuertes, colocadas a ambos lados del paciente”(Fig. 7-24), comenzando por la región del xifoideas, siguiendo caudalmente. Al aplicar la presión con el palo o bastón se produce dolor en la región; o bien se suelta de golpe el bastón provocando el descenso brusco de las vísceras sobre el retículo provocando dolor y este cuerpo punzante se clava más y en consecuencia el animal emite un sonido de dolor o un gesto de angustia.<sup>7,16</sup>




Fig. 7-24. Prueba del bastón.

Tomado de Jackson, (2002)

- c) **Prueba del puño:** En este caso lo que hacemos es colocar el puño en la región xifoidea, y apoyando el codo en la rodilla tratamos de hundir el puño lo más profundamente posible (Fig. 7-25), soltando a continuación de golpe, provocando dolor y en consecuencia el animal emite un sonido de dolor o un gesto de angustia.<sup>7,16</sup>




Fig. 7-25. Prueba del puño.

Tomado de Pastor (2002)

- d) **Prueba de percusión dolorosa:** Se realiza con un martillo percutor, evaluando el dolor se realiza en la cavidad torácica y abdominal (Fig. 7-26), esto suele producir dolor en animales con RPT (siempre queda duda si el animal se queja por la percusión o por la reticulitis en sí).<sup>7,16</sup>

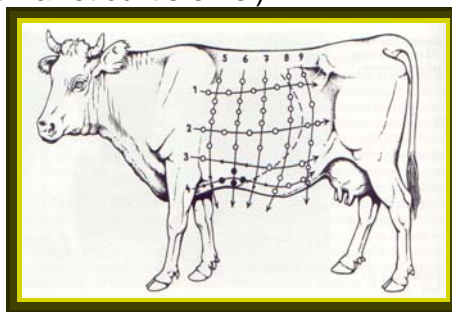


Fig. 7-26. Prueba de percusión dolorosa. Tomado de Rosenberger, (1981)

- e) **Prueba de la pendiente o plano inclinado:** se hace caminar al animal en un plano inclinado, este se rehusa a caminar o baja lateralmente y lentamente, por que le causa dolor al presionar las demás vísceras sobre el retículo, que presenta un cuerpo punzante que se clava aun más.<sup>7,16</sup>

Es importante realizar estas pruebas siempre y cuando se sospeche de un cuerpo extraño.

A la auscultación indirecta se escucha un sonido de campanilleo en el área cardíaca.

También se puede utilizar la técnica especial llamada ferroscoopia (ferroscopio) donde se puede detectar la presencia de objetos metálicos (clavos, alambre, etc).<sup>3,4,5,6,8,9</sup>

### 15.- Exploración del omaso

Son sinonimias libro, librilla o salterio, estómago de desecación. Se localiza a la derecha del plano medio entre la séptima y novena costilla, detrás de los campos pulmonares y por debajo de la zona de proyección hepática (Fig. 7-27). Es muy limitada su exploración por su localización. Se pueden utilizar con cierta reserva la palpación y percusión dolorosa, así, como la auscultación indirecta. Es de mayor utilidad (aporta mas información) la técnica de laparotomía exploratoria, realizando una endopalpación para determinar movimientos y consistencia.<sup>3,4,5,6,8,9</sup>

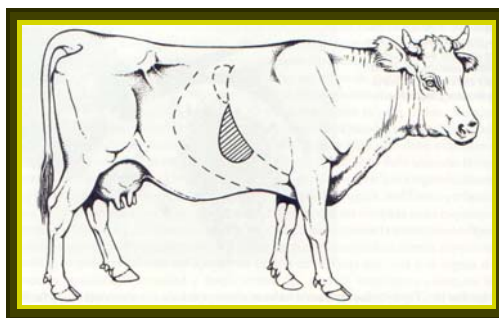


Fig. 7-27. Área de percusión del salterio (rayado). Tomado de Rosenberger, (1981)

### 16.- Exploración del abomaso (estómago en no rumiantes)

También llamado cuajo, cuajar, estómago glandular o verdadero. Se localiza por detrás del cartílago xifoides delante de la cicatriz umbilical hasta la altura de la séptima o décima costilla (Fig. 7-28). Para el examen del abomaso se utilizan la inspección externa, palpación externa, auscultación junto con succusión, auscultación junto con percusión. En el cuajar sano se obtienen pocos datos con los métodos mencionados; y como técnicas especiales la punción, los rayos X, la laparoscopia exploratoria.

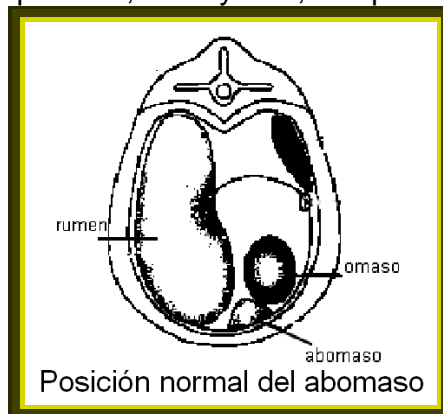


Fig. 7-28. Posición normal del abomaso. Tomado y modificado de Jckson, (2002)



El problema más común que llega a presentar es el desplazamiento de abomaso debido principalmente al gran consumo de concentrados en el ganado lechero. El desplazamiento generalmente es del lado izquierdo (Fig. 7-29 y 7-30). Cuando no se encuentra el abomaso desplazado por debajo de las costillas se puede diagnosticar por inspección directa, si no es así tenemos que valernos de la auscultación y la percusión del lado izquierdo donde se escuchara un sonido metálico. Por auscultación y percusión se escucha un sonido de campanilleo (Fig. 7-31).<sup>3,4,5,6,8,9</sup>

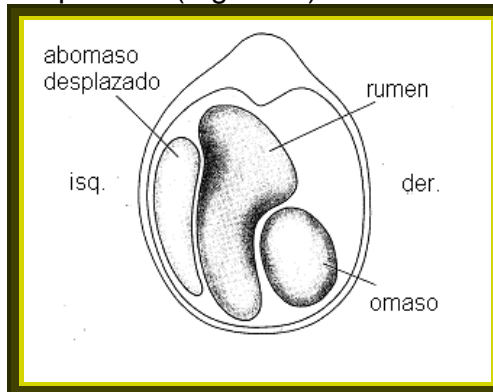


Fig. 7-29. Abomaso desplazado izquierdo. Tomado y modificado de Jackson, (2002)

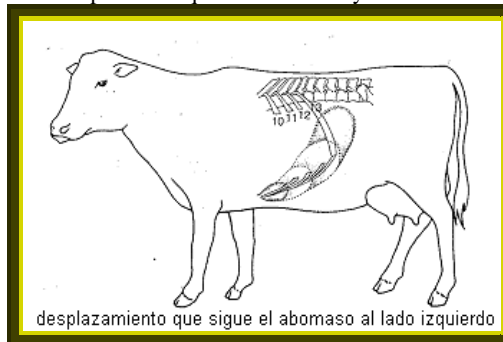

Fig. 7-30. Desplazamiento que sigue el abomaso al lado izquierdo. Tomado y modificado de Jackson, (2002)

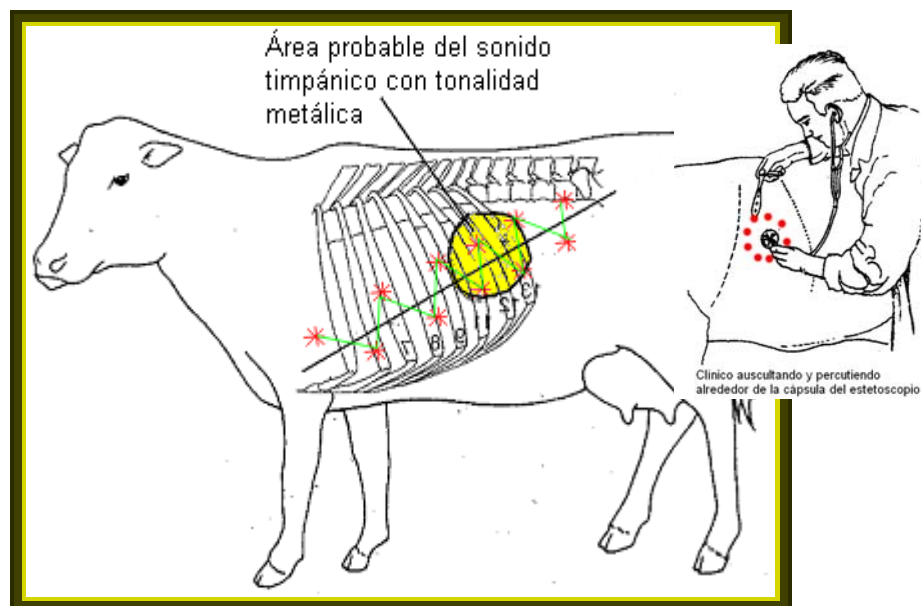



Fig. 7-31. Percusión y auscultación simultánea, alrededor de la capsula del estetoscopio; siguiendo la línea imaginaria que va del codo a la tuberosidad coxal, en forma de Zigzag. Tomado y modificado de Jackson (2002) y Pastor (2006)

## 17.- Exploración de intestino

Se localizan del lado derecho, Sus límites están dados por las apófisis transversas de las vértebras lumbares *dorsalmente*, el límite posterior del campo pulmonar derecho (diafragma) *anteriormente*, *caudalmente*, parte anterior de la cavidad pélvica y *ventralmente* la línea media o alba (Fig. 7-32), en la parte dorsal se ubica el intestino grueso y en la parte media y ventral se localiza el intestino delgado. El examen se realiza por inspección, observando protusión de las costillas y la pared abdominal por problemas de meteorismo intestinal, etc.,<sup>3,8</sup>



**Fig. 7-32.** Área de proyección intestinal.

Tomado y modificado de publicidad laboratorios TORNEL. (sin año)

Por palpación externa es difícil por lo tenso de las paredes abdominales. La vía rectal es más útil para la exploración en bovinos, llegando a encontrar presencia de cuerpos extraños, heces resacas, neoplasias y sensibilidad dolorosa.<sup>3,8,35</sup>

Por auscultación se pueden escuchar los sonidos producidos por el intestino delgado (borborigmos), esto se debe a los movimientos peristálticos; estos movimientos pueden estar disminuidos a desaparecidos en casos de indigestiones; o se puede llegar a encontrar una hipermotilidad en caso de diarreas.<sup>5,6,35</sup>

Por percusión de arriba hacia abajo y de derecha a izquierda, en un estado normal se escuchan sonidos mate a subtimpánico. En meteorismo intestinal podemos llegar a encontrar un sonido timpánico. En todas las especies nos sirve para observar la sensibilidad dolorosa.<sup>8,17,34</sup>

## 18.- Exploración del recto

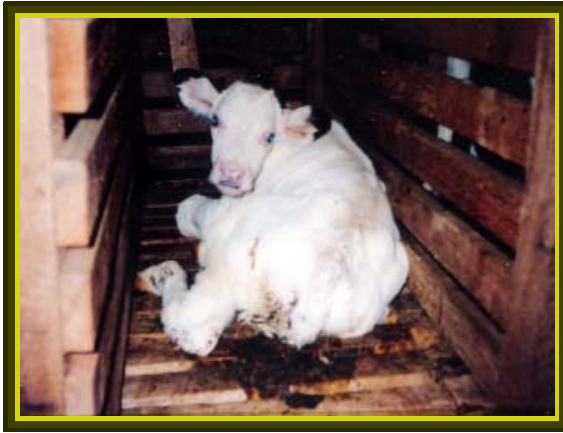Este se explora por inspección directa, observando en casos de prolapso (Fig. 7-33) y proctitis. O por palpación rectal en grandes especies para diagnosticar enfermedades que alteran la mucosa como la paratuberculosis.<sup>3,8</sup>



**Fig. 7-33.** Prolapso rectal en un ovino.  
Cortesía Profa. Sandoval, (2004)

## 19.- Exploración de las heces

Esta exploración es importante por que nos revela información sobre el funcionamiento del tracto digestivo. Es importante considerar la cantidad, la frecuencia, la forma (Fig. 7-35), color (por inspección directa), consistencia (palpación)(Fig. 7-34), olor (olfación); todas estas características son subjetivas ya que pueden estar alteradas en forma normal por las características del alimento que este consumiendo el animal. Observar la presencia de sustancias extrañas o agregados como: sangre, fibrina, moco, parásitos, larvas, arena o arcilla, troncos de paja, hierba, huesos de fruta, pelo, lana, objetos metálicos. Como técnicas especiales se utilizan con frecuencia los exámenes coproparasitoscópicos: técnica de sedimentación, Mc Master, flotación, migración larvaria o técnica de Baerman, así como el examen microbiológico de las heces.<sup>3,5,6,8,9,16</sup>



**Fig. 7-34.** Ternera que presenta un proceso diarreico.  
CEA. FESC. UNAM. (2008)



**Fig. 7-35.** Heces normales de un bovino.  
CEA. FESC. UNAM. (2008)



**Fig. 7-36.** Heces de ovino con proglótidos grávidos de cestodos.  
Cortesía Profa. Gómez de la Cruz. (2008)

## 20.- Exploración del hígado

Se localiza del lado derecho, detrás del campo pulmonar, entre la doceava y treceava costilla hacia arriba (Fig. 7-37). La evaluación del estado hepático se apoya en los siguientes puntos: anamnesis, inspección de mucosas visibles, palpación y percusión de la región hepática, ayudándonos (en las especies que sea posible) de técnicas especiales o exámenes de orina y heces, determinación de bilirrubina, ciertas enzimas y ácidos biliares en suero, biopsia de hígado, laparoscopia o laparotomía exploratoria.<sup>3,5,6,8,9,16</sup>

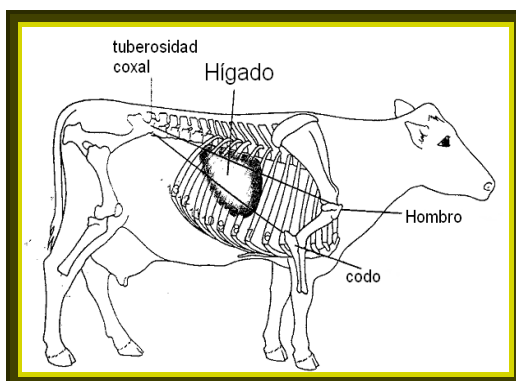


Fig. 7-37. Localización del hígado. Tomado y modificado de Jackson, (2002)

Pruebas de funcionamiento hepático:

Bilirrubina en orina

Urobilinogeno en orina

Estercobilinogeno fecal

Bromosulfalneina (BSP)

Biopsia hepática

Laparotomía exploratoria

## 21.- Exploración de páncreas

La exploración de esta glándula en estado sano es inaccesible y en ocasiones cuando se trata de aumentos de volumen muy considerables (Tumores, pancreatitis indurativa, etc.) es posible encontrar masas; pero es difícil distinguirlas de otras formaciones tumorales análogas.<sup>6</sup>

Su clínica es poco accesible, ya que cualquier proceso que afecta a este órgano, acarrea consecuencias fatales en un porcentaje bastante alto.

Pruebas de funcionamiento pancreático.

Determinación de grasas neutras en heces

Almidón en heces

Tripsinaza en heces

Amilasa en suero

Lipasa serica

# UNIDAD 7

## B) EXPLORACIÓN DEL APARATO DIGESTIVO EN EQUINOS

### TÉCNICAS DE EXPLORACIÓN APLICADAS:

#### Técnicas de exploración generales

Inspección  
Palpación  
Percusión  
Auscultación  
Sucusión  
Olfación

#### Técnicas de exploración especiales

Laparotomía exploratoria  
Análisis coproparasitológicos  
Análisis de funcionamiento hepático  
Serología  
Rayos X  
Endoscopia  
Fibroendoscopia digestiva

**PLAN DE EXPLORACIÓN (equinos)** Se describirán aquellos puntos que sean diferentes al plan de bovinos:

- 1.- Exploración de la cavidad oral.
- 2.- Exploración de faringe.
- 3.- Exploración del esófago.
- 4.- Exploración de estómago.
- 5.- Exploración de intestino delgado y grueso.
- 6.- Exploración del vómito.

#### 1.- Exploración de cavidad oral

**Explorar los labios.** Explorar por inspección y palpación. Evertir los labios.

**Explorar la mucosa bucal (gingival).** Explorar por inspección. Evertir los labios.

**Explorar los dientes.** Explorar por inspección y palpación. Explorar los incisivos primero, evertiendo los labios. A continuación, abrir la boca del animal; colocar los dedos de una mano en el espacio interdental, tomar la lengua con una mano, tirar de ella y sacarla fuera de la boca hacia un lado para evitar que el animal pueda cerrarla; con el dedo pulgar de la otra mano, se presiona sobre el paladar duro; completar la exploración repitiendo la maniobra por el otro lado; lo que hemos expuesto es únicamente para realizar una exploración rápida, si hay que realizar una exploración más detallada siempre tenemos que utilizar un abre bocas y una fuente de luz.<sup>3,35</sup>

**Explorar la lengua.** Explorarla por inspección y palpación. Abrir la boca como se ha indicado en el objetivo anterior.

**Explorar el paladar duro.** Explorar por inspección y palpación. Abrir la boca como se ha indicado anteriormente. En los equinos podemos encontrar el velo palatino.

## **2.- Exploración de faringe**

Explorar desde el exterior por palpación, utilizando los dedos de ambas manos, una a cada lado en la región faríngea. Hacer una ligera presión en un principio y más intensa a continuación. Colocarse a nivel de la región de la espalda del animal.

**Explorar la glándula parótida.** Esta glándula se localiza subcutáneamente en la cara lateral de la rama vertical de la mandíbula (se distingue fácilmente por su estructura lobulada). Explorar por palpación, utilizando los dedos de una mano, hacer presión y desplazar los dedos en todo su recorrido; colocarse a nivel de la región de la espalda del animal. Se puede palpar simultáneamente en ambos lados.<sup>5,35</sup>

## **3.- Exploración de esófago**

Se puede realizar la exploración del esófago en equinos por medio del sondeo nasoesofágico, inmovilizándole y estirándole la cabeza.

## **4.- Exploración de estómago**

Es un órgano difícil de explorar por los métodos físicos de exploración clínica, ya que se encuentra en la parte central de la bóveda diafragmática y solamente en casos de una gran dilatación podemos llegar a palpar la parte caudal por exploración rectal. La técnica especial que se utiliza para explorar es el fibroendoscopio.

La alteración más frecuente en el estómago de los equinos es la dilatación, que puede ser por sólidos, líquidos y gases.

La dilatación por líquidos es la de pronóstico más grave, ya que en un intento de vómito puede producirse la ruptura del órgano o la eliminación del alimento que sale por fosas nasales con el riesgo de deglución desviada y neumonía por cuerpo extraño.

En la sobrecarga por líquidos se pueden producir los dos accidentes mencionados, pero en este caso, si actuamos rápidamente utilizando una sonda nasoesofágica podemos eliminar el agua y resolver el problema.

La sobrecarga por gases es la de mejor pronóstico y la resolución del problema es utilizando la sonda.<sup>35</sup>

## **5.- Exploración de intestino grueso y delgado**

**Explorar el intestino delgado, colon y ciego.** Explorar por inspección, palpación, percusión y auscultación. El intestino delgado (yeyuno) se encuentra en el lado izquierdo del animal, aunque su posición es variable en la cavidad abdominal por tener un meso muy largo. El colon se localiza en el lado derecho e izquierdo del animal. El ciego se localiza en el lado derecho del animal. La base, redondeada se sitúa en la región iliaca y sublumbar derecha, mientras que el cuerpo en forma de coma que se extiende ventrocranealmente, llena casi por completo el área del flanco derecho. El apéndice del ciego alcanza el suelo abdominal a la derecha del plano medio, por detrás del cartílago xifoides.

. Inspeccionar ambos lados del abdomen para detectar aumentos o disminuciones de volumen.

La inspección debe ser simétrica para diferenciar cambios en uno y otro lado del abdomen. En esta inspección podemos notar cambios de volumen, que pueden ser generales o locales y disminuciones del mismo.



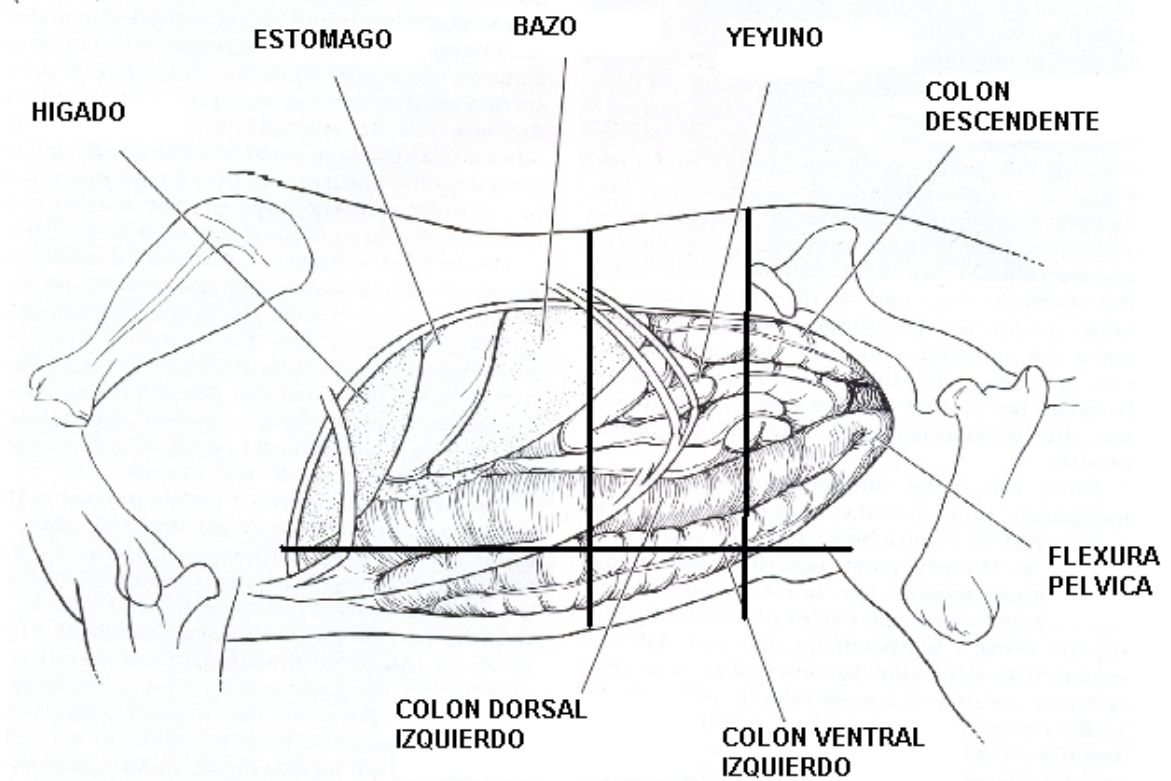
Los aumentos generales se producen como consecuencia de presencia de sólidos, líquidos y gases. El aumento por líquidos produce abultamientos en las partes bajas del cuerpo, puede deberse a ascitis, ruptura de vejiga, piómetras, hidronefrosis.

El abultamiento por gases es mas generalizado y tiende a dar la imagen de abdomen de tonel. En cualquiera de los tres casos, origina presión sobre el diafragma provocando la aparición de disneas.

. Palpar con el puño profundamente ambos lados del abdomen para detectar distensión o dolor abdominal.

. Percutir con martillo y plexímetro en toda el área abdominal. El sonido es variable y se valora un aumento de la resonancia en los casos de timpanismo.

. Auscultar los sonidos intestinales (borborigmos) de forma metódica y minuciosa, colocando el fonendoscopio de manera que se cubra toda la pared abdominal derecha e izquierda. Comenzar por la parte más dorsal y craneal, y moverse en dirección cráneo-ventral, haciendo un arco por detrás de la última costilla. Valorar la intensidad, duración y frecuencia de los borborigmos, que pueden variar según numerosas circunstancias.<sup>35</sup>



**Fig. 7-38.** Topografía de los órganos abdominales del caballo (lado izquierdo).  
Tomada y modificado Sisson, (1988)

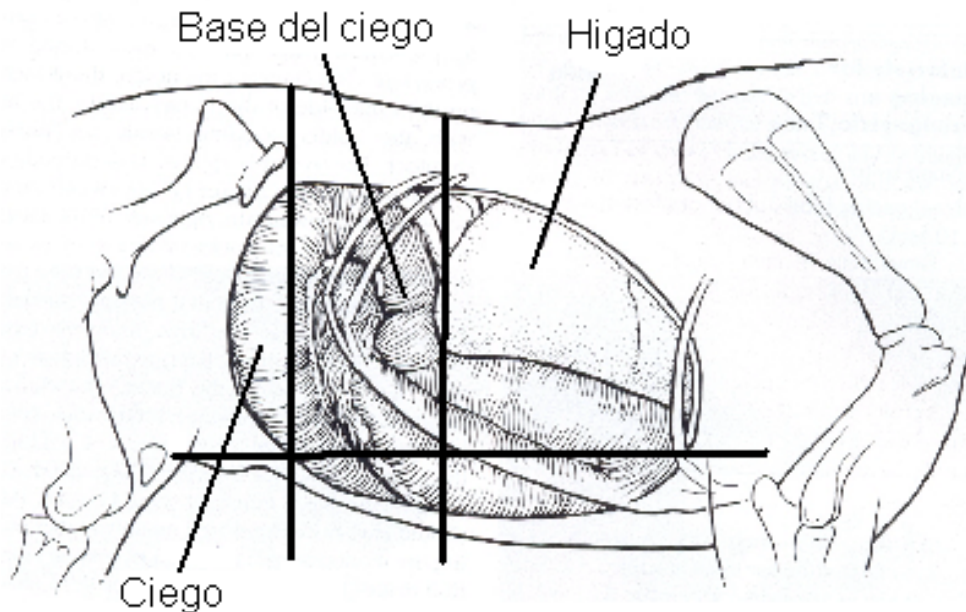


Fig. 7-39. Topografía de los órganos abdominales del caballo (lado derecho)  
Tomado y modificado de Sisson,(1988)

## 5.- Exploración del vómito

En el caso de equinos se le considera patológico y se observa en casos de sobrecarga gástrica aguda, distensión por gas, ruptura del estómago, etc.

---

## Cólico

(En equino, síndrome abdominal agudo)

El cólico es considerado por los propietarios de los caballos y los veterinarios de equinos como uno de los más importantes (o el más importante) de los problemas médicos equinos. El término cólico abarca cerca de 100 afecciones que producen dolor abdominal. Una revisión exhaustiva de los determinantes de los numerosos trastornos que causan cólico escapa al alcance de este capítulo y aquí describiremos los factores conocidos que contribuyen a su desarrollo.

### Reseña

*La edad, el sexo y la raza* se han asociado con un mayor riesgo de cólico. Algunas formas parecen tener mayor prevalencia en animales más jóvenes (por ej., intususcepción en caballos más jóvenes, ciatostomosis larval en los menores de 6 años) mientras que los lipomas estrangulados, por ejemplo, son más frecuentes en caballos menores. El cólico puede afectar a animales de todas las edades. El riesgo de cólico, el peligro de que un cólico requiera tratamiento quirúrgico y el pronóstico de supervivencia parecen ser más elevados en caballos de mayor edad que en los más jóvenes.

Algunas formas de cólico parecen tener relación específica con el sexo (por ej., torsión uterina o herniación escrotal). La torsión del intestino en las yeguas parece tener mayor prevalencia.



Se ha demostrado que la raza Árabe tiene mayor riesgo de cólico. Los fecalitos y las impactaciones del colon menor parecen tener menor prevalencia en caballos miniatura más jóvenes, mientras que los Standardbred tienen mayor riesgo de presentar hernias escrotales.

### **Antecedentes médicos**

Los animales que han presentado cólicos con anterioridad son más propensos a padecer cólicos. Los caballos con antecedentes de una cirugía debido a un cólico tienen mayor riesgo de cólico.

### **Factores de manejo en la granja**

- Las prácticas de alojamiento. A mayor densidad de caballos por área de unidad, mayor será el riesgo de este trastorno.
- Animales en pastoreo. Se ha comprobado que los animales que se encuentran en pastoreo presentan menos problemas de cólico sin embargo el acceso a pastos verdes predispone a él.
- Dieta. Cambios bruscos en la dieta. Suministración de mayores cantidades de concentrado, así como la clase y mala calidad del heno son factores de riesgo para la presentación del cólico.
- El acceso constante al agua. Es una medida para evitar la presentación del cólico.
- La calidad y la palatabilidad del agua. También participan en la predisposición de la presentación del cólico.
- Cambios en el nivel de actividad. El ejercicio extenuante puede predisponer al cólico por la deshidratación que se da en el ileon.

### **Factores de la medicina preventiva**

El control de parásitos. En general el control de estos disminuyen la presentación del cólico, sin embargo la desparasitación reciente puede ser un predisponente a la presentación del cólico, en especial la ciatostomosis y la impactación de ascáridos en potros.

La atención dental. Se cree que puede disminuir el riesgo de cólico ya que las piezas dentales en buen estado maceran mejor el alimento.

### **Clima**

El clima puede ser un factor predisponente a la presentación del cólico, es decir, durante los meses más cálidos del año (posiblemente asociado con deshidratación debido a sudoración) o durante los meses más fríos (tal vez vinculada con menor ingesta de agua por el frío).

### **Anatomía**

Se cree que la complejidad del aparato digestivo del equino es un predisponente para la presentación del cólico.<sup>43</sup>

## **SÍNDROMES CLINICOS:**

Actinobacilosis

Estomatitis papulosa

Actinomicosis

Traumatismo faringeo

Verminosis gastroentérica

Estomatitis vesicular

Salmonelosis

Lengua azul

Coccidiosis

Indigestiones

Meteorismo

Retículo-peritonitis traumática

Indigestión vagal

Listeriosis

Neoplasias del estómago

Desviación del cuajar

Obstrucción del aparato gastrointestinal

Diarrea viral bovina

## **SIGNOS CLÍNICOS QUE SUGIEREN AFECCIÓN DEL APARATO DIGESTIVO:**

**Abdomen en ayunas.** Abdomen hueco y vacío, asociado normalmente con inapetencia prolongada o inanición.

**Aliento pútrido.** Olor a carne podrida, signo de que existe un proceso necrótico en tracto respiratorio, boca, fosas nasales, faringe, laringe o estómago.

**Anomalías en la motilidad ruminal.** La atonía ruminal o la hipermotilidad pueden detectarse por inspección, palpación o auscultación.

**Anomalías en la consistencia del contenido ruminal.** El rumen se puede palpar a través de la pared abdominal en la fosa paralumbar izquierda. Puede sentirse más pastoso de lo normal; también se puede notar más distendido por la presencia de cantidades excesivas de ingesta, gas o líquido; además, puede no ser palpable.

### **Anomalías en la prensión, masticación y deglución.**

-Dificultad en la prensión de la comida, puede deberse a lesiones en los labios o en la mucosa oral, patologías dentarias, ausencia de dientes o pérdida de funcionalidad de la lengua.

-Masticación dolorosa. Se caracteriza por movimientos lentos de masticación, interrumpidos por pausas y expresiones de dolor, si el origen es una dentición dolorosa o anómala.

-La acumulación de restos de comida masticada o parcialmente masticada que se cae de la boca durante la ingesta suele indicar dolor oral causado por enfermedad dental o gingival.

-Disfagia. Dificultad para la deglución. Los antecedentes de atragantamiento, intentos frecuentes de deglución y sialorrea sugieren la existencia de disfagia.

**Anorexia.** Ausencia total de ingesta de alimento.

**Arcadas.** Esfuerzo inútil de vómito o regurgitación.

**Ascitis.** Acumulo anómalo de líquido en la cavidad peritoneal y caracterizado por distensión del abdomen debido a la presencia de líquido.

**Atragantamiento.** Actividad de deglución-vómito debida al reflejo faríngeo.

**Borborigmos.** Sonidos sordos, de borboteo, audibles en la auscultación del abdomen, causados por el peristaltismo intestinal y la propulsión de ingesta y gas por la luz intestinal. Se caracterizan por su intensidad, frecuencia, duración y tono.

**Borborigmos cecales.** Sonidos de borboteo fuertes, periódicos, que aumentan o disminuyen de intensidad, y que en los caballos se escuchan mejor sobre la base cecal en la fosa paralumbar derecha.

**Bruxismo.** El chirrido de dientes es una manifestación de dolor torácico, esofágico u oral. También se observa en las enfermedades cerebrales.

**Caballos que tragan aire.** Hábito adquirido por caballos estabulados que se caracteriza por un comportamiento estereotípico. El caballo sujeta un objeto sólido con sus incisivos, arquea el cuello, lo mueve hacia arriba y hacia abajo y deglute aire. Las consecuencias comprenden desgaste de los dientes y ocasional distensión gástrica y pérdida de peso corporal. También se denomina vicio de morder el borde del pesebre.

**Caída del bolo alimenticio.** La caída de bolos regurgitados en los rumiantes se asocia con anomalías del cardias del retículo-rumen o del esófago.

**Diarrea.** Aumento de la frecuencia de defecación o incremento de la concentración de agua y disminución del contenido en materia seca de las heces. Reflejan una disminución del tiempo de tránsito por el intestino grueso, pérdida de capacidad de absorción de la mucosa del intestino o exceso de agua en los contenidos que llegan al intestino grueso. La diarrea puede asociarse con aumento o disminución de la motilidad intestinal.

**Disentería.** Sangre en las heces junto con diarrea. La sangre puede estar mezclada uniformemente con las heces, lo cual indica hemorragia en la parte distal del intestino delgado o en el intestino grueso, dando lugar a heces de color rojo oscuro. La hemorragia en el colon distal o en el recto da lugar a la presencia de sangre fresca no uniformemente mezclada con las heces.

**Disfagia oral.** Caída de alimentos desde la boca durante la masticación; suele deberse a estomatitis o a mala dentición.

**Disquecia.** Defecación difícil o dolorosa.

**Distensión abdominal.** Abdomen aumentado de tamaño o distendido, debido habitualmente a la acumulación de excesivas cantidades de gas, ingesta, líquido o tejidos.

**Dolor abdominal o cólico.** (En equino, síndrome abdominal agudo) Diferentes manifestaciones sistémicas y de conducta por dolor en el aparato digestivo o en otros órganos del abdomen, incluidos el aparato reproductor, el hígado y el aparato urinario.

Entre los signos característicos que indican dolor cabe citar: el manoteo, mirar hacia el flanco, tumbarse y rodar, levantarse con nerviosismo, sudar, y tumbarse hacia el abdomen. Los bovinos con dolor abdominal pueden bajar la región lumbar y golpearse con las extremidades posteriores, arquear la espalda o quedarse quietos sin querer moverse. En los bovinos, un gruñido audible suele asociarse con la existencia de peritonitis aguda localizada. Al pellizcar sobre la cruz a un bovino con peritonitis, también se puede provocar un gruñido. Este sonido puede escucharse directamente con claridad o ser necesario auscultar la región traqueal para poder detectarlo. Un sonido similar puede escucharse en los bovinos con pleurítis o pericarditis.

**Eructo.** Expulsión oral de gas o de aire procedente del estómago o rumen: fenómeno normal en los ruminantes, pero no en los animales monogástricos.

**Estreñimiento.** Reducción de la frecuencia de defecación y de la cantidad de heces que se expulsa, las cuales suelen ser más secas de lo normal. La causa más frecuente es la hipomotilidad intestinal, debida a obstrucción física o funcional de la luz intestinal, o como consecuencia de deshidratación, fiebre o dolor producido por otras causas.

**Flatulencia.** Excesiva formación de gas en el estómago y el intestino, que es expulsado por el ano.

**Halitosis.** Mal olor del aliento.

**Heces escasas.** Heces de pequeño volumen que suelen ser pastosas.

**Hematemesis.** El vómito de sangre implica lesión de la mucosa gástrica o del duodeno proximal. La sangre puede aparecer en forma de pequeños hilos rojos, grandes coágulos o, si esta digerida por los ácidos gástricos, como si fueran posos de café.

**Hematoquecia.** Sangre en las heces sin asociarse necesariamente con diarrea, debido por lo general a lesión en el recto.

**Ictericia.** Síndrome caracterizado por hiperbilirrubinemia y depósito de pigmentos biliares en la piel y las mucosas, dando lugar a una coloración amarillenta del paciente.

**Inapetencia.** Falta de una ingesta de cantidades normales de comida o apetito caprichoso.

Insuficiencia en la rumia. Imposibilidad de regurgitar y masticar el bolo.

**Masas anómalas en la palpación abdominal.** Pueden palparse masas anómalas a través de la pared abdominal. Entre ellas destacan impactación abomasal, omasal, hepatomegalia, esplenomagalia y abscesos retroperitoneales de la pared abdominal derecha.

**Melena.** Heces negras, con aspecto de brea, es la manifestación de una hemorragia en el tracto digestivo superior (estómago, abomaso, o duodeno).

**Obstrucción.** Estreñimiento no tratable con resultado de impactación fecal en el recto y el colon.

**Odontoprisis (Bruxismo).** Crujir de dientes; es mas frecuente en los bovinos.

**Oleada ascítica.** Impulso que se puede percibir con la mano (dedos) u ondulación visible de la pared abdominal tras realizar una percusión táctil en uno de los lados del abdomen y la observación y palpación del otro lado. La oleada ascítica indica la presencia de una cantidad excesiva de líquido en la cavidad peritoneal, como ocurre como en la ascítis. La oleada ascitica también se puede provocar al percutir un abdomen que contenga una víscera llena de líquido.

**Olor de aliento dulce.** Aroma dulce del aliento, compatible con cetosis, que no todos los clínicos detectan.

**Pérdida de peso corporal o caquexia.** Pérdida de peso marcada y debilidad generalizada debida a los efectos de una enfermedad crónica. Incluye pérdida patológica de la condición corporal y debilidad muscular.

**Periodontítis.** Inflamación de los tejidos de alrededor de los dientes o región periodontal; frecuente en la enfermedad dental.

**Polifagia.** Apetito excesivo o voraz.

**Ptialismo.** Producción excesiva de saliva.

**Regurgitación.** Expulsión desde el esófago a través de la cavidad oral de comida, saliva o agua que no ha llegado al estómago.

**Regurgitación nasogástrica (reflujo gástrico).** Contenidos gástricos que llegan al esófago y normalmente a la nasofaringe y las fosas nasales, debido a la distensión del estómago con líquido que suele proceder del intestino delgado. Este proceso involuntario suele ser lento y gradual, a diferencia del vómito.

En los caballos la presencia de contenidos gástricos atascados sólo puede confirmarse por la creación de un efecto sifón, empleando una sonda nasogástrica para introducir un volumen de líquido y después desconectando la sonda de la fuente de líquido para que salga el reflujo nasogástrico.

**Rumia del bolo alimenticio.** Condición temporal en la que los bovinos expulsan el bolo alimenticio al exterior.

**Secreción nasal.** Secreción de las fosas nasales que puede ser unilateral, bilateral, serosa, purulenta, hemorrágica o con contenido alimenticio, que puede provenir de regurgitación o de vómito.

**Shock.** Se caracteriza por diferentes grados de insuficiencia circulatoria periférica, que se manifiesta por cambios en las mucosas visibles y en el curso arterial y venoso, taquicardia, debilidad del pulso, extremidades frías y depresión mental. Los cambios en el estado de la mucosa oral incluyen desde palidez a congestión marcada y cianosis, petequias y prolongación del tiempo de rellenado capilar.

La deshidratación se manifiesta por pérdida de elasticidad cutánea, ojos hundidos y mucosas secas.

**Sialosis.** Caída de saliva.

**Sonidos gastrointestinales anómalos.** Estos sonidos se asocian con la presencia de un exceso de gas y líquidos en la luz intestinal, y con aumento o disminución de motilidad. Cuando se observa distensión debida a timpanismo intestinal, los sonidos son timpánicos, pudiendo escucharse en todo el abdomen.

-La disminución en la audición de la frecuencia, intensidad y duración de los borborigmos sobre la pared abdominal derecha indica la presencia de íleo o de una mayor o menor grado de hipomotilidad, como ocurre en la mayoría de los casos de

obstrucción intestinal aguda. Puede haber una ausencia completa de sonidos intestinales, lo que indica un estado avanzado de íleo.

-El aumento en la audición de la frecuencia como intensidad o duración de los borborismos sobre la pared abdominal derecha en los caballos indica la presencia de hipermotilidad y timpanismo intestinal.

-Los ruidos de líquido turbulento, continuos o intermitentes, se escuchan en la pared abdominal derecha cuando el intestino está lleno de líquido, como ocurre en la enteritis aguda.

-Los ruidos de goteo se detectan por auscultación de la pared abdominal derecha cuando hay hipomotilidad intestinal y las asas intestinales están llenas de líquido y gas.

-Los ruidos de chapoteo son audibles por auscultación y balanceo simultáneo de la pared abdominal derecha cuando las asas intestinales están llenas de líquido y gas.

-Los "ping" o sonidos metálicos de tono alto, audibles mediante auscultación y percusión simultáneas sobre la pared abdominal izquierda, derecha o sobre ambas indica la presencia de gas en el estómago y/o en los intestinos.

**Timpanismo abdominal.** Acumulación de gas en la luz del estómago o del intestino: puede dar lugar a distensión abdominal y a la presencia de un ping al realizar percusión y auscultación simultáneas sobre la pared abdominal. La causa más frecuente de timpanismo abdominal en los bovinos es la acumulación de excesivas cantidades de gas en el rumen, abomaso o intestino; en el caballo la causa más habitual es el timpanismo de colon mayor.

**Tenesmo.** Esfuerzos al defecar u orinar; es un signo frecuente de enfermedades del recto. El tenesmo persistente puede provocar prolapso rectal.

**Vómito.** Expulsión enérgica de los contenidos procedentes del estómago (y posiblemente del duodeno) a través de la boca. Es un acto activo y se asocia con un pródromo en el que aparecen náuseas, sialorrea y contracciones de la musculatura abdominal (movimientos fuertes).<sup>2</sup>

## **REVISIÓN DE LOS CONOCIMIENTOS ADQUIRIDOS:**

- 1.- Menciona el plan u orden de exploración del aparato digestivo.
- 2.- Menciona 3 funciones de digestivo.
- 3.- Menciona 4 técnicas especiales.
- 4.- ¿Cuál es el plan de exploración de digestivo en rumiantes?
- 5.- ¿Qué signos clínicos nos sugieren afección de digestivo?
- 6.- ¿Qué puntos son de importancia durante la exploración del pienso?
- 7.- ¿Cómo se manifiesta la alteración del apetito?
- 8.- ¿Qué es la parorexia?
- 9.- ¿En que casos se presenta la polidipsia?
- 10.- ¿Qué fases constituyen el ciclo de la rumia?
- 11.- ¿De forma indirecta como podemos observar la alteración del eructo?
- 12.- ¿Qué es el tenesmo?
- 13.- ¿Con que término es conocido el acortamiento de la mandíbula?
- 14.- Si en un bovino encuentras un abdomen periforme con dilatación en ventral sospecharías de.....
- 15.- Menciona las sinonimias del rumen.
- 16.- ¿Cuál es la principal patología que presenta el retículo?
- 17.- ¿Qué son las pruebas complementarias de dolor inducido o de cuerpo extraño y en que consisten?
- 18.- ¿Cuáles son los sinónimos del omaso y del abomaso?
- 19.- ¿Cuál es el área de proyección de los intestinos?
- 20.- ¿Qué es la proctitis?
- 21.- ¿Cuál es la técnica especial más usada para la exploración de heces?
- 22.- ¿Qué métodos físicos tenemos para la exploración de páncreas?

---

# UNIDAD

# 8

## EXPLORACIÓN DEL APARATO URINARIO



adoc





# UNIDAD 8

## EXPLORACIÓN DEL APARATO URINARIO

### OBJETIVO DE ESTA UNIDAD:

El alumno conocerá, aprenderá y aplicará el plan de exploración del sistema y las diferentes técnicas y procedimientos que se aplican para este fin.

### IMPORTANCIA DE LA EXPLORACIÓN DE APARATO URINARIO:

Con el conocimiento de esta exploración podemos diferenciar entre procesos propios o primarios de este aparato, como son nefritis, pielonefritis, cistitis, etc. y alteraciones secundarias o fuera de él, por ejemplo: hemoglobinemia, acetonemia, glucosuria, etc.

### BASES ANATÓMICAS Y FISIOLÓGICAS:

Esta formado por los riñones, uréteres, vejiga y uretra, en la mayoría de las especies el riñón tiene forma de alubia de superficie lisa y de consistencia tenso elástica, en el caso del bovino los riñones se dividen en la superficie en lóbulos.<sup>1,26,29</sup>

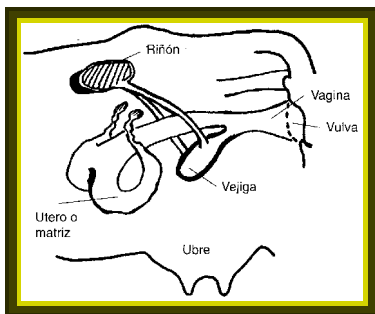


Fig. 8-1. Esquematización del aparato urogenital de hembra.

Tomado de [www.fao.org](http://www.fao.org)

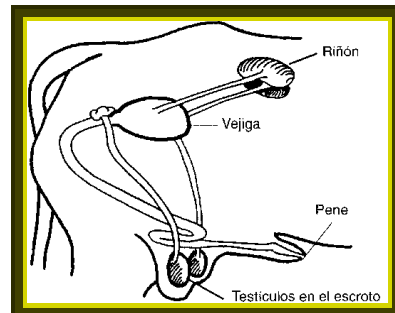


Fig. 8-2. Esquematización del aparato urogenital de macho.

Tomado de [www.fao.org](http://www.fao.org)

Su función es conservar agua y electrolitos, excretar productos de desecho del metabolismo, elaborar hormonas (eritropoyetina y renina), regular el metabolismo de la vitamina "D" a su forma activa.

### TÉCNICAS DE EXPLORACIÓN APLICADAS:

#### Técnicas generales.

Palpación rectal  
Palpación externa  
Inspección

#### Técnicas especiales

Examen químico  
Estudio de sedimento  
Examen bacteriológico

### PLAN DE EXPLORACIÓN:

- 1.- Anamnesis especial.
- 2.- Exploración de los riñones.
- 3.- Exploración de ureteres.
- 4.- Exploración de la vejiga.
- 5.- Exploración de la uretra.
- 6.- Exploración del acto de micción.
- 7.- Exploración de la orina.

## 1.- Anamnesis especial

La anamnesis especial la podemos realizar cuando encontremos signos que nos indique la alteración del aparato urinario o alteraciones de origen secundario que se manifiestan en este aparato como la azoturia, enterotoxemia. Los signos más comunes son: Poliuria (emisión frecuente de orina y en grandes cantidades); Oliguria (es la disminución de la cantidad de orina emitida sin obstáculos a la permeabilidad de las vías urinarias); Anuria (falta total de la emisión de orina); Iscuria (retención de orina, que sale a gotas); Estranguria (micción dolorosa); Piuria (emisión de orina con pus); Hematuria (emisión de orina con sangre).<sup>1,5,6,7,</sup>

## 2.- Exploración de los riñones

En las especies (equinos, bovinos, ovinos) el riñón izquierdo adopta una posición más medial, e incluso desplaza el otro hacia la derecha y craneal.

Palpación:

Puede ser externa o interna, la externa se realiza en pequeños rumiantes, palpando la pared abdominal, presionando y deslizando las puntas de los dedos por debajo de las apófisis transversas de las vértebras lumbares (Fig. 8-4). La exploración en bovinos y equinos se realiza por medio de la palpación rectal, el riñón izquierdo es el más accesible ya que se extiende de la 3ª a la 5ª vértebra lumbar ligeramente del lado derecho de la línea media (Fig. 8-3). Es importante explorar cantidad y consistencia del depósito adiposo subcapsular, tamaño, superficie (es lisa o total y parcialmente granulada en estados patológicos), sensibilidad dolorosa, consistencia (tenso elástica también se puede llegar a encontrar dura, blanda o fluctuante en estados patológicos).<sup>1,5,7,3</sup>

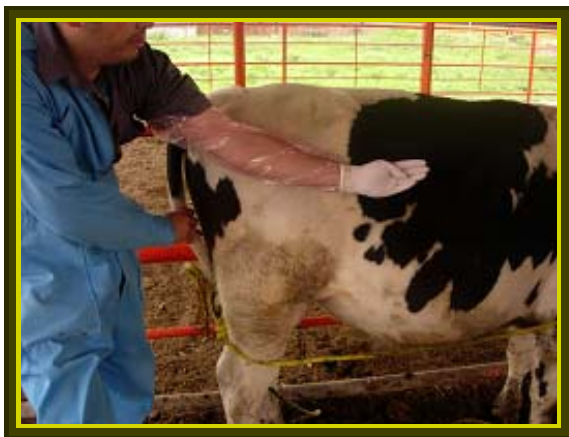

Fig. 8-3. Representación de la palpación rectal en bovinos, para explorar el riñón izquierdo. CEA. FESC. UNAM. 2008.



Fig. 8-4. Palpación del riñón en pequeños rumiantes. CEA. FESC. UNAM. 2008.

## 3.- Exploración de uréteres

Estos parten del riñón hacia la vejiga, son difíciles de palpar en condiciones normales ya que son muy delgados. Se pueden explorar mediante un examen radiológico.<sup>1,7,8,9</sup>

## 4.- Exploración de la vejiga

Se puede explorar por palpación rectal para determinar su situación, volumen, forma, movilidad, consistencia, tensión, sensibilidad y aumentos anormales en su contorno. se puede utilizar cistoscopia, radiología, neumocistografía.<sup>3,5,7</sup>

## 5.- Exploración de la uretra

La uretra en machos se explora por inspección y palpación rectal. La uretra se divide en tres porciones: uretra pélvica que se explora por palpación rectal, uretra perianal por palpación en la zona del perineo y la uretra peneana, por palpación externa. Se realiza la exploración también con una sonda uretral (a excepción de las especies con "S" peneana).<sup>1,3,7</sup>

## 6.- Exploración del acto de micción

Se explora la actitud o postura anatómica que toma el animal para efectuar la micción (expulsión de la orina contenida en la vejiga). Presencia de urolitos que obstruyen la salida normal de la orina a cualquier nivel del tracto urinario, pueden ocasionar cambios en la actitud o postura anatómica.<sup>1,5,6,7</sup>



Fig. 8-5. Acto de micción en un bovino. CEA. FESC. UNAM. 2008.

## 7.- Exploración de la orina.

### Examen físico:

**Color**, normal va de amarillo pajizo a oscuro.

La orina se diluye por nefritis y por administración de diuréticos

El color anormal puede ser rojizo, se observa en piroplasmosis, hematuria enzootica y verde amarillento por presencia de pigmentos biliares en gran cantidad.

**Densidad**, es parecida a la del agua, excepto en equinos que es más densa en forma fisiológica. pero cuando hay reacciones inflamatorias la densidad aumenta.

**Olor**, es suigéneris.

El olor anormal puede ser fétido en pielonefritis, por pus y coágulos de sangre, olor acetona en la cetosis.

**Peso específico**, entre 1.025 a 1.048 g/cm cúbicos en bovinos, desciende en poliuria y aumenta en oliguria.

### Examen químico:

Medición de pH, proteínas, glucosa, cuerpos cetónicos, bilirrubina, nitritos, hemoglobina y urobilinogeno.

### Examen de sedimento:

Presencia de células: del tubulo renal, cáliz renal, vejiga, ureter, uretra, vagina, bacterias, protozoarios, espermatozoides, eritrocitos, leucocitos, hongos, células tumorales; cilindros: hialinos, granulados, epiteliales, céreos, grasos, hemáticos y leucocitarios; cristales: oxalato de calcio, fosfato triple, uratos, fosfatos, carbonatos y sulfonamidas.

### Examen bacteriológico:

Cuando se sospeche de pielonefritis o tuberculosis de vías urinarias o de cualquier otra infección, se puede tomar una muestra de orina, para realizar la técnica de urocultivo.<sup>1,3,7</sup>

## **SÍNDROMES CLINICOS:**

Urolitiasis.

Retroflexión.

Hematuria vesical.

Pielonefritis bacteriana.

Cálculos por infección.

Cistitis por cálculos.

## **SIGNOS CLÍNICOS QUE SUGIEREN AFECCIÓN DE APARATO URINARIO:**

**Anuria.** Cese del acto de micción.

**Azoemia.** Síndrome polisistémico tóxico que se produce como consecuencia de anomalías en la función renal. Se debe al acumulo de cantidades anormales de constituyentes de la orina en sangre (urea creatinina y otros productos nitrogenados procedentes del metabolismo de las proteínas y de los aminoácidos). En la fase terminal de la insuficiencia renal es frecuente la uremia. Los equinos presentan decaimiento y diarrea crónica, los bóvidos somnolencia, decaimiento y postración.

**Cristaluria.** Presencia de cristales en la orina. Los cristales pueden ser macro o microscópicos. Pueden aparecer en forma de arenilla en los pelos del prepucio lo que indicaría que existe una gran concentración de cristales en la orina como sucede en los animales con urolitiasis.

**Disuria.** Micción dolorosa o dificultosa que suele acompañarse de gruñido y mantenimiento de la postura durante un tiempo, en ocasiones la disuria se confunde con tenesmo.

Dolor abdominal agudo en la pielonefritis y la obstrucción de los cálices renales o de los uréteres, los animales extienden o flexionan el dorso, pisotean con las extremidades posteriores y dan patadas al abdomen.

La escaldadura de la piel o de la región perineal, y a veces de las extremidades posteriores (quemaduras urinaria) esta producida por la orina.

**Estranguria.** Micción lenta y dolorosa, asociada con enfermedad de las vías urinarias bajas como cistitis cálculos vesicales, obstrucción uretral y uretritis. El animal hace esfuerzos para pasar cada gota de orina. Cuando hay obstrucción uretral, gruñe y hace esfuerzos antes de cada micción. En caso de uretritis el gruñido y el esfuerzo se producen inmediatamente después de acabar la micción desapareciendo gradualmente y no volviendo a producirse hasta una nueva micción.

**Goteo de orina.** Paso intermitente y constante de pequeñas cantidades de orina, que a veces se producen cuando hay cambios de postura o incremento de la presión intrabdominal, lo que refleja un control del esfínter inadecuado o inexistente.

**Hematuria.** Presencia de sangre en la orina: puede ser macro o microscópica, para diferenciar la hematuria (presencia de glóbulos rojos en el sedimento urinario) de la mioglobinuria o la hemoglobinuria (no hay presencia de glóbulos rojos en el sedimento urinario) es necesario un urianalisis.

**Incontinencia urinaria.** Pérdidas del control voluntario sobre el flujo de la orina, lo que da lugar a una micción inapropiada o incompleta y al almacenamiento de orina. Hay diferentes tipos de incontinencia. La incontinencia paradójica: se debe a la obstrucción de la vejiga o uretra lo que permite el paso de algo de orina por el punto de obstrucción, debido a la presión que existe en el interior de la vejiga; Incontinencia por

desbordamiento: se produce cuando la vejiga no puede contraerse, pero se va llenando hasta que la orina fluye de forma pasiva a través de la uretra.

**Incontinencia refleja.** Se debe por lo general a lesión de moto neurona superior que da lugar al llenado y vaciado vesical, siendo el volumen residual por lo general excesivo. Sin embargo, el animal no puede controlar activamente el proceso durante mucho tiempo.

**Oliguria.** Disminución de la producción de orina.

**Piuria.** Pus en la orina. El pus se puede observar macroscópicamente o sólo detectarse en el estudio microscópico. Puede aparecer en forma de cilindros leucocitarios y suele acompañarse de bacterias. El pus puede proceder de los riñones, uréteres, vejiga y del aparato reproductor. La presencia de un número significativo de células sugiere la existencia de enfermedad inflamatoria en algún lugar del aparato urinario. La presencia de un número significativo de bacterias junto con piuria indica que la lesión inflamatoria se debe a infección bacteriana o se ha complicado con ella. La presencia de glóbulos blancos no ayuda a localizar la lesión a no ser que aparezcan cilindros leucocitarios que son de procedencia renal.

**Polaquiuria.** Eliminación de orina anormalmente frecuente, puede producirse con o sin el incremento del volumen de orina excretada. Generalmente se asocia con enfermedad de las vías urinarias bajas como cistitis, presencia de cálculos en la vejiga uretritis y obstrucción parcial de la uretra.

**Polidipsia.** Consumo anormal de grandes cantidades de agua.

**Poliuria.** Producción y eliminación de grandes cantidades de orina durante un determinado periodo de tiempo. Muchas enfermedades no urinarias pueden asociarse con poliuria.

**Proteinuria.** Presencia de cantidades anormales de proteína en la orina. Indica la presencia de glomerulonefritia, amiloidosis o inflamación del aparato urinario.

**Retención de orina.** La aparente reducción de la frecuencia de la micción se observa de forma temporal en la obstrucción parcial de la uretra, en el espasmo del esfínter externo y cuando hay imposibilidad para adoptar la postura normal para orinar. Se produce inevitablemente una enorme distensión de la vejiga y se vence la obstrucción o el espasmo uretral, lo que da lugar a la micción de pequeñas cantidades de orina a intervalos frecuentes o un goteo de orina del orificio uretral externo. El hallazgo de una vejiga de orina distendida suele bastar para reconocer la retención urinaria. La obstrucción uretral se detecta por lo general cuando hay dificultad para pasar una sonda uretral. Cuando las técnicas físicas de diagnóstico no son concluyentes es necesario hacer radiología o ecografía para confirmar o excluir la existencia de retención urinaria.

**Tenesmo.** Esfuerzo excesivo para orinar asociado por lo general con la defecación y con la micción. Hay que diferenciar el tenesmo urinario del tenesmo alimentario. El tenesmo alimentario que es patognomónico de la enfermedad del colon y recto, indica urgencia para defecar y se caracteriza por intentos frecuentes y generalmente improductivos para hacerlos. Los grandes animales que intentan orinar frecuentemente, que hacen movimientos de latigazo con el rabo, que se cocean al abdomen, que hacen esfuerzos para orinar que a veces se acompañan de gruñidos suelen presentar sobredistensión abdominal por obstrucción uretral.

**Uraco persistente.** El uraco no se cierra en el nacimiento y la orina gotea por él.<sup>2</sup>

## **REVISIÓN DE LOS CONOCIMIENTOS ADQUIRIDOS:**

- 1.- ¿Cuál es el objetivo de la unidad?
- 2.- Menciona la importancia de esta exploración.
- 3.- ¿Qué órganos conforman el aparato urinario?
- 4.- ¿Qué métodos físicos de exploración tenemos para urinario?
- 5.- ¿Cuál es el plan u orden de exploración de aparato urinario?
- 6.- ¿Cuáles son los signos de enfermedad de aparato urinario?
- 7.- Definición de: "polaquiuria", "oliguria" y "poliuria"
- 8.- A la palpación, ya sea rectal u externa de los riñones, ¿qué características se les exploran?
- 9.- ¿La neumocistografía es una técnica especial usada para la exploración de que órgano?
- 10.- ¿Cómo se realiza la exploración de la uretra en machos?
- 11.- ¿Qué puntos se evalúan en el examen físico de la orina?
- 12.- ¿Qué es la urolitiasis?
- 13.- ¿Qué es la piuria?
- 14.- ¿Qué es la hematuria?
- 15.- ¿Qué es el tenesmo?

---

# UNIDAD

# 9

## EXPLORACIÓN DEL APARATO REPRODUCTOR



# UNIDAD 9

## A) EXPLORACIÓN DEL APARATO REPRODUCTOR DE HEMBRA

### OBJETIVO DE LA UNIDAD:

El alumno aprenderá el plan de exploración del aparato y las diferentes técnicas y procedimientos que se aplican para tal fin.

### 1) VACA

#### IMPORTANCIA E INTERROGANTES:

Se ha observado, que reproductor junto con respiratorio y digestivo, son los aparatos que presentan mayor incidencia de problemas en la práctica clínica y su exploración esta indicada cuando:

- Se sospecha de una infección o alteración a través de un signo que esta presente.
- Cuando aparecen trastornos de la fertilidad.
- En el diagnóstico de gestación, parto y puerperio.

Es importante mencionar que durante la exploración clínica de reproductor de hembra, y en la mayoría de los casos el productor tiene varias interrogantes hacia el clínico, como son:

¿Estará cargada?

¿Es normal la gestación?

¿Cuánto tiempo lleva de cargada?

¿La presentación del producto es normal?

Si no esta gestante ¿por qué no presenta celo?

¿En que etapa del ciclo estral se encuentra? Para la inseminación.

#### ANATOMÍA Y FISIOLOGÍA:

Fisiología:

Función Gametogénica (producción de ovocitos).

Función endocrina (hormonas ej; estrógenos, progesterona, prostaglandinas, etc).

Permite la cópula.

Permite llevar a cabo la gestación.

Permite el parto.<sup>26,27,29</sup>

Anatomía:

El aparato reproductor femenino esta constituido por la región pélvica y región perineal, vulva, vagina (vestíbulo y antro), útero (cervix, cuerpo y cuernos), oviductos, infundíbulos, ovarios, ligamentos (ligamento ancho, suspensorio del ovario) (Fig. 9-1).

26



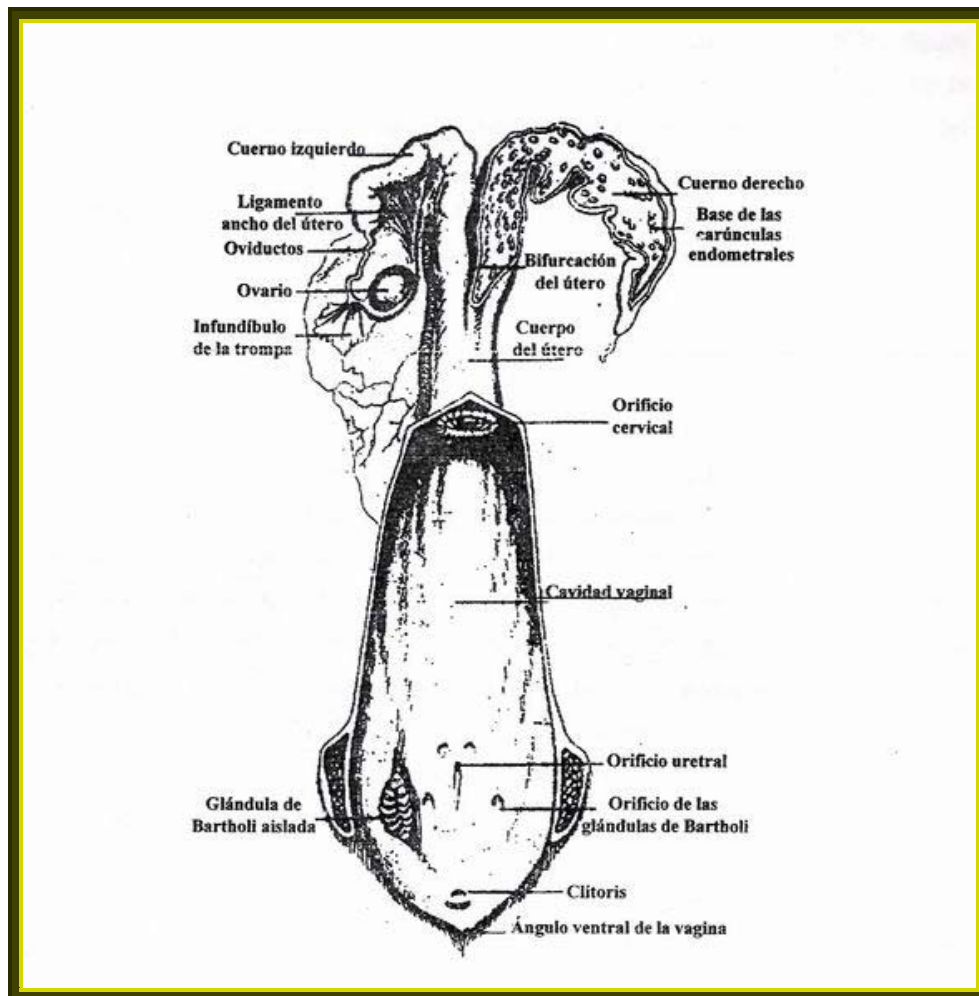


Fig. 9-1. Esquema del aparato reproductor femenino de un bovino. Tomado de [www.fao.org](http://www.fao.org)

### TÉCNICAS DE EXPLORACIÓN APLICADAS:

#### Métodos físicos

Inspección directa  
 Palpación rectal  
 Sucusión

#### Técnicas especiales

Determinación de progesterona (orina y leche)  
 Ecografía.  
 Recuento celular indirecto  
 Pruebas microbiológicas  
 Necropsia

### PLAN DE EXPLORACIÓN:

- 1.- Anamnesis especial.
- 2.- Exploración de los registros reproductivos.
- 3.- Exploración externa por inspección.
- 4.- Exploración vaginal.
- 5.- Exploración rectal.
- 6.- Exploración del ciclo estral.
- 7.- Exploración de la gestación.
- 8.- Exploración del parto.
- 9.- Exploración del puerperio.

## 1.- Anamnesis especial

Se realiza siempre y cuando existan signos clínicos que sugieran afección del aparato reproductor.

Signos de enfermedad :

- Infertilidad o esterilidad; no gesta.
- Presencia de secreciones vaginales .
- Tipo de parto; eutócico o distócico.
- Retención de placentas.
- Aborto.
- Celos muy frecuentes; cortos.
- Prolapso; Vaginal, cervical o uterino

Algunas de las preguntas que podemos realizar son:

- ¿Cómo fue el último parto, si lo hubo?
- ¿Se expulsaron a su tiempo y bien las secundinas?
- ¿Qué tal purgo el animal? (se entiende por purgar la eliminación de los loquios)
- ¿Cuánto tardó en aparecer el celo tras el parto?
- ¿Qué sistema de alimentación y de manejo se utiliza?
- ¿Se ha hecho monta natural o inseminación artificial?
- ¿El problema afecta a un solo animal o a varios?
- ¿Ha habido abortos?<sup>1,3,5,9</sup>

## 2.- Exploración de registros reproductivos

La veracidad de la historia depende principalmente de sus fuentes. Los datos reproductores obtenidos correctamente sobre animales bien identificados representan las mejores fuentes de información. Las observaciones subjetivas, separadas o en combinación con el recuerdo de acontecimientos y su evolución, son inútiles; lo más importante que podemos analizar en los registros reproductivos es:

- Historia del parto.
- Fecha del periodo estral y contactos sexuales.
- Observación de diversas anomalías.
- Antecedentes patológicos del animal y del ganado en general<sup>1,3,5,30</sup>

## 3.- Exploración externa por inspección

El valor del examen visual de la hembra es muy discutible en vista de que la situación oculta del útero, ovario y otras partes importantes del tracto genital están dentro de la cavidad pélvica y abdominal. Sin embargo, la observación de las siguientes características pueden proporcionar buenos datos acerca de el animal:

- a) Conformación general
- b) Conformación de los genitales externos
- c) Descargas vulvares
- d) Estado de la glándula mamaria
- e) Comportamiento general del animal

### a) Conformación general:

Si se presta suficiente atención a los cambios de conformación se observa apariencia masculina de cabeza y hombros en ciertas vacas que padecen degeneración quística de los ovarios. Otro ejemplo del aspecto exterior general se observa en el "Freemartin" que a menudo presenta apariencia de novillo.

b) Conformación de los genitales externos:

Nos referimos a la vulva, diafragma pélvico y todos los músculos y ligamentos que los conforman: el aspecto general y tono de estas estructuras, indican no solo cambios fisiológicos, sino también algunas patologías.

***Alteraciones fisiológicas***

En vacas vacías o en la primera mitad de gestación, muestran en el diafragma pélvico, y vulva aumento del tono (aumento de consistencia en diafragma y apariencia pequeña y rugosa de la vulva); estas estructuras sufren una gradual y continua relajación durante el último trimestre de gestación, esta relajación se hace mas aparente entre los últimos 10 o 14 días antes del parto. La vulva dobla su tamaño y la cola parece más elevada, esto por la relajación de los grandes ligamentos pélvicos.

Se observa cierta relajación y tumefacción de la vulva en el momento culminante del ciclo estrual, pero esto no es una característica uniforme.

***Alteraciones patológicas***

Animales con folículos quísticos en los ovarios, presentan una relajación en diafragma y la vulva se encuentra relajada y engrosada, estos animales presenta invariablemente elevación de la cola, (existen excepciones).

La relajación aislada de los labios vulvares se observa en animales con metritis crónica. Uno de los primeros signos de vulvovaginitis pustular infecciosa es la tumefacción severa de la vulva asociada a edema con aumento de tensión.<sup>1,30</sup>

c) Descargas vulvares:

Las descargas vulvares que reflejan condiciones normales o anormales pueden observarse directamente como tal, o indirectamente en forma de costras que se forman en la cola o muslos. También pueden observarse adheridas a la comisura ventral de la vulva o acumularse en el suelo.<sup>3,7,30</sup>

*Descargas vulvares en animales normales:*

- Moco de celo: Final del proestro y estro - moco transparente, adherente, se observa como costras o películas brillantes en la cola o muslos.
- Tapón de Warton - moco denso y vítreo, aparece justo antes del parto y procede del destaponamiento del cuello uterino.
- Loquios: Puerperio - secreción rojo-grisaceas, persisten hasta la tercera semana postparto y contiene los restos de los líquidos amnióticos y alantoideo, mezclado con sangre.

*Descargas asociadas a condiciones patológicas:*

- Amarillento de aspecto purulento - se observa en metritis, puede ser mal oliente, se puede decir que todo flujo que no sea transparente, o lo que es lo mismo, que presente turbidez, aunque sea muy ligera, corresponde a una patología en cualquier parte del tracto genital.<sup>30</sup>

d) Estado de la glándula mamaria:

En los periodos preparto y postparto inmediatos, se observa ordinariamente edema y crecimiento de la glándula mamaria. Una ubre pequeña regresiva en un animal no grávido, sugiere insuficiencia para amamantar.

e) Comportamiento general del animal:

El comportamiento general del animal sólo puede observarse en aquellos animales que no están encerrados, deben anotarse signos de estro, hiperestro, bramido y rascado en el suelo.<sup>1,3,30</sup>

#### 4.- Exploración vaginal

Pocas veces se emplea el examen vaginal de rutina, está solamente indicado en ciertos casos seleccionados (animales repetidores o con una historia de infertilidad.) La necesidad de utilizar vaginoscopios individuales para cada animal, o esterilizar estos después de cada examen, hace impracticable el uso rutinario.

Cuando esta indicado, puede practicarse el examen minucioso del orificio externo del cérvix, mucosa vaginal y vestibular y divertículo suburetral con vaginoscopio o espejo vaginal.

Generalmente, se seleccionan animales para examen vaginal después del examen rectal, limpiando completamente genitales externos y región perineal con solución desinfectante. El vaginoscopio se lubrica con vaselina estéril transparente y se inserta suavemente, a la vez que se gira. El vaginoscopio se dirige primero hacia arriba con el fin de pasar el arco isquiático.

La mucosa vaginal aparece de un color rosado y húmeda, en el estro de los bovinos se encuentra generalmente salida de un moco transparente por el orificio externo del cérvix, que se colecta en el piso de la vagina.

La salida de material purulento por canal cervical (Fig. 9-2), el exudado que se encuentra en el piso, congestión marcada, pápulas, pústulas o úlceras en mucosa vaginal son signos que indican estados patológicos. Estos últimos signos se observan en la vulvovaginitis pustular infecciosa. Otras alteraciones son: contusiones, abscesos y apertura de conductos fistulosos o prolapsos (Fig. 9-4).

La entrada del cérvix llamada hocico de tenca o flor radiada puede presentar malformaciones (Fig. 9-3) o deformaciones causadas por pólipos o quistes que dificultan la inseminación o el parto

La entrada del cérvix puede presentar los siguientes aspectos:

- Cerrado con moco escaso y muy denso en su parte central, nos indica gestación o, en caso contrario, falta de celo.
- Ligeramente abierto, con un moco abundante, transparente y filante, nos indica que el animal se encuentra en el celo.
- Ligeramente abierto, con un moco sucio o purulento, es propio de metritis.<sup>1,3,7,30</sup>

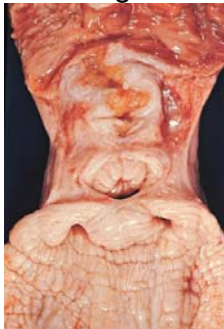


Fig. 9-2. Canal del cérvix  
Tomado de [www.asdesilla.com](http://www.asdesilla.com)

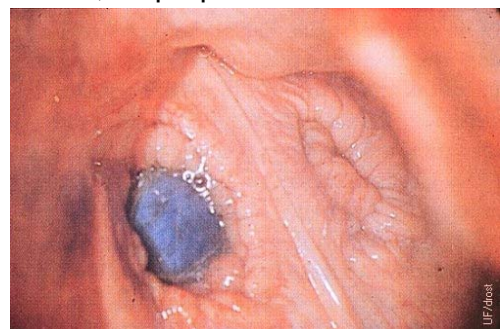

Fig. 9-3. cérvix doble.  
Tomado de [www.asdesilla.com](http://www.asdesilla.com)

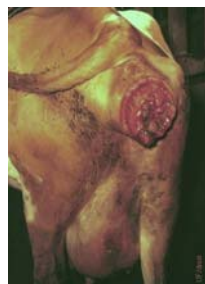

Fig. 9-4. Prolapso del cérvix . Tomado de [www.asdesilla.com](http://www.asdesilla.com)

## 5.- Exploración rectal

El examen rectal o la palpación rectal representa el único método práctico para el diagnóstico, que permite el examen directo de órganos genitales de vacas y terneras en edad reproductiva. debido a que proporciona prácticamente todos los datos que se obtienen del examen clínico.

- Equipo: El artículo esencial es un guante de plástico, overol y botas de goma (delantal de plástico). Es posible entrenar ambas manos para la exploración rectal (se aconseja usar la mano que no se usa para escribir). El uso de lubricantes facilita la dilatación del ano y la entrada al recto, así como reduce el riesgo de dañar la mucosa rectal.
- Inmovilización del animal: Ordinariamente esto no es necesario cuando se examina ganado lechero, para examinar ganado de hacienda se aconseja la inmovilización en un canal estrecho y adecuado. Usualmente las vacas no patean; no obstante, cabe guardar precauciones. Mientras se ésta cerca del animal. Son más peligrosos los movimientos laterales cuando se introduce el brazo más allá del codo.
- Entrada al recto: Se introduce la mano cerrada en forma de cono a través del esfínter anal, esto despierta el reflejo de defecar manifestándose como perístasis o tenesmo, el examen debe suspenderse en cada onda peristáltica. La materia fecal debe eliminarse para permitir la exploración, evitar la distensión del recto por la entrada de aire (presión negativa del abdomen), la distensión desaparece tomando el pliegue contraído y tirando hacia arriba con movimientos suaves hacia atrás.
- Peligros de lesión en mucosa rectal: Es importante no aplicar mucha fuerza en la manipulación, no manipular con recto distendido, no manipular en ondas peristálticas o tenesmo, no tener uñas largas, no manipular por mucho tiempo.
- Orientación y puntos de referencia: Son buenos puntos de referencia, la excavación pélvica, reborde pélvico, la espina iliaca, los agujeros obturador y ciatico menor, pero el cérvix debido a sus características y posición relativamente uniforme constituye el punto de referencia más importante.
- Examen y situación del cérvix: En primer lugar, el cérvix se localiza colocando el brazo lo bastante lejos para palpar la excavación pélvica; con los dedos ligeramente encorvados, se desliza la mano a lo largo de una de las paredes pélvicas hasta el piso y se repite la maniobra del otro lado; el Cérvix se reconoce como una estructura firme, cilíndrica, un tanto nodular, que se encuentra en la línea media del piso pélvico. Después de ubicarlo se le evalúa:

Tamaño  
Forma  
Posición<sup>1,3,8,30</sup>



Fig. 9-5. Clínico realizando la palpación rectal .  
Tomado de <http://javieralvaradomoreno.goglepages.com>

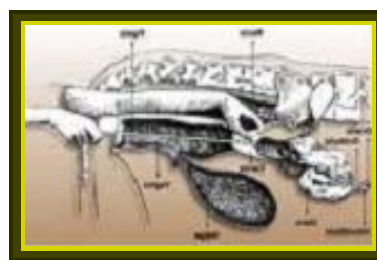


Fig. 9-6. palpación rectal para la técnica de inseminación .  
Tomado de [www.caniop.gov.ve](http://www.caniop.gov.ve)

### Retracción del útero

Debe intentarse la retracción o enrollamiento del útero en todos los animales cuyo cervix es fácilmente movable, lo que indica que el útero es de poco peso y de posible retracción. La retracción se lleva a cabo tomando el ligamento intercórneo ventral con los dedos medios y tirando del útero hacia atrás, dentro de la cavidad pélvica:

#### ❖ Retracción por el método indirecto:

Una vez que el cervix se localiza y se encuentra libremente móvil, se tira hacia atrás hasta donde sea posible. Se hace el intento de alcanzar el útero y cerrarlo moviendo el cervix retraído hacia arriba. El útero puede sostenerse en esta posición colocando el pulgar debajo del cuerpo. El siguiente paso es la toma del borde anterior del ligamento ancho, que puede llevarse a cabo conservando el pulgar en la posición arriba descrita, girando la mano hacia fuera, bajando los dedos encorvados y engancho el ligamento ancho por debajo. Cuando se sigue este procedimiento se toma el ligamento ancho del ángulo formado por el extremo ovárico del cuerno y el ovario. El principiante puede tener dudas en cuanto a la identificación del ligamento ancho; se puede asegurar fácilmente que la estructura tomada es el ligamento ancho deslizando los dedos por los lados, a lo largo del borde anterior; esto permitirá localizar los ovarios y finalmente la pared uterina si la mano se mueve lateralmente. Los movimientos dirigidos hacia la línea media conducen hacia el cuerpo del útero.<sup>30</sup>

#### ❖ Retracción por el método directo:

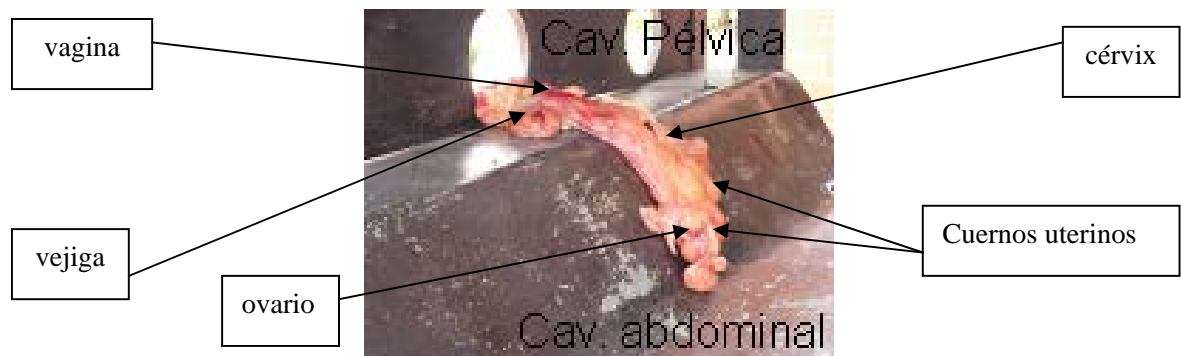
La retracción comienza por tomar el cervix y tirar hacia atrás hasta donde sea posible. El surco situado entre ambos cuernos se acompaña hacia adelante hasta que se palpa el borde anterior del ligamento intercorneo dorsal. Se hace poca tracción sobre este ligamento para hacer aparente el ligamento ventral, el cual se toma completamente como se describe arriba. Este método fracasa fácilmente en animales grandes, en animales con útero en cavidad abdominal y en animales con recto relativamente rígido y mesorrecto corto.

Peristalsis y tenesmo interfieren con la retracción; a pesar de esto, el método se lleva a cabo. Las ondas peristálticas se presentan durante el proceso de retracción. Es mucho mejor soltar el útero que intentar sostenerlo, lo cual puede conducir fácilmente a lesión y hemorragia del recto. Una vez retraído el útero puede mantenerse en esta posición si la tensión no es muy intensa. La mano se ahueca y el útero se presiona contra la pared y el piso pélvico.

La primera pregunta por contestar cuando se examina el tracto genital a través del recto, es si el animal está, o no, preñado. Las gestaciones, especialmente de más de 40 días ocasionalmente pueden detectarse por retracción, sin embargo, nunca debe hacerse diagnóstico de que no hay gestación, a menos de que ambos cuernos se hayan examinado en toda su longitud. Esto es prácticamente imposible sin retracción.<sup>30</sup>

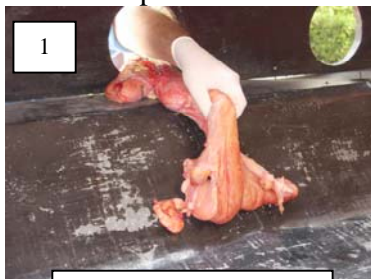

**Retracción del útero por el método directo (palpación rectal)**



**Fig. 9-7.** En la figura se representa la posición del útero en la cavidad pélvica y abdominal.

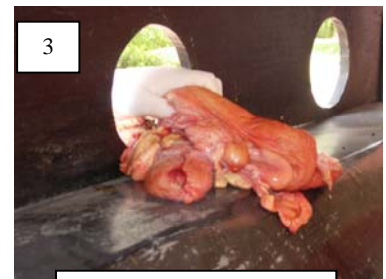**Secuencia para la retracción del útero por el método directo.**



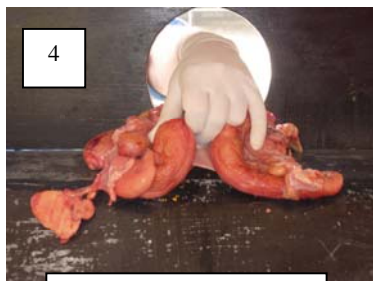
**Fig. 9-8.** Localización del cérvix



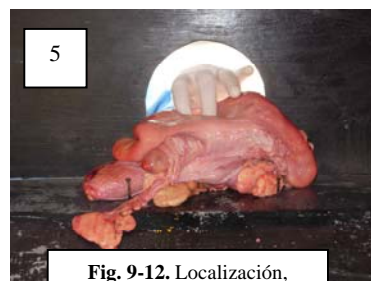
**Fig. 9-9.** Retracción del cérvix a cavidad pélvica



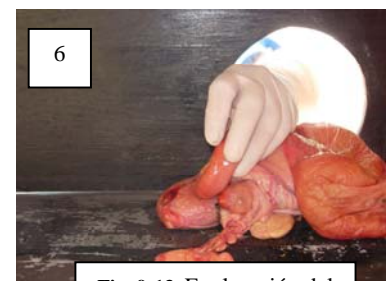**Fig. 9-10.** Retracción del cérvix sobre la vagina



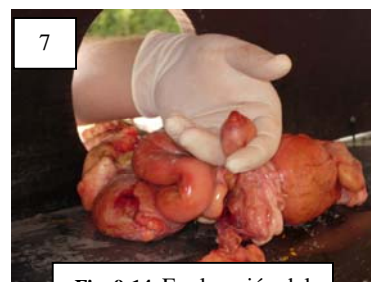**Fig. 9-11.** Localización, ligamento íntercoqueo



**Fig. 9-12.** Localización, ligamento íntercoqueo ventral y retracción



**Fig. 9-13.** Exploración del cuerno uterino derecho



**Fig. 9-14.** Exploración del ovario derecho

## 6.- Exploración del ciclo estral

Las vacas que experimentan la involución normal posparto suelen ovular por vez primera transcurridos de 13 a 15 días después del parto, por lo general esta ovulación no produce signos perceptibles de celo pero generara un folículo identificable, el aumento del tono uterino y el aumento de la cantidad de la secreción de moco, (la secreción de moco puede estar mezclada con material purulento, con loquios sanguinolentos o aparecer medianamente transparente); la segunda ovulación sigue otro ciclo de menos de 21 días y generalmente ocurre de 30 a 35 días posparto. Es mas probable que esta ovulación produzca signos visibles de celo que la primera ovulación, pero todavía puede pasar inadvertida en el 50% de las vacas, después de esta segunda ovulación las vacas suelen adoptar un intervalo estral regular de 20 a 21 días.<sup>1,7,30</sup>

**Tabla 9-1.** Duración de ciclo estral en las diferentes especies domésticas

Vaca	18 – 21 días	21 días
Oveja	14 – 20 días	17 días
Cabra	21 días	

Comunicación personal Profa. Sandoval, (2008).

El estro suele durar de 10 a 18 horas y la ovulación generalmente ocurre aproximadamente 12 horas después de que termina el estro, o transcurridas de 24 a 30 horas desde el comienzo de estro, las vacas que manifiestan el estro por la noche con frecuencia pasan desapercibidas. Los dueños deben controlar las colas y los perineos en cuanto a secreciones mucosas transparentes que indican la proximidad de estro o el estro reciente; de la misma manera se puede identificar la hemorragia del metaestro. Las vacas sospechosas de estar en celo o próximas al mismo debido a la grafica del celo previo, el tratamiento con prostaglandinas, o a las predicciones rectales, deben ser observadas estrechamente y tal vez deban tener realizada una exploración rectal por la persona responsable de la inseminación.

Los signos físicos o conductuales de permanecer de pie para que otras vacas las monten (Fig. 9-15), producción de leche disminuida, actividad aumentada, monta frecuente de otras vacas, línea dorsolumbar con el pelo alborotado, manchas de las patas en la región de los ijares como consecuencia de permitir que otras vacas las monten, son cosas que deben ser vigiladas en vacas que manifiestan el celo.<sup>1,5,7,30</sup>



**Fig. 9-15.** Manifestación del estro en bovinos de la raza Holstein. Tomado de [www.caniop.gov.ve](http://www.caniop.gov.ve)

UN PORCENTAJE INSIGNIFICANTE DE VACAS PREÑADAS MANTENDRÁ CELO A PESAR DE ESTAR PREÑADAS. SI BIEN ESTO SE OBSERVA MAS FRECUENTEMENTE EN LOS PRIMEROS MESES DE LA PREÑEZ, ALGUNAS VACAS MANIFIESTAN CELO A INTERVALOS REGULARES DURANTE TODA LA GESTACIÓN.



Mediante la palpación rectal es posible determinar la etapa del ciclo estral de la vaca; las etapas del ciclo estral dan lugar a diferentes hallazgos en los ovarios y en el útero, por medio de palpación rectal se pueden determinar estos. Como se presenta en la siguiente tabla:

**Tabla 9-2.** Duración de las etapas del ciclo estral y diversos hallazgos fisiológicos en el útero y ovario.

Etapa	Duración	Útero	Ovario	Medida
Estro	18 – 24 horas	Turgente	Fg20	mm.
Metaestro	Temprano 3–5	Edema	CH1, CH2	cm.
	Tardío hasta 7 días	Normal	CH3	
Diestro	9 – 11 días	Normal	CI3	cm.
Proestro	2 – 3 días	Normal	CI2, CI1, Ca	cm.

Comunicación personal Profa. Sandoval, (2008).

#### Fórmulas uterinas;

Las fórmulas uterinas son abreviaturas que reportan el estado de los órganos genitales a explorar y los hallazgos que encontramos en dichos órganos, que en un momento nos pueden dirigir hacia un diagnóstico.

Las fórmulas uterinas son de importancia para los médicos veterinarios zootecnistas que se dedican a la reproducción, ya que con estas pueden realizar apuntes de forma rápida y de este modo optimizar el tiempo, evitando manipulaciones rectales largas, así evitan anotar términos demasiado largos que lograrían producir confusión, además de este modo logran plasmar en papel los hallazgos durante esa exploración y así tener un registro que les permite analizar los casos más detenidamente.

**Tabla 9-3.**

Un ejemplo de fórmulas uterinas:

UT	D Fg20	I CI1
UEd	D Ch1	I CI1
UN	D Ch3	I CI1
UN	D CI3	I CI1
UN	D CI1	Fg 15 I CI1

Comunicación personal Profa. Sandoval, (2008).

**Tabla 9-4.**

Significado de las posibles abreviaturas de las fórmulas uterinas :

U	Útero
D	Ovario derecho
I	Ovario izquierdo
Fg	Folículo
CH	Cuerpo hemorrágico
CI	Cuerpo luteo
N	Normal
Ed	Edematoso
Pio	Piometra
G	Gestante
Endo	Endometritis
Est	Estatico
N	Normal
T	Turgente

Comunicación personal Profa. Sandoval, (2008).

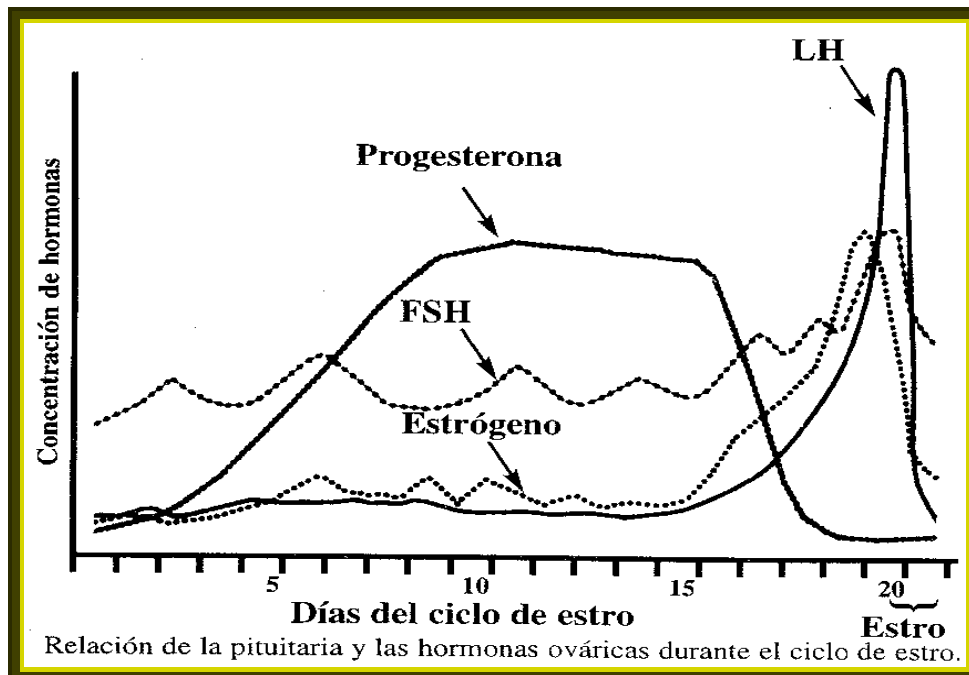


Fig. 9-16. Relación de las diferentes hormonas que participan durante el ciclo estral. Tomado de Cooperative Resources International, (2000).

## 7.- Exploración de la gestación

Ésta exploración aplica técnicas y procedimientos que son usados en la obstetricia, por lo que es conveniente definir obstetricia...

### OBSTETRICIA:

RAMA DE LA MEDICINA QUE SE OCUPA DEL ESTUDIO DE LAS ETAPAS DE GESTACIÓN Y DEL PARTO, INCLUYENDO EL ESTUDIO DE LA FISIOLÓGÍA Y DE LAS ENFERMEDADES DEL APARATO REPRODUCTOR Y LA ASISTENCIA A LA MADRE Y AL FETO DURANTE TODA LA GESTACIÓN, EL PARTO Y EL POSPARTO INMEDIATO.<sup>11</sup>

Cuando una vaca, tres semanas después de la copula, no ha presentado nuevamente el celo, puede pensarse que esta preñada. De esta suposición surge la necesidad de un examen del aparato genital.<sup>31</sup>

Según observaciones hechas del 15 al 20% de todas las vacas y terneras que no estruan y, por tanto están gestantes, realmente no lo están, si se calcula que cada estró faltante significa una pérdida de producción de 3 semanas, es muy importante el significado de la oportuna determinación de animales gestantes y particularmente no gestantes.

El diagnóstico de gestación se basa en la exploración de los cambios fisiológicos de los órganos genitales asociados a la gestación "esto por medio de la palpación rectal". El útero, primer órgano afectado, merece mayor consideración. Los cambios generales son los siguientes:

- Aumento de tamaño
  - Fluctuación
  - Posición
  - Membranas fetales
  - Embrión
  - Hipertrofia de la arteria uterina
  - Cuerpo amarillo<sup>1,7,8,30,31</sup>
- Técnica para el examen obstétrico

Los signos clínicos descritos, están presentes en todas las gestaciones, sin embargo es importante tener en mente que algunos de estos signos palpables; por si solos, no representan datos positivos para el diagnóstico de gestación, existen ciertas condiciones patológicas que están asociadas a hallazgos idénticos a los anteriores. Por ejemplo el crecimiento uterino se asocia a piometra, momificación y maceración fetal, linfoma del útero, enfermedad de las terneras blancas y otras, los únicos signos positivos de gestación son:

1. Membrana fetal deslizante.
2. Vesícula amniótica.
3. Cotiledones.
4. Feto

El hallazgo de cualquiera de estos signos es suficiente para diagnosticar gestaciones (Fig. 9-17).

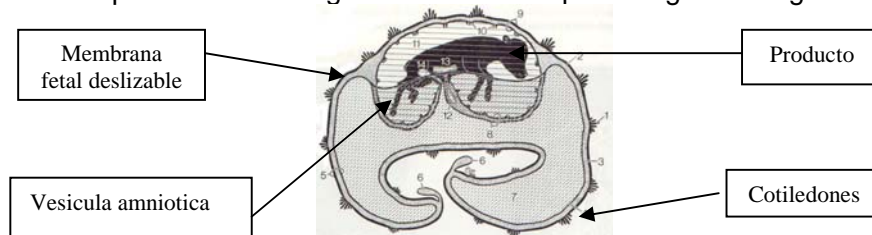


Fig. 9-17. Signos positivos de gestación. Tomado y modificado de Rosenberger, (1981).

- **Examen obstétrico en útero retraíble**

El examen debe hacerse en el siguiente orden:

**a.- Inspección directa del animal**

**b.- Situación del cérvix y libre movilidad**

**c.- Retracción del útero**

El examen de la gestación empieza con la comparación de ambos cuernos comparando su tamaño para descubrir asimetría, debe anotarse mentalmente en este momento el diámetro del cuerno grávido. Esto puede servir de base para determinar la edad de la gestación. Debe observarse que, en gestaciones iniciales el crecimiento puede ser pequeño, afectando solo una parte del cuerno grávido, comúnmente, su mitad anterior. Además, la asimetría puede descubrirse con dificultad. La cantidad de líquido es mayor en el cuerno grávido, el cual, con excepción de ciertos casos de gestación inicial (28- 30 días), es el más grande, la fluctuación causada por la presencia de líquido se siente más fácilmente en la parte más dilatada del cuerno grávido. El adelgazamiento de la pared en este segmento es muy marcada, y hace más manifiesta la sensación característica de elasticidad.

Se debe siempre determinar, antes del examen, que la asimetría es causada por presencia de líquidos, por medio de signos positivos. Esta es una de las reglas más importantes que debe tenerse en la mente cuando se practica el examen obstétrico. En este periodo. La palpación de la membrana fetal deslizante y la vesícula amniótica representan signos de gestación. No perjudica el curso de la gestación y por lo tanto debe intentarse antes de pretender palpar la vesícula amniótica. El examen de la vesícula amniótica no siempre conduce a lesión del embrión. Sin embargo, la lesión es posible y debe evitarse la palpación de la vesícula a menos que este indicada por hallazgos que susciten dudas a cerca del progreso normal de la gestación. Al final del periodo durante el cual el útero es retraíble, a los 65-70 días de gestación, los pequeños cotiledones pueden notarse haciendo resbalar entre los dedos del pliegue longitudinal de la pared uterina. El embrión mismo puede sentirse rebotando en el cuerno grávido.<sup>30</sup>

- **Examen obstétrico en útero no retraíble**

Es muy conveniente nuevamente, sugerir un sistema ordenado de estudio. Se deberán incluir los siguientes pasos.<sup>1,30,31</sup>

**a.- Inspección directa del animal**

Cambios en la anatomía y fisiología, sugestivos de gestación.

**b.- Posición del cérvix.**

Es frecuente que el cérvix se encuentre fijo casi por completo en la cavidad abdominal durante los dos últimos trimestres de gestación.

**c.- Crecimiento del útero**

Nunca debe omitirse, aunque parezca innecesario, determinar que el útero está crecido y que el crecimiento se debe a presencia de líquidos. Esto se logra siguiendo hacia delante el cérvix y observar que el útero se ensancha. Es relativamente fácil durante el descenso (del segundo al cuarto mes) y también durante el periodo de ascenso (al terminar el séptimo mes) en que el útero es fácilmente accesible.

**d.- Palpación de placentomas**

Los cotiledones son las formas positivas más accesibles de gestación durante los dos últimos trimestres de gestación. Son palpables en la pared de la base del cuerno y por tanto más cerca de la cavidad pélvica que el feto. Los cotiledones y la membrana fetal deslizable se palpan con relativa facilidad durante la fase de ascenso y descenso, en que puede agarrarse sin gran dificultad un pliegue longitudinal de la pared uterina. El periodo más difícil para el examen de gestación es cuando el útero ha descendido. El cuerpo del útero se encuentra desplegado totalmente contra el borde pélvico. Los cotiledones pueden sentirse apoyando la palma de la mano sobre el borde pélvico, contra el piso abdominal y deslizando la mano lateralmente. Se sienten como estructuras realzadas, bien limitadas y ovals. Debe anotarse el tamaño de los cotiledones situados en la base del útero grávido para valorar la edad de la gestación.

**e.- Feto**

La palpación del feto representa por sí sola la prueba de gestación más confiable. Los movimientos oscilantes de la palma de la mano sobre el útero crecido pone el líquido fetal en movimiento y produce rebote del feto sobre la mano. Esto no presenta dificultad durante el ascenso y descenso del útero. Sin embargo, en posición descendida el feto puede no ser palpable a menos que se sitúe el útero más cerca del reborde pélvico. Es de mucha ayuda hacer tracción con fórceps cervicales insertados en el orificio externo del cérvix. No obstante, poco se gana con esta maniobra en la última etapa de gestación. Es más efectivo levantar la pared abdominal poco antes de la ubre con ayuda de una tabla si sólo se cuenta con un asistente. Dos asistentes pueden sencillamente ceñir las manos abajo del abdomen y levantarlo manualmente, este procedimiento es también muy útil, si no esencial, en el examen de animales que no han parido en la fecha esperada.

**f.- Hipertrofia y murmullo de la arteria uterina media**

Estos son buenos signos complementarios de gestación. Sin embargo, también se presentan en ciertos casos de maceración y momificación fetal y otras condiciones patológicas que afectan al útero, la hipertrofia y murmullo solos, por lo tanto, no son signos fidedignos de gestación, cuando se planea hacer cesárea, es importante saber cuál es el cuerno grávido. En estos casos es útil localizar el sitio descubriendo cuál lado tiene la arteria uterina media más grande.<sup>1,30,31</sup>

**Tabla 9-5. Pasos para el examen obstétrico en útero no retraible, (representación)**

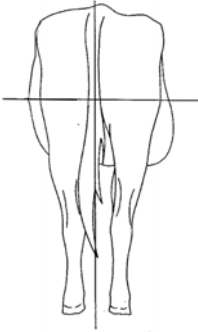




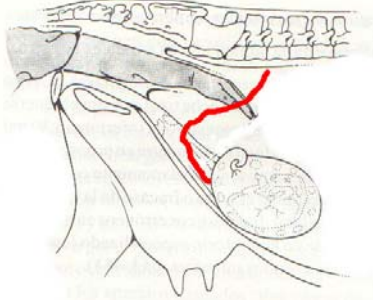
 <p><b>a) Inspección del animal.</b> Abultamiento del cuadrante inferior derecho</p>	 <p><b>b) Posición del cérvix.</b> Representación del deceso del cérvix, ocasionado por el crecimiento del útero a lo largo de la gestación</p>
 <p><b>c) Crecimiento del útero.</b> Comparación de un cuerno uterino grávido (Izq.) y uno no grávido (Der.)</p>	 <p><b>d) Palpación de placentomas.</b> Palpación de la membrana corioalantoidea y placentomas.</p>
 <p><b>e) feto.</b> Representación de los diversos tamaños del feto a lo largo de la gestación.</p>	 <p><b>f) Hipertrofia y murmullo de la arteria uterina media.</b> Representación esquemática a la palpación rectal.</p>

Imagen a) tomada y modificada de Jackson, (2002); imágenes b), c), d), e). Tomadas de [www.asdesilla.com](http://www.asdesilla.com).  
: Imagen f) Tomada y modificada de Rosenberger (1981).

### Diagnóstico diferencial en el examen obstétrico

La ausencia de parto en un animal que presenta gestación prolongada puede deberse a muerte prenatal, sin embargo, los errores de diagnóstico son posibilidades a considerar, debido a que no son considerados los signos positivos de gestación. Estos casos son los siguientes:

- Piometra e hidrómetra.
- Enfermedad de terneras blancas.
- Linfoma del útero.
- Reabsorción, momificación y maceración fetal.
- Tumor de células granulosas en el ovario.

La identificación incorrecta de ciertas estructuras como útero y partes del feto, son probablemente las causas más comunes de error diagnóstico. Confundir una vejiga llena con cuerno gestante, ovarios por cotiledones y el saco ventral firme de la panza

por feto, son ejemplos de errores cometidos primariamente debido a la falta de examen sistemático.

Descubrimiento de signos que indican trastornos de la gestación.

La muerte prenatal puede ocurrir en cualquier momento de la gestación, los medios por los que el organismo de la madre trata de eliminar un cuerpo extraño son:

**Aborto:**

Clínicamente los abortos que ocurren en la primera mitad de la gestación permanecen ignorados; los hallazgos que despiertan una sospecha de aborto cercano al mismo, son:

- Tono y contractilidad mas elevados de lo normal.
- Cotiledones muy estrechamente agrupados.
- Engrosamiento de la pared uterina.
- Relajación del diafragma pélvico y vulva.
- Licuefacción de la descarga gris-amarillento muy viscosa.
- Presencia de descarga sanguinolenta.

Cualquier sospecha debe comunicarse al cliente y se recomienda reexaminar al animal en fechas posteriores.

**Reabsorción:**

Cualquier sospecha de reabsorción debe de comunicarse al cliente y se recomienda reexaminar en últimas fechas, los signos son:

- Estado del útero y su contenido que no corresponden a los hallazgos normales que deben estar presentes de acuerdo a la historia.
- Tamaño desproporcionado del cuerno grávido y vesícula amniótica.
- Tamaño reducido de la vesícula amniótica, en gestaciones de menos de 48 a 50 días.
- Cotiledones muy estrechamente agrupados en la pared uterina.

**Momificación:**

Se caracteriza por la presencia de una masa sólida en el cuerno del útero, el cual esta rodeado íntimamente por la pared uterina y no se descubren placentomas ni líquidos fetales, puede existir hipertrofia de la arteria uterina.

**Maceración:**

Se manifiesta por la palpación de partes óseas del feto flotando libremente en un útero muy distendido por líquidos, las membranas fetales y placentomas no son palpables. Durante la manipulación puede llegar a expulsarse por la vulva, material fétido que puede contener fragmentos de hueso y cartílago.<sup>30</sup>

En el caso del ganado vacuno, el animal y, más concretamente, sus órganos genitales, van sufriendo una serie de modificaciones que nos indican, con una gran aproximación, el momento de la gestación en el que se encuentra.

Los hallazgos por exploración rectal a lo largo de la gestación serán los siguientes:

- Entre el día 1 y 30 después de la fecundación. Resulta prácticamente imposible llegar a un diagnóstico de gestación, ya que lo único que se observa es la falta de celo (algunos animales pueden mostrar signos de celo a pesar de estar gestantes) y que empieza a crecer el cuerpo lúteo.
- Entre el día 31 y el 60. Se observa falta de celo (como en el estadio anterior, algunos animales pueden presentar signos de celo); hay una ligera asimetría de cuernos y, si pellizcamos la pared del útero, se nota un tacto de doble pared. Este pellizco hay que realizarlo con mucho cuidado, ya que podemos coger el embrión entre los dedos y provocar la muerte embrionaria.
- Entre el día 61 y 90. En este estadio, el diagnóstico de gestación prácticamente es unívoco. Se aprecia una clara asimetría de cuernos, el útero gestante está ligeramente desplazado hacia el abdomen, su pared está adelgazada y presenta una clara fluctuación (semeja un globo de agua); el cuerpo lúteo es manifiesto, así como la arteria uterina media, que presenta un pulso fuerte.
- Entre el día 91 y 120. El útero presenta el aspecto de un balón fluctuante (contiene de 2 a 5 litros de líquido), y se palpan a través de la pared uterina, las carúnculas o cotiledones (placentomas); la arteria uterina media adquiere un tamaño semejante al del dedo pulgar.
- Entre el día 121 y el 180. Postfecundación. El útero cae al interior del abdomen (fase oscura) por lo que se observa un cuello tirante. En este estadio es posible cometer errores si la exploración se hace de forma irreflexiva y rápida, habida cuenta que el útero no se encuentra ya en la cavidad pélvica; es posible palpar el feto si el animal es pequeño o nos levantan el abdomen con un lienzo o una tabla. En la arteria uterina se aprecia un reflujo muy marcado.
- Entre el día 181 y el parto. Se palpa el feto perfectamente (fase de ascenso) y se nota desde el exterior realizando un movimiento de succión con el puño. Aparecen la vulva y las mamas edematosas, presentan un claro desarrollo.
- En los momentos actuales el diagnóstico de gestación puede realizarse utilizando técnicas de RIA o de ELISA.<sup>7</sup>

## 8.- Exploración del parto

La preñez que se desarrolla normalmente y llega a término, finaliza con el nacimiento de uno o mas hijos, o sea, en el parto, que consiste en la expulsión o en la extracción del feto y sus anexos del organismo materno. La duración del parto varia mucho según la especie, si la hembra es primípara o pluripara; del estado de salud de la madre y de la presentación del feto. El parto fisiológico se realiza en tres periodos: el primero *preparatorio o dilatador*; el segundo que es el *expulsivo*, y el tercero, *complementario de expulsión de las envolturas o secundinización*.<sup>33,31</sup>

**Tabla 9-6.** Periodos del parto fisiológico.

	Vaca	Pequeños rumiantes
Primer periodo	5 - 10 horas	5 – 10 horas
Segundo periodo	15 - 30 minutos	15- 30 minutos
Tercer periodo	6 - 8 horas	6 - 8 horas

**Tipo de parto (Eutócico, distócico):** Es común que sea llamado el veterinario de urgencia para intervenir en el parto; antes de actuar, y si el caso lo permite (es decir que no exista evidencia de ternero expulsado en forma parcial; prolapso rectal o vesical; desgarró de la arteria vaginal, etc.). Es indispensable analizar con seriedad la situación, haciendo previamente un examen obstétrico minucioso, este es el fundamento para un diagnóstico obstétrico exacto y con ello para decidir las medidas a tomar.<sup>1,8,31,33</sup>

### **Consideraciones generales antes de iniciar la exploración física (parto y puerperio)**

1.- **Reseña del animal:** Los datos más importantes a explorar es la especie, raza, edad, talla; en estos datos existen predisposiciones a distocias; por ejemplo es mas probable que exista una distocia en un animal de primer parto que en un animal ya experimentado; por la especie es mas común una distocia en bovinos que en equinos debido al tipo de placentación. Existen razas con un elevado porcentaje a presentar distocias.

2.- **Exploración general:** Antes de evaluar el estado general del paciente y efectuar el examen obstétrico dentro de lo posible se debe hacer levantar al paciente.

Actitud o Postura anatómica (animales caídos).

Hábito o Aspecto clínico (apariencia de un animal angustiado).

Comportamiento o Conducta (el animal en la primera etapa del parto da manifestaciones de dolor-cólicos, caídas, etc.- expresiones de dolor).

Condición Corporal o Estado nutricional (Animales gordos o delgados)

Constantes Fisiológicas (alteradas)

3.- **Anamnesis especial:** El factor más importante a considerar dentro de los datos anamnesicos es el tiempo transcurrido desde el inicio del parto (dolores, momento de la rotura de la bolsa placentaria, cantidades anormales de líquidos en caso de hidramnios), interesan los siguientes datos: número y curso de los partos anteriores, duración de la gestación, datos de inseminación o de servicios, estado de salud del animal antes del parto, en caso de hemorragias anales o vaginales hay que averiguar su duración e intensidad, Es importante obtener datos sobre el rebaño, problemas con aparición frecuente de abortos, partos prematuros y distocias, o con enfermedades relacionadas al momento del parto (mastitis, trastornos metabólicos), el interrogatorio no se limita al animal parturiente, sino considerar las observaciones realizadas en los demás casos. Incluso averiguar datos sobre manejo, alimentación, edad y peso del animal en el primer servicio o sobre el momento de secado, junto a ello hay que buscar datos sobre el nombre y la ascendencia del padre (en el parto de terneros con malformaciones o excesivamente grandes).

**Intervenciones por parte del dueño o de los encargados** (rotura manual de la bolsa, corrección de la presentación, actitud y postura del feto, intentos de extracción y el número de personas participantes; utilización de maquinas etc.) de lo contrario, los daños infringidos a la madre o al hijo se le inculpan al veterinario actuante.<sup>1,31</sup>

## A) Examen externo



Inspección en el animal de pie, el **abdomen** se observa desde el costado y desde atrás; se debe prestar atención en su volumen, en su perímetro, así como la frecuencia e intensidad de las contracciones de la pared abdominal. En el flanco derecho, sobre todo en casos de desprendimiento precoz de la placenta, se pueden observar los movimientos del feto.

En la inspección de la **pelvis** se debe evaluar su tamaño “diámetro transversal entre ambas tuberidades coxales y las isquiáticas” (Fig. 9-18); son desfavorables para el parto las pelvis largas y estrechas, asimétricas (a consecuencia de fractura), con el sacro hundido y cola baja “hundida”, además se debe evaluar la glándula mamaria, su implantación, los ligamentos sacroiliacos y la vulva, en esta última interesan además de su tamaño, color y superficie, las eventuales consecuencias de tratamientos anteriores, la posición del orificio vulvar y eventuales heridas frescas y cicatrizadas. Finalmente, es importante determinar que formaciones aparecieron a través de la vulva, se puede tratar no sólo de bolsa o partes del feto, sino también de neoformaciones vaginales o prolapso de tejido adiposo (luego de lesiones perforantes de la mucosa vaginal), la vejiga invertida, también la vagina prolapsada o segmentos intestinales.

Es importante mencionar que el 80% de las vacas paren sin necesidad de ayuda, y si en los puntos anteriormente analizados no encontramos signos clínicos que nos sugieran una distocia, es necesario hacer ver al propietario que no es necesario amarrar al producto y jalar sin medida, sino que debemos dar el tiempo para que se efectúe el parto, de lo contrario podemos ocasionar otros problemas como el prolapso del útero, metritis, retención placentaria, desgarros del canal del parto.<sup>1,7,30,31,33</sup>

## **B) Examen interno**

Este se realiza sólo en distocias (Sólo se procederá a este examen cuando existan dudas).

Luego de la inspección del antro vaginal (humedad y color, así como eventuales hemorragias, heridas o necrosis de la mucosa), se realiza la exploración manual de las vías del parto:

Se debe contar con una vestimenta apropiada, limpia y lavable (delantal, guante largo de plástico y botas de goma).

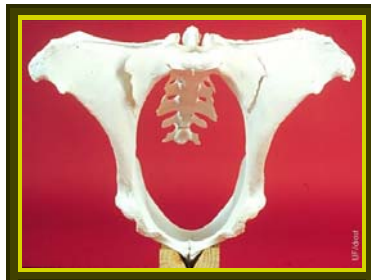
La vulva y sus alrededores deben lavarse con agua y jabón y luego desinfectar con una solución desinfectante suave.

En animales intranquilos o excitados, es necesario aplicar un tranquilizante.<sup>33,30,31</sup>

### *1. Exploración del canal del parto:*

Canal blando, dilatación amplitud, mucosa húmeda o seca, lesiones, obstáculos neoplásicos, hematomas debido a la presión del feto.










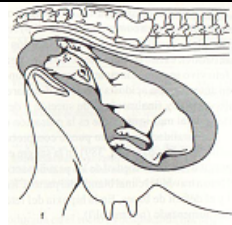
Diámetros, anomalías y alteraciones.<sup>1,7,33,30,31</sup>



**Fig. 9-18.** Imagen de los huesos de la pelvis de un bovino. Tomado de <http://www.produccionbovina.com>

II. Exploración del Feto: Si esta vivo o no, tamaño, malformaciones, presentación, actitud.

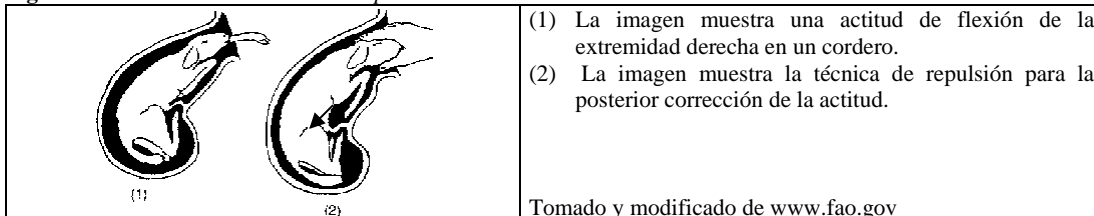
**Tabla 9-7.**  
PRESENTACIONES, ACTITUDES Y POSICIONES DEL FETO EN EL ÚTERO

		
<p>Feto en presentación anterior, posición superior y actitud extendida</p>		
		
Feto en presentación anterior , posición superior y actitud extendida	Feto en presentación transversal abdominal extendida	Feto en presentación dorsal ventral
		
Cabeza con lateralización izquierda (actitud anómala)	Flexión del carpo izquierdo y extensión del miembro derecho (actitud anómala)	Flexión de ambas manos y de la cabeza (actitud anómala)
		
Cabeza-pecho izquierdo (actitud anómala)	Flexión de la cadera derecha, acompañado de flexión del carpo derecho	Apoyo bilateral de ambos miembros sobre la nuca

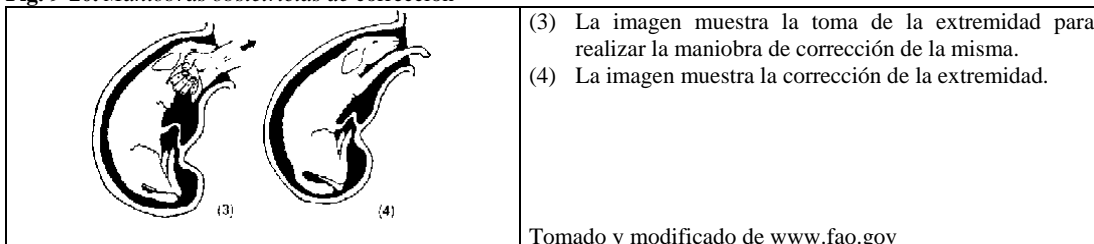
Tomado y modificado de Rosenberger, (1981)

Si durante la exploración vaginal encontramos alteraciones en cuanto a el canal y/o el feto que no permitan la salida del producto; es necesario establecer una serie de maniobras que nos permitan corregir estos problemas.

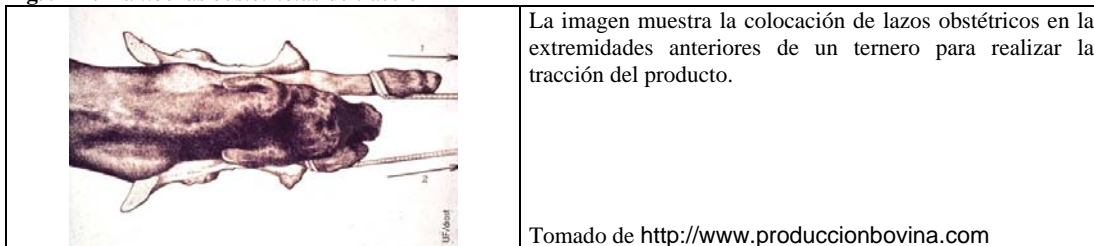
**Fig. 9-19. Maniobras obstetricas de repulsión**



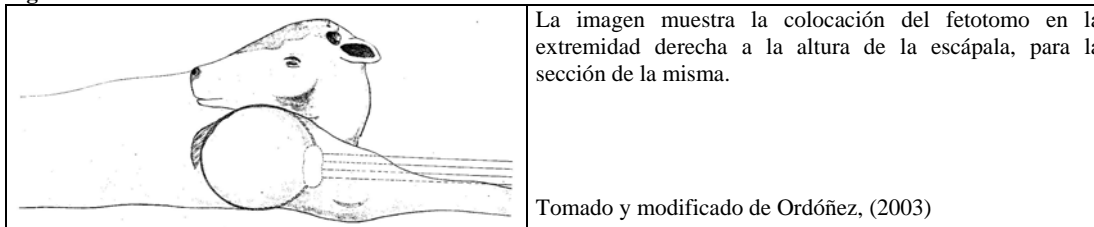
**Fig. 9-20. Maniobras obstetricas de corrección**



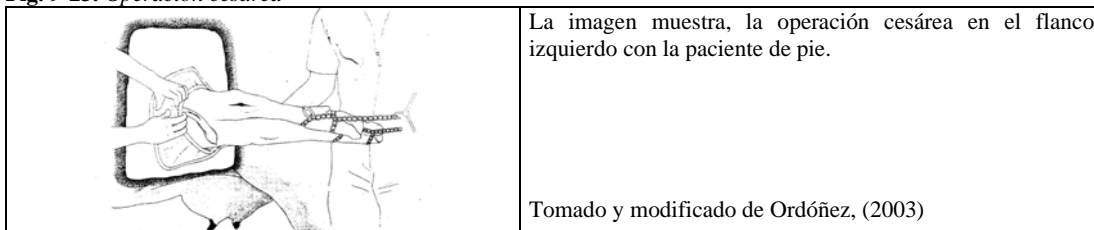
**Fig. 9-21. Maniobras obstetricas de tracción**



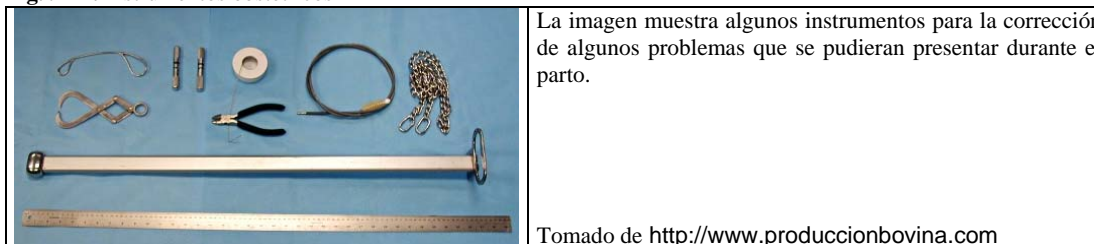**Fig. 9-22. Maniobras obstetricas de sección:**



**Fig. 9-23. Operación cesárea**



**Fig. 9-24. Instrumentos obstétricos**



□ Exploración de las bolsas y líquidos fetales:

Bolsas fetales: Abiertas o cerradas, alteraciones patológicas (necrosis (Fig. 9-25), edema, retención etc.)

Líquidos fetales: Si han sido eliminados o no, cantidad, color, olor, presencia de cuerpos extraños (pelos, meconio etc.)<sup>33,30,31</sup>



Fig. 9-25. Placenta que presenta áreas neuróticas. Tomado de <http://www.produccionbovina.com>

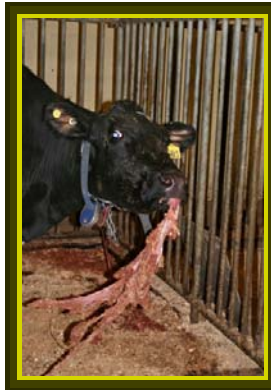

Fig. 9-26. Hembra bovina tragándose la placenta . Tomado de <http://www.produccionbovina.com>

### 9.- Exploración del puerperio (Loquios)

Terminado el parto con la expulsión de las envolturas, el útero sufre profundas modificaciones que constituyen el “puerperio” y la rápida involución uterina.

Los métodos físicos de exploración que aplicamos para la exploración de estos es la inspección directa y la palpación rectal; La eliminación de los loquios sin alteraciones en las vacas tiene una duración de casi 3 semanas a causa de la constitución caruncular y de la notable regresión que sufre la mucosa; al principio, la secreción es semifluida y sanguinolenta, se hace turbia al final de la primera semana, toma luego un color chocolate, se hace mas clara y desaparece a la tercera semana.

En los pequeños rumiantes, los loquios duran unos 10 días.<sup>7,33,30,31</sup>

## 2) YEGUA

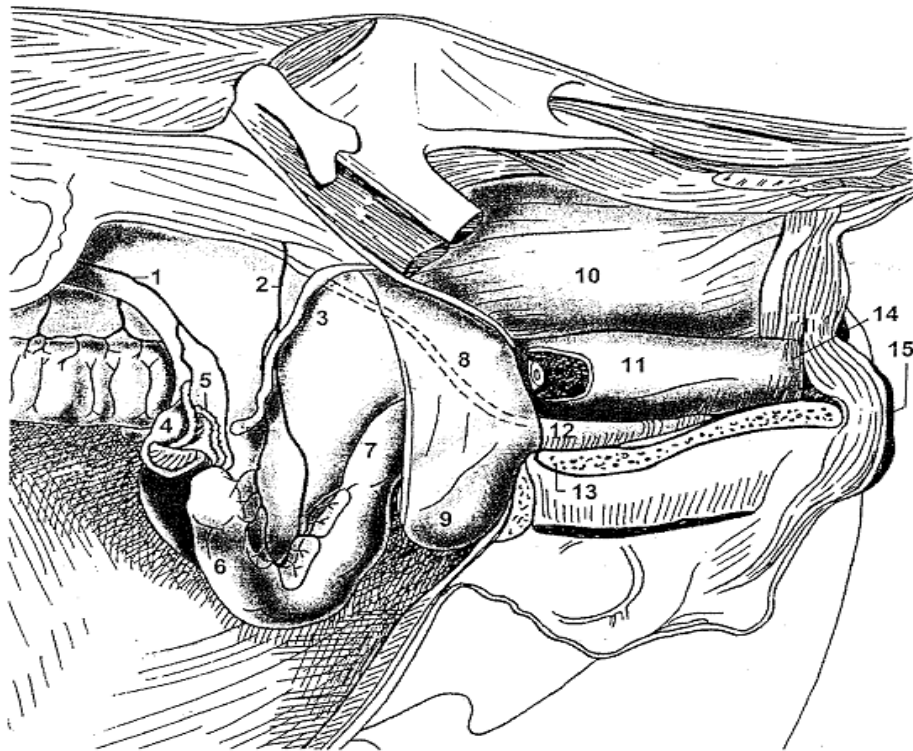
### IMPORTANCIA:

Con excepción de diferencias específicas de la especie, el abordaje general del examen genital de la yegua es similar al que se emplea en la vaca. Además de diferencias anatómicas y fisiológicas existen también diferencias en la práctica obstétrica. Esto debe tenerse en cuenta cuando se valora la función reproductora de yeguas individuales.

Como regla general, las yeguas de razas ligeras se reproducen después de que ha terminado su labor en el hipódromo o la pista. En consecuencia, un número considerable de yeguas se reproducen cuando están relativamente viejas. En las yeguas por lo general un año infecundo significa un planeamiento deliberado por el propietario.<sup>30,31</sup>

### BASES ANATÓMICAS Y FISIÓLOGAS:

El aparato reproductor femenino está constituido por la región pélvica y región perineal, vulva, vagina (vestíbulo y antro), útero (cervix, cuerpo y cuernos), oviductos, infundíbulos, ovarios, ligamentos (ligamento ancho, suspensorio del ovario).



Vista lateral izquierda del tracto reproductivo de la yegua. 1, arteria ovárica; 2, arteria uterina; 3, ligamento redondo del útero; 4, ovario izquierdo; 5, oviducto izquierdo; 6, cuerno uterino izquierdo; 7, cuerpo uterino; 8, cervix; 9, vejiga de la orina; 10, recto; 11, vagina; 12, uretra; 13, borde pélvico; 14, vestíbulo vaginal; 15, clítoris.

Fig. 9-27. Tomado y modificado de Radostis, (2002)

Fisiología:

Función Gametogénica (producción de ovocitos).

Función endócrina (hormonas ej; estrógenos, progesterona, prostaglandinas, etc).

Permite la cópula.

Permite llevar a cabo la gestación.

Permite el parto.<sup>26,30,31,33,35</sup>

## **TÉCNICAS DE EXPLORACIÓN APLICADAS:**

### **Métodos físicos**

Inspección directa  
Palpación rectal  
Sucusión

### **Técnicas especiales**

Vaginoscopia.  
Determinación de progesterona (orina y leche).  
Ecografía.

## **PLAN DE EXPLORACIÓN:**

- 1.- Anamnesis especial e inspección externa
- 2.- Exploración vaginal.
- 3.- Exploración rectal para el diagnóstico de gestación.
- 4.- Exploración de yeguas no gestantes.
- 5.- Exploración del parto y puerperio.

### **1.- Anamnesis especial e inspección externa**

Se realiza siempre y cuando existan signos clínicos; Infertilidad, esterilidad; Presencia de secreciones vaginales; Aborto.

Algunas de las preguntas que podemos realizar son:

¿El problema afecta a un solo animal o a varios?

¿Ha habido abortos?

Inspección externa

El examen por inspección no nos aporta datos de relevancia para el diagnóstico. Sin embargo, se logran buenos datos observando los cambios de conformación que afectan órganos genitales externos. Así mismo se aprecia la descarga vaginal anormal.<sup>1,30,31,35</sup>

### **2.- Exploración vaginal**

Las descargas vaginales en la yegua a diferencia del bovino no son tan significativas en los estadios fisiológicos, sin embargo la presencia de una descarga anormal, es de consideración.

Descarga hemorrágica: en yeguas que han tenido contacto sexual recientemente indica lesiones por el contacto; en animales gestantes indica amenaza de aborto o aborto completo.

Descarga purulenta: esta se puede observar indirectamente en forma de costras adheridas en los muslos del animal y pueden provenir de la vejiga o de el útero.

Examen vaginal

Este examen es rutinario y esta indicado siempre que se observe cualquier descarga anormal; El espéculo de acrílico de 40cm de largo y 4 cm de diámetro es menos caro, fácil de limpiar y esterilizar y proporciona visión satisfactoria. El acrílico debe tener por lo menos tres mm de grueso. Una linterna de mano potente proporciona buena iluminación. Existen vaginoscopios más sofisticados.

Es importante la sujeción del animal ya sea por medio de trabas o colocando detrás de la yegua barreras de tabique o fardos de heno o paja, pueden darse drogas sedantes o tranquilizantes antes de colocar las trabas "nunca debe de omitirse la inmovilización"

Debe vendarse la cola, para evitar la contaminación a la vagina.

Asear el área de los genitales, detergente y desinfectante que no produzcan coloraciones blancas o gris al contacto con la materia orgánica esto para evitar confundirlas con pus.

La inserción del espéculo se facilita lubricándolo, solo deben emplearse lubricantes transparentes; el vaginoscopio debe introducirse con el mínimo de esfuerzo y rotándolo, según lo permita el orificio vaginal.

El examen vaginal debe llevarse a cabo sistemáticamente. El orificio externo del cérvix debe localizarse, primero, explorando la parte anterior de la vagina. La estructura se identifica como una protuberancia circular que mira hacia el vaginoscopio. El orificio externo del cérvix es más o menos central. La radiación de pliegues centrífugos es menos prominente que en la vaca. Una banda diferente, bajo la forma de un pliegue extra de mucosa vaginal, suspende dorsalmente el orificio externo del cérvix. A este pliegue se le conoce frecuentemente como frenillo vaginal. La vagina y la mucosa vestibular se exploran al retirar espéculo. Debe darse la debida atención al aspecto y color del orificio externo del cérvix y a la mucosa vaginal y vestibular. También debe anotarse la presencia de anomalías y exudado.

Cuando se conduce con propiedad el examen vaginal proporciona datos importante, no solo en cuanto a la presencia de anomalías, sino también revela estados fisiológicos tales como periodo del ciclo estral.<sup>1,30,31,35</sup>

### **3.- Exploración rectal para el diagnóstico de gestación y diagnóstico diferencial**

El examen sistemático comienza con la localización de uno de los ovarios. El ovario izquierdo es más fácil de localizar. En animales no gestantes o en gestación temprana el ovario se localiza en la región sublumbar, los ovarios presentan una forma oval e irregular de consistencia firme, la incapacidad de localizar los ovarios en su posición es muy sugestiva de embarazo avanzado, el examen detallado de los ovarios no proporciona datos importantes para el diagnóstico de gestación por tanto se omite hasta que se explora el útero. Los cambios que sirven de base para diagnosticar la gestación se exploran todos en el útero, estos cambios son generalmente seis:

- Aumento de tamaño del útero
- Fluctuación
- Producto
- Hipertrofia de la arteria uterina
- Posición del útero
- Posición de los ovarios

#### Diagnóstico diferencial

Son pocas y muy raras las condiciones patológicas que pueden confundirse con la gestación. Las piometras son muy raras en yeguas sin embargo es fácil diferenciarlo debido a la fácil retracción del útero y falta del producto. La dilatación parcial del útero se observa ocasionalmente en animales viejos o posparto, la retención del feto muerto no se ha observado en yeguas. Los tumores ováricos son extremadamente raros.<sup>30,31,35</sup>



#### 4.- Exploración de yeguas no gestantes

Nunca existen cambios palpables que puedan interpretarse como característicos de una fase particular del ciclo, ni en los ovarios ni en el útero.

Sin embargo los exámenes rectales repetidos, combinado con la vaginoscopia, pueden proporcionar buenos datos para pronosticar la ovulación.

##### Signos externos del celo

Las yeguas en celo no tratan de montar a las otras, como sucede en los bovinos, si se encuentran en grupo se apretujan a los caballos. La yegua que estrua repetidamente adopta una posición característica de orinar. La cola se eleva, hay salida de pequeñas cantidades de orina y el clítoris se expone por contracciones rítmicas prolongadas y relajación de los labios vulvares y en lugar de lanzar relinchos agudos y coclear, la yegua se queda quieta y voltea la cola hacia el semental.

Los labios vulvares se encuentran húmedos y poco relajados y se observan pequeñas cantidades de moco en la cola o muslos.

A la vaginoscopia los cambios en la mucosa vaginal y cervical no son lo suficientemente consistentes para servir como característicos. Los cambios de secreción son más notables. La mucosa, rugosa y pegajosa durante el diestro, se hace brillante durante el estro debido a la secreción de moco. El signo más característico se observa en el aspecto del orificio externo que en este momento se encuentra bastante relajado, aunque muy sensible al tacto; este provoca turgidez y contracciones rítmicas.

Los hallazgos a la palpación rectal son menos característicos y constantes. En ovarios están presentes uno o más folículos que con frecuencia exceden los 2.5 a 3 cm de diámetro. El útero puede estar edematoso y mostrar cierta turgencia.<sup>2,30,31,35</sup>

**Tabla 9-8.** Duración del ciclo estral

Yegua	21 días
-------	---------

Tomado de Batí, (1992)

#### 5.- Exploración del parto y puerperio

En las yeguas son muy raros los problemas en el parto y la involución del útero después de éste, es extremadamente rápida. La regresión del tamaño es casi completa en el primer día del periodo posparto; y con escasa producción de loquios; esta es la razón por la que manejamos a el parto y al puerperio en un solo punto.

**Tabla 9-9.** Periodos del parto

Periodos del parto	Yegua
Primer periodo	2 – 8 horas
Segundo periodo	15 - 30 minutos
Tercer periodo	15-30 minutos

Tomado de Batí, (1992)



## **Reproducción de los ovinos:**

La mayoría de las razas de ovejas son estacionales poliestruales, es decir pasan por una serie de ciclos estruales durante el otoño. El comienzo de la temporada reproductiva depende del acortamiento de los días y la disminución de la intensidad de la luz, junto con el enfriamiento de las noches.

Algunas razas, como la Dorset y Rambouillet, tienen periodos reproductores en otras épocas del año, en los meses primaverales de marzo a mayo, cuando la mayoría de las razas se encuentran en anestro estacional. Esas razas que se reproducen fuera de estación se reproducen para producir corderos una sola vez al año, con un intervalo de 12 meses, o para lograr tres partos en dos años, con un intervalo de 8 meses, en el último de estos casos, que se conoce como reproducción acelerada, las hembras paren en enero, septiembre y mayo del siguiente año.

La oveja preñada tiene un periodo de gestación de 114 a 152 días. En la mayoría de las razas de lana intermedia. Conforme la hembra se acerca al parto disminuye su actividad y la ubre se le hincha y distiende. Es probable que tenga un aspecto hueco enfrente de las caderas y por encima del rabo. Unas horas antes del parto se pone inquieta, se aparta del resto del rebaño y comienza a echarse y pararse con frecuencia. Esto va acompañado de micciones muy seguidas y da patadas en el material de la cama. Conforme comienza el trabajo del parto, levanta la cabeza al hacer esfuerzo y la membranas placentarias asoman por la vulva, un parto normal termina en 30 o 45 minutos. Si la hembra tiene más de un cordero, ambos nacen con 10 o 20 minutos de diferencia.

Los partos difíciles son más comunes entre las ovejas gordas, las que no hicieron ejercicios diarios y las que apenas tienen un año de edad. Las hembras que ya parieron una o dos veces son las que tienen menos dificultad.<sup>12</sup>

## UNIDAD 9

### B) EXPLORACIÓN DE GLÁNDULA MAMARIA

#### IMPORTANCIA DE ESTA EXPLORACIÓN :

La importancia radica en que podemos identificar problemas de la glándula mamaria en la cual existe un problema denominado mastitis o mamitis que es la inflamación de la glándula, que puede tener una presentación clínica donde presenta signos clínicos, o subclínica en la cual no presenta signos clínicos.

#### BASES ANATÓMICAS Y FISIOLÓGICAS:

La glándula mamaria esta constituida por gajos, cada gajo esta compuesto por un sistema de alvéolos, ductos, cisternas “de la glándula y del pezón” (Fig. 9-28)<sup>21,25,27</sup>

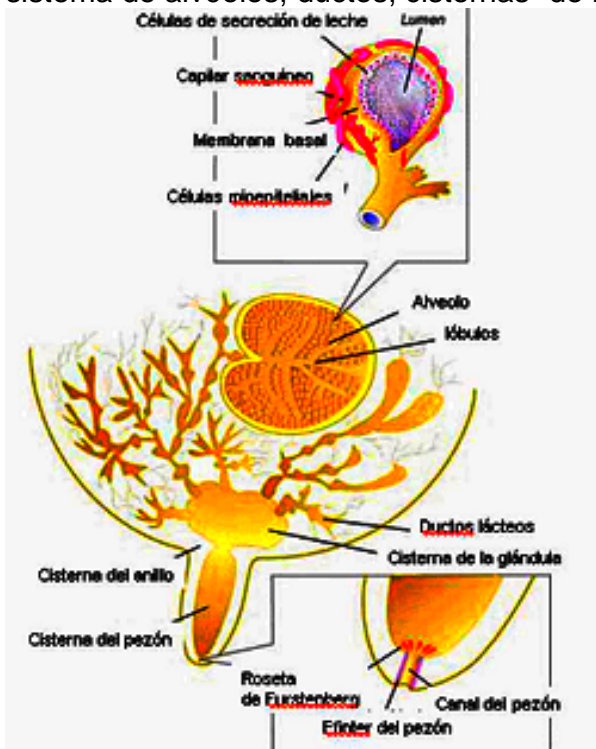


Fig. 9-28. Esquema del cuarto o gajo.  
Tomado y modificado de [www.asdesilla.com](http://www.asdesilla.com).

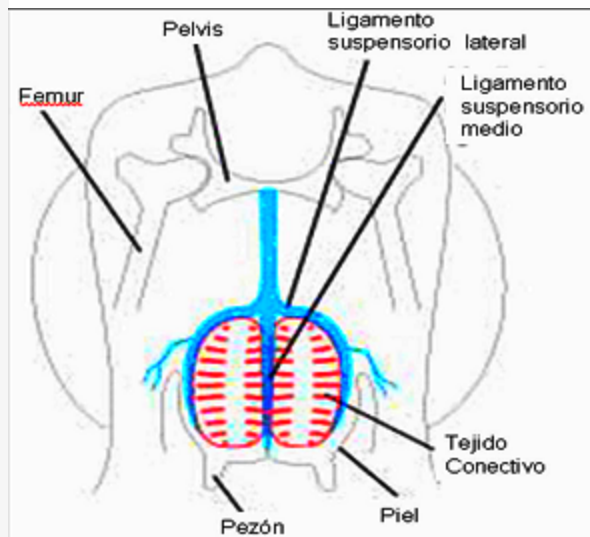


Fig. 9-29. Aparato suspensorio de la mama.  
Tomado y modificado de [www.asdesilla.com](http://www.asdesilla.com).

#### TÉCNICAS DE EXPLORACIÓN APLICADAS:

##### Técnicas generales

Inspección  
Palpación  
Olfación  
Degustación.

##### Técnicas especiales:

Prueba California  
Prueba del tamiz o paño negro  
Prueba de Wisconsin  
Aislamiento bacteriológico.

## CONSIDERACIONES GENERALES ANTES DE INICIAR EL PLAN DE EXPLORACIÓN ESPECIAL DE GLÁNDULA MAMARIA

### Estado general del paciente

Cabe señalar la importancia de la exploración general del paciente ya que estos 5 aspectos que se evalúan nos auxilian para determinar la magnitud del problema es decir, si el proceso es local o generalizado y así aplicar el tratamiento adecuado para cada situación.

### PLAN DE EXPLORACIÓN:

- 1.- Anamnesis especial
- 2.- Exploración de la glándula mamaria
- 3.- Exploración macroscópica de la leche
- 4.- Exploración química, física y microbiológica de la leche.

### 1.- Anamnesis especial

Siempre y cuando existan signos clínicos que nos sugieran afección en glándula mamaria, como son: aumento de tamaño de la glándula, asimetría marcada de la ubre, presencia de dolor, cambio de temperatura y color en la glándula, cambios en la secreción láctea como, flóculos, tolondrones o natas.

#### Datos importantes que debemos tomar en cuenta:

Antecedentes de mastitis.

Número y curso de lactaciones anteriores.

Fecha de parto, curva de lactación.

Condición de manejo de los animales (Higiene).

Producción promedio.

Mastitis subclínicas, realización de pruebas como fondo oscuro o California.

Otro punto importante que debemos tomar en cuenta es el sistema de ordeño que se utiliza en la explotación ya que este puede ser el predisponente de los problemas en glándula mamaria, (Ordeño mecánico, Ordeño manual) (Fig. 9-30 y 9-31), Así como la higiene del ordeño y la posibilidad de un subordeño o sobreordeño.<sup>1,5,7</sup>

#### (1) Higiene del ordeño mecánico

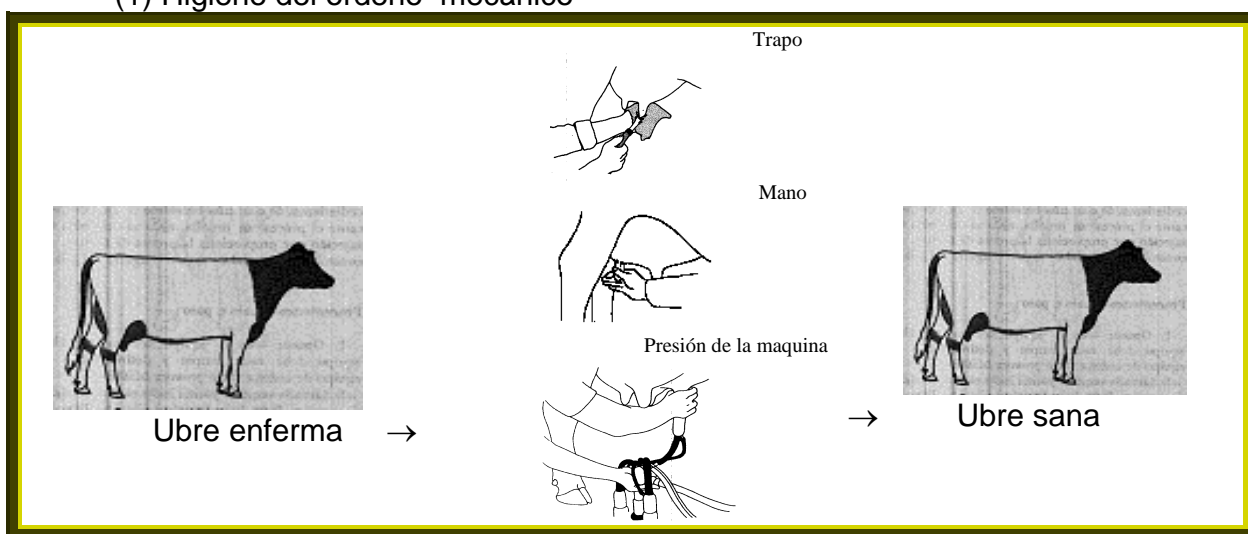


Fig. 9-30. Métodos de transmisión de la mastitis, de una ubre sana a una ubre enferma en la mala higiene del ordeño. Tomado y modificado de Battaglia, (1987)

(2) Higiene y tipos de ordeño manual



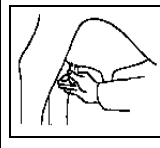
Tipos de ordeño manual			
<p>A mano llena</p> 	<p>Este tipo de ordeño manual es el correcto aunque no todos los tipos de pezón permiten utilizarlo.</p>	<p>A martillo</p> 	<p>Este tipo de ordeño puede predisponer a inflamaciones en el pezón .</p>
	<p>A dos dedos</p> 	<p>Este tipo de ordeño puede predisponer a inflamaciones en el pezón .</p>	

Fig. 9-31. Tipos de ordeño manual que predisponen a mastitis . Tomado y modificado de Battaglia, (1987)

**2.- Exploración de la glándula mamaria**

Por inspección observar la glándula en forma lateral y por detrás para identificar alteraciones en cuanto a la forma e implantación de la glándula que predisponen a la presencia de mastitis en el hato, por ejemplo abdominomuclar, de entrepierna, esférica, de cabra, salvaje, escalonada, etc. (Fig. 9-32); La forma de los pezones, por ejemplo carnoso, corto, permeable filamentososo, cónico, etc (Fig. 9-33); forma de la punta del pezón por ejemplo, de plato, de embudo, de bolsillo, etc.(Fig. 9-34); también hay que examinar el estado de la piel (color, escoriaciones, costras, cicatrices, etc.); aumentos de volumen en y delante de la ubre. La exploración del canal y de la cisterna del pezón se efectúa por palpación, rodando entre la yema de los dedos el pezón hasta la punta para identificar procesos como telitis o cisternitis (Fig. 9-35). También observar aumento o disminución de la temperatura de la glándula, y si existe sensibilidad dolorosa, así como la exploración de los linfonodos de la ubre, iliacos internos y los precurales.

1,3,5,7,27

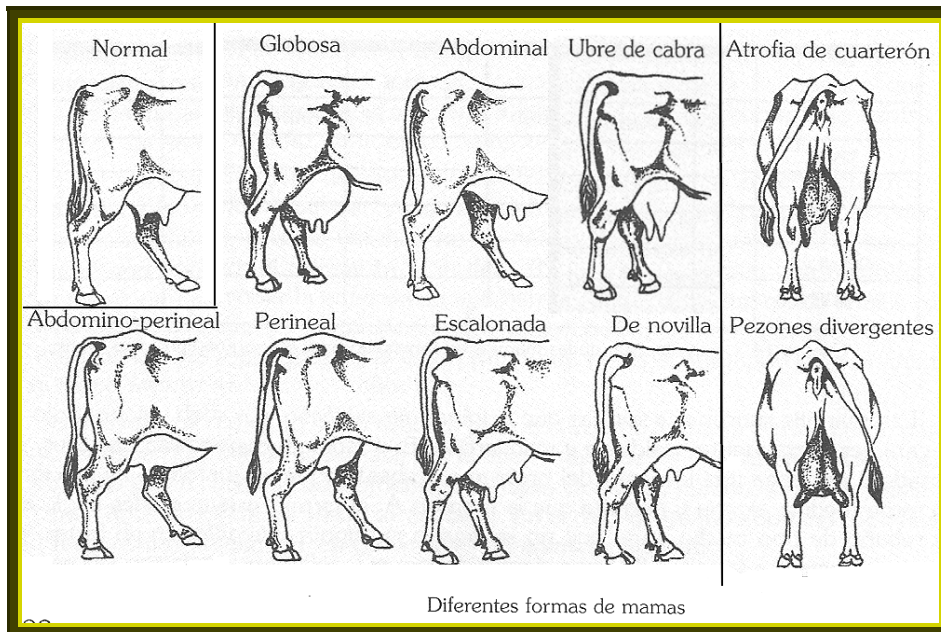


Fig. 9-32. Tipos de glándula mamaria que predisponen a mastitis . Tomado y modificado de Pastor (2006)



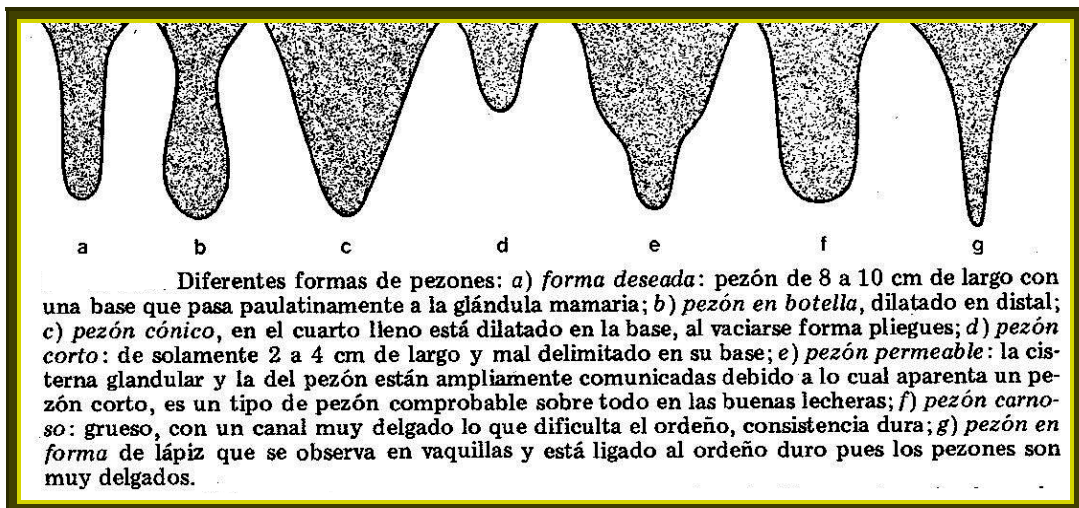


Fig. 9-33. Tipos de pezón que predisponen a mastitis. Tomado y modificado de Rosenberger, (1981)

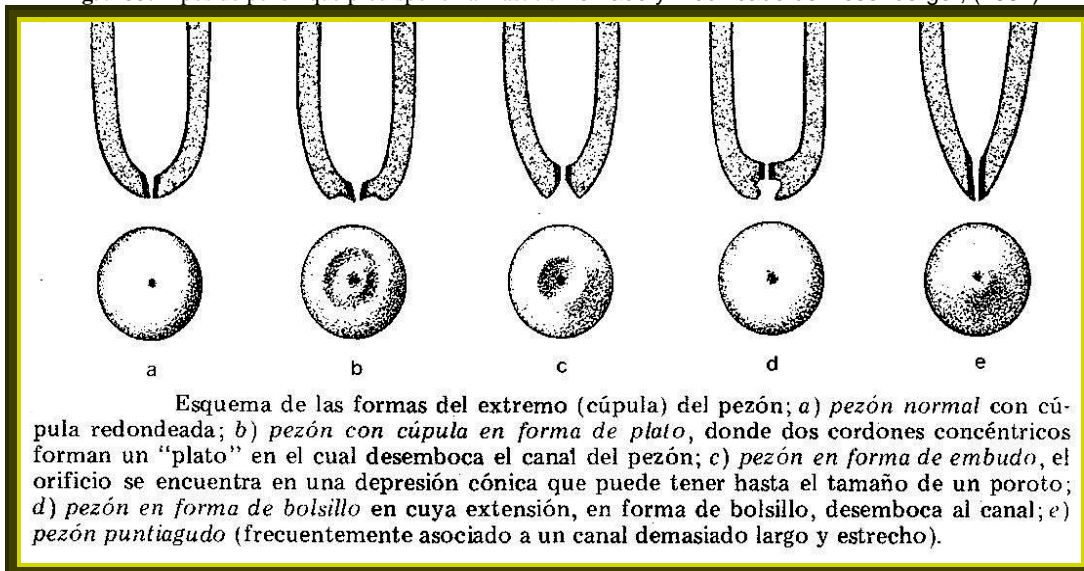


Fig. 9-34. Tipos de pezón que predisponen a mastitis. Tomado y modificado de Rosenberger, (1981)

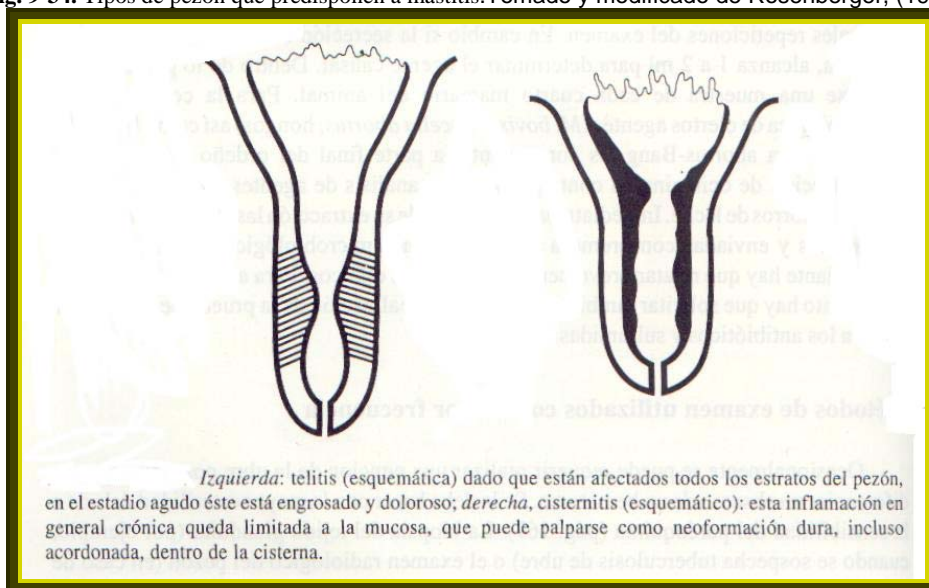


Fig. 9-35. Diferencia entre telitis y cisternitis. Tomado y modificado de Rosenberger, (1981)

### 3.- Exploración macroscópica de la leche

Observando cantidad, color, olor, consistencia, sabor y agregados.

#### Cantidad.

Un signo precoz de enfermedad es la disminución de la producción láctea, existen enfermedades en las que esta disminución es menor; en la mayoría de ellas (febriles, digestivas, intoxicaciones), la disminución de la producción láctea es clara.

La subalimentación, el cansancio por los grandes recorridos en los animales que pastan o el esquilado en las ovejas también son factores que disminuyen la cantidad de leche.

Aquellas enfermedades que afectan la mama, tales como mamitis, agalactia, tuberculosis mamaria.<sup>3,5,7,27,</sup>

#### Color.

Para el estudio del color depositamos unos chorros directamente sobre una placa de petri con fondo negro. La leche normal presenta una coloración blanca ligeramente amarillenta. Alteraciones del color:

**Leche clara azulada:** Color característico de la leche acuosa

**Leche amarilla:** Fisiológicamente la leche adquiere este color cuando es calostroal o cuando los animales ingieren piensos ricos en caroteno (maíz, zanahoria) o en otros pigmentos (azafrán, ruibarbo).

**Leches rojas:** Se debe principalmente a la presencia de sangre, circunstancia que ocurre fisiológicamente entre 8 y 14 días posparto (debido a la presión de la mama, se rompen pequeños capilares del parénquima mamario), aunque en otras ocasiones, ordeños poco delicados provocan también la presencia de sangre en leche.

Puede observarse, así mismo, coloración rojiza de la leche tras la administración de fenotiacina, así como de ingerir ciertas plantas (equisetos, euphorbia). La presencia de gérmenes de los géneros *serratia*, *saccharomyces* o *sarcina* da lugar a manchas rojas sobre la grasa.

**Leche azul:** Se presenta como consecuencia de la ingestión de ciertas plantas (lengua de buey, nomeolvides, eufrasia) o por la presencia de determinados gérmenes (*Pseudomonas*).<sup>1,5,7,27</sup>

#### Consistencia.

Presencia de tolondrones (prueba de fondo negro). Se dice que la leche normal tiene cuerpo, tiene consistencia; las modificaciones de esta van en los dos sentidos opuestos:

**Leche licuada:** Disminución de la cantidad de grasa.

**Leche turbia y con coágulos:** Se presenta a final de la gestación y en determinadas mastitis. (*Micrococcus alcaligenes*, *Diplococcus*)

**Leche mucosa y filamentosa:** Se observa en enfermedades como la glosopedia, perineumonias y ciertas mastitis (*Micrococcus alcaligenes*, *Diplococcus*).

**Leche limosa o caseosa:** Presenta flóculos y cuaja a las pocas horas de ordeñada. Aparece en enfermedades febriles y digestivas, en alteraciones ováricas (ninfomanía) y en la ingestión de piensos ácidos.<sup>1,3,5,7,27</sup>

## Olor.

Las modificaciones del olor de la leche pueden obedecer a causas externas o internas.

Entre las primeras podemos citar:

- Ingestión de sustancias aromáticas (anís, hinojo, comino, genciana)
- Tratamiento con sustancias cuyo olor pueda pasar a la leche (fenoles, alcanfor, esencia de trementina). En estos casos la leche contiene el producto activo, por lo que no se debe consumir.
- Es frecuente la impregnación de olores del establo (desinfectantes, olor a amoníaco en establos muy sucios).

Las internas se deben a enfermedades propias del animal:

- Olor a acetona en la cetosis.
- Olor desagradable en muchas mastitis.
- Olor amargo en procesos febriles (menos caseína y lactosa) o en ictericias.<sup>3,7,27</sup>

## Sabor.

El sabor va íntimamente ligado al olor, por lo que en los casos reseñados anteriormente, la modificación del olor lleva consigo modificación del sabor. Además de estas alteraciones podemos citar:

**Sabor salado:** En las mastitis, por disminución de lactosa e incremento de los cloruros.

**Sabor a rancio:** En aquellas leches que contienen altas cantidades de lipasa que origina el desdoblamiento de los lípidos (vacas con alta carga estrogénica, con quistes ováricos, ninfomanas).

Si los animales son alimentados con gallinaza, harina de pescado o pasta de coco, se altera el sabor de la leche.<sup>1,3,5,7,27</sup>

## Agregados.

La limpieza y desinfección de la ubre antes del ordeño, previenen la presentación de contaminantes “externos” de la leche que se encuentran en la piel de la ubre y los pezones, como son trozos de paja, materia fecal, arena, etc. También se pueden llegar a encontrar moscas en la leche cuando no se realizan las medidas higiénicas correspondientes en el ordeño.<sup>42</sup>

## 4.- Exploración físico, química y microbiológica de la leche

Prueba California. Esta prueba ayuda a detectar mastitis subclínicas en un programa de control, esta prueba consiste en aplicar un reactivo (reactivo California) compuesto por un detergente aniónico (alkil aril sulfonato de sodio) que reacciona con el ADN liberado de las células somáticas en la leche y el Púrpura de bromocresol que nos ayuda a reconocer cambios de pH a través del cambio de coloración y precipitación. La leche normal toma una coloración grisáceo sin precipitar y la leche procedente de cuartos enfermos, tiene diferentes grados de precipitación y de coloración morada.<sup>1,3,5,7,</sup>

### Procedimiento para la prueba de CMT

Para hacer la prueba de CMT, luego de la antisepsia del pezón (2) se toma el instrumento (paleta para CMT) por el mango dirigido hacia nosotros cerciorándose que los posos correspondan en cada cuarto de la glándula (3), se descartan los dos primeros chorros de leche de cada pezón y seguidamente se colectan en cada una de las charolas de plástico (debiendo estar la superficie bien pulida y uniforme), 2 ml de leche de cada glándula (4) y se anexan a cada uno de los compartimientos la misma cantidad del reactivo de California (5), cuidando que la proporción de reactivo a leche sea de 1:1. De inmediato se mezclan la leche y el reactivo mediante un movimiento rotatorio suave (6), haciendo la lectura de la reacción alrededor de los 7 segundos (7), momento en que alcanza el pico la reacción.<sup>3,7</sup>

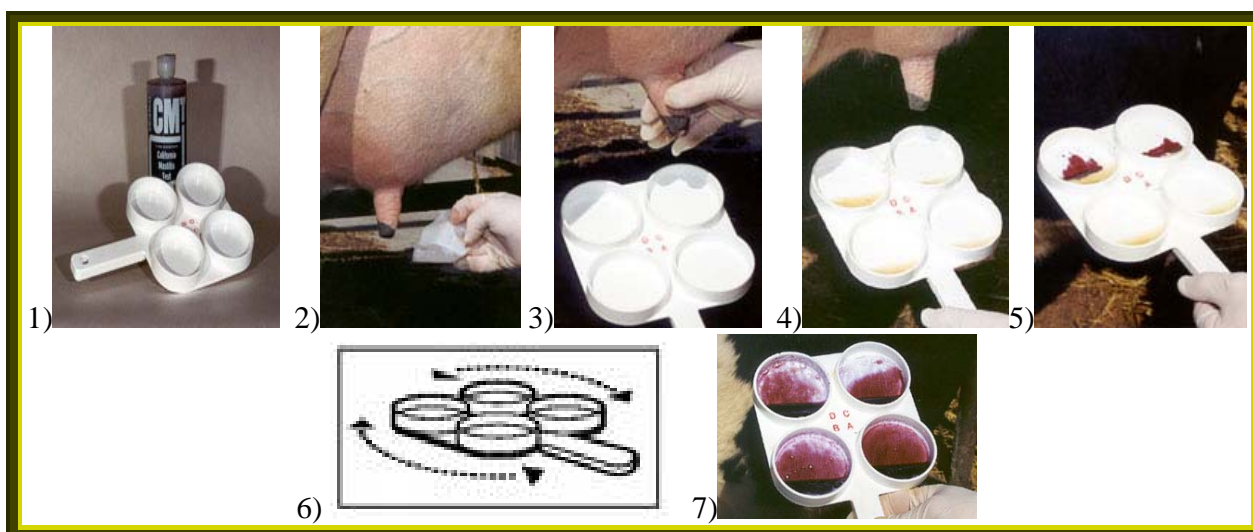


Fig. 9-36. Técnica CMT, por medio de imágenes. Tomado y modificado de <http://www.produccionbovina.com>

**Tabla 9-10.** Reacciones de la prueba mastitis de California (CMT) y equivalencias con los recuentos celulares en el ganado vacuno:

Resultados De la prueba	Reacción observada	Recuento celular en leche equivalente
Negativo	La leche se mantiene fluida sin espesarse ni formar gel	0-200.000 células /ml
Trazas	La mezcla se espesa ligeramente . esta reacción se aprecia mejor cuando el contenedor se agita de un lado a otro.	150.000-500.000 células /ml
1 +	La solución se espesa inmediatamente después de mezclarse, formando un grumo, este grumo puede desaparecer con el tiempo. Cuando se agita el contenedor. El líquido forma una masa en la periferia o bien la superficie de la solución se abomba.	400.000-1.500.000 células /ml
2+	La solución se espesa inmediatamente formando un grumo. Cuando se agita el envase contenedor, se forma una masa, quedando al descubierto el fondo.	800.000-5.000.000 células /ml
3+	La solución se espesa inmediatamente, formando un grumo. Este grumo puede desaparecer con el tiempo. Cuando se agita el contenedor; el líquido forma una masa en la periferia o bien la superficie de la solución se abomba.	Mayor de 5000.000 células /ml

Tomado y modificado de Rosenberger, (1981)



### **Prueba California en caprinos productores de leche:**

Se basa en la determinación de la presencia de los glóbulos blancos, que indican la afección e inflamación. De éstos los neutrófilos son los más importantes.

Menos de 1,000,000 de células por mililitro representa tejido sano, más de 1,000,000 de células por mililitro indica la presencia de agentes patógenos, pudiendo obtener en casos graves conteos de 50,000,000 de células por mililitro.

Una lectura de 12,000,000 puede ser obtenida al final de la lactación, por lo que se recomienda muestrear a toda la población en este estado productivo y tomar una determinación si está afectado el tejido o no.

La prueba California para mastitis (CMT) debe ser interpretada con gran cuidado; la reacción depende del DNA de las células epiteliales y los leucocitos (Neutrófilos). Algunos trabajos al respecto indican que una reacción en gel 2 o 3 revelan una infección de la glándula, excepto en animales al final de la lactación.<sup>44</sup>

### **Otras determinaciones:**

Determinación de pH. Se puede efectuar con indicadores, con papel tornasol o con el potenciómetro. La leche tiene un pH tendiente a la neutralidad (6.8 – 7), en mastitis comunes se obtiene un pH alcalino debido a la precipitación de carbonatos en la leche, en la mastitis gangrenosa, el pH se acidifica.

Termolactodensímetro. Determina la cantidad de sólidos presentes en la leche, es una prueba de calidad.

Examen microbiológico de la leche. Se toman muestras de leche, primero se lava y se desinfecta la glándula con alcohol al 70 % se deja secar y se obtienen chorros de leche en tubos de ensayo para posteriormente realizar el aislamiento microbiológico de los agentes etiológicos.

## UNIDAD 9

### C) EXPLORACIÓN DEL APARATO REPRODUCTOR DE MACHO

#### IMPORTANCIA DE ESTA EXPLORACIÓN :

Determinar el estado de salud del animal, para poder establecer si ese animal se puede utilizar como semental o para extracción del semen.

En la mayoría de los casos es para compra de sementales.

#### BASES ANATÓMICAS Y FISIOLÓGICAS:

Testículos, escroto, epidídimo, conductos deferentes, uretra, glándulas accesorias, pene y prepucio (Fig. 9-37).

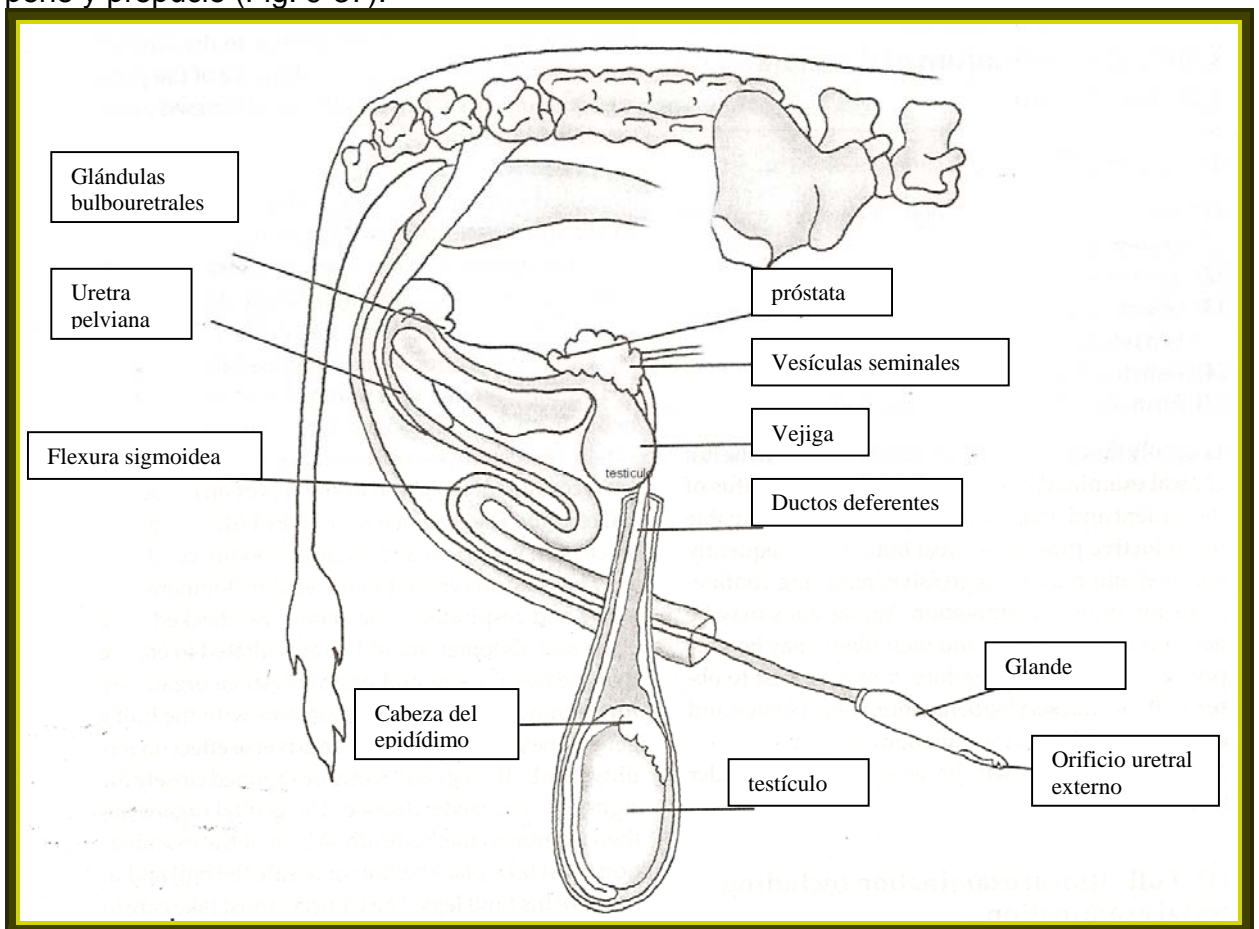


Fig. 9-37. Esquematización del aparato reproductor del toro. Tomado y modificado de Jackson, 2002.

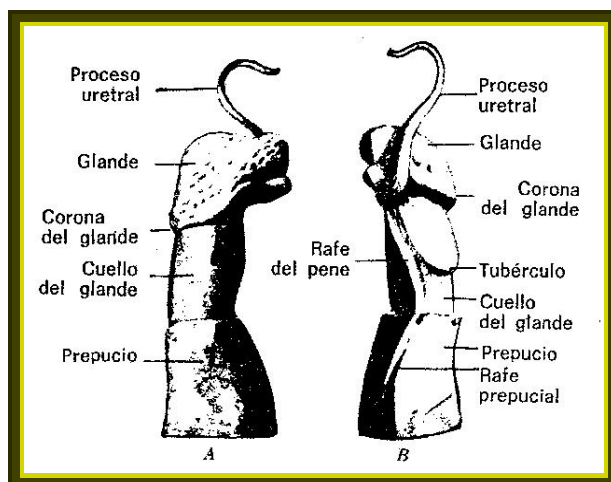


Fig. 9-38. Parte craneal del pene del carnero A) lado derecho. B) lado izquierdo. Tomado y modificado de Sisson. (1988)

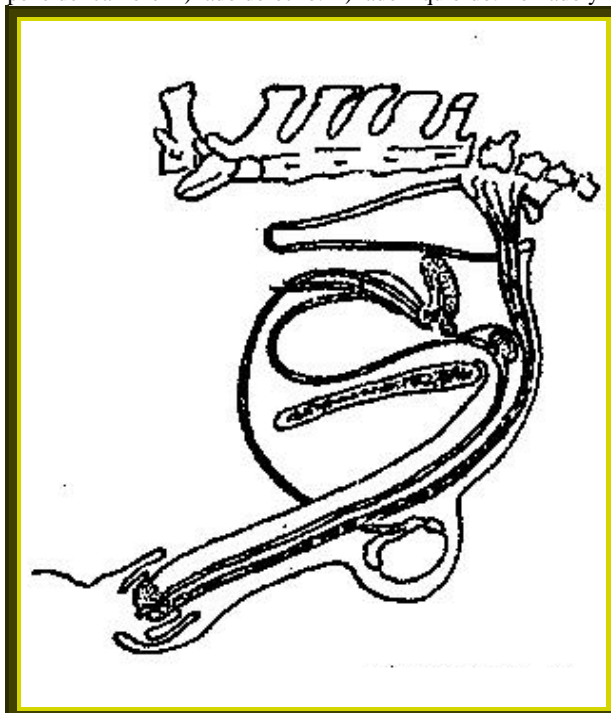


Fig. 9-39. Aparato reproductor del equino. Tomado y modificado de Pastor. (2006)

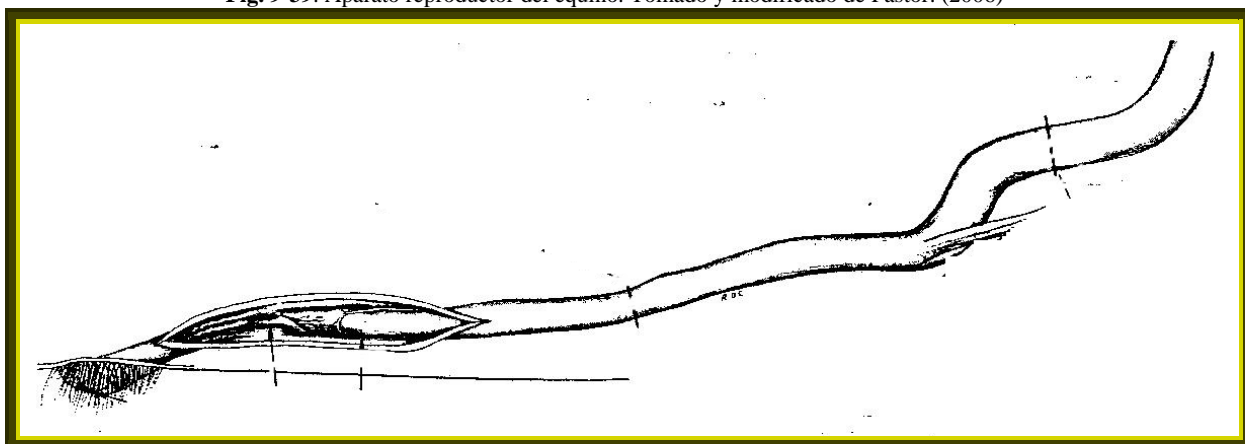


Fig. 9-40. Pene del macho cabrio. Tomado y modificado de Sisson. (1988)

Función:

Producir gametos (espermatozoides).

Secreción de hormonas (andrógenos, testosterona).

Producción, almacén, conducción de fluidos seminales.<sup>3,7,27,29</sup>

### **TÉCNICAS DE EXPLORACIÓN APLICADAS:**

#### **Técnicas generales**

Inspección

Palpación externa

Palpación rectal

#### **Técnicas especiales**

Ultrasonido

Endoscopia

Radiología

Determinación de niveles hormonales

Evaluación del semen

Exámenes citogenéticos

Examen microbiológico

Biopsia testicular

### **CONSIDERACIONES GENERALES ANTES DE INICIAR EL PLAN DE EXPLORACIÓN ESPECIAL DE APARATO REPRODUCTOR DE MACHO**

Estado general del paciente:

Cabe señalar la importancia de la exploración general del paciente, ya que estos 5 aspectos que se evalúan nos auxilian para determinar la magnitud del problema, es decir, si el proceso es local o generalizado y así aplicar el tratamiento adecuado para cada situación.

### **PLAN DE EXPLORACIÓN:**

- 1.- Anamnesis especial.
- 2.- Exploración andrológica externa.
- 3.- Exploración andrológica interna.
- 4.- Exploración de Conducta sexual.
- 5.- Exploración del semen.

#### **1.- Anamnesis especial**

Nuestras interrogantes deben ir dirigidas hacia los siguientes puntos:

- Problemas de aparato locomotor
- Procedencia u origen del animal
  - a) Nacional.
  - b) Extranjero: Canadá o EUA. Pueden tener algunas patologías.
- Se trata de un semental probado
  - Pruebas de progenie, evaluación de hijas e hijos.
- Cual ha sido el manejo sanitario de un año a seis meses atrás, desparasitaciones, vacunas.<sup>1,7</sup>

## 2.- Exploración andrológica externa

Es el estudio de los genitales externos del macho Testículo , epidídimo, escroto, bolsa prepuccial y pene.

### Exploración de testículo, escroto y epidídimo

Inspección y palpación de testículo y epidídimo:

Para realizar esta exploración es necesario colocarse por detrás en grandes animales y de ser posible colocar al animal en potros, o por lo menos aplicar un pial, ya que debido a nuestra posición estamos expuestos a coces o pisotones. Lo primero a realizar en esta exploración es percatarse si están presentes los testículos en escroto.

Si se observan los testículos y el epidídimo en la bolsa escrotal se puede evaluar:

Tamaño, Forma, Simetría, Consistencia, Desplazamiento; para evaluarlos se fijan ambos testículos, abarcándolos con la mano y desplazándolos dentro de las envolturas testiculares hacia arriba y hacia abajo.

**Tamaño:** Lo medimos en relación con el normal de la edad, si fuera necesario se podrían medir ambos testículos con un bernier o pie de rey, colocándolo en la parte más ancha de los mismos.

**Simetría:** Los testículos presentan una ligera asimetría (Fig. 9-41), pero cuando se presenta una orquitis y/o epididimitis, se presentan asimetrías marcadas.

**Consistencia:** Tenso-elástica (Fig. 9-42).

**Desplazamiento:** Los testículos se desplazan perfectamente en la bolsa escrotal (Fig. 9-43).

Escroto, la evaluación de éste se realiza simultáneamente con la exploración de testículos evaluando: asimetrías, consistencia, tamaño, desplazamiento, manto piloso que lo recubre y cicatrices (posibles cirugías, abscesos).

Presencia de parásitos externos.<sup>1,7,30</sup>



Fig. 9-41. ligera asimetría de los testículos.  
CEA. FESC. UNAM. (2008)

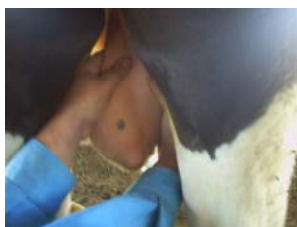

Fig. 9-42. consistencia de los testículos.  
CEA. FESC. UNAM. (2008)

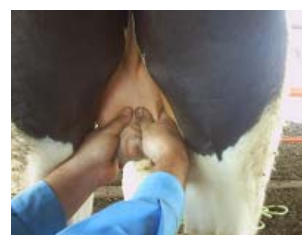

Fig. 9-43. Desplazamiento en la bolsa escrotal  
CEA. FESC. UNAM. (2008)

### Bolsa prepuccial

Por inspección y palpación: Podemos percatarnos de inflamaciones (postitis acompañada de balanitis), salida de líquidos como pus “dando masajes de atrás hacia delante”, costras o alteraciones congénitas (fimosis o paraquimosis).

La piel que recubre al pene puede presentar las mismas alteraciones que pudiera presentar el resto del tegumento.<sup>30</sup>

### Exploración del pene

Por palpación, a través de la piel del prepucio cercano a la pared abdominal, buscando: a) Neoplasias, b) Adherencias, c) Hematomas.

Por inspección, evaluando forma, continuidad, presencia de abultamientos.

Para poder extraer al pene de la bolsa prepuccial en bovinos se requiere de un masaje rectal de la uretra pélvica y glándulas sexuales secundarias o llevando al animal a la proximidad de una hembra en celo o bien mediante una anestesia epidural.

La extracción peneana puede verse dificultada por malformaciones del prepucio o del mismo pene.<sup>7,30</sup>

### 3.- Exploración andrológica interna

La exploración interna del aparato genital del macho se realiza por palpación rectal evaluando las glándulas accesorias:

- a) Próstata
- c) Vesículas seminales
- e) Bulbouretrales (Figura 9.44)

La próstata es quizás la de mayor importancia ya que es la que presenta mayor incidencia de problemas como:

- Hipertrofia.
- Inflamación.
- Tumoración.



**Tabla 9-11.** Glándulas accesorias en el Toro, Carnero y Garañón.

	Toro	Carnero	Garañón
Próstata	Si	No	Si
Vesícula Seminal	Si	Si	Si
Bulbouretrales o de Cooper	Si	Si	Si

Tomado de Grcia, (1999)

**Fig. 9-44.** Glándulas accesorias en el toro.  
Tomado de Rosenberger, (1981)

### 4.- Exploración de la Conducta sexual

Se explora por inspección evaluando lo siguiente:

- a.- Impulso sexual o líbido.
- b.- Actividad precopulatoria (reflejo de Flehmen).
- c.- Capacidad para la monta (problemas en locomotor).
- d.- Capacidad de erección y protusión del pene.
- e.- Los movimientos pélvicos.
- f.- La eyaculación.<sup>3,7,27,30</sup>



**Fig. 9-45.** Toro marcador, que presenta una desviación del pene. Paginas de <http://javieralvarado.moreno.googlepages.com>

(UN EXAMEN DEL APARATO GENITAL SE COMPLEMENTARA CON EL ESTUDIO Y CONTRASTACIÓN DEL EYACULADO, PARA EL CUAL REMITIMOS A LOS TEXTOS ESPECIALIZADOS DE REPRODUCCIÓN, A CONTINUACIÓN SE PRESENTAN ESTOS TEMAS DE UNA MANERA SOMERA).

### **5.- Exploración del semen.**

El semen se puede obtener por los siguiente métodos:

Vagina artificial.

Electroeyaculador.

Manipulación directa del pene.

Exploración macroscópica:

Volumen: de 3 a 6 cm cúbicos en bovino

Color: cremoso.

Olor: suigéneris.

Viscosidad: (va relacionada con la concentración espermática).

Presencia de materiales extraños: (sangre, pus).

Exploración microscópica:

Examen del semen fresco no teñido.

Concentración.

Motilidad en masa.

Motilidad individual:

Motilidad rectilínea progresiva.

Motilidad circular en reversa.

Movimientos pendulares.

Examen de semen teñido:

Recuento de células vivas y muertas.

Examen de la morfología espermática:

Anormalidades primarias.

Anormalidades secundarias.

Exploración microbiológica (secreción prepucial, semen, sangre).

Pruebas bioquímicas.

Test. de resistencia.<sup>30</sup>

## **SÍNDROMES CLINICOS:**

Exantema vesicular.

Papera coital.

Forma genital de la dermatitis postulosa necrotica de la oveja y de la cabra.

Catarro vaginal contagioso de la vaca.

Brucelosis.

Vibriosis.

Endometritis catarral.

Piometra.

Hidrómetra.

Metroendometritis séptica.

Hipertecosis ovárica.

Torsión de la matriz.

Tuberculosis uterina.

Tuberculosis de la ubre.

Mastitis.

Tricomoniasis.

Problemas hormonales.

Rotura o destrucción del aparato de sostén de la glándula

Prolapso de la matriz

vaginitis

Neosporosis

Aborto epizoótico bovino

Vesiculitis seminal

Ovarios quísticos



## **SIGNOS CLÍNICOS QUE SUGIEREN AFECCIÓN DEL APARATO REPRODUCTOR DE HEMBRA Y MACHO:**

**Aborto.** Expulsión prematura del producto de la concepción contenido en el útero antes de que el feto sea viable.

**Acumulación de líquido (uterino).** Área hipoecogénica o anecogénica en la luz uterina cuando ésta se visualiza con ecografía, durante el diestro y la gestación temprana, y que esta relacionada con la infertilidad.

**Adherencias cervicales.** Bandas de tejido como telarañas que se entrecruzan dentro del canal cervical o se extienden dentro del orificio cervical externo.

**Agalaxia.** Ausencia o fallo de la secreción láctea (falta de producción de leche en la mama o fallo en la bajada de la misma).

**Balanitis.** Inflamación del glande del pene.

**Balanopostitis.** Inflamación del glande y prepucio.

**Celo fragmentado.** Proestro aparentemente normal, sin ovulación y seguido a las 1-8 semanas por un celo ovulatorio normal.

**Celo silencioso.** Falta de signos de estro. Ausencia de descarga vaginal sanguinolenta o de signos de receptividad frente a la monta.

**Comportamiento de semental.** Las yeguas muestran a veces un comportamiento de monta, vocalización, pastoreo de un grupo de yeguas, respuesta flehmen (movimiento característico del belfo) y agresividad hacia otros caballos.

**Criptorquidea.** Fallo de uno o ambos testículos para descender a su posición normal dentro del escroto. La posición de estos testículos puede ser abdominal o inguinal.

**Descarga prepucial.** Secreción prepucial diferente del esmegma de naturaleza sanguinolenta o purulenta.

**Descarga vaginal.** Aparición de una sustancia anómala que gotea por los labios vulvares.

**Diestro prolongado.** Alteración en la exhibición del comportamiento de estro cada 16-18 días durante la estación cíclica.

**Dispaurenia.** Coito doloroso y difícil.

**Distocia.** Parto difícil, parto prologado o dificultad para expulsar el feto desde el útero y a través del canal del parto.

**Escroto engrosado.** Aumento del tamaño del escroto por la presencia de líquido.

**Esmegma.** Secreción espesa que contiene sobretodo células epiteliales descamadas, que aparecen por lo general alrededor del prepucio y del pene de los caballos.

**Esterilidad.** Incapacidad permanente para concebir y producir crías viables.

**Estro irregular.** Estro que aparece a intervalos anómalos o se aprecian signos de comportamiento anormal.

**Estro no observado.** No observación de estro por ausencia del ciclo endocrino, ausencia de signos de comportamiento o inspección a destiempo por parte de los humanos.

**Fallo para concebir (signo de la hembra repetidora).** Incapacidad para quedar gestante.

**Fertilidad reducida.** Capacidad para reproducirse, pero con índice inferior a lo que se considera regular y normal para la raza.

**Fibrosis periglandular.** Fibrosis alrededor de las glándulas endometriales que impiden la secreción glandular de la leche uterina, dando lugar a la muerte embrionaria precoz.

**Fimosis.** Incapacidad para exteriorizar el pene fuera del prepucio.

**Freemartin.** Hembra nacida estéril y gemela de un macho.

**Frenillo persistente.** Pliegue prepucial que no consigue separarse durante la maduración, de su unión al glande del pene.

**Hemorragia posparto.** Hemorragia de la arteria uterina, la pared uterina o el ligamento ancho dentro del abdomen.

**Hemospermia.** Sangre en el semen.

**Hernia escrotal.** Ectopia del intestino o del omento dentro del escroto, por lo general, dentro de la túnica vaginal.

**Hiperemia vaginal.** Aspecto rojizo y brillante de las paredes vaginales.

**Hipogalaxia.** Deficiencia en la secreción láctea.

**Hipogonadismo.** Actividad funcional anormalmente disminuida de los testículos, con retraso de su crecimiento y de su desarrollo sexual.

**Hipospadias.** Apertura de la uretra en la cara ventral del pene, caudal al orificio uretral normal.

**Impotencia.** Incapacidad del macho para conseguir o mantener una erección de rigidez suficiente como para realizar el coito con éxito.

**Inercia uterina primaria.** Fallo de los músculos uterinos para responder a los estímulos hormonales, falta de desarrollo de los receptores musculares, o verdadero fallo en la liberación o desequilibrio hormonal de modo que el parto no se inicia.

**Inercia uterina secundaria.** Distocia prolongada en algunos animales, tras uno o dos partos normales, cesan las contracciones uterinas aunque queden más fetos del útero.

**Infertilidad.** Incapacidad temporal para concebir y producir descendencia viable.

**Intervalo interestral.** Periodo que transcurre entre el inicio de dos ciclos estrales contiguos.

**Intervalo intraestral.** Periodo que transcurre entre el final del estro y el inicio del siguiente proestro.

**Laceración cervical.** Pérdida de tejido debida a un desgarró en el orificio cervical externo.

**Laguna linfática,** Acumulación de linfa dentro de los conductos linfáticos uterinos, que dan lugar a un acumulo de líquido en los espacios intersticiales y en la luz uterina.

**Líbido.** Deseo o conducta sexual con vigor o entusiasmo.

**Loquios.** Descarga vaginal normal que se observa durante las tres primeras semanas siguientes al parto; inicialmente contiene gran cantidad de sangre y después es más serosa.

**Momificación fetal.** Desecamiento de los tejidos blandos que rodean al esqueleto de un feto muerto.

**Monorquidismo.** Condición de tener un solo testículo en el escroto; suele denominarse criptorquidea bilateral.

**Neumovagina.** Aspiración de aire dentro del vestíbulo y de la vagina; como consecuencia, se produce inflamación vaginal y uterina y por tanto posible infertilidad.

**Ninfomanía.** Signos prolongados de proestro o estro que se producen a intervalos de tiempo anómalos.

**Papilomas escamosos.** Crecimiento cutáneos gránulos, pequeños y múltiples semejantes a una coliflor (1-2 mm) que pueden encontrarse en el prepucio o en el pene.

**Parafimosis.** Incapacidad para retraer el pene dentro del prepucio.

**Parálisis peneana.** Suele ser de origen traumático; se produce a partir de una inflamación de las estructuras peneanas con edema e incremento de peso.

**Parto muerto.** Parto de un feto muerto.

**Piometra.** Acumulación de pus durante largo tiempo dentro de la luz uterina, asociado con adherencias cervicales o uterinas, y con la imposibilidad del útero de vaciarse por si

mismo (Piómetra cerrada). Es posible visualizar material hiperecoico dentro del útero cuando se realiza una ecografía; también puede gotear pus desde los labios vulvares durante un periodo de tiempo (piómetra abierta).

**Placenta retenida.** Retención de las membranas fetales durante más tiempo del esperado en cada especie.

**Postitis.** Inflamación del prepucio.

**Priapismo.** Erección anormalmente persistente del pene, acompañada de dolor y sensibilidad.

**Prolapso.** Eversión de un órgano tubular hacia el exterior, con la connotación de que no puede retraerse voluntariamente (prolapso uterino y vaginal).

**Reflujo vestibulovaginal.** Presencia de orina o de cristales urinarios en el fondo de la vagina; suele observarse al explorar la vagina con espejo durante el estro o las primeras semanas posparto.

**Rotura uterina.** Laceración del útero debido a complicaciones en el parto o movimientos del feto dentro del útero durante el proceso del parto.

**Rugosidades.** Arrugas gruesas y palpables presentes en el útero en fase de involución durante los primeros 15-20 días posparto.

**Subfertilidad.** Capacidad reproductora inferior a la normal.

**Superfecundación.** Presencia en útero materno de fetos que son hijos de diferentes machos.

**Superfetación.** Fertilización y consecuente presencia de fetos de diferentes edades dentro del útero. Se produce cuando una hembra gestante entra en celo y es cubierta cuando todavía hay fetos en el útero.

**Tenesmo.** Esfuerzo como de orinar o defecar.

**Torsión testicular.** Rotación del cordón espermático que puede originar desde un cuadro no patológico (180° ) hasta un cuadro de dolor grave (360°), que afectará adversamente a la fertilidad.

**Torsión uterina.** Retorcimiento del cuerpo del útero y los cuernos durante la gestación avanzada en más de 180°. Un ligamento ancho se cruza sobre el útero tenso, lo que originará dolor a la palpación.

**Urospermia.** Contaminación con orina del semen eyaculado.

**Várices vaginales.** Vasos sanguíneos engrosados que protruyen sobre las paredes vaginales o vestibulares que pueden romperse y sangrar. Generalmente, más prominentes en las yeguas preñadas y con mucho peso.<sup>2,11</sup>

## **SIGNOS CLÍNICOS QUE SUGIEREN AFECCIÓN DE GLÁNDULA MAMARIA:**

**Agalactia** (ausencia de secreción láctea). Es la ausencia de secreción láctea y puede ser primaria, secundaria, enfermedad sistémica o tener un origen específico, como ergotismo. La agalactia primaria o hipoagalactia, puede aparecer en animales que mantenido una dieta incorrecta durante la gestación.

**Anomalías de tamaño.** La glándula mamaria puede estar aumentada de tamaño de forma simétrica o asimétrica, debido a la presencia de edema, retención láctea tumor o inflamación y mastitis. En los bovinos, la ruptura del ligamento suspensorio produce la caída de la mama que se vuelve edematosa, endurecida y oscila lateralmente con el movimiento de la vaca al caminar. El estadio Terminal de la mastitis crónica es la atrofia de la glándula mamaria: Se reduce su tamaño y a la palpación se produce muy poco tejido mamario.

**Anomalías palpables.** Las anomalías incluyen el incremento de temperatura por inflamación crónica, el descenso de temperatura, que indica la presencia de gangrena y necrosis avascular, y en algunos casos de mastitis hiperaguda en bovino y ovino. El endurecimiento indica que existe inflamación aguda. La fibrosis se caracteriza por la presencia de nódulos palpables de diferentes tamaños. El edema de la mama cursa con edema difuso y la presencia de masas profundas o superficiales indica la existencia de un absceso o un tumor. La laxitud de la mama se produce con el brusco desarrollo de agalactia independientemente de su origen. En algunos casos de mastitis hiperaguda, se observa enfisema subcutáneo y gangrena de la piel de la ubre y de los pezones.

**Anomalías en el descenso de la leche.** Se producen por excitación o dolor grave durante el parto. Esta anomalía cursa con ubres distendidas y suele resolverse con oxitocina.

**Anomalías en la secreción.** Las secreciones anómalas pueden ser clínicas y visibles a simple vista, O subclínicas, lo que hace necesario realizar pruebas de campo. Los cambios clínicos o macroscópicos en las secreciones o en la leche incluye la presencia de líquidos acuosos y claros, secreciones serosas, coágulos, secreciones con escamas y pus, tapones céreos (exudados ceruminosos), secreciones rosáceas o presencia de sangre en la leche y olores desagradables.

-Los cambios subclínicos se deben al incremento de células que pueden detectarse mediante la prueba de mastitis de california, una prueba de campo.

El calostro aparece en el parto y es más espeso y amarillento que la leche, convirtiéndose gradualmente en leche en unos pocos días.

**Dolor.** Al palpar las glándulas o los ganglios linfáticos supramamarios inflamados y engrosados, puede apreciarse dolor o alteración en la marcha derivados del dolor de las glándulas mamarias.

**Estenosis del pezón.** Se caracteriza por un marcado estrechamiento del orificio del pezón, del canal, o de ambos, lo que dificulta el ordeño.

**Fístula del pezón.** Estas fístulas de la cisterna del pezón permiten que la leche gotee a través de la pared del mismo.

**Ganglio linfático alterado.** El aumento de tamaño del ganglio supramamario indica inflamación de la glándula mamaria.

**Glándulas ciegas o no funcionales.** Son glándulas que no producen leche debido por lo general a una mastitis grave; la glándula suele estar inflamada de tamaño, es firme o endurecida, y no se obtiene leche al ordeñarla, aunque puede aparecer una pequeña cantidad de material purulento.

**Heridas traumáticas.** Pueden aparecer en cualquier parte del pezón o de la ubre. Las heridas profundas se extienden del pezón o a la cisterna glandular.

**Lesiones al final del pezón.** Estas lesiones se asocian con el orificio del pezón. Puede haber una eversión o un prolapso del canal del pezón, un prolapso del meato y una erosión del orificio del pezón. Las lesiones localizadas al final del pezón se clasifican en lesiones proliferativas en anillo; lisas, cuando aparece de forma crónica un anillo de tejido liso alrededor del orificio del pezón; rugosas, con anillo de tejido áspero alrededor del pezón; de tiempo agudo-ulcerativa o hemorrágica con o sin costra, y no clasificadas, debidas a un traumatismo o a la presencia de verrugas.

**Lesiones en puntos negros.** Aparecen al final del pezón y se caracterizan por la presencia de úlceras profundas con bordes elevados y un punto negro en el centro.

**Lesiones en la piel de ubre y del pezón.** Pueden ser visibles, por ejemplo el eritema focal o difuso, las grietas del pezón lineales y transversales, pústulas, vesículas, úlceras, costras nódulos y fibropapilomas. (verrugas) piel costrosa y necrótica, áreas de gangrena con una línea de demarcación, inflamación difusa de la piel lateral de los pezones, como sucede cuando hay fotosensibilización.

**Neonato hambriento.** Si existe agalactia, no ha descendido la leche o los pezones están bloqueados, los recién nacidos harán repetidos intentos por obtener leche de sus madres. Para detectar el problema hay que examinar las ubres.

**Obstrucciones del pezón o pezones bloqueados.** Suelen deberse a tapones de cera, tejido fibroso o inflamaciones crónicas que obstruyen la cisterna del pezón. La cisterna del pezón se distiende y resulta imposible o muy difícil debido a la obstrucción del canal.

**Pezones agrietados o con fugas.** Se observa en las vacas que pierden leche continuamente o después del descenso de la leche.

**Telitis (mamilitis)** Inflamación del revestimiento de la pared o de la piel del pezón. La pared de la cisterna esta engrosada y endurecida y cursa con dolor y en casos crónicos el revestimiento de la piel se desprende en el centro del pezón.<sup>2,11</sup>

## REVISIÓN DE LOS CONOCIMIENTOS ADQUIRIDOS (hembra):

- 1.- El examen visual puede proporcionar buenos datos ¿qué características debemos inspeccionar?
- 2.- Menciona 5 reglas para poder realizar la palpación rectal en bovinos, para lograr una correcta exploración y de esta manera evitar lesiones.
- 3.- ¿A la palpación rectal, qué órgano nos sirve como punto de referencia gracias a sus características anatómicas, y que representa el primer paso para la identificación del útero?
- 4.-Menciona 3 características por las que podemos encontrar el **cuello uterino** en las siguientes posiciones: Predominantemente pélvico y móvil; y abdominal y fijo.
- 5.- ¿Qué características se le exploran rutinariamente al cuello uterino?
- 6.- ¿Explica cómo es que se realiza la técnica de retracción o enrollamiento del útero por el método directo ?
- 7.- ¿Explica cómo es que se realiza la técnica de retracción o enrollamiento del útero por el método indirecto?
- 8.- ¿Con que otro nombre se le conoce a la *membrana fetal deslizable*?
- 9.-¿Qué característica presenta el cuerpo amarillo de gestación “relativamente”con respecto al cuerpo amarillo cíclico?
- 10.- Bajo algunas patologías, también podemos encontrar crecimiento uterino, por ejemplo: linfoma del útero; menciona otras tres patologías:
- 11.-Los únicos signos positivos de gestación son:
- 12.-¿Cómo se realiza el examen obstétrico en útero retraíble, y como se realiza en útero no retraíble?
- 13.-En caso que el organismo de la madre no pueda continuar con la gestación ¿por que medios trata de eliminar el producto “ahora cuerpo extraño”?
- 14.- ¿ En que estructuras nos apoyamos para la estimación de la edad de la gestación, durante la primera mitad?
- 15.- ¿En que estructuras nos apoyamos para la estimación de la edad de la gestación avanzada?

## **REVISIÓN DE LOS CONOCIMIENTOS ADQUIRIDOS (GLÁNDULA MAMARIA):**

- 1.- ¿Cuál es la importancia de la exploración de glándula mamaria?
- 2.- ¿Anatómicamente cómo esta constituida la ubre de la vaca?
- 3.- Menciona las técnica generales para la exploración de glándula mamaria.
- 4.- ¿Cuál es el plan de exploración de glándula mamaria?
- 5.- ¿Durante la anamnesis especial, que datos importantes debemos tomar en cuenta?
- 6.- Menciona 5 tipos de glándula mamaria que predispongan a mastitis.
- 7.- ¿Qué signo clínico precoz sugiere mastitis?
- 8.- ¿Qué da, el color azul a la leche?
- 9.- ¿De que forma afecta a la consistencia de la leche una enfermedad febril?
- 10.- ¿Qué características de la leche se alteran con la administración de anís en la dieta, tratamientos con alcanfor o si el establo esta muy sucio?
- 11.- ¿Cómo se realiza la CMT?
- 12.- ¿Cómo se interpretan los resultados de la CMT?
- 13.- ¿Cuáles es el pH normal de la leche?
- 14.- ¿Qué pH presenta la leche en las mastitis comunes?
- 15.- ¿Qué es la prueba del termolactodensímetro?
- 16.- ¿Cómo se realiza la toma de muestras para el examen microbiológico de la leche?
- 17.- ¿Qué es la agalactia?
- 18.- ¿Qué sugiere la presencia de neonatos hambrientos?
- 19.- ¿Qué es la telitis?
- 20.- El aumento de los ganglios supramamarios indica...

## **REVISIÓN DE LOS CONOCIMIENTOS ADQUIRIDOS (MACHO):**

- 1.- ¿Cuál es la importancia de la exploración de aparato reproductor de macho?
- 2.- Menciona 4 funciones del aparato reproductor de macho
- 3.- Menciona 3 técnicas especiales de aparato reproductor de macho
- 4.- ¿Cuál es el plan u orden de exploración de aparato reproductor de macho?
- 5.- ¿Qué signos nos sugieren afección de aparato reproductor de macho?
- 6.- ¿En la anamnesis que puntos es conveniente abordar?
- 7.- ¿Qué es la exploración andrológica externa?
- 8.- ¿Qué sugiere la presencia de cicatrices en el escroto?
- 9.- ¿Qué es la fimosis?
- 10.- ¿Qué es la parafimosis?
- 11.- ¿Qué es la balanopostitis?
- 12.- ¿Cómo se realiza la exploración andrológica interna?
- 13.- ¿Cuáles son los puntos a inspeccionar en la exploración de la conducta sexual?
- 14.- ¿Qué técnicas tenemos para la obtención de semen?
- 15.- ¿Cómo se realiza la exploración microscópica de semen?
- 16.- ¿Cuál es la consistencia que presentan los testículos sanos?
- 17.- ¿Qué es la urospermia?
- 18.- ¿Qué es priapismo?
- 19.- ¿Qué es la postitis?
- 20.- Realiza un esquema de las glándulas accesorias del aparato reproductor del bovino.



**UNIDAD**


**10**

**EXPLORACIÓN**

**DEL APARATO**

**LOCOMOTOR**

(extremidades)



# UNIDAD 10

## EXPLORACIÓN DEL APARATO LOCOMOTOR

### OBJETIVO DE LA UNIDAD:

El alumno aprenderá el plan de exploración del sistema y las diferentes técnicas y procedimientos que se aplican para tal fin.

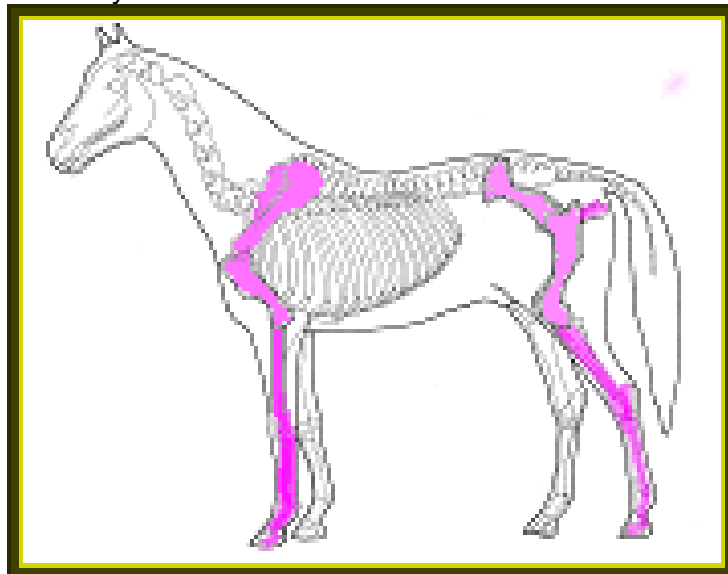
### IMPORTANCIA DE ESTA EXPLORACION:

Las enfermedades de aparato locomotor son de importancia, ya que existen enfermedades propias de este aparato o enfermedades de tipo secundario, como en enfermedades metabólicas y relacionadas con sistema nervioso. Esta exploración reviste mayor importancia en equinos.

### BASES ANATOMÍCAS Y FISIOLÓGICAS:

El aparato locomotor esta constituido por:

- a) Músculos
- b) Huesos
- a) Articulaciones
- b) Pezuñas y cascos



**Fig.10-1.**Representación esquemática del aparato locomotor.  
Tomado y modificado de manual de propedéutica , (2005)

La principal función del aparato locomotor, es mantener el cuerpo en distintas posiciones en estática; también permite el desplazamiento normal.<sup>7,26,27</sup>

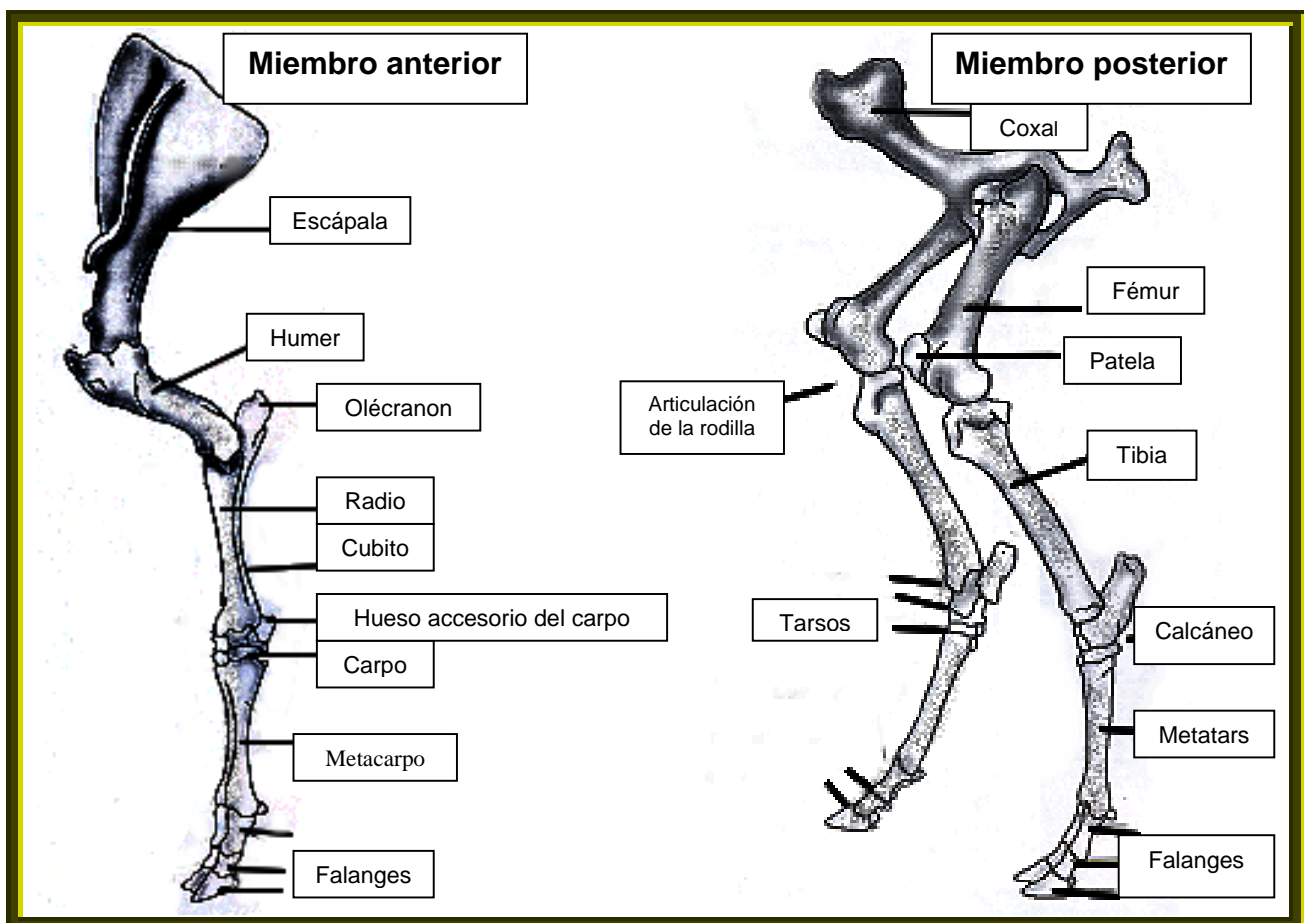


Fig.10-2. .Miembro anterior y posterior del bovino. Tomado y modificado de Sandoval, (1985)

## TÉCNICAS DE EXPLORACIÓN APLICADAS:

### Técnicas generales

- a) Inspección
- b) Palpación
- c) Percusión
- d) Olfación

### Técnicas especiales

- a) Rayos X (artrografía)
- b) Punción (estudio de líquido sinovial)
- c) Pruebas serológicas
- d) Bioquímica sanguínea, calcio, fósforo, magnesio, etc.
- e) Artroscopia
- f) Bloqueo de nervios

## CONSIDERACIONES GENERALES ANTES DE INICIAR EL PLAN DE EXPLORACIÓN ESPECIAL DE LOCOMOTOR

Evaluación general del paciente:

Los puntos de la exploración general del paciente, poniendo especial atención en la actitud o postura del paciente al estar echado, al levantarse, de pie, y en dinámica.

## PLAN DE EXPLORACIÓN:

1. Anamnesis especial.
2. Exploración del miembro claudicante.
3. Exploración de pezuñas o cascos.
4. Exploración de huesos.
5. Exploración de articulaciones.
6. Exploración de músculos.
7. Exploración del animal en recumbencia (caído).

### **1.- Anamnesis especial**

Interrogatorio que se realiza en forma específica siempre y cuando encontremos signos clínicos que nos sugieran alteración en este aparato. El signo clínico más importante es la claudicación o cojera.

#### Claudicación o cojera:

Es toda anomalía de una o más extremidades locomotoras que se pone de manifiesto en estática o en dinámica.

#### Clasificación de las cojeras:

Las cojeras o claudicaciones se clasifican en: según la naturaleza del trastorno funcional, según su etiología y patógena, según el modo de manifestarse, según el grado de dificultad funcional, según su curso o evolución, según el modo de presentarse, según la región que alberga el proceso claudicógeno,.

- a) Por su naturaleza del trastorno funcional, se clasifican en: De apoyo, De elevación y Mixta.
  - 1) De apoyo: se manifiesta en el momento en el que la extremidad claudicante se apoya en el suelo y el peso del paciente se carga hacia ella, esta cojera se acentúa cuando el animal camina sobre pisos duros.
  - 2) De elevación: se manifiesta cuando el animal levanta el miembro. Se observa cuando el animal pasa obstáculos o se encuentra en suelos demasiado blandos.
  - 3) Mixta: es la que presenta signos de las dos anteriores; es decir, se observa cuando el animal, apoya como cuando eleva el miembro. En este tipo de claudicación no hay mejoría ni empeora por el caminar en pisos duros o blandos.<sup>3,6,9</sup>
- b) Según su etiología y patógena: Ocasionadas por procesos dolorosos, por procesos mecánicos, por falta de función.
  - 1) Procesos dolorosos:
  - 2) Procesos mecánicos: anquilosis, artritis.
  - 3) Falta de función: parálisis.
- c) Según el modo de manifestarse: Continuas, remitentes, intermitentes, estas a su vez se dividen en: cojeras en frío y en caliente.
  - 1) Continuas: no desaparecen ni sufren variación en el ejercicio ni en el reposo.
  - 2) Remitentes: son las que mejoran o agravan con el ejercicio o reposo.
  - 3) Intermitente: aparecen y desaparecen con el ejercicio o reposo; estas, a su vez, se dividen en:
    - i. Cojeras en frío: se manifiestan cuando el animal ha pasado largo tiempo en reposo y van desapareciendo conforme aumenta el ejercicio.

- ii. Cojeras en caliente: se manifiesta después de que los animales llevan cierto tiempo de ejercicio.<sup>9</sup>
- d) Según el grado de dificultad funcional: intensa, ligera y moderada.
  - 1) Cojera intensa: el miembro claudicante se apoya poco o nada en el suelo.
  - 2) Cojera ligera: cuando el miembro claudicante se apoya en el suelo, se eleva y propulsa casi con normalidad.
  - 3) Cojera moderada: de intensidad intermedia entre la ligera y la intensa.
- e) Según su curso o evolución:
  - 1) Agudas.
  - 2) Crónicas.
- f) Según el modo de presentarse:
  - 1) De aparición lenta: tardan cierto tiempo en presentarse y conforme transcurre al tiempo, se agravan.
  - 2) De aparición súbita: se presentan con toda su intensidad desde el primer momento.
  - 3) según la región que alberga el proceso claudicógeno: se habla de cojera del pie, de la rodilla, del corvejón, de la cadera.<sup>3,9</sup>

Las preguntas deben ir dirigidas a:

- A) Inicio y duración de la claudicación (las cojeras viejas son propias de fenómenos degenerativos, compresiones crónicas de la tapa o lesiones tendinosas recidivantes).
- B) Circunstancia de aparición de la cojera (trabajo, suelo duro o blando).
- C) Forma de aparición de la cojera (las cojeras de aparición brusca se asocian a fracturas, tendinitis aguda, abscesos de casco u osteocondritis).
- D) Cojera en estática o en movimiento (cronología de la aparición de los signos locales y funcionales).
- E) Problema individual o de hato (problemas infecciosos o traumáticos).
- F) Alimentación (el problema de laminitis por el exceso de proteína en la dieta, deficiencia de vit. E y Selenio, en músculo blanco).<sup>2,7,28,35</sup>

## **2.- Exploración del miembro claudicante (explorar por inspección)**

. Mover el caballo al paso y al trote, en línea recta respecto al veterinario que lo inspecciona, primero alejándose y a continuación acercándose.

. Mover al caballo en círculos, tanto a mano derecha como izquierda.

Para localizar la pata que cojea nos fijaremos, durante el paso, en el movimiento de balanceo del cuello. En el caso de cojera anterior, la cabeza y el cuello bajan después del apoyo del miembro sano y suben tras el apoyo del miembro enfermo, por otro lado la cuartilla del miembro sano desciende más que la del miembro enfermo.

En las cojeras posteriores, el descenso de las cuartillas es semejante al de las anteriores. Sin embargo el descenso de la grupa no es igual; la grupa desciende durante el apoyo del miembro cojo, alcanzando el punto más bajo en la primera fase del apoyo del miembro sano para, inmediatamente, salir propulsada hacia arriba, alcanzando el punto más alto. Asimismo, los desplazamientos verticales del coxal son más amplios en el lado del miembro enfermo.

Cuando la cojera de un miembro posterior es intensa, el animal carga la pata anterior del lado opuesto y desciende la cabeza después del apoyo de esta diagonal. De forma que cuando la cabeza baja, tras el apoyo del anterior derecho, es preciso tener en cuenta una cojera anterior izquierda o posterior izquierda.<sup>1,2,7,35</sup>

### 3.- Exploración de pezuñas o cascos y rodete coronario

Explorar cascos o pezuñas según sea el caso, se realiza por inspección, palpación (pinza podal) y percusión (parte roma del martillo)

. **Inspeccionar** la morfología del casco o pezuña “examinar espacio interdigital ruminantes”. Para ello hay que elevar la extremidad y sujetarla, entre las dos rodillas del clínico, o bien con la ayuda de otra persona.

. **Palpar** el casco o pezuña utilizando la pinza podal (Fig.10-3)de forma sistemática. Comenzar desde uno de los talones, siguiendo todo el borde del casco o pezuña (unión de la tapa y la palma) examinar espacio interdigital en ruminantes y hasta llegar al otro talón. Realizar presión sobre ambos talones para buscar dolor en la zona de proyección del hueso sesamoideo distal (hueso navicular). Presionar, con uno de los extremos de la pinza colocado sobre una de las lagunas laterales de la ranilla (equinos) y el otro extremo en el talón contrario y viceversa.



Fig.10-3. Exploración de la pezuña por medio de pinzas pódales. Cortesía Profa. Sandoval, (2008)

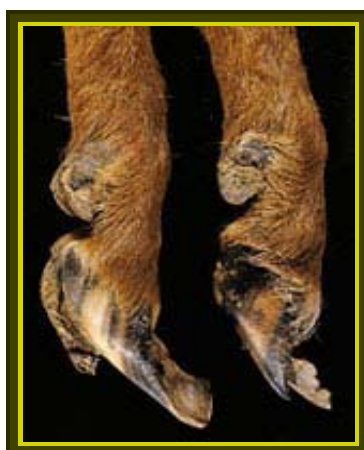. **Percutir** sobre la tapa y la palma (Fig. 10-4) con la parte roma del martillo.

Explorar el rodete coronario. Explorar por inspección y palpación. Es la unión entre el estuche córneo y la piel (zona de la apófisis extensora de la 3ª falange).



Fig. 10-4. Percusión de la pezuña. Cortesía Profa. Sandoval, (2008)

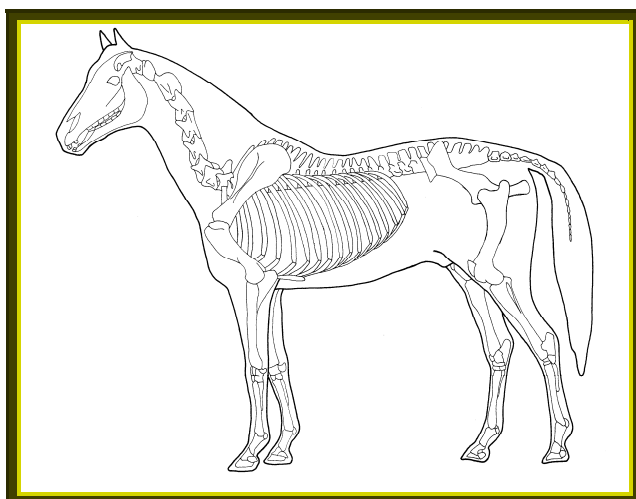
Podemos encontrar deformaciones (Fig. 10-5), alteraciones en el rodete coronario, mal olor, Ejemplo: pododermatitis, crecimiento excesivo de pezuñas y cascos, laminitis, absceso podal, fractura del casco etc.<sup>1,2,5,7,28,35</sup>



**Fig.10-5.** Crecimiento excesivo de la pezuña Tomado de [www.asmexcriadoresdeovinos.org](http://www.asmexcriadoresdeovinos.org)

#### **4.- Exploración de huesos**

Se realiza por inspección y palpación comparativa para detectar cambios en el contorno, consistencia, forma de los huesos, solución de continuidad. Ejemplo: fracturas, alteraciones morfológicas como raquitismo, osteomalacia, osteodistrofia, osteosarcoma, etc.<sup>7,35</sup>



**Fig.10-6.** Esquema del esqueleto del caballo. Tomado de manual de propedéutica, (2005)

#### **5.- Exploración de articulaciones**

Por inspección y palpación, se detecta cambio en la forma, aumento de tamaño, presencia de dolor, calor, alteraciones en la movilidad y crepitación. Ejemplos: inflamación debida a traumatismos, pisos duros (Fig. 10-4) o por padecimientos generalizados como artritis encefalitis caprina, poliartritis supurativa relacionada con onfaloflebitis (*Streptococcus* y *Staphilococcus*):

Técnica especial: punción, radiología, pruebas serológicas.<sup>28,35</sup>

El *volumen*, *color*, *transparencia*, *olor*, así como el momento de la eventual *coagulación* del líquido sinovial, se pueden determinar con bastante facilidad en un tubo de ensayo; la sinovia normal es un líquido claro, incoloro a amarillo opalescente y algo fílate, sin olor que no coagula por tiempo prolongado, quedando líquido por 48 horas a 4 °C. Cualquier alteración de lo antes mencionado, requiere estudios de laboratorio.

**Tabla 10-1.** Estudio del líquido Sinovial.

	Sinovial normal	Sinovial aséptica aguda	Sinovitis séptica
Color	Incoloro o ligeramente amarillento	Amarillo rojizo	Pardo-amarillento, rojizo
Viscosidad	Levemente filante. Variable	Levemente disminuida	Disminuido
Coagulación	No coagula espontáneamente (a 4° C a las 48 horas)	Coagula a los 10 – 20 minutos	Coagula con rapidez
Contenido	Menos de 2g/100ml	+4g/100ml	Más de 8g/100ml
Células	Menos de 300/mm <sup>3</sup>	Menos de 5000/mm <sup>3</sup>	Más de 1000.000/mm <sup>3</sup>

Tomada y modificada de Pastor, (2006)



**Fig.10-7.** Higroma en la articulación de la rodilla de un bovino, ocasionado por pisos duros. Cortesía Prof. Sandoval, (2008)

## 6.- Exploración de músculos

Por inspección y palpación comparativa analizando el tono muscular, disminución de volumen por atrofia o por laceración muscular, inflamación por traumatismos o por contracciones musculares como en tétanos, dolor muscular como en deficiencia de vitamina E y Selenio, crepitaciones como en clostridiosis.<sup>2,7,28</sup>



**Fig.10-8.** Disminución del volumen muscular en un ovino Dorper, Cortesía Profa. Sandoval, (2004)

## 7.- Exploración de animal en recumbencia o caído

El animal caído es aquel que se encuentra en recumbencia por más de 24 horas, presenta alguna dificultad física que le impide ponerse de pie (Fig. 10-6); en forma



primaria alguna limitación anatómica o el peso del animal. En forma secundaria, frecuentemente esta relacionado con problemas metabólicos como hipocalcemia, que se presenta en animales adultos, 2 días antes del parto a 4 días después del mismo. También hay que realizar el diagnóstico diferencial con trastornos nerviosos.<sup>7,28</sup>



Fig.10-9. Bovino en recumbencia. Lesión de transporte; ruptura del tendón prepubico.  
Tomada de Paginas de <http://javieralvaradomoreno.goglepages.com>

#### **SÍNDROMES CLÍNICOS:**

Enfermedades reumáticas.

Artritis sintomáticas.

Osteomielitis.

Espondilosis.

Raquitismo.

Osteomalacia.

Mioglobinuria enzootica de los equinos.

Sarcosporidiosis.

Tetanos.

Absceso plantar.

Ulceras de Rusterhols.

Artritis séptica de la articulación interfalángiana distal.

Laminitis.

Fracturas.

Necrobacilosis Interdigital, podredumbre del pie.

Rotura del músculo gastrocnemio o de su tendón.

Cuerpos extraños envolventes.

Rotura del ligamento colateral medial.

#### **SIGNOS CLÍNICOS QUE SUGIEREN AFECCIÓN DE APARATO LOCOMOTOR:**

**Ataxia.** Desviaciones anómalas en relación con los patrones normales del movimiento de las partes corporales (por lo general, las extremidades). Suelen relacionarse con enfermedad neurológica.

**Atonia.** (Flacidez) ausencia de tono muscular; las extremidades suelen estar flácidas.

**Atrofia muscular.** Disminución de la masa muscular que puede deberse a la falta de uso causado por una inmovilización debida a dolor crónico (atrofia por desuso), o pérdida de inervación muscular (atrofia neurogénica) o enfermedad muscular (atrofia miogénica). La atrofia muscular generalizada se observa en la emaciación.

**Cabeceo o inclinación de la cabeza.** Elevación de la cabeza al colocar una extremidad anterior dolorida en el suelo. La cabeza retorna a su posición normal si no carga peso sobre la extremidad afectada.

**Cadera dislocada.** Desplazamiento ventral y/o axial de toda o parte de la tuberosidad coxal, debido a fractura y que da lugar a una tuberosidad anormalmente aplanada o caída.

**Ceños.** Anillos horizontales paralelos prominentes sobre la tapa del casco que se asocian con cambios en la nutrición y en el crecimiento de la tapa.

**Cifosis.** Flexión de la columna vertebral, por lo general de la parte toracolumbar. La espalda está arqueada o convexa dorsalmente.

**Circunducción.** Movimiento circular de la extremidad durante la fase de balanceo o de no apoyo de la zancada o paso.

**Codo bajo.** El codo y carpo se mantienen flexionados, debido a la pérdida de función extensora de al menos la musculatura del tríceps.

**Cojera.** La cojera, o debilidad, es una alteración en la posición o marcha normal de un animal, que suele asociarse con dolor músculo-esquelético, aunque no exclusivamente. Suele manifestarse por marcha irregular o vacilante. La cojera puede deberse a enfermedad de los músculos, huesos, articulaciones, tejidos blandos o del sistema nervioso.

**Cojera de apoyo.** Cojera en la que el animal carga algo de peso sobre la extremidad afectada.

**Combamiento de articulaciones.** Súbito “flaqueamiento o colapso de una articulación sobrecargada”, por lo general con inestabilidad o dolor. La luxación de la paleta, con un combamiento derivado de la articulación de la rodilla es un ejemplo de inestabilidad.

**Contractura articular.** Angulación anómala de la articulación, asociada con resistencia a la extensión y flexión pasiva, producida normalmente por fibrosis del músculo o de otros tejidos blandos que cubren los músculos o articulaciones.

**Corvejones refrenados.** Hinchazón convexa o aumento de tamaño del aspecto plantar del calcáneo. Los tarsos refrenados describen una apariencia inusualmente curvada en esta zona.

**Crepitación o crepitus.** Sonido o sensación de crujido o rechinar cuando los bordes de fractura se frotan entre sí, o cuando los tejidos blandos se mueven sobre prominencias como pins ortopédicos o nudos de sutura. La crepitación articular por erosión del cartílago y producción de osteofitos periarticulares también se produce en la enfermedad articular degenerativa avanzada. Ruidos articulares similares pueden también ser normales en algunas articulaciones laxas, como el carpo o tarso.

**Debilidad.** La debilidad o paresia es la pérdida de fuerza muscular, que puede deberse a una anomalía muscular, neuromuscular o neurológica. Se caracteriza por marcha torpe, bajada de la cabeza y arrastramiento de los pies, que dan lugar a un desgaste de los cascos y las uñas, y la tendencia decúbito. Existe resistencia o dificultad para levantarse y falta de tendencia al movimiento, que si se produce es lento.

**Decúbito.** Estado de estar tumbado y ser incapaz de levantarse, incluso al ser estimulado para ello.

**Decúbito esternal.** El animal se tumba sobre la parte ventral del tórax y el abdomen cuando las extremidades anteriores son flexionadas, una a cada lado del esternón, y no puede levantarse cuando se le estimula para ello. Las extremidades posteriores están ligeramente flexionadas. La extremidad posterior que esta más arriba se mantiene próxima al abdomen lateral, la parte distal de la extremidad mas baja es visible bajo el abdomen. La cabeza puede mantenerse en posición normal o doblada hacia atrás sobre el flanco en la posición durmiente.

**Decúbito lateral.** El animal se tumba sobre un lado o el otro con las extremidades anteriores y posteriores estiradas lateralmente; no se levanta cuando se le anomia a hacerlo, pero es posible dar la vuelta en decúbito esternal. La cabeza y el cuello están normalmente extendidos.

**Deformidad de extremidades.** Desfiguramiento o mal alineamiento de las extremidades. Puede deberse a traumatismo, crecimiento óseo asíncrono o defectos conformacionales o genéticos.

**Dolor musculoesquelético.** Expresión de incomodidad, agonía derivada de la estimulación de las terminaciones nerviosas, especializadas en el sistema musculoesquelético, incluyendo huesos, articulaciones, músculos, tendones y ligamentos. El animal puede ser reticente permanecer de pie, a caminar o a manifestar incomodidad mediante expresión facial ansiosa, retirada de la extremidad o agresión, al palpar o mover pasivamente la parte afectada del sistema musculoesquelético.

**Dorso frío.** Excesiva extensión toracolumbar (lordosis) cuando se ensilla o se monta a un caballo.

**En la mano.** La definición de la federación ecuestre internacional (FEI) es: se dice que un caballo está en la mano cuando los corvejones están correctamente colocados, el cuello está mas o menos elevado y arqueado de acuerdo con la etapa de los entrenamientos, y acepta el bocado con un ligero y suave contacto, indicando con ello sumisión. La cabeza permanece en una posición estable, como norma ligeramente enfrente de la vertical, con la nuca como el punto más alto del cuello y sin ofrecer resistencia al jinete.

**Enteseofito.** Nuevo hueso depositado en el lugar de una cápsula articular o inserción ligamentosa.

**Escoliosis.** Desviación lateral de la columna vertebral.

**Espasticidad.** Estado de incremento del tono muscular, arcos reflejos exagerados y/o espasmos de los músculos esqueléticos, que dan lugar a movimientos corcoveantes y torpes. La espasticidad de la musculatura esquelética suele deberse a lesiones de la neurona motora inferior.

**Exóstosis.** Crecimiento óseo externo benigno, característicamente encapsulado por cartílago, que se proyecta desde la superficie el hueso. Se deben por lo general a traumatismos sobre los ligamentos o tendones en su unión con el hueso.

**Fasciculación.** Contracción muscular involuntaria espasmódica y oscilante que es visible y palpable bajo la piel y se asocia con descarga espontánea de un número de fibras musculares inervadas por una fibra nerviosa motora simple.

**Flaccidez.** Pérdida de tono del musculoesquelético, asociada con disminución de los arcos reflejos y del tono muscular. La parálisis flácida de la musculatura de las extremidades se debe por lo general a enfermedades de la neurona motora inferior.

**Fractura ósea.** Ruptura en la continuidad de un hueso.

-Fractura cerrada es la que no da lugar a una herida abierta.

-Fractura completa, es la discontinuidad completa del hueso, acompañada por lo general por un marcada desplazamiento de los extremos de la misma. Suele ir acompañada de hinchazón, dolor, crepitación e inestabilidad.

-Fractura en el tallo verde, es aquella en la que un lado del hueso está roto y el otro lado curvado. Suele observarse en los animales jóvenes y aunque pueden existir dolor y cojera, la hinchazón puede ser mínima.

-Fractura abierta o combinada, es aquella en la que una herida en la piel se comunica con el foco de fractura; la osteomielitis es una complicación habitual.

-Fractura estable es aquella en la que los fragmentos resisten fuerzas de acortamiento y de curvamiento, con pequeños movimientos de foco de fractura a la palpación.

-Fracturas inestables (p. ej., conminutas, oblicuas) son muy móviles a la palpación.

**Hinchazón.** Aumento del tamaño y volumen de una parte del cuerpo no debido a proliferación celular.

**Hiperextensión.** Extensión de una extremidad, o de parte de ella, más allá de su límite normal.

**Hiperflexión.** Flexión de una extremidad, o de una parte de la misma, más allá de su límite normal.

**Hipermovilidad.** Movilidad anómala de una extremidad o articulación asociada con fractura, luxación o defectos en el sistema de soporte articular de ligamentos y tendones.

**Hipermovilidad ó laxitud articular.** Excesivo movimiento de una articulación. Puede tratarse de excesiva flexión, extensión o movimiento.

**Hipertonía.** Incremento del tono muscular.

**Hipotonía.** Disminución del tono muscular.

**Inestabilidad articular.** Movimiento articular anómalo que da lugar a deslizamiento, subluxación, luxación ó angulación de dos superficies articulares.

**Lordosis.** Extensión de la columna vertebral normalmente de la parte toracolumbar. Espalda hundida o cóncava dorsalmente.

**Luxación o dislocación.** Desplazamiento de los huesos de una articulación que da lugar a la desviación del ángulo normal de la misma.

**Negativa a cargar peso.** Rechazo a cargar peso sobre la extremidad.

**Paso.** Un caballo tiene un paso normal cuando coloca el pie en la trayectoria de la huella de la mano ipsilateral.

**Postura anómala.** Cualquier desviación en relación con una postura en la que el cuerpo está naturalmente derecho y la cabeza se mantiene erguida de forma que ambos ojos miran de frente y el peso se carga por igual sobre las cuatro extremidades. Las posturas anómalas las adoptan de forma intermitente los animales con dolor; en las enfermedades neurológicas estas posturas suelen mantenerse.

**Radius curvus.** Inclinación del radio secundaria a un desequilibrio en el crecimiento de la placa de crecimiento distal del cúbito, dando lugar a deformidad a valgo del carpo.

**Ramplón.** El talón final de la herradura se dobla hacia atrás sobre si mismo 90°.

**Rigidez.** Restricción del movimiento articular y reducción de la flexibilidad en el movimiento articular.

**Rodilla abierta.** El metacarpo se sitúa relativamente lateral al eje central de la extremidad del antebrazo y el carpo. También conocida como rodilla desequilibrada.

**Rodillas desequilibradas.** El metacarpo se coloca relativamente lateral al eje central de la extremidad del antebrazo y el carpo. También conocida como rodilla abierta.

**Sobre las manos.** El peso del caballo se carga excesivamente sobre las extremidades anteriores, provocando un inadecuado enfrentamiento de las posteriores. Estas últimas no se mueven lo bastante debajo del cuerpo y no cargan peso adecuadamente.

**Sobrecaña.** Hinchazón en el aspecto dorsal del tercer hueso metacarpiano, asociado con una remodelación de la cortical dorsal del hueso debido a periostitis o a una fractura de la cortical dorsal incompleta.

**Sobremano.** Pie anormalmente puntiagudo, con hinchazón en el aspecto dorsal de la banda coronaria, asociado por lo general con una nueva formación ósea masiva en el aspecto dorsal de la articulación interfalangiana distal.

**Tablilla.** Aumento de tamaño del hueso a nivel del segundo y cuarto metacarpiano diagonal marciano.

**Temblo de extremidades.** Sacudida o temblor involuntario de una extremidad, debida por lo general a debilidad o dolor.

**Tortícolis.** Desviación de la columna vertebral en más de un plano.

**Trenzado.** Según avanza cada extremidad posterior se desvía axialmente, de modo que visto desde atrás parece que las extremidades posteriores se cruzan una sobre la otra.

**Vaca caída.** Cualquier vaca que ha estado clínicamente en decúbito con paresia puerperal y permanece en decúbito durante más de 24 horas, incluso tras dos tratamientos, sin que exista evidencia clínica de enfermedad sistémica o lesión física del sistema musculoesquelético como responsables del decúbito persistente. El término también suele utilizarse para aludir a la vaca persistentemente en decúbito por cualquier motivo.

**Valgo.** Curvado hacia fuera deformidad en la que la parte distal de la articulación se angula lateralmente, alejándose de la línea media del cuerpo (abaxial). *Genu* (rodilla) *valgum* es “cerrado de rodillas”; la extremidad distal a rodilla se desvía fuera de la línea media del cuerpo.

**Varo.** Curvado medialmente (axialmente). Deformidad en la que la parte distal de la citada articulación se angula hacia la línea media del cuerpo.

**Venir fuera de hombro.** Posición del cuello en relación con el tronco del caballo. Un “cuello bien colocado” se posiciona alto en relación al tórax.<sup>2</sup>

## **REVISIÓN DE LOS CONOCIMIENTOS ADQUIRIDOS:**

- 1.- ¿Cuál es la importancia de la exploración de locomotor?
- 2.- ¿Cuál es la función de locomotor?
- 3.- Menciona 2 técnicas especiales de locomotor
- 4.- ¿Cuál es el plan u orden de exploración de locomotor?
- 5.- ¿Cuál es el signo clínico mas importante de locomotor?
- 6.- ¿Qué es la claudicación?
- 7.- ¿Cómo se clasifican las cojeras?
- 8.- ¿Qué métodos físicos tenemos para la exploración de pezuñas y que les exploramos?
- 9.- En la exploración de huesos ¿qué es una fractura?
- 10.- ¿La poliartritis supurativa se relaciona con?
- 11.- ¿En que órganos se manifiesta la deficiencia de vitamina E y selenio?
- 12.- ¿En forma primaria, que es lo que hace que un animal este en recumbancia?
- 13.- ¿En forma secundaria, que es lo que hace que un animal este en recumbancia?
- 14.- ¿Qué es la sobremano?
- 15.- ¿Qué es la sobrecaña?
- 16.- ¿Qué es una Luxación o dislocación?
- 17.- ¿Qué es la Lordosis?
- 18.- ¿Por qué se da un cabeceo o inclinación de la cabeza?
- 19.- ¿Qué es el Varo?
- 20.- ¿Qué es el Valgo?

**UNIDAD**  
**11**  
**EXPLORACIÓN**  
**DE**  
**SISTEMA NERVIOSO**



# UNIDAD 11

## EXPLORACIÓN DE SISTEMA NERVIOSO

### OBJETIVO DE LA UNIDAD:

El alumno aprenderá el plan de exploración del sistema y las diferentes técnicas y procedimientos que se aplican para tal fin.

### IMPORTANCIA DE ESTA EXPLORACIÓN:

Su importancia radica en poder diferenciar problemas patológicos que afectan en forma primaria a este sistema, como contusión, listeriosis, derriengue, tumores encefálicos. De los de origen secundario, (enfermedades metabólicas y músculo-esqueléticas) como son hipocalcemia, botulismo, tétanos, hipomagnicemia etc. además de que estas afecciones ocurren con suficiente frecuencia para ser consideradas desde el punto de vista diagnóstico.

### BASES ANATÓMICAS Y FISIOLÓGICAS

El sistema nervioso, que abarca todos los órganos y conductos nerviosos del cuerpo, consta de dos grandes secciones: sistema nervioso central y sistema nervioso periférico. El primero, que incluye el encéfalo y la médula espinal, está recubierto por las meninges y encerrado por la caja ósea del cráneo y de la columna vertebral, por lo que no es fácil el acceso para un examen clínico. El segundo sistema incluye los nervios centrales y espinales, sus ganglios y órganos terminales.

Desde el punto de vista de su función se divide en sistema nervioso autónomo y sistema nervioso voluntario (de la vida de relación). el sistema nervioso autónomo (visceral) a su vez se divide en sistema nervioso simpático (toracolumbar) y sistema parasimpático (craneosacro) y su función es mantener el medio interno del organismo dentro de límites cuidadosamente definidos.

Pero no se trata de dos sistemas de innervación distintos uno del otro y sin conexiones entre si; al contrario, el sistema nervioso autónomo y el voluntario se confunden en su porción central, pero en la periferia son diferentes por sus funciones.<sup>7,26,29</sup>

### TÉCNICAS DE EXPLORACIÓN APLICADAS:

#### Técnicas generales

Inspección  
Palpación  
Percusión

#### Técnicas especiales

Rayos X  
Punción (líquido cefalorraquídeo)  
Pruebas serológicas  
Bloqueo de nervios

### CONSIDERACIONES GENERALES ANTES DE INICIAR EL PLAN DE EXPLORACIÓN ESPECIAL DE SISTEMA NERVIOSO

Exploración del estado general del paciente

Se evalúan los 5 puntos de la exploración general, poniendo mayor atención a la exploración de la conducta del animal.

Así como, la actitud o postura anatómica. Astrónomo. El animal parece que esta mirando al cielo (enfermedades de la corteza cerebral)

### PLAN DE EXPLORACIÓN



- 1.- Anamnesis especial
- 2.- Exploración de la conducta
- 3.- Exploración del sensorio
- 4.- Exploración de la sensibilidad
- 5.- Exploración de la motricidad
- 6.- Exploración del cráneo y columna vertebral
- 7.- Exploración de reflejos
- 8.- Exploración del líquido cefalorraquídeo
- 9.- Exploración de los pares craneales

### 1.- Anamnesis especial

Preguntas relacionadas cuando observamos signos clínicos que nos sugieran afección del sistema nervioso ejemplo; parálisis, cambios de conducta, ceguera, reflejo pupilar anormal, posiciones anatómicas anormales (lesiones entre las vértebras torácica 3 y la lumbar 3. produce una parálisis de los miembros posteriores adoptando el animal la posición de perro sentado), etc.<sup>3,5,7</sup>



Fig. 11-1. Borrego apoyando la cabeza en el comedero. Cortesía Profa. Gómez de la Cruz, (2008)

### 2.- Exploración de la conducta

La conducta animal es la expresión de un esfuerzo de adaptación y ajuste a las diferentes condiciones externas y exteroceptivas. la conducta de los animales esta dada por el instinto y por los conocimientos adquiridos a lo largo de su vida.

En la exploración general del paciente se observan 3 esquemas de comportamiento (apatía, intranquilidad y furor) que nos indican si el animal esta o no esta enfermo, en relación a posible existencia de una enfermedad cerebral y/o de medula espinal que nos conlleva a la exploración del sistema nervioso; además en la exploración de la conducta se deben de tener en cuenta otros siete esquemas de comportamiento, (estudiados a detalle por la Etología), que desde el punto de vista clínico cualquier alteración en los patrones normales de comportamiento, nos puede sugerir alteración del sistema nervioso.<sup>1,3,5</sup>

Los 7 esquemas de comportamiento o conducta son:

- 1.- Conducta de ingestión de sólidos y líquidos.
- 2.- Conducta de eliminación o excreción.
- 3.- Conducta de confortabilidad.
- 4.- Conducta de jerarquización.
- 5.- Conducta sexual.
- 6.- Conducta materna.
- 7.- Conducta de sociabilización.<sup>1,2,5,7</sup>

1.- Conducta de ingestión de sólidos y líquidos: En los ungulados la prehensión de los granos y forrajes implica el uso de la lengua, los labios y los dientes. (La geofagia) Muy

extendida en ciertas razas de ganado vacuno, no parece ser debida a un bajo contenido de sodio en las hierbas. En el ganado vacuno deficiente en calcio y fósforo come monedas, huesos, cenizas y sacos comúnmente ignorados por el ganado vacuno normal, por otra parte cuando el ganado vacuno pasta en prados deficientes en fósforo, y puede elegir entre un suplemento de calcio y otro de calcio y fósforo, no da muestras de preferir este último. Así mismo, ovejas sometidas a un sistema de autoselección cubrieron lo preciso para cubrir sus requerimientos cuando estaban criando gemelos o cuando sufrían de osteofagia y alotrifagia. Los animales alimentados en grupos comen más y ganan más peso que el alimentado aislado.

2.- Conducta de eliminación o excreción: Cada especie tiene una forma de defecar; así cuando se encuentran en estación los bovinos, ovinos y caprinos elevan la cola y separan las extremidades posteriores, aunque también en movimiento pueden eliminar heces, cosa muy común en los pequeños rumiantes. El bovino defeca especialmente al incorporarse y durante la comida. Durante la defecación el animal arquea levemente el lomo y levanta la cola.<sup>1,5</sup>

Algunos procesos patológicos alteran el acto, observándose como un cambio en la actitud o postura anatómica como son las alteraciones en digestivo, locomotor y nervioso.<sup>3,5,6,8,9,16,</sup>

3.- Conducta de confortabilidad: Cuidados del cuerpo, espantado de las moscas, etcétera. Al observador experimentado enseguida le llama la atención el comportamiento anormal, este hecho, siempre debe dar motivos para examinar con mas detalle el sistema nervios.<sup>3</sup>

4.- Conducta de jerarquización: El orden de dominancia se refiere al lugar de prioridad de un individuo dado respecto a otros de la misma especie en las oportunidades sexuales y de ingestión de alimentos. El orden de dominancia se evalúa por inspección directa de la dominancia-subordinación.

5.- Conducta sexual: Se han observado varios patrones anormales de conducta sexual del macho, ejemplo: expresión de toda la cadenas de sucesos de la copulación, excepto la eyaculación; cortejo y monta sin erección o protución del pene; entre muchas otras. Como consecuencia de perturbaciones psicológicas tales como tensiones producidas por cambio de establo, cuidadores o por viajes.

En las hembras durante el estro pueden distinguirse tres patrones de conducta: monta masculinoide, incremento de la actividad espontánea y respuestas copuladoras.

6.- Conducta materna: El establecimiento y mantenimiento de las relaciones entre la madre y las crías incluye una serie de procesos de gran complejidad basados en interacciones reciprocas. Las conductas que dan lugar a la muerte de la cría deben considerarse anormales. Tales conductas pueden deberse a desarreglos sufridos con la madre durante el parto y la lactación.

7.- Conducta de sociabilización: la organización social se refiere a la cohesión de un rebaño o manada en un grupo muy bien integrado o establecido. En el que la unidad esta basada en la interdependencia de los animales individuales y en las respuestas reciprocas.<sup>1,2,5,7</sup>

### **3.- Exploración del sensorio**

Nos referimos a la función psíquica del paciente (estado de conciencia), evaluando por inspección, estados de depresión y excitación. El sensorio permanece inalterado cuando los animales exhiben la conducta peculiar de su especie y raza. El trastorno del sensorio se traduce en comportamientos alterados o en reacciones anómalas frente a estímulos ambientales.<sup>1,7,16</sup>

**Tabla 11-1.** Alteraciones del sensorio

Parámetro	Función exaltada	Función disminuida	Método exploratorio
-Sensorio	-Excitación -Agresividad -Accesos furiosos	-Apatía -Somnolencia -Sopor -Coma	-Inspección

#### 4.- Exploración de la sensibilidad

Por sensibilidad entendemos la capacidad de la corteza cerebral para responder con reacciones conscientes a un estímulo. A la exploración podemos encontrar hiperestesia o hipersensibilidad cuando hay un aumento en esta; disminución de la sensibilidad llamada hipoestesia y falta de la sensibilidad llamada anestesia. Se detecta por aplicación de estímulos dolorosos como punción de la región o al aplicar presión con uñas o pinzas en el área.

**Evaluar la sensibilidad superficial.** Aplicar pequeños pellizcos o presionar con una pinza a ambos lados de la columna vertebral, a partir de la T2 (reflejo panicular). Existe sensibilidad si el animal responde con una contracción de la musculatura subcutánea craneal al lugar de la aplicación. También, se puede realizar pellizcando en el espacio interdigital. La respuesta es normal, si el animal flexiona la extremidad y muestra signos de dolor.

Con un bastón o palo de madera, tocar las extremidades, cuello y cabeza. Valorar la reacción.

**Evaluar la sensibilidad profunda.** Si la sensibilidad superficial es normal, no es necesario realizar esta prueba. Presionar con la pinza una falange. Existe sensibilidad si el animal flexiona la extremidad y muestra signos de dolor.<sup>1,2,7</sup>

**Tabla 11-2.** Alteraciones de la sensibilidad.

Parámetro	Función exaltada	Función disminuida	Método exploratorio
-Sensibilidad superficial	-Hiperestésica -Parestesia	-Hipoestesia -Anestesia	-Palpación -Provocación de dolor
-Sensibilidad profunda	-Sensibilidad alterada ante posturas anómalas		-Colocar al animal o a ciertas regiones de su cuerpo en posturas anómalas.

#### 5.- Exploración de la motricidad

Se refiere al desplazamiento del animal. Evaluando por inspección.

- 1.- Desplazamiento normal.
- 2.- Desplazamiento anormal.
- 3.- Coordinación de movimientos.<sup>1,5,7</sup>



Fig. 11-2. Marcha tambaleante. Cortesía Profa. Gómez de la Cruz, (2008).

**Tabla 11-3.** Alteraciones de la motricidad

Parámetro		Método exploratorio
-Motricidad	Manifestaciones de motricidad exaltada:	-Inspección -Palpación -Inyecciones diagnósticas
	-Convulsiones -Movimientos forzados	
	Manifestaciones de la motricidad disminuida :	
	-Paresias -Parálisis	
	Trastornos de la coordinación:	

### 6.- Exploración de cráneo y columna vertebral

Por inspección y palpación, prestando atención a la actitud o postura anatómica, evaluando cambios como: xifosis, lordosis, escoliosis (Fig. 11-3).<sup>1,3,7</sup>



Fig. 11-3. Desviación de la columna. Cortesía Profa. Gómez de la Cruz, (2008).

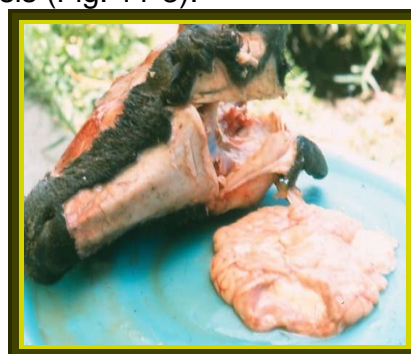

Fig. 11-4. Cortesía Profa. Gómez de la Cruz,

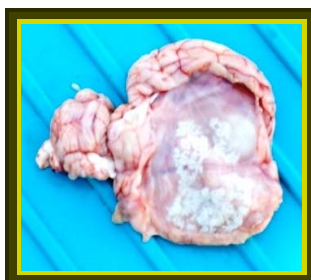

Fig. 11-5. Cuanuros cerebrales, en ovinos. Cortesía Profa. Gómez de la Cruz, (2008).

### 7.- Exploración de los reflejos

Un reflejo es la actividad muscular inmediata e involuntaria inducida en respuesta a un estímulo, la cual puede estar ausente, aumentada o disminuida.

**Evaluar el reflejo rotuliano o del cuadriceps.** Percutir con la parte roma del martillo sobre el ligamento rotuliano. La extremidad ha de estar relajada y semiflexionada, sostenida con una mano por la cara medial del fémur. El reflejo es positivo si existe una extensión rápida de la rodilla.

**Evaluar el reflejo de flexión de la extremidad anterior.** Presionar de forma dolorosa en el espacio interdigital de la extremidad anterior. Valorar la respuesta a la sensibilidad dolorosa superficial. El reflejo es positivo si el animal flexiona la extremidad.

**Evaluar el reflejo de flexión de la extremidad posterior.** Presionar de forma dolorosa en el espacio interdigital de la extremidad posterior. Valorar la respuesta a la sensibilidad dolorosa superficial. El reflejo es positivo si el animal flexiona la extremidad.

**Evaluar el reflejo extensor carpo-radial.** Percutir con la parte de goma del martillo sobre el músculo extensor carpo-radial, localizado en la cara craneolateral del brazo, justo debajo de la articulación del codo. El reflejo es positivo, si el animal extiende la articulación carpiana.

**Evaluar el reflejo perineal.** Estimular ligeramente el periné con unas pinzas. El reflejo es positivo si se produce la contracción del músculo del esfínter anal y la flexión de la cola. <sup>1,3,5,7</sup>

**Tabla 11-4.** Reflejos medulares directos.

Reflejo	Estímulo	Respuesta	Nivel médula
Bicipital	Percusión tendón del bíceps	Contracción del bíceps	C5 y C6
Supracarpiano	Percusión de tendones extensores por encima del carpo	Extensión de la mano	C7 y C8
Rotuliano	Percusión del tendón rotuliano	Contracción del cuadriceps (extensión de la pata)	L2 y L4
Supratarsiano	Percusión de los tendones supratarsianos	Flexión del pie	L6 y S1
Aquíleo	Percusión del tendón de aquiles	Extensión del pie	S1 y S2
Tendinoso del pie	Percusión de tendones flexores o extensores	Contracción de los músculos correspondientes	S2 y S3

**Tabla 11-5.** Reflejos medulares indirectos.

Reflejo	Estímulo	Respuesta	Nivel médula
De la cruz	Frotamiento piel de la cruz	Temblor de músculos cutáneos	C5 y T1
Dorsal(eq. Rum.)	Pellizcamiento de la piel del dorso	Flexión del raquis	T3 y T8
Cremasterico (eq.)	Frotamiento de la cara interna del muslo	Elevación del testículo	L1 y L2
Glúteo	Frotamiento de la piel de la grupa	Sacudidas de músculos glúteos	L5 y L6
Mamario (vaca)	Palpación de la cara posterior de la ubre	Encogimiento del miembro posterior	S2 y S3
Anal	Tacto anal y perineal	Contracción del esfínter	S4
Caudal	Palpación de la cara ventral de la cola	Depresión brusca de la cola	S5

Tomado de Pastor, (2006)

**Tabla 11-6.** Alteraciones de los reflejos

Parámetro	Función exaltada	Función disminuida	Método exploratorio
-Reflejos	-Aumentados	-Disminuidos -Desaparecidos	-Provocación de reflejos

### 8.- Exploración de líquido cefalorraquídeo

El líquido cefalorraquídeo (LCR) es un dializado de los plexos coroideos medio y lateral y se encuentra llenando el espacio subaracnoideo. Es un procedimiento exploratorio especial que permite el diagnóstico de muchas enfermedades del SN. Para la obtención de LCR la punción se realiza en la cisterna magna postoccipital o a nivel lumbar, entre la última vértebra lumbar y la primera sacra, o bien entre la L4 y L5, después de anestesiarse o sedar profundamente al animal.<sup>1,2,3,7,</sup>

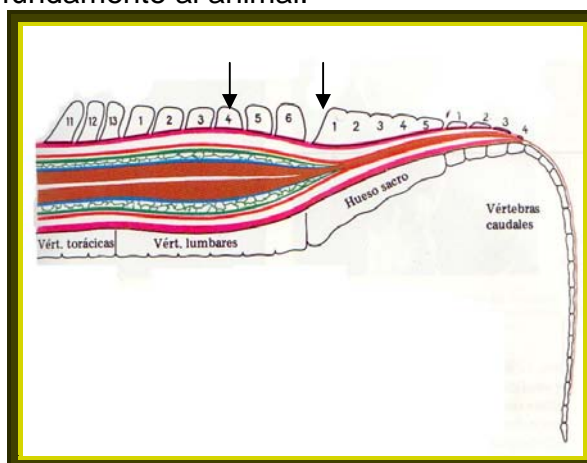


Fig. 11-6. Esquematación de los sitios de punción lumbar para la obtención de líquido cerebro-espinal. Tomado y modificado de Rosenberger, (1981)

Examen físico del líquido cefalorraquídeo (L.C.R).

El L.C.R. normal es claro, incoloro y limpio.

1. Modificaciones de la coloración
  - a. Líquido rojo: error de la técnica de extracción, concretamente punción de un seno venoso.
  - b. Líquido rojo oscuro a pardo: Hemorragia importante o relativamente reciente
  - c. Líquido amarillento: Hemorragia antigua o animal con un proceso icterídeo.
2. Turbidez del L.C.R. significación:
  - a. Presencia de células en cantidad importante
  - b. Infección bacteriana
  - c. Aumento en los niveles de proteínas.
  - d. Aumento en los niveles de fibrina.
3. Presión de L.C.R.
  - a. Normalmente la presión se encuentra comprendida entre 30 y 170 mm. De agua, esta presión puede variar bajo la influencia de causas muy diversas.
    - i. Baja de presión en el curso de las anestésias, por hiperventilación, por inyección de solutos hipertónicos.
    - ii. Aumento de la presión del L.C. R. En los casos de hipertensiones intracraneanas (tumor, edema cerebral, hidrocefalia).

### 9.- Exploración de los pares craneales

**Evaluar el reflejo palpebral.** Tocar el ángulo interno o externo del ojo. La respuesta es normal si parpadea. Valoramos la vía sensitiva (nervio trigémino - V) y la motora (nervio facial - VII).

**Evaluar la respuesta de amenaza.** Realizar un gesto de amenaza ante el ojo del animal. La respuesta es normal si parpadea o aparta la cabeza. Evitar tocar las vibrisas y crear corriente de aire. Valoramos la vía sensitiva (nervio óptico - II) y la motora (nervio facial - VII).

**Evaluar el reflejo fotomotor directo.** Iluminar un ojo con una fuente de luz. El reflejo es positivo si se produce una contracción rápida de la pupila. Valoramos la vía sensitiva (nervio óptico - II) y la motora (nervio oculomotor - III).

**Evaluar el reflejo fotomotor indirecto.** Iluminar un ojo con una fuente de luz. El reflejo es positivo si se produce una contracción rápida de la pupila del otro ojo. Valoramos la vía sensitiva (nervio óptico - II) y la motora (nervio oculomotor - III).

**Evaluar la sensibilidad facial.** Realizar toques con una pinza en diferentes partes de la cara o estimular la mucosa nasal. También, se pueden realizar pequeños pellizcos con la pinza. Si existe sensibilidad, el animal responde con una contracción de la musculatura subcutánea. Valoramos la vía sensitiva (nervio trigémino - V) y la motora (nervio facial - VII).

**Palpar el músculo trapecio y braquiocefálico.** Palpar a nivel del cuello. Valorar si están atrofiados. Valoramos el nervio accesorio (XI).

**Valorar el nistagmo fisiológico.** Ladear la cabeza del animal hacia ambos lados y mirar la esclerótica. La respuesta es normal, si al girar la cabeza, el globo ocular se mueve lateralmente de forma rápida hacia el mismo lado que se gira y de forma lenta hacia el contralateral. Valoramos el nervio oculomotor (III), el nervio troclear (IV), el nervio abducens (VI) y la rama vestibular del nervio vestibulococlear (VIII).<sup>2,3,5,7</sup>

**Tabla 11-7.** Resumen de la exploración del sistema nervioso:

Parámetro	Función exaltada	Función disminuida	Método exploratorio
-Sensorio	-Excitación -Agresividad -Accesos furiosos	-Apatía -Somnolencia -Sopor -Coma	-Inspección
-Sensibilidad superficial	-Hiperestésica -Parestesia	-Hipoestesia -Anestesia	-Palpación -Provocación de dolor
-Sensibilidad profunda	-Sensibilidad alterada ante posturas anómalas		-Colocar al animal o a ciertas regiones de su cuerpo en posturas anómalas.
-Motricidad	Manifestaciones de motricidad exaltada: -Convulsiones -Movimientos forzados		-Inspección -Palpación -Inyecciones diagnósticas
	Manifestaciones de la motricidad disminuida : -Paresias -Parálisis		
	Trastornos de la coordinación:		
-Reflejos	-Aumentados	-Disminuidos -desaparecidos	-Provocación de reflejos
-Líquido cefalorraquídeo	-Alteraciones del aspecto, número, cantidad de proteínas y características de las células.		-Análisis macroscópico, microscópico y químico

### **SÍNDROMES CLÍNICOS:**

Contusión y conmoción cerebral.

Insolación y acaloramiento.

Meningitis aguda.

Listeriosis.

Rabia.

Aujeszky.

Encefalomiелitis infecciosa del caballo.

Meningoencefalitis hemorrágica del caballo.

Encefalomiелitis contagiosa de los rumiantes.

Tumores encefálicos.

Cenurosis.

Parálisis bulbar toxica del caballo.

Botulismo.

Meningitis espinal.

Osificación de las meninges medulares.

Contusión de la medula espinal.

Compresión de la medula espinal.

Afecciones hereditarias del sistema nervioso central.

Accesos epileptiformes.

Formas de tetania y neurosis de la gestación, parto y lactancia.

Parálisis de los nervios periféricos.

### **SIGNOS CLÍNICOS QUE SUGIEREN AFECCIÓN DE NERVIOSO:**



**Anisocoria.** Pupilas de tamaño diferente.

**Anosmia.** Falla del sentido del olfato.

**Apoyo de la cabeza contra objetos.** Empuje persistente o repetido con la cabeza de un objeto fijo; suele ser signo de enfermedad intracraneal.

**Arco reflejo.** Componentes necesarios para que se produzca un reflejo , incluyendo el receptor aferente (sensitivo), el nervio periférico aferente (sensitivo) , el cuerpo celular de la neurona motora, el nervio periférico eferente (motor), la unión neuromuscular y el músculo.

**Arrastre de pies.** Arrastre de los pies al moverse; indica por lo general debilidad flexora o paresis.

**Arreflexis.** Ausencia de actividad refleja.

**Artrogriposis.** Rigidez o movimiento restringido en múltiples articulaciones.

**Asimetría facial.** Expresión facial desigual debida generalmente a enfermedad del nervio facial.

**Ataxia.** Falta de coordinación.

**Atrofia muscular.** Disminución del tamaño del músculo por reducción o pérdida de las fibras musculares, dada por falta de inervación.

**Atrofia muscular neurogenica.** Atrofia por lo general intensa que evoluciona con rapidez tras una de las lesiones de la Neurona Motora Inferior.

**Atrofia muscular por desuso.** Pérdida de masa muscular debida a falta de un uso adecuado de los músculos. Asociados con enfermedad ortopédica o de la Neurona Motora Superior. Suele ser menos grave y de evolución más lenta que la atrofia neurogenica.

**Bostezo.** Inhalación laboriosa con abertura exagerada de las mandíbulas; puede ser un signo de enfermedad cerebral en los grandes animales.

**Cataplejía.** Ataques súbitos de debilidad muscular e hipotonía.

**Ceguera.** Incapacidad para ver; puede deberse a enfermedad oftalmológica o neurológica.

**Cifosis.** Flexión anómala de las vértebras toracolumbares produce una apariencia de joroba.

**Cojera.** Menor capacidad o deseo de cargar peso en una extremidad como consecuencia del dolor o de la restricción mecánica del movimiento articular normal.

**Coma.** El animal no responde a los estímulos ambientales ni dolorosos.

**Comportamiento compulsivo.** Comportamiento repetitivo y estereotipado; un ejemplo podría ser un animal que persigue la cola compulsivamente.

**Contemplar las estrellas.** Postura de extensión de la cabeza y el cuello; ligero opistotono.

**Convulsión.** Eventos motores intermitentes que tienden a recidivar. En la convulsión generalizada, el animal se cae de lado, presenta espasmos rítmicos de la cabeza y las extremidades seguidos de movimientos de carrera o pedaleo. Los términos ictus y ataque son sinónimo.

**Debilidad.** Término no específico que indica incapacidad para realizar la actividad muscular con normalidad; o puede deberse a enfermedades en varios sistemas orgánicos.

**Déficit propioceptivo.** Escasa corrección hacia una postura normal cuando algunas partes del cuerpo (extremidades) están en una posición (apoyo) anómala.

**Demencia/ delirio.** Desorientación mental o disociación del entorno.

**Depresión, letárgica.** Ligera disminución de la agudeza mental del animal.

**Disfagia.** Dificultad para comer o tragar.

**Disimetría.** Medida inadecuada de la fuerza y el alcance del movimiento voluntario.

**Disosmia.** Sentido del olfato disminuido o anómalo.

**Dolor.** Sensación de malestar o aflicción; los signos clínicos de dolor en los animales se infieren a partir de los cambios fisiológicos y del comportamiento.

**Escalofrío.** Temblor o estremecimiento voluntario.

**Escoliosis.** Desviación lateral anómala de la columna vertebral.

**Espasmo hemifacial.** Contracción persistente de los músculos de la expresión facial de un lado: asociado casi siempre con enfermedad crónica del nervio facial.

**Espasticidad.** Aumento del tono extensor de los músculos; se observa más frecuentemente en las extremidades.

**Estrabismo.** Posición anómala del ojo; puede producirse en reposo o cuando; la cabeza cambia de posición (posicional).

**Fasciculaciones.** Contracciones pequeñas, locales e involuntarias visibles bajo la piel. Constituyen una descarga espontánea de algunas fibras musculares inervadas por una sola fibra nerviosa motora.

**Giro de la cabeza.** Postura anómala en la que la cabeza se dirige hacia la parte caudal del animal (mirando hacia atrás) en vez de hacia la parte craneal (mirando hacia delante). El plano medio de la cabeza suele permanecer perpendicular al suelo.

**Hemiparecia.** Pérdida parcial del movimiento voluntario en las extremidades de un lado del cuerpo.

**Hemiplejía.** Pérdida total del movimiento voluntario en las extremidades de un lado del cuerpo.

**Hiperestesia.** Aumento de la sensibilidad a la estimulación; dolor.

**Hipermetría.** Movimiento muscular voluntario que sobrepasa su objetivo: al caminar, el paso suele ser alto.

**Hiperreflexia.** Aumento de la magnitud de la acción refleja.

**Hipertonía.** Aumento del tono muscular; produce con frecuencia extensión de las extremidades.

**Hipoalgesia.** (Hipoestesia) disminución de la sensibilidad a los estímulos (dolor).

**Hipoestesia.** Disminución de la respuesta a los estímulos dolorosos, sinónimo de hipoalgesia.

**Hipometría.** Movimiento voluntario que se queda corto con respecto al objetivo.

**Hiporreflexia.** Disminución de la magnitud de la acción refleja.

**Hipotonía.** Disminución del tono muscular.

**Inclinación de la cabeza.** El plano medio de la cabeza rota desde su relación normal de la perpendicularidad con el plano dorsal inclinándose la cabeza hacia un lado. Si se mira al animal de frente, la cabeza aparece inclinada hacia un lado.

**Incontinencia.** Incapacidad para almacenar orina y heces con normalidad.

**Lordosis.** Extensión anómala de la columna vertebral sobre todo en la región toracolumbar; produce una apariencia de inclinación hacia atrás.

**Mandíbula caída.** Incapacidad para cerrar la mandíbula.

**Marcha compulsiva.** Marcha persistente sin propósito que se produce con frecuencia de forma estereotipada y en círculos.

**Marcha en círculos.** Movimiento compulsivo en círculos puede ser un signo de enfermedad cerebral o vestibular.

Marcha sin propósito marcha constante carente de propósito en direcciones variables

**Mega esófago.** Esófago dilatado por multitud de causas; suele observarse en las enfermedades de los pares craneales, músculos y unión neuromuscular.

**Midriasis.** Pupila mayor de lo normal, dilatación de la pupila.

**Mioclona.** Contracción de tipo sacudida de una parte de un músculo o de un grupo muscular.

**Mioclona refleja.** Caracterizada por rigidez extensora episódica producida por la estimulación de todo o parte del cuerpo.

**Miosis.** Pupila más pequeña de lo normal, contracción de la pupila.

**Miotonia.** Contracción muscular persistente derivada de un movimiento voluntario o pasivo externo.

**Narcolepsia.** Exceso de sueño durante el día; se manifiesta por lo general con periodos episódicos de sueño.

**Nistagmos.** Movimiento oscilatorio del ojo que tiene una fase rápida y otra lenta; puede producirse en reposos (espontáneo o cuando la cabeza cambia de posición (posicional)).

**Oftalmoplejia.** Parálisis de los músculos de las orbitas el globo y el iris no se mueven en la oftalmoplejia total.

**Opistotonos.** Postura anómala en la que la cabeza y el cuello están extendidos dorsalmente hacia atrás; también suelen extenderse las extremidades torácicas.

**Parálisis.** Incapacidad para moverse voluntariamente.

**Parálisis facial.** Falta de movimiento de los músculos inervados por el nervio facial.

**Paraparesia.** Pérdida parcial del movimiento voluntario en las extremidades pélvicas; debilidad de las mismas.

**Paraplejia.** Pérdida total del movimiento voluntario en las extremidades pélvicas.

**Paresia.** Debilidad resultante de una disfunción neurología.

**Paresia/parálisis de la lengua.** Incapacidad para utilizar la lengua con normalidad; suele asociarse con enfermedad del nervio hipogloso.

**Postura con base de sustentación amplia.** Mantenerse de pie con las extremidades colocadas de una forma más lateral de lo normal.

**Postura de Schiff-Sherrington.** Extensión de las extremidades torácicas, con tono y reflejos normales en las extremidades pélvicas; la producen las lesiones graves de los segmentos medulares torácico tercero (T3) a lumbar tercero (L3), que interrumpen los impulsos ascendentes inhibidores de los músculos extensores de las extremidades torácicas.

**Ptois.** Caída del párpado superior.

**Queratitis neurotópica:** Pérdida de la integridad corneal por pérdida de la innervación por el nervio trigémino.

**Reflejo.** Acto que ocurre sin control consciente. El reflejo patelar es un ejemplo.

**Reflejo de Babinsky.** Flexión de los dedos en respuesta a la estimulación física de la superficie palmar/plantar del pie/cuartilla.

**Reflejo de deslumbramiento.** Cierre abrupto de los párpados al estimular la retina con una luz brillante.

**Reflejo extensor cruzado.** Con el paciente en decúbito lateral, al provocar un reflejo de flexión en la extremidad que queda abajo -; se observa en las enfermedades de la neurona motora superior.

**Rigidez.** Disminución del alcance del movimiento y de la longitud del paso.

**Rigidez de descerebelación.** Opistonotos y extensión de las cuatro extremidades; el animal suele estar estuporoso o comatoso.

**Semicoma (estupor).** El animal no responde a los estímulos del entorno pero si a los dolorosos.

**Signo de la raíz nerviosa.** Cojera sin cargar peso episódico o permanente, debido presumiblemente a irritación nerviosa y dolor.

**Síndrome de Horner.** Denervación simpática de los contenidos de la cavidad orbitaria, ptosis, miosis y enoftalmos.

**Síndrome de la neurona motora inferior (NMI).** Algún grado de parálisis y pérdida de la función del arco reflejo (arreflexia) con hipotonía y desgaste muscular

**Síndrome de la neurona muscular superior (NMS).** Algún grado de parálisis con función normal del arco reflejo, tono muscular normal o aumentado y atrofia muscular por desuso.

**Síndrome vestibular.** Signos que acompañan a la pérdida de función vestibular, incluyendo tambaleo, caídas, inclinación de la cabeza, nistagmo y estrabismo.

**Sordera.** Falta de audición.

**Temblor.** Movimiento involuntario del cuerpo o de una parte del cuerpo de un lado a otro.

**Tétanos.** Rigidez extensora persistente e intensa de las extremidades, cuello, tronco y cola.

**Tetraparesia.** Pérdida parcial del movimiento voluntario en las extremidades torácicas y pélvicas; debilidad de las cuatro extremidades.

**Tetraplejía.** Pérdida parcial del movimiento voluntario en las extremidades torácica y pélvica; el animal permanece decúbito.

**Tortícolis.** Estado de contracción de los músculos cervicales que produce giro de la cabeza y el cuello.

**Úlcera corneal.** Pérdida de integridad de la cornea; suele ser resultado de escasa sensibilidad en la cornea, sequedad corneal o incapacidad para proteger al ojo mediante parpadeo.

**Vejiga urinaria con síndrome de la neurona motora inferior.** Caracterizada por tener un tamaño grande con tono escaso del detrusor del esfínter y por tanto fácil de vaciar manualmente.

**Vejiga urinaria con síndrome de la neurona motora superior.** Caracterizada por tener tamaño grande con buen tono en el detrusor y el esfínter y por tanto difícil de vaciar manualmente.<sup>2</sup>

**REVISIÓN DE LOS CONOCIMIENTOS ADQUIRIDOS:**

- 1.- ¿Cuál es la importancia de la exploración de sistema nervioso?
- 2.- Describe brevemente las bases anatómicas y fisiológicas.
- 3.- ¿Qué métodos físicos tenemos para la exploración de este sistema?
- 4.- ¿Qué debemos de considerar antes de iniciar el plan de exploración?
- 5.- ¿Cuál es el plan u orden de exploración?
- 6.- ¿Qué signos nos sugieren afección de sistema nervioso?
- 7.- ¿Qué métodos físicos usamos para la exploración de cráneo y columna vertebral?
- 8.- ¿Qué es el sensorio?
- 9.- ¿Cómo se traduce el trastorno del sensorio?
- 10.- ¿Qué es la sensibilidad?
- 11.- ¿Cómo se explora la sensibilidad?
- 12.- ¿Qué es la motricidad?
- 13.- ¿Qué es un reflejo?
- 14.- ¿Cómo se obtiene el LCR?
- 15.- ¿Qué sugiere una úlcera corneal?
- 16.- ¿Qué sugiere la marcha en círculos?
- 17.- ¿Qué es la ataxia?
- 18.- ¿Qué es la hipotonía?
- 19.- ¿Qué es la marcha compulsiva?

---

---

**UNIDAD**

**12**

**EXPLORACIÓN  
DE ORGANOS DE LOS  
SENTIDOS  
(ojo y oído)**



# UNIDAD 12.

## EXPLORACIÓN DE OJO Y OÍDO

### OBJETIVO DE LA UNIDAD:

El alumno aprenderá el plan de exploración de ojo y oído así como las diferentes técnicas y procedimientos que se aplican para tal fin.

### A) EXPLORACIÓN DE OJO

#### IMPORTANCIA DE ESTA EXPLORACIÓN:

La exploración ocular persigue varios objetivos:

Diagnosticar una enfermedad ocular concreta.

Encontrar manifestaciones oculares de una enfermedad secundaria.

Comprobar si la función visual es normal.

#### BASES ANATÓMICAS Y FISIOLÓGICAS:

Esta constituido por las siguientes estructuras:

Conjuntiva.

Esclerótica o córnea óptica.

Córnea transparente.

Pupila.

Pestañas.

Membrana nictitante.

Párpados.<sup>1,27,29</sup>

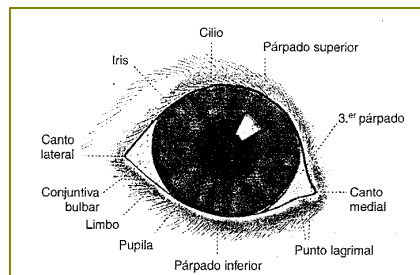


Fig. 12-1. Anatomía macroscópica externa del ojo Radostis, (2002).

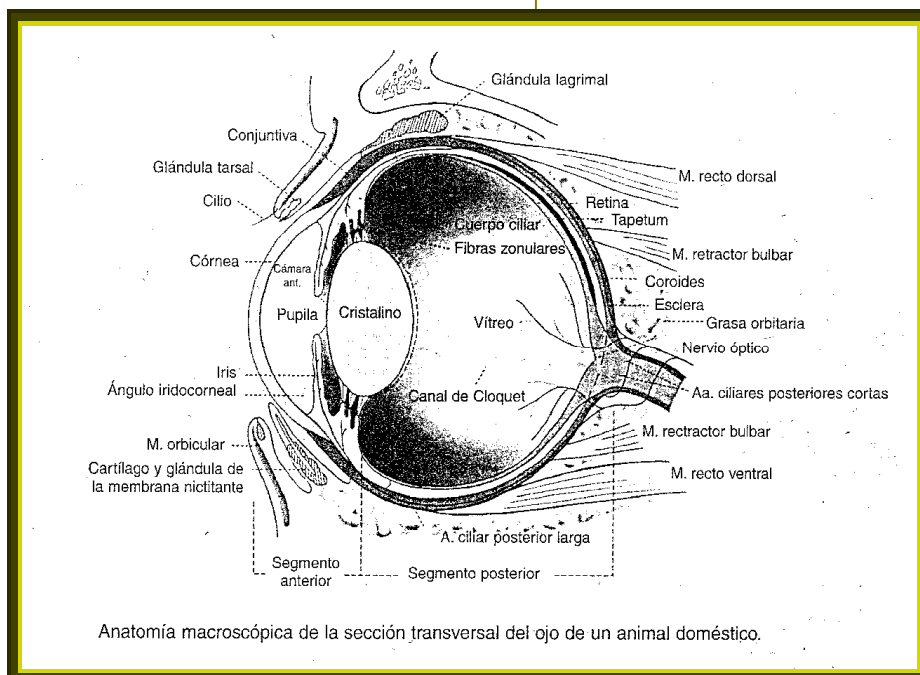


Fig. 12-2 .Anatomía macroscópica de la sección transversal del ojo de un animal doméstico. Tomado y modificado de Radostis, (2002)

## TÉCNICAS DE EXPLORACIÓN APLICADAS:

### Técnicas generales

Inspección

### Técnicas especiales

Citología conjuntival

Oftalmoscopia

Ecografía ocular

Biomicroscopia

Tonometria (medición de la presión ocular)

## CONSIDERACIONES GENERALES ANTES DE INICIAR EL PLAN DE EXPLORACIÓN ESPECIAL DE OJO

Exploración del estado general del paciente.

Se realiza para determinar si se trata de afecciones propias de esta estructura o de enfermedades sistémicas que se ven reflejadas en ojo.

El examen de ojo esta al alcance de cualquier clínico, pero cuando queremos detallar lesiones o anomalías concretas es necesario recurrir a procedimientos exploratorios mucho más complejos y utilizar aparatos mas sofisticados que únicamente pueden realizar los especialistas en oftalmología.

### PLAN DE EXPLORACIÓN:

- 1.- Anamnesis especial.
- 2.- Exploración de párpados.
- 3.- Exploración de pestañas.
- 4.- Exploración del sistema lagrimal.
- 5.- Exploración de la conjuntiva.
- 6.- Exploración de la membrana nictitante
- 7.- Exploración de cornea.
- 8.- Exploración de esclerótica.
- 9.- Exploración del fondo ocular.

#### 1.- Anamnesis especial.

Serie de preguntas que realizamos al productor o encargado de los animales, siempre y cuando encontremos signos que nos sugieran afección en ojo (epifora, opacidad de cornea, anoftalmia, microftalmia, etc).

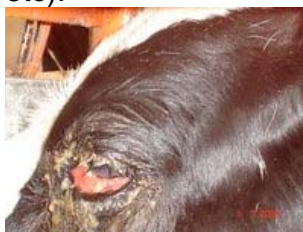

Fig. 12-3. Tumor de células escamosas en el tercer párpado de un bovino.

Tomado de <http://javieralvaradomoreno.googlepages.com>

¿Dificultades visuales? ¿Se agrava durante el día o la noche? ¿En ámbito conocido o nuevo?

¿Desde cuándo? ¿Bajo qué circunstancias?

¿Déficit visual; más de un lado que de otro?

¿Dónde vive y cuál es la dieta? ¿Bebe más o menos que de costumbre?



¿Accidentes o enfermedades?

¿Secreciones? ¿De que tipo? (Si un ojo lagrimea puede haber diversos motivos, si lagrimea debemos inspeccionar el conducto nasolagrimal y comprobar que no esta obstruido. Si la secreción es serosa puede deberse a irritaciones y si es mucosa a infecciones)

¿Manifestaciones de dolor?

¿El problema es unilateral o bilateral?<sup>1,2,7,16</sup>

## **2.- Exploración de párpados**

Por inspección directa, observando las siguientes alteraciones: Heridas y desgarros, ptosis, blefaritis, blefaroespasmo, orzuelo, lagofthalmos, simblefaron o anquiloblefaron, entropión, ectropión, neoplasias palpebrales, orzuelo y chalazon, blefaritis, lagofthalmos, exoftalmia, proptosis bilbi, buftalmos.<sup>5,16</sup>

## **3.- Exploración de pestañas**

Por inspección directa, buscando las siguientes alteraciones: Distriquiiasis, triquiiasis, pestañas ectópicas.<sup>1,3,7</sup>

## **4.- Exploración del sistema lagrimal**

Epifora, dacrioadenitis, dacriocistitis, queratoconjuntivitis seca.

## **5.- Exploración de la conjuntiva**

La exploración se realiza por eversión de los párpados, utilizando los dedos índice y pulgar. Por inspección buscar: cambios de coloración, hemorragia subconjuntival, quemosis, conjuntivitis, pterigon, sinlefaron.<sup>3,7</sup>

## **6.- Exploración de la membrana nictitante**

El examen se realiza mediante la exposición del tercer párpado, girando la cabeza y haciendo presión en el ángulo exterior del ojo. Esta recubierta por la conjuntiva y es susceptible de presentar las mismas alteraciones, además de tumoraciones, quistes, prolapso, hemorragias, heridas, etc.<sup>1,7</sup>

## **7.- Exploración de córnea**

*Aspecto general de la córnea*

Grado de transparencia: para que tenga transparencia debemos vigilar que no halla edemas (quemosis) en córnea, consecuencia de úlceras, etc... Cuando vemos una inflamación en la cornea lo conocemos como queratitis. Cuando estos procesos ocurren (inflamaciones, úlceras) los vasos conjuntivales intentaran arreglar eso y migraran a la cornea, haciendo que ésta pierda transparencia.

Úlceras u otro cambios:

Vascularización: (la córnea en condiciones normales es vascular) pigmentación (punteados, manchas, etc; provocan una disminución de la transparencia).

Pérdida de transparencia de córnea;

- Edema (quemosis): Cuando ésta existe veremos la córnea de color blanquecino (porque aumenta el espesor de la cornea en esa zona) en la porción afectada. Cuando el edema es completo veremos el ojo blanco totalmente. Las principales alteraciones son: edema, degeneración, distrofia, queratitis, úlceras, dermoide, tumores, pannus. Vascularización superficial periféricas de la córnea con infiltración de tejido de granulación.<sup>1,7,16</sup>

## 8.- Exploración de esclerótica

Hemos de fijarnos en el color de los vasos de la episclera (cuando hay una inflamación de estos vasos se denomina episcleritis). En algunos animales de pigmentación corneal es normal por que son animales de mucosas pigmentadas, cuando estas manchas son de aspecto rugoso y hay sobrecrecimiento deberíamos sospechar y decir que esto es algo totalmente normal.

Fascitis nodular: sobrecrecimiento que afecta a la episclera (esclera) y tejido corneal. Este sobrecrecimiento es frecuente en enfermedades inmunomediadas.<sup>1,2,3,7,16</sup>

## 9.- Exploración del fondo ocular

Al examinar el fondo del ojo veremos la retina, hay varios tipos de retina según las especies animales. Los vasos de la retina o vasos retinianos deben ser valorados al igual que la papila del nervio óptico.

¿Qué valoramos?

- Exudados
- Hemorragias
- Pigmentaciones sobre el tapete lúcido
- Desprendimiento de la retina (imposible enfocar la retina en este caso)
- Adelgazamiento de vasos retinianos o inflamaciones de los mismos (normalmente son vasos sinuosos y se dirigen a la salida del nervio óptico). Cuando hay retinitis (inflamación de estos vasos) veremos unos vasos muy tortuosos, mucho más de lo normal.<sup>1,2,3,7,16,</sup>



**Fig. 12-4.** Neoplasia que inicio en el ojo y se expandió al resto de la cara en un ovino de pelo.  
Cortesía Profa. Gómez de la cruz (2008)

## B) EXPLORACIÓN DE OIDO

### IMPORTANCIA DE ESTA EXPLORACIÓN:

Los oídos son estructuras particularmente sensibles, por ello es frecuente que las alteraciones inflamatorias de los mismos, sea cual sea el origen, ocasiona un malestar importante, pudiendo alterar la audición y el equilibrio.

### BASES ANATÓMICAS Y FISIOLÓGICAS:

El oído esta constituido por tres divisiones: Oído externo, que consta del pabellón auricular y conducto auditivo externo; Oído medio, que consta de cavidad timpánica con su membrana y la trompa de eustaquio que comunica al oído con la faringe; y el oído interno o laberinto, que consta de una parte acústica, la coclea (martillo, yunque, estribo, ventana oval y redonda), y una parte no acústica (el órgano vestibular).<sup>1,27,29</sup>

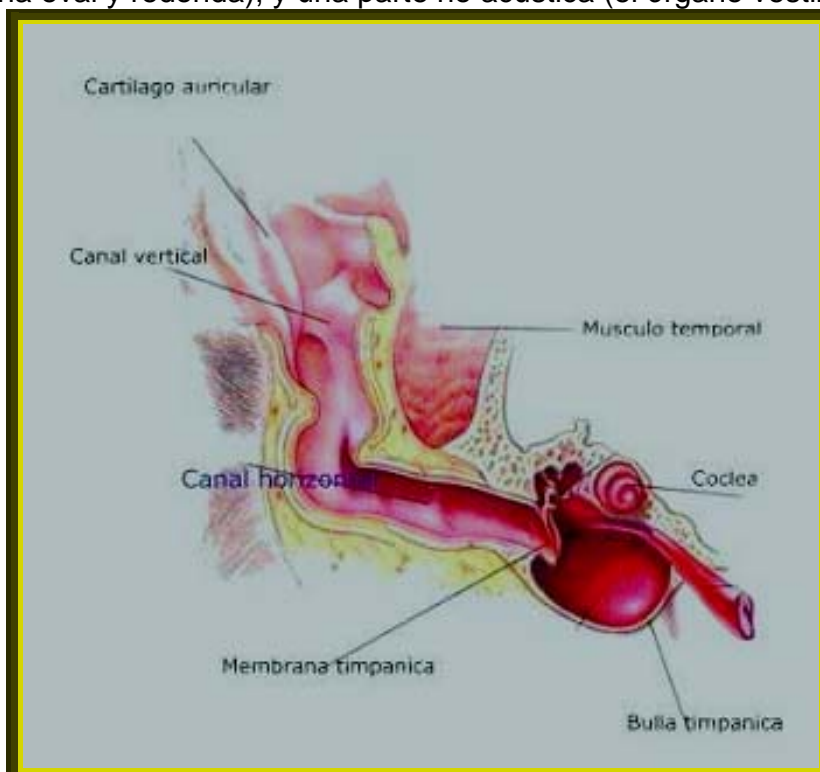


Fig. 12-5. Diagrama del oído medio y oído interno. Tomado y modificado de <http://www.microcaos.net>

### TÉCNICAS DE EXPLORACIÓN APLICADAS:

#### Técnicas generales

Inspección  
Palpación  
Olfación

#### Técnicas especiales

Examen otoscópico  
Examen radiológico  
Audiometría  
Timpanometria  
Reflejos acústicos

### PLAN DE EXPLORACIÓN:

- 1.- Anamnesis especial
- 2.- Exploración de los oídos
- 3.- Examen del poder auditivo

## 1.- Anamnesis especial

Signos clínico que nos sugieran afección de oído como por ejemplo: cabeza ladeada, movimientos continuos de cabeza, sordera.

La alteración mas frecuente de los oídos es la inflamación del oído externo (otitis externa) que, por extensión, puede llegar a afectar al oído medio e interno.

## 2.- Exploración oído

Pabellón auricular. Inspección y palpación de la cara interna y externa en busca de ectoparásitos (garrapatas, ácaros, piojos): Conducto auditivo externo; Inspección indirecta con un otoscopio o con una lámpara de bolsillo, observando inflamaciones, ulceraciones en la mucosa del oído, anomalías en las secreciones (otorrea).

Podemos apreciar en las orejas:

- Una oreja caída (parálisis de la rama auricular del nervio facial, hematomas u otitis).
- Las dos orejas caídas (otitis bilateral, botulismo).
- Orejas rectas dirigidas hacia atrás y arriba (tétanos).
- Sacudidas continuas de la cabeza con rascado constante (otitis, parásitos).
- Otorrea (otitis).
- Otorragia (fractura del hueso temporal).



Fig. 12-6. edema auricular en un ovino. Cortesía de Profa. Gómez de la Cruz, (2008)

## 3.- Examen del poder auditivo

Para conocer esta capacidad auditiva provocamos un ruido sin que el animal se percate de nuestra presencia y observamos su reacción. En condiciones normales el animal puede:

- Asustarse
- Mover la cabeza en dirección del sonido
- Dejar la cabeza móvil y orientar las orejas hacia el mismo punto
- En caso de sordera (acústica) no se observa ninguna reacción<sup>1,7,16</sup>

## ENFERMEDADES QUE PRESENTAN SÍNDROMES CLINICOS SIMILARES:

De ojo	De oído
Ojo rosa	Cuerpos extraños
Glaucoma	Parasitosis ( <i>Otobius megnini</i> )
Conjuntivitis	Otitis
Cataratas	
Neoplasia de células escamosas	

## **SIGNOS CLINICOS QUE SUGIEREN AFECCIÓN DE OJO:**

**Anisocoria.** Pupilas de distinto tamaño que pueden variar en condiciones de gran iluminación (fotópicas) y de baja intensidad lumínica (escotópicas), o permanecer típicas. La anisocoria es un síntoma de enfermedad ocular del nervio autónomo, del nervio craneal o del sistema nervioso central.

**Anquiloblefaron.** Unión de los párpados. Es una anomalía congénita en que la fisura palpebral no se desarrolla.

**Atrofia del iris.** Pérdida del tejido iridiano que se produce con la edad. Puede aparecer alrededor del margen pupilar y producir discoria (pupila irregular), o difusamente en el estroma, dando al iris un aspecto agujerado mediante retroiluminación.

**Atrofia de retina.** Pérdida de tejido retiniano que se manifiesta por atenuación de los vasos sanguíneos retinios, hiperreflectividad tapetal y cambios focales pigmentarios no-tapetales. La atrofia de retina es sinónima del término degeneración de retina. Puede ser generalizada o local.

**Blefaritis.** Inflamación de los párpados. Aparecen hinchados e hiperémicos, y suele observarse exudado ocular sobre la piel.

**Blefaroespasmio.** Cierre espasmódico de los párpados debido a contracción del músculo orbicular. Es secundario a irritación ocular y es un indicador importante de dolor ocular.

**Buftalmía.** Aumento de tamaño del ojo debido al estiramiento de la túnica fibrosa. Buftalmía es sinónimo de glaucoma concurrente o previo.

**Catarata.** Opacidad del cristalino. Las cataratas se desarrollan cuando las fibras del cristalino se alteran debido a cambios osmóticos e hiperhidratación, o la desnaturalización proteica. Pueden clasificarse en incipientes (pequeñas), inmaduras (se aprecia el reflejo tapetal), maduras (no se distingue el reflejo tapetal), hiper maduras (el cristalino está arrugado debido a la reabsorción de material cristalino licuado) e intumescientes (hinchadas).

**Ceguera.** Imposibilidad de ver que se manifiesta por la falta de reflejo a la amenaza y por chocarse contra objetos en la prueba de sorteo de obstáculos. La ceguera puede deberse a enfermedades periféricas (ocular, del nervio óptico), o centrales (sistema nervioso central).

**Coloboma.** Agujero o fisura congénita que puede aparecer en cualquier tejido ocular y que indica falta de tejido ocular. El coloboma típico aparece en la fisura embriológica (posición 6 del reloj) y los que aparecen en otras localizaciones se denominan atípicos.

**Congestión acuosa.** Haz muy suave de aspecto semejante al humo que se aprecia en el humor acuoso cuando se dirige la luz focal intensa a través de la cámara anterior de un ojo con uveítis. Se debe a la rotura de la barrera hematoacuosa. Las proteínas y células se filtran al humor acuoso, frenan parte de la luz y crean el haz.

**Creciente afáquico.** Aspecto de luna creciente que aparece cuando el cristalino está subluxado. El creciente se aprecia entre el borde del cristalino, donde se han roto las zónulas, y el borde pupilar del iris.

**Chalazión / Chalazion / Chalacion.** Tumor pequeño, duro y redondeado localizado en los párpados y que es causado por la inflamación crónica de una glándula palpebral.

**Despigmentación del iris.** Aclaración del color del iris que puede ser focal o difuso. Es secundaria a la infiltración celular en el iris y alteración de los melanocitos del iris. Puede ser multifocal, cuando sobre folículos de linfocitos y células plasmáticas en uveítis crónicas, o generalizada, cuando se asocia con infiltración difusa de células neoplásicas (linfoma) o la destrucción inmunomediada de melanocitos (síndrome de Vogt-Koyanagi-Harada en perros).

**Desprendimiento de retina.** Separación de la retina del epitelio pigmentario retiniano. El desprendimiento puede ser parcial o completo y se clasifica en regmatógeno (asociado con rotura retiniana), o no regmatógeno. Los desprendimientos parciales aparecen como pequeñas proyecciones de la retina de color gris pálido hacia el vítreo. Los desprendimientos completos aparecen como una flor con las bandas grises de retina suspendidas como pétalos desde la pupila óptica. El desprendimiento de retina puede ser congénito o desarrollarse posteriormente en la vida de forma secundaria a enfermedades oculares o sistémicas.

**Discoria.** Pupila con forma anómala. Puede ser congénita, secundaria a anomalías del iris. Incluyendo al coloboma del iris o las membranas pupilares persistentes, o aparecer con alteraciones adquiridas, como uveítis, sinequias anteriores o posteriores, o atrofia de iris.

**Ectropión.** Eversión del borde palpebral. Puede ser congénito cuando los márgenes palpebrales son excesivamente largos, o desarrollarse durante la cicatrización del tejido tras traumatismos palpebrales.

**Edema de la pupila óptica.** Protusión de la pupila óptica en el vítreo, que suele acompañarse de palidez generalizada y disminución del tamaño de la excavación de la pupila. Es secundaria al edema del nervio óptico y a la infiltración de células inflamatorias o neoplásicas.

**Enoftalmía.** Recesión del ojo en la órbita. Puede ser secundario a la pérdida de inervación simpática del ojo (síndrome de Horner), pérdida de grasa orbitaria, fibrosis del tejido orbitario, deshidratación, neoplasia orbitaria anterior o contracción del músculo retractor bulbar como respuesta a las alteraciones dolorosas o a una amenaza.

**Entropión.** Inversión o rotación interna del margen palpebral. Puede ser congénito o secundario a la combinación de la contracción del músculo orbicular y una hendidura palpebral anómala, o el resultado de la cicatrización del tejido de granulación tras los traumatismos palpebrales y conjuntivales.

**Epífora.** Derrame de lágrimas a los párpados y a la piel facial. Puede deberse al aumento de la producción lagrimal (lagrimeo) o a la disminución del drenaje lagrimal. El lagrimeo en los animales suele ser una respuesta a alteraciones inflamatorias del segmento anterior. La disminución del drenaje lagrimal es secundaria a obstrucción, estenosis o aplasia de los puntos lagrimales inferiores, canaliculos inferiores o conductos lagrimonasales.

**Estafiloma.** Defecto protuberante de la córnea o esclera tapizado de tejido uveal.

**Estrabismo.** Alineación inadecuada de los ojos. Puede ser uni o bilateral, y es un signo de alteraciones congénitas o adquiridas del tracto visual, o de los músculos extraoculares, o de su inervación. En función de la desviación del ojo, el estrabismo se denomina esotropía si es medial, exotropía si es lateral, hipertropía si es dorsal e hipotropía si es ventral.

**Exoftalmía.** Protusión del ojo fuera de la órbita. Es secundaria a inflamación orbitaria (celulitis, absceso, adenitis, miositis, osteomielitis), neoplasia, quiste, mucocele salivar, anomalía vascular o enfisema. La exoftalmía es un diagnóstico diferencial importante de buftalmía. El ojo tiene un tamaño normal en el primer caso y está aumentado de tamaño en el segundo.

**Exudado ocular.** Acumulación de material seroso hemorrágico, mucoso o purulento en los párpados, conjuntiva y córnea. Suele ser un síntoma inespecífico de enfermedades de los párpados, conjuntiva, córnea, esclera, úvea y órbita.

**Faceta corneal.** Depresión corneal tapizada de epitelio que aparece tras la cicatrización de una úlcera corneal estromal profunda. Normalmente la córnea alrededor

y debajo de la faceta presenta fibrosis y suele existir vascularización estromal. La tinción con fluoresceína es negativa, lo que permite diferenciarla de una úlcera corneal.

**Fotofobia.** Evitación de situaciones de luz intensa (fotópica). También existe blefaroespasma, retracción del globo ocular y prolapso del tercer párpado, que indica molestia asociada con enfermedad orbitaria o de los anejos.

**Hemeralopia.** Ceguera diurna que se manifiesta pérdida de la visión con la luz intensa. Puede deberse a alteración de la función de los fotorreceptores y es una enfermedad hereditaria en el Alaskan Malamute y el Caniche miniatura.

**Hemorragia conjuntival.** Acumulación de sangre en la conjuntiva, que puede ir desde petequias a equimosis. Es secundaria a enfermedades sistémicas, incluyendo infecciones víricas o bacterianas, neoplasias o traumatismos, o locales, como inflamación ocular, alteraciones infecciosas o neoplásicas.

**Hemorragia del iris.** Filtración de sangre en el iris, que indica la rotura de la barrera hemato-iridiana. Es un síntoma de uveítis. Las etiologías más frecuentes son coagulopatías, neoplasia, enfermedades infecciosas, trastornos inflamatorios y traumatismos.

**Hifema.** Sangre en la cámara anterior debida a la rotura de la barrera hematoacuosa (uveítis). Las etiologías más frecuentes incluyen traumatismo ocular, inflamación, neoplasia intraocular, coagulopatías y desprendimiento de retina.

**Hiperemia conjuntival.** Dilatación de los vasos sanguíneos conjuntivales (ojo rojo). Es un síntoma inespecífico de inflamación del ojo y de la órbita.

**Hiperpigmentación del iris.** Oscurecimiento del iris que puede ser focal o difuso. La hiperpigmentación local es síntoma clínico de lagunas neoplasias (melanoma) o trastornos benignos (pecas y nevi). La hiperpigmentación difusa aparece en la uveítis crónica de casi todos los animales domésticos y en el melanoma difuso del iris del gato.

**Hiperrefletividad tapetal.** Aumento de la reflexión de la luz desde el tapetum. Puede ser focal o localizada, y es indicativo de degeneración retiniana.

**Hipopión.** Acumulación de material purulento que suele depositarse en la zona ventral de la cámara anterior. Puede aparecer en uveítis graves, queratitis ulcerativas o panoftalmitis.

**Iridodonesis.** Temblor del iris. Aparece cuando el iris pierde apoyo debido a subluxación o luxación del cristalino.

**Lenticono.** Proyección crónica anterior o posterior del cristalino. Es una alteración congénita. Algunos traumatismos y cataratas pueden alterar la forma del cristalino, dando el aspecto de lenticono.

**Leucocoria.** Pupila blanca. Suele ser síntoma de catarata. En ocasiones, los infiltrados inflamatorios en la cámara anterior pueden parecer una leucocoria.

**Mas ciliar.** Proliferación de tejido del tejido ciliar, que puede ser localizado o generalizado. Puede deberse a una neoplasia primaria o metastásica, a un quiste o a inflamación.

**Masa conjuntival.** Proliferación de tejido en la conjuntiva. La masa puede ser una neoplasia, un teratoma o un crecimiento inflamatorio.

**Masa corneal.** Proliferación de tejido en la córnea. Estas masas pueden ser neoplasias que se extienden por la córnea desde el limbo, teratomas, quistes o crecimientos inflamatorios.

**Masas coroidea.** Proliferación pigmentada o no de tejido o no de la coroides que puede ser localizado o generalizado. Normalmente se desplaza a la retina que recubre la masa hacia el vítreo. Estas masas pueden aparecer con neoplasias primarias o

metastásicas, o con inflamaciones. Asociados con masas coroideas, suelen existir desprendimientos de retina, edema, infiltrados inflamatorios y hemorragias retinianas.

**Masa en la episclera o esclera.** Proliferación de tejido en la episclera o esclera. Puede deberse a neoplasia metastásica o localmente invasiva, a un quiste o a una inflamación.

**Masa iridiana.** Proliferación de tejido en el iris que puede ser localizado o generalizado. Puede deberse a neoplasia ocular primaria o metastásica, quiste o inflamación.

**Masa palpebral.** Inflamación local o generalizada del párpado. Puede ser un síntoma clínico de neoplasia, quiste o inflamación.

**Membranas pupilares persistentes (MPP).** Restos vasculares congénitos de la túnica vasculosa lentis. Aparecen como pequeñas bridas pigmentadas y vasculares que se adhieren al iris, cristalino o córnea. Son un diagnóstico diferencial de las sinequias.

**Microftalmia.** Ojo más pequeño de lo normal de origen congénito. Puede tener visión o ser ciego y puede ser un hallazgo casual o formar parte de múltiples anomalías oculares. Es un diagnóstico diferencial importante de tisis bulbar.

**Midriasis.** Dilatación de la pupila. La midriasis puede deberse a un glaucoma, a la pérdida de innervación parasimpática del iris, a la estimulación de la innervación simpática del iris, o a la hipoplasia o atrofia del músculo constrictor del iris. También puede inducirse con fármacos tópicos o sistémicos, incluyendo los parasimpaticolíticos y adrenergicos.

**Miosis.** Constricción de la pupila. Es secundaria a uveítis o a la pérdida de la innervación simpática del iris (síndrome de Horner). Se puede inducir una miosis con fármacos tópicos y sistémicos, como parasimpaticomiméticos u opiáceos.

**Nictalopia.** Ceguera en ambientes con poca luz (escotópicos). Se debe a la alteración de los fotorreceptores bastones. Es un síntoma clínico inicial de deficiencia de vitamina A en los bovinos y de degeneración de los fotorreceptores en los equinos.

**Oftalmoplejia.** Parálisis de todos los músculos extra o intraoculares. O. externa es la parálisis de los músculos intraoculares estriados y O. Interna es la parálisis de los músculos intraoculares lisos.

La oftalmoplejia se manifiesta como un ojo o iris inmóvil y puede deberse a disfunción muscular intra o extraocular, o nerviosa.

**Ojo rojo.** Dilatación e hiperemia de los vasos sanguíneos conjuntivales y episclerales. Esta congestión vascular es un signo inespecífico de queratitis, uveítis, glaucoma, conjuntivitis, episcleritis o enfermedad orbitaria.

**Opacidad córnea.** Pérdida de transparencia de la córnea. Las opacidades son secundarias a infiltrados como: edema, lagrimas, minerales, lípidos, vasos sanguíneos, células o pigmentos. Pueden ser localizadas y variar de tamaño (niebula o mácula), o difusas.

**Opacidades retinianas.** Pérdida de transparencia de la retina debido a la infiltración de la retina por células o líquido (edema).

**Opacidades vítreas.** Pérdida de transparencia del vítreo. Pueden ser focales o completas, e impiden la visualización del fondo de ojo. Son secundarias a infiltrados celulares (hemorragias, leucocitos, tejido de granulación, vasos sanguíneos, células neoplásicas), exudación proteica, mineral y depósitos lipídicos (hialosis asteroide), o a defectos congénitos (persistencia del vítreo primario hiperplásico y persistencia de la arteria hialóidea).

**Orzuelo.** es una inflamación de las glándulas sebáceas de Zeiss en la base de las pestañas, y puede formarse dentro o fuera del párpado. No es una afección de alto riesgo, pero puede llegar a ser bastante dolorosa. La causa de este trastorno es una



infección bacteriana que tiene su origen en un estafilococo, comúnmente el *Staphylococcus aureus*.

**Papilitis.** Inflamación de la papila óptica que se manifiesta como abombamiento, palidez, pérdida de excavación óptica y hemorrágica. Es indicativa de neuritis óptica.

**Precipitados queráticos.** Grupo de leucocitos y fibrina adheridos al endotelio corneal. Aparecen como opacidades de color amarillento pálido en el endotelio corneal ventral y son secundarias a uveítis.

**Prolapso del tercer párpado.** Profusión de la membrana nictitante. Puede aparecer como respuesta a la retracción del globo ocular, a la atrofia de estructuras orbitarias, al desplazamiento del globo o a la pérdida del tono simpático orbitario (Síndrome de Horner).

**Pterigión.** Engrosamiento membranoso de la conjuntiva de forma triangular con base periférica y vértice hacia la córnea la cual invade en su crecimiento.

**Ptisis bulbar.** Globo ocular encogido, desorganizado y atrofiado. Es secundario a uveítis crónica. Es un diagnóstico diferencial importante en la microftalmia (ojo más pequeño de lo normal de origen congénito).

**Ptosis.** Párpado caído. Se debe a disfunción de los músculos elevadores del párpado o de su innervación motora, o a la falta de innervación simpática de la órbita (síndrome de Horner).

**Quemosis.** Edema conjuntival. La conjuntiva esta inflamada y pálida. Es un síntoma frecuente de trastornos infecciosos, inflamatorios o neoplásicos de la conjuntiva y los párpados.

**Queraticono.** Proyección cónica de la cornea. Debido a la degeneración corneal.

**Quistes retinianos.** Es frecuente observar quistes de color gris pálido en la retina periférica a nivel de la pars plana. Representa la acumulación localizada de líquido en la retina periférica, cerca de la unión con el epitelio ciliar. Son hallazgos casuales con mínima significación clínica.

**Simbléfaron.** Adherencia entre la cara interna de los párpados y el globo ocular.

**Síndrome de Horner.** Denervación simpática de la órbita que se manifiesta como ptosis, miosis, enoftalmia y protrusión del tercer párpado. Puede acompañarse de gran sudoración facial en el caballo.

**Sinequia.** Adherencias del iris, que aparecen como bridas de forma irregular y pigmentadas, a la cornea (sinequia inferior) o al cristalino (sinequia posterior). Son secundarias a uveítis previa o concurrente. Son diagnóstico diferencial de membranas pupilares persistentes (MPP).

**Sineresis vítrea.** Licuación del vítreo que aparece en forma de opacidades blancas focales. Se asientan en el vítreo transparente y hay una pérdida de los tenues velos blancos vítreos normales. Es secundaria a inflamación (uveítis e hialitis) y a la degeneración del vítreo.

**Sinquisis centelleante.** Presencia de cristales de colesterol en el vitreo licuado que presentan un brillo dorado. Es secundario a la hialitis y hemorragia vítrea previa.<sup>2</sup>

## **REVISIÓN DE LOS CONOCIMIENTOS ADQUIRIDOS**

- 1.- ¿Cuál es la importancia de la exploración de ojo?
- 2.- ¿Qué método físico usamos en la exploración de ojo?
- 3.- ¿Qué técnica especial es la más usada para la exploración de ojo?
- 4.- ¿Cuál es el plan de exploración de ojo?
- 5.- ¿Qué signos clínicos nos sugieren afección del ojo?
- 6.- ¿Qué es el entropión?
- 7.- Menciona 4 técnicas especiales para la exploración de ojo.
- 8.- ¿Qué es miosis?
- 9.- ¿Qué patologías pudiera presentar la membrana nictitante?
- 10.- ¿Qué es la quemosis?
- 11.- ¿Qué valoramos en la exploración del fondo ocular?
- 12.- ¿Cuál es la importancia de la exploración de oído?
- 13.- ¿Con qué otro nombre se le conoce al oído interno?
- 14.- ¿Qué técnicas de exploración general tenemos para la exploración de oído?
- 15.- ¿Cuál es el plan de exploración de oído?
- 16.- ¿Cuál es la alteración más frecuente de los oídos?
- 17.- ¿Qué signos clínicos más importantes sugieren afección de oído?
- 18.- ¿Cómo se realiza el examen del poder auditivo?
- 19.- ¿Qué es la opacidad de la córnea?
- 20.- ¿Qué es la fotofobia?

**UNIDAD**

**13**

**HOJA CLÍNICA E  
INTEGRACIÓN DEL  
DIAGNÓSTICO**



# UNIDAD 13

## HOJA CLÍNICA E INTEGRACIÓN DEL DIAGNÓSTICO CLÍNICO

### **OBJETIVO DE LA UNIDAD:**

El alumno integra en una hoja clínica, los hallazgos de la exploración clínica, de tal manera que pueda llegar a establecer un diagnóstico clínico presuntivo.

### **DEFINICIÓN E IMPORTANCIA DE LA HOJA CLÍNICA:**

Existen varios tipos de hojas clínicas pero básicamente podemos encontrar una hoja clínica simple, y una hoja clínica completa, que serán descritas en las siguientes páginas.

La hoja clínica, es el documento en el cual se registran los datos obtenidos a través de la Anamnesis y la exploración clínica, así como los diagnóstico(s) clínico(s) presuntivo(s), pronóstico, pruebas de laboratorio solicitadas, diagnósticos diferenciales, diagnósticos definitivos, tratamiento y observaciones y recomendaciones pertinentes.

Por medio de la hoja clínica el médico puede ordenar todos los hallazgos de la exploración, anamnesis, técnicas especiales; organizar sus diagnósticos, etc. Además le permite establecer un registro del paciente para posteriores consultas; quedando así un historial clínico.

Para integrar un diagnóstico se requiere de:

A) **CONOCIMIENTOS MÉDICOS:** “El médico ayuda con lo que sabe, no con lo que ignora, e ignorar las cosas universalmente sabidas, es privar a un paciente de un beneficio sin el cual puede quedar comprometida su vida o su salud”.

B) **INFORMACIÓN DEL PACIENTE:** Esta la obtenemos realizando una historia clínica completa, un examen físico de rutina (anamnesis general, reseña, exploración general del paciente, exploración especial), además de sus estudios de laboratorio e imagenología.

C) **RAZONAMIENTO LÓGICO:** Para integrar los dos puntos anteriores se requiere una metodología diagnóstica, lo cual ofrece el ECOP.<sup>36,37</sup>

## EJEMPLO DE HOJA CLÍNICA SIMPLE:

FACULTAD DE ESTUDIOS SUPERIORES CUAUTI TLÁN  
DEPARTAMENTO DE CIENCIAS PECUARIAS  
SECCIÓN DE CLINICAS Y CIRUGÍA  
CLÍNICA DE OVINOS Y CAPRINOS

FECHA \_\_\_\_\_ No. CASO \_\_\_\_\_  
PROPIETARIO \_\_\_\_\_  
DOMICILIO \_\_\_\_\_  
TAMAÑO DEL REBAÑO \_\_\_\_\_ ESPECIE Y RAZA \_\_\_\_\_  
SEXO \_\_\_\_\_ EDAD \_\_\_\_\_ PESO \_\_\_\_\_ COND.CORP. \_\_\_\_\_ No. ANIMALES ENFERMOS \_\_\_\_\_  
COLOR DE LA CARA \_\_\_\_\_ Identificación \_\_\_\_\_

### EXAMEN FISICO

I. EXPLORACIÓN GENERAL (actitud, aspecto, comportamiento y estado de carnes)

( ) NORMAL ( ) ANORMAL

II. CONSTANTES FISIOLÓGICAS. T \_\_\_\_\_ FC \_\_\_\_\_ FR \_\_\_\_\_ MR \_\_\_\_\_ P \_\_\_\_\_

III. CAPA, PIEL Y TEGUMENTOS	( ) NORMAL	( ) ANORMAL
IV. MUCOSAS	( ) NORMAL	( ) ANORMAL
V. NODULOS LINFATICOS	( ) NORMAL	( ) ANORMAL
VI. CIRCULATORIO	( ) NORMAL	( ) ANORMAL
VII. RESPIRATORIO	( ) NORMAL	( ) ANORMAL
VIII. DIGESTIVO	( ) NORMAL	( ) ANORMAL
IX. URINARIO	( ) NORMAL	( ) ANORMAL
X. REPRODUCTOR	( ) NORMAL	( ) ANORMAL
XI. LOCOMOTOR	( ) NORMAL	( ) ANORMAL
XII. NERVIOSO	( ) NORMAL	( ) ANORMAL
XIII. Órganos DE LOS SENTIDOS (ojo y oído)	( ) NORMAL	( ) ANORMAL

### APARATOS AFECTADOS

\_\_\_\_\_

### DESCRIPCIÓN DE HALLAZGOS :

\_\_\_\_\_  
\_\_\_\_\_  
\_\_\_\_\_  
\_\_\_\_\_  
\_\_\_\_\_  
\_\_\_\_\_  
\_\_\_\_\_  
\_\_\_\_\_  
\_\_\_\_\_

(ANEXAR HOJAS EN CASO NECESARIO)

EXÁMENES DE LABORATORIO QUE SE SOLICITAN: \_\_\_\_\_

ESPECIFICAR LA PRUEBA SOLICITADA: \_\_\_\_\_

**DIAGNÓSTICO(S) CLINICO(S) PRESUNTIVO(S)**

**PRONOSTICO**

1 _____	4 _____
2 _____	5 _____
3 _____	6 _____

\_\_\_\_\_

**DIAGNÓSTICOS DIFERENCIALES**

1 _____	_____	_____
2 _____	_____	_____
3 _____	_____	_____
4 _____	_____	_____
5 _____	_____	_____
6 _____	_____	_____

**TRATAMIENTO(S) Farmacológico(S)**

PRODUCTO COMERCIAL \_\_\_\_\_  
PRINCIPIO ACTIVO \_\_\_\_\_  
VIA DE ADMON. \_\_\_\_\_  
FRECUENCIA \_\_\_\_\_  
DOSIS EN mg \_\_\_\_\_  
DOSIS EN ml TOTAL \_\_\_\_\_  
COSTO TOTAL DEL TTO. POR ANIMAL \_\_\_\_\_

**TRATAMIENTO(S) NO FARMACOLOGICO(S)**

\_\_\_\_\_  
\_\_\_\_\_  
\_\_\_\_\_  
\_\_\_\_\_  
\_\_\_\_\_

**OBSERVACIONES Y/O RECOMENDACIONES:**

\_\_\_\_\_  
\_\_\_\_\_  
\_\_\_\_\_  
\_\_\_\_\_  
\_\_\_\_\_  
\_\_\_\_\_

(ANEXAR HOJAS EN CASO NECESARIO)

**DIAGNÓSTICO(S) DEFINITIVO(S)**

\_\_\_\_\_  
\_\_\_\_\_  
\_\_\_\_\_  
\_\_\_\_\_

**CLÍNICO(S) RESPONSABLE(S)**

\_\_\_\_\_  
\_\_\_\_\_

EJEMPLO DE HOJA CLÍNICA COMPLETA:



FACULTAD DE ESTUDIOS SUPERIORES CUAUTILÁN  
 PROPEDEÚTICA CLÍNICA VETERINARIA  
 DEPARTAMENTO DE CIENCIAS PECUARIAS

HOJA CLÍNICA DE BOVINOS

No. De caso \_\_\_\_\_

**RESEÑA**

\*Nombre y firma del clínico: \_\_\_\_\_  
 \*Lugar: \_\_\_\_\_ \*Fecha: \_\_\_\_\_  
 \*Nombre del propietario: \_\_\_\_\_ \*Tels. \_\_\_\_\_  
 \*Especie: \_\_\_\_\_ \*Raza: \_\_\_\_\_ \*Sexo: \_\_\_\_\_  
 \*Edad: \_\_\_\_\_ \*Alzada: \_\_\_\_\_ \*Color: \_\_\_\_\_  
 \*Identificación: \_\_\_\_\_ \*Peso vivo: \_\_\_\_\_ \*Fin zootécnico: \_\_\_\_\_  
 \*Señas particulares: \_\_\_\_\_ Numero de animales en el rebaño \_\_\_\_\_ \*Numero de animales afectados \_\_\_\_\_

**ANAMNESIS GENERAL** Proporcionada por: encargado ( ) propietario ( )

¿Qué le ocurre al animal? \_\_\_\_\_  
 ¿Desde cuando? Padecimiento: súbito ( ) gradual ( ) y Duración: \_\_\_\_\_  
 ¿A que lo atribuye? \_\_\_\_\_  
 ¿El animal ha estado enfermo de ésta o de otra enfermedad? \_\_\_\_\_  
 \_\_\_\_\_  
 ¿Han enfermado mas animales o sólo éste? \_\_\_\_\_  
 ¿Come, defeca, orina y rumia? \_\_\_\_\_  
 Vacunaciones y desparasitaciones realizadas \_\_\_\_\_  
 ¿Se le ha dado tratamiento y con que? \_\_\_\_\_

EXPLORACIÓN GENERAL DEL PACIENTE										
	Normal					Anormal				
Actitud o postura anatómica										
Habito o aspecto clínico										
Comportamiento o conducta	Depresión ( )			Intranquilidad ( )			Furor ( )			
Condicion corporal	0	1	2	3	4	5	6*	7*	8*	9*
Constantes fisiológicas	FR:					P:				
	FC:					TRC:				
	T° rectal:					MR :				

**EXPLORACIONES ESPECIALES**

EXPLORACIÓN DEL TEGUMENTO								
SIGNOS: Alopecia( ) Abultamientos( ) Hirsutismo( ) Otros:								
Exploración de capa	Cantidad	Calidad	Parásitos	Color	Brillo	Suavidad	Olor	Otro
Exploración de piel	T°	Elasticid	Integridad	Color	Olor	Sensibilidad	Parásitos	Abult-
Exploración de mucosas		Oral	Nasal	Ocular	Vagina	Prepucial	Otica	Anal
	Color							
	Olor							
	Continuida							
Exploración de anexos	Secreción							
		Forma	Tamaño	Sensib	Brillo	Textura	Color	Olor
	Cuernos							
	Pezuñas							
Observaciones:								

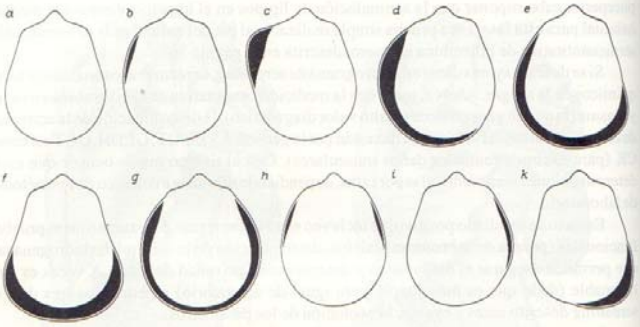
EXPLORACIÓN DE LINFÁTICO										
(Examen de rutina). <b>SIGNOS:</b> Abultamientos ( ) Emaciación ( ) Otros:										
Exploración de ganglios	Inspección	Tamaño	D	I	D	I	D	I	D	I
		Forma	D	I	D	I	D	I	D	I
		Supuración	D	I	D	I	D	I	D	I
	Palpación	Tamaño	D	I	D	I	D	I	D	I
		Consistencia	D	I	D	I	D	I	D	I
		Superficie	D	I	D	I	D	I	D	I
		Respuesta dolorosa	D	I	D	I	D	I	D	I
		T° de la piel	D	I	D	I	D	I	D	I
	Adherencias	D	I	D	I	D	I	D	I	
Exploración de bazo	Esplenomegalia si ( ) no ( )									
Observaciones:										

EXPLORACIÓN DE CIRCULATORIO									
<b>SIGNOS:</b> Cansancio ( ) Mucosas cianóticas ( ) Distensión de Yugulares ( ) Edema ventral ( ) Crecimiento retardado ( ) Disnea ( ) Otros:									
Exploración de corazón	Inspección	Choque de punta: Débil ( ) Fuerte ( ) No ( )							
	Palpación	Choque de punta: Débil ( ) Fuerte ( ) Normal ( )							
	Percusión	Aumento de la matidez. Si ( ) No ( )							
	Auscultación	Frecuencia	Ritmo	Intensidad	Ruidos cardiacos	accesorio	Válv		
Bradycardia Taquicardia		Ritmico arritmico	1 2 3	Roce ( ) Chapoteo ( )	Soplos	P A M T 0 0 0 0			
Exploración de arterias	PULSO	Mediana	Facial	Coccígea	Femoral	Útero-ovárica			
		Frecuencia							
		Ritmo							
		Intensidad							
		Dureza							
Amplitud									
Expiración de capilares	Capilares epiesclerales								
	Llenado	Coloración	Definición	Ondas pulsátiles					
Exploración de venas		Yugular	Pulso yugular (-) (+)		Mamaria				
		Se observa pletorica	No ( )	Si ( )					
		Se observa ondulación	Si						
		Se siente pulsátil	No ( )	Si ( )					
Pba. De estasis venosa	Neg ( )	posi ( )							
Exploración de sangre	Color								
	Viscosidad								
Observaciones:									



EXPLORACIÓN DE RESPIRATORIO						
SIGNOS: Disnea ( ) Secreción nasal ( ) Halitosis ( ) Hematequesis ( ) Estornudos ( ) Otros:						
Exploración de la actividad respiratoria	Frecuencia	Ritmo	Intensidad	Tipo		
				Costo-abdominal	Costal	Torácica
Exploración de ruidos respiratorios de vías respiratorias altas	RRE Nasal	RRE Faringea	RRE Laringea	RRE Traqueal		
Exploración del aire espirado	Olor: Fétido ( ) Dulce ( ) Amoniaca ( ) Otro: _____					
	Flujo: _____					
Exploración de cavidad nasal	Deformaciones	Temperatura	Sensibilidad	Sonido claro	Sonido mate	
Exploración de senos paranasales	Dolor			Sonido a la percusión		
				Timpanico ( )	Mate ( )	
Exploración de laringe	Ganglios faringeos, intermandibulares		Deformidades	Temperatura	Dolor	
Exploración de traquea	Ruido laringo- traqueal	Integridad de los anillos	Tamaño	Dolor		
Exploración de pulmón	A u s c u l t a c	Sonido normal ( )	Murmullo vesicular y pulmonar mixto			
		Sonidos patológicos ( )	Estertores secos ( )			
			Húmedos ( )			
			Crepitantes ( )			
			Roces plurales ( )			
			Ruidos de chapoteo ( )			
			Ausencia de sonido ( )			
	Palpación	Sensibilidad dolorosa ( )		Sonidos palpables ( )		
	Percusión	Claro ( )	Mate ( )	Timpanico ( )		
Inspección de la caja torácica						
Observaciones:						

EXPLORACIÓN DE DIGESTIVO					
SIGNOS: Cambios en las características de las heces ( ) Salivación excesiva ( ) Pobre condición corporal ( ) Vómito ( ) Distensión abdominal ( ) Otros:					
Exploración del pienso	Tipo	Frecuencia	Cantidad	Composición	Sistema de producción
Exploración del apetito	Polifagia	Anorexia	Parorexia	¿de que tipo?	
Exploración de la ingesta de sólidos y líquidos	Incapacidad para ingerir, Si ( ) No ( ) Causa _____ (Reflejo deglutorio)				
Exploración del eructo	Olor		Distensión abdominal en la región del ílar		
	Normal ( ) Anormal ( )		Si ( ) No ( )		
Exploración de la Reyección y/o vomito	Frecuencia	Tiempo que tarda en presentarse después de la ingesta	Cantidad	Cuerpos extraños Pus ( ) Sangre ( ) Parásitos ( ) Otros: _____	
Exploración de la defecación	Postura para defecar : alargada ( ) _____ acortada ( ) _____				
Exploración de la cavidad oral	Deformaciones	Ptialismo	Cuerpos extraños	Continuidad de la mucosa	Olor

Exploración de la faringe	Sensibilidad dolorosa de la región faringea No ( ) Si ( ) _____ Tensión y consistencia de la región faringea: _____			
Exploración del esófago	Camino que sigue el bolo alimenticio Deformaciones o heridas Sensibilidad dolorosa *Técnica de sondeo			
Exploración de la pared abdominal				
Exploración del rumen	Inspección del flanco izquierdo	Dilatado Si ( ) No ( )		
	Palpación de la pared	Consistencia: _____ MR		
	Palpación rectal saco dorsal	Consistencia: _____ MR		
	p Percusión dorsal	Subtimpanico ( )	Timpanico ( )	Submate ( )
	e Percusión media	Submate ( )	Timpanico ( )	Mate ( )
	r Percusión baja o ventral	Mate ( )	Submate ( )	Mate absoluto ( )
		Normal	Timpanismo	Impactacion
	Auscultación indirecta: _____ Aroma por medio de sondeo: _____ Extracción de liquido ruminal: _____			
Exploración del retículo	Pruebas de dolor inducido: Positivo ( ) Negativo ( ) <a href="#">Relación con yugulares</a>			
Exploración del omaso	Aplicar con reserva la palpación percusión dolorosa:			
Exploración del abomaso	Inspección pared abdominal Palpación pared abdominal Prueba de ping	Der.: _____ izq.: _____ der.: _____ izq.: _____ Positiva ( ) Negativa ( )	<a href="#">ambos lados</a>	
Exploración de intestinos	Inspección de la pared abdominal izq. _____ Palpación rectal. _____ Auscultación de borborigmos intestinales aumentados ( ) disminuidos ( ) Percusión: timpanico ( ) mate ( ) sensibilidad dolorosa ( )			
Exploración de recto	Prolapso: Palpación de la mucosa:			
Exploración de heces	Cantidad	_____		
	Frecuencia	_____		
	Forma	_____		
	Color	_____		
	Consistencia	_____		
	Olor	_____		
	Agregados	_____		
Exploración de hígado	Palpación y percusión de la región hepática: <a href="#">Apoyarse en la anamnesis y la exploración de mucosas</a>			
Observaciones:				

EXPLORACIÓN DE URINARIO						
<b>SIGNOS:</b> Disuria( ) Hematuria( ) Olor amoniacal( ) Anuria( ) otros _____						
Exploración de riñones	P a  R E C T	Cantidad y consistencia del tejido adiposo				
		Tamaño				
		Superficie				
		Consistencia				
		Sensibilidad dolorosa				
Exploración de uréteres	Técnica especial					
Exploración de vejiga	Situación: _____ Volumen: _____ Forma: _____ Movilidad: _____ Consistencia: _____ Tensión: _____ Sensibilidad: _____ Urolitos: _____					
Exploración de uretra	Grosor					
Exploración del acto de micción	Actitud o postura anatómica					
	Normal			anormal		
Exploración de orina	Olor	Color	Densidad	Cantidad	Transparencia	Agregados
Observaciones:						

EXPLORACIÓN DE REPRODUCTOR DE MACHO					
<b>SIGNOS:</b> Balanopostitis( ) Fimosis( ) Hemospermia( ) Papilomas escamosos( ) otros _____					
Exploración andrológica externa		Tamaño	Simetría	Consistencia	Desplazamiento
	Testículos				
	Escroto				
	Epidídimo				
	Prepucio				
	Pene	Adherencias	Hematomas	Neoplasias	
Exploración andrológica interna	Próstata		Vesículas Seminales		Bulbouretrales
Exploración de la conducta sexual.	Impulso sexual o libido: _____ Actividad precopulatoria (reflejo de Flehmen): _____ Capacidad para la monta: _____ Capacidad de erección y protrusión del pene: _____ Movimientos pélvicos: _____ La eyaculación: _____				
Exploración del semen	Volumen	Color	Olor	Viscosidad	Materiales extraños
Observaciones:					

EXPLORACIÓN DE REPRODUCTOR DE HEMBRA				
SIGNOS: Esterilidad ( ) Secreción vaginal ( ) Distocia ( ) Ret. placenta ( ) Abortos ( ) Otros				
Exploración de los registros reproductivos	Historia del parto Fecha del periodo estral y contacto sexual Observación de las diversas anomalías Antecedentes patológicos			
Exploración externa por inspección	Conformación general			
	Genitales externos			
	Descarga vaginal			
	Estado de gl. Mamaria			
	Comportamiento			
Exploración vaginal	Orificio del cervix	Mucosa vaginal	Divertículo suburetral	Moco
Exploración rectal				
Exploración del ciclo estral	Estro	Metaestro	Diestro	Proestro
	Monta por otras vacas y descargas vulvares			
Exploración de la gestación	Etapa		Alteraciones	
	Entre el día 1 y 30	( )	Piómetra,	
	Entre el día 31 y 60	( )	hidrómetra,	
	Entre el día 61 y 90	( )	linfoma del útero,	
	Entre el día 91 y 120	( )	reabsorción, maceración, momificación, aborto,	
	Entre el día 121 y 180	( )	tumor,	
Entre el día 181 al parto	( )	enfermedad de terneras blancas		
Exploración del parto				
Tipo de parto				
Distócico ( )			Eutosico ( )	
Inspección del antro vaginal				Periodo1
Exp. del canal del parto				Periodo2
Exp. del feto: vivo ( ) muerto ( ) malformación ( ) tamaño ( ) presentación ( ) actitud ( )				
Exp. De las bolsas y líquidos fetales: Necrosis ( ) Edema ( ) Retención ( )				
				Periodo3
Exploración del puerperio	Inspección			
	Olfación			
	Palpación rectal			
Observaciones:				

EXPLORACIÓN DE GLANDULA MAMARIA					
SIGNOS: Cambios en la leche ( ) Aumento de tamaño ( ) Cambio de T° ( ) Otros: _____					
Exploración de glándula	Tipo de glándula				
	Tipo de pezón				
	Tipo de punta				
	Laceraciones _____ volumen _____ dolor _____				
Exp. macroscópica de la leche	Cantidad	Color	Consistencia	Olor	sabor
CMT	N ( )	T ( )	+ ( )	++ ( )	+++ ( )
Observaciones:					

EXPLORACIÓN DE LOCOMOTOR						
<b>SIGNOS:</b> Claudicación ( ) Debilidad ( ) Vaca caída ( ) Hinchazón ( ) Otros:						
Identificación del miembro claudicante	Anterior: izq. ( ) Der.( ) Posterior: izq. ( ) Der.( )					
Exploración de cascos o pezuñas	Morfología	Palpo presión dolorosa		Olor	Continuidad	
		Respuesta si( ) no( )		Fetido		
Exploración de huesos	Contorno		Consistencia	Forma	Continuidad	
Exploración de articulaciones	Forma	Aumento de tamaño	Dolor	Calor	Movilidad	Crepitación
Exploración de músculos Inspección y palpación comparativa	Volumen	Disminuido Atrofia ( )				
		Aumentado Inflamación ( )				
	Dolor muscular					
	Tono muscular					
Exploración del animal en recumbencia	Tiempo que lleva caído: _____		Peso del animal: _____		Defecto físico: _____	
	Diferencial: Metabólicos _____		Nervioso _____			
Observaciones:						

EXPLORACIÓN DE NERVIOSO							
<b>SIGNOS:</b> Parálisis ( ) Cambios de conducta ( ) Ceguera ( ) Posturas anómalas ( ) Otros:							
Exploración de la conducta	Ingestión	Excreción	Confortabilidad	Jerarquización	Sexual	Materna	Sociabiliza
Exploración del sensorio	Función	Exaltada	Excitación ( )	Agresividad ( )	Accesos furiosos ( )		
		Disminuida	Apatía ( )	Somnolencia ( )	Sopor ( )	Coma ( )	
Exploración de la sensibilidad	Superficial	Función	Exaltada	Parestesia ( )	Hiperestesia ( )		
			Disminuida	Hipoestesia ( )	Anestesia ( )		
	Profunda	Ante posturas anómalas:					
Exploración de la motricidad	Función	Exaltada	Convulsión ( )	Movimientos forzados ( )			
		Disminuida	Paresias ( )	Parálisis ( )			
	Coordinación:						
Exploración de cráneo y columna	Xifocis ( )		Lordosis ( )		Escoliosis ( )		
	Golpes en cráneo :						
Exploración de los reflejos	Hiperreflexia ( )						
	Hiporeflexia ( )						
Exploración del liquido cefalorraquídeo	Aspecto						
Pares craneales							
Observaciones:							

<b>EXPLORACIÓN DE OJO</b>	
<b>SIGNOS:</b> Epifora( ) Opacidad C ( ) Entropión ( ) Ojo rojo ( ) otros _____	
Exploración de párpados	
Exploración de pestañas	
Exploración del sistema lagrimal	
Exploración de la conjuntiva	
Exploración de la membrana nictitante	
Exploración de la cornea	
Exploración de la esclerótica	
Exploración del fondo ocular	
Observaciones:	

<b>EXPLORACIÓN DE OIDO</b>	
<b>SIGNOS:</b> Cabeza ladeada( ) Sordera( ) Otorrea( ) otros _____	
Exploración de oído	Posición ( ) Continuidad ( ) Inflamación ( ) Parásitos ( )
Examen del poder auditivo	Reacción al sonido Si( ) No( )
Observaciones	

EXÁMENES DE LABORATORIO QUE SE SOLICITAN: \_\_\_\_\_

ESPECIFICAR LA PRUEBA SOLICITADA: \_\_\_\_\_

DIAGNÓSTICO(S) CLINICO(S) PRESUNTIVO(S)

PRONOSTICO

1 \_\_\_\_\_ 4 \_\_\_\_\_  
2 \_\_\_\_\_ 5 \_\_\_\_\_  
3 \_\_\_\_\_ 6 \_\_\_\_\_

DIAGNÓSTICOS DIFERENCIALES

1 \_\_\_\_\_  
2 \_\_\_\_\_  
3 \_\_\_\_\_  
4 \_\_\_\_\_  
5 \_\_\_\_\_  
6 \_\_\_\_\_

TRATAMIENTO(S) Farmacológico(S)

PRODUCTO COMERCIAL \_\_\_\_\_  
PRINCIPIO ACTIVO \_\_\_\_\_  
VIA DE ADMON. \_\_\_\_\_  
FRECUENCIA \_\_\_\_\_  
DOSIS EN mg \_\_\_\_\_  
DOSIS EN ml TOTAL \_\_\_\_\_  
COSTO TOTAL DEL TTO. POR ANIMAL \_\_\_\_\_

TRATAMIENTO(S) NO FARMACOLOGICO(S)

\_\_\_\_\_  
\_\_\_\_\_  
\_\_\_\_\_  
\_\_\_\_\_  
\_\_\_\_\_

OBSERVACIONES Y/O RECOMENDACIONES:

\_\_\_\_\_  
\_\_\_\_\_  
\_\_\_\_\_  
\_\_\_\_\_  
\_\_\_\_\_  
\_\_\_\_\_  
\_\_\_\_\_

(ANEXAR HOJAS EN CASO NECESARIO)

DIAGNÓSTICO(S) DEFINITIVO(S)

\_\_\_\_\_  
\_\_\_\_\_  
\_\_\_\_\_  
\_\_\_\_\_

## METODOLOGÍA PARA LA INTEGRACIÓN DE LOS HALLAZGOS Y SUS PRINCIPALES CARACTERÍSTICAS.

ECOP (EXAMEN CLÍNICO ORIENTADO A PROBLEMAS):

### **El ECOP (examen clínico orientado a problemas)**

Es un sistema médico que nos permite organizar en forma racional y secuencial, la información que se obtiene de un paciente, para así poder llegar a un diagnóstico y registrar la evolución clínica.

**El ECOP se conforma de:**

#### **1. Datos Básicos**

Integración de la historia clínica y examen físico completo.

- I) Anamnesis general
- II) Reseña
- III) Exploración general del paciente
- IV) Exploración especial

"El 80% de la investigación diagnóstica se basa en un buen examen físico y una buena historia clínica, el 20% restante corresponde a las pruebas de laboratorio"

"Los datos básicos son la luz que ilumina el camino a seguir en una investigación clínica, si no realizamos una buena historia clínica y un buen examen físico, estaremos dando golpes de ciego y el cliente pagando los costos"

#### **2. Lista de problemas / lista maestra y diagnósticos.**

Lista de problemas: Todo aquello que provoque en un individuo un estado de enfermedad y que requiere una evaluación diagnóstica y terapéutica.

Lista Maestra: Nos permite evaluar por grupos los problemas que presenta un paciente.

*Diagnósticos Clínicos Presuntivos*

*Diagnósticos diferenciales*

#### **3. Plan inicial**

Plan diagnóstico:

Pruebas de laboratorio e imagenología. **"Las pruebas de laboratorio son para confirmar o descartar diagnósticos clínicos presuntivos, no para ver que encontramos"** ----- **Diagnóstico definitivo o integral.**

Plan terapéutico:

- **Tx de sostén**
- **Tx sintomático**
- **Tx etiológico**

Plan informativo:

Comunicación con el cliente

#### **4. Notas de progreso**

Nos sirve para registrar la evolución clínica del paciente. <sup>36,37</sup>



# CASO CLÍNICO

“Desarrollado en base a el Examen Clínico Orientado a Problemas(ECOP)”

## 1.- Datos básicos

### ❖ Anamnesis general

¿Cuál es el motivo de la consulta?

Tiene chorro prieto, dejo de comer, bajo la producción.

¿Desde cuando esta así?

Desde hace 3 días. Iniciando el segundo día después del parto.

¿A que lo atribuye?

No sé.

¿Ha presentado ésta o alguna otra enfermedad con anterioridad?

No.

¿Han enfermado más animales, o sólo este?

Solo este, pero parió hace 5 días.

¿Se le ha aplicado alguna vacunación?

No.

¿Se ha desparasitado? ¿cuándo?, ¿con qué?

Si, con este medicamento (el propietario muestra el frasco de ivermectina)

Hace 6 meses.

¿Se le ha dado algún tratamiento y con qué?

No, ninguno.

### ❖ Reseña

\*Lugar: “Rancho las tortugas” Carretera San. Juan-Teocaltiche, Jalisco \*Fecha: 19/03/2005

\*Nombre del propietario: Roberto Jiménez Brisuela.

\*Nombre y firma del clínico: José Alberto Ramírez Jiménez

\*Especie: Bovino \*Raza: Holstein Frisona \*Sexo: Hembra

\*Edad: 2.1/2 años \*Alzada: 1.5m \*Color: Berrendo en negro

\*Identificación: arete 125 \*Peso vivo: 460 Kg. \*Fin zootécnico: Producción de leche

\*Señas particulares: No

### ❖ Exploración del estado general del paciente (examen físico)

- |   |                                |
|---|--------------------------------|
| 1.- Actitud o postura anatómica:          | Permanece de pie               |
| 2.- Hábito o aspecto clínico:             | Presenta expresión de dolor    |
| 3.- Comportamiento o conducta:            | Apatía                         |
| 4.- Condición corporal o estado corporal: | Adelgazamiento rápido C.C. 1.5 |
| 5.- Constantes fisiológicas:              |                                |
| 1. (F/R)                                  | 28/min.                        |
| 2. (F/C)                                  | 70/min.                        |
| 3. (P)                                    | Pulso débil y semilleno.       |
| 4. (T)                                    | 38.7 °C                        |
| 5. (M.R.)                                 | atonía ruminal                 |
| 6. (TLC)                                  | Retardado                      |

❖ **Exploración especial** del aparato digestivo; en base a los signos clínicos y la explotación general:

Ganglios linfáticos	Normales.
Deshidratación	3%.
Mucosas	Pálidas.

1.-Anamnesis especial: En este caso estas interrogantes han sido contestadas desde la anamnesis general, junto con las preguntas complementarias.

¿Come? ¿Bebe? ¿Desde cuándo empezó? ¿Cuántos animales lo han presentado? ¿Qué da de comer? ¿Ha desparasitado alguna vez?

2.-Evaluación del pienso o alimento que el animal consume. Alimentada con altas cantidades de carbohidratos.

3.-Evaluación del apetito. Anorexia.

4.-Ingestión de sólidos y líquidos. No come ni bebe.

5,6,7.-Exploración de rumia; Eructo; Reyeción. Atonia ruminal.

8.-Exploración de la defecación. Emisión de heces líquido-pastosas color negruzcas.

9.-Exploración de la cavidad oral. Sin cambio patológico aparente.

10.-Exploración de esófago. Reflejo deglutorio positivo.

11.-Exploración de la pared abdominal. Distensión abdominal izquierda; Palpación abdominal dolorosa.

12.-Exploración del rumen. Se encuentra incrementada el área del sonido subtimpanico.

13.- Exploración del retículo. Pruebas de dolor inducido negativas, no presenta pulso yugular +

14.- Exploración del omaso. Sin cambio patológico aparente.

15.- Exploración del Abomaso. Sonidos gastrointestinales anómalos “Timpanismo abdominal.”.- sonidos metálicos de tono alto “ping”, audibles mediante auscultación y percusión simultaneas sobre la pared abdominal izquierda (Positivo a la prueba de ping).

16,17.-Exploración de intestino delgado y grueso. A la percusión probable timpanismo intestinal

18.- Exploración del recto. Sin cambio patológico aparente.

19.- Exploración de las heces. Melena.

20.- Exploración de hígado. No se exploro.

## 2.- Lista de Problemas/ lista maestra

### Lista de problemas:

- 1.- Anorexia.
- 2.- Diarrea.
- 3.- Depresión.
- 4.- Adelgazamiento.
- 5.- Heces líquido pastosas negruzcas (diarrea).
- 6.- Disminución de la producción de leche.
- 7.- Atonia ruminal.
- 8.- Atonia intestinal.
- 9.- Deshidratación.
- 10.- Timpanismo abdominal.
- 11.- Distensión abdominal izquierda.

### Lista Maestra o lista depurada (relacion de los signos de la lista de problemas):

- I.- Anorexia (3,4,5,6,7,8,9).
- II.- Diarrea (3,9,6).
- III.- Distencion abdominal izquierda (10,7,8).
- IV.- Timpanismo abdominal (11).

### Diagnostico(s) clinico(s) presuntivo(s):

Desplazamiento de abomaso.

### Diagnostico(s) diferencial(s):

Retención placentaria (vaca recién parida)  
Acidosis ruminal (exceso de ácidos)  
Rinotraqueitis infecciosa bovina  
Diarrea viral bovina (enfermedad de las mucosas)  
*Salmonella, Campylobacter, Clostridium, Leptospirosis, Tuberculosis, Paratuberculosis*  
Nematodos, Cestodos, Trematodos  
*Cuerpo extraño (tricobezoarios, fitobezuarios, cuerdas o trozos de telas)*  
*Intususcepción*  
Sobrecarga alimenticia (impactación)  
*Meteorismo ruminal (abentazon, timpanismo)*

### 3.- Plan inicial

#### (a) Plan Diagnóstico.

Diagnóstico (s) diferenciale(s):	Plan Diagnóstico  Pruebas especiales Confirmar o rechazar Dx.
<p><u>Anorexia.....</u>  <i>Enfermedades metabólicas</i>            Acidosis ruminal (exceso de ácidos)</p>	Pruebas de laboratorio Hematología Bioquímica sérica Urianálisis Análisis de gases sanguíneos
<p><u>Diarrea.....</u>  <i>Gastroenteritis viral</i>            Rinotraqueitis infecciosa bovina            Diarrea viral bovina (enfermedad de las mucosas)</p> <p><i>Gastroenteritis bacteriana</i>  <i>Salmonella, Campylobacter, Clostridium,</i>  <i>Leptospirosis, Tuberculosis, Paratuberculosis</i></p> <p><i>Gastroenteritis parasitaria</i>            Nematodos, Cestodos, Trematodos</p>	Serología  Coprocultivo Pruebas serológicas  Coproparasitoscópico
<p><u>Distensión abdominal izquierda.....</u>  <i>Obstrucción intestinal</i>  <i>Cuerpo extraño (tricobezorios, fitobezorios,</i>  <i>cuerdas o trozos de telaas)</i>  <i>Intususcepción</i>            Sobrecarga alimenticia (impactación)</p> <p>-----            Ascitis</p>	Rumenotomía  Laparotomía Ruminotomía Pruebas de laboratorio Hematología Bioquímica sérica Urianálisis Análisis de gases sanguíneos Punción
<p><u>Timpanismo abdominal.....</u>  <i>Meteorismo ruminal (abentazon, timpanismo)</i>  <i>Desplazamiento de abomaso</i></p>	Técnica de sondeo Ruminotomía

*Pruebas y técnicas complementarias realizadas*

- Examen coproparasitológico directo sin evidencia de huevos de parásitos.
- Exámenes de laboratorio

Hematología		
Hct	36,7	%
Hgb	12,6	g/dl
GR	8,89	$\times 10^6/\mu\text{l}$
VCM	41,3	fL
HCM	13,6	Pg
CHCM	34,3	%
Morfología GR	normal	
Plaquetas	adecuadas	
GB	16,8	A $\times 10^3/\mu\text{l}$
Seg	12,264	(73%) A $\times 10^3/\mu\text{l}$
Banda	0,168	(1%) $\times 10^3/\mu\text{l}$
Linfos	2,856	(17%) $\times 10^3/\mu\text{l}$
Monos	1,512	(9%) $\times 10^3/\mu\text{l}$
Eos	0,0	$\times 10^3/\mu\text{l}$
Baso	0,0	$\times 10^3/\mu\text{l}$
Morfología GB:	normal	
Fibrinogeno	700	A mg/ dl

Bioquímica seriaca		
Creatinina	2,1	mg/dl
Glucosa	231	A mg/dl
Sodio	136	mmol/l
Potasio	3,1	B mmol/l
Cloruro	86	B mmol/l
CO2 total	40,0	A mmol/l
Desequilibrio aniónico	13,1	mmol/l
Calcio	8,6	mg/dl

Urianálisis	
Obtención de orina	Micción espontánea
Color	Amarillo pálido
Turbidez	Clara
Densidad	1,012
pH	5,0
Proteínas	Negativo
Glucosa	2+
Cuerpos cetónicos	Negativo
Bilirrubina	Negativo
Sangre	Negativo
Sedimento	Inactivo

Otras pruebas		
Análisis de gases sanguíneos		
HCO <sub>3</sub>	38,4	A Mmol/l
PCO <sub>2</sub>	52,6	A MmHg
PH	7,492	A

- En la palpación rectal y a la inspección directa, para explorar el puerperio no se observo ningún cambio patológico.
- Se realizó una laparotomía exploratoria, confirmándose el desplazamiento de abomaso al lado izquierdo.

**(B) Plan terapéutico:**

- Tx etiológico.
  - Tx Quirúrgico: Abomasopexia
  - Disminuir la cantidad de concentrado y aumentar la cantidad de fibra.
  - Tx Farmacológico: Penicilina estreptomina; 22 000 U.I. por Kg. de peso

**(C) Plan informativo; Comunicación con el cliente:**

Se realizó una laparotomía exploratoria, confirmándose el desplazamiento de abomaso a lado izquierdo, dando un pronóstico favorable, estableciendo un tratamiento quirúrgico (abomasopexia) resolviéndose el problema gastroentérico. Estableciendo el tx posquirúrgico, emitiendo un control al aumentar la cantidad de fibra en la dieta y disminuyendo la cantidad de concentrado.

**4.-Notas de progreso**

El bovino evoluciono sin complicaciones, reestableciendo su función digestiva normal restableciendo la producción Láctea y retirando los puntos a los 10 días.<sup>7,38</sup>

## **REVISIÓN DE LOS CONOCIMIENTOS ADQUIRIDOS:**

- 1.- ¿Cuál es el objetivo de ésta unidad?
- 2.- ¿Qué es la hoja clínica?
- 3.- ¿Cuál es la importancia de la hoja clínica?
- 4.- ¿Qué se requiere para integrar un diagnóstico?
- 5.- ¿Qué significa ECOP?
- 6.- El ECOP es un sistema medico que nos permite....
- 7.- ¿De qué se conforma el ECOP?
- 8.- ¿Cuáles son los datos básicos?
- 9.- ¿Qué es la lista de problemas / lista maestra?
- 10.- ¿Qué evalúa la lista maestra?
- 11.- ¿Qué puntos debe de contemplar el plan inicial?
- 12.- ¿Qué son la notas de progreso?
- 13.- ¿Para que sirven las técnicas especiales?

---

---

# APÉNDICES





## REGIONES TOPOGRÁFICAS

### Objetivo de esta lección:

Es importante conocer las diferentes regiones topográficas, ya que son de utilidad para describir en algunas ocasiones el lugar donde se asienta la lesión e inclusive para poder localizar el área de proyección de algunos órganos, así como para poder aplicar diversas técnicas de exploración.

El manual de propedéutica clínica veterinaria en grandes especies (equinos, bovinos, ovinos, caprinos), realiza la exploración física por medio de aparatos y sistemas, sin embargo muchos de los autores han basado sus obras en la exploración topográfica del paciente, por lo que consideramos que el alumno debe de conocer estas; para que durante la revisión de esas bibliografías no sea sorprendido por otras técnicas que son tan validas como las usadas en este manual.<sup>39</sup>

### Delimitar las regiones topográficas de exploración

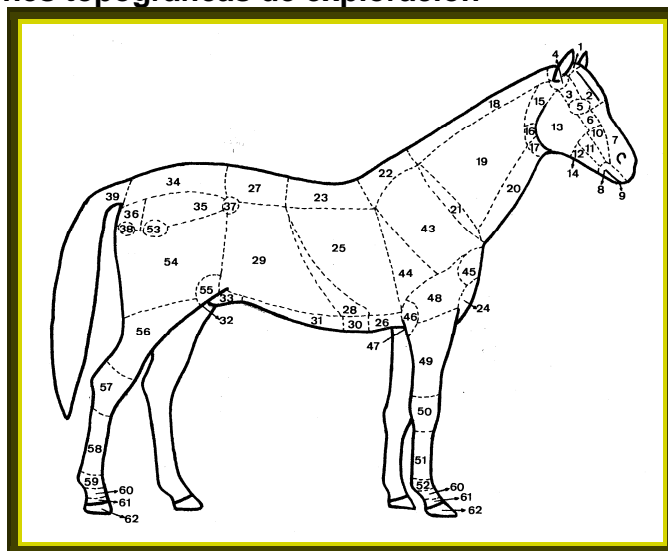


Fig. A-1. Regiones topográficas de exploración clínica en el caballo. Tomado y modificado de Ssson, (1988)

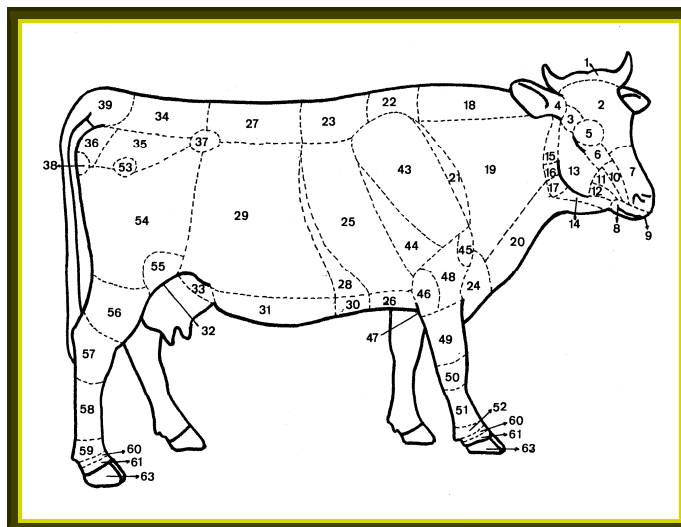


Fig. A-2. Regiones topográficas de exploración clínica en rumiantes. Tomado y modificado de Sisson, (1988)

**Tabla A-1**  
**REGIONES TOPOGRÁFICAS DE EXPLORACIÓN CLÍNICA**

<p><b>Regiones de la cabeza</b></p> <p>1- Occipital (nuca).                  2- Frontal (frente).                  3- Parieto-temporal (sien).                  4- Auricular.                  5- Orbitaria.                  6- Infraorbitaria (lacrimal).                  7- Nasal.                  8- Labial (superior e inferior).                  9- Mentoniana.                  10- Maxilar.                  11- Bucal.                  12- Mandibular.                  13- Masetérica.                  14- Intermandibular.</p> <p><b>Regiones del cuello</b></p> <p>15- Parotídea.                  16- Faríngea.                  17- Laríngea.                  18- Cervical dorsal.                  19- Cervical lateral (tablas del cuello).                  20- Cervical ventral (yugular y tráquea).                  21- Preescapular.</p> <hr/> <p><b>Regiones del dorso (parte torácica) y tórax</b></p> <p>22- Interescapular (cruz).                  23- Vertebral torácica (dorso).                  24- Preesternal (pecho).                  25- Costal (pulmonar y precordial).                  26- Estial.</p> <p><b>Regiones del abdomen</b></p> <p>27- Lumbar.                  28- Hipocondrio.                  29- Abdominal lateral (flanco).                  30- Xifoidea.                  31- Umbilical.                  32- Inguinal.                  33- Púbrica.</p>	<p><b>Regiones de la pelvis</b></p> <p>34- Sacra.                  35- Glútea.                  36- Cluneal.                  37- Tuberosidad coxal.                  38- Tuberosidad isquiática.                  39- Caudal (coccígea).                  40- Perineal (anal y urogenital).                  41- Escrotal (machos).                  42- Supramamaria (hembras).</p> <p><b>Regiones de la extremidad anterior</b></p> <p>43- Escapular (espalda).                  44- Tricipital (ancónea).                  45- Hombro (encuentro).                  46- Olecraniana (codo).                  47- Axilar.                  48- Brazo.                  49- Antebrazo.                  50- Carpo.                  51- Metacarpiana.                  52- Metacarpofalángica.</p> <p><b>Regiones de la extremidad posterior</b></p> <p>53- Coxofemoral y trocantérica.                  54- Femoral (muslo).                  55- Rodilla.                  56- Pierna.                  57- Tarso (corvejón).                  58- Metatarsiana.                  59- Metatarsfalángica.</p> <p><b>Regiones de la extremidad anterior y posterior</b></p> <p>60- 1ª falange.                  61- 2ª falange.                  62- Casco (équidos).                  63- Pezuña (bóvidos).<sup>39,12</sup></p>
---	--

## Procedimientos de utilidad para la exploración física del paciente

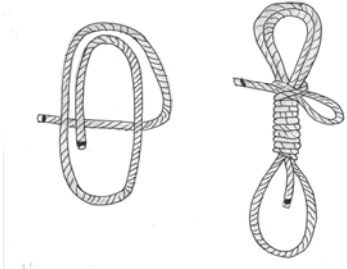
### Repaso de nudos, amarres y bozales:

Sin importar el grado de mecanización de las instalaciones o lo complicado que sea el plan de manejo, hay ocasiones en las que es indispensable conocer de cuerdas nudos y amarres.


Las cuerdas se hacen con fibras vegetales o artificiales, que se tuercen para formar una especie de hilo, luego se retuercen los pabilos entre si (por lo general dos o mas) para formar una cuerda; la soga consta de por lo menos tres cuerdas retorcidas entre si. Para evitar que la soga se comience a destorcer, debe rematarse.

Los nudos sirven para unir cuerdas, fijarlas a postes o rieles y atar animales. Los amarres sirven para fijar cuerdas a postes o cercas. No se trata de verdaderos nudos, ya que lo único que asegura la cuerda al poste es la presencia de una vuelta de aquella sobre si misma.<sup>12</sup>


**Cuadro A-1.**

<p style="text-align: center;"><b>ALMACENAJE DE CUERDAS</b></p> <p>Para evitar que las cuerdas se maltraten, y al momento de usarlas no estén enredadas, es necesario aplicar esta técnica de almacenaje.</p> <p>Tomado y modificado de Battaglia, (1987)</p>	
---	---


**Cuadro A-2.**

<p style="text-align: center;"><b>NUDO SIMPLE</b></p> <p>Este tipo de nudo es utilizado para el remate de las cuerdas.</p> <p>Tomado y modificado de Oteiza, (1979)</p>	
---	---

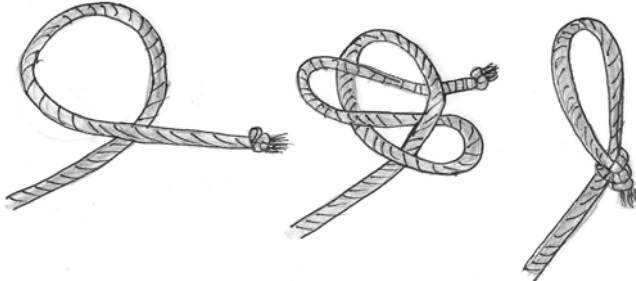
**Cuadro A-3.**

<p style="text-align: center;"><b>NUDO EN OCHO</b></p> <p>Este tipo de nudo es utilizado para el remate de las cuerdas.</p> <p>Tomado y modificado de Battaglia (1987)</p>	
--	---

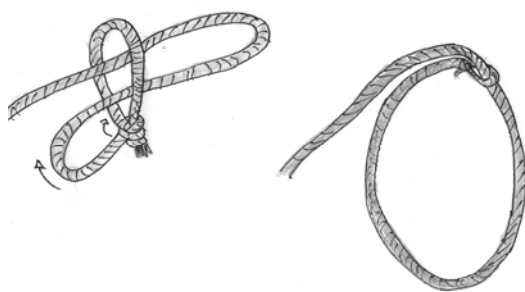
**Cuadro A-4.**

<p style="text-align: center;"><b>NUDO BALLESTRINQUE O NUDO DE COCHINO</b></p> <p>En propedeutica es utilizado para el aborregado, de los bovinos, ovinos y caprinos.</p> <p>Tomado y modificado de Oteiza, (1979)</p>	
--	--

### Cuadro A-5.

GAZA	
<p>Con la finalidad de poder realizar una lazada es necesario saber realizar una gaza.</p> <p>Tomado y modificado de Battaglia, (1987)</p>	

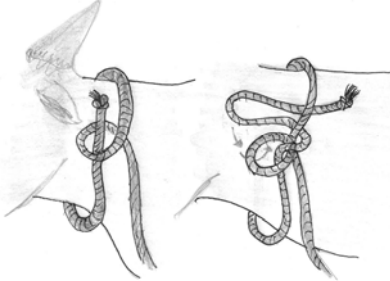

### Cuadro A-6.

LAZADA	
<p>La lazada nos sirve para capturar al animal a explorar desde una cierta distancia.</p> <p>Comunicación personal, Sandoval, (2008)</p>	

### Cuadro A-7.

NUDO DE AHOGADERA	
<p>Nudo fijo al cuello después de haber lazado al animal.</p> <p>Comunicación personal, Sandoval, (2008)</p>	


### Cuadro A-8.

NUDO DE BOLINA O DE CABALLO	 
<p>Nudo fijo al cuello de soltura rápida.</p> <p>Comunicación personal, Sandoval, (2008) CEA. FESC. UNAM. (2008)</p>	

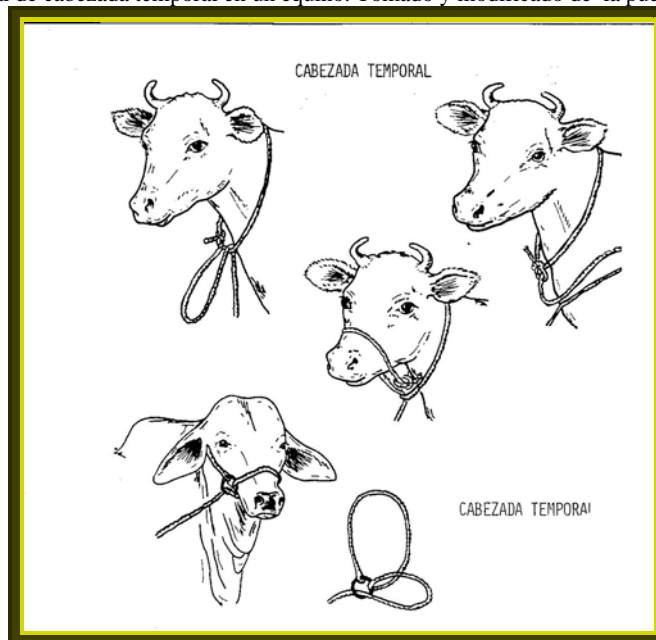
**Cuadro A-9.**

<p><b>NUDO CORREDIZO DOBLE</b></p>	
<p>Nudo corredizo al tubo, este tipo de amarres se aplica cuando se requiere sujetar a un animal a un poste.</p>	
<p>Transmisión oral, Sandoval, (2008)</p>	

Los cabestro (bozal), constituyen un método de sujeción económico y muy útil para poder realizar la exploración física del paciente.



**Fig. A-3.** Bozal de cabezada temporal en un equino. Tomado y modificado de la puente 3ª.Edición



**Fig. A-4.** Bozal de cabezada temporal en el bovino. Tomado y modificado de la puente 3ª.Edición

## EQUINO

1.- Inmovilizar el animal tomando un pliegue cutáneo a nivel de la espalda: Tomar con todos los dedos de la mano un pliegue cutáneo en la zona media de la región preescapular, estirando y apretando al mismo tiempo.<sup>12</sup>



Fig. A-5. lugar donde se toma el pliegue cutáneo. Tomado de <http://usuarioslycos.es>

2.- Trabar al animal: Este método no siempre es usado ya que puede ocasionar lesiones al animal. Sin embargo con la finalidad de evitar que el animal por su carácter rebelde, provoque lesiones al clínico y los ayudantes, es necesario aplicar trabas o trabones.

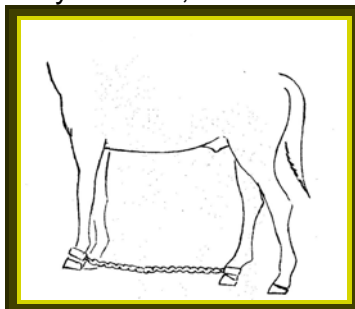


Fig. A-6. Trabón aplicado diagonalmente. Tomado de Oteiza, (1979)

3. Colocar el acial (torcedor): Situar el torcedor en el labio superior o en la oreja. Colocar el lazo sobre la falange distal de los dedos de la mano abiertos y con ellos coger el labio superior. Con la otra mano se pasa el lazo al labio y se comienza a girar el torcedor hasta ejercer la presión suficiente que cause dolor y distraiga al animal de la atención del clínico o de la zona que se pretende examinar. El mango del torcedor debe estar siempre próximo a la cabeza del animal. Para realizar esta operación, colocarse lateralmente al animal para evitar los manotazos.<sup>12</sup>



Fig. A-7. Aplicación del acial en el bello superior. Tomado de manual propedéutico (2005)

**4.- Abrir cavidad oral:** Para la exploración de cavidad oral es necesario introducir la mano en el espacio interdental y tomar la lengua, jalándola hacia fuera de la cavidad oral por un costado (teniendo cuidado de no tirar demasiado para así no producir lesiones al animal).<sup>12</sup>




Fig. A-8 Toma de la lengua para abrir cavidad oral. CEA. FESC. UNAM. (2008)

**5. Elevación de extremidades:** Estas técnicas son utilizadas en la exploración de cascos, para aplicar herrajes. Además puesto que la actividad de escape de los caballos se basa en el hecho de tener las cuatro patas perfectamente asentadas en el suelo, un excelente, pero suave, método de sujeción consiste en “levantarle” una pata, por medio de cuerdas.

*Elevar una extremidad anterior*

A) **Elevar una extremidad anterior:** Desplazar el centro de gravedad del animal empujando suavemente con nuestro hombro en la región de la espalda, momento que se aprovecha para elevar la extremidad. En animales acostumbrados al manejo diario, presionar con los dedos de la mano los tendones flexores y elevar la extremidad. Sujetar a nivel de la 1ª y 2ª falange. Para evitar posibles patadas, siempre se debe levantar el miembro ipsilateral al lado que se explora.



Fig. A-9,A-10,A-11. levantamiento de extremidad anterior en el equino. Tomado de [www.danielanz.com](http://www.danielanz.com)

B) **Elevar una extremidad anterior por medio de cuerdas:** Coloque una traba de malla o cuero (cinturón con hebilla) alrededor de la cuartilla de la pata que se desea levantar, haga que un asistente sujete al animal, mientras amarra un extremo de la soga a la anilla de la traba. Mientras que el animal todavía tiene las cuatro patas sobre el suelo, pase la soga por encima del lomo, llévele alrededor del cuello y pase el extremo de trabajo de la cuerda entre la parte inactiva de la misma y el hombro del caballo, luego dóblele y vuelva a pasar por la parte inactiva ahora jale del extremo de trabajo para ajustar la soga, con la aplicación de una ligera tensión es posible mantener la pata del animal en el aire.<sup>12,13</sup>

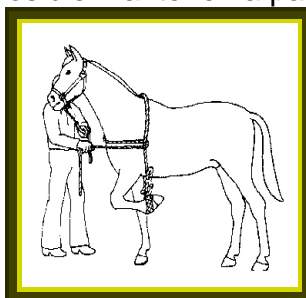


Fig. A-12 Elevación de extremidad anterior por medio de cuerda. Tomado de Battaglia, (1987)



### *Elevar una extremidad posterior*

- A) En animales acostumbrados al manejo sólo se requiere presionar un poco la extremidad del animal y por voluntad levantara el miembro, una vez levantado se coloca sobre la rodilla del clínico.

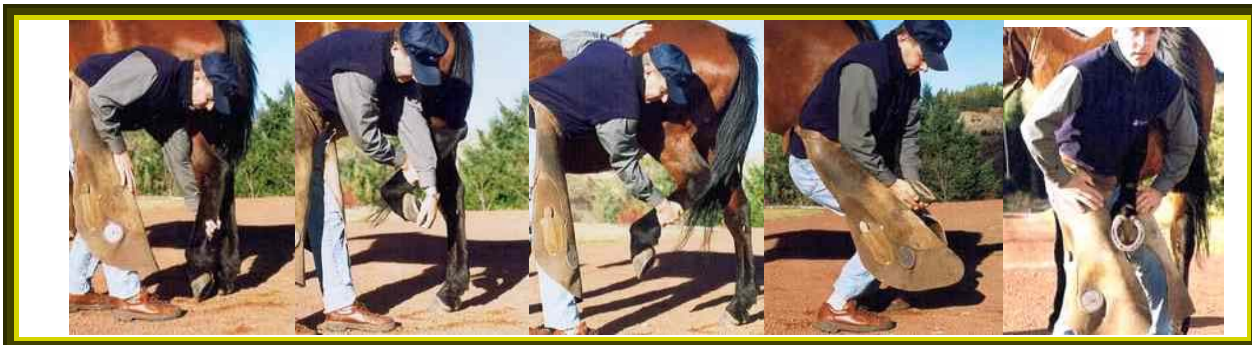

Fig. A-13. Secuencia del levantamiento del miembro posterior. Tomado de [www.danielanz.com](http://www.danielanz.com)

- B) (*Pial escocés*): Tome una soga, mediante un nudo no corredizo haga un lazo amplio y colóquelo alrededor del cuello del animal, sitúe el nudo en el hombro del mismo lado de la pata que se va a sujetar. Pase el extremo de la soga de dentro hacia fuera alrededor de la cuartilla de la pata posterior que quiere alzar. Se puede utilizar una traba con o sin anilla, o un pedazo de costal de arpillera, para envolver la cuartilla y evitar las rozaduras que ocasiona la soga. vuelva a levantar el extremo de trabajo hasta el lazo del cuello y amárrelo ahí con un nudo de rápida liberación. Si no utiliza traba con anilla, haga pasar el extremo de trabajo de la soga dos veces alrededor de la parte inactiva para impedir que el caballo saque la pata del lazo.<sup>12,13</sup>

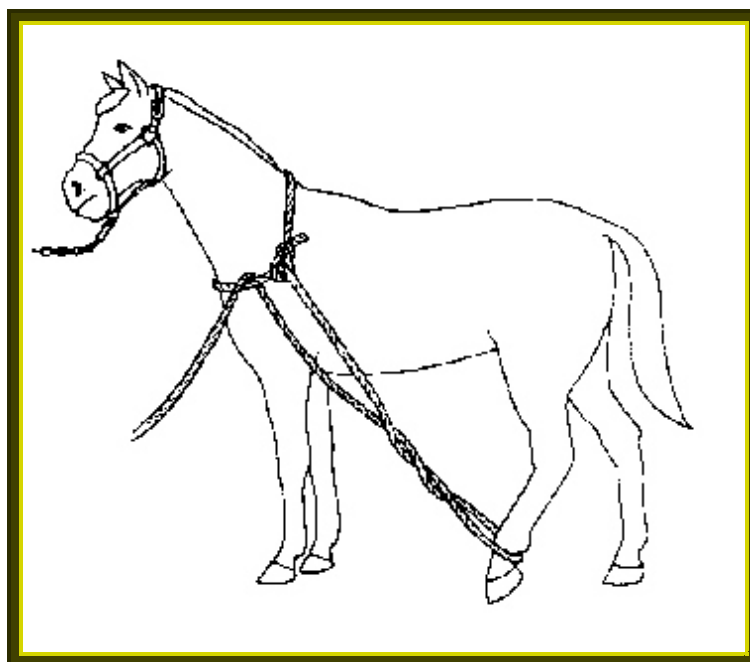


Fig. A-14. Pial escocés. Tomado y modificado de Battaglia, (1987)



## 6.- Derribo

1. Haga que un asistente hábil controle la cabeza del caballo con un cabestro de alta calidad y una brida.
2. Haga un nudo doble de bolina en el centro de una soga de algodón con tres cabos, con 60 a 70 pies de largo y  $\frac{3}{4}$  pulgadas de diámetro.
3. Coloque una traba con anilla en la cuartilla de ambas extremidades posteriores.
4. Pase el lazo doble alrededor del cuello del animal y acomode el nudo no corredizo en la cruz. Uno de los extremos de trabajo debe quedar por cada lado del caballo.

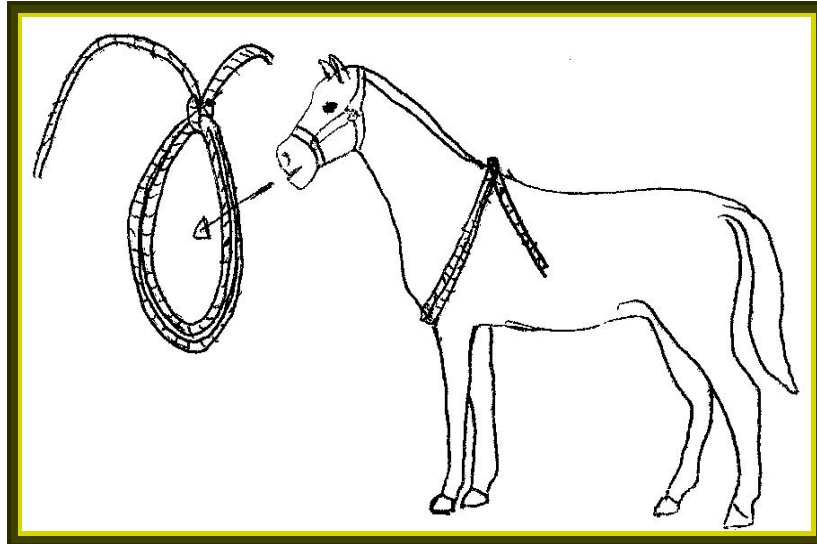


Fig. A-15. Nudo sobre la cruz. Tomado y modificado de Battaglia, (1987)

5. Pase el extremo de trabajo de cada lado a través de la anilla que le corresponde, haciéndolo de adentro hacia fuera. Después llévelo hasta el lazo alrededor del cuello e insértelo por debajo del mismo de atrás hacia delante.

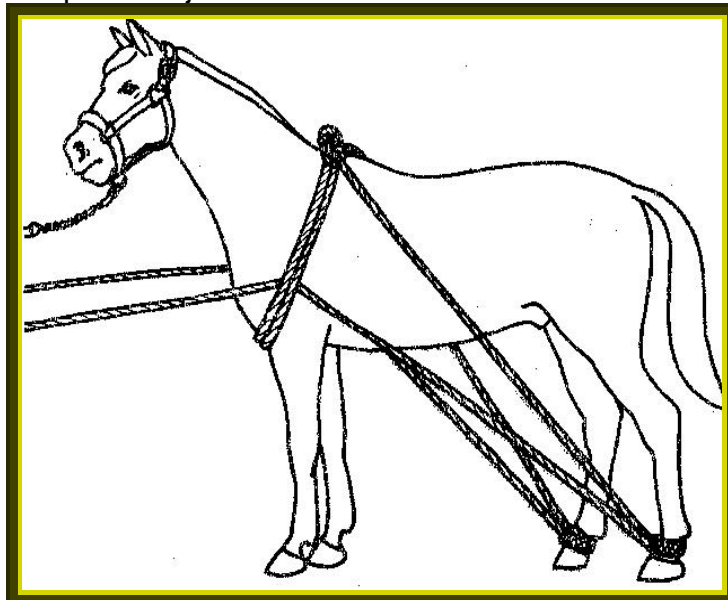


Fig. A-16. lazo a través de las anillas. Tomado de Battaglia, (1987)

6. En ese momento se administra el sedante vía intravenosa y se elige el lado sobre el cual se recostará el animal. Para dar un ejemplo suponga que se eligió el lado derecho.

7. Lleve la soga izquierda hacia atrás y pásela alrededor del anca del caballo, de modo que una persona pueda aplicar tensión desde un ángulo de 90° respecto al cuerpo del mismo. Esto permite derribar al animal en el momento justo.
8. Otro de los asistentes debe levantar la pata derecha del caballo, para lo cual debe jalar un poco de la soga de ese lado. La pata deberá permanecer en el aire unos 15 a 20 cm. del suelo.
9. Cuando el caballo empiece a marearse por el efecto del sedante lo podrá derribar sobre el lado derecho. Para hacerlo, el asistente que sujeta la soga izquierda debe recargarse sobre el anca de ese lado del animal; al mismo tiempo la persona encargada de la brida debe jalar la cabeza del caballo hacia el lado izquierdo, mientras el asistente del lado derecho mantiene la pata derecha del animal en el aire.

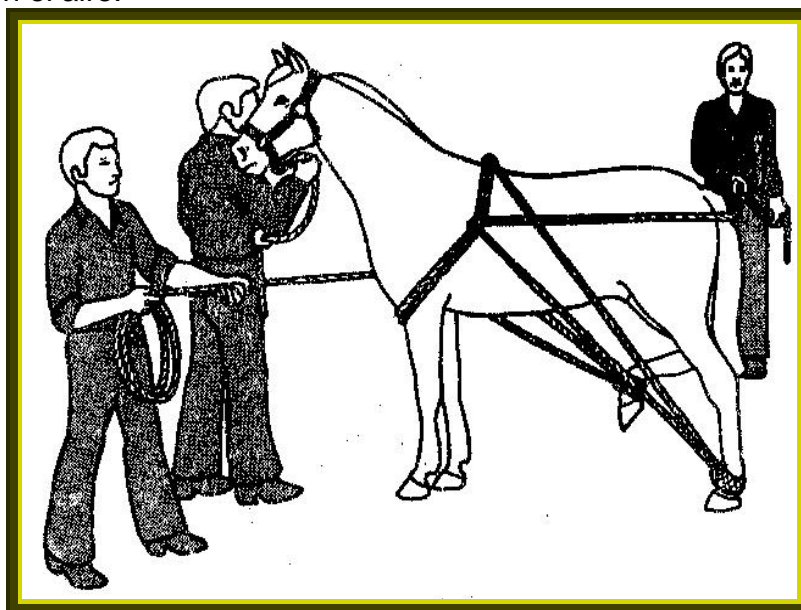


Fig. A-17. Momento del derribo. Tomado de Bttaglia, (1987)

10. Tan pronto como el caballo empiece a caerse, el asistente que sostiene la brida deberá poner un doble (cojín) o cualquier otra cosa mullida debajo y alrededor de la cabeza de aquel (para protegerlo y tranquilizarlo).
11. Inmediatamente después de la caída, deberán flexionarse las 4 patas del animal contra su propio cuerpo, al cual se atan. Esto es por la seguridad del personal y del mismo caballo. Todas las patas se aseguran contra el lazo alrededor del cuello mediante una serie de nudos de cruz y lazos en 8.<sup>12</sup>

## BOVINO

1.- Inmovilizar la extremidad elevando el pliegue de la babilla: Coger el pliegue de la babilla (región abdominal lateral) con la mano y tirar fuerte en sentido dorsal de forma que quede tenso.<sup>12</sup>



Fig. A-18. levantamiento del pliegue de la babilla. CEA. FESC. UNAM. (2008)

2.- Afrontinado (técnica en animales que presentan cuernos): Por medio de una cuerda doblada por la mitad y pasándola por detrás y hacia delante de los cuernos, en la zona frontal, se dan dos cruces para posteriormente pasar la soga de forma ajustada por un poste donde se toma sólo uno de los dos extremos de trabajo, pasando y así formando una gasa por el dobles de la cuerda, ajustando; posteriormente se pasa la otra gasa de la cuerda y se ajusta, así sucesivamente.<sup>9,13</sup>



Fig. A-19. Secuencia del afrontinado. CEA. FESC. UNAM. (2008)

3. Sujetar la cola. Se puede realizar de diferentes formas.

. Coger la cola con la mano y retorcerla sobre la región sacra del lado contrario del operador, presionando el codo contra la región del ijar y tomando el pliegue de la babilla con la otra mano (Fig. A-19).

. Encolamiento. Introducir el extremo de la cola por la región inguinal y sacarla por delante de la extremidad posterior, a la altura del pliegue de la babilla, tirando con fuerza hacia la parte caudal del animal<sup>4</sup> (Fig. A-20).



Fig. A-20. Sujeción del rabo. CEA. FESC. UNAM. (2008)



Fig. A-21. Encolamiento. CEA. FESC. UNAM. (2008)

**4.- Inmovilizar la cabeza poniendo los dedos en los ollares:** Colocarse a la altura del cuello (lado derecho o izquierdo del animal). Sujetar el septo nasal colocando los dedos pulgar e índice de una mano en los ollares. Con la otra mano, tomar un cuerno o en su defecto, pasar el brazo por encima del cuello para sujetar la mandíbula inferior del otro lado o la oreja. Girar la cabeza tirando de los ollares hacia el lado en que nos hayamos situado; también se puede dirigir la cabeza hacia arriba.<sup>12,13</sup>

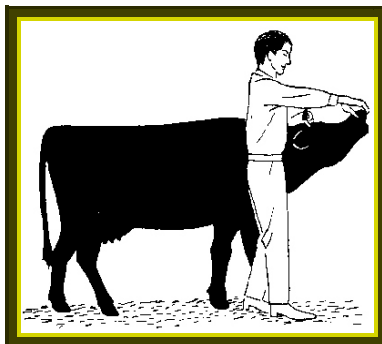


Fig. A-22. Sujeción de los ollares con los dedos de la mano. Tomado de Oteiza, (1979)

**5.- Colocar el narigón:** Abrirlo y colocarlo en los ollares del animal. Para mayor maniobrabilidad, atar una cuerda en el extremo del narigón, esto permite cierto grado de inmovilización sin que ningún ayudante sujete la cabeza.<sup>13</sup>



Fig. A-23. Aplicación del narigón o nariguero. CEA. FESC. UNAM. (2008)

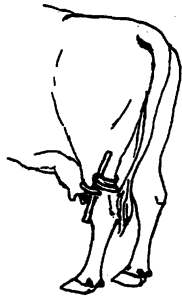**6.- Elevar una extremidad anterior:** Desplazar el centro de gravedad del animal empujando con nuestro hombro en la región de la espalda, momento que se aprovecha para levantarla. Sujetar a nivel de la primera y segunda falanges.<sup>12,41</sup>



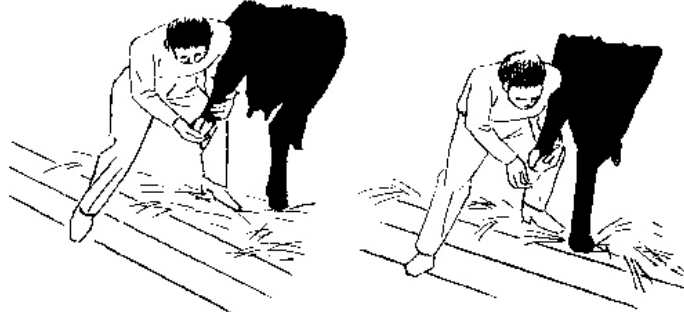
Fig. A-24. Secuencia del levantamiento del miembro anterior. CEA. FESC. UNAM. (2008)



**7.- Elevar una extremidad posterior:** Para esta técnica es necesario aplicar un torniquete a la altura del corvejón, por medio de una manea y un palo que va a ejercer presión moderada (Fig. A-25), para posteriormente poder levantar la extremidad posterior (Fig. A-26).

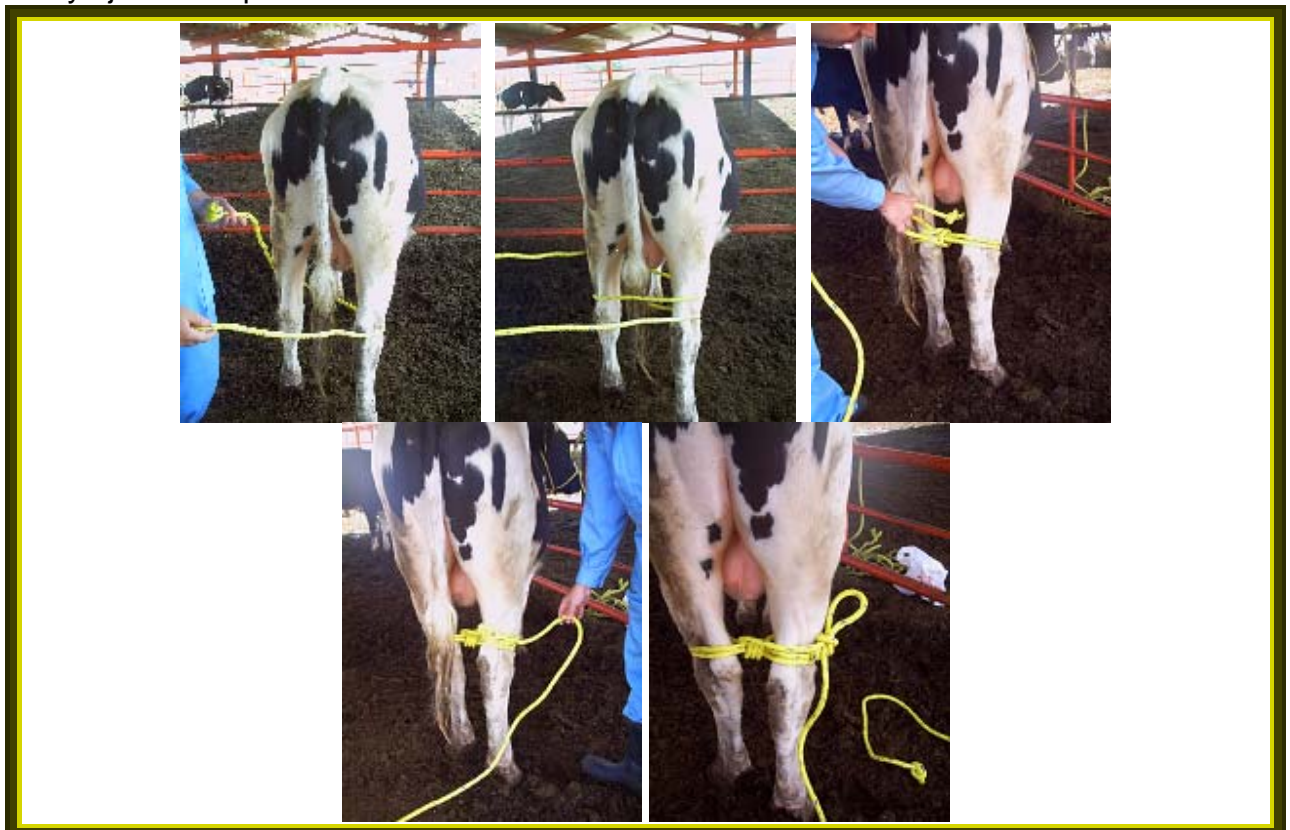

**Fig. A-25.** Aplicación del torniquete  
Tomado de [www.fao.org](http://www.fao.org)



**Fig. A-26.** Levantamiento de la extremidad.  
Tomado De Oteiza, (1979)

**8.- Pial:** Esta técnica nos permite, por medio de una cuerda inmovilizar los miembros posteriores, para que así el clínico puede efectuar la exploración física del paciente de una forma segura; consiste en pasar la cuerda 2 veces por encima del corvejón, y luego por en medio de los miembros envolviendo la misma cuerda con el extremo libre entre si y ejerciendo presión.<sup>9,13</sup>



**Fig. A-27.** Secuencia para la aplicación de un pial . CEA. FESC. UNAM. (2008)

9.- Derribo y aborregado de los bovinos: (método de anillos o asfixia).

Coloque el bozal y conduzca a el animal hasta el sitio donde se le derribara (el sitio debe contar con una cama suave). Amarre la soga del bozal a un poste a una altura de 30cm. Del piso.

Ate el extremo de una soga alrededor del cuello del animal, aplicando un nudo fijo. Haga un anillo con la soga justo detrás de las patas delanteras del animal, posteriormente coloque otro anillo adelante de las extremidades posteriores cuidando la ubre o el pene, según el caso (en animales de gran tamaño puede ser colocada una tercera vuelta de la cuerda en el flanco); comience a tirar del extremo de trabajo de la soga, conforme aumenta la presión el animal empezara a echarse, mantenga la presión con la soga. Ya una vez en el suelo hay que cuidar la cabeza del animal tomándolo del morro y con una rodilla sobre el cuello; otra persona se encargará del aborregado.<sup>12,41</sup>

Utilice esta técnica con gran precaución, ya que puede ocasionar complicaciones de la preñez o desviación del abomaso, meteorismo y neumonía, por hacer que el animal permanezca mucho tiempo sobre su costado.

El aborregamiento consiste en aplicar un nudo de cochino con remate, en las dos extremidades anteriores y posteriores a nivel de las cañas, con los dos extremos de la soga, posteriormente se presenta la soga y se introduce por en medio de los dos miembros posteriores de atrás hacia adelante y siguiendo la misma dirección se pasa la soga por en medio de los miembros anteriores dentro hacia fuera; se comienza a tirar de la soga con fuerza, hasta lograr cruzar las 4 extremidades, sosteniendo la soga con fuerza se envuelven los 4 miembros y ejerciendo presión se inicia a pasar la soga por ente las cañas del animal en forma de ocho, se termina el aborregamiento sujetando la soga a un solo miembro.<sup>7,12,13,41</sup>

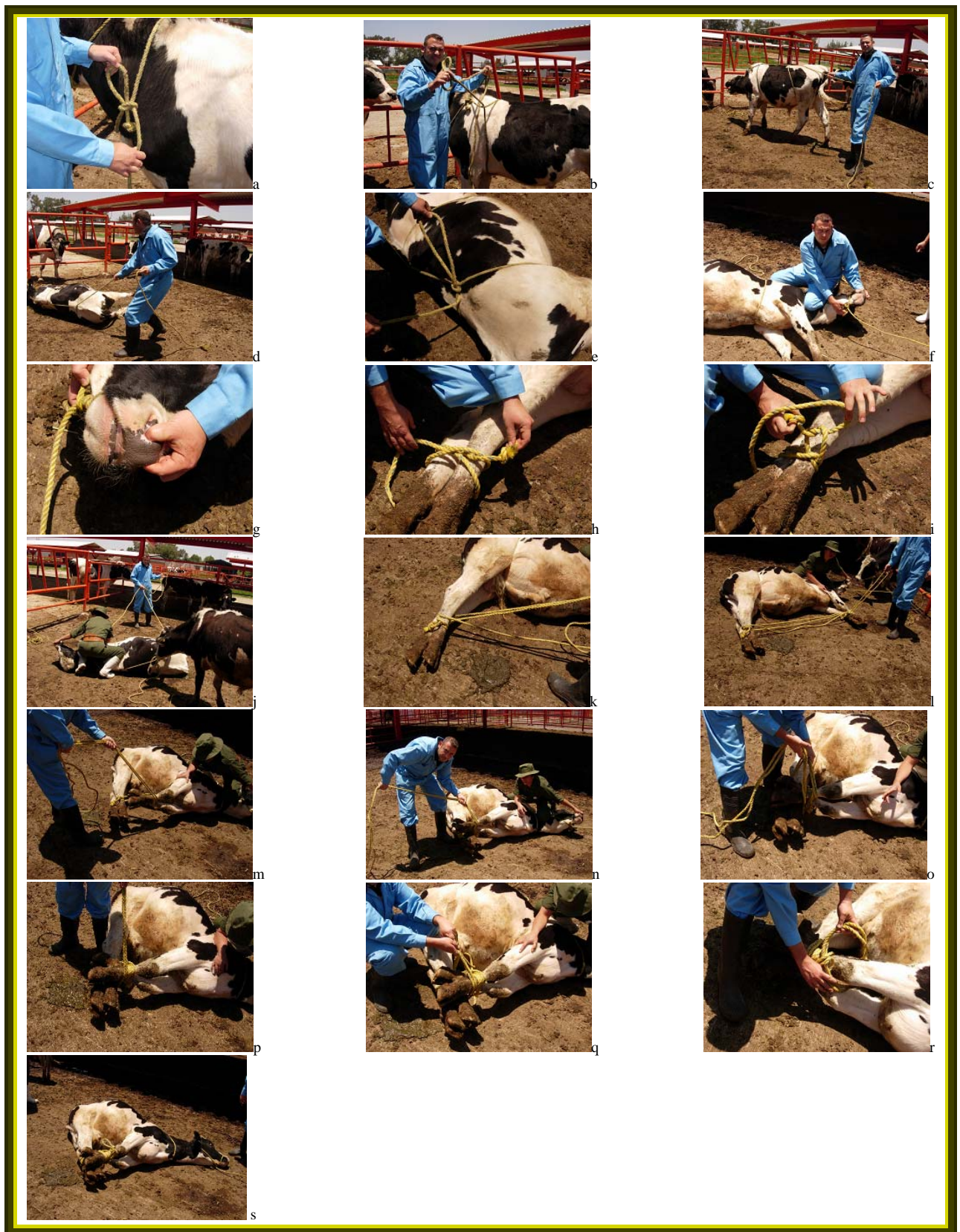


Fig. A-28. Secuencia para la técnica de derribo por asfixia y aborregado. CEA. FESC. UNAM. (2008)



## OVINO Y CAPRINO

En los ovinos ya no interesa tanto el animal aislado, es la colectividad la que a de ser objeto de nuestra atención pero, en cualquier caso, pueden darse circunstancias que aconsejen la exploración de un animal en concreto. Se trata de animales de fácil manejo pero con los que hemos de tener en cuenta que, al ser muy asustadizos y tener en la huida su forma de defensa, podemos causar un pánico general y provocar la muerte de algunos animales al amontonarse contra paredes o comederos.

Para localizar a los animales enfermos basta observar los que se encuentran separados del resto del rebaño o, en el caso de estar sueltos, fijarnos en los que se van quedando rezagados. Cuando queramos realizar una exploración detenida de cualquier animal, el propio pastor se encargara de separar aquel o aquellos animales que nos interesen. A la hora de sujetarlos evitaremos el tomarlos por la lana, lo más correcto es asirlos por el corvejón y traccionar hacia atrás hasta inmovilizarlos, una vez sujetos los sentamos en el suelo con el dorso apoyado en nuestras piernas y la cabeza sujeta por la quijada; para trasladarlos de un lado a otro el mejor método es el de la carretilla, tomándolos de los pliegues de la babilla y obligándolos a caminar sobre sus patas anteriores.

Es conveniente señalar que, durante el manejo de estos animales se modifican todas sus constantes vitales, por lo que es necesario esperar un rato, hasta que se tranquilicen, para tomar en consideración cualquier dato que nos proporcione la exploración.

### 1. Sujeción:

Una vez que las ovejas están dentro de un corral (suficientemente pequeño), el problema de sujetarlas depende mas del hecho de “saber como” que de la fuerza de la persona.<sup>12,13,41</sup>



Fig. A-29. Contención de un rebaño de ovinos dentro de un corral. CEA. FESC. UNAM. (2008)



A) Sujeción por una pata o un costado:

Cuando la oveja presenta el extremo posterior existen dos métodos para atraparla. Se puede intentar pasar la mano por encima del lomo del animal para sujetarlo por la barbilla, o sujetar una pata posterior justo por encima del corvejón (Fig. A-29), para lo cual se usa la mano o el gancho de pastor. Si se hace la sujeción por la babilla es muy probable que se pierda el animal si este es un poco grande y se lanza hacia el frente, ya que hará que usted pierda el equilibrio; una vez tomado el animal ya sea por la pata o por la babilla, tan pronto le sea posible tome el animal de la quijada con la otra mano; posteriormente tome el animal de la cabeza como se describe en la técnica siguiente.<sup>12,13</sup>



Fig. A-30. Sujeción por una pata. CEA. FESC. UNAM. (2008)

B) Sujeción por la quijada o la barbilla:

Aproxímese a la oveja por el lado que más le convenga, vaya acortándole el paso al mismo tiempo que lo acorrala. Mantenga los brazos extendidos a los lados. Tan pronto como este a la distancia apropiada, coloque una de sus manos bajo la quijada del animal, e inmediatamente levante la cabeza del animal, tan pronto como sea posible, coloque la otra mano por detrás de la cabeza del animal (Fig. A-30); la mano en la quijada tiene la función de evitar los movimientos hacia delante y la mano que esta por detrás del cuello se encarga de impedir los movimientos de retroceso; Otra alternativa es poner una mano bajo el espacio intermandibular y otra por detrás de las ancas o el rabo.



Fig. A-31. Sujeción por la quijada. CEA. FESC. UNAM. (2008)

C) Sujeción a horcajadas:

Capture, sujete e inmovilice el animal como en la técnica de sujeción por la quijada; cuando la oveja este firmemente controlada, pase una de sus piernas por encima del dorso de la oveja, de modo que el operador quede a horcajadas sobre la oveja, es decir, como si fuera montado en ella (Fig. A-31), mantenga el control de la cabeza del animal con el agarre por la quijada. Oprima la parte mas anterior del tórax de la oveja con las rodillas, mantenga los pies solidamente en el suelo y utilice las manos para impedir que el animal avance, el movimiento de retroceso es obstaculizado por las piernas, podemos apoyar la grupa del animal contra la pared.<sup>12</sup>



Fig. A-32. Sujeción a horcajadas en un caprino. CEA. FESC. UNAM. (2008)

2. Derribo y aborregamiento: El principal propósito de capturar y sujetar a las ovejas y en ocasiones las cabras es la aplicación de las técnicas de manejo necesarias para el bienestar del animal mismo. Casi todas estas técnicas hacen indispensable el acceso a la región ventral, y con excepción de los corderos pequeños, siempre es necesario sentarla (Fig. A-32); es decir se le captura, sujeta y derriba en el suelo.



Fig. A-33. Sentado de una cabra. CEA. FESC. UNAM. (2008)

Aproxímese al animal y captúrelo, afiance la quijada por el espacio intermandibular; el flanco del animal debe estar apoyado contra las piernas del operador; coloque el pulgar alrededor de la mandíbula del animal lleve la otra mano a la cadera del animal sujetando el pliegue de la babilla, mientras controla la mandíbula doble la cabeza sobre el hombro de la misma. de modo que ahora mire su propia grupa. Simultáneamente oprima la cadera hacia sus propias piernas, de modo que el animal pierda el equilibrio y caiga (Fig. A-33); una vez en el suelo puede tomar las dos patas anteriores y sentar al animal colocando el lomo del mismo contra sus piernas o proceda al aborregado.<sup>12,13</sup>

Una vez derribado el animal procedemos a tomar solamente un miembro anterior y un posterior cruzándolos a nivel de las cañas y aplicado un nudo de cochino (en una posición transversal) y rematándolo, dejando un extremo largo para envolver una de las siguientes extremidades, y posteriormente el otro miembro (Fig. A-34), o se pueden tomar las cuatro extremidades con una sola mano y aplicar un nudo de ballestrinque, esto va a depender del tamaño de las manos del operador.



Fig. A-34. Secuencia del derribo en ovino. CEA. FESC. UNAM. (2008)

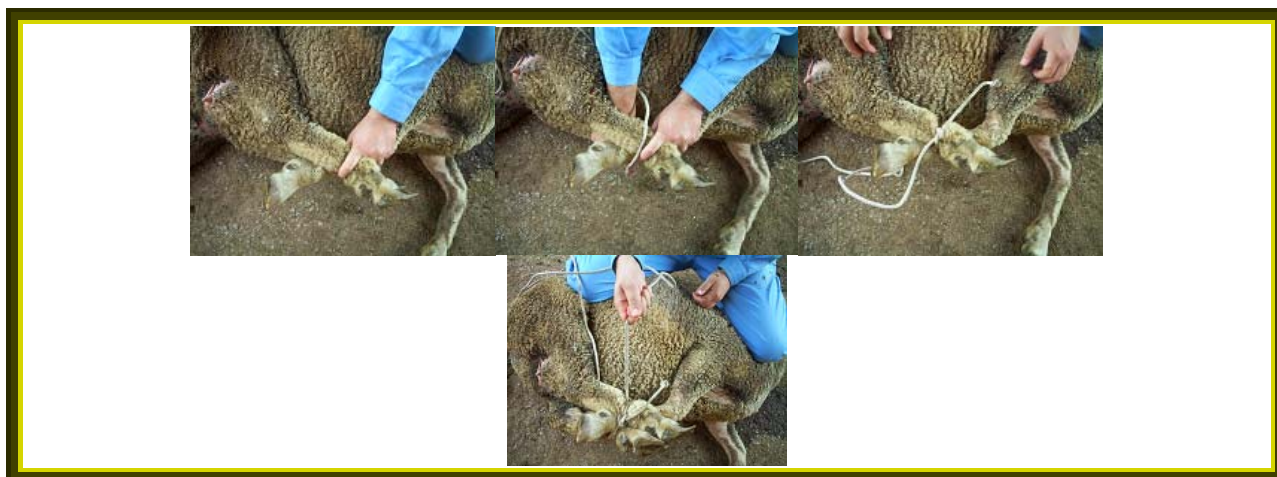


Fig. A-35. Secuencia del aborregado en ovinos. CEA. FESC. UNAM. (2008)

## PRINCIPALES RAZAS DE BOVINOS, OVINOS, CAPRINOS Y EQINOS EN MEXICO

### Objetivos de esta lección:

1. Complementar la unidad uno en el punto de la reseña (especie y raza).
2. Diferenciar por medio de imágenes las principales razas productoras en México (bovinos, ovinos, caprinos y equinos).

## PRINCIPALES RAZAS DE BOVINOS EN MÉXICO



Fig. A-36. Criolla. Tomado de [www.asmexcriadoresdeovinos.org](http://www.asmexcriadoresdeovinos.org)

## RAZAS PRODUCTORAS DE LECHE



Fig. A-37. Holstein. Tomado de [www.trainga.net](http://www.trainga.net)



Fig. A-38. Jersey. Tomado de [www.mexicogandero.com](http://www.mexicogandero.com)



Fig. A-39. Pardo Suizo. Tomado de [www.trainga.net](http://www.trainga.net)



Fig. A-40. Guernsey. Tomado de [www.sagarpa.gob.mx](http://www.sagarpa.gob.mx)



Fig. A-41. Ayrshire. Tomado de [www.tranc.com](http://www.tranc.com)



---

RAZAS PRODUCTORAS DE CARNE (BOS INDICUS)



Fig. A-42. Nelore. Tomado de [www.cattlenet.com.br](http://www.cattlenet.com.br)



Fig. A-43. Brahman. Tomado de [www.cattlenet.com.br](http://www.cattlenet.com.br)

---

RAZAS PRODUCTORAS DE CARNE (BOS TAURUS)



Fig. A-44. Shorthorn. Tomado de [www.cattlenet.com.br](http://www.cattlenet.com.br)



Fig. A-45. Limousin. Tomado de [www.cattlenet.com.br](http://www.cattlenet.com.br)



Fig. A-46. Hereford. Tomado de [www.taringa.net](http://www.taringa.net)



Fig. A-47. Simmental. Tomado de [www.veternet.cl](http://www.veternet.cl)



Fig. A-48. Charolais. Tomado de [www.cattlenet.com.br](http://www.cattlenet.com.br)



Fig. A-49. Angus. Tomado de Cooperative Resources International (2001)

---

RAZAS PRODUCTORAS DE CARNE ( MODERNAS )



**Fig. A-50.**Aberdangus. Tomado de [www.genusbreding.co.uk](http://www.genusbreding.co.uk)



**Fig. A-51.** Brangus Tomado de [www.steinerranches.com](http://www.steinerranches.com)



**Fig. A-52.** Braford. Tomado de [www.cattlenet.com.br](http://www.cattlenet.com.br)



**Fig. A-53.** Santa Gertrudis. Tomado de [www.veternet.cl](http://www.veternet.cl)

## PRINCIPALES RAZAS DE OVINOS EN MÉXICO



Fig. A-54. Criollo. Tomado de [www.fao.org](http://www.fao.org)

### BORREGOS DE PELO



Fig. A-55. Pelibuey. Tomado de [www.engomix.com](http://www.engomix.com)




Fig. A-56. Black Belly. Tomado de [www.viarural.com.bo](http://www.viarural.com.bo)



Fig. A-57. Santa cruz. Tomado de publicidad Expo ovina



Fig. A-58. Kathadin. Cortesía de Profa. Gómez de la Cruz, (2008)





**Fig. A-59. Dorper.** Cortesía Profa. Sandoval , (2008)

**OVINOS DE LANA, CARA BLANCA (productores de lana y carne)**



**Fig. A-60. Merino.** Tomado de [www.viarural.com.bo](http://www.viarural.com.bo)



**Fig. A-61. Charolais.** Tomado de [www.engomix.com](http://www.engomix.com)



**Fig. A-62. Columbia.** Tomado de CEA. FESC. UNAM. (2008)



**Fig. A-63. Rambouillet.** Tomado de [www.agrointernet.com.mx](http://www.agrointernet.com.mx)



**Fig. A-64. Texel.** Cortesía de Profa. Gómez de la Cruz, (2008)



**Fig. A-65. Dorset.** Tomado de Publicidad expo ovina





**Fig. A-66.** East Friesian. Tomado de [www.ovinosw.info](http://www.ovinosw.info)

**OVINOS DE LANA CARA NEGRA (productores de lana y carne)**



**Fig. A-67.** Hampshire. Tomado de [www.ovinosw.info](http://www.ovinosw.info)



**Fig. A-68.** Suffolk. [www.mexicoganadero.com](http://www.mexicoganadero.com)



**Fig. A-69.** Chiapas. Cortesía de MVZ Mendoza. (2008)



**Fig. A-70.** Churra. Tomado de [www.ovinosw.info](http://www.ovinosw.info)



Fig. A-71. Romanov. Tomado de [www.ovinos.info](http://www.ovinos.info)

---

### BORREGOS DE COLA GRASA



Fig. A-72. Awassi. Tomado de [www.sagarpa.org](http://www.sagarpa.org)



Fig. A-73. Damara. Tomado de [www.users.bigpand.com](http://www.users.bigpand.com)



Fig. A-74. Karakul. Tomado de [www.mexicoganadero.com](http://www.mexicoganadero.com)



Fig. A-75. Assaf. Tomado de [www.uco.es](http://www.uco.es)



Fig. A-76. Borrego cimarrón. Tomado de [www.alindskal.com.br](http://www.alindskal.com.br)

## PRINCIPALES RAZAS DE CAPRINOS EN MÉXICO




Fig. A-77. Criolla. Tomado de [www.amonttee.com](http://www.amonttee.com)

## CABRAS PRODUCTORAS DE LECHE






**Fig. A-78. la mancha.** Cortesía de Profa. Gómez de la Cruz,(2008) **Fig. A-79. Saanen.** Cortesía de Profa. Gómez de la Cruz, (2008)



**Fig. A-80. Toggenburg.** Cortesía de Profa. Gómez de la Cruz,(2008) **Fig. A-81. Alpina.** Cortesía de Profa. Gómez de la Cruz,(2008)

---

#### RAZAS PRODUCTORAS DE CARNE




**Fig. A-82. Boer.** Tomado de <http://agronomia.uchile.cl>



**Fig. A-83. Española.** Tomado de <http://agronomia.uchile.cl>

---

#### RAZAS DE DOBLE PROPÓSITO



**Fig. A-84. Anglo-nubia.** Tomado de <http://agronomia.uchile.cl>

---

## RAZAS PRODUCTORAS DE FIBRA



**Fig. A-85. Angora.** Tomado de <http://agronomia.uchile.cl>

## PRINCIPALES RAZAS DE EQUINOS EN MÉXICO



**Fig. A-86. Pura Sangre.** Tomado de [www.loscaballos.org](http://www.loscaballos.org)



**Fig. A-87. Percheron.** Tomado de [www.omcb.eo](http://www.omcb.eo)



Fig. A-88. Español. Tomado de [www.transmocija.com](http://www.transmocija.com)



Fig. A-89. Azteca. Tomado de <http://usuarioslicos.es>



Fig. A-90. Cuarto de milla. Tomado de [www.horsess.com.br](http://www.horsess.com.br)



Fig. A-91. Árabe. Tomado de [www.uhgght.com.br](http://www.uhgght.com.br)



Fig. A-92. Hanover. Tomado de [httpcaballospastoreo.galeon.com](http://caballospastoreo.galeon.com)



Fig. A-93. Mustang. Tomado de [www.equinosdelmonte.com](http://www.equinosdelmonte.com).



Fig. A-94. Apaloosa. Cortesía de Profa. Gómez de la Cruz,(2008)

## Determinación de la edad por cronometría dentaria

### Objetivos de esta lección:

1. Complementar la unidad uno en el punto de la reseña (edad).
2. Cómo sujetar los animales para observar sus dientes.
3. Cómo distinguir entre dientes temporales (de leche) y dientes permanentes.
4. Cómo determinar la edad en rumiantes y equinos.

### Rumiantes

#### Cómo sujetar los animales para examinar sus dientes:

Luego de haber sujetado al animal, ya sea por medio de cuerdas en bovinos o a horcajadas en pequeños rumiantes, se procede a observar los dientes de la siguiente forma:



En bovinos es necesario tomar por el morro al animal, con los dedos índice y pulgar mientras que con la otra mano se baja el belfo inferior para así exponer los dientes incisivos; en ovejas y cabras es necesario tomar el belfo superior e inferior y jalar de ellos hacia arriba y hacia abajo, para exponer los incisivos (debemos tener cuidado de no obstruir las fosas nasales con nuestras manos).

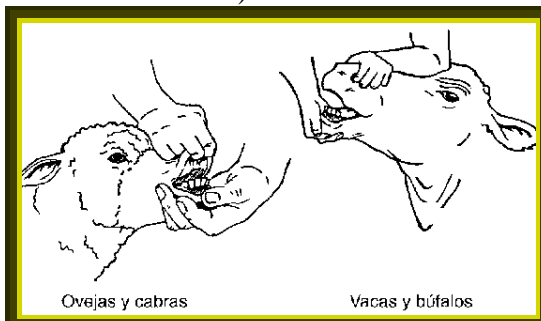


Fig. A-95. Exploración de las piezas dentarias. Tomado de [www.fao.org](http://www.fao.org)

**Cómo distinguir entre dientes temporales (de leche) y dientes permanentes:**

Los dientes temporales o de leche se diferencian de los dientes permanentes, por que estos presentan una forma de triángulo invertido, es decir presentan una base más angosta, mientras que la mesa es más ancha, además de presentar un tamaño menor; los dientes permanentes se observan simplemente como un rectángulo, que según la edad del animal pueden presentar un desgaste en la mesa (enrase); obsérvese la figura siguiente:

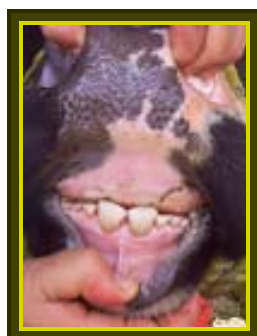


Fig. A-95. Dientes permanentes y temporales  
CEA. FESC. UNAM. (2008)

**Cómo determinar la edad en rumiantes:**

Los animales jóvenes, tienen dientes temporales o de leche que son reemplazados por los permanentes. Los rumiantes jóvenes poseen 20 dientes de leche, los adultos 32.

**Tabla A-2** Formula dentaria

<b>Dientes temporales (de leche):</b>		
Mandíbula superior:	sin dientes delante	6 dientes detrás
Mandíbula inferior:	8 dientes delante	6 dientes detrás
<b>Dientes permanentes:</b>		
Mandíbula superior:	sin dientes delante	12 dientes detrás
Mandíbula inferior:	8 dientes delante	12 dientes detrás

*Recuerde que no podrá determinar exactamente la edad de un animal examinando sus dientes, pero sí aproximarse más o menos de unos meses .*



Debe acostumbrarse a examinar regularmente los dientes (no sólo para establecer la edad), porque su mal estado o desgaste hacen que el animal deje de comer o de rumiar. Estos animales carecen de utilidad.

**Tabla A-3** Pequeños rumiantes

Dientes temporales	Menor de 1 año	Sin dientes permanentes
Muda pinzas o palas	1 año	2 dientes permanentes
Muda primeros medianos	2 años	4 dientes permanentes
Muda segundos medianos	3 años	6 dientes permanentes
Muda extremos o cuñas	4 años	8 dientes permanentes
Enrase	Mayor de 4 años	Animal viejo

Tomado y modificado de Ochoa, (2000)

**Tabla A-4** Bovinos

Dientes temporales	Menor de 2 años	Sin dientes permanentes
Muda pinzas o palas	2 años	2 dientes permanentes
Muda primeros medianos	2 años y medio	4 dientes permanentes
Muda segundos medianos	3 años	6 dientes permanentes
Muda extremos o cuñas	4 años	8 dientes permanentes
Enrase	Mayor de 4 años	Animales viejos

Tomado y modificado de la puente tercera edición;

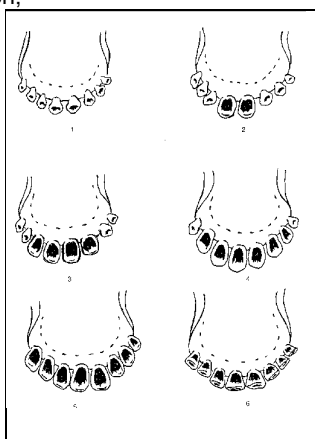


Fig. A-96. Nótese los dientes permanentes marcados con una mancha negra . Tomado de [www.fao.org](http://www.fao.org)

## Equinos

Cuando no se tiene a la mano el registro genealógico con fecha de nacimiento, el elemento básico para precisar con bastante aproximación la edad del caballo sobre todo hasta el nivel de los once años, es la dentadura. La regularidad con la cual se produce la salida, el cambio o mudada, y el desgaste de los dientes del animal, hasta formar determinadas superficies en sus mesas dentarias, se constituye en un elemento muy valioso para llevar esta cronología.

La fórmula dentaria en el equino es la siguiente:

**Tabla A-5** Formula dentaria

	Incisivos	Colmillos	Molares	Totales
Maxilar superior	3 - 3	1 - 1	6 - 6	20
Maxilar inferior	3 - 3	1 - 1	6 - 6	20

inferior				
Totales	12	4	24	40

Sobre ella debemos hacer las siguientes precisiones:

a. En los MACHOS, los incisivos, colmillos y molares, suman 40 unidades; en las HEMBRAS, salvo muy raras excepciones, no aparecen los colmillos; de esta manera su dentadura suma solamente 36 unidades.

b. Los dientes incisivos son 12: seis abajo y seis arriba; son los dientes que al salir, mudar o cambiar por los definitivos, arriba y abajo, indican con precisión las distintas edades desde el nacimiento hasta los 11 años de que hablamos al principio. La edad posterior a los 11 años es más compleja de precisar en la dentadura, pero se enumerarán las características y formas de estudio para tratar de fijarla, hasta la muerte del ejemplar.

c. Ni los 3 últimos molares, ni los colmillos son mudados por los equinos. Los 3 primeros molares, de adelante hacia atrás, denominados "*premolares*", si son mudados, entre los 3 y los 5 años. También es importante precisar que la variación en la salida de los colmillos no permite apoyarse en ellos para ningún planteamiento de edad, salvo para determinar que el animal que ya los tiene es, con seguridad, mayor de cuatro años. Estos pueden salir entre los 4 y los 5 1/2 años, pero sin ninguna precisión.

d. El diente de leche es más pequeño que el definitivo y también más blanco. Por lo general presenta un tono más claro que el color del diente mudado. El diente definitivo, en cambio, es más oscuro y presenta acanaladuras verticales en la superficie.

### **Dientes de leche: Nacimiento y enrase o nivelamiento**

a. El potro nace sin dientes. Los *MAMONES*, *PINZAS*, *PALAS O CENTRALES* le nacen a los 8 días en promedio, (6 a 9 días).

b. Los *SEGUNDOS O MEDIOS* le nacen a los 36 días en promedio, (35 a 40 días).

c. Los *ÚLTIMOS O CUÑAS* le nacen a los 8 meses en promedio, (6 a 9 meses).

Fórmula de nacimiento dientes de leche:

d. 12 Meses: El potro enrasa o llena los mamones o centrales de leche.

e. 18 Meses: El potro enrasa o llena los segundos o medios de leche.

f. 24 Meses: El potro enrasa o llena los últimos dientes de leche.

Fórmula de enrase dientes de leche: 12-18-24 meses

**"Descarnado"** Antes del nacimiento de los dientes definitivos, que reemplazan a los de leche, hay un período llamado de descarnar para cada diente, antes de su caída.

Unos dos meses antes de la mudada, el diente es rodeado por una inflamación a manera de cordón alrededor de su raíz, que va desapareciendo en forma paulatina por debilitamiento de la piel hasta cuando cae el diente de leche y aflora el definitivo. Este "descarnado" es más pronunciado para el cambio de mamones, y disminuye un poco su

intensidad para los segundos y los últimos. La expresión utilizada es que el ejemplar está "descarnando" para mudar...

### Dientes definitivos

El diente nace y en seis meses se empareja con su opuesto, sin empezar a desgastar la totalidad de la cresta de su cara anterior. Las edades intermedias en meses se calculan por la altura del diente con respecto al **emparejado**.

30 Meses: (2 1/2 años). Se cambian las pinzas de leche por las definitivas.

36 Meses: (3 años). Emparejan los centrales los centrales o pinzas con sus opuestos.

42 Meses: (3 1/2 años). Se cambian los segundos de leche por los definitivos.

48 Meses: (4 años). Emparejan los segundos de leche con sus opuestos.

54 Meses: (4 1/2 años). Se cambian los últimos de leche por los definitivos.

60 Meses: (5 años). Emparejan los últimos definitivos con sus opuestos.(boca completa).

### Enrase de los dientes definitivos y cambio en las formas de la mesa – Signos adicionales

6 Años: Enrasan las pinzas inferiores. La forma de la mesa es oval.

7 Años: Enrasan los segundos inferiores. en las pinzas inferiores y el **gavilán** de los 7años en los últimos superiores.

8 años: Enrasan los últimos inferiores. Aparece **la estrella de Girard** en los segundos o medios inferiores y las pinzas inferiores toman forma redonda en su mesa.

Fórmula de enrase abajo: 6 -7 -8

9 Años: Enrasan las pinzas o centrales superiores. Toman forma redonda los segundos o medios inferiores aparece la estrella de Girard en los últimos inferiores.

10 Años: Enrasan los segundos o medios superiores. Hay estrella de Girard en todos los inferiores y redondez en los últimos inferiores.

11 Años: Enrasan los últimos superiores. Empieza la forma triangular en las pinzas inferiores. El ángulo formado por las dos arcadas empieza a ser más agudo.<sup>12,41</sup>

## TABLAS DE CONSTANTES FISIOLÓGICAS

### Objetivos de esta lección:

1. Complementar la unidad de constantes fisiológicas.
2. Presentar un resumen, en forma de cuadros (tablas) los límites de las constantes fisiológicas.
3. Que el alumno pueda analizar en forma rápida los límites de las constantes fisiológicas y así pueda llevarlos más fácilmente a la práctica.

**Tabla A-6.** Temperatura rectal (T).

Caballo de más de 5 años	37.5-38.0°C
--------------------------	-------------

Potros hasta los 5 años	37.5-38.5°C
Potros en los primeros días de vida	Hasta 39.5°C
Bovidos de más de un año	38.5-39.0°C
Novillos hasta un año	38.5-40.0°C
Terneros	38.5-40.5°C
Ovidos de más de un año	38.5-40.0°C
Cordero de hasta un año	38.5-39.0°C
Cabra de más de un año	38.5-40.5°C
Cabritos de hasta un año	38.5-41.0°C

Tomada y modificada de Marek, (1973)

**Tabla A-7.** Frecuencia Respiratoria (FR). “en un minuto”

Caballo	10-16
Buey	10-40
Carnero y cabra	12-20

Tomada y modificada de Marek, (1973)

**Tabla A-8.** Tiempo de Rellenado Capilar (TRC).

Todas las especies	2 a 3 segundos
--------------------	----------------

Tomada y modificada de Marek, (1973)

**Tabla A-9.** Frecuencia del Pulso (P) “en un minuto”

Caballo	28-40
Potro de 1 a 2 años	40-56
Potro de 6 a 12 meses	48-72
Potro de 3 a 6 meses	64-76
Potro de 14 días	80-90
Potro de 1 a 2 días	100-120

Buey	40-80
Terneros de 2 a 12 meses	80-110
Ternero de 2 a 60 días	100-134
Carnero y cabra	70-80
Cordero	100-120

Tomada y modificada de Marek, (1973)

**Tabla A-10.** Frecuencia Cardíaca (FC) “en un minuto”

Bovinos	40-70
Cabras	70-135
Ovejas	60-120
Caballos	25-44

Tomada y modificada de Radostis, (2002)

**Tabla A-11.** Movimientos Ruminales (MR) “en dos minutos”

Bovinos adulto	2-3 movimientos
Becerras lactantes, menores de 1 mes.	No presentan
Ovinos y caprinos	3-4 movimientos

Tomada y modificada de Pastor, (1999)

Los movimientos ruminales dependen de la especie, dieta (alimentos fibrosos) y tiempo transcurrido de la ingesta. Por lo general, en los becerros lactantes de 1 mes o menos de nacidos, no presentan movimientos ruminales, pues la actividad del rumen y el consumo de forrajes todavía no se inicia. La leche pasa por la canaladura esofágica hasta el abomaso, iniciándose allí la digestión enzimática”<sup>7,8</sup>

## Lesiones primarias y secundarias de piel y mucosas

### Objetivos de esta lección:

1. Complementar la unidad de tegumentario.
2. Que el alumno reconozca las diferentes lesiones que se observan en la piel.

### **Examen de las lesiones cutáneas**

Valoración de las diferentes lesiones presentes, pudiendo ser necesario, en ocasiones, recortar el pelo que las recubre para una mejor inspección o palpación de las mismas o, incluso, para realizar una biopsia de la zona.

Se distinguirán las lesiones primarias o primitivas, aquellas que se desarrollan espontáneamente como reflejo directo de la enfermedad subyacente, de las lesiones secundarias, las cuáles han evolucionado de las primarias o han sido causadas por el propio animal o algún factor externo, cuando son dolorosas o pruriginosas.

### **1.- Lesiones primarias:**

**Mácula:** Lesión circunscrita, plana, no apreciable a la palpación y que se caracteriza por un cambio de coloración en la piel. Cuando la mácula es mayor a 2 cm se denomina **mancha**. Puede ser melánica o roja.

**Eritema:** Lesión cutánea más frecuente ya que está presente en la mayoría de las dermatopatías, pudiendo ser el signo principal o incluso el único. Es un *enrojecimiento congestivo de la piel, difuso o localizado, que desaparece por presión*. Está causado por una dilatación de los vasos de la dermis superficial, debido a irritaciones externas de tipo traumático, térmico, solar o químico. Cuando es de pequeño tamaño se denomina **roseóla**.

**Púrpura:** Mácula de color rojo oscuro que no desaparece por la presión, reflejo de una extravasación de eritrocitos de los vasos sanguíneos de la dermis. Se llaman **petequias** cuando son puntiformes o lenticulares, **víbices** si son lineales, apareciendo en zonas de flexión, y **equimosis** cuando aparecen extensas, no circunscritas, y con una coloración violácea intensa. Cuando se trata de una colección de sangre circunscrita se habla de **hematoma**, siendo a la palpación blando y fluctuoso, estando originado en la mayoría de los casos por traumatismos. Las púrpuras evolucionan hacia una coloración ocre debido a la transformación de la hemoglobina en hemosiderina.

**\*Diascopia o vitropresión:** Técnica que se usa para la diferenciación clínica entre el eritema y las púrpuras; se realiza mediante presión, generalmente con una pieza limpia de plástico o cristal, sobre la lesión, blanqueando si está causada por congestión vascular y no cuando es por hemorragia.

**Comedón:** Reflejo de *un folículo piloso dilatado, a causa de una acumulación en el mismo de queratinocitos, sebo o gérmenes*, que aparece como un **punto negro** sobre la piel. En el caso del acné felino es una lesión primaria, siendo secundaria en diversas endocrinopatías.

**Pápula:** Pequeña lesión circunscrita, plana o con elevación, reflejo de una condensación de la epidermis o de la dermis superficial (granito). Generalmente son lesiones de pequeño tamaño, si bien pueden confluir formando una **placa**. Las pápulas pueden ser de origen edematoso (con afectación epidermica o subepidérmica) o estar causadas por un infiltrado celular generalmente inflamatorio, siendo en este caso firmes y con frecuencia bien delimitadas, o bien tener un origen dismetabólico con acumulación intradérmica de sustancias amorfas, como ocurre en la amiloidosis.

**Habón o roncha:** Lesión claramente circunscrita, plana o elevada, pruriginosa, de un color blanco rosáceo que blanquea mediante diascopia, con una forma redonda o alargada, resultado de un edema de rápida evolución que desaparece a los minutos u horas de formarse, siendo característica la elevación o erizamiento de los pelos que lo recubren. Se encuentra normalmente como consecuencia de la picadura de insectos y de la urticaria, pudiendo en este último caso persistir algunos días, al tener un infiltrado mixto edematoso-inflamatorio.

**Angioedema:** Zonas de tejido conjuntivo donde hay edema que se expande un poco más.

**Nódulo:** Infiltrado de células inflamatorias o neoplásicas, más o menos circunscrito, que se caracteriza porque profundiza en la piel, llegando a invadir la dermis profunda e,

incluso, la hipodermis. Normalmente no afecta a la superficie cutánea siendo explorado mediante palpación, percibiéndose una masa firme inserta dentro de la piel.

**Tumor:** Se manifiesta como un nódulo de tamaño superior, compuesto de tejido neoplásico, que puede ser de origen epitelial, melánico o conjuntivo. Tiene tendencia a persistir y crecer indefinidamente, pudiendo invadir cualquier estructura de la piel y del tejido subcutáneo.

**Vesícula:** *Elevación translúcida de pequeño tamaño que contiene un líquido seroso claro.* En los carnívoros domésticos, las vesículas son extremadamente frágiles y transitorias, debido a que su epidermis sólo posee dos o tres capas de Malpighi, adquiriendo rápidamente en los perros un aspecto de pústula al ser infiltradas por polimorfonucleares neutrófilos. Pueden ser de localización intraepidérmica (originadas por una degeneración/necrosis de los queratinocitos o por una separación de los queratinocitos por edema intercelular o espongirosis) o subepidérmica (son más raras).

**Bulla, ampolla o flictena:** *Vesícula de tamaño superior a 1 cm. Puede ser intra o subepidérmica.* Las bullas pueden ser secundarias a la acción de agentes externos, como las quemaduras de 2º grado, estar originadas en procesos autoinmunes como los pénfigos, pénfigoide bulloso y dermatitis herpetiforme, aparecer en ciertas dermatopatías hereditarias como la epidermolisis hereditaria, o ser causada por taxidermias, reacciones cutáneas secundarias bien a la administración de algún fármaco o bien frente alguna toxina bacteriana.

**Pústula:** *(vesícula con pus) colección purulenta circunscrita que hace relieve sobre la piel, pudiendo tener un tamaño variable (mm - 1 cm. de diámetro), compuesta normalmente por polimorfonucleares y células de Malpighi alteradas.* Son frecuentemente de color amarillento, si bien a veces adquieren una tonalidad rojiza o rosácea, por la presencia de eritrocitos. Se denominan foliculares cuando aparece un pelo en su centro, siendo consecuencia de una infección pilosebácea, como la foliculitis, e intraepidérmicas o no foliculares si son planas, superficiales y aparecen independientes de un folículo piloso, encontrándose en piodermas, como el impétigo. Es la lesión primitiva en las piodermas y aparece con gran frecuencia como lesión secundaria a vesículas que son infiltradas por polimorfonucleares neutrófilos.

**Absceso:** *Lesión delimitada, blanda, caliente, dolorosa y fluctuosa a la palpación, con acumulación de pus, localizada en la dermis o tejido subcutáneo, que solamente se hace visible si drena, teniendo un tamaño y profundidad mayores que el de la pústula.* Normalmente se origina por heridas punzantes que se infectan o por infecciones profundas de la piel.

**Quiste:** *Cavidad limitada por una pared conjuntiva tapizada por un epitelio, que contiene un material líquido o sólido, compuesto por restos de células cornificadas, secreciones sebáceas y apocrinas, pudiendo aparecer a la palpación blando, fluctuoso o como una masa sólida, pero siempre circunscrito.*

## **2.- Lesiones secundarias:**

**Escama:** Lámina blanca, amarilla o grisácea que se desprende espontáneamente de la capa córnea de la piel, estando originada por una queratinización anormal de la epidermis, apareciendo en procesos cutáneos crónicos, como la seborrea o la sarna demodésica.

**Collarete epidérmico**: Tipo de escama con forma circular, formada alrededor de una vesícula, bulla o pústula que se ha roto, siendo un signo muy frecuente de las piodermas.

**Escara**: Tejido necrosado y negrozco, de diverso tamaño, generalmente seco, más o menos duro a la palpación, que permanece adherido un tiempo pero con tendencia a ser eliminado. Ej.- evolución de quemaduras intensas.

**Costra**: Masa sólida originada por la desecación de exudado, sangre, pus y/o medicamentos, que permanece adherida a la superficie cutánea durante un tiempo. Generalmente secundaria a erosiones y úlceras o, bien, a la ruptura de una vesícula, bulla o pústula. Coloración de amarillenta a rojiza según origen.

**Erosión**: Pérdida superficial de sustancia, que no se extiende más allá de la epidermis, respetando la membrana basal. Su curación no deja cicatriz. Frecuentemente secundaria a prurito. (escoriación)

**Úlcera**: Pérdida de sustancia más profunda que la erosión, afectando a la dermis e, incluso, el corion, dejando en su curación una cicatriz.

**Fisura o grieta**: Hendidura lineal que afecta a la epidermis o, incluso, a la dermis, con bordes muy definidos, que aparece en regiones de fuertes movimientos cuando la piel es gruesa e inelástica, y en las uniones mucocutáneas (Ej.- comisuras labiales o pliegues perianales).

**Cicatriz**: *Tejido conjuntivo o fibroso de reparación que ha reemplazado la dermis y/o hipodermis, dañadas bien por un traumatismo, una quemadura o por una lesión dérmica inflamatoria intensa.* Normalmente aparecen secas, atróficas, despigmentadas y con alopecia, aunque pueden estar hiperpigmentadas y se hipertróficas e, incluso, queloides. Forma y tamaño similar al de la erosión primaria.

**Hiperqueratosis**: *Engrosamiento de la capa córnea de la epidermis, pudiendo ser ortoqueratótica (la córnea mantiene su estructura normal de estratos enucleados) o paraqueratótica (presencia anormal de núcleos en la capa córnea).*

**Liquenificación**: *Engrosamiento y endurecimiento de la piel caracterizado por una acentuación de las líneas cutáneas. Frecuentemente acompañada de una hiperpigmentación de la zona afectada.*<sup>4,7</sup>

## REGIONES QUE DRENAN LOS LINFONODOS DE EXPLORACIÓN CLINICA

### Objetivos de esta lección:

1. Complementar la unidad de sistema linfático.
2. Que el alumno localice las regiones que drenan los ganglios de exploración clínica; de esta forma puede localizar el área afectada.

**Tabla A-12.** Regiones que drenan los linfonodos de exploración clínica



Linfonodo	Regiones que drenan
Mandibulares.	Cavidad nasal, cavidad oral y regiones de superficie relacionadas.
Parotideo.	Cavidad nasal, fosa orbitaria, ojo, oído, articulación temporomandibular y región craneal.
Retrofaringeos.	Cavidad oral, faringe y músculos del cuello.
Cervical superficial.	Cuello, región de la escápula y articulación del hombro.
Axilar.	Miembro torácico.
Inguinal superficial.	Región escrotal, región de la ubre, paredes abdominales y pélvicas y región femoral.
Isquiáticos.	Paredes pélvicas, pared región de la cadera y región femoral.
Iliofemorales.	Región femoral.

Tomada y modificado de Popescko, (1981) y Zepeda, (2005)

# ÍNDICE DE FIGURAS

## UNIDAD 1

Figura 1-1. Capucha acolchonada muy útil para el transporte de caballos. ....	5
Figura 1-2. Manga de manejo fija .....	5
Figura 1-3. Manga de manejo transportable.....	5
Figura 1-4. Empleo del acial o torcedor en el bello superior del equino. ....	6
Figura 1-5. Técnica de percusión digital empleada sobre la pared abdominal de un bovino .....	10
Figura 1-6. Percusión indirecta sobre la región costal de un bovino .....	10
Figura 1-7. Martillo percutor y plexímetro .....	10
Figura 1-8. Posición y movimiento del martillo percutor .....	10
Figura 1-9. Fundamentos de los sonidos básicos .....	11
Figura 1-10. Técnica de Sucusión, vista desde lateral derecho .....	12
Figura 1-11. Técnica de Sucusión, vista dorsal.....	12
Figura 1-12. Técnica para la exploración por olfacción del aire espirado.....	12
Figura 1-13. Ternera postrada “presentando una postura de mirando a las estrellas” ..	23
Figura 1-14. Ovino postrado con la cabeza sobre la región costal derecha , por listeriosis.....	24
Figura 1-15. Ovino postrado en estado de sopor. Se muestra indiferente a los diversos estímulos del medio , ocasionada por listeriosis .....	24
Figura 1-16. Inspección de la base de la cola , tuberosidad isquiática, sacro, cadera, vértebras lumbares .....	26
Figura 1-17. Grados de condición corporal en el bovino lechero, de acuerdo a los diversos lugares anatómicos .....	26
Figura 1-18. Ejemplos de vacas con una condición corporal de 1.5(A), 3(B) y 4.5(C). A lo largo de la lactancia .....	26
Figura 1-19. Lugares de depósito de grasa .....	27
Figura 1-20. Representación de los grados de condición corporal en equinos .....	27
Figura 1-21. Corte transversal de la región lumbar .....	28
Figura 1-22. Región lumbar.....	28
Figura 1-23. Palpación de la región lumbar .....	28
Figura 1-24. Ovino pelibuey , representación de los lugares anatómicos para obtener la nota de condición corporal.....	29
Figura 1-25. Palpación de la región esternal en un caprino .....	29
Figura 1-26. Representación del triángulo esternal .....	29
Figura 1-27. Ovino cola grasa, semental de raza Damara .....	30
Figura 1-28. Mediciones de la condición corporal en la cola .....	30

## UNIDAD 2

Figura 2-1. Tabla de la F.R. en campos pulmonares.....	35
Figura 2-2. Toma de la F.R. en el tercio anterior de la tráquea .....	35
Figura 2-3. Inspección de la región costal para la toma de la F.R.....	35
Figura 2-4. Palpación del aire espirado con el dorso de las manos, para la toma de la F.R. ....	35
Figura 2-5. Esquematización del área precordial en el equino .....	36
Figura 2-6. Auscultación indirecta para la toma de la F.C. ....	36
Figura 2-7. Palpación de la región precordial para la toma de la F.C.....	36

Figura 2-8. Frecuencia del P en la arteria facial de un bovino.....	37
Figura 2-9. Frecuencia del P en la arteria caudal media .....	37
Figura 2-10. Inspección de la fosa del ijar izquierda.....	38
Figura 2-11. Palpación de la fosa del ijar izquierda .....	38
Figura 2-12. Auscultación y palpación de la fosa del ijar izquierda .....	38
Figura 2-13. Palpación rectal para la toma de los movimientos rúminales.....	38
Figura 2-14. Termómetro clínico veterinario.....	39
Figura 2-15. Introducción del termómetro en el recto.....	40
Figura 2-16. Termómetro en contacto con la mucosa rectal .....	40
Figura 2-17. Presión digital en la encía de un bovino.....	40
Figura 2-18. Partes de la curva febril.....	42
Figura 2-19. Fiebre continua .....	43
Figura 2-20. Fiebre remitente .....	43
Figura 2-21. Fiebre intermitente .....	43
Figura 2-22. Fiebre recurrente.....	43
Figura 2-23. Fiebre atípica.....	43

### UNIDAD 3

Figura 3-1. Estratos de la piel.....	47
Figura 3-2. Alopecia difusa en un ovino .....	50
Figura 3-3. Diferentes tipos de ectoparásitos .....	50
Figura 3-4. Aumento de tamaño del linfonodo intermandibular .....	54
Figura 3-5. Ectoparásito (garrapata).....	54
Figura 3-6. Mucosa de la encía de un bovino.....	55
Figura 3-7. Lesiones bullosas en la comisura de la cavidad oral de un ovino .....	57
Figura 3-8. Forma y tamaño de una pezuña normal y otra alterada, La figura muestra el recorte de pezuñas en un ovino sentado .....	58
Figura 3-9. Crecimiento excesivo de las pezuñas en un ovino.....	58

### UNIDAD 4

Figura 4-1. Órganos que compone el sistema linfático.....	63
Figura 4-2. Abultamiento en la región parotídea de un ovino .....	64
Figura 4-3. Linfonodos de exploración clínica en el bovino .....	65
Figura 4-4. Linfonodos de exploración clínica en el equino.....	66
Figura 4-5. Linfonodos de exploración clínica en pequeños ruminantes .....	66
Figura 4-6. Linfonodos de exploración clínica en el bovino .....	66
Figura 4-7. Linfonodos iliacos internos .....	66
Figura 4-8. Técnicas de exploración aplicadas en los diferentes linfonodos .....	67
Figura 4-9. Técnicas de exploración aplicadas en los linfonodos de cabeza .....	67
Figura 4-10. Aumento de tamaño del linfonodo parotideo.....	68
Figura 4-11. Corte de un linfonodo que presenta contenido caseoso .....	68
Figura 4-12. Esquemización de la proyección del bazo de un bovino .....	69

### UNIDAD 5

Figura 5-1. Región precordial en el equino.....	75
Figura 5-2. Esquema de la percusión del área precordial en el equino y el bovino.....	76
Figura 5-3. Proyección valvular en el bovino .....	78
Figura 5-4. Presión de la yugular con el dedo pulgar .....	84
Figura 5-5. Forma correcta de tomar la aguja para la técnica de sangrado yugular	

en equinos y bovinos .....	85
Figura 5-6. Secuencia de la técnica de sangrado yugular en caprinos .....	87

### UNIDAD 6

Figura 6-1. Bovino que presenta una dificultad respiratoria .....	95
Figura 6-2. Neoplasia en la cavidad nasal en un ovino .....	95
Figura 6-3. Evaluación del flujo y olor del aire espirado .....	96
Figura 6-4. Senos paranasales.....	96
Figura 6-5. Campo pulmonar preescapular .....	97
Figura 6-6. Límites pulmonares de la Vaca .....	98
Figura 6-7. Límites pulmonares del caballo .....	98
Figura 6-8. Representación del campo preescapular en el equino.....	98
Figura 6-9. Sonidos normales. Murmullo vesicular y pulmonar mixto .....	98

### UNIDAD 7

Figura 7-1. Tracto digestivo del rumiante .....	104
Figura 7-2. Ingesta de sólidos en un bovino.....	107
Figura 7-3. Bovinos consumiendo subproductos de destilería .....	107
Figura 7-4. Bovino echado y en proceso de la rumia .....	108
Figura 7-5. Defecación de un bovino.....	110
Figura 7-6. Introducción de la mano por el espacio interdental .....	110
Figura 7-7. Toma de la lengua y tracción ligera hacia lateral .....	110
Figura 7-8. Utilización del abre bocas para la exploración de la cavidad oral .....	111
Figura 7-9. Tubo de conducción para evitar que el animal muerda la sonda .....	111
Figura 7-10. Introducción de la sonda .....	111
Figura 7-11. La figura muestra como proteger la sonda para evitar mordidas en la misma .....	111
Figura 7-12. Cuadrantes de la pared abdominal del bovino .....	112
Figura 7-13. Alteraciones más frecuentes de la pared abdominal del bovino .....	112
Figura 7-14. Área de proyección del rumen.....	113
Figura 7-15. Inspección de la fosa del ijar .....	113
Figura 7-16. Colocación del puño en la fosa del ijar.....	114
Figura 7-17. Palpación rectal para la exploración del rumen.....	114
Figura 7-18. Sonidos normales del rumen.....	114
Figura 7-19. Auscultación y palpación simultaneas para la exploración del rumen.....	115
Figura 7-20. Obtención de líquido ruminal.....	115
Figura 7-21. Área de proyección del retículo.....	116
Figura 7-22. Prueba de pellizco en el dorso .....	116
Figura 7-23. Prueba del bastón .....	117
Figura 7-24. Prueba del puño .....	117
Figura 7-25. Prueba de percusión dolorosa .....	117
Figura 7-26. Área de percusión del salterio (rayado).....	118
Figura 7-27. Posición normal del abomaso .....	118
Figura 7-28. Abomaso desplazado al lado izquierdo.....	119
Figura 7-29. Desplazamiento que sigue el abomaso al lado izquierdo.....	119
Figura 7-30. Percusión y auscultación simultanea, alrededor de la cápsula del estetoscopio, siguiendo la línea imaginaria que va del codo a la tuberosidad coxal, en forma de zigzag .....	119
Figura 7-31. Área de proyección intestinal .....	120

Figura 7-32. Prolapso rectal en un ovino.....	120
Figura 7-33. Ternera que presenta un proceso diarreico .....	121
Figura 7-34. Heces normales de un bovino .....	121
Figura 7-35. Localización del hígado.....	121
Figura 7-36. Topografía de los órganos abdominales del caballo (Izquierdo) .....	125
Figura 7-37. Topografía de los órganos abdominales del caballo (Derecho) .....	126

## UNIDAD 8

Figura 8-1. Esquematización del aparato urogenital de la hembra .....	135
Figura 8-2. Esquematización del aparato urogenital del macho .....	135
Figura 8-3. Representación de la palpación rectal en bovinos para explorar el riñón izquierdo .....	136
Figura 8-4. Palpación del riñón en pequeños rumiantes .....	136
Figura 8-5. Acto de micción en un bovino .....	137

## UNIDAD 9

Figura 9-1. Esquema del aparato reproductor femenino de un bovino.....	143
Figura 9-2. Canal del cérvix.....	146
Figura 9-3. Cérvix doble .....	146
Figura 9-4. Prolapso de cérvix.....	146
Figura 9-5. Clínico realizando la palpación rectal .....	147
Figura 9-6. Palpación rectal para la técnica de inseminación.....	147
Figura 9-7. Representación de la posición del útero en la cavidad pélvica y abdominal	149
Figura 9-8. Localización del cérvix .....	149
Figura 9-9. Retracción del cérvix a cavidad abdominal .....	149
Figura 9-10. Retracción del cérvix sobre la vagina.....	149
Figura 9-11. Localización del ligamento intercórneo .....	149
Figura 9-12. Localización ligamento intercórneo ventral y tracción .....	149
Figura 9-13. Exploración del cuerno uterino derecho.....	149
Figura 9-14. Exploración del ovario derecho .....	149
Figura 9-15. Manifestación del estro en bovinos de la raza Holstein.....	150
Figura 9-16. Relación de las diferentes hormonas que participan durante el ciclo estral	152
Figura 9-17. Signos positivos de gestación .....	153
Figura 9-18. Imagen de los huesos de la pelvis del bovino .....	159
Figura 9-19. Maniobras obstétricas de repulsión .....	161
Figura 9-20. Maniobras obstétricas de corrección.....	161
Figura 9-21. Maniobras obstétricas de tracción.....	161
Figura 9-22. Maniobras obstétricas de sección .....	161
Figura 9-23. Operación cesárea .....	161
Figura 9-24. Instrumentos obstétricos .....	161
Figura 9-25. Placenta que presenta áreas necróticas .....	161
Figura 9-26. Hembra bovina tragándose la placenta.....	162
Figura 9-27. Vista lateral izquierda del tracto reproductor de la yegua.....	163
Figura 9-28. Esquema del cuarto o gajo.....	168
Figura 9-29. Aparto suspensorio de la mama.....	168
Figura 9-30. Métodos de transmisión de la mastitis de una ubre sana a una ubre enferma en la mala higiene del ordeño.....	169
Figura 9-31 Tipos de ordeño manual que predisponen a mastitis.....	170

Figura 9-32. Tipos de glándula mamaria que predisponen a mastitis .....	170
Figura 9-33. Tipos de pezón que predisponen a mastitis .....	171
Figura 9-34. Tipos de puntas que predisponen a mastitis .....	171
Figura 9-35. Diferencia entre telitis y cisternitis .....	171
Figura 9-36. Técnica CMT, por medio de imágenes .....	174
Figura 9-37. Esquematización del aparato reproductor del toro .....	176
Figura 9-38. Parte craneal del pene del carnero A) lado derecho B) lado izquierdo .....	177
Figura 9-39. Aparato reproductor del equino .....	177
Figura 9-40. Pene del macho cabrio.....	177
Figura 9-41. Ligera asimetría de los testículos .....	179
Figura 9-42. Consistencia de los testículos .....	179
Figura 9-43. Desplazamiento de la bolsa escrotal.....	179
Figura 9-44. Glándulas accesorias en el toro .....	180
Figura 9-45. Toro marcador, que presenta una desviación del pene .....	180

### UNIDAD 10

Figura 10-1. Representación esquemática del aparato locomotor .....	192
Figura 10-2. Miembro anterior y posterior del bovino .....	192
Figura 10-3. Exploración de las pezuña por medio de pinzas pódales.....	196
Figura 10-4. Percusión de la pezuña.....	196
Figura 10-5. Crecimiento excesivo de la pezuña.....	197
Figura 10-6. Esquema del esqueleto del caballo.....	197
Figura 10-7. Higroma en la articulación de la rodilla de un bovino .....	198
Figura 10-8. Disminución del volumen muscular en un ovino de la raza Dorper .....	198
Figura 10-9. Bovino en recumbencia.....	199

### UNIDAD 11

Figura 11-1. Desviación de la columna. ....	210
Figura 11-2. Esquematización de los sitios de punción lumbar para la obtención de Líquido cerebro-espinal .....	212

### UNIDAD 12

Figura 12-1. Anatomía macroscópica externa del ojo .....	221
Figura 12-2. Anatomía macroscópica de la sección transversal del ojo.....	221
Figura 12-3. Tumor de células escamosa en el tercer párpado de un bovino .....	222
Figura 12-4. Neoplasia que inicio en el ojo y se expandió al resto de la cara en un ovino de pelo. ....	224
Figura 12-5. Diagrama del oído .....	225

### APÉNDICES

Figura A-1. Regiones topográficas de exploración clínica en el caballo.....	255
Figura A-2. Regiones topográficas de exploración clínica en rumiantes .....	255
Figura A-3. Bozal de cabezada temporal en el equino .....	259
Figura A-4. Bozal de cabezada temporal en el bovino .....	259
Figura A-5. Lugar donde se toma el pliegue cutáneo .....	260
Figura A-6. Trabón aplicado diagonalmente.....	260
Figura A-7. Aplicación del acial en el belfo superior del equino.....	260
Figura A-8. Toma de la lengua para abrir la cavidad oral.....	261
Figura A-9. Levantamiento de extremidad anterior en el equino .....	261

Figura A-10. Levantamiento de extremidad anterior en el equino .....	261
Figura A-11. Levantamiento de extremidad anterior en el equino .....	261
Figura A-12. Elevación de extremidad anterior por medio de cuerdas .....	261
Figura A-13. Secuencia del levantamiento del miembro posterior.....	262
Figura A-14. Pial escocés .....	262
Figura A-15. Nudo sobre la cruz.....	263
Figura A-16. Lazo a través de los anillos.....	263
Figura A-17. Momento del derribo .....	264
Figura A-18. Levantamiento del pliegue de bequilla.....	265
Figura A-19. Secuencia del afrontinado .....	265
Figura A-20. Sujeción del rabo .....	265
Figura A-21. Encolamiento .....	265
Figura A-22. Sujeción de los ollares con los dedos de la mano .....	266
Figura A-23. Aplicación del narigón.....	266
Figura A-24. Secuencia del levantamiento del miembro anterior .....	266
Figura A-25. Aplicación del torniquete.....	267
Figura A-26. Levantamiento de la extremidad.....	267
Figura A-27. Secuencia para la aplicación de un pial en el bovino .....	267
Figura A-28. Secuencia para la técnica de derribo y aborregado.....	269
Figura A-29. Contención de un rebaño de ovinos dentro de un corral .....	270
Figura A-30. Sujeción por una pata .....	271
Figura A-31. Sujeción por la quijada.....	271
Figura A-32. Sujeción a horcajadas en un caprino .....	272
Figura A-33. Sentado de una cabra.....	272
Figura A-34. Secuencia del derribo en ovino.....	273
Figura A-35. Secuencia del aborregado en ovino.....	273
Figura A-36. Criolla.....	274
Figura A-37. Holstein .....	274
Figura A-38. Jersey .....	274
Figura A-39. Pardo suizo .....	274
Figura A-40. Guernsey .....	274
Figura A-41. Ayrshire.....	274
Figura A-42. Nelore .....	275
Figura A-43. Brahman .....	275
Figura A-44. Shorthon .....	275
Figura A-45. Limousin .....	275
Figura A-46. Hereford .....	275
Figura A-47. Simmental.....	275
Figura A-48. Charolais.....	275
Figura A-49. Angus.....	275
Figura A-50. Aberdangus.....	276
Figura A-51. Brangus .....	276
Figura A-52. Braford.....	276
Figura A-53. Santa Gertrudis.....	276
Figura A-54. Criollo.....	277
Figura A-55. Pelibuey .....	277
Figura A-56. Black belly.....	277
Figura A-57. Santa cruz.....	277
Figura A-58. Katahdin.....	277

Figura A-59. Dorper.....	277
Figura A-60. Merino.....	278
Figura A-61. Charolais.....	278
Figura A-62. Columbia.....	278
Figura A-63. Rambouillet.....	278
Figura A-64. Texel.....	278
Figura A-65. Dorset.....	278
Figura A-66. East Friesian.....	278
Figura A-67. Hampshire.....	279
Figura A-68. Suffolk.....	279
Figura A-69. Chiapas.....	279
Figura A-70. Churra.....	279
Figura A-71. Romanov.....	279
Figura A-72. Awassi.....	280
Figura A-73. Damara.....	280
Figura A-74. Karakul.....	280
Figura A-75. Assaf.....	280
Figura A-76. Cimarrón.....	280
Figura A-77. Criolla.....	281
Figura A-78. La mancha.....	281
Figura A-79. Saanen.....	281
Figura A-80. Toggenburg.....	281
Figura A-81. Alpina.....	281
Figura A-82. Boer.....	282
Figura A-83. Española.....	282
Figura A-84. Anglo-nubia.....	282
Figura A-85. Angora.....	282
Figura A-86. Pura sangre.....	283
Figura A-87. Percheron.....	283
Figura A-88. Español.....	283
Figura A-89. Azteca.....	283
Figura A-90. Cuarto de milla.....	283
Figura A-91. Árabe.....	283
Figura A-92. Hanoveriano.....	284
Figura A-93. Mustang.....	284
Figura A-94. Exploración de las piezas dentales.....	285
Figura A-95. Dientes permanentes.....	285
Figura A-96. Nótese los dientes permanentes marcados con una mancha negra.....	286



# ÍNDICE DE TABLAS

<b>UNIDAD 1</b>	
Tabla 1-1. Clorhidrato de Xilazina. ....	5
Tabla 1-2. Otros fármacos usados en bovinos .....	5
Tabla 1-3. Curso de la enfermedad .....	7
Tabla 1-4. Cronometría dentaria en bovinos. ....	21
Tabla 1-5. Cronometría dentaria en pequeños rumiantes. ....	21
Tabla 1-6. Cronometría dentaria en equinos. ....	21
Tabla 1-7. Escala de condicion corporal.....	28
Tabla 1-8. Nota de condicion corporal en la cola.....	30
<b>UNIDAD 3</b>	
Tabla 3-1. Lesiones primarias o secundarias. ....	48
Tabla 3-2. Abultamientos.....	54
Tabla 3-3. Interpretación del color .....	56
<b>UNIDAD 4</b>	
Tabla 4-1. Linfonodo.....	64
<b>UNIDAD 5</b>	
Tabla 5-1. Proyección valvular del equino y rumiante. ....	78
Tabla 5-2. Diferencias entre el pulso yugular negativo y positivo .....	84
Tabla 5-3. Técnica de sangrado yugular en bovinos, por medio de imágenes.....	86
Tabla 5-4. Técnica de sangrado coccígea media en bovinos, por medio de imágenes. ....	87
<b>UNIDAD 6</b>	
Tabla 6-1. Delimitación del límite caudal del campo pulmonar postescapular.....	98
<b>UNIDAD 9</b>	
Tabla 9-1. Duración del ciclo estral en diferentes especies domesticas.....	150
Tabla 9-2. Duración de las etapas del ciclo estral y diversos hallazgos fisiológicos En el útero y el ovario .....	151
Tabla 9-3. Un ejemplo de formulas uterinas .....	151
Tabla 9-4. Significado de las posibles abreviaturas de las formulas uterinas.....	151
Tabla 9-5. Pasos para el examen obstétrico en útero no retraible (representación) .....	155
Tabla 9-6. Periodos del parto fisiológico.....	158
Tabla 9-7. Presentaciones, actitudes y posiciones del feto en el útero .....	160
Tabla 9-8. Duración del ciclo estral .....	166
Tabla 9-9. Periodos del parto .....	166
Tabla 9-10. Reacciones de la prueba de mastitis de California (PMC) y equivalencias Con los recuentos celulares en el ganado vacuno .....	174
Tabla 9-11. Glándulas accesoria en el toro, carnero y garañón .....	180
<b>UNIDAD 10</b>	
Tabla 10-1. Estudio del Líquido sinovial .....	198

## UNIDAD 11

Tabla 11-1. Alteraciones del censorio .....	209
Tabla 11-2. Alteraciones de la sensibilidad .....	209
Tabla 11-3. Alteraciones de la motricidad .....	210
Tabla 11-4. Reflejos medulares directos .....	211
Tabla 11-5. Reflejos medulares indirectos.....	211
Tabla 11-6. Alteraciones de los reflejos.....	211
Tabla 11-7. Resumen de la exploración del sistema nervioso.....	214

## APÉNDICES

Tabla A-1. Regiones topográficas de exploración clínica .....	256
Tabla A-2. Fórmula dentaria .....	286
Tabla A-3. Pequeños rumiantes .....	286
Tabla A-4. Bovinos .....	286
Tabla A-5. Fórmula dentaria .....	287
Tabla A-6. Temperatura rectal (T) .....	289
Tabla A-7. Frecuencia respiratoria (FR) “en un minuto” .....	289
Tabla A-8. Tiempo de rellenado capilar (TRC) .....	289
Tabla A-9. Frecuencia del pulso (P) “en un minuto” .....	290
Tabla A-10. Frecuencia cardíaca (FC) “en un minuto” .....	290
Tabla A-11. Movimientos ruminales (MR) “en dos minutos” .....	290
Tabla A-12. Regiones que drenan los linfonodos de exploración clínica .....	294

## ÍNDICE DE CUADROS

### APÉNDICES

Cuadro A-1. Almacenaje de cuerdas.....	257
Cuadro A-2. Nudo simple .....	257
Cuadro A-3. Nudo en ocho.....	257
Cuadro A-4. Nudo Ballestrinque o de cochino.....	257
Cuadro A-5. Gasa.....	258
Cuadro A-6. Lazada .....	258
Cuadro A-7. Nudo de Ahogadera. ....	258
Cuadro A-8. Nudo de bolina o de caballo.....	258
Cuadro A-8. Nudo corredizo doble .....	259

## BIBLIOGRAFÍA

1. García PP, Prieto MF. Exploración Clínica Veterinaria. Madrid, España: Ediciones Universidad de León, 1999.
2. Radostits OM, Mayhew IG. Houston, D.M. Examen y Diagnóstico Clínico en Veterinaria. Madrid, España: Elsevier, 2002.
3. Rosenberger G y Col. Exploración Clínica de los Bovinos. 1ª ed. España: Editorial Hemisferio Sur S.A., 1981.
4. Jaksch W, Glawischnig E. Propedéutica Clínica de las Enfermedades Internas y de la Piel de los Animales Domésticos. España: Editorial Acribia, 1976.
5. Kelly WR. Diagnóstico Clínico Veterinario. México: Compañía Editorial Continental S.A., 1976.
6. Marek J, Mocsy J. Diagnóstico Clínico de las Enfermedades Internas de los Animales Domésticos. 6ª ed. Editorial Labor S.A., 1973.
7. Pastor MJ. Manual de Propedéutica y Biopatología Clínicas Veterinarias. 2ª ed. Zaragoza, España: Mira Editores, 1999.
8. González PM. Manual de Propedéutica Clínica Bovina. 1ª ed. México (DF): Editorial Limusa, 1986.

9. Pacheco CJ, Gonzalez PR. Propedéutica Clínica Veterinaria. 1<sup>a</sup> ed. México: Compañía Editorial Continental, 1991.
10. Birchard SJ, Sherding RG. Manual Clínico de Procedimientos en Pequeñas Especies. 2<sup>a</sup> ed. México: Editorial Mc Graw Hill, 2002.
11. Navarro BE. Diccionario terminológico de ciencias medicas. 13<sup>a</sup> ed. México: Editores Salvat, 1992.
12. Battaglia RA, Mayrose VB. Técnicas de Manejo Para Ganado y Aves de Corral (Bovino, Equino, Ovino, Porcino, Caprino y Aviar). México: Limusa, 1987.
13. Oteiza FJ. Manejo de Animales. 1<sup>a</sup> ed. México: UNAM, 1979.
14. Aguilar BJ y Col. Métodos y Técnicas de Diagnóstico. 6<sup>a</sup> ed. México: UNAM, FMVZ, 2003.
15. McCurmin DM, Poffenbarger EM. Diagnóstico Físico y Procedimientos Clínicos en Animales Pequeños. Uruguay: Editorial Intermedica, 1993.
16. Jackson GGP, Cockcroft DP. Clinical Examination of Farm Animal. 1<sup>a</sup> ed. Oxford: Editorial Blackwell, 2002.
17. Gunther MSC. Diagnóstico Clínico Veterinario. Zaragoza, España: Editorial Acribia, 1979.

18. Duglas MA. Diccionario, Mosby Medicina, Enfermería y Ciencias de la salud, 5ª ed. Madrid, España: Elsevier Science, 2003
19. De Lucas TJ, Pérez RM, Arbiza AS, Olazábal FA. Curso Usos de la Ecografía en Pequeños Rumiantes. Memorias del IV curso; 2007; Cuautitlán (Estado de México) México. UNAM FES-C4: Proyecto PAPYME PE203105.
20. Manual, de laboratorio de microbiología. México: UNAM, FES-C4,
21. Alba HF. Parasitología Veterinaria. Manual de Laboratorio. México: UNAM, FES-C4, 2007.
22. Ordóñez MR. Atlas de Técnicas Quirúrgicas en Bovinos Teoría y Práctica. 3ª ed. México: DEMSA, 2003.
23. Ochoa CMA, Diaz GMO, Pequeños Rumiantes Determinación de la edad en ovinos. 1ª ed. San Luis Potosí: Editorial Universitaria Potosina, 2000.
24. Méndez RX. Evaluación del Estado Corporal en Ovinos y su Influencia en el Ciclo Productivo, (Tesis del Programa de especialización en producción de ovinos y caprinos). Cuautitlán (Estado de México) México: UNAM, FMVZ, 2008.
25. Oviedo FG. Artículo Estado corporal (Condición corporal). Cuautitlán, México. 2007.

26. Robert EH. Anatomía Veterinaria Aplicada. 2<sup>a</sup> ed. Sragoza, España: Editorial Acriba S.A., 1988.
27. Sisson S, Grossman DJ. Anatomía de los animales domésticos. 5<sup>a</sup> ed. México: Editorial Salvat, 1988.
28. Rebhun WC y Col., Enfermedades del Ganado Vacuno Lechero. Zaragoza, España: Editorial Acriba S.A., 1999.
29. Sandoval JJ, Aguera CE. Anatomía Veterinaria. Córdoba, España: Imprenta Moderna Córdoba, 1985.
30. Zenjamis R. Reproducción Animal. Diagnóstico y Técnica Terapéuticas. Editorial Limusa, 1975.
31. Vatti G. Ginecología y Obstetricia Veterinarias. México, DF. Editorial Limusa, 1992.
32. Giuseppe B. Ginecología y Obstetricia Veterinarias. 3<sup>a</sup> ed. México, DF: Grupo Noriega Editores, 1993.
33. Cherrington J. Parto de la Vaca y Manejo del Ternero. 2<sup>a</sup> ed. Barcelona: Editorial Aedos, 1981.
34. Hafez ESE. Reproducción e inseminación artificial en animales. 7<sup>a</sup> ed. México, DF: Editorial Mc Graw Hill, 2002.

35. Speirs VC, Wringley RH. Clinical Examination of Horses. 1<sup>a</sup> ed. Philadelphia: W.B. Saunders Company, 1997.
36. Aguilar JB y Col. Métodos y Técnicas de Diagnóstico. Diplomado a Distancia en Medicina Cirugía y Zootecnia en Perros y Gatos. 2<sup>a</sup> ed. México, DF: UNAM, FMVZ, 2005.
37. Valdivia AG y Col. Toma, Conservación y envío de Muestras para el laboratorio Clínico Veterinario. 1<sup>a</sup> ed. México: UNAM, FES-C4, 2008.
38. Kenneth SL y Col. Patología Clínica Veterinaria. 4<sup>a</sup> ed. España: MultiMedica Ediciones Veterinarias, 2005.
39. Zepeda BH y Col. Anatomía Topográfica Apuntes y Manual de Práctica. 1<sup>a</sup> ed. México: UNAM, FES-C4, 2005.
40. Popesko P. Atlas de Anatomía Topográfica de los Animales Domesticos. Barcelona, España: Salvat, 1981.
41. La Puente J. Manual de Exterior, Manejo y técnicas de sujeción de los Animales domésticos. 3<sup>a</sup> ed. México: UNAM, FMVZ. 1970
42. Saran A, Chaffer M. Mastitis y Calidad de la Leche, Colombia: Editorial Inter-medica, 2000.
43. Geoffreywest. Diccionario enciclopédico de veterinaria. 17<sup>a</sup> ed. Barcelona España: Latros ediciones Ltda., 1992.



44. Santos I. ,Rabiza Aguirre y Col. Producción de caprinos. 1ª ed. México DF:  
AGT Editor, S.A., 1986.

### **Paginas de Internet**

[www.ceniap.gov.ve](http://www.ceniap.gov.ve)

[www.produccionbovina.com](http://www.produccionbovina.com)

[www.asdesilla.com](http://www.asdesilla.com)

[www.corralondonantonio.com.ar](http://www.corralondonantonio.com.ar)

[www.asmexcriadoresdeovinos.org](http://www.asmexcriadoresdeovinos.org)

[www.infocare.com](http://www.infocare.com)

[www.engomix.com](http://www.engomix.com)

<http://siraysusamigos.iespana.es/caball1.jpg>

[www.lhaura.com](http://www.lhaura.com)

[www.vetpunta.com](http://www.vetpunta.com)

[www.fao.org](http://www.fao.org)

[www.microcaos.net](http://www.microcaos.net)

[www.danielanz.com](http://www.danielanz.com)

[www.cattlenet.com.br](http://www.cattlenet.com.br)