UNIVERSIDAD NACIONAL AUTÓNOMA DE MÉXICO

FACULTAD DE ODONTOLOGÍA

DESPLAZAMIENTO DE ÓRGANOS DENTARIOS HACIA EL SENO MAXILAR.

T E S I N A

QUE PARA OBTENER EL TÍTULO DE

C I R U J A N O D E N T I S T A

P R E S E N T A:

CARLOS AUGUSTO SANTIAGO CORONA

TUTOR: C.D. JACOBO RIVERA COELLO

MÉXICO, D.F. **2009**

Universidad Nacional Autónoma de México
UNAM
Biblioteca Central
Dirección General de Bibliotecas de la UNAM

UNAM – Dirección General de Bibliotecas
Tesis Digitales
Restricciones de uso

DERECHOS RESERVADOS ©
PROHIBIDA SU REPRODUCCIÓN TOTAL O PARCIAL

Todo el material contenido en esta tesis esta protegido por la Ley Federal del Derecho de Autor (LFDA) de los Estados Unidos Mexicanos (México).

El uso de imágenes, fragmentos de videos, y demás material que sea objeto de protección de los derechos de autor, será exclusivamente para fines educativos e informativos y deberá citar la fuente donde la obtuvo mencionando el autor o autores. Cualquier uso distinto como el lucro, reproducción, edición o modificación, será perseguido y sancionado por el respectivo titular de los Derechos de Autor.

Agradecimientos

Gracias a mis padres por su incondicional apoyo a lo largo de mi vida y por su constante estimulo en mi crecimiento personal.

Gracias a mi hermana por su comprensión y por ser siempre un respaldo en mi vida.

Gracias al Doctor Jacobo Rivera Coello por su guía y orientación para el desarrollo de este trabajo.

Gracias a mis maestros por su profesionalismo, dedicación y colaboración en mi crecimiento académico.

Gracias a la Universidad Nacional Autónoma de México por permitir desarrollarme profesionalmente en un alto nivel académico y en particular a la Facultad de Odontología.

Gracias a mi familia y amigos por su cariño y apoyo.

ÍNDICE

1. INTRODUCCIÓN 6

2. ANATOMÍA DEL SENO MAXILAR 7

2.1 Embriología 10

2.1.1 Óstium 14

2.2 Irrigación 15

2.2.1 Arteria infraorbital 16

2.3 Innervación 17

2.4 Fisiología del seno maxilar 18

3. DESPLAZAMIENTO DE ÓRGANOS DENTARIOS 20

3.1 Retención 20

3.2 Factores Locales 22

3.3 Terceros Molares 24

3.4 Clasificación 25

3.5 Supernumerarios 27

3.6 Caninos 28

3.7 Premolares 30

3.8 Factores predisponentes 31

3.9 Técnica 31

3.10 Fragmentos radiculares 31

4. TRATAMIENTO 33

4.1 Localización 33

4.2 Remoción quirúrgica 34

4.3 Técnica de Caldwell- Luc Clasificación 35

4.3.1 Técnica de Caldwell- Luc Inmediata 35

4.3.2 Técnica de Caldwell-Luc Tardía 39

4.3.3 Técnica de Caldwell- Luc combinada 39

4.3.3.1 Cierre de fístulas 40

4.3.3.2 Tratamiento de fístulas bucosinusales 41

4.3.3.3 Colgajo Marginal 41

4.3.3.4 Colgajos locales 42

4.3.3.5 Colgajos vestibulares 42
4.3.3.5.1 Método Axhausen 43
4.3.3.5.2 Colgajo vestibular de avance recto 44
4.3.3.5.3 Técnica de Lautenschlagen 45
4.3.3.5.4 Colgajo yugal 45
4.3.3.5.5 Colgajo trasversal 46
4.3.3.6 Colgajos palatinos 47
4.3.3.6.1 Colgajo palatino de avance con rotación 48
4.3.3.6.2 Colgajo palatino tunelizado bajo un puente de tejido 50
4.3.3.6.3 Colgajo palatino de tejido conectivo submucoso 51
4.3.3.6.4 Colgajo palatino en isla 52
4.4 Complicaciones de la técnica 54
4.5 Tratamiento farmacológico 56
4.5.1 Antibióticos 56
4.5.2 Analgésicos 57
4.5.3 Otros medicamentos 57
4.5.4 Inhalaciones 57
5. COMPLICACIONES DEL DESPLAZAMIENTO 58
5.1 Empiema sinusal 58
5.2 Sinusitis Maxilar aguda 59
5.3 Sinusitis Maxilar crónica 60
5.4 Complicaciones sinusales 61
5.4.1 Edema inflamatorio 61
5.4.2 Sinusitis orbitaria 61
5.4.3 Absceso orbitario 61
5.4.4 Trombosis del seno cavernoso 62
5.4.5 Meningitis 62
5.4.6. Absceso de la duramadre 63

5.4.7 Absceso cerebral 63
6. CONCLUSIONES 64
7. REFERENCIAS BIBLIOGRAFICAS 66

1. INTRODUCCIÓN

El seno maxilar o antro de Highmore comienza a desarrollarse a las doce semanas de vida intrauterina. Al nacimiento, el maxilar superior esta ocupado por los gérmenes dentarios y a los cuatro o cinco meses ya es visible radiográficamente.

En gran parte este crecimiento se debe a la neumatización de los alvéolos maxilares una vez que erupcionan los dientes permanentes. El crecimiento hacia abajo del seno maxilar deja al orificio de drenaje en una posición más alta que el suelo del seno, lo que es desfavorable para el drenaje gravitacional del mismo. La relación de los dientes maxilares superiores con el seno varía de acuerdo con el tamaño del seno y con el grado de neumatización del proceso alveolar, así como con la edad y el estado de preservación de la dentición.

Las raíces del primer y segundo molar son las que más comúnmente se encuentran en proximidad con el seno maxilar, seguido de las raíces de los premolares. Normalmente las raíces se separan del seno por una capa ósea de espesor variable, pero en ocasiones pueden estar separadas únicamente por la mucosa.

2. ANATOMÍA DEL SENO MAXILAR

El seno maxilar es considerado el mayor o mas grande de los senos para nasales. Es también llamado antro de Highmore y este alcanza su tamaño definitivo hasta el momento en que se ha completado la dentición permanente. [1]

El seno maxilar se encuentra ubicado en el cuerpo del maxilar superior. Su forma se asemeja a una pirámide con una base cuadrangular, dicha base se encuentra conformada por una fina lámina ósea que constituye la pared lateral de la cavidad nasal y su vértice se sitúa en la apófisis zigomática del hueso maxilar en su unión con el hueso malar. [2]

Su base ósea esta formada y delimitada por arriba por la apófisis unciforme del etmoides, por delante se encuentra el hueso lagrimal o unguis, por abajo por el cornete nasal inferior y su apófisis etmoidal, y detrás por la apófisis maxilar del palatino.[1]

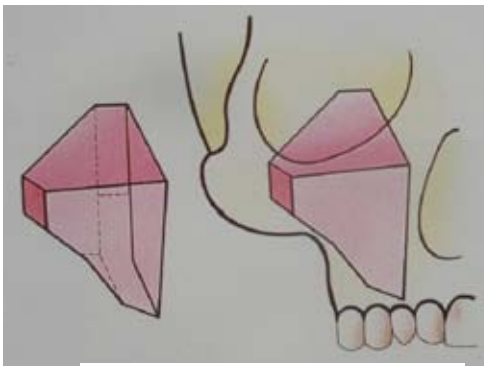

FORMA DEL SENO MAXILAR[1]

La pared anterior también llamada pared yugal se encuentra cubierta por los tejidos blandos de la mejilla y se extiende desde la apófisis alveolar hasta el reborde orbitario inferior, y desde el orificio piriforme hasta las proximidades del hueso zigomático. En la pared anterior se encuentra el orificio infraorbitario. [3]

La tuberosidad del maxilar forma la pared dorsal del seno maxilar, limitando dorsomedialmente con la fosa pterigopalatina.

El suelo del seno maxilar se encuentra formado por la apófisis alveolar del maxilar superior y el paladar óseo entrando en contigüidad con las raíces de los dientes llamados antrales (segundo premolar y primer molar). [1]

Esta es la pared más gruesa del seno si es que en la región de los premolares y molares presenta depresiones.

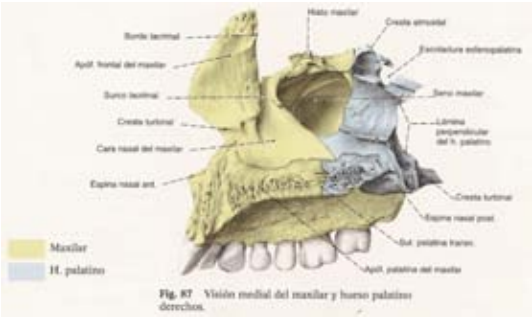

SENO MAXILAR [2]

El techo del seno maxilar es muy delgado y forma el suelo orbitario. En este plano discurre el conducto infraorbitario. [2]

La lamina ósea que separa el conducto y su contenido del seno maxilar puede ser una laminilla muy delgada o incluso ser inexistente, por lo que el nervio y vasos pasan a través del seno recubiertos solo por mucosa. [2]

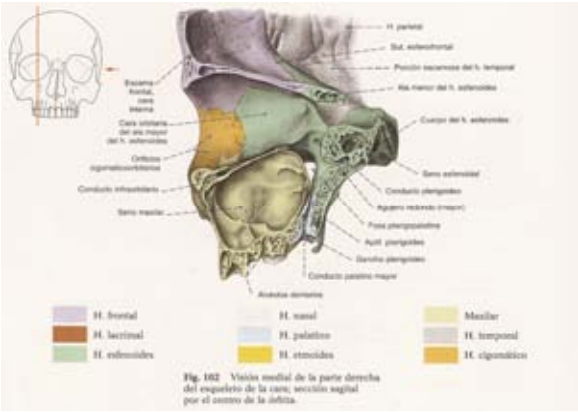

Visión medial de la parte derecha del esqueleto de la cara; sección sagital por el centro de la órbita [2]

El seno maxilar presenta cuatro bordes los cuales corresponden al contorno de su base, estos serán identificados en; borde posterior, anterior, superior e inferior. [1]

El borde posterior es muy ancho y se encuentra unido por abajo al hueso palatino y a la apófisis pterigoides.

El borde anterior es resultado de la unión de la pared yugal con la pared nasal del seno. [1]

El borde superior se encuentra formado por el suelo de la orbita y la pared nasal. [1]

El borde inferior corresponde a la parte posterior del borde o proceso alveolar del maxilar. [1]

En la base del seno maxilar en la porción posterosuperior, que corresponde al meato medio se encuentra ubicado en la zona antero superior el ostium maxilar. [2,3,4]

2.1 Embriología

Todos los senos paranasales se desarrollan como evaginaciones de la cámara nasal con extensiones variables hasta sus respectivas bóvedas óseas. Las aberturas de cada uno de los senos son de tamaño y forma diferente, lo cual influye en la susceptibilidad relativa de cada uno a los procesos inflamatorios e infecciosos. A lo largo de la pared externa de la cámara nasal se hallan tres estructuras: los cornetes superior, medio e inferior. Debajo de cada cornete queda el meato correspondiente. Los senos etmoidal, frontal y maxilar anterior se abren en el meato medio; las células esfenoidales y etmoidales posteriores desembocan en la parte alta de la cavidad nasal en el meato superior.[5]

El seno *maxilar* también llamado antro de Highmore, surge como una envaginación externa en el lado posterior del meato medio alrededor del segundo trimestre de la vida fetal. Al nacimiento es una estructura parecida a una hendidura con su eje largo paralelo a la inserción del cornete inferior. La cavidad del seno va creciendo en anchura y altura, lateralmente alcanza el agujero infraorbitario a la edad de un año y pasa por debajo de él a los dos años. Cuando finalmente su tamaño es completado su borde externo alcanza el reborde orbitario externo; no obstante la posición final del piso será determinada por la erupción de la dentición. El volumen del antro totalmente desarrollado es de unos 12 a 15 ml. [6]

Todas las cavidades anexas a las fosas nasales se forman por la actividad embrionaria de un canal epitelial, derivado del epitelio olfatorio primitivo y que penetrando en el mesénquima del macizo facial delimita:

- Las formaciones turbinales de la pared externa de las fosas nasales.
- Los espacios existentes entre los cornetes, o meatos.
- Los senos o cavidades que se desarrollan en el interior de los huesos del cráneo inmediatos a las fosas nasales. Estos divertículos anexos a las

fosas, durante su formación están siempre en relación con el canal embrionario generativo, que es la fosa nasal primitiva. [6]

Entre cornete inferior y medio se encuentra una hendidura que es el *infundíbulo*, o divertículo lateral, éste es un foco muy activo embriológicamente pues es el centro de origen de todos los senos paranasales. El infundíbulo forma un canal neumatizante que se va invaginando, penetrando en el tejido mesenquimal circundante. Este canal va penetrando en el maxilar superior, el hueso frontal y el etmoides. Dará lugar a la formación de tantas celdas como formaciones osteocartilaginosas sean perforadas por el epitelio infundibular. [6]

Por otra parte, el infundíbulo es de topografía estrictamente etmoidal, todos los agrupamientos celulares con punto de partida infundibular son de origen etmoidal. El tamaño y la forma de cada seno dependerán de las fuerzas mecánicas que actúan por tracción, por compresión o por asociación de factores, determinando en el tejido de sostén zonas activas y zonas neutras. [6]

Estas fuerzas están relacionadas con la masticación, con los movimientos del cráneo con relación a su centro de gravedad y con el peso de la cabeza. En las zonas activas se desarrollan líneas de fuerza en las que el tejido óseo es muy denso y forma pilares de resistencia. En las zonas neutras el hueso es accesible al proceso de neumatización iniciado por la mucosa nasa, que se invagina erosionando el tejido vecino por osteoclasia. [6]

Hacia las 10 semanas (embrión de 4mm), comienza a formarse el seno maxilar a partir de la pared inferior del tubo infundibular, formándose como una bolsa aplanada bien visible ya a las 12 semanas. Esta bolsa se introduce en la cápsula nasal y después en la región orbito-nasal del

maxilar superior. Este saco o bolsa embrionaria, origen del seno maxilar, se continúa hacia arriba y adelante por un abultamiento designado bajo el nombre de *recessus frontal*, cuyo borde afilado postero-superior dará nacimiento a las celdas etmoidales anteriores. [7]

A partir del estado de desarrollo de 13 semanas, el seno maxilar no sufre cambios hasta el nacimiento. Durante los primeros días de vida permanece cerrado, comenzando a expandirse su luz a medida que va aireándose. [7]

El crecimiento de este seno está subordinado al desarrollo el hueso maxilar y de los dientes. En el momento del nacimiento tiene una forma que puede ser redondeada, ovalada o alargada, que se mantiene hasta después de la salida de los primeros dientes. A partir de ese momento prosigue su expansión neumática hasta tomar su forma piramidal definitiva, pudiendo considerarse su desarrollo como finalizado a los 15-17 años. [7]

Este crecimiento no es uniforme, así tiene una fase de fuerte crecimiento en los seis primeros meses de la vida postfetal, luego hay otro avance durante la primera dentición de leche, hasta finales del 2º año y medio. Los gérmenes dentarios ocupan una gran parte de este seno y con la erupción de cada pieza dentaria se produce un espacio vacante que hace progresar la neumatización. A los cuatro años tiene ya unas dimensiones de 22-30mm de longitud por 12-18mm de altura y 11-19mm de anchura. El segundo período de crecimiento va desde principios del 3º año hasta el 7º o 10º año. Ocupa un volumen con forma tetraédrica, con vértice en la zona del ostium. Longitud 34-38mm, altura 22-26mm y anchura 18-24mm. Tras la erupción de la segunda dentición se modifica notablemente su estructura, produciéndose un descenso del antro maxilar por debajo del nivel del suelo de la cavidad nasal. Tras el desarrollo de la dentadura definitiva la expansión es ya muy lenta hasta alcanzar su forma

definitiva, a los 12 años lateralmente se ha expandido hacia los molares y el receso zigomático, y medialmente hacia el conducto lacrimonasal. [6]

Después del nacimiento, el meato medio aumenta poco de longitud. Su orificio crece 2-3mm en el 2º mes y un poco más en el 9º mes, pero no crece más hasta el 10º año y no se desarrolla completamente hasta después de la pubertad. En cuanto a su posición con relación al seno, la distancia entre la espina nasal y el ostium aumenta linealmente durante el desarrollo, siendo entre los 14 y 16 años cuando se produce un gran crecimiento. El ostium se encuentra localizado en el mismo lugar donde se produjo la primera invaginación de la cámara nasal durante la vida embrionaria. [6]

Cuando existen retrasos en el desarrollo radicular de los órganos dentarios o extracciones en una etapa muy temprana, traen consigo la formación de divertículos interradiculares que por lo general pueden llegar a ocupar o estar en intima relación con el proceso alveolar, quedando situados entre las raíces de los molares o bien quedar una raíz haciendo intimo contacto con el piso del seno maxilar siendo esta cubierta solo por una fina capa ósea o simplemente en ausencia de esta estará cubierta por la capa sinusal. [8]

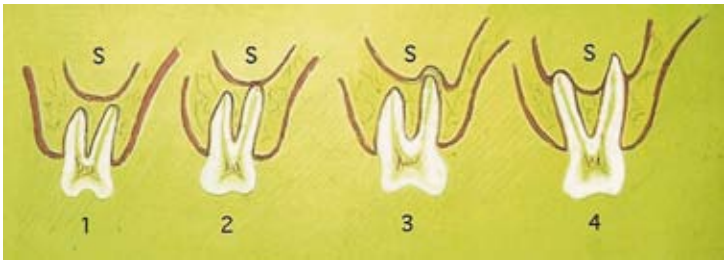

RELACIÓN DEL ÓRGANO DENTAL CON EL SENO MAXILAR [3]

2.1.1 Ostium

El ostium del seno maxilar es un pequeño conducto que comunica el seno con el conducto medio de la nariz y se encuentra ubicado en la parte mas alta de la cara medial del seno maxilar, su diámetro es aproximadamente 2mm - 5mm. Se encuentra localizado a 25mm del piso del seno maxilar. [9]

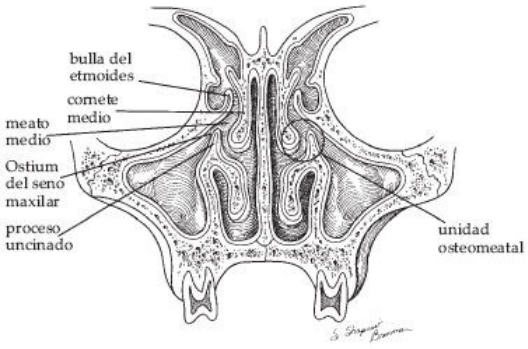

En: Wetmore RF et al. Pediatric Otolaryngology. Principles and Practice Pathways. New York: Thieme, 2000.

OSTIUM [4]

La cavidad sinusal consta de un revestimiento mucoso muy delgado y delicado. Este revestimiento mucoso se encuentra adherido al periostio del hueso subyacente y esta integrado por haces laxos de fibras colágenas con muy pocas fibras elásticas. Su vascularización es moderada. [9]

También se encuentran glándulas de tipo mucoso y seroso, ubicadas principalmente alrededor de las aberturas hacia la cavidad nasal. [10]

En cuanto al epitelio de la mucosa del seno maxilar es de tipo cilíndrico seudo estratificado ciliado y rico en células calciformes, el cual es característico en el epitelio de las vías respiratorias. [10]

2.2 Irrigación

La irrigación arterial del seno maxilar proviene principalmente de la arteria alveolar superior, que es rama terminal de la arteria maxilar interna, la cual penetra la tuberosidad a través del agujero palatino mayor. Esta describe una curvatura de concavidad superior hasta llegar a la fosa canina. También tiene un aporte sanguíneo por parte de la arteria esfenopalatina y accesoriamente por pequeñas ramas de las arterias etmoidales, facial, bucal, y palatinas mayor, menor y descendente.[11]

La arteria alveolar superior posterior nace de la arteria maxilar interna en la fosa pterigopalatina. En ocasiones, procede de la arteria bucal. Sigue un trayecto tortuoso pasando por la tuberosidad del maxilar antes de penetrar en conductos óseos para vascularizar los dientes molares y premolares. La arteria da también ramas para la encia bucal adyacente, el seno maxilar y la mejilla. [11]

Es una arteria que se dirige hacia abajo a la fosa infratemporal, en relación con la cara posterior o infratemporal de la maxila. Sus ramas penetran por los agujeros alveolares; continua para nutrir a los molares y premolares superiores y a la mucosa del seno maxilar. Se anastomosa con las arterias alveolares de la infraorbital. La arteria alveolar superior posterior antes de penetrar a la maxila da ramas al periodonto superior. [11]

La arteria alveolar superior media, nace de la arteria infraorbitaria (rama, a la vez, de la tercera parte de la arteria maxilar interna en la fosa pterigopalatina). [11]

La arteria alveolar superior media, pasa por la pared lateral del seno maxilar y termina cerca del diente canino, donde se anatomasa con las arterias alveolares anterosuperior y posterosuperior. La arteria alveolar anterosuperior nace también de la arteria infraorbitaria y se dirige hacia

abajo por la pared anterior del seno maxilar para vascularizar los dientes anteriores. Como los nervios alveolares superiores, las arterias del mismo nombre forman plexos[12].

La encía bucal que rodea los dientes superiores posteriores esta vascularizadas por las ramas gingival y perforante de la arteria alveolar posterosuperior y por la arteria bucal. La encía labial de los dientes anteriores esta vascularizada por ramas labiales de la arteria infraorbitaria y por ramas perforantes de la arteria alveolar anterosuperior.
La encía palatina esta vascularizada fundamentalmente por ramas de la arteria palatina mayor, una rama de la tercera parte de la arteria maxilar interna en la fosa pterigopalatina.[12]

2.2.1 Arteria infraorbital

De la fosa pterigopalatina se dirige a la órbita, pasando por la fisura orbitaria inferior para alcanzar el surco y el conducto infraorbitario que se encuentran en el piso de la órbita y sale hacia la cara inferior de la maxila por el agujero infraorbital, acompañada de vasos y nervios.

En es el lugar proporciona ramas hacia la nariz, párpado inferior, saco lagrimal, labio superior y mejilla. Durante su trayecto emite ramas orbitales para los músculos del ojo y a la glándula lagrimal. Las arterias alveolares superiores anteriores que se dirigen a los conductos de la pared ósea de la maxila, destinan ramas dentales a los incisivos y al canino, proporcionan ramas periodontales para la mucosa del seno y tienen unas anastomosis con ramas de la facial.[12]

El drenaje o retorno venoso se realiza mediante la vena facial en la porción anterior, un drenaje posterior por las venas esfenopalatinas y por la propia circulación venosa endocraneal del seno frontal de las células etmoidales y del seno etmoidal. [11]

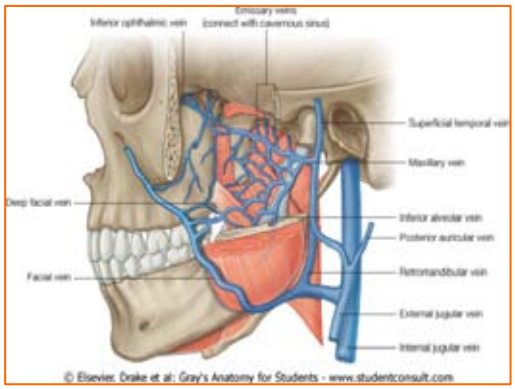

PLEXO VENOSO [1]

Los vasos linfáticos son muy abundantes y tienen su terminación en los ganglios submaxilares. Por medio de esto la linfa de la mucosa del seno maxilar drena mediante las vías submucosas del ostium de las fosas nasales. [11]

2.3 Innervación

La innervación se lleva acabo del nervio infraorbitario, los nervios del meato medio, el nervio nasal superior, el nervio etmoidal anterior y por los nervios alveolares posterior, medio y anterior. La rama posterosuperior inerva la mucosa del seno y a los órganos dentarios premolar y molar. El nervio medio inerva al primer premolar y el nervio alveolar anterior nace en el canal infraorbitario y desciende por la pared anterior del hueso malar inervando el grupo incisivo y canino. [1,13]

INNERVACION [1]

La capacidad del seno maxilar en un adulto es de 15ml. aproximadamente.[1]

2.4 Fisiología del seno maxilar

La fisiología del seno maxilar esta basada en el intercambio gaseoso y de secreciones entre las fosas nasales y la cavidad sinusal. [3]

El transporte de secreciones se realiza mediante los movimientos del epitelio ciliado. Los cilios oscilan de tal forma que llevan cualquier material superficial hacia el orificio que comunica al seno maxilar con la cavidad nasal. [3]

El movimiento de los cilios esta regulado por un patrón de automatismo celular, el cual no se encuentra regulado por el sistema nervioso autónomo. Solo en la pared medial del seno son capaces las corrientes ciliares de transportar las secreciones directamente a la abertura del seno. [14]

Estos cilios están constituidos en una capa de 5mm de espesor realizando movimientos periódicos; uno q es rápido y efectivo seguido de otro movimiento pasivo en el cual retoman lenta y progresivamente su posición; es también llamada fase de recuperación. [14]

La temperatura también es importante y afecta el funcionamiento de la membrana ciliar ya q si esta aumenta, también aumentara el barrido ciliar. [9]

Las funciones de los senos paranasales son las siguientes:

- Dan resonancia a la voz.
- Actúan como cámaras para calentar y humedecer el aire inspirado.
- Actúan como cámaras de reserva de las fosas nasales.
- Protegen el oído de nuestra voz.
- Equilibra diferencias de presión.
- Ayudan al olfato.
- Protegen las estructuras intracraneales de un traumatismo. [9]

3. DESPLAZAMIENTO DE ORGANOS DENTARIOS

Los órganos dentarios q se encuentran íntimamente relacionados con este tipo de complicaciones son los llamados dientes antrales dentro de los cuales incluiremos premolares y los tres molares. [16]

Fig. 32-3. Etiología más frecuente de las sinusitis odontógenas. 1, periodontitis crónica; 2, periodontitis aguda supurada; 3, retención del tercer molar superior; 4, quiste dentígero por retención dentaria.

ETIOLOGIA DE LAS SINUSITIS ODONTÓGENAS [6]

El desplazamiento de un órgano dentario completo o nada mas alguna de sus raíces es una complicación poco frecuente. Principalmente se debe a una mala técnica quirúrgica o de extracción dental, debido a una fuerza excesiva en sentido apical. [16]

3.1 Retención

Algunos autores refieren que las impactaciones dentales son ocasionadas y derivadas por la evolución natural del hombre, debido a las características de la civilización moderna. [16]

Hooton y Herpin mencionan en sus teorías que el aparato estomatognático ha disminuido, siendo en mayor proporción, los músculos, debido a la disminución de la función masticatoria, seguido de los huesos y al final los dientes.

Estos tres términos hacen referencia a alteraciones propias de la erupción. Sin embargo cada uno de ellos presenta características diferentes las cuales describiremos a continuación. [16]

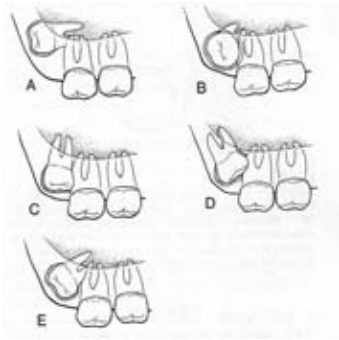

POSICION DEL TERCER MOLAR [5]

Nos referimos a impactación cuando el proceso de erupción de un órgano dentario se ve interrumpido u obstaculizado en su trayectoria natural por una barrera física, o bien que el órgano dentario se encuentre en una posición anormal. Estas barreras pueden ser de origen dental, óseo, o de tejidos blandos. [16]

Utilizamos el termino de diente incluido cuando este no ha erupcionado en la cavidad oral y se encuentra dentro del hueso y por lo tanto también es llamada impactación ósea. [15]

Las inclusiones se pueden derivar en, ectópicas, las cuales se presentan cuando el órgano dentario incluido esta en una posición anormal pero cercana a la zona de erupción habitual, y las inclusiones heterotópicas, cuando el órgano dentario se encuentra en una posición anómala y en una zona mas alejada de su erupción normal. [16]

Como factores Etiológicos de las inclusiones dentarias tenemos:

- Discrepancias entre la arcada dentaria y el tamaño de los dientes,
- Gérmenes dentarios en mal posición.
- Un patrón de erupción anormal.

- Presencia de dientes supernumerarios.
- Quistes y tumores odontogénicos.
- Retención prolongada o su anquilosis.
- Trauma maxilar. [15]

Hablamos de una retención primaria cuando no se puede identificar una barrera física o posición anormal que impida la erupción de un germen dentario que aún no haya aparecido en la cavidad bucal. [14]

La detención o estancamiento en al erupción de un órgano dentario, una vez que ya haya aparecido en la cavidad bucal sin existir ninguna barrera física en el camino eruptivo, o que no presente una posición anormal del diente, se denomina, retención secundaria. [14]

Esta anomalía, también es conocida como infraoclusión, reimpactación, hipotrusión o diente sumergido.[14]

3.2 Factores Locales

Dentro de los factores locales que influyen en la inclusión dentaria se encuentran las siguientes alteraciones:

Posición anormal del órgano dentario lo cual se vera afectado en su vía de erupción. La dirección anómala del diente en ocasiones es consecuencia de la presencia de una barrera física, como pueden ser dientes supernumerarios, fragmentos de raíz, barreras óseas, etc.
Sin embargo existen casos en los que no se presentan ninguna de estas alteraciones pero el diente a erupcionar presenta una mal posición. [9]

La densidad ósea también es un factor determinante en la inclusión dentaria. Esta se origina cuando existe perdida prematura de

órganos dentarios temporales y el germen del diente definitivo se encuentra muy alejado de su lugar de erupción, en la arcada. [14]

Esta alteración provocara que el alveolo tenga tiempo suficiente para cerrase con un puente óseo que impida la erupción normal del diente. [14]

La inflamación crónica no infecciosa trata de una modificación en el tejido gingival que lo convertirá en tejido fibroso denso. Esto se ocasiona por la perdida prematura de un diente temporal, lo q conlleva a que la encía de esa zona sufra e trauma oclusal y masticatorio durante un largo periodo. [15]

La falta de espacio en la arcada es un factor definitivo en la inclusión dentaria. Este defecto se debe a la falta de crecimiento de los maxilares ya sea por herencia o por alguna patología que involucre el desarrollo maxilar. [16]

La presencia de quistes también puede causar la retención o la erupción ectópica de un órgano dentario. Dentro de los quistes que producen estas anomalías tenemos:

- Quistes radiculares.
- Quistes dentígeros o foliculares.
- Odontomas. [15]

Los traumatismos alveolodentarios y maxilares producen alteraciones en la odontogénesis, así como también pueden producir la anquilosis parcial o total en los órganos dentarios involucrados.[9]

3.3 Terceros Molares

La extracción del tercer molar superior presenta menor dificultad quirúrgica que el inferior, esto se debe a que el maxilar presenta menor densidad ósea, lo que permite que la pieza dentaria pueda ser movilizada con mayor facilidad al aplicar los elevadores. [15]

El estudio radiográfico que se requiere para la extracción de terceros molares retenidos es la ortopantomografía ya que nos muestra con mayor precisión la ubicación de la pieza dentaria involucrada y su relación con las estructuras anatómicas adyacentes. Es muy importante visualizar las raíces y observar la cercanía en la que se encuentran con el seno maxilar.[15]

La incisión comienza en un punto situado a nivel de la vertiente palatina del proceso alveolar a la altura de la tuberosidad del maxilar, de donde esta se dirige hacia adelante sobre la cresta alveolar hasta el segundo molar, y de ahí oblicuamente hacia delante y hacia craneal hasta el nivel del fondo del vestíbulo a la altura del espacio interdental del primer y segundo molar. [15]

El levantamiento del colgajo se realiza desde el vestíbulo permitiéndonos de esta manera que la tuberosidad del maxilar se encuentre suficientemente descubierta y en ocasiones se presente a la vista e tercer molar retenido. De presentarse así, se hará un desgaste por vestibular y por distal con una fresa quirúrgica siguiendo el contorno de la corona de la pieza dentaria. Si el tercer molar se encuentra ubicado en una posición mas elevada, este desgaste se llevara mas arriba, hasta descubrir completamente la corona y parte de las raíces. [15]

Si el molar está cubierto por tejido óseo, se desgastara el hueso vestibular hasta que la corona sea descubierta completamente. [16]

La extracción en si se realizara con los distintos tipos de elevadores (rectos, de bandera y potts). [15]

Si la posición del tercer molar es mesioangular se colocara el elevador a la altura del cuello dental del tercer molar por la zona mesial, aplicando una fuerza hacia distal, vestibular y hacia abajo, con lo que se producirá la luxación y posteriormente la avulsión del molar. [16]

Si la posición del tercer molar es distoangular, es preferible aplicar los elevadores por la cara mesiolingual, evitando así el contrafuerte pterigoideo. No obstante el diente también se puede extraer haciendo palanca sobre el lado mesiovestibular. En ocasiones pueden colocarse simultáneamente dos elevadores por vestibular y palatino, guiando así el diente hacia abajo. Si el molar esta en una posición muy acausada, es posible utilizar un elevador de Pott colocado sobre la superficie coronaria distal para desplazar el diente hacia abajo y adelante. En esta técnica es importante vigilar que el molar no sea desplazado hacia el seno maxilar debido a fuerzas no controladas y movimientos bruscos. [16]

Si la posición del molar es vertical, por lo general la corona del tercer molar suele estar muy cerca del cuello anatómico del segundo molar, lo que dificulta el acceso entre los dientes o la realización de la osteotomía necesaria para hacer palanca con los elevadores. Se introducirá un elevador muy fino entre los dientes aplicando una fuerza considerable para así lograr luxar la pieza hacia atrás y hacia abajo.[15]

3.4 Clasificación

A los terceros molares retenidos se les suele clasificar de acuerdo con la posición de su eje mayor en relación con el eje mayor del segundo molar. También se les clasifica en relación a la profundidad en la que se encuentren. [15]

Posición del tercer molar superior en relación al eje axial del segundo molar:

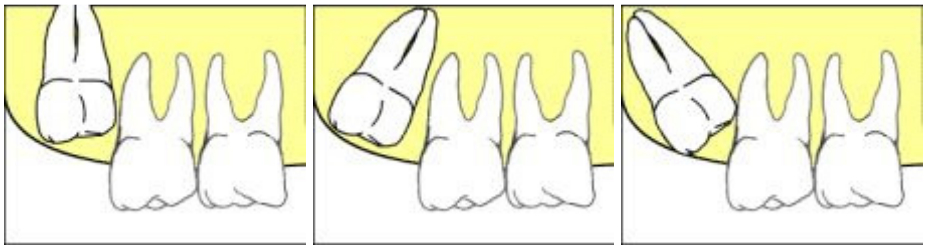

Posición Vertical[1] Posición Mesoangular Posición Distoangular

Posición del tercer molar superior en relación al eje axial del segundo molar:

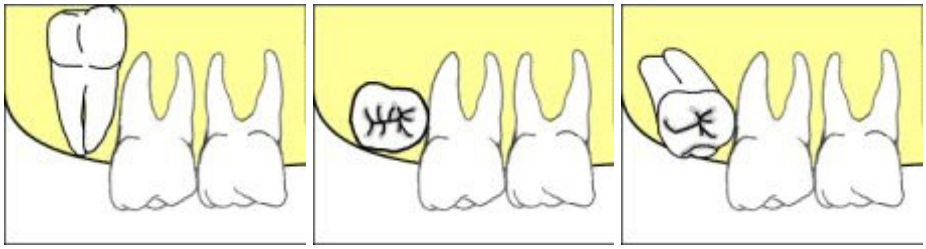

Posición invertida Posición Transversa Posición Transversa[1]

Posición del tercer molar superior en relación a la profundidad con respecto al segundo molar:

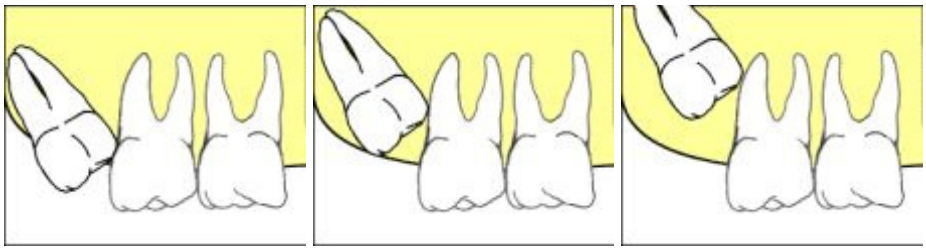

Posición A Posición B Posición C[1]

3.5 Supernumerarios

Los dientes supernumerarios son todos aquellos dientes que se encuentran de más en los maxilares. Debe estar alterado el número de dientes que normalmente componen cada grupo dentario. Es importante especificar este aumento de número de dientes en un grupo determinado y no del total de la arcada. Los dientes supernumerarios pueden presentarse erupcionados o incluidos en los maxilares. [15]

Los dientes supernumerarios se diagnostican mediante exámenes radiográficos de rutina, pues generalmente son asintomáticos. Los cuartos molares representan el segundo grupo de dientes supernumerarios con más frecuencias; ocurren en posición distal a los terceros molares, especialmente en el maxilar superior, y en la mayoría de casos, estos están incluidos. [15]

Su forma y tamaño son bastante variables, aunque generalmente son rudimentarios, pequeños y de forma redondeada o cónica. A menudo son bilaterales y algunas veces el distomolar se fusiona con el tercer molar apareciendo como un tubérculo adosado a su corona en la zona distal.

La técnica quirúrgica para la extracción del cuarto molar, es similar a la del tercer molar incluido, dado que estos dientes supernumerarios, aparecen en el extremo distal de la serie molar. [15]

— Cuartos molares o distomolares superiores 25%
— Paramolares superiores 15%
— Premolares inferiores 3%
— Incisivos laterales superiores 2%
— Cuartos molares o distomolares inferiores 1%

— Incisivos centrales inferiores 1%
— Premolares superiores 0,5%
— Caninos superiores 0,2%
— Caninos inferiores 0,2%
— Incisivos laterales inferiores 0,05%

Esta alteración puede traer complicaciones en la extracción si es que la malformación se encuentra en intima relación con otras estructuras anatómicas como puede ser el seno maxilar. [15]

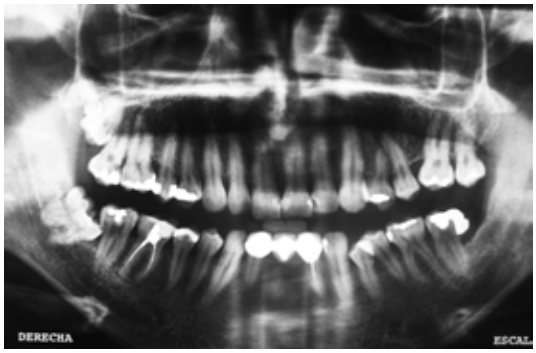

CUARTO MOLAR [5]

3.6 Caninos

Después de los últimos molares los caninos se presentan con el mayor índice de retención, siendo la erupción de un premolar poco frecuente. En algunos casos, la retención del canino se puede observar una prominencia en el paladar o a nivel de la fosa canina, aunque muchos caos son diagnosticados por hallazgos radiográficos. [10]

Al ser descubierta dicha anomalía, a pesar de no existir síntoma alguno, todo canino retenido debe ser eliminado, ya que pueden provocar la aparición de neuralgias, formación de quistes, tumores y daños en dientes vecinos. [10]

El canino retenido suele estar colocado hacia el paladar y cuando su situación es alta puede tener relación con el seno maxilar o con las fosas nasales. Para su localización radiográfica, es necesario sacar placas oclusales y ortopantomografías. [10]

Para la extracción quirúrgica la incisión se coloca paralela al borde gingival palatino comenzando al nivel del primer molar para llegar al canino o si fuese necesario hasta el primer premolar del lado opuesto, posteriormente, se efectuará levantamiento limpio de mucoperióstico sin laceración alguna. Para lograr la liberación de la corona se realiza una osteotomía hasta descubrir su cuello y parte de su raíz, una vez logrado esto se aplicarán debidamente los elevadores para lograr así su extracción. [10]

Terminada la intervención, eliminando el saco pericoronario del diente retenido se procede a reposicionar y suturar el colgajo. Los puntos de sutura deben de salir a vestibular para ser anudados a los dientes vecinos, con el fin de lograr una buena adaptación del colgajo palatino, y evitar que este sea desprendido por un coagulo.
Si el diente retenido se encuentra situado por vestibular la incisión se hace en la aparte alta de la tabla gingival, según la altura de colocación del diente. El colgajo se levanta hasta descubrir la fosa canina comenzando la osteotomía a nivel del sitio donde se presume esta colocada la corona del diente retenido, y finalmente se realiza la extracción con la técnica mencionada en la intervención por palatino.[10]

3.7 Premolares

Los premolares supernumerarios, representan del 8% al 9% de todos los dientes supernumerarios, aparece con mayor frecuencia en la mandíbula.

Los que se localizan en el maxilar superior acostumbran ser heteromórficos. La mayoría no erupcionan ni producen patología; suelen ser descubiertos en un estudio radiológico. [15]

Las radiografías oclusales y las distas proyecciones intrabucales, ayudan a ubicar el diente respecto a su posición vestibular o palatina; el tratamiento quirúrgico se realizará a través de un abordaje en la zona vestibular mediante una incisión de Neumann, que consta de una o dos liberatrices verticales unidas entre sí por una incisión horizontal alrededor de los cuellos de los dientes. Si el diente supernumerario se encuentra ubicado por palatino, el abordaje se realizará por el paladar. [15]

Posteriormente se levanta un colgajo mucoperióstico y se realizara la osteotomía hasta visualizar el esmalte del premolar supernumerario. Esta maniobra se deberá realizar con cuidado para evitar lesionar las raíces adyacentes. Una vez descubierta la totalidad de la corona, se procederá a realizar la extracción por medio de elevadores. [15]

3.8 Factores predisponentes

Dentro de los factores que comúnmente podemos encontrar son:

- Una mala técnica de extracción o de procedimientos quirúrgicos
- Patologías como impactación inclusión y retención

3.9 Técnica

Al momento de realizar una extracción es de vital importancia tener conocimiento de las estructuras vecinas de la zona en la que vamos a realizar nuestra maniobra. Este factor se refiere a que debido al mal uso o falta de control de las fuerzas aplicadas al momento de la extracción es factible que se desplace el órgano dentario involucrad. Por lo general la aplicación de fuerzas en sentido apical son las que van a provocar este accidente.

3.10 Fragmentos radiculares

La presencia de fragmentos radiculares es un factor muy común que favorece el desplazamiento hacia el seno maxilar. Esto restos radiculares pueden ser provocados por una mala técnica de extracción convencional al fracturar la corona dejando en el alveolo la porción radicular, o simplemente por un proceso carioso muy avanzado que fue destruyendo la pieza dentaria. [16]

La remoción de un fragmento radicular se realizara principalmente por medio de elevadores. Los fórceps de bayoneta se utilizaran si es que dicho resto se encuentra visible a través de la mucosa bucal, ya que esto permitirá sujetarlo firmemente para lograr su extracción. [9]

Si los procedimientos convencionales fracasan o la visibilidad del resto radicular es muy pobre se optara por la extracción quirúrgica. Esta involucra la preparación de un colgajo, la realización de una osteotomía o si se requiere odontosección para la separación de las raíces en molares.[14]

De esta manera se facilitara la extracción, haciéndola mas rápida, atraumática y con un mejor postoperatorio que con intentos prolongados y agresivos[14].

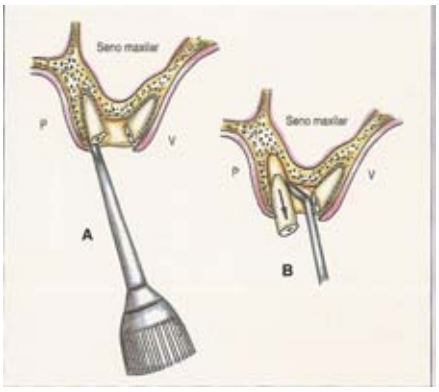

EXTRACCION DE RESTO RADICULAR [7]

4. TRATAMIENTO

El tratamiento de esta complicación, es la remoción del diente para evitar futuras infecciones. [17]

Dentro del tratamiento también tenemos técnicas conservadoras y quirúrgicas. [17]

Si esta situación se presenta en el momento de la extracción, de primera instancia, algunos autores sugieren que mediante succión en la zona de la abertura del seno maxilar podría ser recuperada la pieza desplazada. En caso de que no se obtenga el resultado deseado, repetiremos esta maniobra mientras se irriga el seno maxilar con solución salina para ayudar a la recuperación de la pieza involucrada. [17]

4.1 Localización

Para el manejo correcto y favorable de esta complicación es de suma importancia conocer la ubicación precisa o lo mas exacta posible del órgano dentario o fragmento radicular involucrado. Para esto nos apoyaremos en deferentes tipos de radiografías. [4]

Existen cuatro áreas diferentes en las que se puede alojar el órgano dentario involucrado. [17]

Puede pasar a través de la membrana sinusal y alojarse en el seno maxilar. [17]

Puede ubicarse entre la membrana sinusal y la pared ósea del seno maxilar. [17]

Puede alojarse por debajo del mucoperiostio y lateralmente del proceso alveolar. [17]

En una posición mas posterior puede ubicarse en la fosa infratemporal. [17]

Las radiografías en las que basaremos el diagnostico son:

Radiografías intraorales.
Ortopantomografía.
Radiografías de los senos paranasales. [17]

4.2 Remoción quirúrgica

Este procedimiento se llevara a cabo en caso de que ninguna de las técnicas anteriormente mencionadas haya dado resultado. Esto dependerá del tamaño del órgano o fragmento dentario alojado así como su ubicación. [18]

En el momento en que la pieza dentaria o resto radicular desaparece visualmente del campo operatorio, el cirujano deberá tomar en cuenta que no es una situación de emergencia y que por lo tanto este procedimiento tendrá que ser planeado, programado y diagnosticado para su mejor manejo, en una próxima cita. [18]

Dentro del plan de tratamiento el cirujano debe de incluir en los primeros siete días cuidados profilácticos mediante antibióticos, antihistamínicos y descongestivos nasales. [19]

4.3 Técnica de Caldwell- Luc Clasificación

4.3.1 Técnica de Caldwell Luc Inmediata

La técnica de Caldwell Luc es un abordaje quirúrgico del seno maxilar, es empleada en procedimientos para los cuales necesitemos tener un buen acceso al seno maxilar para su correcta visión y manejo. Dentro de los padecimientos que necesitan éste tratamiento encontramos:

- La exéresis de cuerpos extraños (dientes o fragmentos de dientes).
- El tratamiento radical de la sinusitis maxilar crónica.
- La exéresis de quistes sinusales.
- Tratamientos de hematomas del antro sinusal con hemorragia activa por la nariz.
- Traumatismo del maxilar.
- La exéresis de tumoraciones malignas o benignas del seno maxilar. [21]

Esta técnica se efectúa generalmente bajo anestesia general aunque en ocasiones se puede realizar la intervención bajo anestesia infiltrativa. [21]

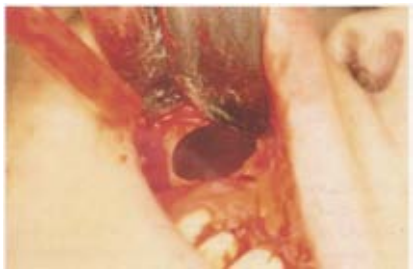

TECNICA CALDWELL- LUC [6]

Se anestesia primero el plexo alveolar superior por medio de una infiltración en el fondo vestibular, desde los dientes centrales a los molares, luego se aplica procedimientos de anestesia regional a nivel de los nervios alveolares posteriores (tuberosidad maxilar) y del nervio

infraorbitario, debido en el ultimo de los casos penetrar la aguja por lo menos un centímetro dentro del canal orbitario, completándose el acto anestésico alo infiltrar la mucosa palatina y anestesiando la mucosa de la pared lateral de las fosas nasales por medio de una gasa embebida en lidocaína. [10]

Se eleva el labio superior por medio de separadores y se hace una incisión en forma de U a través del mucoperiostio, hasta el hueso. Las incisiones en dirección vertical se hacen a la altura del canino y del segundo molar. Posteriormente estas dos incisiones se conectan mediante otra incisión horizontal en la mucosa alveolar unos milímetros por encima de la encia queratinizada o siguiendo los cuellos y las papilas dentarias. Es de vital importancia tratar de no lesionar el nervio infraorbitario. [21]

Si existe una comunicación bucosinusal, la incisión debe incluir el defecto, mediante un colgajo en forma de trapecio. [10]

Seguidamente con una legra se levanta el periostio hasta visualizar perfectamente el agujero infraorbitario y el correspondiente paquete vasculonervioso. [10]

El siguiente paso es la osteotomía que se efectúa a nivel de la fosa canina, por encima de las raíces de los premolares utilizando una fresa redonda grande o por medio de cinceles y una gubia, a 5mm por encima de los ápices de los premolares y por debajo del agujero infraorbitario, respetando el hueso que le rodea, para obtener una amplia ventana redondeada que va a permitir visualizar perfectamente la cavidad del seno maxilar. [21]

El tamaño de la apertura final debe permitir la introducción del dedo índice y ser lo suficientemente alta, para no tocar las raíces de los dientes involucrados. [15]

Seguidamente mediante curetas de varias formas y tamaños se procede a la eliminación de la mucosa sinusal que se encuentra alterada.[21]

Estos instrumentos deben manejarse con delicadeza y sin curetear con fuerza el plano óseo. [21]

Hay que tener especial cuidado a nivel de la pared orbitaria para no lesionar el nervio infraorbitario. Todas las paredes y ángulos de esta cavidad, deben ser explorados para que no quede algún trozo de mucosa alterada o una masa poliposa en algún divertículo. [15]

La técnica tradicional implica la eliminación de toda la mucosa sinusal, sin embargo actualmente ese deja intacto el tejido epitelial poco alterado, ligeramente inflamado, para favorecer la epitelización reparativa.[15]

Una vez limpio el seno y detenida cualquier hemorragia, se procede a efectuar una fenestración en la pared interna que va a comunicar esta cavidad con la fosa nasal, debiendo quedar esta ventana a nivel del piso nasal, por debajo del cornete inferior[15].

Este procedimiento se puede efectuar por medio de fresas desde la cavidad sinusal, o mejor desde la fosa nasal mediante una pinza hemostática curva que con cierta fuerza rompe la delgada lámina ósea que separa ambas cavidades. [15]

La mucosa de la región fenestrada se elimina con cuidado junto con los fragmentos óseos desprendidos por la fractura y se alisan los bordes óseos. [15]

A continuación, después de efectuada la hemostasia y lavada la cavidad con una solución fisiológica, se empaca el seno desde su vértice con una tira delgada de gasa embebida en yodoformo y se coloca doble, hasta llenar la cavidad sin empacarla fuertemente sacando los dos extremos por la fosa nasal. Este procedimiento se realiza en procesos odontógenos purulentos que son muy sangrantes, esto para evitar un sangrado postoperatorio y aprovechar su acción antiséptica y al mismo tiempo para mantener abierta la comunicación hacia las fosas nasales. [10]

Se termina la intervención mediante una firme sutura, usando preferiblemente puntos colchoneros. La gasa se retira por las fosas nasales a los tres días operatorios. [10]

Cuando se efectúa esta intervención en casos donde no ha habido mayor sangramiento o cuando se ha efectuado la antrotomía para eliminar un fragmento dental, en vez de las gasas se coloca un tubo de polietileno delgado que igualmente se saca por al nariz. Este procedimiento es más cómodo para el paciente principalmente en el momento de su retiro y también es útil para efectuar lavados del senos a través de esta cánula. [21]

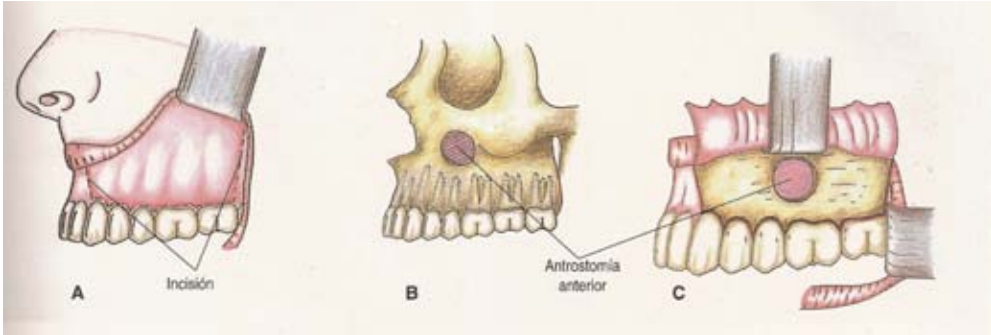

TECNICA CALDWELL- LUC [7]

4.3.2 Técnica de Caldwell- Luc Tardía

Para permitir este procedimiento es necesario que el paciente no haya presentado ningún dato de inflamación sinusal a si como que el órgano dental que se desplazo hacia el seno maxilar no presente infección alguna. [22]

La finalidad de esto es que los cilios de la membrana sinusal logren llevar el fragmento que se encuentra en el seno maxilar hacia el ostium para que este pueda tener una salida, ya sea mediante las fosas nasales, por medio de sonarse la nariz o estornudando o por vía oral por la faringe. Esta solución favorable dependerá del tamaño del fragmento desplazado ya que este debe ser pequeño para que pueda pasar por el ostium del seno maxilar. [22]

El paciente deberá ser monitoreado para determinar si es posible que la permanencia de este fragmento produzca una respuesta inflamatoria que complique el caso. En ocasiones la permanencia de estos fragmentos en el seno maxilar puede causar en el paciente una respuesta psicológica desfavorable por lo tanto se deberá proceder a la extracción del fragmento dental. [22]

En la mayoría de los casos los restos radiculares que han permanecido por meses o incluso años en la cavidad sinusal, son limitados por la membrana sinusal mediante tejido fibroso maduro.[22]

4.3.3 Caldwell Luc combinada

Esta técnica se realiza para realizar un abordaje al seno maxilar y simultáneamente cerrar una fístula que se encuentre en la zona que se va a intervenir. [23]

La técnica en si se realiza mediante el levantamiento de un colgajo mucoperióstico como se describió en la técnica de Caldwell Luc inmediata abarcando en el colgajo la fístula. También se realizara el levantamiento de un colgajo por palatino. [23]

Una vez levantado el colgajo se realizara un raspado con curetas en las paredes de la fístula tratando de eliminar por completo todo el tejido epitelizado. Posteriormente se realizara una ligera osteotomía en el proceso alveolar para reducir su tamaño y esto permitirá el afrontamiento de los colgajos, mediante los cuales lograremos el cierre de la fístula.
Se deberá realizar una abertura entre el seno maxilar y la cavidad nasal para lograr un buen drenaje de la zona.[23]

4.3.3.1 Cierre de fístulas

Howe define la fístula bucosinusal como cualquier comunicación persistente, que se epiteliza total o parcialmente, entre el seno maxilar y la boca. En estos casos ya no se espera el cierre espontáneo de la abertura y el tratamiento quirúrgico es la única solución. [25]

Una vez realizada una intervención en el seno maxilar, es poco común que se presente una fístula bucosinusal si es que la técnica se aplico correctamente. De presentarse este accidente, estas fístulas suelen ser muy pequeñas y de difícil detección clínicamente. Muchas veces el paciente notara el paso de líquidos de la cavidad oral hacia las fosas nasales. Debido a esto es necesario efectuar a las tres semanas de haberse realizado la operación un sondeo muy delicado. [25]

Este sondeo debe realizarse con mucho cuidado ya que si no existe ninguna fístula es probable que con un movimiento brusco esta se produzca durante la inspección. [25]

Si es encontrada alguna fístula esta se puede intentar cerrar mediante la colocación de cáusticos, como fenol, nitrato de plata, acido tricloroacético, etc. ya que estas sustancias favorecerán y estimularán la cicatrización. Si mediante este método no se logra el cierre de la fístula será necesaria una intervención quirúrgica. [25]

Una fístula que se ha diagnosticado después de varios meses de ocurrida la intervención radical de seno, se encontrara completamente epitelizada. [16]

4.3.3.2 Tratamiento de las fístulas bucosinusales

Entre las distintas técnicas descritas existen dos corrientes. Por un lado los autores como Moore, Howe, Kruger y Poswillo proponen la extracción del tracto fistuloso, mediante una incisión circular que rodea el defecto y el cierre con colgajos pediculados de la mucosa bucal, con lo que consiguen el cierre a un plano. Otros autores, como Ries Centeno y López Arranz, preconizan el cierre a dos planos, el primero bucal en el caso anterior y el segundo en la mucosa sinusal utilizando el colgajo marginal. [16,25]

4.3.3.3 Colgajo marginal

Para reconstruir el plano profundo (mucosa sinusal) se recomienda, en todos los casos de fístulas bucosinusales, realizar un colgajo marginal.
Descripción de la técnica
Se hace una incisión circular rodeando la fístula, a unos 5mm o 10mm del extremo libre despegándose con cuidado de su inserción ósea, el colgajo circunscrito por la incisión. En segundo lugar se afrontan los bordes vestibular y palatino del colgajo circular y por último, se suturan con puntos invertidos empleando el catgut de 3/0. Al tensar los nudos de los tejidos se invaginan hacia dentro y se forma un fondo de saco.

De esta manera, la mucosa bucal de este colgajo marginal pasa a ser suelo sinusal y queda expuesta su cara cruenta. Cuando el tamaño del defecto es de más de 7mm, se debe invertir los extremos del colgajo hacia el interior del seno maxilar, de manera que al realizar la sutura del colgajo circular contacten las superficies cruentas vestibular y palatina. Los resultados son satisfactorios sea cual sea la forma de suturar el colgajo marginal siempre y cuando se complemente con un colgajo que lo recubra, ya que el colgajo marginal no es suficiente para obturar la perforación debido a que puede ceder al menor esfuerzo.[15]

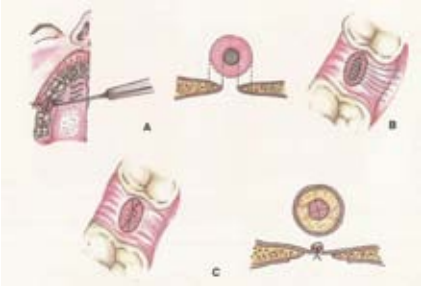

(A) Despegamiento del colgajo. (B) Colocación de los puntos de sutura reabsorbible. (C) Imagen del resultado final de la intervención, con la reconstrucción del plano sinusal.[7]

4.3.3.4 Colgajos locales

Para reconstruir el plano superficial se pueden hacer distintos tipos de colgajos, destacándose los mas utilizados.[15]

4.3.3.5 Colgajos vestibulares

Los colgajos vestibulares o gingivo-yugales tienen una parte de fibromucosa gingival (encía adherida) y otra parte de mucosa libre (vestibular y yugal) y son los mas utilizados para el cierre de las fístulas bucosinusales. Tienen un buen aporte sanguíneo, con lo que los resultados generalmente son excelentes.[15]

Además, no requieren de excesiva habilidad quirúrgica para su preparación y provocan una morbilidad mínima en los tejidos bucales. El mayor problema de los colgajos vestibulares es su delgadez, por lo que se requiere una manipulación muy cuidadosa. [15]

Su uso esta limitado cuando los colgajos se tienen que levantar sobre tejido cicatricial provocado por otras intervenciones anteriores para provocar el cierre, ya que estos tejidos reducen la movilidad del colgajo y conllevan una mala cicatrización. Tampoco se pueden utilizar para cerrar defectos localizados en el paladar. [15]

4.3.3.5.1 Método de Axhausen

Es una técnica en la que se realiza el cierre a dos planos y se aconseja utilizar en comunicaciones bucosinusales situadas en la zona alveolar. [15]

Descripción de la técnica

Se prepara el colgajo marginal, a través de una incisión que rodea la comunicación y se sutura. Después se traza otra incisión, que con origen en el ángulo distovestibular, se dirige hacia distal por el surco vestibular, con una longitud similar a la distancia vestíbulo-palatina de hueso denudado que se quiere cubrir y luego se curva hacia el mesial. Se termina a la misma altura donde se inició la incisión, con lo que se circunscribe un colgajo cuyo ancho es el ancho del hueso denudado. Una vez despendido el colgajo con base en tejido de la mejilla, se rota 90°, se posiciona cubriendo el defecto y se sutura. Por último, también se sutura la herida de la mejilla. [15]

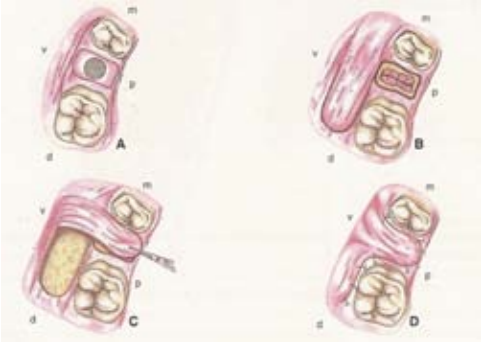

(A) Incisión del colgajo marginal. (B) Sutura del colgajo marginal. Diseño del colgajo vestibular. (C) Rotación del colgajo vestibular sobre el defecto. (D) Sutura del colgajo vestibular. [7]

Es para el cierre de fístulas alveolares y vestibulares. Se recomienda hacer siempre el cierre tanto en la mucosa bucal con este colgajo, como en ele plano profundo con el colgajo marginal. Yung, hizo una modificación en el colgajo clásico con el objeto de favorecer el cierre y desepitelizó medio cm el extremo del colgajo situado sobre el defecto. De esta manera pretendía conseguir un mejor anclaje para resistir la tendencia del colgajo a volver a su posición inicial. [14]

4.3.3.5.2. Colgajo vestibular de avance recto

Es para el cierre de fístulas alveolares y vestibulares. Se recomienda hacer siempre el cierre tanto en la mucosa bucal con este colgajo, como en ele plano profundo con el colgajo marginal. Yung, hizo una modificación en el colgajo clásico con el objeto de favorecer el cierre y desepitelizó medio cm el extremo del colgajo situado sobre el defecto. De esta manera pretendía conseguir un mejor anclaje para resistir la tendencia del colgajo a volver a su posición inicial.

4.3.3.5.3 Técnica de Lautenschlagen

Es una técnica indicada para lesiones localizadas en el vestíbulo bucal que no sean de un gran tamaño. [14]

Descripción de la técnica

Se procede al cierre del lado sinusal de la fístula con un colgajo marginal. Posteriormente se prepara otro colgajo desde el borde superior de la perforación, desprendiendo la mucosa yugal de los planos subyacentes, de manera que al deslizar el colgajo se consigue cubrir el defecto y se puede suturar al borde de la comunicación bucosinusal. [14]

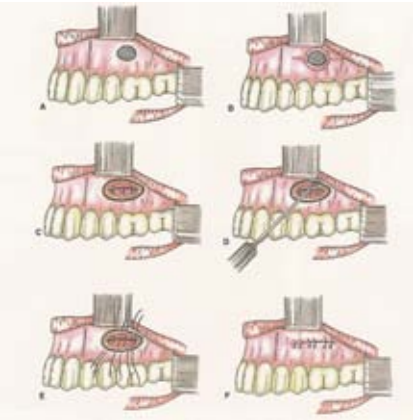

(A) Comunicación bucosinusal en zona vestibular. (B) Diseño de las incisiones. (C) Sutura del colgajo marginal. (D) Disección del colgajn vestibular. (E) Sutura del colgajo externo. (F) Imagen final de la intervención. [7]

4.3.3.5.4 Colgajo yugal

Requiere previamente la realización del colgajo marginal para cerrar el lado sinusal de la abertura. Es un colgajo de avance con rotación, formado por mucosa, submucosa y parte de tejido muscular. Tienen forma de rectángulo, con los dos lados mas largos paralelos entre sí ya la arcada dentaria. Para cubrir el defecto, se despega el colgajo y se rota hasta colocarlo sobre la abertura, manteniendo como pedículo el lado

distal del rectángulo. En último lugar se suturan los bordes de la zona dadora. [14]

Este tipo de colgajo yugal puede también diseñarse con base anterior sin que esto tenga ningún inconveniente ya que la vascularización bucal es muy rica. La ventaja que aporta esta técnica en comparación al colgajo vestibular de avance recto es que proporciona un colgajo de mayor grosor y por lo tanto menos friable. [14]

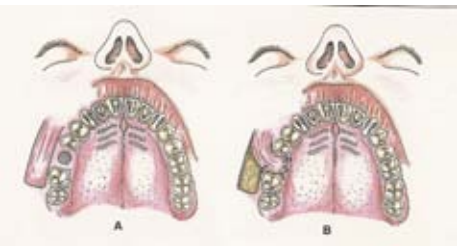

(A) Diseño del colgajo. (B) Rotación del colgajo y sutura. [7]

4.3.3.5.5 Colgajo transversal

Denominado también colgajo a puente. Es una técnica para fístulas situadas en el reborde alveolar desdentado. [14]

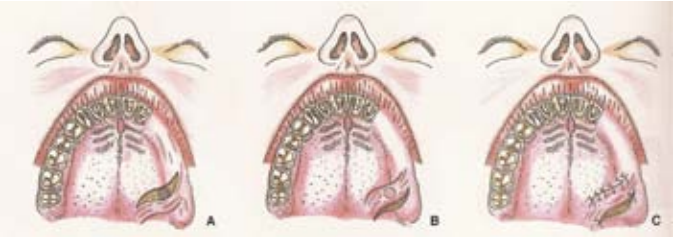

(A) Diseño de las incisiones. (B)
Despegamiento del colgajo. (C) Sutura del colgajo. [7]

Descripción de la técnica para fístulas en el reborde alveolar

El colgajo transversal se puede combinar con un colgajo marginal o puede hacerse sin el mismo, como sostiene Moore. Para su realización se trazan dos incisiones paralelas perpendiculares al reborde alveolar. La longitud del puente de fibromucosa está limitada palatalmente por la arteria

palatina; sin embargo, por vestibular las incisiones pueden extenderse hasta conseguir que el puente pueda ser levantado y desplazado lateralmente sin tensión sobre el defecto. El puente debe ser más ancho que el defecto óseo, ya que los márgenes deben descansar sobre hueso sano. Una vez suturado el colgajo, la zona maxilar ósea que queda al descubierto cicatriza por segunda intención. [14]

Existe una modificación descrita por Egyedi , para el cierre de fístulas en la región anterior, a través de un colgajo bipediculado vestibular labial que se utiliza para el cierre de la fístulas buconasales.

Kazanjian propone que el colgajo se toma del lado mesial al defecto, uno de sus pedículos se talla en la mejilla y el otro en el paladar duro, medial respecto a la cresta alveolar. El colgajo debe ser el doble de ancho que el diámetro del defecto, para que al efectuar el deslizamiento dorsal del colgajo quede cubierta toda la perforación. Se origina así un pequeño defecto en la cresta alveolar que curará por segunda intención. Las ventajas de esta plastia son que no disminuye la profundidad del vestíbulo y que al no quedar ninguna cicatriz en esta zona, no altera el asiento de una prótesis. [14]

4.3.3.6 Colgajos palatinos

En comparación con el tejido vestibular, el tejido palatino es menos elástico, pero es más grueso. Además con los colgajos palatinos no se interfiere en la profundidad del vestíbulo y su rica vascularización les permite una buena cicatrización. Las desventajas de los colgajos palatinos son: su tendencia a encogerse cuando se elevan del hueso, su grosor y consistencia que a veces los hace difíciles de reposicionar sobre el defecto y que al confeccionar estos colgajos dejamos un área desnuda en el paladar que debe cerrar por segunda intención. [15]

4.3.3.6.1 Colgajo palatino de avance con rotación

Esta indicado en fístulas situadas en paladar o cuando ha habido un fracaso en el cierre de la comunicación con el uso de colgajos vestibulares. [15]

Para Moore y Gillbe, el principal problema de este colgajo es su relación con la arteria palatina posterior. El colgajo, que debe incluir el periostio y la arteria, se ha de levantar con mucho cuidado para no dañar el soporte vascular y evitar la necrosis del mismo. Por otro lado, la rotación del colgajo sobre la fístula no debe ser excesiva, sino se corre el riesgo de interrumpir el aporte sanguíneo debido al estrangulamiento del vaso arterial. Ellos limitan el uso de colgajo palatino de avance con rotación a fístulas bucosinusales situadas en el alveolo del segundo premolar y del primer molar. [15]

Algunos autores consideran que éste debe ser el colgajo de elección en fístulas localizadas en el reborde alveolar, en combinación con el colgajo marginal para cerrar la mucosa sinusal. Basan su decisión en la movilidad, el grosor y en la rica vascularización del colgajo palatino.

Yung (1988) realizo un estudio en pacientes con fístulas de origen yatrogénico que se trataron con un colgajo palatino de avance con rotación en combinación con un marginal. Sin embargo, hizo una modificación en el colgajo palatino, ya que practicó una desepitelización de 0.5cm en el lado próximo al defecto, con lo que al suturar el colgajo

después de deslizarlo dentro del alvéolo, se favorecía el anclaje y su cicatrización. [15]

Williams propone resecar un trozo de tejido en forma de V en la región de la curvatura menor, con la finalidad de disminuir los pliegues en esa zona y facilitar así la reposición del colgajo. Además, con respecto al hueso expuesto en la zona dadora del paladar, sostiene que se puede cubrir con cemento quirúrgico, con una tira de gasa saturada en tintura de benzoína, o con cualquier otro tipo de apósito quirúrgico. Las suturas que se colocan para sujetar el cemento quirúrgico deben situarse adecuadamente para no traccionar el colgajo palatino y alterar su viabilidad. [15]

Parant (1974) propuso hacer este mismo colgajo pero diferido, es decir, se preparaba el colgajo palatino y se volvía a suturar sobre su lecho de origen y a las dos semanas en una nueva intervención dicho colgajo era colocado de manera que cubriera la comunicación. El motivo de esta acción era asegurarse la viabilidad del colgajo y evitar su posible necrosis.

En las comunicaciones centrales de origen congénito o de cualquier otra etiología pueden realizarse dos colgajos palatinos que se suturan en la línea media.[15]

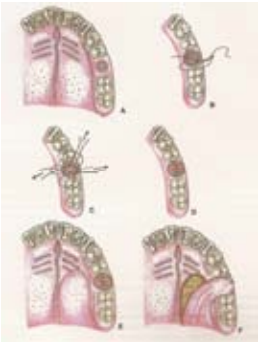

(A) Incisión del colgajo marginal. (WC) Sutura del colgajo marginal en fondo de saco.
(D,E) Colgajo marginal terminado e incisión del colgajo palatino. (F) Aspecto al terminar la intervención quirúrgica. [7]

4.3.3.6.2 Colgajo palatino tunelizado bajo un puente de tejido

Es una modificación en la técnica del colgajo palatino de avance con rotación. Para Choukas, esta técnica presenta una serie de ventajas: en primer lugar, el puente de tejido alveolar proporciona una protección importante al colgajo pediculado; en segundo lugar, no se necesitan férulas quirúrgicas y por último, la retención del puente de tejido alveolar garantiza una mejor vascularización de la zona quirúrgica. [15]

Descripción de la técnica

El diseño del colgajo es igual que el propuesto para el colgajo palatino e avance con rotación y se levanta después de eliminar el tracto fistuloso. Posteriormente, por palatino de la fístula bucoantral, se levanta un puente de tejido para permitir el paso del colgajo pediculado, rotado sobre su base, por debajo del mismo. Una vez situado el colgajo sobre el defecto, se sutura. [15]

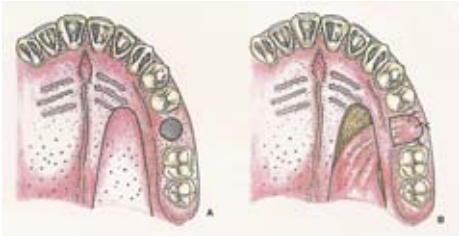

(A) Diseño del colgajo. (B) Sutura del colgajo sobre la comunicación bucosinusal. [7]

4.3.3.6.3 Colgajo palatino de tejido conectivo submucoso

Ito y Hara describieron el éxito de uso en 1980. Este colgajo, está indicado para cerrar fístulas en el reborde alveolar y en el vestíbulo, gracias a su gran elasticidad.

Descripción de la técnica

Se prepara el colgajo de grosor completo en la mucosa palatina, de acuerdo con las normas descritas para el colgajo palatino de avance con rotación y luego se elimina el tracto fistuloso. Al confeccionar este colgajo inicial se debe dejar un ancho de encia entre el colgajo y la fístula, para prevenir la necrosis del margen alveolar y la recesión gingival. Después de levantar el colgajo palatino de grosor completo, éste se divide en dos capas: una capa mucosa y una capa de tejido conectivo, con cuidado de no dañar los vasos sanguíneos. [15]

Debido a que la mucosa palatina cerca de la línea media es muy delgada para ser disecada en dos capas, sólo se hace la disección de esta forma de la mitad lateral del colgajo. A continuación se levanta el periostio entre el colgajo palatino y la fístula, de modo que se forma un túnel por el que se introduce el colgajo de tejido conectivo submucoso, que se sutura sobre el defecto. Por último el colgajo primario se devuelve a su posición original y se sutura también. [15]

Las ventajas de éste método son diversas. Además de disponer de una abundante vascularización, el colgajo de tejido conectivo es extremadamente elástico, lo que le permite ser rotado sin tensión. A diferencia del colgajo de grosor completo, la capa epitelial del colgajo puede ser reposicionada de nuevo en la zona donadora, con lo que el paciente sufre una incomodidad mínima y la cicatrización del hueso es

más rápida, dado que no existen áreas denudadas que deban cicatrizar por segunda intención. El colgajo palatino de tejido conectivo submucoso es el método de elección para el cierre de las fístulas bucoantrales. [15]

Las desventajas de utilizar este colgajo se deben buscar en la dificultad que representa diseccionar la capa submucosa y en la precaución que se ha de tener durante su manipulación. [15]

(A) Diseño del colgajo. (B) Levantamiento del colgajo de grosor completo de mucosa palatina. (C) División del colgajo palatino en dos capas. (D) Sutura de la capa de tejido conectivo sobre el defecto. [7]

4.3.3.6.4 Colgajo palatino en isla

Gullane y Arena en 1977 fueron los primeros en utilizar esta técnica. La descripción del colgajo palatino en isla para el cierre de las fístulas bucosinusales solo había sido utilizada con anterioridad por Henderson. [14]

Descripción de la técnica

Consiste en despegar un colgajo mucoperióstico, abarcando la mayor parte del paladar y rotarlo hasta llegar a cubrir el defecto, manteniendo el contacto con la zona dadora a través de una pequeña base de mucosa palatina distal y de la arteria palatina mayor. Para aumentar la longitud del colgajo, se puede hacer una modificación liberando la arteria palatina posterior de agujero palatino posterior o mayor, a través de la eliminación del tejido óseo de la porción lateroanterior del conducto. [14]

James presentó una variante para el colgajo en isla palatino. Esta técnica es la siguiente: se extirpa el revestimiento epitelial de la fístula y se agranda el defecto hasta obtener una correcta base ósea. Después se mide el defecto en todas sus dimensiones y las medidas se trasladan al paladar para hacer el diseño del colgajo en isla; al hacerlo de esta manera se puede conseguir una adecuada orientación del paquete neurovascular en el colgajo cuando se coloque en la posición final. Las incisiones medial y lateral del paladar se extienden hacia distal con el ánimo de identificar el paquete vasculonervioso y el agujero palatino. Se deja un puente de tejido palatino entre el defecto y la incisión lateral del colgajo, que servirá para proteger el paquete una vez que el tejido palatino sea rotado y que ayudará a la estabilización del colgajo. Una vez levantado el colgajo, se disecciona el pedículo vascular del tejido palatino a partir del agujero palatino, hasta llegar a la zona anterior a una distancia a partir de la cual lo que queda de colgajo es el tamaño vestíbulo-palatino del defecto. En este punto se separa el tejido palatino posterior, a partir del cual se hace la disección del pedículo vascular, de la porción anterior del colgajo. Se denomina colgajo en isla a esta porción anterior libre de mucosa palatina vascularizada por la arteria palatina mayor. [14]

El colgajo se coloca sobre el defecto después de tunelizarlo por debajo del puente de tejido palatino dejado previamente y se sutura, mientras que la porción posterior palatina del colgajo inicial se sutura en la posición inicial. [14]

Para todos los autores esta técnica ofrece varias ventajas. Es un método loca que se realiza en una sola intervención y que proporciona un colgajo con un excelente volumen e irrigación. Además, la movilidad del colgajo evita la congestión venosa que puede asociarse a las técnicas de los colgajos palatinos de avance con rotación. Con esta técnica solo se utiliza el tejido preciso que se va a necesitar para cerrar el defecto, por lo que la cicatrización es más rápida y no existe peligro de necrosis del hueso

palatino, ya que los vasos sanguíneos del suelo nasal garantizan la irrigación. [14]

Al comparar los distintos tipos de colgajos palatinos se ha comprobado que si no se necesita un arco de rotación muy grande el colgajo palatino de avance con rotación es más seguro que el colgajo en isla. [14]

El mayor problema de este colgajo es el gran cuidado que hay que poner en su manipulación, para evitar dañar el paquete vasculonervioso. Además, para la granulación del área denudada de hueso después de la intervención, se necesitan de 2 a 3 meses.[14]

(A) Diseño del colgajo. (B) Levantamiento del colgajo. (C) Sutura del colgajo sobre el defecto. [7]

4.4 Complicaciones de la Técnica

Dentro de las complicaciones más importantes destacan:

- La sección del nervio infraorbitario
- La lesión del nervio alveolar superior anterior.
- Odontalgias y necrosis pulpares por lesión de los ápices dentarios o lesión de los pedículos vasculo-nerviosos de los dientes antrales.
- La penetración en la orbita o en la fosa pterigomaxilar y la aparición de una comunicación bucosinusal a nivel de la incisión [14,24].

Una manera de prevenir una comunicación bucosinusal es mediante la utilización de una variante de la técnica quirúrgica de Caldwell Luc. [14,24]

Esta basada en efectuar una apertura de la pared externa del seno maxilar mediante una osteotomía que dibuje una ventana ósea que se retirara para poder hacer una correcta manipulación intrasinusal. [15]

Una vez finalizadas todas las maniobras necesarias para la rehabilitación del paciente, esta ventana se cerrara mediante la tapa de hueso que anterior mente se desprendió, sin dejar ningún hueco o defecto óseo en la pared externa. Por lo tanto esta maniobra facilitara la cicatrización y curación de la herida quirúrgica y evitara una posible comunicación bucosinusal. [15]

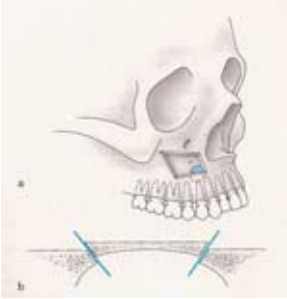

REPRESENTACION ESQUEMATICA DE LAS INCISIONES PARA LA REPOSICIÓN DE LA VENTANA OSEA TALLADA [6]

4.5 Tratamiento farmacológico

4.5.1 Antibióticos

Se recetan antibióticos de a cuerdo con los datos de cultivo y del antibiograma, aunque en principio podemos dar antibióticos del tipo penicilina y derivados (amoxicilina, ampicilina, etc.), siempre a dosis e intervalos correctos y en los alérgicos a la penicilina podemos administrar eritromicina o clindamicina. En los casos de sinusitis aguda grave puede ser precisa administración endovenosa de antibióticos, a veces con la asociación de varios de ellos (penicilina- gentamicina, penicilina-metronidazol). [25]

Cuando nos encontramos ante una infección por gérmenes Gram-positivo, debemos prestar atención a la presencia del neumococo, del estreptococo alfa y beta-hemolítico y del estafilococo dorado. La presencia de estafilococos coagulasa positivo que sean productores de penicilinasa hará que la penicilina sea ineficaz. Podrán indicarse en estos casos cefalosporinas, clindamicina, añadir ácido clavulánico a la amoxicilina, etc. Dentro del grupo de gérmenes Gram-negativo, podemos encontrar distintos microorganismos destacando por su frecuencia el *Haemophilus influenzae*; en estos casos es útil la administración de ampicilina, trimetoprim, etc., aunque el incremento de resistencias frente a los antibióticos hasta ahora eficaces puede justificar la utilización conjunta del ácido clavulánico o del sublactam. La infección debida a bacilos Gram-negativo como *Escherichia Coli, Klebsiella o Pseudomonas* es relativamente rara. En estos casos la terapeútica es mejor aplicarla en base a la sensibilidad observada en el antibiograma, aunque pueden ser útiles la penicilina o la ampicilina asociadas a la gentamicina. [25]

En la sinusitis de origen específico o por hongos debemos indicar los antibióticos o fármacos adecuados en cada caso, de acuerdo con el cultivo y el antibiograma. [26]

Debe tenerse siempre presente que el tratamiento antibiótico debe ser simultáneo a la eliminación quirúrgica de la causa primaria al tratamiento dentario conservador pertinente y al drenaje adecuado del seno maxilar. [26]

4.5.2 Analgésicos

En principio utilizaremos analgésicos tipo aspirina, paracetamol, dexketoprofeno, etc., aunque en algunos casos el dolor es tan importante que se impone la administración de ansiolíticos o incluidos opiáceos.[15]

4.5.3 Otros medicamentos

Otros medicamentos que podrán ser útiles son los antiinflamatorios, antitérmicos, los descongestionantes nasales (efedrina al 0.5%), antihistamínicos, etc. [15]

4.5.4 Inhalaciones

Algunos pacientes pueden encontrar alivio con inhalaciones de vapor, aunque actualmente no están recomendadas.

El tratamiento farmacológico es de elección en la sinusitis aguda y en las reagudizaciones de los cuadros crónicos, las cuales exigirán terapéuticas complementarias como la punción-lavado sinusal, etc. [15]

5. COMPLICACIONES DEL DESPLAZAMIENTO

Dentro de las complicaciones mas frecuentes relacionadas con el alojamiento de un fragmento dental en el seno maxilar son las inflamaciones del seno maxilar. Entre ellas destacan:

- Empiema sinusal.
- Sinusitis Aguda.
- Sinusitis Crónica. [14]

5.1 Empiema Sinusal

Este padecimiento se produce por la acumulación de material purulento en el seno maxilar debido a la irrupción masiva de pus y alteración del transporte de las secreciones por obliteración del ostium maxilar y la paralización de la actividad ciliar de la membrana sinusal. [14]

Esta acumulación de material purulento produce un incremento de la presión sinusal el cual es extremadamente doloroso.

Los síntomas son muy marcados, principalmente los dolores que se irradian hacia la región temporal, observándose la formación de edema en la región geniana y/o infraorbitaria que puede llegar a involucrar la zona del parpado inferior. El paciente refiere la presencia de una secreción nasal mal oliente y presenta la nariz obstruida. [14]

El cuadro radiográfico de un empiema muestra una línea muy marcada la cual delimita el nivel de líquido acumulado en el seno maxilar. Esta imagen refleja una opacidad más densa por debajo de dicha línea [26]

Cuando esta alteración patológica no es atendida y ha transcurrido un tiempo prolongado, la mucosa sinusal muestra un grosor mayor por la infección, observándose la cavidad sinusal completamente opacada. [26]

EMPIEMA SINUSAL [3]

5.2 Sinusitis Maxilar Aguda

Este tipo de sinusitis se manifiesta clínicamente por dolor violento localizado en el punto sinusal y dolores neuralgiformes que pueden irradiarse hacia toda la hemicara abarcando la orbita, la región frontal, malar y alveolar. El dolor es de tipo pulsátil o punzante. [9]

Al comienzo de la enfermedad, puede faltar el dolor espontáneo solo existir difusas sensaciones de presión y cefaleas, pero si se efectúa presión en la zona de la fosa canina existirá una marcada reacción de dolor intenso. [14]

Estos dolores se intensifican durante algún tipo de esfuerzo corporal, al toser o al aplicar calor ya que al aumentar la temperatura existe una expansión de los gases que se encuentran en el seno maxilar.[14]

Otro síntoma que es de gran importancia es la secreción catarral purulenta unilateral. [14]

Las manifestaciones radiológicas de las sinusitis maxilares agudas son de opacidad total del seno maxilar afectado. [14]

5.3 Sinusitis Maxilar Crónica

Esta forma de sinusitis se puede presentar como una forma secundaria de una sinusitis aguda incorrectamente tratada o primaria cuando el proceso odontógeno por el cual se origino es de baja virulencia o como es en el caso que nos referimos, cuando ha penetrado un cuerpo extraño o fragmento dentario, el cual este manteniendo latente una ligera infección que este progresando lentamente. [14]

Este tipo de sinusitis puede no presentar ninguna sintomatología, por lo que puede pasar desapercibida. Algunos datos sintomatológicos que refieren los pacientes son ligeros dolores faciales, los cuales no pueden ser bien localizados. Estos dolores pueden reflejarse o irradiarse hacia los oídos o los dientes, siendo más común la presencia de dolores de cabeza. [14]

El signo de dolor que nos lleva a sospechar la presencia de una sinusitis maxilar crónica es cuando se presenta dolor facial situado a la altura de los premolares en el momento en que el paciente inclina la cabeza hacia adelante. [14]

La sinusitis maxilar ortogenia crónica, por su silencio sintomático no suele ser detectada clínicamente. Vagos dolores faciales puede levantar sospecha, pero no es detectada hasta el momento en que rutinariamente mediante un hallazgo radiográfico determina su existencia.[14]

Radiográficamente el seno maxilar se observa ocupado en su totalidad. [14]

5.4 Complicaciones sinusales

5.4.1 Edema inflamatorio

Los pacientes presentan tumefacción de tejidos blandos del párpado superior o inferior. No hay limitación del movimiento ni pérdida de la agudeza visual. Esta es la fase inicial de la difusión de la infección. El tratamiento consiste en antibióticos apropiados para la sinusitis. [27]

5.4.2 Sinusitis Orbitaria

Cuando la infección se extiende desde los senos etmoidales a través de la pared etmoidal lateral puede causar sinusitis difusa en el tejido periorbitario.

Se caracteriza por presentar escalofríos, la temperatura es elevada y hay un dolor sordo en la profundidad del ojo afectado. A medida que el proceso se desarrolla el globo ocular puede irse hacia delante. Los movimientos oculares se hacen dolorosos, pero el globo ocular puede aún moverse hasta que la inflamación está muy avanzada y la proptósis es muy avanzada. Más tarde la conjuntiva se torna roja, edematosa y engrosada. Luego el globo ocular puede quedar totalmente fijo. Los pacientes deben tratarse agresivamente con antibióticos intravenosos como penicilina resistentes a la penicilinasa.[27]

5.4.3 Absceso Orbitario

En esta fase el pus ha salido del periostio y se mezcla con el contenido orbitario. Esta fase es la que ocasiona secuencias graves de neuritis ótica y ceguera. Los signos característicos son: reducción de los movimientos extra oculares y quemosis conjuntival, junto con aumento de la proptósis.[28]

5.4.4 Trombosis Del Seno Cavernoso

La trombosis del seno cavernoso ocurre cuando una infección se extiende por las vías venosas hasta el seno cavernoso. Así se forma una trombosis séptica; los síntomas aparecen abruptamente y son graves. La regla indica un aumento de temperatura de hasta 41° C y escalofríos, presenta dolor profundo detrás de los ojos, el paciente puede estar semicomatoso.
Inicialmente hay parálisis ocular selectiva, que ayuda a diferenciar la trombosis de la celulitis orbitaria, en la cual la oftalmoplegia total es la regla. Finalmente la infección afecta a ambos ojos con fijación total, edema palpebral y quemosis. Si la trombosis cavernosa no se trata debidamente puede producir la muerte de 48 a 72 horas. El tratamiento consiste en antibióticos intravenosos.[27]

5.4.5 Meningitis

La infección de los senos frontales, etmoidales o esfenoidales pueden extenderse por la tabla ósea interna a las meninges o al lóbulo frontal del cerebro, Las venas situadas en la submucosa de los senos se unen a los vasos durales. Los síntomas de meningitis son rigidez de nuca, escalofríos, cambios sensoriales variables que desembocan en coma, convulsiones focalizadas, cefalálgia y vómitos. El líquido cefaloraquideo debe examinarse y cultivarse para encontrar el microorganismo causante, se necesitan dosis masivas de antibiótico intravenoso para su tratamiento.[29,27]

5.4.6. Absceso De La Duramadre

Un absceso extradural es la colección de pus entre la duramadre y la capa interna del cráneo. Suele aparecer después de una sinusitis frontal.

En ocasiones el proceso es tan insidioso que el paciente cursa solo con cefalea, hasta que la colección de pus es suficiente como para generar aumento en la presión intracraneana, quizá no haya signos neurológicos.

El absceso subdural es la colección de pus entre la duramadre y la aracnoides o la superficie del cerebro. De igual manera, en este caso los síntomas son cefalea constante y fiebre en espigas.[28]

5.4.7 Absceso Cerebral

Inicialmente también presenta sintomatología poco intensa; suele afectar el lóbulo frontal por lo que, en los estadíos avanzados, cursa con signos de irritación cerebral como crisis convulsivas. Puede manifestarse con alteraciones sensoriales y afectación de los pares craneales I, II y VI en algunos casos. [29]

6. CONCLUSIONES

Como odontólogos es necesario tener un completo conocimiento de la zona en la que vamos a intervenir, esto involucra todas las estructuras anatómicas vecinas o que se encuentren en estrecha relación con nuestro campo operatorio. Logrando con esto la protección y buen manejo del paciente, lo cual nos permitirá minimizar riesgos que compliquen el tratamiento y/o comprometan el éxito del mismo.

En este caso, se revisó la importancia del seno maxilar; espacio anatómico vecino de la cavidad bucal, muy pocas veces estudiado y casi nunca valorado.

El desplazamiento de órganos dentarios hacia el seno maxilar es un accidente a la cual poca veces se le da la atención e importancia necesarias en la practica quirúrgica, eso en cuanto a su prevención, diagnóstico y tratamiento; lo cuales son parámetros fundamentales para una correcta rehabilitación del paciente.
Tanto como para prevención como para diagnóstico del alojamiento dental en el seno maxilar, tenemos que hacer énfasis en la importancia de la realización de una minuciosa historia clínica, exploración intraoral completa y un detallado análisis radiológico.

Existen maniobras quirúrgicas que pueden emplearse como tratamiento en este tipo de complicaciones, por lo que se destaca el saber elegir y aplicar la técnica mas adecuada para cada caso, de la cual se tenga mayor conocimiento y destreza, procurando así que sea lo menos radical e invasiva posible.

La estrecha relación entre el piso del seno maxilar, el suelo de las fosas nasales y los ápices de los dientes superiores explica por qué estas cavidades pueden verse frecuentemente afectadas por procesos odontogénicos en maniobras tan sencillas como una exodoncia convencional. Antes de iniciar cualquier tipo de tratamiento se debe realizar un examen minucioso al paciente y con mayor razón si se sospecha que la pieza dentaria puede estar muy cerca del seno maxilar.

Si se confirma que estamos cerca al seno maxilar, el procedimiento quirúrgico debe realizarse teniendo las precauciones del caso y sobre todo informando previamente al paciente de su complejidad y riesgo. Cuando se está frente a una perforación, está indicado la realización del cierre con sutura para mantener el alveolo con coágulo (no debe colocarse material que estimula una cicatrización por segunda intención), pero si existe ingreso de resto radicular al seno maxilar no se debe tratar de retirar dicha porción por el mismo alveolo, sino realizar el retiro de la porción radicular mediante la técnica de cirugía de Caldwell-Luc, en especial si se trata de material potencialmente infectado (ápice radicular). Cuando el cuerpo extraño es muy pequeño y claramente estéril, se adopta una medida de control clínico-radiográfico. Normalmente los pacientes más disgustados son aquellos a quienes el profesional ha tratado de ocultar la información después del accidente.

7. REFERENCIAS BIBLIOGRAFICAS

1. Latarjet-Ruiz L. *Anatomía humana.* Volumen 1. 3ª ed. México: Editorial Médica Panamericana; 1999
2. Moore KL, Dalley AF. *Anatomía con orientación clínica.* 4ª ed. España Editorial Médica Panamericana; 2002.
3. Testut L, Jacob O, tratado de anatomía topográfica, 8ª ed. Barcelona. Salvat editores S.A.; 1992
4. Peterson L. Contemporary oral and maxillofacial surgery. 4Th ed USA. Mosby Co; 2003
5. Sadler TW. *Langman embriología médica*. 7ª edición. Ed. Médica Panamericana; 1996
6. http://www.otorrinoweb.com/index.php?option=com_content&view=article&id=81&Itemid=55

7. Gómez de Ferraris, ME; Campos Muñoz, A. *Histología y embriología bucodental*. 1ª ed. Ed. Panamericana; 2000

.

8. Larsen JW. *Embriología humana*. 3ª ed., Ed. Elsevier science; 2003
9. Horch H. Cirugía oral y Maxilofacial. Tomo 1. Ed. Masson. España 1995
10. Sandner O. Tratado de Cirugía Oral y Maxilofacial. Introducción básica a la enseñanza. Ed. Amolca. 2007 pp. 359-375
11. B.K.B.Berkovitz, Atlas en color y texto de Anatomía Oral, Histología y Embriología, 2da Ed, Ed. Mosby/Doyma Libros, Madrid, España, 1995. p.p. 82, 83
12. Eriksen PL, De Lara GS, Álvarez AA, Galarza GG. *Anatomía humana.Vascularización, linfáticos e inervación de cabeza y cuello*. Unidad II;fasículo 2. 1ª ed. México: UNAM, Facultad de Odontología; 2001

13. Sobotta J. *Atlas de anatomía humana.* 20ª ed. Madrid: Editorial Médica Panamericana; 1994.
14. Donado M. Cirugía bucal. 2° edición. Ed. Masson. España, 2002
15. Gay C. Cirugía Bucal. Ed. Ergon. España 1999. pp. 687-708, 831-861
16. Kruger G. Cirugía Bucimaxilofacial, 5° edición. Ed. Médica Panamericana, México, 2000
17. Bouloux G. Complications of Third Molar Surgery. J Oral Maxillofacial Surgery Clinics of NA No. 19, 2007 (117-128)
18. Alling Ch, Helfrick J. Impacted teeth. USA. WB Saunders; 1993.
19. Scolozzi P. Martínez A. Lateral Antrotomy as a surgical approach for maxilary sinus: A Modified Technique with free bone flap repositioning and fixation with a titanium plate. J American Association of Oral and Maxillofacial Surgeons. 2009.
20. Heng Xing C. Long X. dislocation of an upper third molar into the maxillary sinus after a severe trauma: a case report. J Dental Traumatology. 2005
21. Moreno García C. Collado López J. Tercer molar ectópico a nivel de región infraorbitaria-seno maxilar
22. Costa F. Robiony M. Endoscopically assited procedure for removal of a foreign body from the maxillary sinus and contemporary endodontic surgical treatment of the tooth. J Head & Face Medicine. 2:37. 2006
23. Archer H. Oral and Maxillofacial Surgery. Vol. II. 5° Edición. Ed. W.B. Saunders Company. 1975
24. Raspall G. Cirugía máxilofacial. Patología quirúrgica de la cara, boca cabeza y cuello. Ed. Médica Panamericana, España, 1997.
25. Howe G. Cirugía Bucal Menor. Ed. El Manual Moderno. México 1987
26. Howe RB.First molar radicular bone near the maxillary sinus: a comparison of CBCT analysis and gross anatomic dissection for

small bony measurement. Oral Surg Oral Med Oral Pathol Oral Radiol Endod. 2009 Feb 6

27. Deweese, D. Otorrinolaringología: cirugía de cabeza y cuello. 7° edición. Ed. Panamericana. México
28. Boies. Otorrinolaringología de Boies, Enfermedades de oído, vías nasales y laringe. 6° Edición. Ed. Interamericana. México
29. Ramírez, R. Manual de Otorrinolaringología. 2° Edición. Ed. Mc Graw Hill. España

.

IMÁGENES EXTRAIDAS DE:

1. www.studentconsult.com
2. Sobotta J. *Atlas de anatomía humana.* 20ª ed. Madrid: Editorial Médica Panamericana; 1994.
3. Sandner O. Tratado de Cirugía Oral y Maxilofacial. Introducción básica a la enseñanza. Ed. Amolca. 2007
4. www.otorrinoweb.com
5. Alling Ch, Helfrick J. Impacted teeth. USA. WB Saunders; 1993.
6. Horch H. Cirugía oral y Maxilofacial. Tomo 1. Ed. Masson. España 1995
7. Gay C. Cirugía Bucal. Ed. Ergon. España 1999.