



**UNIVERSIDAD NACIONAL AUTÓNOMA DE
MÉXICO**



FACULTAD DE ODONTOLOGÍA

**TÉCNICA UNAM PARA REALIZAR PRÓTESIS EN
DEFECTOS CRANEALES.**

T E S I N A

QUE PARA OBTENER EL TÍTULO DE

CIRUJANA DENTISTA

P R E S E N T A:

YESICA MONROY LÓPEZ

TUTOR: C.D. RENÉ JIMÉNEZ CASTILLO

ASESORA: C.D. ESPERANZA ALVARADO GAMBOA



Universidad Nacional
Autónoma de México

Dirección General de Bibliotecas de la UNAM

Biblioteca Central



UNAM – Dirección General de Bibliotecas
Tesis Digitales
Restricciones de uso

DERECHOS RESERVADOS ©
PROHIBIDA SU REPRODUCCIÓN TOTAL O PARCIAL

Todo el material contenido en esta tesis esta protegido por la Ley Federal del Derecho de Autor (LFDA) de los Estados Unidos Mexicanos (México).

El uso de imágenes, fragmentos de videos, y demás material que sea objeto de protección de los derechos de autor, será exclusivamente para fines educativos e informativos y deberá citar la fuente donde la obtuvo mencionando el autor o autores. Cualquier uso distinto como el lucro, reproducción, edición o modificación, será perseguido y sancionado por el respectivo titular de los Derechos de Autor.

INDÍCE

I. INTRODUCCIÓN.....	7
II. ANTECEDENTES.....	9
III. PLANTEAMIENTO DEL PROBLEMA.....	14
IV. JUSTIFICACIÓN.....	14
V. OBJETIVO.....	14

CAPÍTULO 1

GENERALIDADES.....	15
1.1 Definición de Craneoplastía.....	15
1.2 Etiología de los Defectos Craneales.....	15
1.3 Indicaciones y Contraindicaciones de una Craneoplastía....	16
1.4 Componentes de una Prótesis Craneal.....	19
1.5 Sistemas de Fijación Para Implantes Craneales.....	19
1.6 Características Ideales de un Material para Craneoplastía...	22

CAPÍTULO 2

MATERIALES PARA IMPLANTES CRANEALES.....	23
2.1 Reconstrucción Osteoplástica.....	23
2.1.1 Hueso Autólogo.....	23
2.1.2 Cartílago, Grasa y Dermis.....	25
2.2 Reconstrucción Aloplástica.....	26
2.2.1 Materiales Metálicos.....	26

2.2.1.1 Tantalio.....	26
2.2.1.2 Titanio.....	27
2.2.2 Materiales Poliméricos.....	29
2.2.2.1 Resina Acrílica Autopolimerizable.....	29
2.2.2.2 Combinación de Metal con Resina Acrílica Autopolimerizable.....	33
2.2.2.3 Resina Acrílica Termopolimerizable.....	33
2.2.2.4 Polietileno.....	34
2.2.2.5 Silicona.....	37
2.2.3 Materiales Cerámicos.....	38
2.2.3.1 Hidroxiapatita.....	38

CAPÍTULO 3

MÉTODOS PARA LA REALIZACIÓN DE

CRANEOPLASTÍA.....

3.1 Método Convencional Para la Realización de Craneoplastía.....	40
3.2 Craneoplastía Asistida por Computadora.....	41
3.3 Craneoplastía Asistida por Medio De Estereolitografía.....	42

CAPÍTULO 4

TÉCNICA UNAM PARA LA REALIZACIÓN DE

PRÓTESIS CRANEALES.....46

- 4.1 Cantidad de Craneoplastías realizadas en la División de
Estudios de Posgrado de la Facultad de Odontología
Con el Hospital Juárez de México..... 47

VI. CONCLUSIONES..... 52

VII. REFERENCIAS BIBLIOGRÁFICAS..... 54

I. INTRODUCCIÓN

Hoy en día la reconstrucción de los defectos craneales sigue siendo un reto debido a que existen infinidad de materiales y métodos para realizarlas. Sobre todo en la elección del material ya que este depende de la extensión del defecto, edad del paciente, así como de la condición del área receptora. La reconstrucción de la bóveda craneana requiere de valoración clínica, neurológica, quirúrgica y radiológica del paciente a tratar.

Se define como craneoplastia a la cirugía reconstructiva de defectos que pueden surgir de traumas, procesos de inflamación, tumores en el cráneo, malformaciones congénitas, etc., siendo los primeros los más frecuentes.

La reparación de los defectos craneales es efectuada por varias razones entre ellas: protección del cerebro y estética de la zona a reconstruir.

A lo largo de la historia han existido distintos métodos para la reconstrucción de defectos craneales, de la misma manera lo sigue siendo con la medicina moderna en la cual se mezclan sin lugar a duda, los conceptos de arte y ciencia. Actualmente existen muchas técnicas para realizar implantes que difieren en costos, materiales y técnicas utilizadas, la elección de una o de otra depende tanto de los recursos técnicos como monetarios, disponibles.

Dentro de los materiales utilizados para llevar a cabo una craneoplastia se encuentran: 1. Materiales osteoplásticos (hueso autólogo, cartílago, grasa y dermis), 2. Materiales aloplásticos (metales, polimetilmetacrilato, hidroxiapatita, etc.); de los cuales se va hablar en este trabajo.

Con los grandes avances tanto científicos, como médicos se ha requerido encontrar nuevas y mejores técnicas para la realización de procedimientos como es el caso de las craneoplastias, para lo que es necesario conocer de las ventajas y desventajas de los materiales que se han utilizado a lo largo del tiempo. Por el simple hecho de dar una solución a las diferentes manifestaciones de requerimiento de craneoplastía y sobretodo brindar una mejor calidad de vida al paciente.

II. ANTECEDENTES

Los traumatismos craneoencefálicos son tan antiguos como la propia humanidad. Se tiene conocimiento que desde tiempos muy remotos se han utilizado muchos materiales para reparar defectos de cráneo, que fueron causados ya sea por lesiones o traumas, patologías congénitas o adquiridas. Por ejemplo, cubriendo los defectos con metales preciosos (oro o plata), los huesos de animales, injerto de hueso autólogo y, más recientemente, titanio, hidroxiapatita, metilmetacrilato, entre otros.¹

Los trépanos craneales, procedimiento quirúrgico más antiguo, practicados por muchas civilizaciones en la antigüedad. En Perú existe una evidencia de que dichos tratamientos se realizaron 3000 años a.C., se han encontrado cráneos trepanados incaicos junto a conchas y placas de plata y oro. Un ejemplo más notable data 200 años antes de Cristo hallado en cerro colorado (región de Paracas, Perú) presentando un defecto frontal izquierdo cubierto con una placa de oro de 1mm de espesor. Se es bien sabido que en dichas civilizaciones la reconstrucción con metales preciosos se hacía solo a las clases sociales altas mientras que se empleaban elementos más débiles y comunes en las clases sociales bajas.¹

Dentro de la cultura celta neolítica se han encontrado fragmentos de cráneo redondeados u ovalados, presumiblemente de cráneos trepanados. En ocasiones presentaban un orificio central formando un anillo, el cual poseía cierto carácter mágico.

En América, la trepanación se realizaba en México (Oaxaca, cultura de Monte Albán), Mesoamérica (mayas) y ocasionalmente en Norteamérica.

Autores de la antigua Asia, Egipto, Grecia y Roma aportan pocas innovaciones respecto a las culturas previas. A partir del siglo XVI se plantean nuevas ideas respecto a la reconstrucción craneal. Fallopius proponía que el hueso del trepano podía ser repuesto tras el procedimiento inicial si la duramadre no había sido dañada. Si existían desgarres duros, el hueso era eliminado y se empleaba una plancha de oro. Esta es quizá la primera descripción recogida de una verdadera craneoplastia. Algunos contemporáneos suyos como Pare no daban crédito a sus prácticas.¹

La primera craneoplastia exitosa con injerto óseo fue descrita por Job Janszoon van Meekeren, cirujano holandés que trató a un noble ruso que había sufrido la pérdida de una porción craneal tras el impacto de una espada. Se procedió a la reconstrucción con un fragmento craneal de un perro muerto adaptándolo al defecto. El conocimiento del caso por parte de las autoridades competentes de la época significó la excomuniación del paciente del país, sin tomar medida alguna contra el cirujano.³

A comienzos del siglo XIX, los nativos de los mares del Sur utilizaban la cáscara del coco como material para craneoplastia y en el reciente siglo XX se empleó cuerno de búfalo como material reconstructivo.

Los sustitutos óseos metálicos supusieron gran avance en los biomateriales disponibles para la reparación craneal. El aluminio fue el primer metal en la historia reciente en emplearse. Inicialmente descrito por Booth y Curtis (1893), provocaba una importante reacción tisular, era epileptógeno y sufría una lenta desintegración, de manera que su uso no se generalizó.¹

El oro y la plata también fueron empleados a finales del siglo XIX. Gerster y Sebileau, respectivamente, describieron su aplicación como sustituto craneal.

Entre sus desventajas destacaban el alto coste, la debilidad del metal en estado puro y, aplicado a la plata, la tinción del tejido adyacente.²

El uso de plomo (Mauclair, 1908), provocó en algunos casos intoxicación sistémica por dicho metal implicando la retirada de las placas. Otros metales utilizados fueron el platino, vitalio, ticonio, cromo, molibdeno, caracterizados todos por su falta de maleabilidad.³

El tantalio fue descubierto en 1802. Fue propuesto como agente para craneoplastias en 1942, tras experimentos en perros que no mostraban reacción tisular. Es radiopaco y las pruebas de imagen postoperatorias eran difícilmente valorables. Su empleo fue sustituido por compuestos acrílicos y por titanio.²

Al finalizar la II Guerra Mundial, Boldrey, introdujo las mallas de acero, recomendadas inicialmente para defectos de pequeño tamaño dada su escasa resistencia a los traumatismos. Compartían muchas propiedades con el tantalio y su gran ventaja era su bajo coste.

El titanio es un elemento que fue descubierto en 1796 pero no llegó a estar disponible comercialmente hasta 1946, tras el proceso de reducción del tetracloruro de titanio. Simpson, en 1965, fue el primero en emplearlo en reconstrucción craneal. Comparado con el tantalio, es mucho más radiolúcido y considerablemente menos caro. Otras ventajas son su biocompatibilidad y su alta resistencia mecánica. Es inerte, no carcinogénico ni alergénico.²

La reconstrucción de defectos craneales con titanio se realiza con mallas. Fueron originalmente desarrolladas durante la Guerra de Vietnam. Con el paso del tiempo se han introducido refinamientos como la reducción del grosor, aumento de resistencia y maleabilidad. Previamente han sido

empleadas en reconstrucción mandibular y en maxilares atróficos. Los buenos resultados obtenidos propiciaron un incremento en el número de aplicaciones.²

La incapacidad para obtener antiguamente radiografías fácilmente interpretables con el uso de metales para craneoplastía era una gran desventaja razón por la que muchos cirujanos trataron de descubrir y emplear nuevos sustitutos óseos no metálicos.

El desarrollo de la reconstrucción craneal se encuentra íntimamente relacionado con las grandes guerras a nivel mundial. Durante la II Guerra Mundial se produjeron una gran cantidad de defectos craneales. El tantalio era uno de los materiales de elección en dicha época, sin embargo existía un creciente interés por las resinas de acrílico. Justo tras finalizar la II Guerra Mundial, dichas resinas eran empleadas como material para prótesis dentales con buenos resultados. A partir de ahí se propuso que podrían tener un papel importante en la reconstrucción craneal. Una de sus ventajas iniciales era su mayor radiolucidez.²

El metilmetacrilato fue descubierto en 1939 y empleado por primera vez de forma experimental para craneoplastía en un ratón en 1940. Zander fue el primero en emplearlo en humanos en octubre del mismo año. Dentro de las cualidades que permitieron su utilización son que es un material inerte con gran resistencia a la tensión y al calor. En su evolución se han desarrollado placas preformadas y pre esterilizadas que facilitan su empleo.³

Son muchos los biomateriales empleados a lo largo de la historia en la reconstrucción craneal. La búsqueda del biomaterial ideal es objeto de numerosos estudios clínicos.

A mediados del siglo XX se introdujo la hidroxiapatita como material útil en craneoplastias, la hidroxiapatita es un componente mineral primario del hueso, compuesto por moléculas de fosfato de calcio interconectadas formando una estructura hexagonal; se encuentra disponible en formas cerámicas, creadas tras someter al fosfato de calcio a altas temperaturas, las cuales poseen una porosidad limitada y una de sus desventajas es que se obtienen implantes preformados y no existe la posibilidad de moldearlos.³

En consecuencia existió un gran ímpetu por desarrollar formas no cerámicas de hidroxiapatita (cementos) que pudieran ser moldeados intraoperatoriamente hasta alcanzar el tamaño deseado, las cuales fueron desarrolladas en 1986 por la Asociación Dental Americana y aprobados por la FDA en 1996 para la aplicación en humanos.

III. PLANTEAMIENTO DEL PROBLEMA

En la actualidad existen numerosas circunstancias por las que se puede presentar un defecto craneal, dando lugar a que este sea completamente restaurado por motivos estéticos y/o funcionales. Dependiendo de la etiología, tamaño y localización del defecto, edad y posibilidades económicas del paciente, entre otras, se pueden emplear distintos métodos y materiales para realizar la craneoplastia, lo cual hace indispensable conocer las diferentes técnicas y métodos que existen para realizarla.

IV. JUSTIFICACIÓN

La persistencia de traumatismos craneofaciales y procedimientos quirúrgicos reportados en la población mexicana, aporta un número importante de casos que permiten un gran progreso y desarrollo de nuevos materiales y técnicas a utilizar para su reconstrucción con la finalidad de brindar una mejor calidad de vida al paciente.

V. OBJETIVO

Especificar la existencia de una Técnica UNAM para la realización de prótesis en defectos craneales.

CAPÍTULO 1

GENERALIDADES.

1.1 Definición de Craneoplastía.

CRANEOPLASTIA: Del griego *kranion*, cráneo y *plassein*, formar. Es una cirugía de defectos que pueden surgir de traumas, procesos de inflamación o tumores en el cráneo. El objetivo de dicha cirugía es proporcionar recubrimiento al cerebro y lograr un buen aspecto estético.⁴

1.2 Etiología de los Defectos Craneales.

Los defectos craneales pueden ser divididos en congénitos y adquiridos, siendo estos últimos los más frecuentes. En la mayoría de los casos se trata de defectos postraumáticos. Entre las patologías congénitas a reconstruir se encuentran los meningoceles, encefalocelos, forámenes parietales masivos, cráneos bífidos, etc. Sin embargo, las técnicas quirúrgicas reconstructivas han de emplearse con más frecuencia en la corrección de los defectos craneales que surgen tras la corrección quirúrgica de las craneosinostosis.^{5,}

¹²

Dentro de la patología adquirida se incluyen casos postraumáticos (craniectomías descompresivas), oncológicos (tras exéresis de hueso craneal o para relleno de fosa temporal tras empleo de músculo temporal), osteomielitis craneal.¹¹

Dado que la mayoría de los defectos craneales se deben a traumatismos, los cuales pueden provocar la fractura del cráneo o penetración de la herida

hasta el cerebro; esto es muy importante para determinar la porción de cráneo que se requiere remover.

El éxito de la fractura depende de la reparación del cuero cabelludo y dura madre, aunque no necesariamente de la restauración integral craneal. Los defectos craneales provocan no solo la alteración estética sino también funcional. Las alteraciones funcionales son a menudo observadas debido a los cambios en la velocidad del flujo sanguíneo cerebral. Esta es disminuida en el sitio afectado comparada con el hemisferio contrario de la lesión.^{6,11}

1.3 Indicaciones y Contraindicaciones de una Craneoplastía.

Las indicaciones de la craneoplastía son por desfiguramientos y vulnerabilidad mecánica. Defectos pequeños (2-3cm de diámetro) localizados inmediatamente por encima del reborde de la órbita o del nasión requieren de restauración por razones cosméticas. Defectos amplios (8-10cm de diámetro) requieren de reparación para protección del cerebro.⁷

Como sea los defectos craneales pueden ser de proporción variable para requerimiento estético o mecánico. Para la realización de una craneoplastía se debe tomar en cuenta la condición del paciente, pronóstico, nivel de actividad, así como condición del cuero cabelludo y del hueso calvario que se encuentra en la zona del defecto.

La craneoplastía está indicada en:

- La escisión de osteomas, hiperosostosis de meningiomas y otras lesiones benignas de localización invasiva que requieran resección

invasiva de la bóveda craneal. La reparación de defectos craneales secundarios a tumores malignos es actualmente postergada hasta no tener un control absoluto de la enfermedad.

- Los defectos craneales que son resultado de la planeación de una cirugía de craneotomía de-compresión externa como tratamiento de una hipertensión intracraneal intratable (posterior un edema traumático, cerebral), encefalopatías metabólicas y otras.¹⁵
- Después de la craneotomía de osteomielitis calvaria puede ocurrir una infección hematogena del hueso o continuos signos de infección, estos resultados pueden ser significantes para la reparación.
- Un defecto de desfiguración.

Algunos pacientes son pobres candidatos para la realización de la cirugía a los cuales se les puede fabricar una prótesis externa integrada a una peluca y así proveer estética y protección mecánica.⁷

La molestia local del sitio del defecto puede ser una recomendación para la reparación craneal. La molestia puede presentarse sobre todo en los defectos largos por movimientos rápidos aunados a periodos de esfuerzo o ejercicio, provocando precipitación del tejido intracraneal; viniendo del contacto con el hueso marginal del defecto. La vibración y pulsación del tejido del cerebro no confinado por hueso puede causar des-concertación del paciente.⁷

Algunos clínicos creen que el implante craneal del defecto decrece la movilidad y por medio de esto se alivian los síntomas. Vértigo y convulsiones pueden ser consistentemente controlados con una prótesis craneal.⁸

Estos síntomas son usualmente relacionados a un trauma inicial provocado por otros factores y la restauración del defecto del cráneo puede no dar resultado de alivio. En adultos esta no es una buena evidencia para la reparación del defecto puesto que puede conducir a un progresivo deterioro neurológico. Es completamente desagradable ya que un defecto craneal puede precipitar directamente los síntomas; aunados a dolor de cabeza generalizado, mareos, irritabilidad, ansiedad, fatiga, intolerancia al ruido o vibraciones y otros problemas también asociados al síndrome post traumático o post-concusión (síndrome del trepanado).¹¹

Este síndrome es el resultado del efecto directo de la presión atmosférica en el cuero cabelludo que provoca el cierre de espacio entre las capas meníngeas de la dura madre y la subaracnoidea reduciendo la presión de perfusión del cerebro. Una craneoplastía puede aliviar los síntomas del “síndrome del trepanado”.⁸

Hay pruebas en la literatura que no sólo la no reparación de un defecto craneal, brinda protección al cerebro y un buen resultado cosmético para el paciente sino que también puede mejorarla oxigenación del cerebro y así aliviar los síntomas neurológicos como dolor de cabeza, mareos, depresión y ansiedad.^{11, 15}

Notablemente los defectos craneales a menudo son interpretados por el público con síntomas de disturbio o retardo mental y muchos pacientes pueden tener una inhibición de las funciones psicológicas.

Normalmente, si el paciente ha tenido recientemente un traumatismo o cirugía, el cirujano debe esperar alrededor de 6 meses para que se produzca la curación antes de iniciar la reparación.¹⁵

La realización de craneoplastías en niños menores de dos años está contraindicada, debido a que no ha terminado de crecer.²³

1.4 Componentes de una Prótesis Craneal.

La modelación de los implantes se puede determinar por tres superficies, la exterior, la interior y la superficie de contacto. La superficie de contacto es la que rodea al defecto, también llamada curva de frontera. La interior y la exterior corresponden a las paredes interior y exterior del hueso del cráneo respectivamente.²⁶

La modelación geométrica se compone de dos pasos, la reconstrucción del cráneo intacto es decir con el defecto intacto y la segunda es basada en la parte que cubre el defecto, es decir el implante que consiste en la modelación de la curva de frontera y la tendencia superficial.

1.5 Sistemas de Fijación Para Implantes Craneales.

Desde 1950 se han estudiado los diferentes métodos de fijación. Actualmente hay una gran variedad de platinas y tornillos para diversas aplicaciones. Entre los materiales más utilizados se encuentran los metálicos como acero inoxidable, aleaciones de cromo-cobalto, titanio puro o aleado.²⁴

Para aplicaciones craneofaciales el más utilizado es el titanio, por ser biocompatible, no corroerse y no cambiar su forma después de ser fijado.

También existe un tipo de fijación reabsorbible el cual desaparece con el tiempo.

Un sistema de fijación debe ser de una resistencia y rigidez adecuada y no debe interferir con la recuperación del hueso, la visibilidad y la manipulación del implante durante la intervención quirúrgica. La selección del sistema de fijación se hace de acuerdo a la localización del defecto, tipo de fractura, anatomía del cráneo y edad del paciente.²³

Los sistemas de fijación metálicos constan de tornillos de rosca, los cuales son el elemento básico para las placas de fijación para sujetar el hueso y el implante. La adecuada selección de los mismos es primordial para que el implante se adecue correctamente.

Los tornillos utilizados en craneotomías tienen un diámetro de 2 y 2.7mm hasta 4mm. Estos tornillos pueden ser autoroscables evitando una perforación antes de la fijación del tornillo. Estos tornillos van acompañados de placas. También hay neuroclips, uno de los dispositivos de fijación de implantes alternativos a los tornillos que no necesitan de una perforación para sujeción del implante al hueso.²⁴

Las placas y los tornillos dan estabilidad para la fijación craneofacial, así como flexibilidad; los resultados cosméticos son aceptables para procedimientos modernos.

Algunas de las técnicas de fijación retardan el crecimiento del cráneo principalmente en niños. Las placas y tornillos absorbibles, no causan complicaciones en el sitio del implante, tales como infecciones, colapso o reabsorción ósea alrededor de la placa (Fig. 1).²⁴

Los dispositivos reabsorbibles son de polímeros, pero es casi el doble de costosa que los sistemas no reabsorbibles.

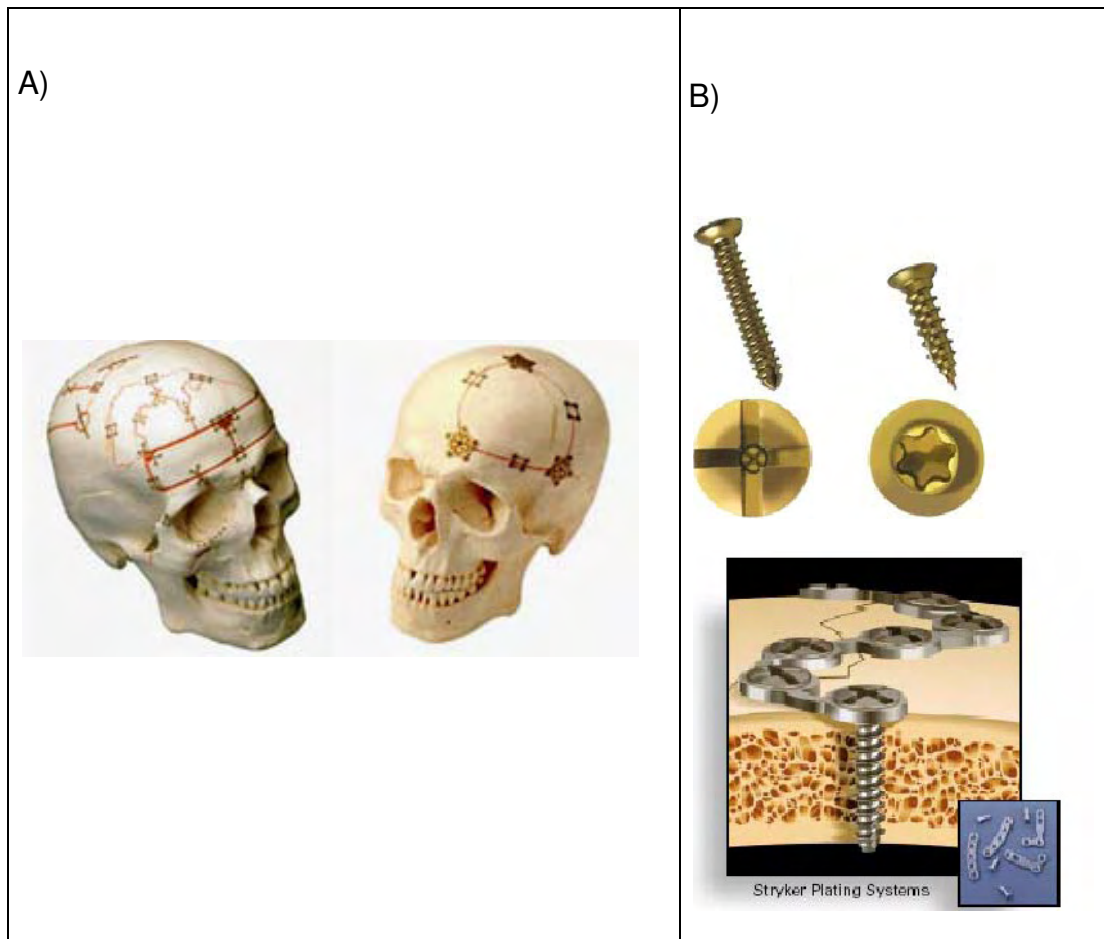


Figura 1. Sistemas de fijación para implantes craneales (A), tornillo de titanio para sujeción de implantes (B).²⁴

1.6 Características Ideales de un Material para Craneoplastia.

Para cualquier tipo de implante uno de los principales requerimientos es que sea biocompatible. Un material biocompatible es diseñado para funciones específicas en un organismo viviente. Es importante que sea duradero pero sobre todo que no sea rechazado por el cuerpo por una reacción inmunológica.

Propiedades que debe tener un material ideal para implante craneal:

- Biocompatible y no biodegradable.
- Ser fácil de obtener.
- No ser reabsorbible.
- Duro.
- No debe incitar una inflamación o reacción a cuerpo extraño.
- No ser carcinogénico.
- Químicamente inerte.
- Fácil de manipular.
- No se debe modificar fácilmente por el tejido blando.
- Compatible con las imágenes para diagnóstico.
- No ser conductor térmico, eléctrico o magnético.
- Debe resistir tensión.
- Capaz de mantener el volumen normal del cráneo a largo plazo.⁹
- Debe ser del mismo peso del hueso, igual o más ligero.¹¹
- Precio considerable.

CAPÍTULO 2

MATERIALES PARA IMPLANTES CRANEALES

Hoy en día existen numerosos materiales para realizar una craneoplastia y muchos de ellos han tenido corta duración con algunos neurocirujanos. Existen dos grupos básicos: (1) materiales de reconstrucción osteoplástica y (2) materiales de reconstrucción aloplástica.^{7, 15}

2.1 Reconstrucción Osteoplástica.

2.1.1 Hueso Autólogo.

El hueso autólogo ofrece numerosas ventajas, incluyendo, (1) radiodensidad, lo cual permite un mejor estudio de diagnóstico radiográfico, (2) es viable por no ser susceptible de infección, (3) es muy beneficioso psicológicamente puesto que la restauración se realiza con el mismo tejido del paciente. Una adecuada vascularización del cuero cabelludo flotante, presencia de la dura madre con capa exterior del periostio y la ausencia de infección contribuye a un resultado exitoso.⁹

Las principales desventajas del hueso autógeno son: (1) posible reabsorción y pérdida del contorno, (2) dificultad en la obtención de un contorno craneal aceptable, (3) disponibilidad de material de injerto suficiente para defectos amplios, y (4) susceptibilidad de fractura. 5) son necesarias dos incisiones: una, para obtener el material donante y otra para la craneoplastia.^{10, 11}

Para los injertos libres autógenos se ha usado cráneo parietal, costilla y cresta iliaca, los cuales han sido utilizados por algunos neurocirujanos. La costilla es la más comúnmente usada por ser fácil de obtener y recuperarse con pequeños resultados de deformidad. Si el periostio no es removido para la normal posición de la costilla, esta puede regenerarse asegurando poco suministro de hueso autógeno. La costilla puede ser un hueso adecuado y viable para defectos largos y planos.

Para el uso de la costilla se expone el defecto, el hueso marginal es fresado, creando un reborde alrededor del defecto y así recibir al injerto. Esto asegura una buena unión al hueso, no deben existir espacios entre la costilla y el defecto. Los huecos existentes pueden ser rellenados con medula o astillas de hueso. Algunos clínicos prefieren sujetar el injerto de costilla para una adecuada reposición del cuero cabelludo flotante, con alambre de acero inoxidable.⁷

Los bloques de cresta iliaca son usados con menos frecuencia por la limitación para obtener el hueso y la morbilidad asociada con la remoción de hueso para esta fuente.

En particular el corte del hueso puede ocasionar daño dural o bien del parénquima, pérdida de hueso del tejido donante, infección, incluyendo meningitis. Seccionar la cresta iliaca puede ocasionar paso inestable o dolor. Además ha sido reportada una significativa resorción de hueso en las paredes, y por ello algunos autores sugieren que el hueso no puede ser una material de elección.⁵

El injerto óseo autólogo ha sido universalmente aceptado como la opción preferida en pacientes pediátricos, debido a una mayor capacidad de integración con el crecimiento del cráneo.^{11, 16}

Algunos autores mencionan que el hueso autógeno se esteriliza con gas de oxido de etileno antes de la colocación y después de la colocación se esteriliza con rayos Gamma.¹⁷

2.1.2 Cartílago, Grasa y Dermis.

Se dice que el cartílago ha sido utilizado por algunos clínicos para la reparación de defectos craneales. Este material es empacado en los defectos y contorneado como arena mojada. Los espacios entre la viruta son llenados con tejido conectivo. Cada fragmento de cartílago es abrazado con otros con los que se pone en contacto, permitiendo una contracción mínima del injerto del tejido maduro, con esto el contorno es mantenido. Después de la curación los condrocitos se activan y pueden ser observados rodeando a la matriz normal de cartílago. También ha sido observado hueso. Una significativa desventaja de esta técnica es la no obtención adecuada de material de injerto, además de que el injerto provee poca protección al cerebro.⁷

Otros materiales autógenos de este tipo son el tejido adiposo y dermis, los cuales han sido usados primariamente en defectos de seno frontal. Muchos de estos sucesos dependen del tamaño y localización del defecto. Este material de injerto ha tenido la tendencia de contraer maduración lo cual le ha dado un gran compromiso de resultado estético. Obviamente estos injertos no proveen adecuada protección a la herida traumática.

2.2 Reconstrucción Aloplástica.

2.2.1 Materiales Metálicos.

Numerosos metales y aleaciones han sido usados a lo largo de la historia para las restauraciones de los defectos craneales. Idealmente el metal debe ser ligero en peso, bastante fuerte para resistir traumas y suficientemente maleable para ser modificado durante la cirugía, inerte para que no provoque reacciones en el tejido y moderadamente radiolucido para permitir un buen examen radiológico. Dentro de los metales utilizados para realizar la craneoplastia están:

2.2.1.1 Tantalio

El tantalio se utilizó para implantes craneofaciales en la década de los 40 y 50. Sin embargo la técnica para la realización del implante es difícil y sus propiedades no son muy buenas, ya que resulta costoso y tiene una alta conductividad térmica que crea molestia en ciertos pacientes. Además es opaco a la radiación y no permite su visualización postquirúrgica por medio de tomografías computarizadas. Por lo que ya no se utiliza para implantes.³

Entre las características que lo llevaron a ser utilizado es que se encuentra disponible en 0.0015 pulgadas para poder ser recortado y así poder ser manipulado para decidir el contorno y dimensión apropiada. Para defectos pequeños, el tantalio puede ser fácil de ser modificado durante la cirugía. Su empleo fue sustituido por compuestos acrílicos y por titanio.⁷

2.2.1.2 Titanio

El titanio ha sido utilizado para prótesis craneales por su bajo modulo de elasticidad, es fuerte, ligero y blando para poder ser contorneado, además de ser radiodenso permitiendo así mejores estudios radiográficos. En la superficie de este metal se forma una capa de dióxido que evita la corrosión. Esta capa se renueva en el medio biológico aun después de doblarse.

El titanio se puede fijar fácilmente en cirugía atornillándolo directamente al cráneo. Se presenta en macizo o en malla la cual puede ser utilizada en defectos de hasta 25 cm². El contacto de titanio con la dura madre no ocasiona ningún problema clínico.¹²

Para la utilización de titanio y tantalio se realiza primero una impresión del defecto y sobre el modelo obtenido se moldea el metal dependiendo del tamaño y forma del mismo, en el caso del titanio después de ser pulido es anodizado en 80% de ácido fosfórico, 10% de ácido sulfúrico y 10% de agua, esto para eliminar las impurezas.⁷

El titanio para aplicaciones médicas se utiliza aleado. Estas aleaciones deben de tener elementos que no sean tóxicos ni produzcan alergias. Las aleaciones de titanio están compuestas de titanio, niobio (Nb), tantalio (Ta) y zirconio (Zr). El Nb, Ta y Zr son materiales que han demostrado ser los más seguros para aplicaciones médicas.

Hay varios grados de Titanio disponible y su diferencia radica en su contenido de oxígeno. Los implantes se realizan del punto más alto. El titanio

tiene una alta biocompatibilidad, además se puede unir con el hueso es decir presenta una óseo integración.

Entre las desventajas que se tienen al utilizar titanio para craneoplastía son: que se requiere de una prensa hidráulica y de una mayor habilidad para ser moldeado. (Fig. 2)




Figura 2. Proceso para la obtención de un implante con lamina de titanio.²⁸

Las principales ventajas de los metales, que han sido gratas para su uso son: su maleabilidad aunada a la capacidad clínica de ser moldeados para su configuración, requieren de una sola incisión y no de un sitio donador, hay reducción de los tiempos quirúrgicos en comparación con los materiales autógenos, y son más viables.

En años recientes con la evolución de las resinas acrílicas, los metales han sido menos usados que anteriormente.

2.2.2 Materiales poliméricos.

2.2.2.1 Resina Acrílica Autopolimerizable.

Durante la segunda guerra mundial la resina acrílica autopolimerizable tuvo un incremento popular entre los neurocirujanos, por la compatibilidad con el tejido y por poder ser manipulado en la cirugía.²⁶

Mostro ser relativamente inerte, fuerte, no carcinogénico, no interfiere con la tomografía computarizada (TAC) o imagen de resonancia magnética, encefalogramas ni radioterapia, realmente viable por no mostrar conductividad térmica y eléctrica, formada además de un polímero y de un monómero.¹³

El metal metacrilato no puede ser usado cuando un seno para nasal o la cavidad nasal está expuesta.¹⁴

El monómero y polímero son mezclados, cuando la resina se encuentra en su estado plástico se aplica directamente en el defecto y es moldeada.

El desprendimiento de calor durante la polimerización puede alcanzar hasta los 120°C. Es controlado con continua irrigación salina y algodones

húmedos, cuando la resina empieza a endurecer esta es removida del defecto hasta que se complete su polimerización. Esto más en defectos amplios.

Algunos clínicos prefieren la utilización de un contenedor de polietileno, para la mezcla de monómero y polímero, para así después colocar la mezcla en el defecto. Cuando la resina ha polimerizado completamente, es recortada y pulida con instrumentos rotatorios, también se realizan perforaciones sobre la prótesis para su posterior seguridad en su posición, el tejido conectivo fibroso prolifera alrededor de las perforaciones. Asimismo estas perforaciones permiten que los fluidos acumulados entre el implante puedan ser drenados hacia el exterior.¹⁵

Si la prótesis se contamina durante el procedimiento, puede ser esterilizada en autoclave pero por ser un medio que desprende calor puede provocar modificación a la resina.⁷ Por eso se utiliza el óxido de etileno, que no precisa de altas temperaturas, para que sea totalmente eficaz.

El óxido de etileno, es un gas tóxico, incoloro, inflamable, de olor parecido al cloroformo y es inflamable en presencia del aire. Para evitar el riesgo de inflamación se presenta diluido en otros gases inertes, anhídrido carbónico (CO₂) y freón.

La capacidad de esterilización del óxido de etileno, es producida por la toxicidad que aniquila las proteínas de las células bacterianas. Este proceso es irreversible y la bacteria muere.

Su poder bactericida depende de varios factores:

- Concentración de gas.
- Temperatura de exposición.
- Humedad ambiental de la cámara.
- Tiempo de exposición.

La temperatura que alcanza el gas, para que sea idónea, es de 60º, de esa forma penetra más fácilmente en los artículos a esterilizar y en las células de las bacterias.

La humedad es necesaria para que actúe sobre las esporas. Si estas, están muy secas o deshidratadas, no son destruidas. La humedad ideal es del 50%, nunca por debajo del 30%.

El tiempo empleado es de 3 a 6 horas (dependiendo de la concentración y la temperatura).

Es muy importante la aireación de los materiales esterilizados por oxido de etileno, ya que al ser muy penetrante, pueden quedar residuos, produciendo estos lesiones cutáneas, quemaduras y síntomas similares.

Los autoclaves de oxido de etileno, están provistos de un aireador que entra en funcionamiento una vez que termina el proceso de esterilización, durando la aireación de 12 - 14 horas.

Duración de la esterilidad: depende de las condiciones de almacenamiento. Tipo de envoltorio, tipo de material, tipo de paquete.

La incidencia de complicaciones relacionadas con la resina acrílica autopolimerizable en prótesis craneales son muy bajas comparadas con el tantalio u otros metales.

Las principales desventajas son la aplicación directa por el desprendimiento de calor durante su polimerización, dificultad en el contorno del implante de acuerdo a la curvatura del cráneo dando lugar muchas veces a prótesis completamente planas, las cuales no proporcionan estética, así como la presencia libre de monómero puesto que este puede ocasionar reacciones locales del tejido.¹⁴

Si el defecto es mayor a 10cm, el cirujano tiene la dificultad en determinar la curvatura individual del paciente durante la adaptación del implante. El contorno externo de la cabeza del paciente afecta la forma del implante final.

Un ejemplo de resina termopolimerizable es el: Cranioplastic.

El cranioplastic es un material aloplástico para la reparación de defectos craneales. Está constituido por un polvo y un líquido. El polvo está compuesto de Polímero de metilmetacrilato en un 79.6% de peso. Copolímero de metilmetacrilato de estireno 19.9% de peso. Peróxido de benzolilo 0.5% de peso.²⁹

El líquido está compuesto de: Monómero de metacrilato de metilo 95.05% de volumen. Monómero de dimetacrilato de etileno 4.28% de volumen. P-toluideno de dimetil 0.66% de volumen.

Contraindicaciones.

Está contraindicado en casos de infección activa y en pacientes previamente sensibilizados al metilmetacrilato.

Esterilidad.

Todo el contenido del líquido esta estéril (la superficie exterior del equipo y la bolsa de envoltura no es estéril).el polvo ha sido esterilizado con radiación gamma, el líquido por filtración y el contenido de la bolsa envoltoria con oxido de etileno.²⁹

2.2.2.2 Combinación de Metal con Resina Acrílica Autopolimerizable.

Una de las técnicas empleadas en la reconstrucción de defectos craneales amplios ha sido utilizando una malla de titanio con un polímero. La malla le confiere resistencia adicional al implante, en esta técnica el cirujano escoge la malla, recorta y contornea de acuerdo al tamaño del defecto, esta es asegurada con tornillos de titanio, en dado caso si se llegase a utilizar sola es muy fácil que con un pequeño golpe se deforme, por lo que se implementa la combinación del polimetilmetacrilato.

Dentro de las desventajas de esta técnica están: la dificultad para lograr un buen contorno tridimensional y que los bordes del implante a menudo son palpables después de la cirugía, así como el elevado costo del titanio.⁹

2.2.2.3 Resina Acrílica Termopolimerizable.

El uso de este material requiere de una fabricación pre quirúrgica. Además cuenta con aspectos más favorables que la resina acrílica autopolimerizable, entre ellos, que proporciona una mejor reproducción de contornos, el tejido no es expuesto a los desprendimientos de calor debido a la polimerización del material y es 50% más resistente que la resina acrílica autopolimerizable (fig.3).⁶

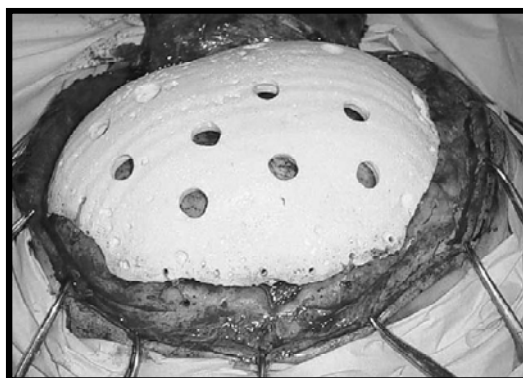

Figura 3. Colocación de craneoplastia de metilmetacrilato en defecto de cráneo, fijada con cable quirúrgico.⁶

La literatura ha reportado el uso de resina acrílica impregnada de antibiótico, el cual puede ofrecer protección contra complicaciones infecciosas. El uso de polimetil metacrilato impregnado de antibiótico fue reportado primero en la artroplastia de cadera por Buchholz y Engelbrecht en 1970, desde esta introducción el estudio de cementos impregnados ha florecido. Los investigadores han determinado mejor estabilidad e índices de evolución del implante por la penetración tisular del antibiótico.⁵

El antibiótico debe estar disponible en un polvo de nivel farmacéutico. En Europa la gentamicina es usada comúnmente, mientras que en Estados Unidos la tobramicina es más común.

2.2.2.4 Polietileno

Estos polímeros consisten en una gran cantidad de unidades de etileno interconectados entre sí para formar una micromolécula de alta ramificación.

Existen tres tipos de polietileno disponibles. El polietileno de baja densidad tiene de 10-30 ramificaciones por cada 100 átomos de carbono, lo cual le confiere baja rigidez.⁷

El polietileno de alta densidad es en su mayoría una molécula lineal con pocas ramificaciones y una mayor densidad, sometidas a esfuerzos, los implantes de polietileno conservan su forma y no experimentan reabsorción. El polietileno de mayor densidad, con un peso de cuatro millones, es el componente de una prótesis de cadera completa. Su composición permite soportar cargas. El polietileno de baja densidad puede ser formado en implantes porosos en áreas que no estén sometidas a esfuerzos.

Es un material inerte y compatible con el tejido. Tiene alta fuerza tensil, ligero, flexible y tiene baja conductividad térmica y eléctrica. Puede ser moldeado y fácilmente ajustado durante la cirugía. Es termoplástico entre los 350°F y 375°F, transparente y amorfo.²⁷

Como material para craneoplastía, requiere de una prefabricación anticipada para lo cual se toma una impresión del defecto y de los tejidos que se encuentran alrededor. El polietileno se expone a una temperatura de 375 °F, cuando el material se encuentra translucido se moldea en el modelo, después de 2-3 minutos se retira del molde y con instrumentos rotatorios se eliminan excedentes y se pule con piedra pómez. El implante se coloca y se sutura en posición.

Un ejemplo de polietileno es el Medpore.

El Medpore es un polietileno lineal, de alta densidad que permite el crecimiento de los tejidos dentro de él debido a su estructura de poros abiertos interconectados. Es un material biocompatible, altamente inerte, compuesto de microesferas de polietileno de alta densidad que al ser sinterizados crean una estructura de poros interconectados de aproximadamente 10 μm de diámetro.²⁷

Una de las desventajas de este material, es que por ser poroso, es muy susceptible a contaminación por microorganismos.

Las ventajas que tiene es que: 1) está disponible en láminas de varios espesores o bloques cuando se requiere dar volumen, 2) es radiotransparente lo cual le permite ser valorado radiográficamente y realizar un buen control pos tratamiento al paciente.

Para facilitar el modelado de este material se debe sumergir en una solución salina caliente, con una temperatura entre 80°C y 100°C durante varios minutos. La solución caliente relaja la memoria el material, permitiendo modificaciones de forma. El material se debe mantener en la forma deseada hasta que se enfríe. Se puede utilizar un baño estéril frío para acelerar el proceso de enfriamiento. Se pueden unir varias láminas en caso de ser necesario (fig. 4).²⁷

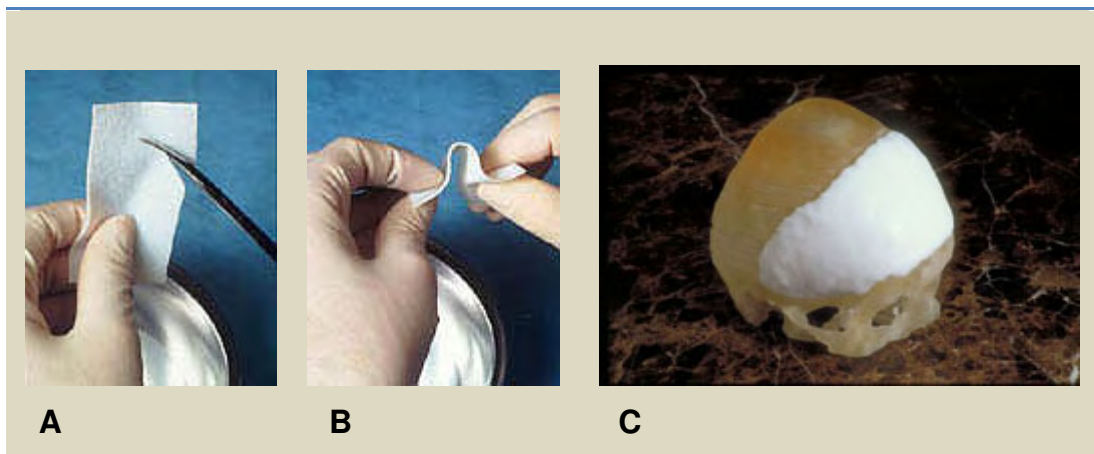


Figura 4. A, B, C. Recorte, moldeado y adaptación del Medpore al defecto del cráneo.²⁷

La fijación del implante puede ser realizada mediante sutura, cable quirúrgico o con tornillos o placas de titanio. Se recomienda su utilización para defectos craneales menores de 8cm de diámetro porque no ofrece gran resistencia.²⁷

2.2.2.5 Silicona.

Este material ha sido utilizado ocasionalmente en restauraciones de defectos craneales. Es compatible con el tejido pero su desventaja es que es muy flexible para ofrecer protección en defectos de cráneo largos.

El grado medico de la silicona para implante es localizada en tres formas: (1) Bloques que pueden ser tallados en distintas maneras, (2) Vulcanizada y (3) habitación de temperatura vulcanizada.

Se ha empleado silicona en seno frontal, malar y defectos de mentón. Restableciendo el contorno estéticamente pero no así como objeto de protección.⁷

2.2.3 Materiales Cerámicos.

2.2.3.1 Hidroxiapatita.

El mayor componente del sistema esquelético humano es la hidroxiapatita (HA), la cual existe junto con el fosfato de calcio. La hidroxiapatita, ($\text{Ca}_{10}[\text{PO}_4]_6[\text{OH}]_2$), está formada por cristales que tienen una composición similar a los componentes inorgánicos del tejido óseo, esto permite al implante volverse una parte integral del tejido óseo.¹⁹

Este material está compuesto de 39.9% de Calcio, 18% de POY 3.5 de OH. Estos cristales son fusionados a temperaturas de 1100°C hasta 1300°C por un proceso de sinterización dependiendo de las condiciones de sinterización y su composición se forman diferentes grados de porosidad y propiedades mecánicas.¹⁹

Los implantes de hidroxiapatita son frágiles, soportan baja tensión. La principal ventaja de los implantes de HA es la capacidad de integrarse directamente con tejido óseo. Si son implantados junto al tejido óseo, estimulan su crecimiento.

En la literatura se encuentra que es posible la combinación de mallas de titanio con hidroxiapatita. La malla desempeña el papel de soporte estructural en la reconstrucción y la hidroxiapatita un efecto osteoconductor, el cual permite un crecimiento óseo progresivo en el defecto craneal.²⁰

Las ventajas encontradas con esta técnica son: que se crea un ajuste tridimensional más preciso en el contorno craneal, aumentando la estabilidad

y la resistencia a fuerzas de tensión, permite la reconstrucción de defectos craneales moderados-extensos, mayores incluso de 25 cm².¹⁹

Algunos autores, defienden el empleo de una malla de titanio o reabsorbible interpuesta entre la duramadre y el cemento de hidroxiapatita para evitar que las pulsaciones cerebrales y de la dura puedan interferir en el fraguado del cemento. Sin la malla se provocarían pequeñas microfracturas en la hidroxiapatita que desencadenarían una inflamación local, infección y posterior extrusión y fracaso del implante. La combinación malla-hidroxiapatita no tiene un impacto negativo en la biocompatibilidad, osteoconductividad y capacidad de remodelado del cemento.²⁰

CAPÍTULO 3

MÉTODOS PARA LA REALIZACIÓN DE CRANEOPLASTÍA

3.1 Método Convencional Para la Realización de Craneoplastía.

Es necesaria una impresión del defecto, la cual se toma con alginato y gasas para dar soporte a este.

El cuero cabelludo debe de ser afeitado para la impresión de defectos largos, mientras que en defectos cortos se debe afeitar 5 cm de los bordes del hueso marginal, para una mejor determinación del contorno de la impresión.

El hueso externo marginal es palpado y marcado con tinta indeleble sobre la piel, el clínico debe intentar palpar el margen interior de la tabla del hueso. Localizando el interior de la tabla puede auxiliar a determinar el ángulo necesario para el contorno marginal de la prótesis.¹⁵

Algunos autores recomiendan que la configuración entre el borde de la prótesis y el hueso sea de 10mm por encima para garantizar la adecuada cobertura del defecto.⁷

Se vacía la impresión con yeso dental y sobre este se modela la prótesis con cera dental rosa. Al tener el molde en cera se procesa con resina acrílica termopolimerizable. Se recorta y se pule con instrumentos rotatorios. Por último se esteriliza con gas de oxido de etileno.

3.2 Craneoplastía Asistida por Computadora.

La evolución de las computadoras y la rapidez que estas adquirieron en 1970 permitió la utilización de las mismas en la modelación de superficies tridimensionales que podían ser controlados en un software con una resolución gráfica adecuada. A partir de esto nació el sistema de diseño asistido por computadora.²⁶

Un interés considerable en la producción de implantes para la reparación de los defectos del cráneo ha pasado a requerir de la ayuda de un PC para el procesamiento de imágenes asistida por ordenador en el diseño y fabricación llamado (CAD / CAM). Lo cual ha permitido una serie de ventajas frente a la técnica tradicional manual de reparación. Ya que proporcionan un mejor resultado cosmético, ofrecen reducción de tiempo durante la cirugía, aumenta la confianza en la cirugía de implante y permitir una gama de materiales que se utilizarán para la reparación.²¹

La técnica de *craneoplastia asistida por computadora* lleva incluida una serie de pasos, comenzando con:

1. Una tomografía computarizada (CT) la cual es la modalidad de imagen de elección ya que demuestra imagen de contraste inherente entre el hueso y tejidos blandos. Esto permite la segmentación relativamente fácil de datos del hueso del resto de los tejidos.
2. Procesamiento de imágenes.

3. Archivo generación STL. Después de la segmentación de la superficie ósea matemáticamente es utilizando un modelo triángulos o polígonos para crear una malla y se convierte en un formato de archivo de Diseño Asistido (fig.5).¹⁵

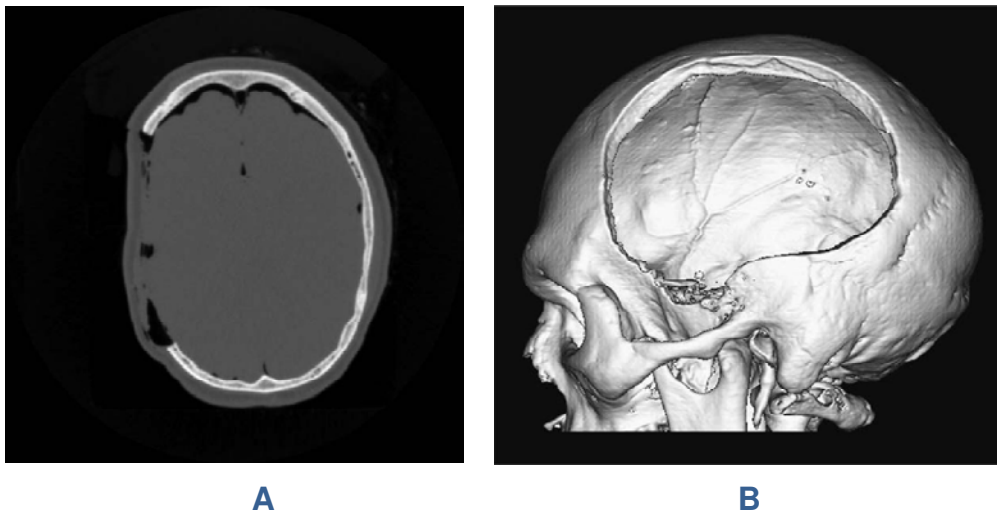


Figura 5. A) TC de un defecto lateral de cráneo. B) Imagen 3D, mostrando el gran defecto del cráneo.¹⁵

El formato de archivo STL (estereolitografía), es el más utilizado, ya que es ampliamente transferible entre una variedad de sistemas de software.¹⁵

3.3 Craneoplastía Asistida por Medio de Estereolitografía.

Una maquina de esteriolitografía está conformada por un tanque lleno con un fotopolímero liquido, una plataforma móvil y un laser ultravioleta controlado por una computadora (Fig.6).



Figura 6. Imagen de una maquina de estereolitografía.²⁵

Tiene un horno con luz ultravioleta, para finalizar el curado del fotopolímero. El fotopolímero se endurece cuando es expuesto a la luz ultravioleta, al iniciar el proceso la plataforma móvil es localizada justo al borde del fotopolímero líquido.

El laser pasa sobre la superficie del primero y endurece la primera capa.

La plataforma entonces se desplaza hacia abajo aproximadamente (2mm) y la siguiente capa es procesada, las capas que se van formando se sostienen con un soporte especial que las mantiene en su posición, estos soportes son retirados al final del proceso.¹⁵ (fig.7)




Figura 7. Procesado de las capas.²⁵

La separación entre cada capa permite tener un 99.6 de eficacia del modelo obtenido en comparación con el cráneo del paciente.¹⁵

El material que no es utilizado se mantiene en la plataforma y es retirado al terminar la pieza. Finalmente el modelo termina su curado en el horno con luz ultravioleta.

Esta técnica fue utilizada en prótesis maxilofacial y principalmente en la elaboración de prótesis para defectos craneales a mediados de 1990. Por medio de este proceso se puede hacer el modelo del implante como el del defecto del cráneo.

La realización del implante sirve como base para sacar un molde que puede ser vaciado con un material biocompatible. El modelo del cráneo sirve para adaptar el implante antes de hacer la cirugía. (fig. 8)

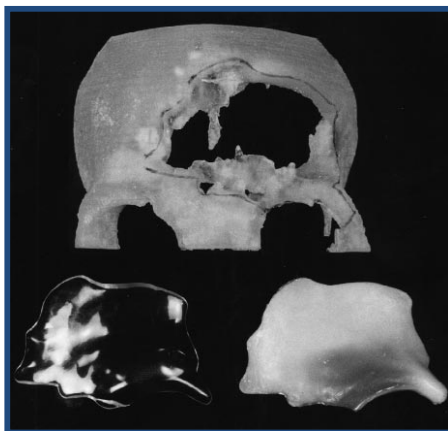


Figura 8. Modelo estereolitográfico con defecto y craneoplastia de metilmetacrilato.¹¹

Existen varias ventajas al tener un modelo del cráneo del paciente antes de una craneoplastia: ayuda a la preparación de la operación, visualización de la anatomía, sirve de modelo para la adaptación del implante y además para que el paciente entienda mejor el procedimiento al que se va a someter.⁷

Se reduce el tiempo de la cirugía, la fijación del implante puede ser planeada antes de la cirugía; reduciendo la cantidad de soportes de fijación requeridos.

Se puede lograr la fijación con un único soporte, después del análisis de la estructura del hueso que rodea al implante y detectando la parte más densa. Esto hace que el implante sea más estético. La mayor desventaja es su alto costo. Pero hay formas de reducirlo, por ejemplo modelando solo la parte afectada en vez de modelar todo el cráneo.²¹

Después de la colocación de la prótesis en el defecto la reorganización del tejido y la revascularización ocurre aproximadamente de 2-3 meses.

CAPÍTULO 4

TÉCNICA UNAM PARA LA REALIZACIÓN DE PRÓTESIS CRANEALES.

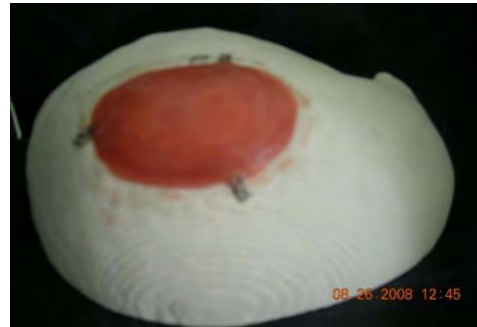
La técnica utilizada en la División de Estudios de Posgrado de la facultad de odontología requiere de una Tomografía Axial Computarizada TAC, con cortes tridimensionales de 0.3mm a 0.5mm; la cual va guardada en un disco en un programa llamado DICOM (Digital Imaging and Communications In Medicine).

Las imágenes tomográficas en formato DICOM se trasladan y manipulan a través de un programa CAD (Diseño Asistido por Computadora). Una vez tridimensionalizada y seleccionada la imagen se importa al Software del estereolitográfico (administrador de impresión).

Se obtiene un modelo estereolitográfico del cráneo con el defecto, sobre este se modela con cera rosa, dando las características correspondientes después del modelado se procesa (fig. 9,10). El implante se fija mediante cadenas y tornillos de titanio.



A



B

Figura 9. A. Modelo estereolitográfico con defecto. B. Modelado con cera rosa.²⁵

A



B

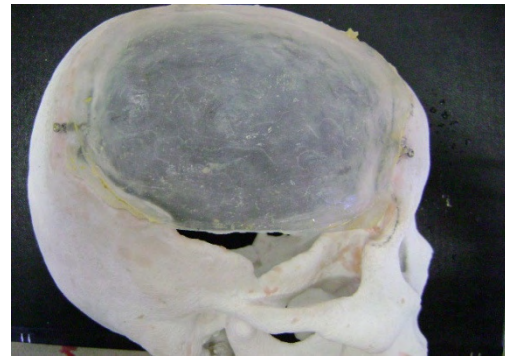


Figura 10. A. Prótesis craneal terminada. B. Prótesis craneal adaptada al modelo estereolitográfico.²⁵

4.1 Cantidad de Craneoplastías realizadas en la División de Estudios de Posgrado de la Facultad de Odontología con el Hospital Juárez de México.

En la División de Estudios de Posgrado e Investigación de la Facultad de Odontología de la UNAM en la especialidad de Prótesis Maxilofacial se han realizado craneoplastias mediante uso de estereolitografía, uno de los sistemas más modernos, en cuestión de técnicas empleadas para la realización de craneoplastias en México, y el único disponible a nivel de salud pública.

En dicha especialidad se ha llevado un registro de pacientes del servicio de Neurocirugía del Hospital Juárez de México; del 1 de octubre del 2007 al 1 de febrero del 2009, dichos pacientes han ingresado con la necesidad de la realización de implante de cráneo.

Haciendo un total de 23 pacientes, 8 de los cuales son de sexo femenino y 15 del sexo masculino, con relación de 2:1. La edad promedio de dicho grupo es de 37 años. Siendo con mayor grado de incidencia trauma craneoencefálico, que sin lugar a duda confirma una vez más lo que se menciona en la literatura. Posterior a esta causa se presentan: hematomas epidural y parenquimatoso, por último hemorragia subaracnoidea.

PACIENTES CON REQUERIMIENTO DE CRANEOPLASTIA 1 DE OCTUBRE DEL 2007 AL 1 DE FEBRERO DEL 2009 REFERIDOS DEL HOSPITAL JUÁREZ DE MÉXICO.

SEXO	EDAD	DIAGNÓSTICO
MASCULINO	28	TRAUMA CRANEOENCEFÁLICO
MASCULINO	28	TRAUMA CRANEOENCEFÁLICO
FEMENINO	48	HEMORRAGIA SUBARACNOIDEA
MASCULINO	32	TRAUMA CRANEOENCEFÁLICO GRADO II
MASCULINO	29	TRAUMA CRANEOENCEFÁLICO GRADO II
MASCULINO	31	RUPTURA DE MALFORMACIÓN ARTERIOVENOSA
FEMENINO	29	MENINGIOMA PARIETAL
FEMENINO	19	TRAUMA CRANEOENCEFÁLICO
MASCULINO	43	TRAUMA CRANEOENCEFÁLICO
MASCULINO	42	TRAUMA CRANEOENCEFÁLICO
MASCULINO	23	MALFORMACIÓN ARTERIOVENOSA
MASCULINO	54	HEMATOMA PARENQUIMATOSO EXTENSIVO
MASCULINO	43	ANEURISMA CEREBRAL
FEMENINO	40	ABSCESO CEREBRAL
FEMENINO	29	ABSCESO CEREBRAL
MASCULINO	40	HEMATOMA EPIDURAL
FEMENINO	51	TUMOR
MASCULINO	35	HEMATOMA EPIDURAL
FEMENINO	53	HEMATOMA INTRAPARENQUIMATOSO
MASCULINO	34	HEMATOMA SUBDURAL AGUDO
FEMENINO	24	CONTUSIÓN HEMORRAGICA
MASCULINO	60	HEMATOMA SUBDURAL AGUDO E INTRAPARENQUIMATOSO
MASCULINO	40	HEMATOMA SUBDURAL AGUDO

Los datos que se van a citar, fueron proporcionados por el Dr. Abenamar Samano Osuna, investigador principal del protocolo de cirugías realizadas en el departamento de Neurocirugía del Hospital Juárez de México y asesor e investigador asociado Dr. Rafael Mendizabal Guerra. En el periodo comprendido del 1 de octubre del 2007 al 1 de febrero del 2009, se tiene el registro que se han realizado 42 cirugías; de las cuales 23 pacientes se rehabilitaron con la Técnica UNAM y los otros 20 pacientes fueron sometidos a otros tratamientos.

Los criterios que se tomaron en cuenta para la realización de la craneoplastía por medio de la Técnica UNAM, fueron:

1. Pacientes que aceptaron participar en el protocolo de Técnica UNAM para prótesis en defectos craneales y firmaron el consentimiento válidamente informado.

2. Pacientes que se habían sometido a craniectomía descompresiva con 6 meses de anticipación por eventos como:
 - Cirugía de clipaje de aneurisma.

 - Craniectomía descompresiva por:
 - Hematoma intraparenquimatoso.
 - Hematoma subdural agudo.
 - Hematoma epidural.
 - Resección de malformación arteriovenosa.
 - Resección tumoral y que no haya recibido radioterapia.

- Fractura de cráneo.

Los pacientes que no cumplen con estos criterios se someten a otro tipo de tratamiento como aplicación de resina epóxica, craneoplastic, injerto de costilla, injerto de tabla interna de cráneo, colocación de injerto de malla de titanio.

VI. CONCLUSIONES

La reparación de un defecto craneal tiene como finalidad proporcionar protección al cerebro y lograr un buen aspecto estético; brindándole una mejor calidad de vida al paciente y una reintegración a la sociedad.

Al tener una gran variedad de materiales en el mercado, existe la posibilidad de elegir entre ellos, dependiendo de las ventajas y desventajas que estos presentan, su elección va a estar basada en:

- ❖ Una valoración neurológica del paciente.
- ❖ Valoración radiográfica.
- ❖ Edad del paciente.
- ❖ La habilidad del neurocirujano en el manejo de los diferentes materiales.
- ❖ La etiología, el tamaño y localización del defecto.
- ❖ Recursos económicos del paciente.

La Técnica UNAM para realizar prótesis en defectos craneales. Presenta varias ventajas sobre otras técnicas:

1. Una explicación real al paciente del tratamiento que requiere.
2. Elimina la reacción exotérmica del metilmetacrilato en el paciente, por lo tanto no hay riesgo de daño tisular.

3. Reducción del rechazo del implante.
4. El implante del cráneo ya esta preformado y contorneado al momento de la cirugía por lo que se disminuyen o eliminan los ajustes en quirófano.
5. Excelente fijación ya que se realiza con cadenas y tornillos de titanio.
6. Ahorro de tiempos quirúrgicos.
7. Costo moderado.

Concluyo que la Técnica UNAM es una excelente opción para realizar prótesis en defectos craneales.

VII. REFERENCIAS BIBLIOGRÁFICAS.

1. Sanan A, Haines S. Repairing holes in the head: a history of cranioplasty. *Neurosurgery* 1997; 40: 588-603.
2. Losee J y cols. Reconstruction of the immature craniofacial skeleton with a carbonated calcium phosphate bone cement: interaction with bioresorbable mesh. *J Craniofac Surg.* 2003; 14:117-124.
3. Zubillaga I, Sánchez A, Montalvo J. Reconstrucción craneal con biomateriales. Revisión histórica y estado actual. *Rev Esp Cirug Oral y Maxilofac* v.29 n.2 Madrid mar-abr. 2007.
4. www.portalesmedicos.com/diccionario_medico/index.php/
5. Bello G, Whitney M, Rontal M, Jackson I. Long-term results of craniofacial implantation: a return to methyl methacrylate. *Eur J Plast Surg.* Springer-Verlag 2008,1-4.
6. Rotaru H, Bacuit M, Stan H, Bran S, Chezan H, Iosif A, Tomescu M, Kim SG, Rotaru A, Baciut G. Silicone rubber mould cast polyethylmethacrylate-hydroxyapatite plate used for repairing a large skull defect. *J Craniomaxillofac Surgery* (2006). 34(4):242–246.
7. Beumer J, Curtis T, Marunick M. *Maxillofacial Rehabilitation: Prosthodontic and surgical.* U.S.A. Copyright, 1996. Pp 455-457.
8. Chiarini L, Figurelli S, Pollastri G, Torcia E, Ferrari F, Albanese M. Cranioplasty using acrylic material: a new technical procedure. *Journal of Cranio-Maxillofacial Surgery* (2004) 32, 5–9.

9. Chabas J, Dellavolpe C, Riah Y, Bron T, Reynier Y, Kaya J, Casanova D. Cranial reconstruction after a post-craniotomy empiema. *Journal of Plastic, Reconstructive & Aesthetic Surgery* (2008) 1-5.
10. Moreira-Gonzalez A, Jackson I, Miyawaki T, Barakat K, DiNick V. Clinical outcome in cranioplasty: critical review in long-term followup. *J Craniofac Surg* (2003) 14:144–153.
11. D'Urso P, Earwaker W, Barker T, Redmod J, Thompson R, Effeney D and Thomlinson F. Custom cranioplasty using stereolithography and acrylic. *British Journal of Plastic Surgery* (2000), 53,200-204.
12. Johannes J, Hardt N. Long-term results following reconstruction of craniofacial defects with titanium micro-mesh systems. *Journal of Cranio-Maxillofacial Surgery* (2001), 29, 75-81.
13. Arin K, Stephen M, Joseph G. Onlay frontal cranioplasty using wire reinforced methyl methacrylate. *Journal of Cranio-Maxillofacial Surgery* (2008) 36, 138-142.
14. Cho YR, Gosain AK: Biomaterials in craniofacial reconstruction. *Clin Plast Surg* (2004)31: 377-385.
15. www.amazon.com/Virtual-Prototyping-Manufacturing-Medical Applications. Chapter 1 Computer Assisted Cranioplasty. Pp 1-19.
16. Lenz J, Henkel K, Hingst V, Versen R, Karsten K, Gundlach H. Reconstruction of the frontal calvarian continuity in a child using a freeze preserved autogenous bone graft. *Journal of Cranio-Maxillofacial Surgery* (2003) 31, 154–158.

17. Pruss A, Kao M, Gohs U, Koscielny J, von Versen R, Pauli G: Effect of gamma irradiation on human cortical bone transplants contaminated with enveloped and non-enveloped viruses. *Biologicals* 30: 125–133, 2002.
18. Artico M, Ferrante L, Pastore FS, Ramundo EO, Cantarelli D, Scopoletti D Iannetti G (2003) Bone autografting of the calvaria and craniofacial skeleton: historical background, surgical results in a series of 15 patients and review of the literature. *Surg Neuro* 60:71–79.
19. Arriaga MA, Chen DA (2002) Hydroxyapatite cement cranioplasty in translabyrinthine acoustic neuroma surgery. *Otolaryngol Head Neck Surg* 126(5):512–517.
20. Hiroshi I, Hiraide T, Moriya M, Fujimoto M, Nagashima G, Suzuki R, Fujimoto T. A 12 month in vivo study on the response of bone to a hydroxyapatite–polymethylmethacrylate cranioplasty composite. *Biomaterials* 28 (2007) 4922–4927.
21. Mazzoli A, Germani M, Raffaelli R. Direct fabrication through electron beam melting technology of custom cranial implants designed in a PHANToM-based haptic environment. *Materials and Design* 2008. 1-6.
22. Wan H, Devadass V, Aziz I. Digital Approach in Reconstruction of Craniofacial Defect. *IFMBE Proceedings Vol.4.* 2632-2635.
23. Eppley ML, Sadove RG, Havlik P. Resorbable plate fixation in pediatric craniofacial surgery. *Plast Reconstruct Surg* 1997; 100(1):567-75.

24. Toth-Tascau, Mirela. Set of Implants for Maxillo-Facial Surgery. Disponible en internet en: <http://cmpicsu.utt.ro/cvm/Tascau-Dragulescu-Stanciulescu.pdf>.
25. División de Estudios de Posgrado e Investigación de la Facultad de Odontología. Especialidad de Prótesis Maxilofacial. UNAM, 2009.
26. Marchac D, Greensmith A. Long-term experience with methylmethacrylate cranioplasty in craniofacial surgery. Journal of Plastic, Reconstructive & Aesthetic Surgery (2008) 61, 744-752.
27. www.porexurgical.com/english/surgical/sprodadura.asp
28. www.neurocirugia.com/intervenciones/craneoplastia
29. The L.D. Caulk Company. División de Dentsply internacional Inc., Milford, Delawaere. Distribuido por Codman y Shurtleff. Randolph, Massachusetts.