



**UNIVERSIDAD NACIONAL AUTÓNOMA DE
MÉXICO**



FACULTAD DE ODONTOLOGÍA

AUTOTRASPLANTE DENTAL EN ADOLESCENTES.

T E S I N A

QUE PARA OBTENER EL TÍTULO DE

CIRUJANA DENTISTA

P R E S E N T A:

BRENDA GUADALUPE ORTIZ ALEGRIA

TUTORA: MTRA. VIOLETA ZURITA MURILLO

MÉXICO, D. F.

2008



Universidad Nacional
Autónoma de México



UNAM – Dirección General de Bibliotecas
Tesis Digitales
Restricciones de uso

DERECHOS RESERVADOS ©
PROHIBIDA SU REPRODUCCIÓN TOTAL O PARCIAL

Todo el material contenido en esta tesis esta protegido por la Ley Federal del Derecho de Autor (LFDA) de los Estados Unidos Mexicanos (México).

El uso de imágenes, fragmentos de videos, y demás material que sea objeto de protección de los derechos de autor, será exclusivamente para fines educativos e informativos y deberá citar la fuente donde la obtuvo mencionando el autor o autores. Cualquier uso distinto como el lucro, reproducción, edición o modificación, será perseguido y sancionado por el respectivo titular de los Derechos de Autor.



AGRADECIMIENTOS

A mi mamá, Juana Alegría, por haberme apoyado durante toda mi vida. Porque en esta nueva etapa me ha demostrado su fortaleza y estoy segura que siempre podré contar con su amor.

A mi papá, Gustavo Ortiz, por impulsarme a ser independiente. Porque ha mostrado interés en mis proyectos.

A mi hermana, Belinda, por el ejemplo que para mí ha representado. Por sus acertados consejos y sobre todo por compartir conmigo lo que sabe y lo que ha logrado.

A mi hermano, Gustavo, por el buen humor y por ayudarme a no tomar las cosas tan en serio.

A mi hermana, Julieta, porque siempre me ayuda a ver en las personas, animales y plantas el lado humano. Porque siempre tiene una sonrisa para los demás.

A Rodolfo Villena por su apoyo incondicional y las palabras de ánimo que tiene para mí. Por que hemos pasado juntos momentos muy valiosos.

A mi familia: abuelos Rosa y Damián; mis tíos: Francisco, Sara, Roberto, Alfredo, Raúl, Jorge, Lorena que han creído en mí.



AUTOTRASPLANTE DENTAL EN ADOLESCENTES

A mis amigos por los buenos tiempos: Adriana, Aidé, Lorena, Paulina, Claudia, Eduardo, Selene, Karina, Aida, Gustavo Huesca, Gustavo Camargo, Patricia, Ana y aquellos que me han brindado apoyo en diferentes circunstancias.

A la Universidad Nacional Autónoma de México y la Facultad de Odontología porque en sus instalaciones me he desarrollado profesionalmente.

A la Mtra. Violeta Zurita Murillo que dedicó su tiempo para colaborar con este trabajo. Por compartir su experiencia.

A todos los profesores que durante el camino han ampliado mi conocimiento. En especial a aquellos que son accesibles y se han convertido en amigos.



ÍNDICE

INTRODUCCIÓN

1. IMPORTANCIA DE LA ESTÉTICA PARA UN ADOLESCENTE	3
2. DEFINICIÓN E HISTORIA DE LOS AUTOTRASPLANTES DENTALES..	5
3. CLASIFICACIÓN DE LOS AUTOTRASPLANTES DENTALES	11
4. VENTAJAS Y DESVENTAJAS	13
5. INDICACIONES Y CONTRAINDICACIONES	15
6. PROCEDIMIENTO.....	18
6.1 CARACTERÍSTICAS DEL PACIENTE	19
6.2 ANÁLISIS DEL DIENTE A TRASPLANTAR.....	20
6.3 ANÁLISIS DEL SITIO O ALVÉOLO RECEPTOR.....	23
6.4 PREPARACIÓN DEL SITIO RECEPTOR (PROCEDIMIENTO CERRADO Y PROCEDIMIENTO ABIERTO).....	24
6.5 EXTRACCIÓN ATRAUMÁTICA DEL DIENTE A TRASPLANTAR.....	25
6.5.1 CONSIDERACIONES DE LAS ESTRUCTURAS IMPORTANTES DURANTE LA EXTRACCIÓN (ANATOMÍA QUIRÚRGICA).....	26
6.5.1.1 Formación coronaria completa, desarrollo radicular inicial (estadio 0) o de un cuarto de su total (estadio 1).	28
6.5.1.2 Diente no erupcionado con la mitad (estadio 2) a las tres cuartas partes (estadio 3) de formación de su raíz.	29
6.5.1.3 Formación radicular completa, foramen apical abierto ampliamente (estadio 4), semicerrado (estadio 5) o estrechado (estadio 6). Erupción completa y plena oclusión.	29
6.6 TRASPLANTE	30
6.7 FERULIZACIÓN	31
6.8 SEGUIMIENTO POSTQUIRÚRGICO	34
6.9 MANEJO ENDODÓNCICO	35



6.10 MANEJO ORTODÓNCICO	36
6.11 RESTAURACIÓN	36
7. CARACTERÍSTICAS DEL DIENTE TRASPLANTADO Y LOS TEJIDOS DE SOPORTE DESPUÉS DEL PROCEDIMIENTO	39
8. ÉXITO, PRONÓSTICO Y POSIBLES COMPLICACIONES	51
CONCLUSIONES	59
BIBLIOGRAFÍA	61



INTRODUCCIÓN

La estética en el área facial ha adquirido un alto valor en la sociedad moderna. En contactos interpersonales, la concentración se centra fundamentalmente en los ojos y la boca del interlocutor. La posición de los dientes anteriores y la relación labial se encuentran, por tanto, en el centro de atención.¹

Por lo tanto podemos entender que resulta muy importante para un adolescente su apariencia física. Cuando por algún motivo un diente anterior se ha perdido o será extraído, debe tenerse en cuenta que será prioridad para el paciente sustituirlo de inmediato. Sin embargo, para los pacientes en ese grupo de edad, no existen muchas opciones de tratamiento, y aunque hay varios procedimientos que se pudieran utilizar, ninguno de ellos aseguran el éxito y mucho menos ayudan al crecimiento del proceso alveolar normal.

Se considera al autotrasplante una excelente opción, ya que al establecer un periodonto normal, no existe ninguna consecuencia negativa. El paciente puede considerar al diente trasplantado como a cualquier otro en su boca.

Este trabajo de investigación bibliográfica pretende explicar las ventajas que el autotrasplante presenta frente a otras opciones de tratamiento como la prótesis fija, la prótesis removible o los implantes osteointegrados. Explica la

¹ Van Waes HJM, Stockli. Atlas de Odontología Pediátrica. Barcelona. Ed. Masson. 2002. Pp: 31.



importancia que tiene la apariencia física para los adolescentes y se incluyen antecedentes de este procedimiento.

Es importante definir los diferentes tipos de autotrasplantes, sus ventajas, desventajas, indicaciones y contraindicaciones, porque son una alternativa viable para la sustitución de un diente perdido. Deben conocerse los pasos a realizar, desde la valoración del paciente, el diente a trasplantar, el sitio receptor, el procedimiento quirúrgico propiamente dicho y las consideraciones especiales del tratamiento endodóncico, ortodóncico y la restauración del diente. Además, se incluyen las características del diente trasplantado y los tejidos de soporte, a corto y largo plazo.

Por último, se describen las características por las que un autotrasplante dental se considera exitoso, algunas estadísticas que permiten establecer un pronóstico y las complicaciones que puede presentar el procedimiento.



1. IMPORTANCIA DE LA ESTÉTICA PARA UN ADOLESCENTE

Una limitación o deformación estética en la zona anterior puede, en ocasiones, ser frustrante para el niño pequeño, con mayor frecuencia en la pubertad tardía y sobre todo para el adulto. En ciertas personas tiene grandes consecuencias para su sentimiento de autoestima y aceptación social.

En algunos casos la principal razón por la que un adolescente acude al consultorio dental es porque le preocupa algo en su apariencia física. El odontólogo debe considerar este hecho como una oportunidad para poder realizar todos los procedimientos necesarios para la rehabilitación del paciente. Obviamente no se debe ignorar la importancia que el paciente está dando a su problema ya que éste puede llegar a ser un problema psicológico.² La valoración de las alteraciones estéticas puede ir desde la completa indiferencia hasta la manía hipocondríaca.³

Ya en el consultorio dental, el odontólogo debe entender las peticiones relacionadas con la estética para el paciente, aunque el paciente no las formule de forma clara, no debe ignorarlas con la excusa de que si los dientes y el periodonto están sanos su responsabilidad habrá terminado. En cambio debe explicar las posibilidades, limitaciones, beneficios y alternativas de las distintas especialidades. Si el paciente o los padres no lo plantean espontáneamente, el odontólogo debe aconsejarle con mesura y prudencia

² Sussel WH. Dental Reconstruction with transplants. En: Castaldi C, Brass C. Dentistry for the adolescent. USA. Ed. Saunders. 1980. Pp: 539.

³ Van Waes. Op cit., Pp: 31.



sobre las posibles alteraciones estéticas e indicar cuál es el momento adecuado para realizar una corrección. La problemática se agudiza cuando el deseo de intervenir aparece en la adolescencia tardía o ya en la edad adulta. El reproche “el odontólogo nunca me ha dicho nada, nunca ha comentado ninguna posibilidad” indicaría que no se ha asesorado convenientemente al paciente.⁴

⁴ Van Waes. Op cit., Pp: 31.

2. DEFINICIÓN E HISTORIA DE LOS AUTOTRASPLANTES DENTALES

Para el tratamiento de espacios edéntulos individuales en adolescentes deben recomendarse métodos que garanticen la integridad de los dientes vecinos que no presentan caries. Las restauraciones mínimamente invasivas, como puentes adhesivos o los implantes, han desplazado las reconstrucciones convencionales con prótesis fija. No obstante a que los puentes adhesivos necesitan poca preparación, dicha preparación es muy exigente en cuanto al diagnóstico, planificación y realización.⁵

De acuerdo con numerosos estudios se concluye que los implantes artificiales están absolutamente contraindicados en jóvenes en fase de crecimiento debido a que al cicatrizar generan anquilosis. En el maxilar superior, especialmente, se produce un defecto vertical masivo, ya que la altura aumenta más que en la mandíbula. Incluso en la fase final de la pubertad es posible que se forme un escalón ya que no puede seguir las reacciones de adaptación al crecimiento esquelético tardío que la dentición requiere. En los varones, los peligros de un tratamiento temprano con los implantes son mayores que en las mujeres, en relación con el crecimiento.^{6,7}

⁵ Van Waes. Op cit., Pp: 246-247

⁶ Fiorentino G, Vecchione P. Multiple congenitally Missing teeth: Treatment outcome with autologous transplantation and orthodontic space closure. Am J Orthod Dentofacial Orthop. 2007. 132:693-703.

⁷ Amaral Mendes R, Rocha G. Mandibular Third Molar Autotransplantation, Literature Review with Clinical Cases. J Can Dent Assoc. 2004. 70(11):761-6.

Otra opción de tratamiento que se ha desarrollado es la prótesis parcial removible, pero su mayor desventaja es su naturaleza temporaria y por tanto la necesidad de reemplazarlas periódicamente durante el crecimiento.⁸

Como una opción a estos procedimientos podemos considerar los trasplantes dentales. Existen varios tipos, en general podemos llamar autotrasplante dental a aquel que se realiza en la misma persona, sólo cambiando la posición del diente. Un allotrasplante es aquel en que se utiliza un diente de otra persona o incluso de un cadáver.^{9,10}

Los allotrasplantes no tienen un pronóstico bueno a largo plazo, mientras que los autotrasplantes han mostrado más del 90% de éxito si se realizan con la técnica adecuada.

Los dientes trasplantados con éxito, presentan un periodonto y un comportamiento eruptivo normales, de manera que el crecimiento del proceso alveolar no resulta afectado. Además, al contrario que los implantes, el cuidado y la atención de los dientes trasplantados no requiere esfuerzo mayor que el de los otros dientes lo que constituye una ventaja en su pronóstico a largo plazo.¹¹

Sea cual sea el procedimiento que se emplee, la decisión debe tomarse después de comparar cuidadosamente los argumentos a favor o en contra de

⁸ Fiorentino. Op cit., Pp: 693-703.

⁹ Koch G, Modeer T, Poulsen S, Rasmussen P. Pedodontics. A clinical Approach. Denmark. Ed. Munksgaard. 1991. Pp: 322-323.

¹⁰ Schuman NJ, Owens BM, Mincer HH. Dental transplants: discussion and case report. J Clin Pediatr Dent. 1997. 21(4):281-285.

¹¹ Paulsen HU, Autotransplantation of teeth in orthodontic treatment. Am J Dentofacial Orthop. 2001. 119:336-7.

unas medidas determinadas y no de forma general, sino para cada caso en concreto.¹²

Un sinónimo con el que podemos encontrarlo también es autografts (autogenous vital tooth transplants)¹³ y se define como el procedimiento quirúrgico por el que cambiamos de lugar un diente de un mismo individuo.¹⁴

El autotrasplante dental puede considerarse una solución satisfactoria al problema de los dientes anteriores perdidos, sobre todo, cuando el paciente está entre los diez y trece años de edad, no ha completado el crecimiento del proceso alveolar y están contraindicados los implantes y la prótesis fija.

Pese a todo lo anterior, el interés en desarrollar este procedimiento se ha concentrado fuera de Norteamérica, ya que ahí los clínicos han concentrado sus esfuerzos en el desarrollo y uso de los implantes osteointegrados para reemplazar los dientes faltantes.¹⁵

El autotrasplante conlleva más beneficios que sólo el reemplazo. Algo muy importante es el potencial de inducción al hueso y el restablecimiento de un proceso alveolar normal. Incluso si el trasplante falla un tiempo después, se crea un área intacta o ideal que puede ser usada para un implante.¹⁶

¹² Tsukiboshi M. Autotransplantation of teeth. Japan. Ed. Quintessence. 2001. Pp:58-71.

¹³ Sussel WH. Op cit., Pp: 539.

¹⁴ Mendoza Mendoza A. Autotrasplante en la región anterior. En: García Ballesta C, Mendoza Mendoza A. Traumatología Oral en Odontopediatría, Diagnóstico y tratamiento Integral. Madrid. Ed. Ergón. 2003. Pp: 237-251.

¹⁵ Kenny DJ, Barrett EJ. Recent developments in dental traumatology. *Pediatr Dent*. 2001. 23:464-467.

¹⁶ Fiorentino. Op cit., 693-703.

Para hablar de los antecedentes podemos remontarnos a Egipto donde algunos hombres tenían la obligación de dar sus dientes a sus faraones. Esto fue eventualmente abandonado debido a los problemas de histocompatibilidad e incluso, ya en tiempos más recientes, por el reconocimiento del riesgo de transmisión de enfermedades como la sífilis.¹⁷

La literatura enfocada al autotrasplante dental comenzó a aparecer en 1950. El concepto tomó importancia para casos en los que los primeros molares son irrestaurables y existe un tercer molar impactado que puede ser trasplantado al lugar del diente perdido. El éxito en aquel tiempo era de 50%. La razón del fracaso fue la resorción radicular, y fue ésto lo que impidió el mayor desarrollo de la técnica. Después de esto, el autotrasplante desapareció como tratamiento.¹⁸

Recientemente el autotrasplante comenzó a ganar atención cuando se demuestra la reparación de los tejidos periodontales y que ha aumentado el porcentaje de éxito.¹⁹

Ambrose Pare en 1561 introdujo la técnica en la que los dientes perdidos de un individuo, pueden ser reemplazados por aquellos extraídos de otro individuo (alotrasplante), así, gente pobre donaba sus dientes por dinero.²⁰

¹⁷ Clokie CM, Yau DM, Chano L. Autogenous Tooth Transplantation: An alternative to Dental Implant Placement? J Can Dent Assoc. 2001. 67:92-96.

¹⁸ Tsukiboshi. Op cit., Pp: 58-71.

¹⁹ Ib.

²⁰ Ib.



Pierre Fauchard, prominente cirujano de cavidad oral y dentista en el siglo XVIII, dedicó tiempo al trasplante de dientes de un individuo a otro.²¹

Jonh Hunter (1728-1793), precursor de las reimplantaciones y trasplantes dentales, demostró que un diente humano heterotrasplantado dentro de una cresta de gallo “se adhería en cualquier lado de la cresta por vasos, en forma similar a la unión de un diente con alvéolos”. Además describió los fenómenos de resorción radicular después del trasplante de dientes humanos.²²

Andreasen en 1966 dijo que los trasplantes dentales tienen lugar por dos razones: como tratamiento de infecciones periapicales donde el tratamiento endodóncico es imposible y como tratamiento cuando un accidente traumático ocasionó la pérdida de los dientes.

Hale en 1954 realizó en primer trasplante dental autógeno que fue documentado y es importante porque los principios de su técnica son los que actualmente se usan.²³

Boyne 1984, sugiere que los dientes pueden venir de donadores igual que para el trasplante de órganos.²⁴

Cohen, Shen y Pogrel en 1985, demostraron un 90% de éxito para los autotrasplantes y además que éstos tienen ventajas económicas sustanciales. En cambio los implantes de titanio pueden costar cientos de

²¹ Schuman. Op cit., Pp: 281-285.

²² Andreasen JE. Reimplantación y trasplante en odontología. Buenos Aires Argentina. Ed. Médica Panamericana. 1992. Pp: 14-44.

²³ Clokie. Art cit., Pp:92-96.

²⁴ Schuman. Art cit., Pp: 281-285.



dólares para sustituir sólo un diente. Los trasplantes dentales tendrían un costo muy similar al de una extracción.

Schuartz, et al. 1987, afirmó que el interés en los trasplantes dentarios regresó a la comunidad odontológica Americana en parte por el aumento de éxito por el desarrollo de nuevos antibióticos para el control de las infecciones y por los corticosteroides que reducen el proceso de rechazo hacia el trasplante.

3. CLASIFICACIÓN DE LOS AUTOTRASPLANTES DENTALES

Existen varios tipos de autotrasplantes dentales:

1. Trasplante convencional. Este tipo se realiza cuando se cambia de posición un diente de un mismo individuo (Figura 1).²⁵

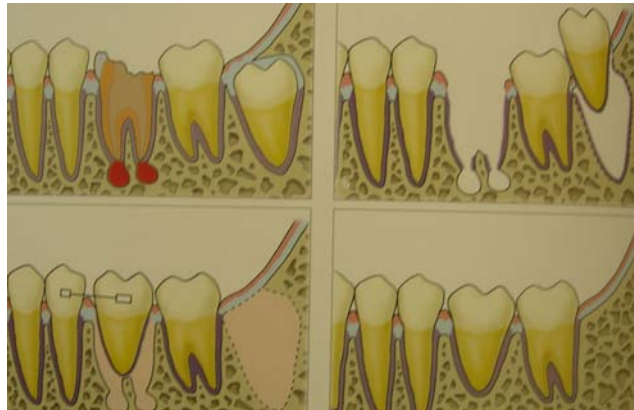

Figura 1. Dibujo esquemático del trasplante convencional.²⁶

2. Trasplante intra-alveolar. Es aquel en que la restauración o preservación del diente es difícil por el grado de caries, la fractura de la corona o el cambio de posición del diente, y se hace extrusión sin realizar la extracción del diente. También se utiliza cuando el paciente no puede utilizar aparatología ortodóncica ya sea por espacio insuficiente del arco interoclusal o si es un diente aislado el que quiere ser reposicionado.²⁷ Es llamado también autotrasplante “in situ” (Figura 2).²⁸

²⁵ Tsukiboshi. Op cit., Pp: 58.

²⁶ Ib.

²⁷ Ib.

²⁸ Koch. Op cit., Pp: 322-323.

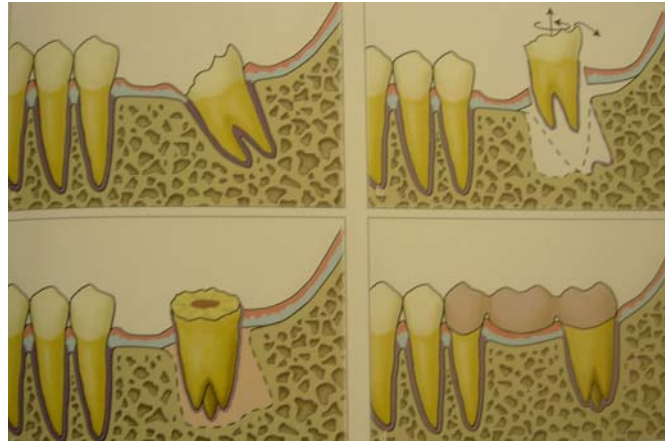


Figura 2. Dibujo esquemático del trasplante intra-alveolar.²⁹

3. Reimplantación intencional. Es la última opción de tratamiento para lesiones de origen endodóncico cuando el ápice está calcificado o el diente tiene canales accesorios. La apicectomía es la primera opción, sin embargo, la reimplantación intencional es una opción cuando se tiene el propósito de acceder para confirmar el diagnóstico de fracturas radiculares (Figura 3).³⁰

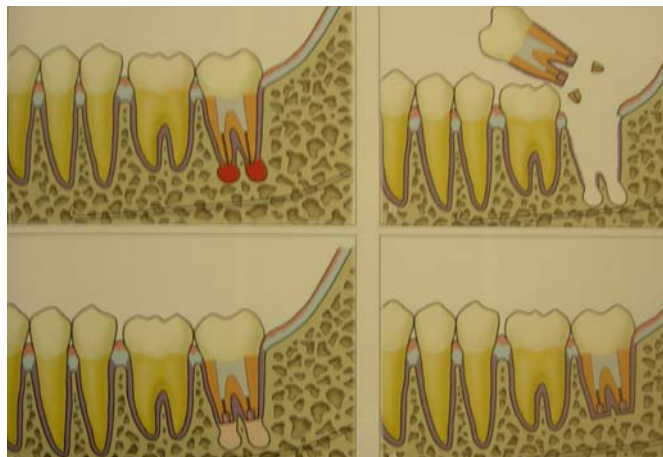

Figura 3. Dibujo esquemático de la reimplantación intencional³¹

²⁹ Tsukiboshi. Op cit., Pp:59

³⁰ Ib.

³¹ Ib. Pp: 60.

4. VENTAJAS Y DESVENTAJAS

El autotrasplante dental es una mejor alternativa que la prótesis fija o removible ya que se evita de preparación de los dientes adyacentes. Además si se realiza un análisis de costo-beneficio podemos darnos cuenta que un autotrasplante dental es mucho menos costoso, toma menos tiempo que el tratamiento ortodóncico y no requiere ninguna aparatología especial.

El procedimiento usualmente no es más traumático que la extracción de un tercer molar impactado.³²

Desafortunadamente la predicción del resultado final es complicada ya que existen muchos factores que intervienen, de ahí la importancia de realizar un cuidadoso análisis para saber si un paciente es candidato idóneo o no lo es. Puede incluso haber pérdida eventual del diente por posibles complicaciones como la resorción o pérdida de anclaje.

Es requisito indispensable tener un amplio conocimiento sobre las expectativas de éxito a largo plazo.

Este procedimiento induce la revascularización y la vitalidad pulpar, y la raíz mantiene el potencial de erupción y la inducción del crecimiento del hueso alveolar.³³

³² Clokie. Art cit., Pp: 92-96.

³³ Czochrowska EM, Stenvik A, Album B, Zachrisson BU. Autotransplantation of premolars to replace maxillary incisors: A comparison with natural incisors. Am J Orthod Dentofacial Orthop. 2000. 118:592-600.



AUTOTRASPLANTE DENTAL EN ADOLESCENTES

Los autotrasplantes ofrecen una sustitución inmediata con un solo procedimiento quirúrgico, en cambio los implantes necesitan varias citas y tiempo de espera mayor después de la cirugía.

5. INDICACIONES Y CONTRAINDICACIONES

La opción de trasplante debe ser superior a las otras opciones como los implantes, prótesis removibles, prótesis parcial fija u ortodoncia, en cuanto a función, tiempo, costo, pronóstico y biocompatibilidad. El momento ideal es cuando el paciente está entre los 10 y 13 años de edad, no ha completado el crecimiento del proceso alveolar y están contraindicados los implantes y la prótesis fija.

Generalmente está indicado para agenesias de premolares o incisivos o cuando hubo pérdida accidental de dientes anteriores y además al paciente se le va a realizar tratamiento protésico u ortodóncico. Cuando existan anomalías de desarrollo de los dientes y síndromes asociados.^{34,35} Se puede realizar también cuando hubo ectopia o retención y no se puede realizar una extrusión ortodóncica.³⁶

Es útil también para reemplazar un diente que no es posible restaurar y que además es de importancia crítica, siempre y cuando exista un diente donador viable o si se presenta un grado de caries o fractura coronal tal que con el movimiento ortodóncico no fuese posible extruir la raíz.³⁷

³⁴ Paulsen HU, Andreasen JO. Eruption of premolars subsequent to autotransplantation. A longitudinal radiographic study. *Eur J Orthod.* 1998. 20:45-55.

³⁵ Frenken JWFH, Baart JA, Jovanovic A. Autotransplantation of premolars, A retrospective study. *Int J Oral Maxillofac Surg.* 1998. 27:181-185.

³⁶ Mendoza. *Op cit.*, Pp:238-251.

³⁷ Clokie. *Art cit.*, Pp: 92-96.

Debe considerarse una contraindicación cuando los factores técnicos, económicos o psicológicos hacen posible mantener el diente en el alvéolo en vez de extraerlo y sustituirlo por otro.³⁸

Cualquier consideración sistémica que impida cirugía, presencia de inflamación crónica, higiene oral muy pobre, espacio inadecuado o insuficiente para recibir el trasplante son también contraindicaciones.³⁹

Dientes con raíces múltiples, con proyecciones del esmalte o con pérdida de inserción periodontal mayor a un tercio son absolutamente contraindicados.⁴⁰ Los dientes con raíces extremadamente divergentes o curvadas por tener riesgo extra a daño durante la extracción o la reimplantación (Figura 4).

Cuando el paciente tiene una condición periodontal pobre, por ejemplo movilidad, o existen problemas de bi o trifurcación tampoco es posible realizar autotrasplantes.⁴¹

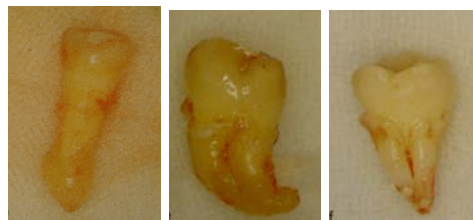


Figura 4. Ejemplos de dientes que no pueden ser autotrasplantados.⁴²

³⁸ Sussel. Op cit., Pp:523-530.

³⁹ Raghoobar GM, Vissink A. Results of Intentional Replantation of Molars. J Oral Maxillofac Surg. 1999. 57:240-244.

⁴⁰ Tsukiboshi. Op cit., Pp: 58-71.

⁴¹ Raghoobar. Art cit., Pp:240-244.

⁴² Tsukiboshi. Op cit., Pp:65.



Se utiliza como última alternativa cuando se realizó tratamiento endodóncico y ha fracasado. Estaría indicada una apicectomía, pero cuando por factores anatómicos no es posible realizarla. Por ejemplo cuando hay riesgo de dañar al dentario inferior y provocar parestesia y cuando hay dolor erróneamente atribuido a fractura radicular.⁴³

⁴³ lb.

6. PROCEDIMIENTO

El material y los instrumentos que se utilizarán son los básicos para cualquier procedimiento quirúrgico que involucra tejidos suaves y extracción de un diente: bisturí, legra, fórceps, tijeras de encía, elevadores, cánula de succión, abrebocas, pieza de mano con fresas quirúrgicas, curetas, gasas estériles, sutura, etc. (Figura 5)

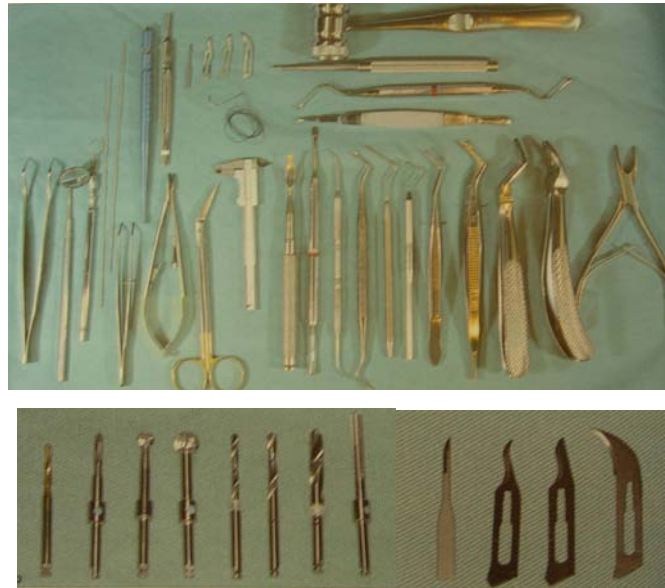

Figura 5. Ejemplo de instrumental utilizado para el procedimiento quirúrgico.⁴⁴

Para llevar a cabo éste y cualquier tratamiento debe explicarse claramente al paciente y los padres tanto las diferentes opciones que existen, como las ventajas y desventajas de cada uno de ellos. Es muy importante obtener el consentimiento informado.

⁴⁴ Andreasen . Op cit., Pp:22.

Además este procedimiento requiere tener un plan muy bien organizado, ya que el tiempo que el diente esta fuera del alvéolo debe ser mínimo. Un tiempo mayor a treinta minutos eleva las posibilidades de fracaso.^{45,46}

6.1 CARACTERÍSTICAS DEL PACIENTE

Dado que el autotrasplante es un procedimiento quirúrgico, los pacientes no deben tener ningún problema sistémico mayor. Los pacientes jóvenes y sin enfermedades metabólicas tienen un mejor pronóstico.

El paciente debe estar de acuerdo con el procedimiento y ser cooperador⁴⁷, capaz de seguir las instrucciones postoperatorias y disponible para acudir a sus siguientes citas.

El sexo o la edad no tienen efecto alguno sobre el resultado final obtenido.

Debe realizarse un cuidadoso estudio ortodóncico que confirme la indicación así como un estudio clínico y radiológico del sitio receptor y del germen donante, con el fin de determinar su viabilidad.⁴⁸

La cirugía para autotrasplante se hace bajo profilaxis antibiótica, ya que se ha visto el decremento en la incidencia de la resorción radicular.⁴⁹

⁴⁵ Raghoobar. Art cit., Pp:240-244.

⁴⁶ Cohen AS, Shen TC, Pogrel MA. Transplanting teeth successfully: Autografts and Allografts that work. JADA. 1995. 126:481-485.

⁴⁷ Tsukiboshi. Op cit., Pp:58-71.

⁴⁸ Mendoza. Op cit., Pp:238-251.

6.2 ANÁLISIS DEL DIENTE A TRASPLANTAR

El diente a trasplantar ha de ser apreciado clínica y radiográficamente antes de la cirugía. La corona de un diente erupcionado debe estar libre de caries y además deben tomarse sus medidas.⁵⁰

Debe considerarse la anatomía de la corona y la raíz, para que al realizar la transformación de la corona, se elimine únicamente el esmalte o la menor cantidad posible de dentina.⁵¹

La forma ideal de la raíz es relativamente lisa y cónica. Diente con raíces excesivamente largas o curvas, tienen una tendencia al trauma del ligamento periodontal durante la extracción o el trasplante. Dientes con raíces muy cortas, tienden a formar bolsas periodontales y en el área de furcación después del trasplante.⁵²

Los dientes con una severa curvatura radicular son imposibles de trasplantar ya que no podrán ser extraídos sin trauma. Además será muy difícil lograr un sitio receptor adecuado para una raíz dilacerada sin que se produzca daño a los dientes vecinos.⁵³

Generalmente se considera un diente malposicionado o que no es funcional. Por ejemplo, puede optarse por un tercer molar cuando un segundo molar será extraído, y si el tamaño del sitio donador lo permite

⁴⁹ Welbury RR, Duggal MS, Hosey MT. Paediatric Dentistry. Third Edition. New York. Ed. Oxford. 2005. Pp:377-380.

⁵⁰ Clokie. Art cit., Pp: 92-96.

⁵¹ Mendoza. Op cit., Pp:238-251.

⁵² Tsukiboshi. Op cit., Pp:58-71.

⁵³ Welbury. Op cit., Pp:377-380.

pueden incluso sustituir un premolar o incisivo. Los dientes malposicionados o impactados, premolares y caninos también pueden servir como diente a trasplantar.⁵⁴

Por otro lado debemos evaluar el diente a trasplantar considerando su grado de desarrollo radicular, dividiendo a éste en 7 estadios (Figura 6)⁵⁵:

1. Estadio 1: Calcificación total de la corona.
2. Estadio 2: $\frac{1}{4}$ de formación radicular.
3. Estadio 3: $\frac{1}{2}$ de formación radicular.
4. Estadio 4: $\frac{3}{4}$ de formación radicular.
5. Estadio 5: Completa formación radicular y ápice abierto.
6. Estadio 6: Completa formación radicular y mitad de ápice abierto.
7. Estadio 7: Completa formación radicular y ápice cerrado.

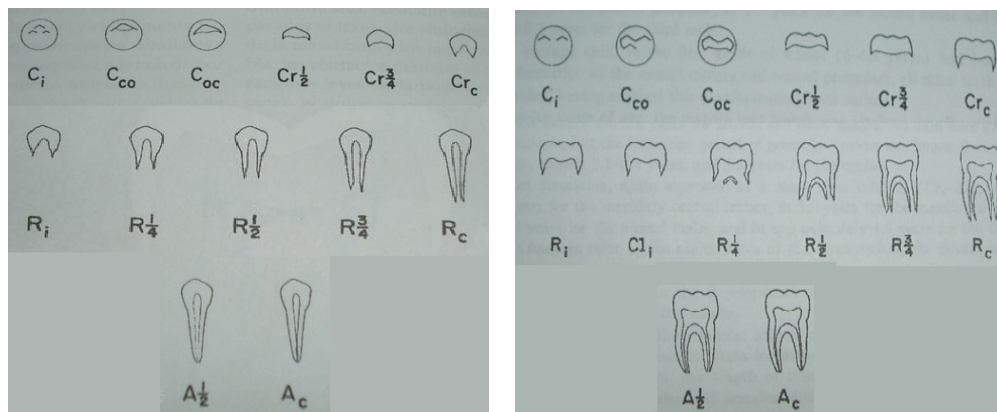


Figura 6. Estadios de la formación coronaria, radicular y del foramen apical.⁵⁶

⁵⁴ Tsukiboshi. Op cit., Pp:58-71.

⁵⁵ Moorees CFA, Fanning EA, Hunt EE. Age Variation of Formation Stages for Ten Permanent Teeth. J Dent Res. 1963. 42:1490-1502.

⁵⁶ Ib. Pp:1495.

Según las investigaciones de Andreasen, el porcentaje de éxitos mayor se presentan en los trasplantes realizados durante los estadios 3 y 4, es decir, entre la mitad y los tres cuartos del desarrollo radicular (7 y 9 mm de longitud con foramen muy abierto), lo que ha presentado un 89.5% de viabilidad normal.⁵⁷

Los dientes en desarrollo tienen mejor pronóstico que los que ya lo han terminado, ya que los primeros son más fáciles de extraer y además tienen mayor potencial para sanar. Si el desarrollo radicular es menor al estadio 4, el desarrollo de la raíz será incompleto; si el estadio es mayor al 5, la salud pulpar está comprometida.⁵⁸

Dependiendo de la clase molar del paciente y del estudio ortodóncico previamente realizado, para sustituir los incisivos centrales superiores se tiene preferencia por: segundos premolares mandibulares, primeros premolares mandibulares, segundos premolares maxilares y primeros premolares maxilares.⁵⁹ Para el incisivo lateral, un primer premolar mandibular y para el canino un premolar mandibular también.⁶⁰

Si más de dos dientes son viables para ser trasplantados, la opción dependerá de la forma de la corona. Por ejemplo, los terceros molares mandibulares son más similares a otros molares mandibulares que los terceros molares maxilares en forma y más aceptables para el procedimiento.

⁵⁷ Andreasen JO, Paulsen HU, Yu Z, Bayer T, Schwartz O. A long-term study of 370 autotransplanted premolars: part II-tooth survival and pulp healing subsequent to transplantation. *Eur J Orthod.* 1990. 12:14-24.

⁵⁸ Paulsen. Art cit., Pp:336-337.

⁵⁹ Kenny. Art cit., Pp:464-467

⁶⁰ Andreasen JO, Paulsen HU, Yu Z, Ahlquist R, Bayer T, Schuartz O. A long –term study of 370 autotransplanted premolars: Part I- surgical procedure and standardized techniques for monitoring healing. *Eur J Orthod.* 1990. 12:3-13.

Algunos practicantes utilizan la información obtenida de las radiografías periapicales y oclusales, para fabricar una réplica del diente a trasplantar en acrílico. Ésta los ayuda a preparar el sitio receptor usándola como guía, ya que tiene dimensiones similares.⁶¹

6.3 ANÁLISIS DEL SITIO O ALVÉOLO RECEPTOR

Es muy importante evaluar el sitio receptor clínica y radiográficamente también. Las radiografías periapicales pueden alertar al clínico de la presencia de patologías en el hueso o incluso de remanentes dentales en el sitio receptor. El espacio disponible para el diente a trasplantar debe estar asegurado tanto para dimensión vertical como horizontal. La raíz debe caber en el alvéolo receptor dejando por lo menos 1 mm de hueso entre las raíces de los dientes adyacentes. Puede ser necesario crear suficiente espacio con ortodoncia preoperatoria.^{62,63}

Mejor pronóstico puede ser esperado si las paredes del hueso del sitio receptor conservan tejido del ligamento periodontal recién separado después de la extracción. El trasplante puede ser realizado incluso de 1 día a 1 mes después de la extracción.⁶⁴

⁶¹ Clokie. Art cit., Pp: 92-96.

⁶² Paulsen. Art cit., Pp:336-337.

⁶³ Schuman. Op cit., Pp:281-285.

⁶⁴ Tsukiboshi. Op cit., Pp:58-71.

6.4 PREPARACIÓN DEL SITIO RECEPTOR (PROCEDIMIENTO CERRADO Y PROCEDIMIENTO ABIERTO)

Si el diente a sustituir está presente o se ha perdido recientemente, no será necesario levantar un colgajo para exponer el alvéolo receptor y en este caso se considera procedimiento cerrado. Debe prepararse el lecho utilizando un contrángulo con fresas de irrigación interna con suero salino. El lecho debe ser 2 mm más profundo que la longitud del diente a trasplantar y 1 mm más ancho. (Figura 7)⁶⁵

Se considera procedimiento abierto cuando la pérdida del diente se produjo en un periodo de más de 6 meses antes de realizar el procedimiento, la cresta ósea se encuentra en avanzado proceso degenerativo y además es estrecha. Por ello, será necesario realizar un amplio colgajo de espesor total, dejando expuesto el hueso alveolar, donde se hará una expansión de la cresta con osteótomos. Se toma el osteótomo con las dos manos y se irá provocando la expansión en forma lenta, primero a mano y posteriormente percutiendo golpes suaves con el martillo quirúrgico hasta obtener la máxima profundidad posible dependiendo de la altura del diente a trasplantar. A continuación se utilizarán progresivamente los osteótomos de los números siguientes hasta conseguir la máxima longitud deseada.⁶⁶

Una vez preparado el lecho, ya sea por procedimiento cerrado o abierto se taponará con una gasa para evitar su contaminación con saliva, así como la formación del coágulo hasta el momento de la colocación del diente trasplantado.⁶⁷

⁶⁵ Mendoza. Op cit., Pp:238-251.

⁶⁶ Ib.

⁶⁷ Ib.

6.5 EXTRACCIÓN ATRAUMÁTICA DEL DIENTE A TRASPLANTAR

El germen a trasplantar puede encontrarse erupcionado o semierupcionado, y en ambos casos realizaremos una incisión alrededor del diente con una hoja de bisturí número 15, seccionando el ligamento periodontal a una profundidad de 4 a 6 mm. De esta manera se elimina el riesgo de unión gingival.⁶⁸

Cuando el diente no ha erupcionado debe tenerse mayor cuidado en la extracción. La corona debe ser completamente expuesta y es mejor utilizar una fresa quirúrgica que cinceles. Una vez expuesta la corona, se hace la extracción ya sea con elevadores o con fórceps, pero sólo aplicándolos en la corona.⁶⁹

Es esencial extraer el diente con el menor trauma posible⁷⁰ y evitar cualquier contacto con la superficie del diente. Cualquier daño en la superficie radicular puede provocar resorción o anquilosis. Por lo tanto cuando se realizará la remoción de un diente a trasplantar, la utilización de fórceps en la superficie radicular no es válida.

Una vez extraído, se tomará el diente por la corona con una gasa y se introducirá en el lecho alveolar realizado. En el caso de necesitar realizar una más amplia preparación del lecho alveolar, podrá ser almacenado en suero salino estéril a temperatura ambiente hasta el momento de su colocación

⁶⁸ Welbury. Op cit., Pp:377-380.

⁶⁹ Ib

⁷⁰ Koch. Op cit., Pp: 322-323.

definitiva.^{71, 72} Otra opción es recolocarlos en su alvéolo original mientras se realiza cualquier ajuste.⁷³

6.5.1 CONSIDERACIONES DE LAS ESTRUCTURAS IMPORTANTES DURANTE LA EXTRACCIÓN (ANATOMÍA QUIRÚRGICA)⁷⁴

El **folículo dental** o saco dentario, es el tejido conectivo que separa el diente en desarrollo y el alvéolo. Funcionalmente se considera el órgano formador de la inserción periodontal (es decir, del cemento, el ligamento periodontal y el hueso alveolar propiamente dicho) y desempeña un papel decisivo durante la erupción dentaria.

Su anatomía varía dependiendo de su estadio de desarrollo, hecho que impone diferentes abordajes quirúrgicos para el trasplante de gérmenes dentarios según de los distintos estadios de desarrollo radicular. La arquitectura de las fibras colágenas del folículo, su cantidad y sus sitios de inserción pueden causar problemas para la remoción atraumática de los dientes, debido a la creación de zonas de compresión durante el procedimiento de extracción, con la resultante muerte de células del folículo o del ligamento periodontal. Según la extensión de esta citoclasia, los resultados pueden ser la reabsorción radicular y/o trastornos de la erupción.

Se ha demostrado que cuando se retiran partes grandes del folículo dental se forma una anquilosis entre la superficie dentaria y su cripta alveolar y también se detiene la erupción. Todavía se desconoce en qué grado puede

⁷¹ Mendoza. Op cit., Pp:238-251.

⁷² Schuman. Op cit., Pp:281-285.

⁷³ Clokie. Art cit., Pp: 92-96.

⁷⁴ Andreasen. Op cit., Pp:14-44.

ser dañado un folículo sin que ello lleve a estas complicaciones. El folículo dental es muy resistente a la infección.

La **vaina epitelial radicular de Hertwig** es un manguito continuo de células epiteliales que separa la pulpa del folículo dentario. El crecimiento radicular es determinado por su actividad.

En una situación de reimplantación o de trasplante, la vaina puede resultar dañada o separada de la base de la pulpa ya sea durante la fase de avulsión o extracción o durante la reubicación. Si ocurriese eso, el ulterior crecimiento radicular resultará interrumpido parcial o totalmente y el conducto radicular será invadido por hueso proveniente del fondo del alvéolo, aunque separado de la pared del conducto radicular por un ligamento periodontal interno.

La vaina epitelial radicular es notablemente resistente a la inflamación debida a necrosis pulpar parcial. A veces se observa alguna formación radicular restringida en casos con necrosis pulpar parcial, independientemente de que se haya efectuado tratamiento endodóncico o no. El hecho de que la vaina epitelial pueda seguir funcionando a pesar de la inflamación generada por una necrosis pulpar parcial demuestra que el desarrollo radicular como tal no puede ser tomado como criterio para la vitalidad pulpar.

6.5.1.1 Formación coronaria completa, desarrollo radicular inicial (estadio 0) o de un cuarto de su total (estadio 1).⁷⁵

En el estadio 0 los tejidos formadores del diente son sumamente sensibles a los daños. En este estadio no está indicado el trasplante pues tal procedimiento traumatizará el órgano del esmalte dando por resultado una severa hipoplasia del esmalte.

Cuando se llega al estadio 1 se hallan fibras colágenas por cervical, las que emanan en forma perpendicular con respecto a una delgada capa de cemento recién formada. Estas fibras pueden cambiar de dirección yendo hacia coronal y hacia apical, paralelas al germen dentario.

A medida que el germen se mueve hacia coronal, las fibras paralelas del folículo se entrecruzan con fibras del ligamento periodontal del diente temporal. Esto impone que a fin de obtener una exitosa remoción del injerto ese diente temporal se debe extraer. Luego se levanta un colgajo por vestibular o lingual para exponer la mayor extensión posible de la corona, preferiblemente utilizando escoplos o, como alternativa, una fresa mientras se protege el folículo con un delgado periostótomo o con un tallador de amalgama. Posteriormente se separa la parte coronal del folículo de su alvéolo con un tallador de amalgama, tras lo cual el diente puede ser retirado del alvéolo con mínima resistencia.

⁷⁵ Ib.

6.5.1.2 Diente no erupcionado con la mitad (estadio 2) a las tres cuartas partes (estadio 3) de formación de su raíz.⁷⁶

El diente en erupción se está aproximando ahora a la mucosa alveolar. Las fibras insertadas más hacia cervical se observan desplegándose en abanico hacia coronal o/y mezclándose con las fibras gingivales. Hacia apical se ven unas pocas fibras principales que unen el cemento con el hueso. Más hacia apical de la raíz la dirección de las fibras es paralela a la superficie radicular.

Para la remoción del injerto, si está presente el diente temporal se extrae. Después se levantan colgajos por vestibular y/o lingual o palatino para asegurar que las fibras colágenas de la parte coronal del folículo no estén incluidas en los colgajos. Luego se eliminan las partes vestibular y/o lingual del hueso alveolar que rodea la corona del injerto. Con un tallador de amalgama se separa completamente el folículo del hueso adyacente, inmediatamente por debajo de la unión amelocementaria. Se retira entonces el diente con elevadores y pinzas.

6.5.1.3 Formación radicular completa, foramen apical abierto ampliamente (estadio 4), semicerrado (estadio 5) o estrechado (estadio 6). Erupción completa y plena oclusión.⁷⁷

Se observa la disposición clásica de las fibras del ligamento periodontal. Esta consiste en fibras gingivales circulares, gingivodentales, periostiodentales y transeptales. En el ligamento periodontal se reconocen fibras horizontales, oblicuas y apicales.

⁷⁶ lb.

⁷⁷ lb.

Para la extracción atraumática se debe incidir los tejidos gingivales y la porción cervical del ligamento periodontal. La preservación de la encía adherida impedirá el crecimiento descendente del epitelio a lo largo de la superficie del diente. Por último el diente se extrae utilizando pinzas con ligeros movimientos rotatorios.

6.6 TRASPLANTE

Con el sitio receptor listo, el diente debe ser cuidadosamente colocado en su nueva posición.

Su posición mesiodistal y vestíbulo lingual, dependerá de la anchura del proceso alveolar receptor y del tipo de reconstrucción a realizar. En el caso donde los premolares van a ocupar la posición del incisivo central, sería más favorable colocarlos con una posición de 90 grados ofreciendo el diámetro bucolingual como diámetro mesiodistal en el momento de la reconstrucción para obtener el mayor diámetro mesiodistal. Sin embargo, en el caso de los incisivos laterales podríamos colocarlos sin ninguna rotación. Si por las proporciones de la raíz no fuera posible colocarlos en esa posición, puede girarse 45 grados y posteriormente, entre los tres y seis meses, mediante tratamiento ortodóncico colocarlo en la posición deseada.⁷⁸

El diente debe ser colocado en infraoclusión, y emergiendo de la encía al menos 1/3 de su superficie oclusal con la intención de que la encía no se cierre durante la cicatrización.^{79,80}

⁷⁸ Mendoza. Op cit., Pp: 238-251.

⁷⁹ Fiorentino. Op cit., Pp: 693-703.

⁸⁰ Frenken. Art cit., Pp: 181-185.

Cuando se coloca el diente definitivamente, debe ser con presión digital firme.⁸¹

6.7 FERULIZACIÓN

Una vez colocado en su posición, el diente será ferulizado con seda de sutura de tres cerros, mediante dos puntos cruzados labiolingualmente, que servirán de sustento en su superficie oclusal (Figura 8). Puede también colocarse resina hacia los dientes vecinos previo grabado del esmalte. Sin embargo la férula no debe ser mantenida por un tiempo excesivamente prolongado o puede producir anquilosis. Lo máximo que se puede mantener es 3 semanas, pero en la mayoría de los casos se retira en 1 semana.^{82,83}

⁸¹ Cohen. Art cit., Pp: 481-485.

⁸² Mendoza. Op cit., Pp:238-251.

⁸³ Amaral. Art cit., Pp: 761-766.

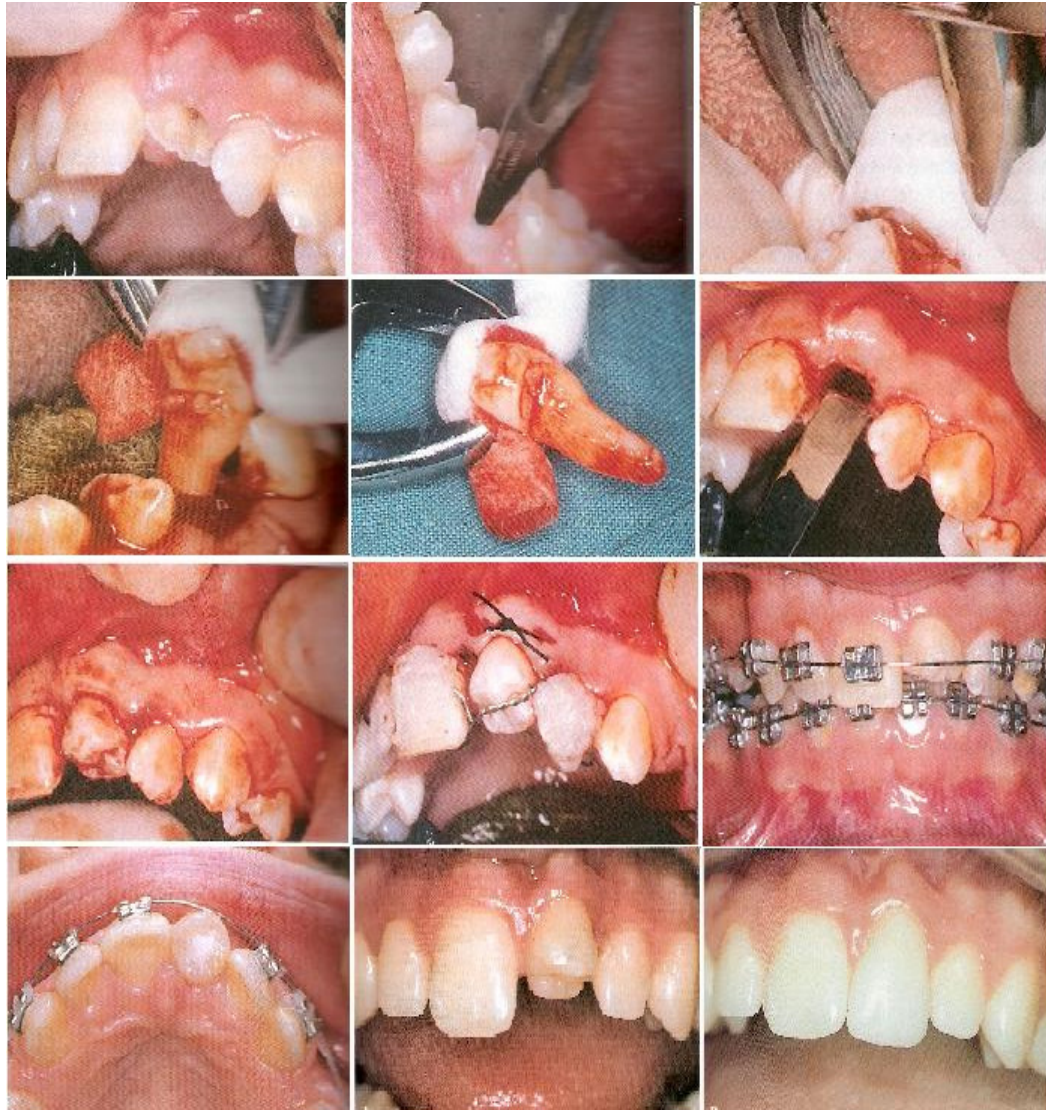

Figura 7. Extracción del central superior izquierdo . El segundo premolar inferior izquierdo será autotrasplantado a esa zona.⁸⁴

⁸⁴ Welbury. Op cit., Pp: 378

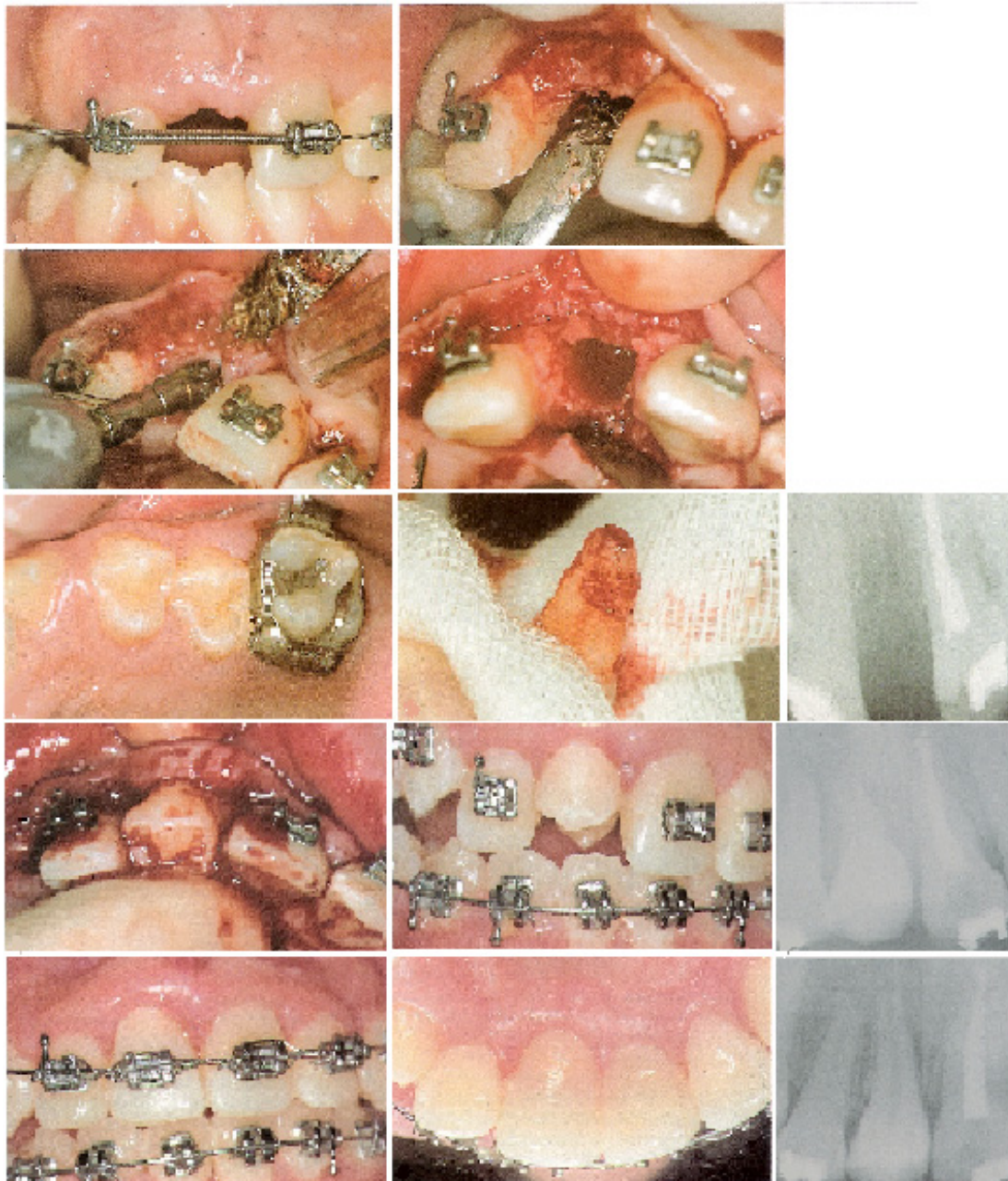

Figura 8. Autotrasplante de un segundo premolar al lugar de un incisivo central.⁸⁵

⁸⁵ Mendoza. Op cit., Pp:244-245.

6.8 SEGUIMIENTO POSTQUIRÚRGICO

Será necesario prescribir un analgésico al paciente. Además que éste mantenga una dieta blanda alrededor de una o dos semanas dependiendo de la estabilización del tejido.⁸⁶

El paciente deberá utilizar un enjuague antiséptico, por ejemplo gluconato de clorhexidina al 0.2% y se le debe instruir para mantener una buena higiene en el sitio quirúrgico.

Una semana después de la intervención se realizará el primer control clínico y radiológico y se retirarán los puntos de sutura. En adelante los exámenes se realizarán a las cuatro y ocho semanas, después a los seis meses, al año, y finalmente, una vez al año.⁸⁷

Cserepfalvi en 1984, recomienda que a partir de la tercera semana el paciente mastique con el diente trasplantado ya que la masticación es un excelente estimulante para la actividad osteoblástica y por tanto la mejora, es a partir de este momento que el paciente puede seguir sin ninguna restricción.

La exploración clínica se basará en: erupción del diente, estado gingival, percusión (para detectar anquilosis), prueba electrométrica de vitalidad pulpar (sensibilidad pulpar).⁸⁸

⁸⁶ Clokie. Art cit., Pp: 92-96.

⁸⁷ Ib.

⁸⁸ Fiorentino. Op cit., Pp:693-703.

En la exploración radiológica observaremos: crecimiento de la raíz que será comparado con el diente homólogo no trasplantado, obliteración del conducto, posibles complicaciones pulpares o periodontales (necrosis, reabsorciones radiculares).⁸⁹

Cuando un diente que fue trasplantado tiene caries, debe ser tratado tempranamente, porque el grado de caries puede llevar a una infección severa por los canales de osteodentina, igual que cualquier otro diente.

Nethander en 1994 estudió las condiciones periodontales de un diente autotrasplantado y no encontró diferencias significativas entre el diente trasplantado y otro que no lo fue durante 5 años después del procedimiento.

6.9 MANEJO ENDODÓNCICO

Si el diente estaba vital y su raíz en crecimiento, con el ápice abierto, el tratamiento endodóncico no es necesario ya que la probabilidad de que la pulpa se revascularice es muy alta.⁹⁰

Si el diente trasplantado ya había terminado su desarrollo radicular y el ápice estaba completamente cerrado hay mayor probabilidad de que la pulpa se necrose ya que las posibilidades de revascularización a través del canal apical son mucho menores. En este caso o cuando se realizó extrusión quirúrgica el diente trasplantado debe ser tratado endodóncicamente

⁸⁹ Mendoza. Op cit., Pp:238-251.

⁹⁰ Clokie. Art cit., Pp: 92-96.

preferiblemente antes de su remoción o en su defecto 2 o 3 semanas después del trasplante.⁹¹

6.10 MANEJO ORTODÓNCICO

Se debe esperar de 3 a 6 meses para iniciar los movimientos ortodóncicos, dejando que erupcione el diente trasplantado. El primer movimiento será rotar el diente hasta conseguir el mayor diámetro mesiodistal o el deseado. El movimiento en sentido vertical debe ser escaso. De igual forma debe ser colocado labiolingualmente en forma correcta para evitar tallados vestibulares y linguales excesivos en su restauración. Esto facilitará el grado de perfeccionamiento y estética en la restauración realizada.⁹²

6.11 RESTAURACIÓN

Una preparación conservadora permitirá conservar la vitalidad pulpar del diente trasplantado (Figura 9).

Si el paciente ya ha concluido su crecimiento, podemos optar por la restauración con carillas de porcelana, en cuyo caso la reducción vestibular y lingual será mínima (Figura 10) (Figura 11).⁹³

⁹¹ Ib.

⁹² Welbury. Op cit., Pp:377-380.

⁹³ Mendoza. Op cit., Pp:238-251.

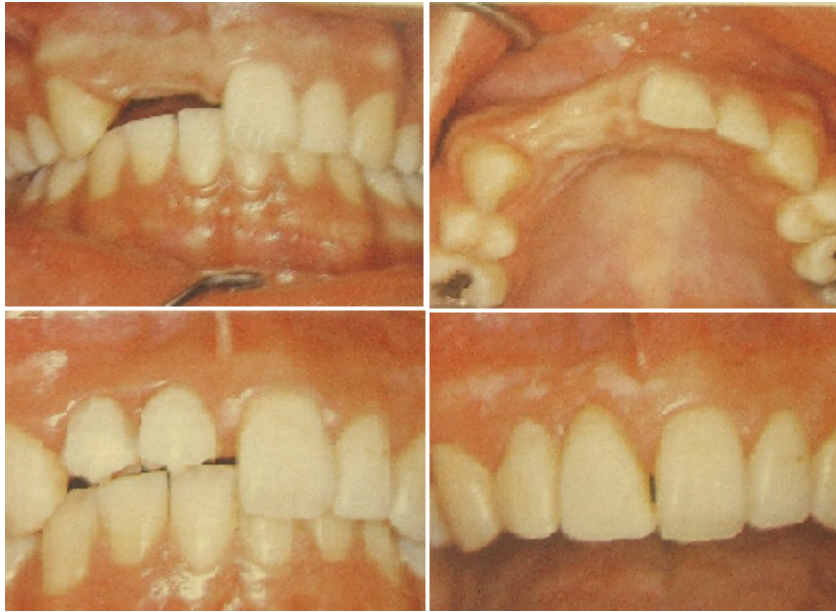
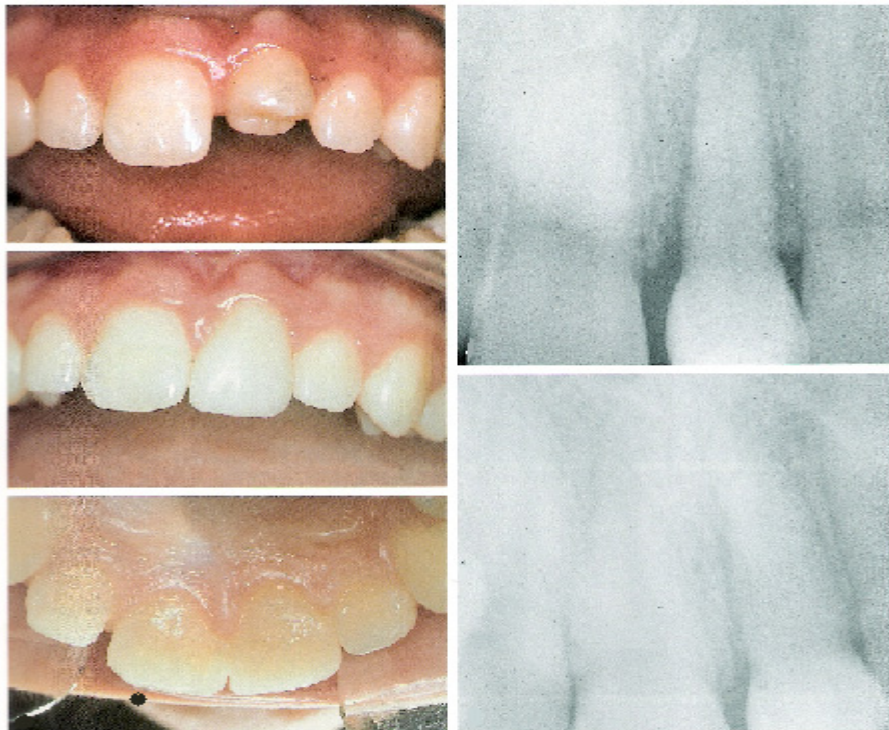
Figura 9. Autotrasplante de premolares a la zona de central y lateral superior derechos.⁹⁴



⁹⁴ Mendoza. Op cit., Pp: 246.

Figura 10. Restauración estética con material compuesto. Control clínico y radiológico a los seis meses.⁹⁵

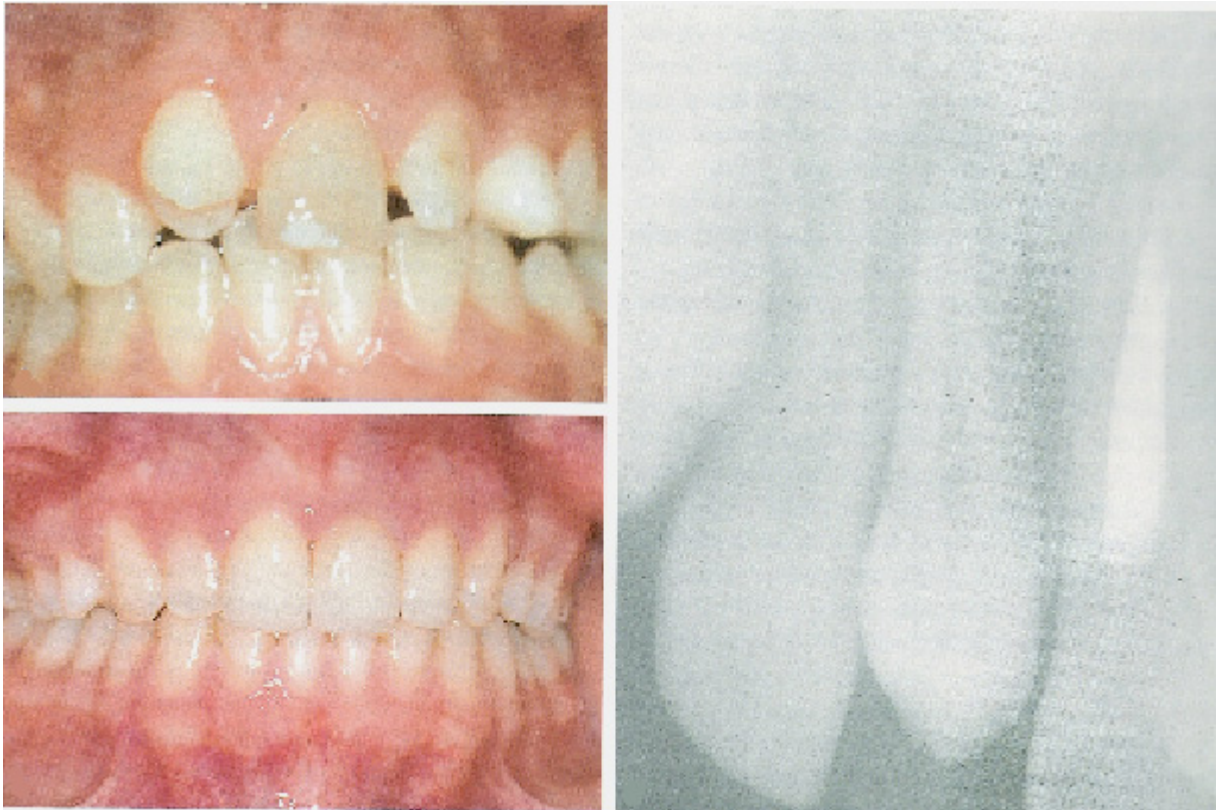


Figura 11. Restauración estética con frente laminado de porcelana. Autotrasplante de un primer premolar maxilar al lugar del incisivo central derecho y apicoformación del otro incisivo. Restauración con carillas de porcelana: los dos incisivos se restauraron para obtener una simetría y enmascarar el color del incisivo central oscuro.⁹⁶

⁹⁵ Ib.

⁹⁶ Ib. Pp:47.

7. CARACTERÍSTICAS DEL DIENTE TRASPLANTADO Y LOS TEJIDOS DE SOPORTE DESPUÉS DEL PROCEDIMIENTO

Un diente trasplantado suele erupcionar entre los 30-60 días posteriores al trasplante, al mismo tiempo que erupciona va sanando el ligamento periodontal, y creciendo el proceso alveolar, siendo más lento el desarrollo de la raíz.⁹⁷

Según Andreasen la erupción dental sucede de 3 a 24 semanas después del trasplante. La velocidad de la erupción aumenta de las 3 a las 6 semanas, pero de la 6 a la 12 es mucho más rápida. De la semana 12 a la 24 la velocidad declina generalmente cuando el trasplante llega al plano oclusal y en ese momento no existe ya ningún crecimiento significativo.⁹⁸

Paulsen y Andreasen en un estudio realizado en 118 dientes trasplantados con ápice abierto, encontraron que el crecimiento de la raíz fue: normal (igual al contralateral) en 26%; debilitado (detención parcial) en 55% y detenido (detención total) en 19%.

Este estudio permite concluir que la erupción de los premolares inmaduros ocurre cuando presentan el máximo de salud periodontal y alveolar, incluso antes de que se observe crecimiento radicular, por lo tanto, el crecimiento radicular aparentemente no está asociado con la erupción

⁹⁷ Mendoza. Op cit., Pp:238-251.

⁹⁸ Andreasen JO, Paulsen HU, Yu Z, Schwartz O. A long-term study of 370 autotransplanted premolars: part III – periodontal healing subsequent to transplantation. Eur J Orthod. 1990. 12:14-24.

prefuncional. Además, los autotrasplantes generan crecimiento del proceso alveolar a lo largo del proceso de erupción.⁹⁹

El mismo autor indica, que la detención parcial o total del crecimiento radicular se debe a un daño en mayor o menor grado de la vaina epitelial de Hertwig y que en el lugar donde comienza el desarrollo radicular después del trasplante, se observa con frecuencia un espesamiento de la raíz debido a una hiperactividad de la vaina inmediatamente después del trasplante.¹⁰⁰

Las pruebas de vitalidad suelen hacerse positivas entre los 4 y 6 meses posteriores, aunque existen casos que tan solo en un mes. Sin embargo, pueden ser inconstantes, por lo que es necesario seguir con detalle la evolución clínica y radiológica en los dientes que en un principio hayan conservado su vitalidad pulpar.

La sensibilidad pulpar negativa no debe ser considerada como signo de necrosis pulpar, ya que, generalmente, en los casos de curación pulpar tarda entre 4 y 6 meses en hacerse positiva. Sin embargo, son características típicas de necrosis pulpar: la dimensión inalterada del conducto radicular, el cierre prematuro del foramen apical y la radiolucidez periapical.¹⁰¹

En algunos casos se observa obliteración pulpar (signo radiológico de revascularización pulpar) y no se genera ninguna reacción de sensibilidad y cuando aparece la primera respuesta es siempre más baja que la del contralateral no trasplantado.¹⁰² La reducción en el tamaño de la pulpa coronal por formación de matriz de osteodentina es un indicador de vitalidad

⁹⁹ Ib.

¹⁰⁰ Paulsen. Art cit., Pp: 45-55.

¹⁰¹ Andreasen. Art cit., Pp:14-24.

¹⁰² Ib.

pulpar. La formación de esta matriz se debe al daño que perciben los odontoblastos (Figura 12).

La cicatrización del ligamento periodontal se comienza a evidenciar radiográficamente al mes del autotrasplante, cuando en áreas aisladas en torno a la raíz del diente se va formando la lámina dura. Normalmente este proceso se va completando a partir de los dos meses.

El margen gingival debe estar cerrado y muy bien adaptado al diente al final de las tres siguientes semanas y el diente presentará movilidad grado 2 aproximadamente. Después de un mes, quedará muy poca movilidad y la readaptación y remodelación de los tejidos de soporte serán evidentes radiográficamente.¹⁰³

¹⁰³ Sussel. Op cit., Pp:523-530.

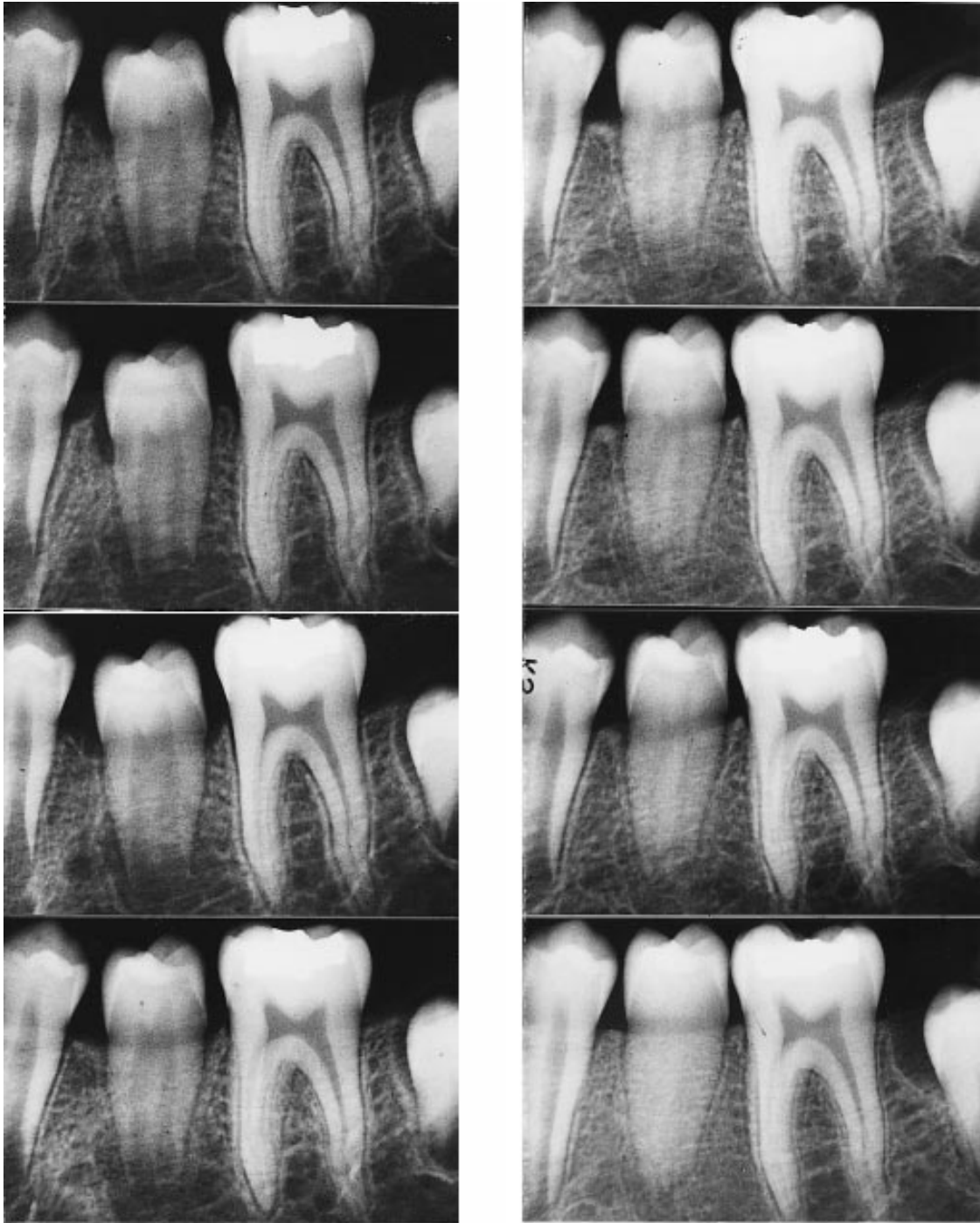


Figura 12. Control radiográfico de un diente trasplantado donde es evidente la erupción y la obliteración del conducto.¹⁰⁴

¹⁰⁴ Paulsen. Op cit., Pp:50.

ZONAS ANATOMOQUIRÚRGICAS DE CICATRIZACIÓN ¹⁰⁵

- **Encía y complejo perióstico**

La función de la encía libre es la de sellar, mantener y defender el área crítica en la cual el diente atraviesa su lecho de tejido conectivo y penetra en la cavidad bucal. El epitelio de unión representa el sellado entre el periodonto y la cavidad bucal, mientras que el epitelio del surco enfrenta al diente sin entrar en contacto directo con él. El sistema fibrilar de la encía es muy complejo y está formado por grupos de fibras colágenas con diferentes sitios de inserción.

El periostio recubre el proceso alveolar y cumple importantes funciones en el crecimiento del hueso por aposición, en el remodelado y la reparación ósea luego de sufrir lesiones. Además en él se anclan los tendones y es portador de vasos sanguíneos y linfáticos y de nervios.

Siete días después de la reimplantación o el autotrasplante se forma un nuevo epitelio de unión. En el tejido conectivo, las fibras colágenas gingivales y transeptales desgarradas por lo común también se unen en este tiempo.

El levantamiento de colgajos implica la lesión del periostio y el hueso subyacente, lo que produce una reabsorción inicial de la superficie ósea. Sin embargo, esto es seguido ulteriormente por el depósito de hueso que tiende a reparar la pérdida inicial. Además de la pérdida debida a la operación con colgajo, también puede resultar necesario eliminar hueso quirúrgicamente, sea durante la remoción del injerto o en conexión con la preparación del sitio

¹⁰⁵ Andreasen. Op Cit., Pp:14-49.

receptor. En este caso el potencial osteogénico del colgajo se toma esencial. En estos términos, en individuos jóvenes existe un considerable potencial, por lo cual el perfil óseo a menudo resulta totalmente reparado, mientras que en adultos esta capacidad es restringida o está ausente.

- **Complejo cemento-ligamento periodontal-hueso alveolar**

El ligamento periodontal (LP) es un tejido conectivo especializado que responde específicamente a las lesiones quirúrgicas y traumáticas así como también a las agresiones bacterianas. Su principal función consiste en soportar al diente en su alvéolo durante la masticación.

El límite anatómico del LP son las fibras principales ubicadas más cervicalmente (Fibras de Sharpey), que se insertan en el cemento y el hueso. Los cementoblastos forman la matriz orgánica del cemento (es decir, las fibras colágenas intrínsecas y la sustancia fundamental), mientras que las fibras extrínsecas (es decir las de Sharpey) están formadas por fibroblastos del LP. Si los cementoblastos resultan incorporados en el frente de mineralización se forma el cemento celular. El depósito de cemento parece ocurrir rítmicamente durante toda la vida, a razón de aproximadamente 3 micrómetros por año.

Los fibroblastos periodontales son las células predominantes en el LP. Están ubicados paralelamente a las fibras de Sharpey y envuelven los haces de fibras principales. Por medio de múltiples contactos conforman una red celular. Esta intrincada relación entre los fibroblastos y las fibras de Sharpey posiblemente sea de importancia para el rápido modelado del LP y para la pronta cicatrización después de la lesión. Las células mesenquimáticas

indiferenciadas (células progenitoras) se hallan en torno de los vasos y desempeñan un papel importante en la curación de heridas del LP.

La mayoría de las fibras colágenas del LP están dispuestas en haces fibrosos distinguibles, las llamadas fibras principales (fibras de Sharpey). En su recorrido desde el cemento hasta el hueso alveolar, la mayoría de las fibras principales atraviesan todo el espacio periodontal, a pesar de que por lo común se ramifican y se unen a las fibras adyacentes creando una arquitectura escaleriforme en el LP. Toda vez que se modifican las demandas funcionales se producen los ajustes correspondientes en la arquitectura del LP, con lo cual cambian la orientación, la cantidad y el patrón de inserción.

Los osteoblastos revisten la pared o lámina alveolar, los espacios medulares y los conductos de Havers y son responsables de la formación de nuevo hueso. Participan junto con los osteoclastos en el remodelado de los huesos.

La irrigación sanguínea del LP proviene de ramas de las arterias dentarias superiores o inferiores. Antes de que esas arterias penetren en el foramen apical emiten ramas para la parte apical del LP y el hueso interdental. En su recorrido hacia la cresta alveolar emiten múltiples ramos para la porción media del LP, las que perforan la pared alveolar y forman un plexo que rodea la superficie radicular. Hacia cervical se forman anastomosis con los vasos gingivales. En general, la inervación del periodonto sigue las mismas vías que la irrigación sanguínea.

La lesión quirúrgica más común del hueso alveolar es la herida por extracción y ésta tiene varios estadios que se superponen. El primero tiene lugar cuando ha cesado la hemorragia y se forma un coágulo consistente en eritrocitos y leucocitos en igual proporción que en la sangre circulante, atrapados en una malla de fibrina precipitada. En el segundo se forma tejido de granulación a lo largo de las paredes alveolares de 1 a 3 días después de la cirugía, caracterizado por la proliferación de células epiteliales, capilares y abundantes leucocitos. En el transcurso de una semana casi siempre el tejido de granulación ya ha reemplazado el coágulo. Para el tercer estadio comienza la formación de tejido conectivo en la periferia, que en un lapso de tres semanas sustituye al tejido de granulación inicial. En el cuarto estadio se observa el desarrollo del hueso después de una semana en la base del alvéolo. Los principales contribuyentes a la cicatrización alveolar parecen ser el hueso esponjoso y la médula ósea; en tanto el LP restante desempeña aparentemente tan solo un papel insignificante. Después de seis semanas el alvéolo está ocupado por completo por hueso inmaduro. Dentro de los siguientes 2-3 meses este hueso habrá madurado y formado trabéculas. Luego de 3-4 meses la maduración se habrá completado.

Durante la avulsión y posterior reimplantación o autotrasplante puede observarse la contusión del LP. En estas ubicaciones, la necrosis celular resultante genera procesos de cicatrización de heridas por cuyo intermedio el LP necrótico es eliminado por macrófagos; a veces se produce también la remoción de cemento por actividad osteoclástica. Esta última llevará entonces a la reabsorción superficial o inflamatoria, dependiendo del estado pulpar, la edad del paciente y el estado de desarrollo radicular. Cuando resultan traumatizadas grandes áreas de LP se inicia una cicatrización de heridas competitiva entre células derivadas de la médula ósea destinadas a

formar hueso y células derivadas del LP, que están programadas para formar fibras del LP y cemento. El resultado de esta competición puede ser una anquilosis transitoria o permanente.

La población celular del LP parece ser bastante resistente a la infección. Así, cuando ésta ha sido eliminada, el ligamento periodontal por lo común retorna a la normalidad.

Una raíz cubierta por LP vital tiene cierto potencial inductor de la formación de hueso.

- **Complejo pulpodentinario**

La pulpa es un tejido conectivo laxo especializado que responde específicamente a las lesiones quirúrgicas o traumáticas y, así mismo, a las lesiones bacterianas. Las células predominantes en la pulpa son los fibroblastos. Junto a los vasos se ubican las células mesenquimatosas indiferenciadas (células progenitoras). Éstas últimas desempeñan un papel importante en la cicatrización de la pulpa después de una lesión. Los odontoblastos son células elongadas adyacentes a la dentina que poseen prolongaciones o procesos que se extienden por cierta distancia dentro de los túbulos dentinarios. La sustancia fundamental de la dentina es segregada por los odontoblastos, mientras que el colágeno dentinario es segregado por los fibroblastos. La producción de dentina primaria en el hombre es en promedio de 3 micrones por día durante la erupción. Cuando la erupción se ha completado, la formación de dentina disminuye en la cámara pulpar a la vez que continúa en la raíz.

La vascularización de la pulpa inmadura humana consiste en múltiples arterias y venas de paredes delgadas que pasan a través del foramen apical. La cantidad de vasos que penetran por el agujero apical parece estar relacionada con la madurez del diente, hallándose en menor cantidad en dientes maduros. Se forma una red de capilares bien desarrollada en relación con los odontoblastos.

Los nervios de la pulpa siguen generalmente el recorrido de los vasos sanguíneos. Los nervios amielínicos son responsables de la vasoconstricción y de la vasodilatación y posiblemente también del monitoreo de la actividad odontoblástica, mientras los nervios mielínicos responden a los estímulos dolorosos. La cantidad de fibras mielínicas aumenta con la madurez dentaria, correspondiéndose con una disminución del umbral para la estimulación pulpar electrométrica.

La función del complejo pulpodentinario es múltiple. En primer término, junto con la vaina epitelial de Hertwig, asegura la formación radicular. Después, la función se torna protectora y reparadora contra estímulos nocivos como la exposición dentinaria debida a atrición, preparación de cavidades, traumatismo o avance de caries.

Durante la implantación y el autotrasplante el tejido pulpar es desgarrado a nivel del foramen apical o cerca de él, lo cual implica el seccionamiento de sus vasos sanguíneos con el consiguiente compromiso de todas las poblaciones celulares de la pulpa. Los procesos de cicatrización comienzan apicalmente por el crecimiento hacia el interior de tejido conectivo vascular que se va desplazando hacia coronario y reemplaza gradualmente al tejido pulpar avascular. Una revascularización exitosa depende en primer

término del tamaño de la interfase pulpoperiodontal (es decir, del estadio de desarrollo radicular), siendo por lo general exitosa en los casos con foramen apical estrecho. El segundo factor decisivo es la infección. Ocurre que, si las bacterias logran acceder al tejido pulpar avascular, la revascularización será suspendida definitivamente. Todavía no se conocen bien las vías por las que las bacterias acceden a la pulpa. Posibles sendas de infección son la manipulación extraoral, las bacterias atrapadas en el coágulo o las que llegan a la pulpa desde el surco gingival siguiendo el coágulo. Además, las bacterias pueden invadir la pulpa por la vía de la dentina expuesta.

La formación de dentina después de la reimplantación o del autotrasplante por lo general es bastante amplia y lleva muy pronto a la obliteración masiva del conducto pulpar.

En el estudio realizado por Czochrowska en 40 pacientes con premolares autotrasplantados, se evaluó el procedimiento y principalmente se realizó seguimiento postquirúrgico. Además de tomar en cuenta la obliteración del canal radicular, el estado general del área perirradicular, crecimiento radicular, discontinuidad de la membrana periodontal y resorción externa, se evaluó el estado de la papila interdental. Este índice puede ser evaluado para determinar la salud periodontal.

El índice descrito por Jemt se basa en la medida de la papila interproximal tomando de referencia la línea de la más alta curvatura del margen gingival del diente trasplantado y el diente adyacente (Figura 13). Los rangos para la clasificación van del 0 al 4 y se definen como:

0. No hay papila.
1. Menos de la mitad de la papila presente.
2. La mitad o más de la papila, pero no excede el punto de contacto.
3. La papila llena el espacio interproximal y está en armonía con la papila adyacente. Hay un tejido suave con contorno óptimo.
4. Papila hiperplásica y de contorno irregular.

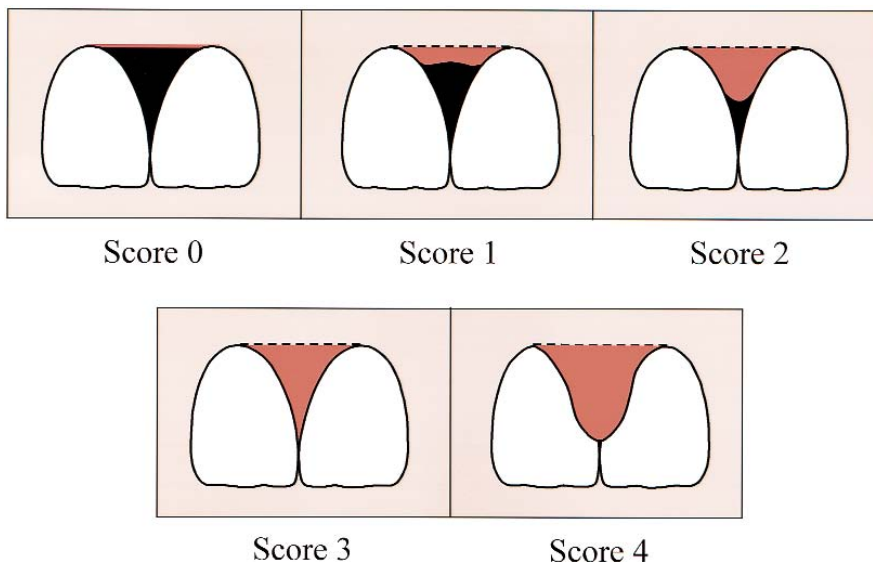


Figura 13. Rangos para la clasificación en el índice de Jemt.¹⁰⁶

¹⁰⁶ Czochowska. Art cit., Pp:595.

8. ÉXITO, PRONÓSTICO Y POSIBLES COMPLICACIONES

El éxito se ve condicionado por el uso de una técnica estandarizada, en condiciones de absoluta asepsia, y teniendo en cuenta el germen a trasplantar, la región a la que es trasplantado, la preparación del alvéolo receptor, así como la posición que ha de ocupar este diente dentro de este lecho alveolar. Además ha de requerir monitoreo de la salud dental y periodontal, así como el crecimiento de la raíz del diente trasplantado.¹⁰⁷

Algunos parámetros que definen el éxito son: ligamento periodontal normal sin inflamación ni cambios pulpares o resorción y el crecimiento normal de la raíz. Además que éste tenga una función masticatoria adecuada sin ninguna molestia. Que no exista movilidad ni signos patológicos en las radiografías y además que tenga una estética aceptable.

En un estudio en 118 premolares trasplantados con tres cuartas partes o la longitud total pero el foramen apical abierto, se realizó el seguimiento hasta durante 12 años para poder determinar el pronóstico. Andreasen con sus diversos estudios obtuvo los siguientes resultados:

-Supervivencia del diente:

95% en ápice abierto

98% en ápice cerrado

-Curación del ligamento periodontal:

90% en ápice abierto

¹⁰⁷ Mendoza. Op cit., Pp:238-251.



60% en ápice cerrado

-Supervivencia pulpar:

96% en ápice abierto

15% en ápice cerrado

-Curación de encía:

99% en ápice abierto

99% en ápice cerrado

-Crecimiento de la longitud radicular:

15% detención total de la formación radicular

65% detención parcial de la formación radicular

21% no detención de la longitud radicular

Las conclusiones más importantes de estos estudios fueron:

1. La reabsorción radicular se encontró significativamente relacionada con el desarrollo radicular y la etapa de erupción en el momento del trasplante.
2. El trauma de ligamento periodontal durante la cirugía es un factor importante en el desarrollo de la reabsorción.
3. El diámetro del foramen apical y la posibilidad de evitar la contaminación bacteriana durante la intervención quirúrgica son factores que están muy relacionados con la supervivencia pulpar.
4. Las pruebas electrométricas de sensibilidad deben tenerse en cuenta y están relacionadas con el estadio de formación radicular en el momento del trasplante.

5. La detención total o parcial del crecimiento radicular se debe a un daño total o parcial de la vaina de Hertwig, esto indica las variaciones en el crecimiento radicular.

Czochrowska y cols. realizaron un estudio cuyo objetivo era evaluar durante 4 años las condiciones gingivales y periodontales de los premolares trasplantados en la región incisiva después de la restauración y compararlos con los incisivos naturales.

Clínicamente evaluaron: movilidad, índice de placa, índice gingival, profundidad del surco, percusión y recesión o hiperplasia de la papila adyacente. Radiográficamente observaron: obliteración pulpar, longitud radicular y relación corona/raíz. Obtuvieron los siguientes resultados:

- Las variables clínicas de los dientes trasplantados no difieren de los dientes naturales, excepto la movilidad y el índice de placa, que fue mayor en el diente trasplantado.
- Radiográficamente todos los dientes trasplantados mostraron varios grados de obliteración pulpar, pero ningún otro signo patológico y la relación corona/raíz fue similar en el diente natural y en el trasplantado.

De estos estudios, se deduce que el pronóstico del autotrasplante a largo plazo es muy bueno, especialmente si se hace durante la mitad y las tres cuartas partes del desarrollo radicular y en las condiciones quirúrgicas adecuadas (Figura 14). No obstante, aunque algunas de ellas muy raras, hay ciertas complicaciones pulpares y periodontales.

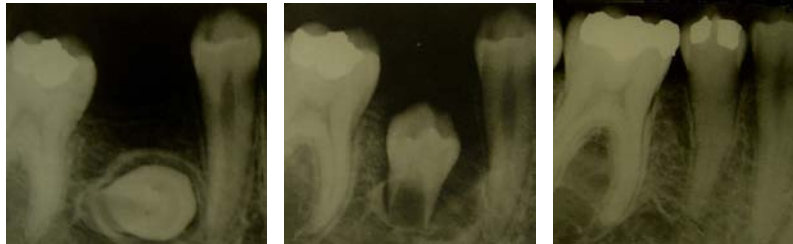

Figura 14. Autotrasplante de un diente ectópico y seguimiento a 10 años donde podemos observar la salud pulpar y periodontal de dicho diente.¹⁰⁸

Las principales complicaciones son:

-Obliteración del conducto: puede aparecer por primera vez entre los seis y nueve meses posteriores. Se sitúa a nivel de la corona y de la porción de la raíz ya formada antes del autotrasplante y siendo más infrecuente en la nueva porción de la raíz. En estos casos las pruebas de vitalidad pulpar son positivas, siendo más importante señalar que la obliteración pulpar es signo de revascularización.¹⁰⁹

-Necrosis pulpar: en el caso en que las pruebas de vitalidad después de seis meses sean repetidamente negativas y radiológicamente observemos signos de radiolucidez periapical, dimensión inalterada del conducto radicular y cierre prematuro del foramen apical, el diente trasplantado debe ser tratado

¹⁰⁸ Andreasen. Op cit., Pp: 40.

¹⁰⁹ Ib.

mediante pulpectomía y relleno con hidróxido de calcio, para inducir el cierre apical y posteriormente realizar la endodoncia tradicional.¹¹⁰

La necrosis pulpar que se presenta después del movimiento ortodóncico puede deberse al estrangulamiento de la vascularización en el foramen apical. Para prevenirlo, se recomienda hacer la rotación del diente después de la reparación pulpar y periodontal, pero antes de la obliteración del canal radicular, aproximadamente a los 9 meses.¹¹¹

-Reabsorciones radiculares (Figura 15):

1. De reemplazo o anquilosis: resultado de un extensivo daño a la superficie radicular o al ligamento, produciéndose finalmente una fusión entre el hueso alveolar y la superficie radicular (anquilosis). Esto parece ser debido a que el ligamento periodontal es colonizado por células de la médula ósea adyacente, el diente anquilosado es integrado al sistema óseo y la raíz será progresivamente reemplazada por hueso. En general. Se precisan uno o dos meses después para hacerse visible radiográficamente. Clínicamente el diente anquilosado no tiene ninguna movilidad y se encuentra en infraoclusión; a la percusión tiene un sonido netamente diferente a los dientes adyacentes. Ese sonido es muy parecido a un golpe metálico. Este remodelado es prominente sobre todo en niños y disminuye significativamente en adultos.¹¹²

2. Inflamatoria: causada por infección en el canal radicular y/o en los túbulos dentinarios, como consecuencia de una necrosis pulpar. Su

¹¹⁰ Ib.

¹¹¹ Paulsen 1995

¹¹² Andreasen. Op cit., Pp:14-49.

desarrollo depende de por lo menos cuatro condiciones: la primera es que halla una lesión del ligamento periodontal que produzca reabsorción. Las condiciones segunda o tercera consisten en que el proceso inicial de reabsorción exponga túbulos dentinarios y en que esos conductillos se comuniquen con tejido pulpar necrótico o con una zona de infiltrado leucocitario que albergue bacterias. Finalmente entra también el factor edad o maduración. Por esta razón es que este tipo de reabsorción es más frecuente en dientes reimplantados inmaduros, o maduros pero jóvenes, que en dientes maduros de más edad. Radiográficamente esta reabsorción se caracteriza por la aparición de pequeñas cavidades en forma de cuenco, afectando al cemento y a la dentina con reacción inflamatoria del periodonto. El periodo crítico de aparición de estas imágenes parece situarse a las ocho semanas después del trasplante, por lo que desde el momento de su aparición debe ser tratado mediante endodoncia. Su éxito se verá con la desaparición del proceso inflamatorio periodontal y restablecimiento del espacio del mismo.^{113,114}

3. De superficie: es resultado de un pequeño daño en el ligamento periodontal o en la superficie radicular; se limita a ella misma y repara espontáneamente por la formación de cemento neoformado y nuevas fibras de ligamento periodontal. Puede ser demostrada histológicamente ya en una semana después de la reimplantación. Esta lesión puede deberse al trauma de la extracción, a la eliminación física o a la desecación del ligamento periodontal. Este tipo no está relacionado con el contenido del conducto radicular, en tanto la cavidad de reabsorción no haya penetrado al cemento. Además estas cavidades por lo común no pueden verse radiográficamente debido a su reducido tamaño.

¹¹³ Fiorentino. Op cit., Pp:693-703.

¹¹⁴ Andreasen. Op cit., Pp:14-49.

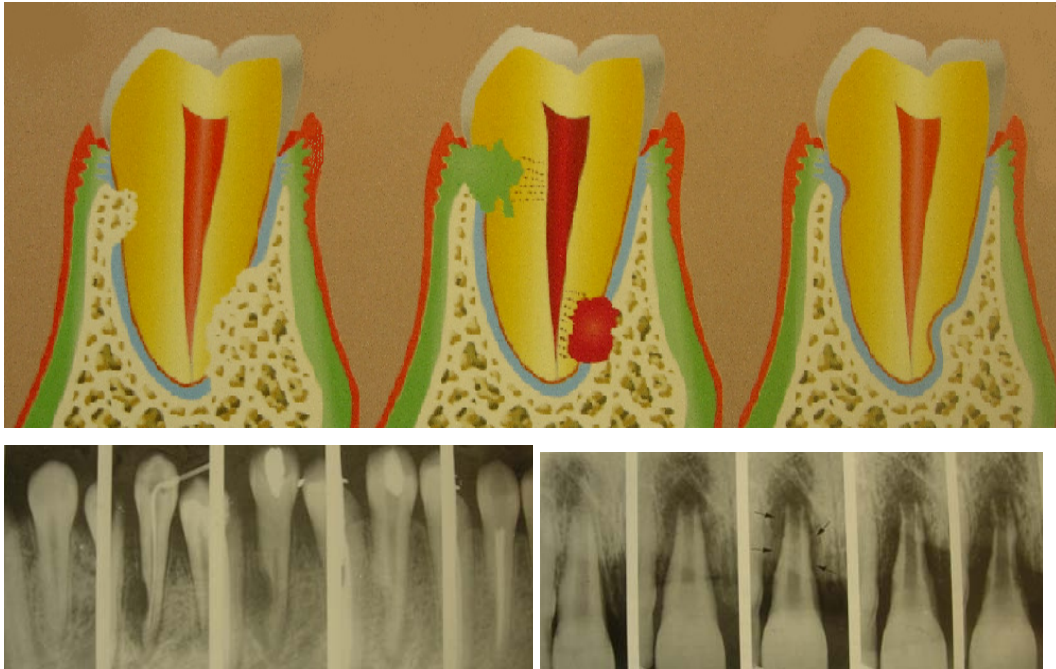


Figura 15. Dibujo esquemático de los tres diferentes tipos de reabsorciones radiculares y control radiográfico.¹¹⁵

- Reabsorción ósea: si se produce una lesión en el compartimiento tisular próximo a la superficie radicular, un nuevo tejido conectivo habrá de repoblar la zona dañada. Durante ese proceso usualmente se produce reabsorción osteoclástica en sitios de la pared alveolar. Esta reabsorción se detiene mas adelante, y la cavidad de reabsorción es ocupada por hueso neoformado. Al mismo tiempo nuevas fibras principales quedan ancladas en la pared alveolar.¹¹⁶

¹¹⁵ Andreasen. Op cit., Pp:44-46.

¹¹⁶ Ib.



- Fracaso del autotrasplante debido a una infección.¹¹⁷

-Fracaso del trasplante debido al trauma oclusal.¹¹⁸

-Formación de una bolsa periodontal si el paciente no tiene una adecuada higiene.¹¹⁹

-Formación de un absceso debido a una infección periapical crónica por no realizar tratamiento de conductos a tiempo adecuado.¹²⁰

¹¹⁷ Sussel. Op cit., Pp:523-530.

¹¹⁸ Ib.

¹¹⁹ Ib.

¹²⁰ Ib.

CONCLUSIONES

El autotrasplante dental es una excelente opción de tratamiento cuando un adolescente necesita la reposición de un diente perdido o ausente, ya que resulta mucho más económico y rápido que otras opciones de tratamiento. Incluso se considera no solo por el factor económico, sino por que en niños y adolescentes no deben colocarse implantes ni prótesis fija, ya que éstas no se adaptan a las necesidades de crecimiento.

Los implantes osteointegrados y el autotrasplante dental son muy parecidos, ambos han demostrado tener éxito a largo plazo, sin embargo la diferencia radica en el grupo de edad para el que están indicados cada uno de ellos.

El autotrasplante combinado con movimiento ortodóncico puede ser considerado como la primera opción de tratamiento para dientes faltantes que sean críticos en la apariencia de un adolescente y más cuando un diente donador es viable. No debe olvidarse que debemos hacer una cuidadosa examinación. Este tratamiento requiere de interconsultas, tanto del cirujano dentista de práctica general, de un ortodoncista y de un cirujano máxilofacial.

Un diente autotrasplantado permite el crecimiento normal del proceso e incluso garantiza el espacio para una rehabilitación exitosa ya que sus cuidados a largo plazo no son diferentes a los de los demás dientes. Además, aunque el diente trasplantado presente alguna complicación y fuese necesaria la extracción en un tiempo, ayuda a mantener el espacio y además

genera crecimiento del proceso alveolar para que después un implante osteointegrado, o incluso la rehabilitación con prótesis fija sean viables.

Una gran ventaja de este procedimiento es que los dientes maxilares y mandibulares pueden ser libremente intercambiados, considerando, además de las características del diente a trasplantar, la dimensión del espacio y de esta manera puede incluso trasplantarse un tercer molar a la región anterior, aunque generalmente se opta por los premolares que de cualquier modo serían extraídos por indicación ortodóncica.

La técnica que involucra esta cirugía no es en realidad muy complicada, en realidad no es más compleja que la mayoría de las impactaciones dentarias, por lo tanto no implica un riesgo potencial a un paciente adolescente. Sin embargo no debe olvidarse que es una técnica delicada y que debemos tener todas las precauciones posibles para evitar un daño ya sea al germen donante, al sitio receptor e incluso a los dientes vecinos.

El éxito de un autotrasplante está dado por diversos factores, como estadio de desarrollo radicular y posibilidad de extracción atraumática, espacio en el arco dental, forma del proceso alveolar y motivación del paciente; si todos ellos se conjuntan, el diente trasplantado se considera como a cualquier otro de la misma persona, por lo tanto, no muestran mayor susceptibilidad a caries, o a enfermedad periodontal, siempre y cuando el éxito de éste sea comprobado. El trasplante realizado con $\frac{1}{2}$ ó $\frac{3}{4}$ de desarrollo radicular, conlleva una buena supervivencia pulpar, limita el riesgo de reabsorción y asegura una buena longitud radicular.



BIBLIOGRAFÍA

Andreasen JO, Paulsen HU, Yu Z, Ahlquist R, Bayer T, Schwartz O. A long-term study of 370 autotransplanted premolars: part I – surgical procedure and standardized techniques for monitoring healing. Eur J Orthod. 1990. 12:3-13.

Andreasen JO, Paulsen HU, Yu Z, Bayer T, Schwartz O. A long-term study of 370 autatransplanted premolars: part II – tooth survival and pulp healing subsequent to transplantation. Eur J Orthod. 1990. 12:14-24.

Andreasen JO, Paulsen HU, Yu Z, Schwartz O. A long-term study of 370 autotransplanted premolars: part III – periodontal healing subsequent to transplantation. Eur J Orthod. 1990. 12:25-37.

Andreasen JO. Reimplantación y trasplante en odontología. Ed. Médica Panamericana. Buenos Aires. 1992. Pp: 14-49

Amaral Mendes R, Rocha G. Mandibular Third Molar Autotrasplantation. Literature Review with Clinical Cases. J Can Dent Assoc. 2004. 70: 761-766.

Clokie CML, Yau DM, Chano L. Autogenous Tooth Transplantation : An Alternative to Dental Implant Placement ? J Can Dent Assoc. 2001. 67:92-96.



Cohen AS, Shen TC, Pogrel MA. Transplanting teeth successfully: Autografts and Allografts that work. JADA. 1995. 126:481-485.

Czochrowska EM, Stenvik A, Album B, Zachrisson BU. Autotransplantation of premolars to replace maxillary incisors: A comparison with natural incisors. Am J Orthod Dentofacial Orthop. 2000. 592-600.

Fiorentino G, Vecchione P. Multiple congenitally missing teeth: Treatment outcome with autologous transplantation and orthodontic space closure. Am J Orthod Dentofacial Orthop. 2007. 132: 693-703.

Frenken JWFH, Baart JA, Jovanovic A. Autotransplantation of premolars. A retrospective Study. Int J Oral Maxillofac Surg. 1998. 27:181-185.

Koch G, Modeer T, Poulsen S, Rasmussen P. Pedodontics, A Clinical Approach. Ed. Munksgaard. Denmark. 1991. Pp: 322-323

Mendoza Mendoza A. Autotrasplante en la región anterior. En: García Ballesta C, Mendoza Mendoza A. Traumatología oral en odontopediatría. Diagnóstico y tratamiento integral. Ed. Ergon. Madrid. 2003. Pp 237-251.

Moorrees CF, Fanning EA, Hunt EE. Age Variation of Stages for Ten Permanent Teeth. J Dent Res. 1963. 42:1490-1502.

Paulsen HU, Autotransplantation of teeth in orthodontic Treatment. Am J Dentofacial Orthop. 2001. 119:336-337.



Paulsen HU, Andreasen JO, Schwartz O. Pulp and periodontal healing, root development and root resorption subsequent to transplantation and orthodontic rotation: A long-term study of autotransplanted premolars. Am J Orthod Dentofac Orthop. 1995. 108:630-640.

Paulsen HU, Andreasen JO. Eruption of premolars subsequent to autotransplantation. A longitudinal radiographic study. 1998. Eur J Orthod. 20:45-55.

Raghoobar GM, Vissink A. Results of Intentional Replantation of Molars. 1999. J Oral Maxillofac Surg. 57:240-244.

Schuman NJ, Owens BM, Mincer HH. Dental transplants: discussion and case report. J Clin Pediatr Dent. 1997. 21:281-285.

Sussel WH. Dental Reconstruction with transplants. En:Castaldi C, Brass G. Dentistry for the adolescent. Ed. Saunders. USA. 1980. Pp:523-530, 539.

Tsukiboshi M. Autotransplantation of teeth. Quintessence Publishing Co. Inc. Japan. 2001. Pp:58-71.

Van Waes HJM, Stockli. Atlas de Odontología Pediátrica. Ed. Masson. Barcelona. 2002. Pp:31, 246-247, 274.

Welbury RR. Paediatric Dentistry. Ed. Oxford. Third Edition. New York. 2005. Pp:377-380.