



UNIVERSIDAD NACIONAL AUTÓNOMA DE  
MÉXICO

---

---



**FACULTAD DE ODONTOLOGÍA**

RESTAURACIÓN ESTÉTICA EN DIENTES  
ANTERIORES CON TRATAMIENTO ENDODÓNCICO.

**T E S I N A**

QUE PARA OBTENER EL TÍTULO DE

**C I R U J A N A   D E N T I S T A**

P R E S E N T A:

DIANA VICTORIA VIVEROS RODRÍGUEZ

TUTOR: C.D. GASTÓN ROMERO GRANDE

ASESORA: MTRA. MARÍA MAGDALENA BANDÍN  
GUERRERO



Universidad Nacional  
Autónoma de México



**UNAM – Dirección General de Bibliotecas**  
**Tesis Digitales**  
**Restricciones de uso**

**DERECHOS RESERVADOS ©**  
**PROHIBIDA SU REPRODUCCIÓN TOTAL O PARCIAL**

Todo el material contenido en esta tesis esta protegido por la Ley Federal del Derecho de Autor (LFDA) de los Estados Unidos Mexicanos (México).

El uso de imágenes, fragmentos de videos, y demás material que sea objeto de protección de los derechos de autor, será exclusivamente para fines educativos e informativos y deberá citar la fuente donde la obtuvo mencionando el autor o autores. Cualquier uso distinto como el lucro, reproducción, edición o modificación, será perseguido y sancionado por el respectivo titular de los Derechos de Autor.

## **AGRADECIMIENTOS.**

**A Dios:** *porque gracias a él estoy en este mundo y me permitió llegar hasta donde estoy. Y permitió que siguieran conmigo la gente que está a mi alrededor y que más quiero.*

**A mis padres:** *a ellos les debo principalmente la vida y les quiero dar las gracias por toda una vida de sacrificios y esfuerzos para darme la educación que ahora tengo, por su apoyo incondicional en todo momento, por nunca haberme dejado de apoyar en todos los aspectos, por haber logrado hacer de mí lo que soy ahora, sin ustedes no lo hubiera logrado. ¡GRACIAS!. ¡LOS AMO!*

**A mis hermanos Juan Carlos y Paulina:** *muchas gracias por haberme ayudado mucho durante toda mi carrera, por aguantarme tanto, aunque no lo crean me ayudaron mucho a cumplir este sueño. Gracias Pau por haber sido muchas veces mi paciente. ¡LOS AMO!*

**A mi tutor C.D. Gastón Romero Grande:** *primero por haberme dado la oportunidad de entrar a este seminario y por haberme ayudado en todo este proceso, por darme su tiempo para revisar mi trabajo y por todo el apoyo brindado. ¡GRACIAS!*

**A mi asesora C.D.MO. María Magdalena Bandín Guerrero:** *gracias por apoyarme en este proceso importante de mi vida y por haberme dado todo el tiempo necesario para poder revisar mi trabajo.*

**A mis amigos de la carrera: Daphne, Yuri, Pepe, Jeny, Alma, Oswaldo, Rosalba, Carmen.** *Con ustedes compartí una etapa muy importante de mi vida y aunque ya no nos veamos seguido nunca los voy a olvidar, tengo tantos recuerdos de cada uno de ustedes. Daphne, tengo*

*tantas cosas que agradecerte, gracias por ser mi amiga. Carmen, gracias por hacerme más ameno este seminario.*

***A mis amigas Ángeles y Violeta:*** *con ustedes compartí el mejor año de mi carrera y nunca lo voy a olvidar. Gracias por todos los momentos padres que pasamos y también por los momentos difíciles. Gracias por haber compartido juntas este proceso del seminario y por estar ahí en los momentos de sufrimiento y de felicidad, cómo nos vimos sufrir las tres. Sigamos superándonos.*

***A la UNAM y a la facultad de odontología:*** *Estoy muy orgullosa de pertenecer a esta a esta gran universidad y a esta facultad. A la UNAM le debo lo que soy ahora y la voy a llevar con mucho orgullo en el corazón. Gracias no solo por la educación que me diste sino por todo lo demás que me brindaste. ¡GRACIAS!*

## ÍNDICE.

INTRODUCCIÓN.....	7
1. PRINCIPIOS APLICADOS A LA ODONTOLOGÍA ESTÉTICA.....	9
1.1. Líneas de referencia.....	9
1.1.1. Líneas de referencia horizontales.....	9
1.1.1.1 Líneas Labiales.....	9
1.1.1.2 Línea de sonrisa.....	10
1.1.2. Líneas de referencia verticales.....	11
1.2. Referencias del perfil.....	12
1.2.1. Labio superior.....	12
1.2.2. Labio inferior.....	12
1.3. Referencias fonéticas.....	13
1.4. Proporcionalidad.....	14
1.5. Simetría.....	14
2. FASE DIAGNÓSTICA.....	16
2.1. Valoración periodontal.....	16
2.2. Valoración radiográfica.....	17
2.3. Modelos de estudio.....	18
3. CARACTERÍSTICAS DE LOS DIENTES TRATADOS ENDODÓNICAMENTE.....	19
3.1. Pérdida de estructura dentaria.....	20
3.2. Pérdida de elasticidad de la dentina.....	21
3.3. Alteraciones estéticas.....	21

4. PLANIFICACIÓN DEL TRATAMIENTO.....	23
4.1. Grados de destrucción.....	23
4.1.1. Lesión coronaria mínima.....	25
4.1.2. Lesión coronaria moderada o media.....	25
4.1.3. Lesión coronaria importante.....	26
5. POSTES ESTÉTICOS PREFABRICADOS.....	28
5.1. Función de los postes.....	28
5.2. Clasificación.....	29
5.2.1. Postes prefabricados de fibra de carbono.....	31
5.2.2. Postes prefabricados de fibra de vidrio.....	32
5.2.3. Postes prefabricados de zirconio.....	34
5.3. Preparación del lecho para el poste.....	36
5.4. Cementado del poste.....	38
6. RECONSTRUCCIÓN DEL MUÑÓN.....	44
6.1. Materiales.....	45
6.1.1. Ionómero de vidrio.....	45
6.1.2. Resina compuesta.....	45
6.1.3. Compómeros.....	47
7. PREPARACIÓN PARA CORONA LIBRE DE METAL.....	48
7.1. Pasos para la preparación de la corona libre de metal.....	49
7.2. Retracción gingival.....	51
7.2.1. Técnicas de retracción gingival.....	52
7.3. Impresión.....	53
7.3.1. Técnica de impresión de un solo paso.....	55
7.3.2. Técnica de impresión de dos pasos.....	56

8. MATERIALES DE RESTAURACIÓN ESTÉTICOS.....	57
8.1. Porcelanas.....	57
8.2. Cerómeros.....	60
9. ELECCIÓN DEL COLOR.....	61
10. CEMENTADO DE LA CORONA.....	64
10.1. Pasos para cementar una corona.....	66
CONCLUSIONES.....	68
REFERENCIAS.....	69

## **INTRODUCCIÓN.**

La profesión odontológica frecuentemente se ve enfrentada al problema de rehabilitar los dientes tratados endodóncicamente y debilitados estructuralmente en su porción coronal y radicular.

Actualmente la rehabilitación del segmento anterior demanda alternativas estéticas y con la aparición de nuevos materiales se ha podido brindar mayor naturalidad a las restauraciones que van cementadas sobre postes estéticos, satisfaciendo así las demandas del paciente.

En los últimos años se ha promocionado la utilización de nuevos sistemas y materiales con la idea de favorecer la adecuada estética de la restauración definitiva.

Es importante mencionar que el diente debe ser analizado en cuanto a la posibilidad de ser restaurado, la función oclusal y la salud periodontal, la proporción corono-radicular deberá también ser evaluada. Si estos factores son considerados satisfactorios, el diente podrá ser incluido dentro de un plan de tratamiento integral.

Una vez concluido el tratamiento de conductos se requiere de la reconstrucción de la estructura perdida, por caries, fracturas, obturaciones previas o por el mismo acceso elaborado para el tratamiento endodóncico.

Cuando los dientes anteriores tienen pérdida mínima de estructura dentaria pueden ser restaurados en forma conservadora por medio de restauraciones adhesivas.

Los dientes anteriores con una importante pérdida de estructura coronaria, generalmente necesitará un poste, ya que la cámara pulpar y el conducto



único no son adecuados para retener al muñón, posteriormente se colocará una corona. Además, los dientes anteriores están sujetos a fuerzas laterales durante su función, mientras que los dientes posteriores solo están sujetos principalmente a fuerzas verticales.

El propósito de un poste intraconducto es el de retener un muñón coronario, necesario a causa de la pérdida de una gran parte de la estructura coronaria del diente.

Actualmente se encuentran disponibles postes de cerámica, zirconia y materiales reforzados con fibra.

Existen varios factores que influyen directamente en la retención y longevidad de los postes, estos factores están relacionados con la longitud del poste, el diámetro, el diseño, los medios cementantes, la forma del canal radicular, la preparación del espacio del canal radicular y de la porción coronal remanente, la localización del diente en el arco dental, el número de dientes adyacentes y los contactos oclusales.

# **1. PRINCIPIOS APLICADOS A LA ODONTOLOGÍA ESTÉTICA.**

## **1.1. Líneas de referencia.**

Está demostrada la importancia de las líneas en las composiciones dentofaciales; del paralelismo existente entre ellas dependerá la hipotética obtención de la belleza biológica.

Las composiciones dentales presentan tres líneas básicas que se expresan en forma de: un plano oclusal, un plano incisivo y una línea media interincisiva que sigue la dirección de los ejes mayores de los incisivos centrales superiores.<sup>1</sup>

### **1.1.1. Líneas de referencia horizontales.**

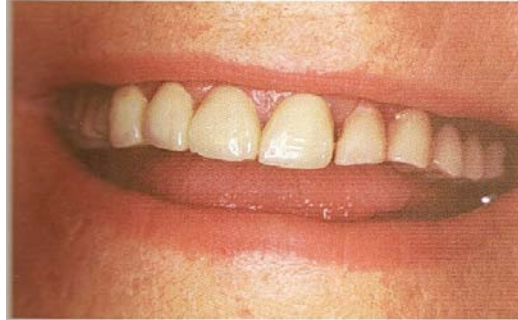Cuando intentamos dibujar una cara, establecemos como punto de partida un signo básico, la letra "T". Estará formada por una línea vertical, la línea media de la cara, y por una línea horizontal, en general la línea bipupilar, aunque también puede ser la línea ofrìaca, que pasa por ambas cejas.

Será imprescindible que exista un sentido básico de paralelismo y simetría. Desde un punto de vista dental, tanto el plano incisal superior como su contorno gingival deberán ser paralelos a la línea bipupilar.<sup>1</sup>

#### **1.1.1.1. Líneas labiales.**

La cantidad de diente visible tanto en posición de reposo muscular como durante la función, vendrá determinada por la longitud y curvatura de los labios. Unos labios que adopten una forma cóncava provocarán una mayor visibilidad de los dientes anteriores.<sup>1</sup>

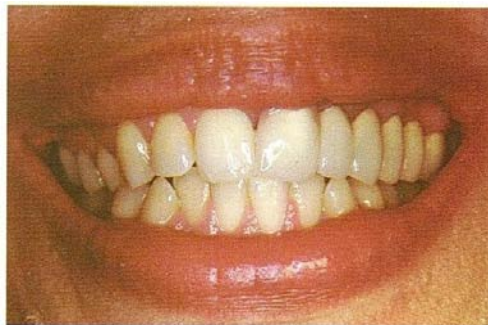
La cantidad de diente visible depende también del sexo. Así, el promedio de incisivo superior visible con los labios en reposo es, en milímetros, de 1.90 en los hombres y de 3.40 en las mujeres.<sup>1</sup>



*Labios que adopten una forma cóncava darán una mayor visibilidad de los dientes anteriores.<sup>1</sup>*

#### **1.1.1.2. Línea de sonrisa.**

La importancia de la línea de sonrisa está en la cantidad de diente que muestra, estando en relación con la forma y la silueta de los dientes anteriores y con el plano incisal. Lo ideal es que los incisivos centrales y los caninos tengan los bordes incisales a la misma altura, mientras que los incisivos laterales deben ser ligeramente más cortos, de manera que sus bordes incisales dibujen un “ala de gaviota”.<sup>1</sup>



*Bordes incisales dibujen un “ala de gaviota”.<sup>1</sup>*

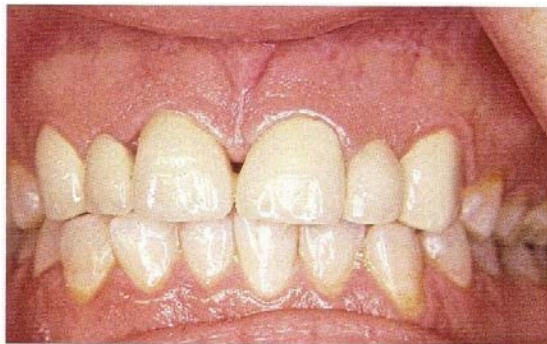
Cuando tengamos que substituir unas coronas deficientes por otras en pacientes de mediana edad deberemos incorporar unos incisivos que

mejoren los anteriores dándoles una ligera prominencia y una línea de sonrisa convexa, parecida a la que tenían cuando eran más jóvenes. Si a un joven le damos una línea de sonrisa recta debido a una restauración deficiente, estamos cayendo en un error estético grave.<sup>1</sup>

### 1.1.2. Líneas de referencia verticales.

Se ha insistido en la necesidad de que la línea media facial debe coincidir necesariamente con la línea media dental que es la línea que pasa verticalmente entre ambos incisivos centrales superiores.<sup>1</sup>

Cuando se plantee el tratamiento a nivel de los dientes anteriores, será deseable que se cumpla esta coincidencia de líneas medias. Nos ayudarán también a situar la línea media dentaria la papila lingual o bien el frenillo bucal.



*Para situar la línea media dentaria nos ayudara la papila lingual o el frenillo bucal.<sup>1</sup>*

En el caso de coincidir las líneas medias dental y facial, siendo la línea resultante perpendicular a la línea bipupilar, nos encontraríamos con el denominado efecto "T" de aspecto agradable estéticamente hablando.<sup>1</sup>

## **1.2. Referencias del perfil.**

Una parte de las referencias de perfil corresponden a los labios superior e inferior, los cuales deberán usarse a modo de guía para posicionar los dientes.<sup>1</sup>

### **1.2.1. Labio superior.**

La posición ideal del labio superior en el momento de sonreír dependerá del nivel del margen gingival del grupo incisivo superior, actuando como uno de los principales factores que determinan el atractivo de una persona.

La mayor o menor protrusión del labio superior viene determinada por la posición de los incisivos centrales y laterales superiores.<sup>1</sup>

### **1.2.2. Labio inferior.**

El labio inferior interviene en la posición del borde incisal de los incisivos superiores de tal manera que al pronunciar la letra “F” éste borde deberá entrar en contacto con el límite interno del bermellón del labio inferior. Esta es una prueba fonética que reviste mucha importancia en el momento de localizar la posición de los dientes superiores. El contacto del borde incisal por fuera de esa referencia del labio inferior será indicativo de un fracaso en el modelado de estos dientes anteriores a la vez que comportará una alteración de la fonética, ya que constituye una posición demasiado adelantada.<sup>1</sup>

### 1.3. Referencias fonéticas.

La posición dentaria interviene en el lenguaje articulado; las anomalías de posición de los dientes producirán alteraciones de tipo fonético. Existen tres fonemas que deben ser perfectamente pronunciados y, si no es así, nos permitirán diagnosticar la existencia de alguna anomalía:<sup>1</sup>

1.- El fonema "M". Cuando repetimos de manera continuada esta letra empezamos cerrando los labios hasta alcanzar un mínimo contacto. Si mantenemos su pronunciación los entreabrimos ligeramente. En este preciso momento la mandíbula se coloca en una posición de reposo o descanso muscular y si se hace de forma repetida podremos ver y valorar la cantidad de borde incisal visible.

2.- El fonema "F". La pronunciación de este fonema hace que los bordes incisales superiores entren en contacto con el bermellón del labio inferior. Con ello determinan la posición anteroposterior que debe tener el borde incisal de los incisivos superiores.

3.- El fonema "S". Es uno de los más importantes, pues nos permitirá determinar la dimensión vertical de oclusión. En el momento de su pronunciación, los bordes incisales superiores e inferiores están en la máxima proximidad fonética. Como anomalías susceptibles de aparecer tanto en prótesis fija como en prótesis completa debemos mencionar, principalmente, el silbido, el ceceo y el sigmatismo lateral. Todas cursan con una alteración en la pronunciación de la letra S.<sup>1</sup>

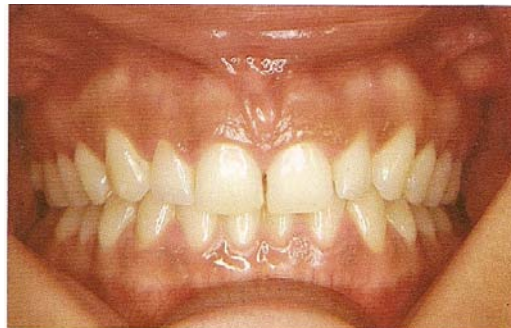#### **1.4. Proporcionalidad.**

Muy ligado a la armonía, se define como la regularidad o igualdad. La armonía en la proporcionalidad ha sido definida a la vez como un principio estético y como una parte integral de la belleza artística. La proporción constituye una realidad que utilizan los artistas como guía para su trabajo; igualmente deben serlo para el odontólogo y para el técnico de laboratorio.<sup>1</sup>

La proporcionalidad entre los dientes es un factor importante en la apariencia de la sonrisa. De ella depende la relación que existe entre la longitud y el ancho de los dientes, así como su disposición en el arco, de la forma del arco y de la configuración de la sonrisa.<sup>2</sup>

#### **1.5. Simetría.**

Disposición armoniosa de varios elementos con respecto el uno del otro. Es la propiedad de manifestar una imagen de espejo a ambos lados del eje central.



*Simetría.<sup>1</sup>*

En contraste a esta definición, tenemos lo que se denomina simetría estática y simetría dinámica, que son condiciones muy similares pero las mitades opuestas no son idénticas. Pequeñas irregularidades o desviaciones

menores de la simetría ideal producen un efecto más natural y de mayor vitalidad.<sup>3</sup>

Para hablar de simetría bucal deberíamos empezar por referirnos a la simetría en la sonrisa. Esta línea de referencia debe mantener un paralelismo con el plano incisal. Si a estas dos le añadimos la necesidad de ser paralelas a la línea bipupilar, contaremos ya con los prerequisites para cumplir los principios básicos de la estética de una boca o de una composición dentofacial.<sup>1</sup>

Se ha visto que los incisivos centrales son idénticos sólo en un 15% de casos, son muy parecidos en un 25% de casos y totalmente diferentes en un 60% de casos. A pesar de ello procuraremos que sean lo más parecidos posible.

Los incisivos laterales son los que presentan un mayor número de variaciones morfológicas y de posición en una misma boca.

Los caninos superiores deben tener una longitud de la corona clínica similar aunque el desgaste incisal sea distinto, dependiendo de los hábitos bruxistas del paciente.<sup>1</sup>





## 2. FASE DIAGNÓSTICA.

### 2.1. Valoración periodontal.

Es necesario realizar una valoración periodontal del paciente y algunos de los aspectos que deben ser evaluados son:

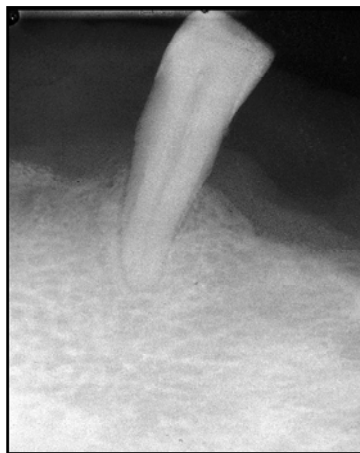- Sondaje
- Exudado
- Recesión gingival
- Movilidad
- Índice de placa

De una manera general, los pacientes que buscan un tratamiento pueden ser divididos en dos grupos:

- Pacientes sin riesgo a enfermedad periodontal, que presentan tejidos periodontales en condiciones normales.
- Pacientes con riesgo a enfermedad periodontal, que pueden presentar algunos signos clínicos como son: movilidad, recesión gingival, tejido gingival rojizo, sin contorno adecuado.

Durante la valoración periodontal es importante identificar a que grupo pertenece el paciente. Los pacientes sin riesgo podrán iniciar más rápidamente su tratamiento restaurador. Los pacientes de riesgo, al contrario, requieren de un tratamiento de tejido blando, control de placa y motivación.

Esta valoración tiene una gran influencia para poder conseguir un buen resultado tanto estético como funcional.<sup>4</sup>



*Valoración radiográfica del estado periodontal de un diente.<sup>6</sup>*

## **2.2. Valoración radiográfica.**

Para poder realizar un diagnóstico completo y un plan de tratamiento adecuado es necesaria alguna información que solamente las radiografías nos pueden dar. Podemos observar lesiones óseas, cuerpos extraños, cantidad y calidad ósea, anatomía radicular, lesiones periapicales incipientes, calidad del tratamiento endodóncico y relación corona-raíz.

Podemos observar que si existen dientes con caries profunda o lesiones periapicales es necesario realizar el tratamiento de conductos. Es preferible

determinar cualquier tratamiento endodóncico necesario antes de realizar cualquier tipo de restauración. <sup>4</sup>

### **2.3. Modelos de estudio.**

Los modelos de estudio son una parte esencial en el plan de tratamiento. En ellos debemos observar tantos detalles como sea posible. En los modelos de estudio debemos estudiar las relaciones entre las arcadas y la forma, el tamaño y la disposición de los dientes. <sup>4</sup>

Para la gran mayoría de los casos de prótesis es necesario que los modelos de estudio sean montados en articulador. Los modelos de estudio también nos sirven para poder realizar un encerado diagnóstico, una matriz o las propias coronas provisionales antes de efectuar cualquier desgaste en la boca del paciente.

Es importante hacer entender que el modelo de estudio es un aliado para el odontólogo y no es una pérdida de tiempo. <sup>4</sup>

### **3. CARACTERÍSTICAS DE LOS DIENTES TRATADOS ENDODÓNICAMENTE.**

Algunos años atrás, los dientes tratados endodómicamente eran considerados frágiles, sin embargo ahora se sabe que la fragilidad de estos dientes se debe principalmente a la pérdida de estructura coronaria ya sea por caries, fracturas, obturaciones previas o por el mismo acceso elaborado para el tratamiento endodóncico. Y no a la endodoncia propiamente dicha.<sup>5</sup>

Los dientes con tratamiento endodóncico no solo pierden la vitalidad pulpar, si no que además experimentan cambios como son, la pérdida de estructura dentaria, pérdida de elasticidad de la dentina y alteraciones estéticas. Tras la eliminación del proceso carioso, fracturas sufridas o restauraciones anteriores, el tejido remanente queda socavado y debilitado.<sup>6</sup>

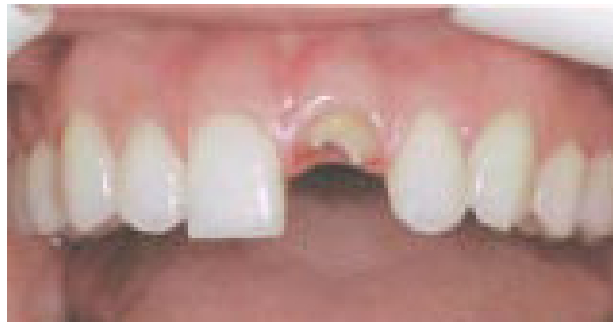La manipulación de la cámara pulpar es la que mayor debilidad ocasiona al diente tratado. El techo de la cámara pulpar posee la configuración de un arco y su morfología ofrece una resistencia extraordinaria a la presión y a la tensión. Si se elimina el techo de la cámara pulpar para obtener el acceso endodóncico, se reduce considerablemente esta resistencia del diente.<sup>7</sup>

La restauración que debe utilizarse en un diente tratado endodómicamente está influenciada por la destrucción coronaria y por el tipo de diente.<sup>8</sup>

### 3.1. Pérdida de estructura dentaria.

El diente vital se comporta como un cuerpo de estructura hueca, laminada y pretensada. Laminada por que las cargas fluyen por todos lados iguales sin necesidad de nervios concentradores. Pretensada por que luego de deformarse vuelve a su posición original sin vencerse con una capacidad de deformación tridimensional frente a las cargas masticatorias acortándose en sentido ocluso apical y abombándose en sentido mesio distal, las cúspides se separan para luego recuperarse elásticamente y volver a su posición original.<sup>6</sup>

Cuando este recibe una carga funcional, la morfología de cúspides y fosas permite distribuir las fuerzas sin ocasionar daño a las estructuras dentarias. Este comportamiento se pierde drásticamente cuando se eliminan rebordes marginales, vertientes internas de las cúspides y el techo de la cámara pulpar, lo cual hace que aumente la incidencia de fracturas.<sup>6</sup>



*Pérdida de estructura dentaria.<sup>33</sup>*

Durante el ensanchamiento del conducto, se extrae también una porción de la sustancia interna del diente y se reduce la dentina radicular. Las pruebas actuales sugieren que los dientes sometidos a tratamiento de conductos con mínima pérdida de dentina sana no son más vulnerables a la fractura que los dientes vitales.<sup>7</sup>

Por lo tanto, podemos decir que la disminución de la resistencia de los dientes tratados endodóncicamente se debe sobre todo a la pérdida de la estructura coronal y no a la endodoncia propiamente dicha.<sup>6</sup>

### **3.2. Pérdida de elasticidad de la dentina.**

Las fibras colágenas de la dentina tienen como función otorgar resistencia y flexibilidad ante las cargas que el diente recibe, al perder su metabolismo se produce una degradación, volviéndose más rígidas y menos flexibles, pero no se llega a manifestar una diferencia clínica con los demás dientes.<sup>6</sup>

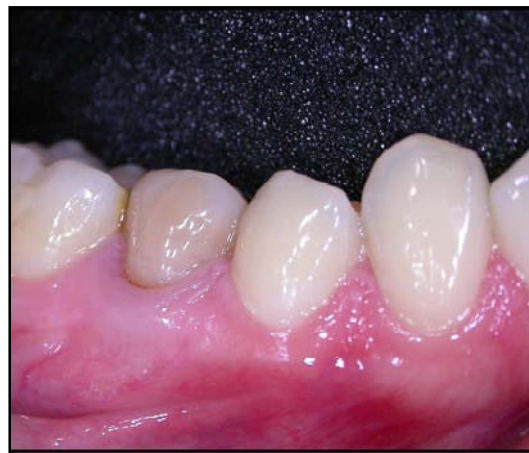La mineralización y la deshidratación de los túbulos dentinarios dan como resultado una pérdida creciente en la resiliencia de la dentina. Las fuerzas de oclusión y las de palanca, causadas por la fijación de una prótesis, producirán deformación por flexión. El estrés generado puede tornarse excesivo y llevar a la fractura de cúspides no protegidas o a la fractura coronaria en el área de menor circunferencia: el área cervical.<sup>9</sup>

### **3.3. Alteraciones estéticas.**

El tratamiento endodóncico hace que los dientes también experimenten cambios estéticos. Al sufrir la dentina alteraciones bioquímicas hace que la refracción de la luz a través de los dientes y el aspecto de los mismos, este alterado.

Otros cambios cromáticos que experimentan los dientes son consecuencia de una inadecuada remoción y limpieza de la zona coronal de restos de tejido pulpar.

Los cambios de coloración debidos a la gutapercha se pueden apreciar en la porción coronal de la raíz, por lo que se debe eliminar al menos 2mm de gutapercha del conducto para minimizar esta coloración.<sup>6</sup>



*Cambio de coloración de un diente tras un tratamiento endodóncico.<sup>6</sup>*



## **4. PLANIFICACIÓN DEL TRATAMIENTO.**










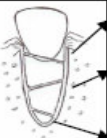

La restauración de los dientes sometidos a endodoncia se realiza para sustituir la estructura dental perdida y proteger la estructura dental remanente.<sup>6</sup>

No se puede restaurar a todos los dientes por igual, por lo que existe una diversidad de técnicas de restauración así como de materiales. Las exigencias respecto a las restauraciones en la región del grupo anterior y posterior son muy diferentes debido a las particularidades anatómicas, a las fuerzas masticatorias que aparecen y a la estética.

En los dientes posteriores las fuerzas se dirigen en sentido más axial que en los dientes anteriores donde las fuerzas son más oblicuas. Tomando en cuenta el grado de destrucción del diente y la cantidad de tejido dentario remanente vamos a poder seleccionar el tipo de restauración para cada situación específica.<sup>6</sup>

### **4.1. Grados de destrucción.**

En 1991 Kurer recomienda una clasificación para restaurar piezas tratadas endodóncicamente unirradiculares. Kurer estableció 5 grupos de los cuales los 3 primeros se subdividen en otros dos.<sup>6</sup>

Tabla 1. Clasificación de Kurer sobre el estado de destrucción dentaria (1991)						
Clase 1		}	Longitud de la raíz			
Clase 2				Largo (> 10mm)	Medio (7-10mm)	Corto (7mm)
Clase 3			Forma del conducto			
Clase 4			<p>A⇒ En este caso el tratamiento sería remover el fragmento coronal y extruir la raíz.</p> <p>B⇒ Los tratamientos en este caso podrían ser unir los dos fragmentos con un perno o la exodoncia del diente.</p> <p>C⇒ El tratamiento en estos casos sería la apicectomía</p>			
Clase 5			El diente presenta enfermedad periodontal y se conserva porque se considera esencial para el tratamiento. Antes de realizar el tratamiento se debe de estabilizar la salud periodontal <sup>25, 26</sup> .			

Los dientes anteriores tienen fuerzas de flexión que son mayores, debido al ángulo de carga con respecto al eje longitudinal de diente, por lo que tienen una relación corona-radicular de aproximadamente 1:2. Por esta razón, es más común que se empleen postes para la restauración en este sector. Además, los conductos son más rectos y gruesos que en los molares.<sup>6</sup>

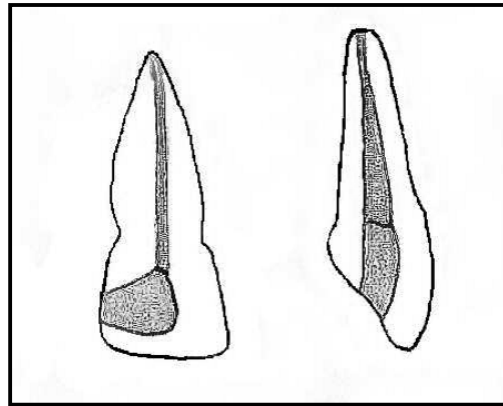
En la zona anterior, el tipo de tratamiento post-endodóncico, viene determinado en gran medida por el grado de destrucción coronal. De esta manera, se presenta la siguiente clasificación:

- 1.- Lesión coronaria mínima.
- 2.- Lesión coronaria moderada.
- 3.- Lesión coronaria importante.

#### 4.1.1. Lesión coronaria mínima.

Cuando encontramos dientes tratados endodóncicamente con una mínima lesión en donde podemos observar rebordes marginales intactos, reborde incisal intacto, ángulo intacto, oclusión favorable y una estética aceptable, la restauración indicada sería un composite para sellar el acceso cameral.

Se consideran dentro de este grupo los dientes que presenten una destrucción menor del 30% de la corona clínica. La colocación de un poste en un diente de estas características es más probable que lo debilite en lugar de fortalecerlo.<sup>6</sup>

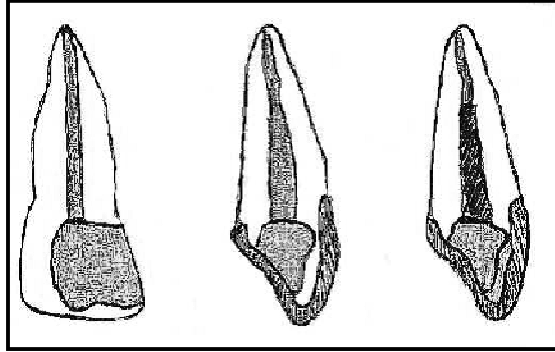


*Con lesiones coronarias mínimas optamos por una reconstrucción de resina compuesta.<sup>6</sup>*

#### 4.1.2. Lesión coronaria moderada o media.

Aquellos dientes anteriores que presentan lesiones proximales marginales leves, leve afectación del reborde incisal, leve afectación del cingulo, y con fuerzas oclusales moderadas; dependiendo de la estética que requiera y del tipo de oclusión que presente, se rehabilitará conservadoramente (composite) ó con cobertura completa y/o poste y muñón.<sup>6</sup>

Se considera dentro de este grupo los dientes que presenten una destrucción entre el 40 y 60% de la corona clínica.<sup>6</sup>



*Con una lesión coronaria moderada optamos para su restauración por resina compuesta o cobertura coronaria completa y/o perno y muñón.<sup>6</sup>*

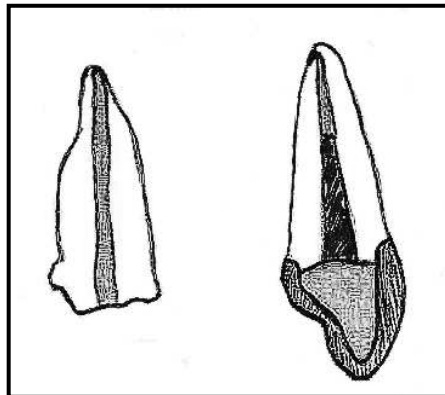
#### **4.1.3. Lesión coronaria importante.**

En este grupo consideramos a los que presentan gran afectación de los rebordes, fractura corono-radicular, problemas estéticos y oclusión desfavorable. En este caso se colocará un poste para proporcionar la retención a una corona que de otro modo se obtendría de la estructura dentaria coronaria.

Por muchos años se ha creído que la colocación de un poste va a dar resistencia al diente con tratamiento endodóncico, sin embargo numerosos estudios han demostrado que postes en dientes tratados endodóncicamente no van a dar resistencia al diente sino que lo único que va a realizar el poste es crear una estructura en la que se pueda detener una restauración final.<sup>6</sup>

Para colocar un poste, su extensión en la raíz debe ser, como mínimo, igual a la longitud de la corona para una distribución óptima de la tensión con una máxima retención, de otro modo el poste deberá tener dos tercios de la longitud de la raíz, en la zona apical debe quedar una longitud mínima de 4.0 mm de gutapercha para evitar el desalojo y la filtración subsiguiente.

Si no se pueden cumplir con estos criterios, el pronóstico de la restauración estará comprometido.<sup>6</sup>



*Con una lesión coronaria importante optamos siempre para su restauración por un perno y cobertura coronaria completa.<sup>6</sup>*

## **5. POSTES ESTÉTICOS PREFABRICADOS.**

Hasta algunos años atrás, era casi un protocolo que todo diente tratado endodóncicamente tenía como única alternativa la de recibir un poste intraconducto, actualmente la función de un poste esta más relacionada a la retención de material restaurador.<sup>5</sup>

Debido a las limitaciones de postes metálicos han salido al mercado una nueva línea de postes pre-fabricados estéticos, basados en el concepto de que una de las condiciones para disminuir el riesgo de fractura radicular es que la técnica de retención intra-radicular reúna conceptos de preservación máxima de estructura dental, emplee postes con módulo de elasticidad similar a la dentina y también asocie una técnica de cementación adhesiva.<sup>5</sup>

Así mismo, a partir de la aparición de las restauraciones totalmente cerámicas, ha sido necesario definir los requisitos estéticos para postes y muñones.<sup>10</sup>

### **5.1. Función de los postes.**

El poste es una restauración intrarradicular, cuya finalidad es la de proporcionar una base sólida sobre la cual puede fabricarse la restauración final del diente.

Sus funciones principales son: la retención, refuerzo de la estructura dentaria remanente y reemplazo de la estructura dentaria faltante.

El poste debe emplearse solamente cuando no haya estructura dental remanente suficiente para darle retención a la restauración, ya que el único propósito de restaurar un órgano dentario con un poste es el de crear un subestructura en la que se pueda sostener una restauración final.<sup>10</sup>



*Función de los postes.*<sup>13</sup>

La idea de que un poste refuerza la estructura remanente de un órgano dentario debe desecharse, ya que en la mayoría de los casos la colocación de un poste favorece a que ese órgano dentario se debilite.<sup>10</sup>

Es importante revisar los parámetros para la preparación y colocación de postes, para que tanto el tratamiento endodóncico como la restauración final sean exitosos.<sup>11</sup>

## **5.2. Clasificación.**


Los postes prefabricados son clasificados de diferentes maneras, según la forma, el material y la superficie.

Con relación a la forma, pueden ser **cónicos** o **cilíndricos**. Los postes cónicos tienen un efecto de cuña, mientras que los postes cilíndricos distribuyen los esfuerzos uniformemente en la raíz.

En cuanto a la superficie, **activos** o **pasivos**. Los postes activos presentan fijación mecánica a la dentina a través del sistema de rosca o por la resiliencia de la dentina durante su inserción. Los postes pasivos no presentan anclaje a la dentina, manteniéndose en posición a través de la cementación o adhesión. <sup>12</sup>

Las características deseables de un sistema de postes prefabricados son:

- Paredes paralelas.
- Con dientes o con superficie rugosa.
- Pasivos.
- Radiopacos.
- Estéticos.



*Formas de varios postes.*<sup>13</sup>

Según el material se pueden clasificar en:


- ❖ Postes prefabricados de fibra de carbono.
- ❖ Postes prefabricados de fibra de vidrio.
- ❖ Postes prefabricados de Zirconio.<sup>12</sup>



### 5.2.1. Postes prefabricados de fibra de carbono.

Fueron una de las primeras alternativas lanzadas al mercado, estos aparecieron con la finalidad de acercarse más a las características físico-mecánicas del tejido dentario a ser sustituido; disminuyendo su rigidez, consiguiendo absorber y al mismo tiempo distribuir homogéneamente el esfuerzo masticatorio.<sup>5</sup>

Comercializados desde 1990 son constituidos en el 64% de fibras de carbono longitudinales y en el 36% de una matriz epóxica.<sup>12</sup>



*Postes de fibra de carbono.*<sup>24</sup>

Propiedades de la fibra de carbono.

- Comportamiento químico satisfactorio de la fibra de carbono a temperaturas bucales.
- No existe dilatación térmica a lo largo de las fibras.
- Baja conductibilidad térmica y eléctrica.
- Adecuada compatibilidad con materiales de resina especialmente considerando el adhesivo.
- Material inerte.
- Alta resistencia a la tracción y flexión.<sup>10</sup>

Tienen como principales características: un módulo de elasticidad (rigidez) de 21 GPa, siendo próximo a la dentina radicular (18 GPa) y resistencia a la compresión de 297 MPa; estos postes mostraron mayor distribución de tensiones que los postes metálicos y pueden ser indicados para dientes tratados endodóncicamente, eliminando el riesgo de fractura.<sup>5</sup>

Sin embargo, existe una limitación, y es precisamente debido a su color oscuro, este tipo de poste sería un poco factible para utilizar con restauraciones altamente estéticas, ya que comprometería el color de la restauración.

Por este motivo, intentando solucionar esta limitación, se lanzó al mercado un nuevo poste de carbono con cobertura de cuarzo, mejorando el efecto estético pero con la inclusión de cuarzo confirió al poste mayor rigidez.

En caso de necesidad de un nuevo tratamiento endodóncico, la remoción de estos postes es extremadamente simple.<sup>5</sup>

### **5.2.2. Postes prefabricados de fibra de vidrio.**

Este sistema está conformado por fibras de vidrio en forma paralela impregnadas en una matriz resinosa y por este motivo, son compatibles químicamente con cualquier sistema adhesivo o cemento resinoso.

Las fibras de vidrio están compuestas a base de sílica (50 a 60% aproximadamente) y contienen óxidos como calcio, boro, sodio, aluminio y hierro.

Entre sus características principales presenta un módulo de elasticidad de 25 GPa y resistencia a compresión de 340 MPa. Como podemos observar su módulo de elasticidad es relativamente bajo, próximo a la estructura dentaria

y por consecuencia significa que habrá una distribución de tensiones mucho más homogénea comparada con los postes cerámicos y metálicos.


Al ser de color claro no va a comprometer en el resultado final de la restauración.

Macroscópicamente la superficie de los postes reforzados con fibra parece lisa, pero a una vista microscópica se puede observar que esta conformado por diversas fibras.



*Postes de fibra de vidrio.<sup>13</sup>*

Una desventaja que limitaría la utilización de estos postes sería la ausencia de radiopacidad.<sup>5</sup>



*Radiografía del poste.<sup>3</sup>*

Son encontrados en la forma cónica y cilíndrica. Tienen la ventaja de que pueden ser removidos con el uso de instrumentos rotatorios convencionales.<sup>12</sup>

Últimamente fué lanzado al mercado un sistema de micro-postes que también son a base de fibra de vidrio, este sistema esta indicado en el caso donde el diámetro del conducto radicular sea demasiado amplio, en estos casos se puede utilizar este sistema colocando un poste mayor y estos micropostes alrededor, y funciona similarmente al proceso de obturación de un tratamiento endodóncico con gutapercha, otra ventaja de estos micropostes seria la de minimizar los efectos de contracción de polimerización del cemento resinoso y tener un material mas resistente ocupando la mayor parte de conducto radicular.<sup>5</sup>

### **5.2.3. Postes prefabricados de zirconio.**

Compuestos por cristales de zirconio tetragonal, obteniendo una óptima apariencia estética. Estos postes poseen unión química con los sistemas adhesivos y cementos resinosos (previa silanización) presentando así elevadas propiedades físico-mecánicas; módulo de elasticidad de 200 GPa, resistencia a la compresión de 800 a 1400 MPa.



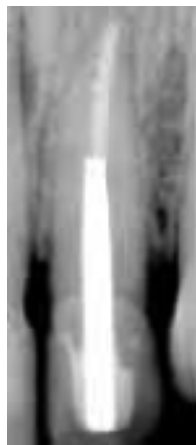*Postes de zirconia.*<sup>13</sup>

Estas características pueden también ser consideradas como una desventaja; debido a que la alta rigidez de estos postes dificulta su manipulación, especialmente en el momento de cortar el poste.<sup>5</sup>

Aunque son estéticos, al ser rígidos (como los metálicos) pueden provocar la fractura del diente, lo cual es su principal inconveniente. Por otra parte, en caso de necesidad son difíciles de extraer.<sup>1</sup>

Otra de sus desventajas es la incompatibilidad química con las resinas compuestas, el material de relleno más ampliamente utilizado en la actualidad. Para suplir esta deficiencia existen anillos prefabricados de zirconio que pueden ser pegados a la porción coronaria para facilitar la reconstrucción de esta región. Estos postes pueden ser utilizados con resinas compuestas como material de relleno y también tener porcelana fundida en la porción coronaria.<sup>12</sup>

Es muy radiopaco y su cabeza es poco retentiva (en la mayoría de los postes) para el material de reconstrucción. Es compatible con el tejido dental, es resistente a la corrosión, esta libre de porosidad, una excelente fuerza mecánica.<sup>13</sup>



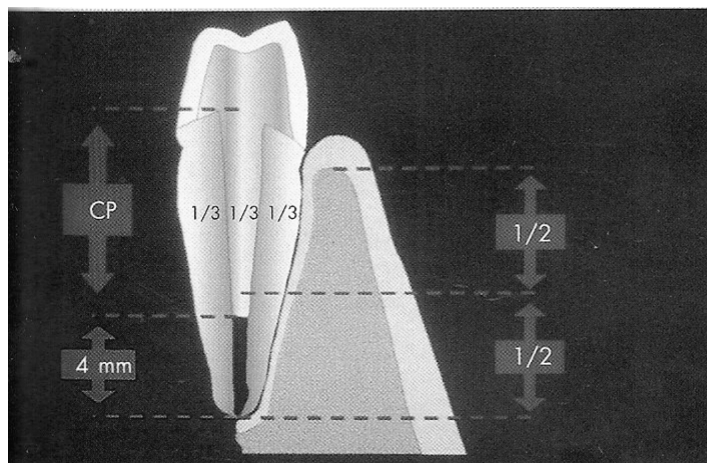
*Radiopacidad del endoposte.<sup>13</sup>*

### 5.3. Preparación del lecho para el poste.

Existen factores que deben ser analizados para propiciar retención adecuada al poste con el muñón artificial.

**Extensión longitudinal:** como regla general, la extensión general del poste debe abarcar  $2/3$  partes de la longitud de la raíz o la mitad de la distancia radicular dentro del hueso, respetando 4mm del sellado apical. La extensión longitudinal adecuada del poste en el interior de la raíz proporciona una distribución más uniforme de las fuerzas oclusales a lo largo de toda la superficie radicular, disminuyendo la posibilidad de presentar concentración de estrés en determinadas aéreas y, consecuentemente la fractura. Debe ser más largo que la corona.

La extensión longitudinal correcta del poste en el interior de la raíz es sinónimo de longevidad de la prótesis.<sup>4</sup>



*Criterios generales para la preparación del poste intrarradicular.<sup>12</sup>*

**Inclinación de las paredes del conducto:** los muñones artificiales con postes con paredes inclinadas, además de presentar menor retención que los de paredes paralelas también desarrollan mayor concentración de

esfuerzos en sus paredes circundantes, pudiendo generar un efecto de cuña y posteriormente desarrollar fracturas a su alrededor.

Al momento de la preparación del conducto se debe tener especial atención con la inclinación de las paredes. <sup>4</sup>

**Diámetro del poste:** el poste debería quedar ligeramente apretado sobre las paredes del conducto. No debería ser demasiado delgado (podría quedar holgado y ejercer fuerzas de palanca), ni ser demasiado grueso (la dentina de la raíz quedaría debilitada). Por todo ello pueden considerarse algunos factores:

- Un poste muy ancho será más retentivo que otro más estrecho.
- Si un poste es demasiado delgado, a parte de ser menos retentivo, podría doblarse e incluso fracturarse dentro del conducto.
- Un poste demasiado grueso debilitará mucho la dentina, facilitando su fractura.
- También se ha recomendado que alrededor del poste haya un mínimo de grosor de dentina de 1mm o 2mm.
- Según algunos autores lo ideal es que el diámetro del poste sea un tercio del diámetro de la raíz.

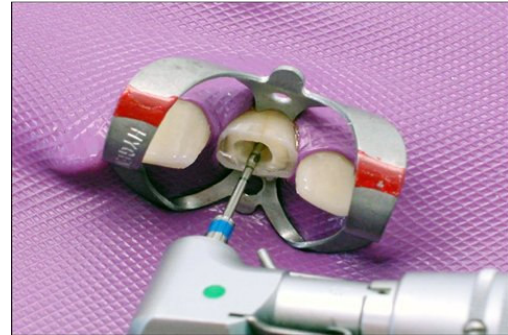
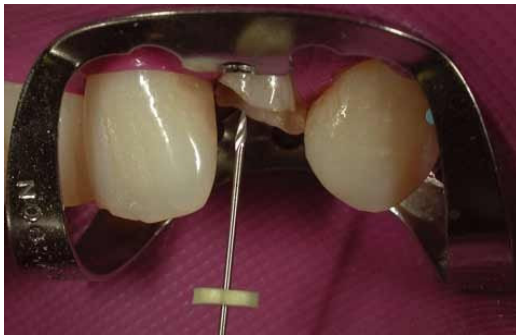La eliminación de la gutapercha y la instrumentación del conducto radicular se debe hacer con sumo cuidado, para evitar debilitar la dentina y no producir demasiado estrés en las paredes radiculares, lo que provocaría la fractura de la raíz a corto o largo plazo.<sup>1</sup>

Haciendo uso de la radiografía, y habiendo determinado la longitud que queremos desobturar, elegimos el diámetro del poste a utilizar tomando en

cuenta el diámetro apical del conducto, y no el diámetro cervical. La remoción del material obturador debe ser con fresas Peeso o Gates-Glidden con baja velocidad y contraángulo, con el diámetro apropiado al del conducto, acoplado con una guía de penetración.

Durante la utilización de la fresa, se debe tener mucho cuidado en acompañar la extensión del conducto, buscando siempre visualizar el material obturador, para no correr el riesgo de perforar la raíz.<sup>4</sup>

Una vez hecha la remoción de la gutapercha debemos preparar el conducto con fresas estandarizadas dependiendo el tipo de poste que vamos a utilizar y posteriormente asegurarnos de que el poste se adapte bien al conducto radicular sin moverse. Posteriormente debemos cementar el poste.<sup>4</sup>



*Preparación del lecho para el poste.<sup>34</sup>*

#### **5.4. Cementado del poste.**

El agente cementante en la porción intrarradicular tienen los siguientes requisitos:

- Ser adhesivo.
- Biocompatible.
- Cemento de curado dual o autopolimerizable.



- Baja viscosidad.
- Buenas propiedades mecánicas.
- Liberación de flúor.
- Radiopacidad.
- Fácil manipulación.

Los sistemas adhesivos son altamente ventajosos en el sentido de disminuir el riesgo de fractura en los dientes desvitalizados. La baja viscosidad permite mejor asentamiento del poste, con menor espesor de la película del cemento, dado que muchos sistemas de postes no poseen sistema de escape para disminuir la tensión durante la inserción del poste.<sup>12</sup>

En cuanto a las propiedades mecánicas, el módulo de elasticidad del cemento debería ser cercano al de la dentina. El cemento, además de actuar como sellador, debe absorber cargas generadas en la superficie oclusal.

La liberación de flúor ocurre principalmente en los cementos de ionómero de vidrio. Considerando que estos dientes son desvitalizados, esa propiedad asume mayor importancia por que no hay la percepción clínica de la microinfiltración por el paciente, resultando en caries y hasta en la pérdida total de la restauración.

En el caso de la utilización de postes como los de fibra de carbono y de vidrio, el aspecto radiopaco del cemento es más importante, pues ellos son los responsables de la radiopacidad de estos postes, indicando que hubo la colocación de un sistema de retención intrarradicular.

El mecanismo de adhesión de los sistemas adhesivos en los conductos radiculares presentan una naturaleza micromecánica, siendo responsable

por la formación de un cuerpo único obteniendo así un anclaje radicular que reduce el riesgo de fractura.<sup>5</sup>

El agente de grabado ácido actúa removiendo la capa de desecho y abriendo los túbulos dentinarios, la mayoría de los sistemas usan ácido fosfórico al 35%.

El imprimador es aplicado sobre la superficie acondicionada y es dejado allí. Tiene la función de actuar como un puente entre la dentina y la resina.

Los cementos ideales para la cementación de postes estéticos prefabricados son el ionomero de vidrio y el cemento dual. Ambos cementos han llevado a la posibilidad de obtener una mejor adaptación del medio cementante al canal radicular.<sup>14</sup>



*Agente de cementación dual.<sup>13</sup>*

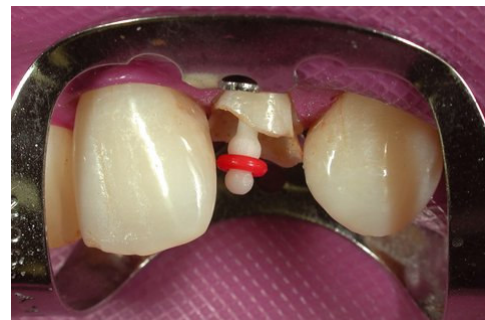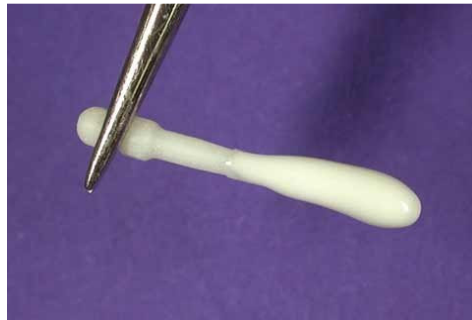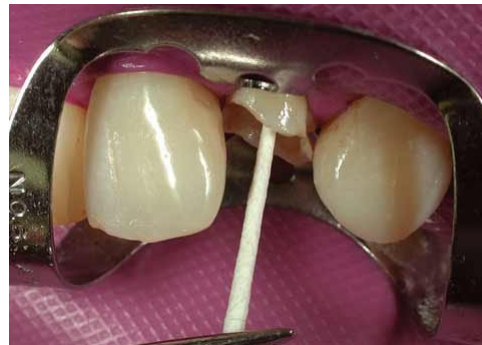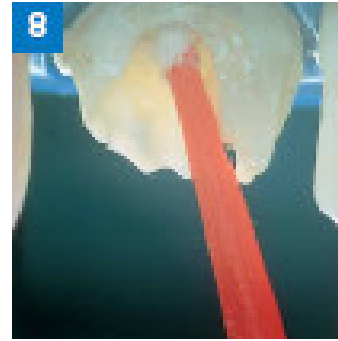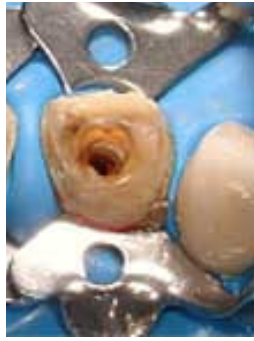El ionómero de vidrio es biocompatible, libera flúor, se adhiere a estructuras dentarias, pero las desventajas que tiene es que es de baja dureza, tienen baja resistencia a la tracción y a la flexión y baja resistencia a la deformación, lo que provoca microfisuras dejando frágil la interfase diente-ionómero e ionómero-poste.

Los cementos de resina dual se emplean por lo regular para cementar restauraciones o aditamentos que permiten el paso de la luz. Son casi

insolubles en líquidos bucales, con niveles más altos de relleno, con propiedades mecánicas más altas.<sup>12</sup>

**Pasos para cementar un endoposte de fibra de vidrio o fibra de carbono con un cemento dual.**

1. Preparación intrarradicular para la colocación del poste.
2. Limpieza y desinfección del conducto radicular.
3. Ajuste del poste dentro del canal radicular.
4. Grabado ácido del conducto radicular por 20 segundos.
5. Lavado y secado del conducto radicular.
6. Colocación del adhesivo dentro del conducto radicular.
7. Fotopolimerizar el adhesivo por 20 segundos.
8. Colocación del cemento dentro del conducto radicular y en el poste.
9. Cementado del poste.
10. Fotopolimerizar durante 20 segundos.



*Cementado de un endoposte.<sup>34</sup>*

**Pasos para cementar un endoposte de fibra de vidrio o fibra de carbono con un cemento de ionómero de vidrio.**

1. Preparación intrarradicular para la colocación del poste.
2. Limpieza y desinfección del conducto radicular.
3. Ajuste del poste dentro del canal radicular.
4. Colocación del cemento dentro del conducto radicular y en el poste.
5. Cementado del poste.
6. Esperar a que endurezca el cemento.

### **Pasos para cementar un endoposte de zirconia.**

1. Preparación intrarradicular para la colocación del poste.
2. Limpieza y desinfección del conducto radicular.
3. Ajuste del poste dentro del canal radicular.
4. Grabado ácido del conducto radicular por 20 segundos.
5. Lavado y secado del conducto radicular.
6. Colocación del adhesivo dentro del conducto radicular durante 15 segundos.
7. Secar con puntas de papel.
8. Aplicar adhesivo en el canal radicular y dejar actuar durante 10 segundos.
9. Silanización de la superficie del poste antes del cementado.
10. El poste es cementado tanto con cemento dual o ionómero de vidrio.<sup>10</sup>

Posteriormente al cementado del poste se realiza la reconstrucción del muñón y los pasos convencionales para la realización de una corona libre de metal.

## 6. RECONSTRUCCIÓN DEL MUÑÓN.

Los muñones son reconstrucciones de la porción coronaria ausente debido a diversos factores (caries, trauma, restauración, acceso endodóncico). Las propiedades específicas deseables de los materiales para la reconstrucción del muñón deben ser:

- Biocompatibilidad.
- Ausencia de corrosión.
- Liberación de flúor.
- Adhesión a las estructuras dentales.
- Compatibilidad química con el sistema de poste utilizado.
- Estabilidad dimensional.
- Alto módulo de elasticidad.
- Resistencia compresiva.
- Resistencia a la deformación.
- Dureza.
- Estética.

La función del muñón reconstruido es distribuir los esfuerzos sometidos a la corona a lo largo del poste y de la raíz. <sup>12</sup>

Descartada la amalgama por razones obvias en restauraciones sin metal, los materiales para la reconstrucción del muñón asociados a los postes prefabricados son el ionómero de vidrio, compómeros o resinas compuestas.

## **6.1. Materiales.**

### **6.1.1. Ionómero de vidrio.**

Es biocompatible, es resistente a la corrosión, libera flúor, es anticariogénico, se adhiere a estructuras dentarias y es de fácil manipulación. Sin embargo, sus desventajas son la baja dureza, la baja resistencia a la tracción y a la flexión y la baja resistencia a la deformación, lo que provoca microfracturas en este material, es soluble y sensible a la humedad.

El ionómero de vidrio solamente puede ser utilizado en rellenos poco susceptibles a fuerzas de tracción y de deformación, y cuando sea posible un buen control de la humedad. El ionómero de vidrio tiene escasa retención sobre los postes prefabricados.<sup>12</sup>

#### **Pasos para la reconstrucción del muñón.**

- Una vez cementado el poste, se prepara el cemento de ionómero de vidrio.
- Se van colocando pequeños agregados de ionómero de vidrio tratando de buscar una adaptación al poste y al diente remanente.
- Hasta reconstruir toda la porción coronal.

Después de reconstruir el muñón se puede preparar el diente para la colocación de la corona libre de metal.

### **6.1.2. Resina compuesta.**

Presenta color adecuado, es de fácil manipulación, carecen de propiedades anticariogénicas.<sup>14</sup>

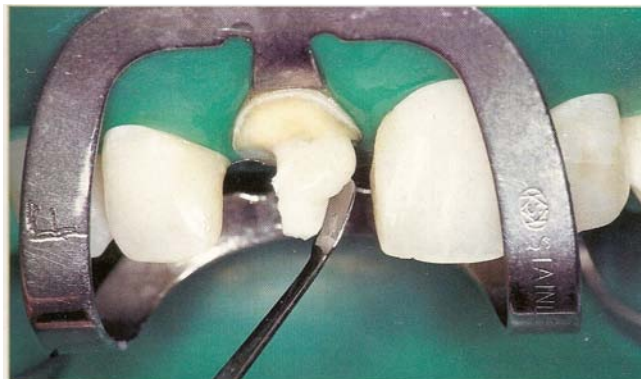Las propiedades de la resina compuesta con respecto a la microfiltración y a su retención a la estructura del diente dependen del agente de adhesión, dado que la resina por sí sola carece de capacidad para adherirse a la estructura dental.

La contracción por polimerización de las resinas compuestas puede provocar microfiltraciones en el muñón, y en condiciones de humedad es dimensionalmente inestable.

La mejora de las propiedades mecánicas de la resina, gracias al incremento del contenido de relleno, la disminución del tamaño de relleno, contribuyen a que este material sea idóneo para la fabricación de muñones.<sup>14</sup>

### **Pasos para la reconstrucción del muñón.**

- Una vez cementado el poste.
- Grabado ácido por 15 segundos de toda la superficie.
- Lavado y secado.
- Aplicación del adhesivo y fotopolimerización por 20 segundos.
- Se va colocando en incrementos la resina y fotopolimerizando tratando de buscar una adaptación al poste y al diente remanente, hasta reconstruir toda la porción coronal.



*Reconstrucción del muñón.<sup>12</sup>*



### **6.1.3. Compómeros.**

Los compómeros, son materiales de restauración, que combinan las propiedades de las resinas compuestas y de los ionómeros de vidrio. El compómero sustituye y/o combina la utilización del ácido grabador por la utilización del adhesivo; además inhibe la formación de caries al liberar iones flúor. Este material es de fácil manipulación, otro aspecto muy ventajoso es la adaptabilidad del material por si mismo.<sup>14</sup>

Los compómeros logran una fuerte unión al esmalte y dentina por lo que brindan un buen sellado marginal. Es casi insoluble y minimiza considerablemente la microfiltración marginal.

Con respecto a la estética, los compómeros poseen una estabilidad de color similar a la de las resinas y superior a la proporcionada por los ionómeros.

Vienen en presentaciones de jeringa y también en compule.<sup>14</sup>

#### **Pasos para la reconstrucción del muñón.**

- Una vez cementado el poste.
- Grabado ácido por 15 segundos de toda la superficie. (se puede hacer uso o no del ácido grabador)
- Lavado y secado.
- Aplicación del adhesivo y fotopolimerización por 20 segundos.
- Se va colocando en incrementos el compómero y fotopolimerizando tratando de buscar una adaptación al poste y al diente remanente, hasta reconstruir toda la porción coronal.

## 7. PREPARACIÓN PARA CORONA LIBRE DE METAL.

Las preparaciones para corona son regidas por principios biológicos y mecánicos que interfieren directamente con el estado de salud bucal y con la durabilidad del trabajo protésico rehabilitador.

No podemos olvidar que estamos trabajando con materiales restauradores con características diversas, muchas veces diferentes entre sí en cuanto a las propiedades mecánicas y químicas. Estas características diferentes, desde el punto de vista clínico, resultan en nuevos conceptos relativos a las preparaciones y también en la indicación del material apropiado para un determinado caso clínico.<sup>12</sup>

El estudio de la preparación de pilares parte de unos principios básicos sobre los que se sustenta toda la prótesis fija, esto es, alcanzar el equilibrio entre la máxima conservación de material dentario y la reducción dental necesaria. Esto nos permitirá lograr un espacio suficiente para albergar el grosor de material restaurador de las coronas sin crear sobrecontorneos y una conicidad mediante la cual poder coordinar retención, ajuste y una buena adaptación.<sup>1</sup>

La salud periodontal, a su vez, es fundamental para la durabilidad del éxito de cualquier tratamiento protésico rehabilitador. El mantenimiento del espacio biológico es imprescindible en la realización de las preparaciones y también esenciales para la estética de la prótesis.

De esta forma, los cuidados durante la preparación y la cuidadosa selección del tipo y localización de la terminación cervical son fundamentales para la estética y para el mantenimiento del estado de salud periodontal.<sup>12</sup>

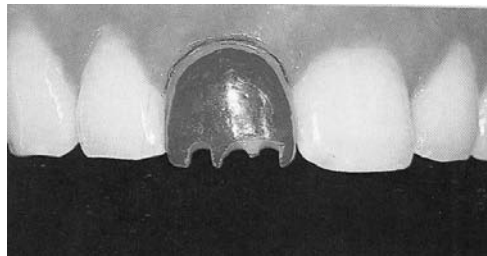
El responsable de la rehabilitación debe tener en cuenta estas consideraciones.<sup>12</sup>

### 7.1. Pasos para la preparación de la corona libre de metal.

Las indicaciones para coronas libres de metal son: dientes anteriores donde la estética sea de primordial importancia, coronas clínicas largas y con buen remanente dental, nivel de la preparación supragingival o a nivel del surco.

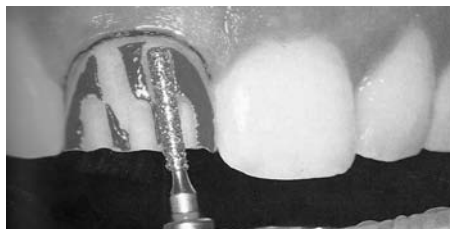Los pasos a seguir para la preparación de la corona son:

- ❖ **Reducción de la superficie incisal:** La reducción incisal ideal es de 2mm. Esta reducción crea espacio para un mayor volumen del material estético. Se realizan tres surcos de orientación y posteriormente se unen los mismos completando el desgaste de la superficie incisal.



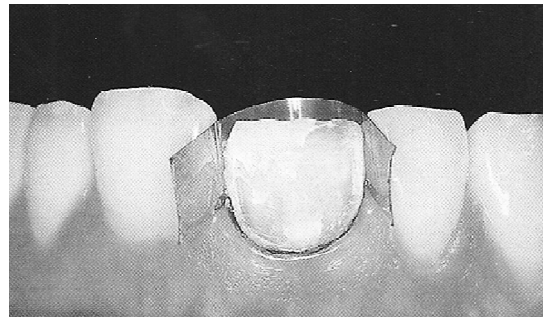
*Reducción incisal.<sup>12</sup>*

- ❖ **Reducción vestibular:** Debe ser de 1.5mm como mínimo, se realizan tres surcos, uno central y dos proximales en dos planos, cervical e incisal, posteriormente se unen los surcos completando el desgaste.



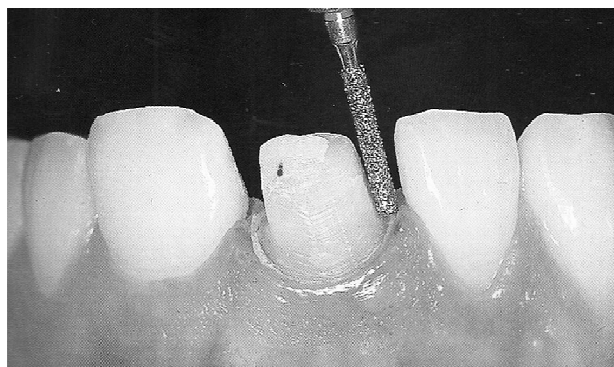
*Reducción vestibular.<sup>12</sup>*

- ❖ **Reducción palatina:** Debe ser de 1.5mm. En el área del cíngulo debe ser paralela o levemente convergente con relación del tercio cervical vestibular. Se realiza un surco central y dos laterales, posteriormente son unidos completando el desgaste.
- ❖ **Reducción proximal:** Se remueve el punto de contacto con una fresa de diamante de punta de lápiz, se completan los desgastes proximales uniendo las preparaciones vestibular y palatina.<sup>15</sup>



*Reducción proximal.<sup>12</sup>*

- ❖ **Delimitación cervical:** Con la misma fresa para los desgastes (truncocónica punta redonda) se va dando la terminación cervical que debe ser en hombro sin bisel, redondeado por la parte interna. La terminación debe ser supragingival o a nivel gingival.



*Reducción cervical.<sup>12</sup>*

- ❖ **Acabado:** Todas las superficies axiales e incisal deben ser alisadas, todos los ángulos son redondeados y la concavidad palatina puede ser alisada con fresa de diamante en forma de balón de futbol americano.<sup>15</sup>

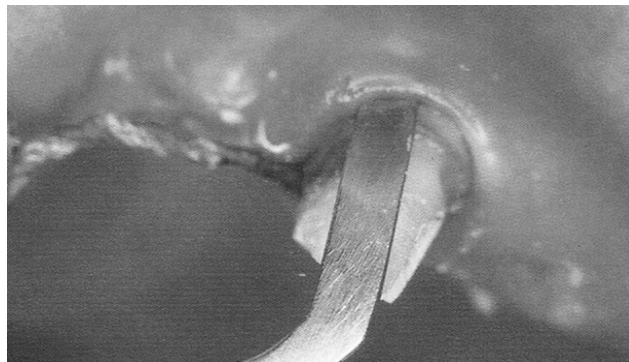## 7.2. Retracción gingival.

Técnica necesaria en todos aquellos casos en que se precisa la realización de un tratamiento protésico para que se cree un espacio entre la encía y la preparación.

Consiste en la inserción de un hilo en el surco gingival que presiona la encía manteniéndola separada del diente.<sup>1</sup>

El hilo retractor permite el acceso visual a la preparación, facilita la preparación marginal, mejora la penetración del material de impresión, evita que el fluido crevicular o la sangre interfiera con el material de impresión.

El hilo retractor si se impregna con alguna sustancia astringente puede actuar como hemostático. Los distintos grosores de hilo se distinguen mediante un código de colores y un número.<sup>1</sup>

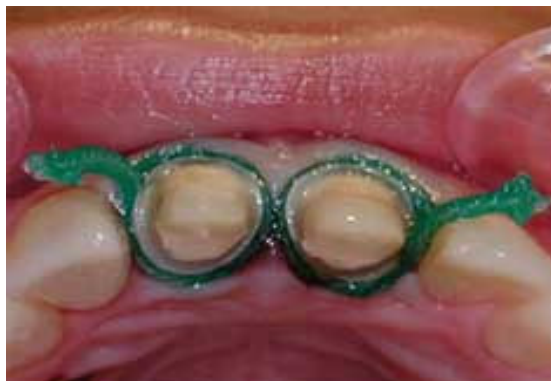

*Retracción gingival.<sup>1</sup>*

### 7.2.1 Técnicas de retracción gingival.

Si el margen es supragingival no será imprescindible el uso de hilo retractor. Si el margen es subgingival pero el surco es poco profundo pondremos un solo hilo y en los casos en que el surco sea mas profundo o sangre será preferible poner dos hilos retractores.

- **Retracción con un solo hilo:** Se corta la cantidad necesaria de hilo retractor y sosteniéndolo por los extremos con unas pinzas lo situamos alrededor del diente, a continuación, lo vamos introduciendo dentro del surco gingival con la ayuda del empacador de hilo retractor, se aprieta contra el diente y lo desplazamos gingivalmente hasta introducirlo en el surco. Si todo esta correcto procederemos a la impresión.



*Retracción con un solo hilo.<sup>13</sup>*

- **Retracción con doble hilo retractor:** La técnica comienza introduciendo en el surco gingival un hilo muy delgado de dos ceros impregnado con hemostático, se coloca un segundo hilo retractor de un cero dentro del surco gingival y se deja para que actúe sobre los tejidos. En el momento de tomar la impresión éste se saca dejando el hilo mas delgado dentro del surco, si la impresión arrastra el segundo

hilo miraremos si hay alguna parte del mismo que quede despegada y suelta. Si fuera así la cortaríamos sin tocar el resto del hilo para no distorsionar la impresión.<sup>1</sup>

### **7.3. Impresión.**

Un material de impresión ideal debe exhibir ciertas características en la clínica y en el laboratorio. Clínicamente, se debe producir una impresión exacta secundaria de las estructuras orales, tiene que ser dimensionalmente estable para resistir al desgarro, tiene que tener biocompatibilidad para incluir un carácter hipoalérgico. En el laboratorio, debe ser dimensionalmente estable para el vaciado en yeso y no se debe afectar la estabilidad dimensional después de la desinfección de la impresión.<sup>16</sup>

Las técnicas de impresión son numerosas. La selección del material y de la técnica generalmente es mucho más personal en función del dominio y de los resultados obtenidos.<sup>15</sup>

Como ya es sabido, los materiales de impresión se utilizan para hacer las réplicas de las estructuras bucales. Dentro de los cuales tenemos:

- Hidrocoloides: Alginato.
- Polisulfuros.
- Siliconas por condensación y por adición.
- Poliéteres.

Para la toma de impresión en preparaciones para coronas solo utilizamos con más frecuencia las siliconas, por lo cual será que las mencionaremos en el presente trabajo.

- **Siliconas de condensación:** El polímero consiste en hidroxipolidimetil siloxano. El alcohol etílico es un subproducto de la reacción de fraguado por condensación. La base se presenta en forma de pasta y el acelerador en forma de pasta o líquido. La consistencia de este material puede ser: ligera, regular, pesada y muy pesada. Es sensible a la humedad y a la temperatura. Estos polímeros no tienen color característico, pueden hacerse en una variedad de colores. Muestran mínima deformación permanente. La resistencia al rasgado es baja, aunque no se rasgan tan fácilmente como los alginatos.<sup>1</sup>
- **Siliconas de adición:** se llaman polivinilsiloxano, la reacción de adición del polímero termina con grupos vinilo y tienen enlace cruzado con los grupos híbridos activados. No hay subproductos de reacción. La contaminación por el sulfuro de los guantes inhibe el fraguado del material de impresión, se necesitan guantes de vinilo para su manipulación. Es más elástico que los materiales comunes. La distorsión a la remoción de la impresión es casi inexistente. La resistencia al rasgado es adecuada similar a las siliconas por condensación. Son dimensionalmente más estables que el resto de los materiales existentes consta de dos pastas y dos masillas, al igual que las siliconas de condensación presentan 4 consistencias. No se forman subproductos volátiles. No se deben mezclar con guantes ya que, el sulfuro que está presente en el látex que se usa para la fabricación de guantes y también en el polvo que se incorpora en el interior de los guantes, inhibe el fraguado de las siliconas de adición.<sup>1</sup>



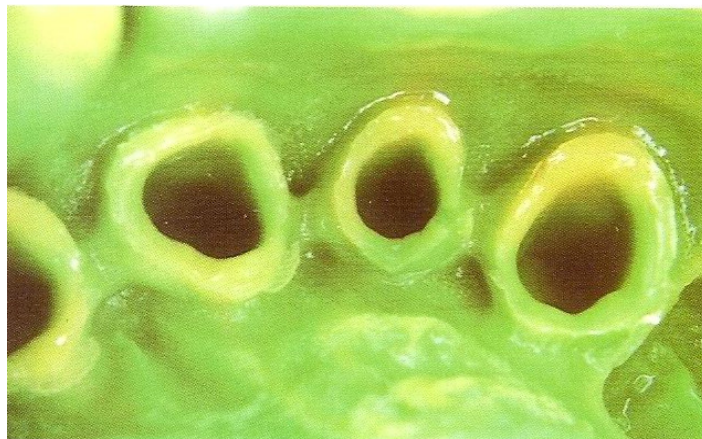
### 7.3.1. Técnica de impresión de un solo paso.

En una sola maniobra se emplea silicón pesado y fluido. Primero se toman porciones iguales de base y catalizador de silicona pesada y en una loseta porciones iguales de silicona ligera.

Con una espátula rígida, la asistente manipula el silicón pesado el cual debe presentar un aspecto homogéneo y sin estrías, es cuando entonces se coloca en la cucharilla.

Durante este tiempo el profesional manipula el silicón fluido y carga la jeringa, el material es inyectado sobre las preparaciones y dientes, mientras que el asistente reviste el silicón pesado de la cucharilla con lo que quedo del silicón fluido.<sup>15</sup>

La cucharilla es introducida, centrada y asentada de posterior hacia anterior y mantenida inmóvil. Pasado el tiempo de polimerización se remueve la cucharilla.<sup>15</sup>



*Impresión de un solo paso.<sup>1</sup>*

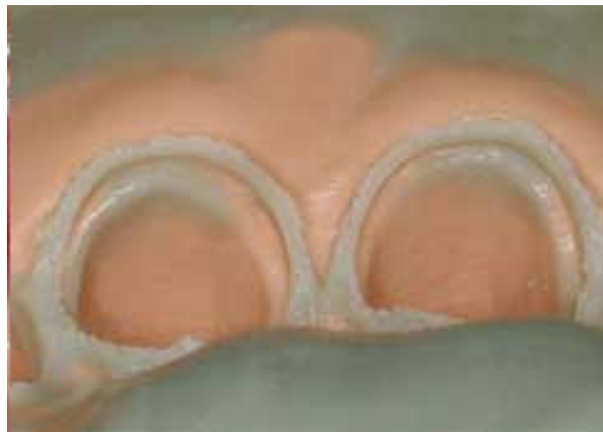### **7.3.2. Técnica de impresión de dos pasos.**

Se realiza una primera impresión con masilla (se mezcla con las manos la base y el catalizador hasta que desaparezcan las estrías). Se coloca la masilla en una cucharilla y esta es introducida, centrada y asentada y se deja fraguar.

Pasado el tiempo de fraguado se remueve la cucharilla. Posteriormente con la ayuda de una hoja de bisturí o un instrumento especial se alivian las zonas interproximales y las preparaciones y se realizan unos canales para permitir el escurrimiento del material fluido.

Se vuelve a probar la cucharilla para observar que esta se inserte sin problemas.

Se procede a mezclar la pasta fluida, ya sea con espátula o con jeringa se coloca en la impresión tomada con la masilla y también se lleva material fluido a las preparaciones. Se inserta la cucharilla en la boca y esperamos a que polimerice.<sup>1</sup>



*Impresión de dos pasos.<sup>1</sup>*

## 8. MATERIALES DE RESTAURACION ESTÉTICOS.

### 8.1. Porcelanas.

Es una cerámica vitrificada, que tiene componentes químicos, minerales cristalinos, tales como feldespato, cuarzo, alúmina, y a veces caolín, en una matriz vitrificada. Las proporciones de cada producto varían según el tipo característico de cada porcelana.

**Optec HSP:** Es una porcelana feldespática reforzada con leucita, que es condensada y sinterizada como una porcelana aluminizada y feldespática tradicional. El gran contenido de leucita las hace más resistentes. Sus ventajas son: buena translucidez, moderada resistencia a la flexión. Tiene la desventaja de la falta de precisión marginal por causa de la contracción durante la cocción. Está indicada en carillas, incrustaciones inlay, onlay y coronas sometidas a bajas tensiones.

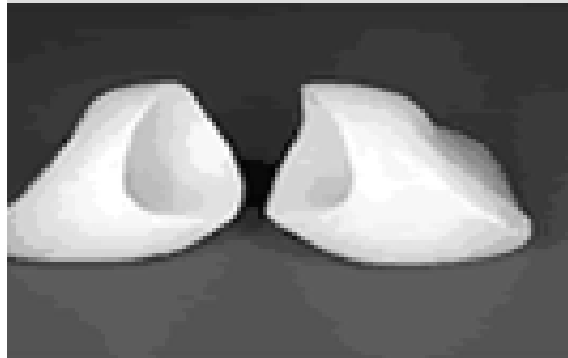
**Optimal Pressable Ceramic:** Porcelana prensada con elevado contenido de leucita, recomendada para restauraciones totalmente cerámicas, tales como: coronas totales en dientes anteriores, premolares y molares, incrustaciones y carillas. Presenta buena adaptación marginal y translucidez.<sup>12</sup>

**Finesse All-Ceramic:** Porcelana prensada de baja fusión. Tiene adaptación marginal y escultura oclusal de la técnica de cera perdida, es muy estética, tiene un alto grado de translucidez.

**IPS Empress:** Se basa en la tradicional técnica de la cera perdida. El material se compone de pastillas de cerámica vitrificada parcialmente preceramizadas por el fabricante. Porcelana feldespática reforzada con

leucita, lo que previene la propagación de microfracturas que podrían expandirse por la matriz vítrea.<sup>12</sup>

Se recomienda el uso del sistema de cementación resinosa y silanización para permitir la adecuada saturación de las microrretenciones.<sup>12</sup>



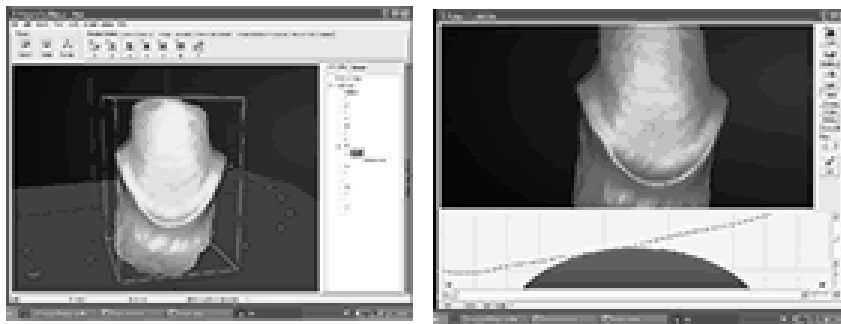
*sistema empres.<sup>1</sup>*

**IPS Empress 2:** Cerámica vitrificada de bisilicato de litio y ortofosfato de litio. Esta estructura proporciona un material con resistencia a la flexión después del procedimiento de prensado. De esta forma posibilita la realización de prótesis de tres unidades. Se recomienda para coronas en general y prótesis fijas de tres unidades anteriores y posteriores, no se recomienda para extremos libres.

**In-Ceram:** Puede usarse en coronas totalmente cerámicas, estructuras de prótesis parcial fija, inlays y onlays. Se presenta en tres formas: con Alúmina, Spinell (mezcla de aluminio y magnesio) o Zirconio. Produce una adecuada fidelidad marginal para coronas unitarias. El acondicionamiento convencional con ácido fluorhídrico no es posible con el In-Ceram a causa de la mínima fase vítrea que estos materiales presentan los cementos de fosfato de zinc e ionómero de vidrio son los que el fabricante indica.

**VITAPRESS:** Sistema que utiliza el principio de la cera perdida. Su uso se restringe a restauraciones inlay, onlay y carillas. La cementación debe realizarse con cementos resinosos.

**CEREC II:** Aplica el diseño computarizado (CAD) y se fabrica con la ayuda de la computadora (CAM). Mediante el uso de una microcamara para hacer la impresión óptica de la preparación directamente de la boca del paciente, en el que la operación CAD se realiza. Los datos se transmiten a una estación central CAM para confeccionar la restauración.<sup>12</sup>



*sistema CAD/CAM.<sup>12</sup>*

**Procera All-Ceram:** utiliza el proceso industrial computarizado (CAD/CAM). Usada para producir coronas totalmente cerámicas. El procedimiento consiste en la obtención de la impresión y confección de modelos de yeso para permitir que la preparación pase por el escáner.<sup>12</sup>



*Sistema procera.<sup>12</sup>*

## 8.2. Cerómeros.

Material con alto contenido de relleno inorgánico (micropartículas de cerámica) y con un relleno intersticial de matriz orgánica de polímeros. Tienen elevada resistencia a la torsión y aun índice de abrasión muy similar al esmalte dental. Brindan una excelente alternativa de tratamiento donde están contraindicadas las porcelanas.

**Artglass:** Es un polímero de vidrio. Indicado para confeccionar coronas totales, inlays, onlays y carillas. Su poco contenido de carga de vidrio proporciona una dureza similar a la de la dentina. Proporciona bienestar al paciente integrándose fácilmente al medio bucal. Para prótesis parciales libres de metal de 3 unidades se requiere de una fibra de refuerzo.<sup>1</sup>

**Belleglass:** Resina compuesta indirecta. Indicadas para la confección de incrustaciones inlays, onlays, coronas totales y carillas. Tiene buena resistencia funcional cuando el antagonista está constituido por dientes naturales. Presenta apariencia de porcelana, no cause desgaste en los dientes antagonistas.<sup>12</sup>

**Adoro:** Composite de microrrelleno de nueva generación, fotopolimerizable, que añade un tratamiento térmico a su proceso de trabajo. Para la realización de restauraciones con y sin estructura metálica. Es de manipulación sencilla, buenas propiedades de pulido, óptimas propiedades de abrasión evitando desgaste y daños al antagonista, estabilidad de color, proporcionando una alta calidad estética a la restauración.<sup>12</sup>

## 9. ELECCIÓN DEL COLOR.

Los colores dentales naturales se diferencian sobre todo en grados de claridad, que el paciente puede percibir con gran nitidez. Por este motivo, la determinación del color básico de un diente es el requisito esencial para la aceptación de la prótesis por parte del paciente.

Los dientes naturales son únicos y un verdadero milagro de la naturaleza. Por ello, tras la determinación del color básico es necesario identificar los detalles de un diente, por ejemplo, las zonas translúcidas o anomalías, a fin de alcanzar un alto grado de coincidencia con los dientes naturales.<sup>17</sup>

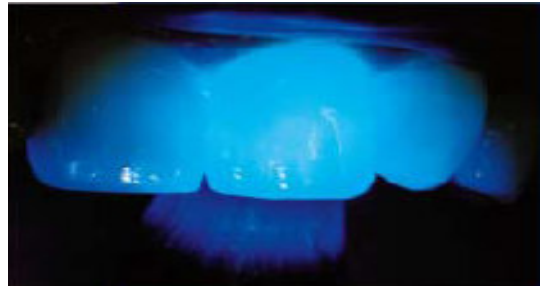Algunos consejos para la toma del color son que el profesional acepte siempre la primera decisión, ya que los ojos se fatigan al cabo de aproximadamente 5-7 segundos. Mantenga el entorno del consultorio lo más neutro posible (grisáceo o ligeramente crema). Siempre que sea posible, determine el color dental con luz natural o con lámparas de luz natural normalizadas. Asegurarse que los dientes siempre estén húmedos pues la sequedad altera la toma de color. Es aconsejable que el consultorio cuente con una ventana hacia el exterior amplia para que el sillón dental se encuentre dirigido hacia la ventana para que pueda recibir directamente la luz natural. Si esta situación no se puede dar, conviene acercar al paciente a la ventana en el momento de la toma del color.<sup>1</sup>

Se denomina diagnóstico del color a aquella capacidad que permite al profesional descifrar todos los matices y variaciones del color, las caracterizaciones individuales y los reflejos cromáticos de los tejidos vecinos en cada zona del diente. Un diente se divide en tres zonas colorimétricas: el tercio gingival, el tercio medio y el tercio incisal. Cada uno de ellos posee sus

peculiaridades específicas que deberán ser correctamente descubiertas, interpretadas y transmitidas.<sup>1</sup>

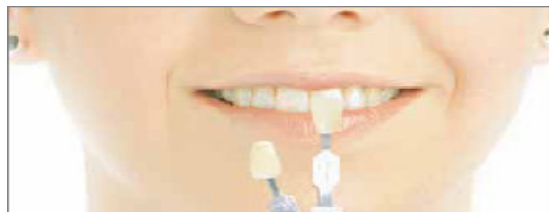En los dientes el aspecto natural depende en parte de la fluorescencia, esta disminuye con la edad y además su distribución dentro de un mismo diente es desigual. La fluorescencia de los dientes naturales se manifiesta en forma de una coloración que va de blanco-azulada a blanco-amarillenta.

El esmalte cubre completamente los dientes y es más o menos translucido dependiendo de la edad del paciente. Incluso en una misma boca existen grupos de dientes más translúcidos que otros. Por este motivo conviene observar y construir cada diente según la translucidez que le corresponde; principalmente en el grupo anterior donde los bordes incisales presentan matices distintos de color y translucidez.



*Translucidez.<sup>13</sup>*

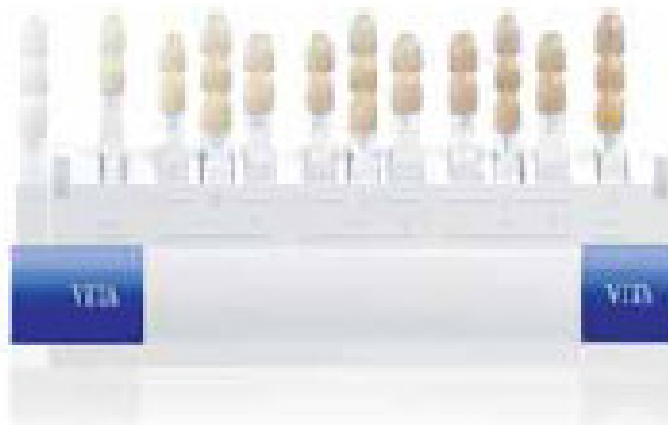También es muy importante reproducir la textura superficial que corresponde a cada diente según la edad del paciente para que asemeje a la de los dientes adyacentes. El profesional puede crear esta textura con fresa de diamante de grano fino en el momento de la prueba de la restauración, pero es preferible decirle al laboratorio qué tipo de superficie queremos.<sup>1</sup>



*Toma del color.<sup>17</sup>*



La técnica de los cuatro colores. La toma del color se basa en una guía de colores y está constituida por 4 colores principales expresados por las letras A, B, C y D. La A corresponde a las tonalidades amarillo-anaranjadas, frecuentes en los jóvenes. Propia de incisivos centrales y laterales. La B corresponde a tonalidades amarillas, frecuentes en pacientes de mediana edad. La C corresponde a tonalidades amarillo-grisáceas, es propia de pacientes maduros, se trata de un subgrupo del B aunque con un valor menor. La D corresponde a tonos rojo-grisáceos, se considera como un subgrupo del A con menor valor, bien como uno del B con un valor alto.<sup>1</sup>



*Colorímetro.<sup>17</sup>*

En la guía, junto a cada una de las letras mencionada aparece un número, indicativo del grado de saturación que tiene el correspondiente color.

Comunicar al laboratorio todos los detalles referentes a los datos colorimétricos es un trabajo difícil. Se trata de los datos individuales y sectoriales que presentan los dientes. El profesional debe ser capaz de transmitir toda esa información siendo perfectamente comprendidos por el técnico.<sup>1</sup>

## 10. CEMENTADO DE LA CORONA.

El paso final en este largo proceso para la obtención de una restauración coronaria libre de metal para el sector anterior es su colocación definitiva. La cementación final, sean de cerómeros o cerámicas, presentan características particulares relacionadas a los diversos tipos de agentes cementantes.<sup>1</sup>

Las restauraciones libres de metal necesitan de agentes cementantes específicos que pueden ser los cementos tradicionales (fosfato de zinc, ionómero de vidrio) o cementos resinosos. La opción adecuada de estos agentes es fundamental para la durabilidad de las restauraciones.

El cemento ideal debe presentar un conjunto de características: ser biocompatible, tener buena adhesión entre diferentes estructuras, tener adecuado espesor de película y viscosidad, ser insoluble frente a los fluidos bucales, presentar resistencia a rupturas para prevenir el desplazamiento como resultado de fallos adhesivos o cohesivos, presentar sellado marginal adecuado, poseer alta resistencia a la tracción y a la compresión, tiempos adecuados de trabajo y fraguado y con buenas propiedades ópticas.<sup>12</sup>

Dentro de los agentes cementantes se encuentran:

- Cemento de fosfato de zinc.
- Cemento de ionómero de vidrio.
- Cemento de ionómero de vidrio modificado con resina.
- Cemento de resina.

Los cementos resinosos adhesivos han demostrado un aumento de retención y, por lo tanto, mayor resistencia a la ruptura cuando se comparan con los cementos de fosfato de zinc y ionómero de vidrio. La polimerización de los cementos de resina puede ocurrir a través de mecanismos de iniciación

química, fotopolimerización o la mezcla de ambos. El cemento de resina es el material elegido para restauraciones estéticas libres de metal.

El cemento de fosfato de zinc no presenta adhesión química a ningún sustrato, promoviendo solamente retención mecánica.<sup>18</sup>

Los cementos de policarboxilato de zinc son poco utilizados para cementaciones finales por presentar baja resistencia a la compresión, discreto sellado marginal y baja rigidez después del fraguado.

Los materiales más insolubles en el medio bucal son los cementos de resina, seguidos por los cementos ionómero resino-modificados. El ionómero de vidrio presenta una alta solubilidad y degradación marginal si esta expuesto a la humedad y saliva durante su fraguado inicial.

El ionómero de vidrio no se recomienda en restauraciones de porcelana pues pueden producir fracturas debido a la expansión que sufran durante las etapas de endurecimiento y absorción de agua.

La radiopacidad es una propiedad que debe buscarse en los agentes de cementación, permitiendo, de esta manera que se pueda observar a través del examen radiográfico la línea de cementación y la presencia de caries recurrente o excesos marginales del cemento.

Las propiedades estéticas de los agentes de cementación poseen una considerable importancia con el aumento de translucidez demostrada por los materiales restauradores, sean de cerómeros o cerámicos. La aparición de nuevos cementos ha permitido mejorar la estética de las restauraciones de porcelana, ya que éstos han proporcionado al clínico la oportunidad de seleccionar el color del cemento más adecuado para el caso.<sup>12</sup>

### **10.1. Pasos para cementar una corona libre de metal.**

Para la realización del proceso de cementación final debemos observar algunos cuidados. La fase de cementación es crítica, involucra materiales adhesivos con tiempo de trabajo limitado y también la fragilidad que este tipo de restauración presenta antes de la cementación final. La manipulación de las restauraciones debe ser cuidadosa, éstas no pueden ser presionadas ni forzadas en la prueba de asentamiento para evitar ruptura.<sup>12</sup>

#### **Tratamiento de la superficie interna de la pieza protésica:**

- Acondicionamiento con ácido fluorhídrico del 7 al 10% durante 5 minutos (solamente en la superficie interna). Promueve aumento de microrretenciones.
- Limpieza abundante en agua con bicarbonato de sodio durante 4 minutos y posterior secado con aire.
- Aplicación del agente silano en la superficie interna de la pieza durante 1 minuto y posterior secado con aire hasta eliminar todo el silano. El silano reacciona con la porción cristalina de la porcelana y con la porción orgánica del cemento actuando en el enlace químico entre las estructuras.

#### **Tratamiento del órgano dentario que recibirá la restauración:**

- Aislamiento absoluto.
- Limpieza y desinfección del diente.
- Acondicionamiento con ácido fosfórico al 37% por 15 segundos.
- Lavado y secado.
- Aplicación del adhesivo (no debe ser fotopolimerizado).<sup>12</sup>

El agente cementante debe ser llevado rápidamente a la superficie interna de la pieza protésica y el conjunto llevado a la preparación bajo presión para la debida salida de los excesos. Los excesos son removidos antes del endurecimiento del cemento. <sup>12</sup>

Para remover los excesos se pre-fotopolimeriza por 2 segundos, esto hace que el cemento endurezca un poco y se puedan retirar los excesos con la ayuda de un explorador y así evita que se ensucie y se escurra todo el cemento en la restauración.

Para la cementación de restauraciones de cerómeros se realiza el mismo procedimiento que para las restauraciones de porcelana, tanto para la restauración como para el diente que recibirá la restauración. <sup>12</sup>

## **CONCLUSIONES.**

En nuestros días el paciente exige más estética en sus tratamientos dentales, por lo que la odontología ha desarrollado diferentes opciones en la rehabilitación protésica, con el fin de poder brindarle al paciente grandes beneficios con una mayor estética.

Los dientes tratados endodóncicamente no solo pierden la vitalidad pulpar si no que además, tras la eliminación del proceso carioso, fracturas sufridas o restauraciones anteriores el tejido remanente queda debilitado, lo cual nos llevara a una reevaluación del caso antes de la reconstrucción definitiva.

Hay que realizar una valoración del tratamiento endodóncico, la cantidad de tejido dentario remanente, el estado periodontal del diente, morfología radicular.

Ya en la fase restauradora podemos llevar a cabo técnicas y utilizar materiales en función del grado de destrucción del diente, logrando de esta manera un buen trabajo clínico. En el caso de un diente anterior con tratamiento de conductos, en donde existe como pérdida de tejido exclusivamente el acceso realizado, sugerimos que éste sea restaurado colocando resina fotopolimerizable en dicha cavidad de acceso. Se recomienda ampliamente no abusar en la colocación de postes radiculares cuando el caso no lo amerita.

El uso de postes estéticos prefabricados para tratar dientes con tratamiento de conductos, es una alternativa de éxito simple y económico, especialmente donde la estética es importante. Y además si son reconstruidos con resinas, ionómeros o compómeros son la mejor opción para restaurar con coronas libres de metal en dientes anteriores.

## REFERENCIAS.

1. Ernest Mallat D. / Ernest Mallat C. **Fundamentos de la estética bucal en el grupo anterior.** España. Editorial Quintessence Books. 2001. Pp. 15-28, 81, 83-86, 103-108, 111, 120-125.
2. Baratieri Luiz N. **Estética. Restauraciones adhesivas directas en dientes anteriores fracturados.** Brasil. Editorial Santos. 2004. Pp. 43-46.
3. Fischer Jens. **Estética y prótesis, consideraciones interdisciplinarias.** Colombia. Editorial Medico Odontológicas Latinoamérica. 1999. Pp. 12-19.
4. Pegogaro Luis Fernando. **Prótesis Fija.** Brasil. Editorial. Artes Medicas Latinoamericana. 2001. Pp. 13-21.
5. Correa A.M, Westphalen G.H, Ccahuana-Vázquez V.Z. **Sistemas de postes estéticos reforzados.** Rev Estomatol Herediana.2007; 17:99-103.
6. Suarez Rivaya J, Ripolles de Ramón H.J, Pradies Ramiro G, **Restauración del diente endodonciado. Diagnóstico y opciones terapéuticas.** Rev Europea de Odontoestomatología. 2003; 1: 01-14.  
Hallado en: <http://www.redoe.com>
7. S. Weine Franklin. **Terapéutica en Endodoncia.** 2<sup>o</sup> edición. España. Editorial. Salvat. 1991. Pp. 685-687.
8. Herbert T. Shillinburg. **Fundamentos esenciales en Prótesis Fija.** España. Editorial Quintessence. 2002. Pp. 194-195.

9. Cohen Stephen. **Endodoncia. Los caminos de la pulpa.** 5ª edición. México. Editorial Panamericana. 1993. Pp. 823-824.
10. Sedano Salinas C.A, Rebollar García F.J. **Alternativas estéticas de postes endodónticos en dientes anteriores.** Rev ADM. 2001; 58(3): 108-113.
11. Ley García A.K, Vera Rojas J.A, Dib Kanan A, Henry Polanco S. **Postes radiculares y sellado endodóntico.** Rev ADM.2005; 62: 132-136.
12. Bottino Marco Antonio. Metal Free. **Estética en rehabilitación Oral.** Brasil. Editorial Artes Medicas Latinoamericana. 2001. Pp. 80-82, 115, 119-121, 164-165.
13. [www.ivoclarvivadent.com](http://www.ivoclarvivadent.com)
14. Topalian M., **Adhesión en la reconstrucción de dientes tratados endodónticamente.** Rev Europea de Odontoestomatología. 2001; 12: 16-40. Hallado en: <http://www.redoe.com>
15. Mezzomo Elio. **Rehabilitación Oral para el clínico.** Colombia. Editorial Amolca. 2003. Pp. 313-324, 383-386, 390-391, 410-415.
16. Barry S, Rubel. **Impresión Materials: A Comparative Review o Impresión Materials moste Commonly Used in Restorative Dentistry.** The Dental Clinics. 2007; 51: 629-642.
17. [www. Vita-zahnfabrik.com](http://www.Vita-zahnfabrik.com)



18. Ernest Mallat Callis. **Prótesis Fija Estética. Un enfoque clínico e interdisciplinario.** España. Editorial Artes medicas latinoamericana. 2001. Pp. 80-82, 115, 119-121, 164-165.
19. N. Smith Bernard G. **Planificación y confección de coronas y puentes.** 2ª edición. España. Editorial Elsevier. 2007. Pp. 140-150.
20. E. Cadafalch Gabriel/ J. Cadafalch Cabanì. **Manual clínico de prótesis fija.** España. Editorial Harcourt Brace. 1998. Pp. 43-47.
21. Ide Ingle John. **Endodoncia.** México. Editorial Interamericana. 1985. Pp. 840-841.
22. R. Rufenacht Claude. **Fundamentals of Esthetics.** Chicago. Editorial Quintessence Publishing Co. 1992. Pp. 18-20.
23. Vinicius Soares P., Cavalcanti Queiroz E. Elios Campos R., **Fracture resistance and stress Distribution in endodontically treated maxillary premolars restored with composite resin.** Journal of Prosthodontics. 2007; 17: 114-119.
24. [www. Brasseler. De](http://www.Brasseler.De)
25. Martelli H, Pellizzer E.P., Rosa B.T, López M.B, Gonini A., **Fracture resistance of structurally compromised root filled bovine teeth restored with accessory glass fibre posts.** International endodontic Journal. 2008; 41: 685-692.

26. Sánchez H, Chica E, Latorre F. **Distribución de los esfuerzos en un incisivo central superior restaurado con diferentes postes.** Rev Fac Odontol Univ Antioq. 2007; 19: 9-59.
27. Fernández B, Bairo E, Bessone M.A. **Evaluación de la resistencia a la fractura de dientes reconstruidos con diferentes sistemas de perno.muñones.** Rev internacional de prótesis estomatológica. 2003; 5: 304-309.
28. R. Rufenacht Claude. **Principios de integración estética.** España. Editorial Quintessence. 2001. Pp. 25-27.
29. D. Scharer. /L.A. Rinn. /F.R. Kopp. **Principios estéticos en la odontología restauradora.** España. Editorial Doyma. 1991. Pp. 27-28.
30. Ksornmuans J, Foxton R.M, Nakajima M, Tagami J. **Microtensile bond strength of a dual-cure resin core material to glass and quartz fibre posts.** Journal of Dentistry. 2004; 32: 443-450.
31. Garita Sánchez A, Rodríguez Torres C. **Comparación in vitro de la fuerza de retención en endopostes de fibra de vidrio prefabricados.** Rev IDental. 2008; 1: 25-35.
32. Meza Domínguez A.O, Vera Rojas J.A, Dib Kanan A, Henry Polanco S. **Postes radiculares y sellado endodóntico.** Rev ADM. 2005; 62: 132-136.
33. Kogan E. **Postes flexibles de fibra de vidrio (técnica directa) para restauración de dientes tratados endodónticamente.** Rev ADM. 2001; 58: 05-09.
34. [www.coltenewhaladent.biz](http://www.coltenewhaladent.biz).