



UNIVERSIDAD NACIONAL AUTÓNOMA DE
MÉXICO



FACULTAD DE ODONTOLOGÍA

**ACCIDENTE POR HIPOCLORITO DE SODIO EN LA
PRÁCTICA ODONTOLÓGICA, Y SU TRATAMIENTO
INMEDIATO**

T E S I N A

QUE PARA OBTENER EL TÍTULO DE

C I R U J A N O D E N T I S T A

P R E S E N T A:

LUIS ALBERTO QUINTERO CONTRERAS

TUTOR: C.D. RAMÓN RODRÍGUEZ JUÁREZ

ASESOR: C.D. JAVIER IBARRARAN DÍAZ

MÉXICO, D.F.

NOVIEMBRE 2008



Universidad Nacional
Autónoma de México

Dirección General de Bibliotecas de la UNAM

Biblioteca Central



UNAM – Dirección General de Bibliotecas
Tesis Digitales
Restricciones de uso

DERECHOS RESERVADOS ©
PROHIBIDA SU REPRODUCCIÓN TOTAL O PARCIAL

Todo el material contenido en esta tesis esta protegido por la Ley Federal del Derecho de Autor (LFDA) de los Estados Unidos Mexicanos (México).

El uso de imágenes, fragmentos de videos, y demás material que sea objeto de protección de los derechos de autor, será exclusivamente para fines educativos e informativos y deberá citar la fuente donde la obtuvo mencionando el autor o autores. Cualquier uso distinto como el lucro, reproducción, edición o modificación, será perseguido y sancionado por el respectivo titular de los Derechos de Autor.

AGRADECIMIENTOS

Gracias A Dios por permitirme llegar hasta este momento tan importante de mi vida y haber logrado una meta más en ella.

Gracias a mi madre por brindarme su apoyo total y su fe en mí, en toda la carrera y sobretodo en esta ultima etapa de titulación.

Gracias a mis hermanos por su apoyo y a sus familias que siempre me desearon lo mejor.

Gracias a mis amigos Carmen, Chivis, Ruben, Carlos, Beto, Biper, Isabel, Ivonne, Celene, Brenda, etc. etc. que siempre me han dado palabras de aliento, su apoyo incondicional y de algunos sus oraciones. Gracias a todos ustedes.

Para mis profesores de tesina que me apoyaron en cada paso en la elaboración de este ultimo trabajo.

GRACIAS

Aprovecha al máximo cada hora, cada día y cada época de la vida

Así podrás mirar al futuro con confianza y al pasado sin tristeza

Sé tú mismo

Pero sé lo mejor de ti mismo

Sobre todo recuerda, que Dios, ayuda a quienes se ayudan a sí mismos

Actúa como si todo dependiera de ti, y reza como si todo dependiera de Dios.

Kikin.

INDICE

1. OBJETIVO	1
2. INTRODUCCIÓN	2
 CAPITULO I	
3. GENERALIDADES DEL HIPOCLORITO DE SODIO (NaOCl)	3
3.1 Historia	3
3.2 Características	3
3.3 Propiedades	4
 CAPITULO II	
4. USO EN LA PRÁCTICA ODONTOLÓGICA	6
4.1 Hipoclorito de sodio como irrigante del sistema de conductos radiculares	6
4.2 Ventajas	8
4.3 Desventajas	8
 CAPITULO III	
5. RIESGOS EN LA IRRIGACIÓN CON HIPOCLORITO DE SODIO	9
5.1 Accidente por NaOCl	9
5.1.1 Causas	9
5.1.2 Características (intraoral y extraoral)	10
5.1.3 Signos y Síntomas	11
5.2 Tratamiento Inmediato al Paciente	12
5.3 Manejos del Dolor	13

5.4 Hematoma	14
5.5 Tratamiento del Dolor e Inflamación	16
5.6 Osteomielitis	17
5.7 Necrosis	18
5.8 Pérdida de la Función	19
5.9 Actitud que debemos tomar ante el Accidente	22
5.10 Recomendaciones para Evitar una Emergencia	23

CAPITULO IV

6. HIPERSENSIBILIDAD AL HIPOCLORITO DE SODIO

TIPO 1 (ANAFILÁCTICO) 25

6.1 Urticaria y Angioedema 25

6.1.1 Tratamiento de la Urticaria y Angioedema 28

6.1.2 Pasos en el tratamiento del Edema de Laringe 31

6.2 Asma 34

6.2.1 Tratamiento en la reacción Alérgica

Respiratoria (Asma) 36

6.3 Anafilaxia 37

6.3.1 Fisiopatología 38

6.3.2 Tipos de reacciones 39

6.3.3 Aspectos Clínicos de la Anafilaxia por órganos y mediadores 40

7. CONCLUSIONES 41

REFERENCIAS BIBLIOGRÁFICAS 42

1. OBJETIVO

Es conocer y saber que ésta sustancia tan común en nuestra práctica diaria, genera trastornos anafilácticos; tan es así que conoceremos sus reacciones y complicaciones en el paciente, para poder actuar de una manera más conciente y rápida ante un evento como éste, y evitar poner en riesgo la salud de nuestro paciente.

2. INTRODUCCIÓN

El hipoclorito de sodio (NaOCl) es el irrigante más popular utilizado en el tratamiento de endodoncia. Sus principales ventajas incluyen su alto poder como disolvente de tejido orgánico en el sistema de conductos radiculares, y su actividad antimicrobiana. Sin embargo, el NaOCl tiene como principal desventaja su alta toxicidad cuando es inyectado accidentalmente en los tejidos periradiculares, o cuando entra en contacto con la mucosa oral.

Mencionaremos las complicaciones frecuentes que pueden presentarse durante el tratamiento de endodoncia con el uso del hipoclorito de sodio como irrigante intraconducto, y el manejo adecuado para cada una de ellas.

Entre los accidentes ocurridos durante la terapia endodóncica, el transportar este irrigante a tejido periapical puede ser una de las más alarmantes por sus manifestaciones clínicas inmediatas, causando un dolor intenso y un edema instantáneo, o bien causando una reacción anafiláctica al paciente comprometiendo su salud.

Existen varios reportes de casos con respecto a los efectos citotóxicos del hipoclorito de sodio cuando es inyectado accidentalmente más allá de los confines del diente, ya que este puede ejercer un efecto nocivo y destrucción al contacto con los tejidos periradiculares.

Nos enfocaremos a la descripción, tratamiento clínico y de emergencia.

CAPITULO I

3. GENERALIDADES DEL HIPOCLORÍTO DE SODIO (NaOCl)

3.1 Historia

El hipoclorito de sodio como tratamiento terapéutico se inició en 1792, cuando fue utilizado por primera vez y que recibió el nombre de agua de Javele. El hipoclorito se constituía de una mezcla de hipoclorito de sodio y potasio en 1820, Labarraque químico francés obtuvo el hipoclorito de sodio con el 2.5% de cloro activo, que fue utilizado como desinfectante de heridas. En 1915, durante la primera guerra mundial, Dakin, químico americano, propuso una nueva solución de hipoclorito de sodio al 0.5% de cloro activo, neutralizado con ácido bórico. Esa nueva solución quedó conocida como solución de Dakin.^{1,2,4,12}

Dakin observó que, al tratar heridas de guerra con hipoclorito de sodio al 2.5% (solución de Labarraque), se obtenía la desinfección, pero la cicatrización de la herida tardaba, y al disminuir la concentración al 0.5% se observó que obtenían el mismo resultado con una lenta cicatrización, porque aún se determinó que la solución contenía una gran cantidad de dióxido de sodio. Con base a esto, Dakin neutralizó la solución de hipoclorito de sodio al 0.5%, pH 11, con ácido bórico (0.4%).^{1,4,12}

3.2 Características

Químicamente, el hipoclorito de sodio (NaOCl), es una sal formada de la unión de dos compuestos químicos, el ácido hipocloroso y el hidróxido de sodio, que presenta como características principales sus propiedades oxidantes.¹

La formula química de este compuesto es la siguiente:



El hipoclorito de sodio generalmente es usado disuelto en agua en varias concentraciones. El NaOCl sólido no es usado comercialmente, aunque es posible encontrarlo en esta forma. Esta solución es transparente, de color amarillo-verdoso.^{1,8,11,15}

3.3 Propiedades

Es un compuesto oxidante de rápida acción utilizado a gran escala para la desinfección de superficies, desinfección de ropa hospitalaria y desechos, descontaminar salpicaduras de sangre, desinfección de equipos y mesas, eliminación de olores y desinfección del agua.^{1,8,14}

El hipoclorito de sodio es vendido en una solución clara, de ligero color amarillento y un olor característico. Como agente blanqueante de uso doméstico normalmente que contiene 5% de hipoclorito de sodio (con un pH de alrededor de 11, es irritante y corrosivo a los metales). Cuando el hipoclorito se conserva en su contenedor a temperatura ambiente y sin abrirlo, se puede conservar durante 1 mes, pero cuando se ha utilizado para preparar soluciones, se recomienda su cambio diario. Entre sus muchas propiedades incluyen su amplia y rápida actividad antimicrobiana, relativa estabilidad, fácil uso.^{1,2,25}

El hipoclorito es letal para varios microorganismos, virus y bacterias vegetativas, pero es menos efectivo contra esporas bacterianas, hongos y protozoarios.²⁶

CAPITULO I

GENERALIDADES DEL HIPOCLORÍTO DE SODIO (NaOCl)

El Hipoclorito de sodio neutraliza los aminoácidos que forman el agua y la sal (reacción de neutralización). Con la salida de iones hidroxilo, hay una reducción del pH. El ácido Hipocloroso, presente en la solución de hipoclorito de sodio, al entrar en contacto con el tejido orgánico actúa como un disolvente, las emisiones de cloro que, combinado con la proteína grupo amino, la destruyen.^{1,8,12} Ácido Hipocloroso (-HOCl) y los iones hipoclorito (OCl-) conducen a la degradación de aminoácidos y la hidrólisis (cloraminación) la reacción entre el cloro y el grupo amino (NH) forman cloro que interfieren en el metabolismo celular.

El cloro (fuerte oxidante) presenta acción antimicrobiana que inhibe las enzimas bacterianas que conduce a una oxidación irreversible de los grupos SH (grupo sulfhidrilo) esencial de las enzimas bacterianas.^{1,5,8,11}



CAPITULO II

4. USO EN LA PRÁCTICA ODONTOLÓGICA

4.1 Hipoclorito de sodio como irrigante del sistema de conductos radiculares

A la hora de realizar un tratamiento de conductos a un paciente, se ha descrito claramente, a partir del aporte de Schilder en 1974,^{1,5} con su concepto cleaning and shaping (la limpieza y conformación), que se buscan dos objetivos específicos, el primero de ellos es lograr una conformación cónica del conducto, la cual esta dada por la preparación biomecánica, y la segunda alcanzar la máxima limpieza de este mismo buscando retirar los irritantes del canal tales como tejido necrótico, restos de dentina, y por supuesto los agentes bacterianos, razón por la cual el uso de irrigación y de sustancias irrigantes es un procedimiento obligado en la terapia endodóncica.^{1,8,11,12,15}

El hipoclorito de sodio es la solución más popular utilizada en el tratamiento de conductos radiculares, ha sido usado por décadas. Es un coadyuvante químico para la debridación y limpieza mecánica de los canales. Es un efectivo agente antimicrobiano y un excelente disolvente de tejidos, pero posee la desventaja de tener un alto poder irritante para los tejidos vitales.^{5,6,16,18}

Inicialmente fue descrito en 1920 por Crane, como solución Dakin la cual contenía 0.5% de hipoclorito de sodio amortiguada con una solución de bicarbonato de sodio para el desbridamiento de los conductos radiculares y su esterilización. Walker en 1936, lo introdujo como hipoclorito de sodio, y desde ese momento se ha usado ampliamente hasta la práctica endodóncica

CAPITULO II

USO EN LA PRÁCTICA ODONTOLÓGICA

moderna, en la que igual, su popularidad continúa debido a sus propiedades de disolvente de tejidos necróticos y vitales, lubricante y poder antibacteriano.

La habilidad del hipoclorito de sodio de disolver los tejidos está determinada por la cantidad de tiempo que la solución permanezca en contacto con los tejidos así como la temperatura y concentración de la misma.^{1,4,8}

El mecanismo microbiano bactericida del hipoclorito no ha sido claramente resuelto hasta el momento. Cuando al NaOCl es agregada agua, se forma el ácido hipocloroso, el cual contiene cloro activo, un fuerte agente oxidante.

Sustancialmente la evidencia sugiere que el cloro ejerce un efecto antibacterial por la oxidación irreversible de grupos -SH de las enzimas esenciales, perturbando las funciones metabólicas de las células de las bacterias. El cloro puede combinarse con los componentes citoplasmáticos para formar compuestos N-Cloro, complejos tóxicos, los cuales destruyen los microorganismo. Sin embargo la primera reacción de oxidación por contacto del cloro con la bacteria puede llevarla a la muerte rápidamente, aun antes de que se formen los complejos N-Cloro.^{3,10}

Teniendo en cuenta lo anterior, y que en la practica endodoncica diaria no estamos exentos de producir daño a los tejidos periradiculares por un mal manejo de la solución y del instrumental utilizado al momento de la irrigación, me he planteado como objetivo la descripción de lo que es un accidente producido por la extrusión de hipoclorito a tejido periapical, y el manejo de este en aquellos casos en los cuales se presente.^{5,6,12,16}

4.2 VENTAJAS.

Los beneficios que proporciona el hipoclorito de sodio como irrigante durante la terapia endodóntica son: efectivo para eliminar el tejido vital y no vital, con un amplio efecto antibacteriano, destruyendo bacterias, hongos, y virus; es excelente lubricante y blanqueador, favoreciendo la acción de los instrumentos, posee una tensión superficial baja, vida media de almacenamiento prolongada, es poco costoso.^{2,3,10}

4.3 DESVENTAJAS.

Es un agente irritante, citotóxico para el tejido periapical, el sabor es inaceptable por los pacientes.^{6,7,9,19,22}

Es inestable (luz , tipo de almacenamiento).

CAPITULO III

5. RIESGOS EN LA IRRIGACIÓN CON HIPOCLORITO DE SODIO

5.1 ACCIDENTE POR NaOCI

El accidente que podemos provocar, consiste en pasar esta solución a tejidos periapicales durante el tratamiento de conductos radiculares, produciendo en el paciente una manifestación inmediata de los siguientes signos y síntomas.^{8,12}

- Dolor severo inmediato.
- Edema inmediato de los tejidos blandos vecinos. (labios, mejillas, región infraorbitaria).
- Sangrado profuso a través del canal.
- Sangrado profuso intersticial con hemorragia de piel y mucosas (Equimosis).
- Posible infección secundaria (osteomielitis).
- Probable parestesia.

5.1.1 CAUSAS

- Inyección forzada de la solución antiséptica.
- Irrigación con aguja, ofreciendo resistencia por las paredes dentinarias del conducto.
- Irrigación de un diente con un foramen apical grande o con resorción.
- Diente con un ápice inmaduro.^{5,6,7,16,23}

5.1.2 CARACTERÍSTICAS

Las lesiones intraorales y extraorales presentan las siguientes características:

A nivel intraoral:

Lesión rojiza en piso de boca, carrillos, zona de la lesión con sangrado copioso, ardor y dolor.¹⁶

Lesiones eritematosas y de tipo aftoides a nivel de encía.⁵

Lesión eritematosa, ampollar en mucosa y comisural con ardor e inflamación.⁶

Aparición de una película blanquecina adherida.¹⁹

A nivel extraoral

Edema inmediato de los tejidos blandos vecinos. (labios, mejillas, región infraorbitaria).^{5,6,16}

Equimosis facial.²⁰

El hipoclorito de sodio tiene un pH aproximadamente de 11 a 12 y causa daño principalmente por oxidación de las proteínas, lo cual puede desencadenar una reacción inflamatoria severa.^{1,5,6,8,12}

La inyección inadvertida de hipoclorito de sodio dentro de los tejidos blandos puede desencadenar una respuesta violenta y dramática, la cual puede tener una secuencia de eventos que incluyen dolor insoportable de 2 a 5 minutos

CAPITULO III

RIESGOS EN LA IRRIGACIÓN CON HIPOCLORITO DE SODIO

de duración, inflamación o edema inmediato del tejido en el área involucrada, así como formación de hematoma extenso secundario (fig. 1.2), la cual se puede esparcir al tejido conectivo subyacente, con episodios de hemorragia profusa intersticial a través del sistema de conductos radiculares.^{16,17,}

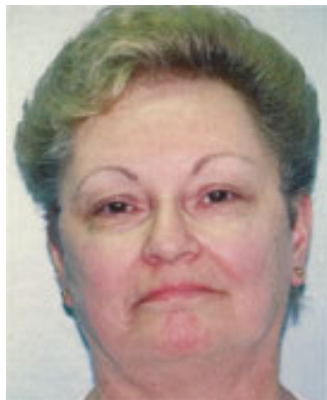


Figura 1.1

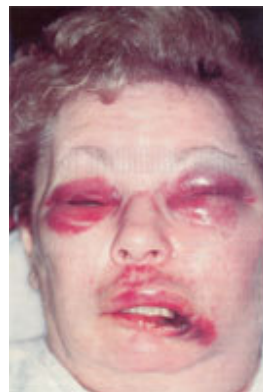

Figura 1.2

Edema provocado debido a la inflamación de agua dentro de los espacios aponeuroticos. **Pushkar Mehra C.**, Formation of a Facial Hematoma During Endodontic Therapy Clancy and James WU *J Am Dent Assoc* 2000;131;67-71.

Algunos casos reportados presentan síntomas de dolor extremo descrito como una sensación de quemazón, además presentan edema inmediata de labios y carrillos en el área que se está tratando.^{7,20,22}

5.1.3 SINGNOS Y SINTOMAS

En este caso el paciente nos refiere un **dolor** muy fuerte que refiere como ardor, también podremos observar un **edema** en la zona circundante a la irrigación, **hematoma**, posteriormente junto con una infección secundaria habrá **osteomielitis**, **necrosis**, **perdida de la función**.

En otros casos, el paciente ha presentado hinchazón sustancial y decoloración que se puede extender desde el párpado, mejillas, hasta los espacios submandibulares y submentales.^{5,6,27}

Todas estas circunstancias anteriormente descritas, pueden llevar a la hospitalización del paciente para que sea asistido si esta en riesgo su salud, por lo cual se pueden prescribir antibióticos, analgésicos, antiinflamatorios.¹⁶ Dependiendo del grado de agresión y su respuesta al tratamiento conservador algunos casos pueden requerir intervención quirúrgica, para proveer descompresión y facilitar el drenaje y crear un ambiente que conduzca a la cicatrización.⁶

El tratamiento ideal sería la prevención del accidente, pero cuando ocurre un episodio como éste, el tratamiento va encaminado a el tratamiento inmediato, los cuales se deben centrar inicialmente en el alivio de la hinchazón y control del dolor con analgésicos apropiados.^{5,6}

En el control del dolor inicial puede considerarse el uso de anestésico, analgésicos, antiinflamatorios.^{5,6,17,22}

Infiltrar anestésicos.

Indicar antibióticos.

Indicar analgésico.

5.2 Tratamiento inmediato al paciente²⁸

1. Informar al paciente acerca de la causa y la severidad de las complicaciones luego de un accidente con hipoclorito.
2. Control del dolor.
3. En casos severos, remitir a tratamiento intrahospitalario.
4. Colocar compresas Frias para la reducción de la inflamación.

5. Antibioticoterapia, en aquellos casos donde exista alto riesgo o infección secundaria al accidente con hipoclorito.
6. Antihesteraminicos. Según el caso.
7. Corticoesteroides.

5.3 MANEJO DEL DOLOR INMEDIATO

Se debe de controlar el dolor con anestésicos locales aunque ya esté previamente anestesiado.

Los anestésicos locales son medicamentos que bloquean en forma reversible la conducción del impulso nervioso, pues inhiben la excitación de la membrana del nervio en las fibras mielínicas y no mielínicas. Asimismo aminoran la velocidad del proceso en la fase de despolarización y reducen el flujo de entrada de iones de sodio. Es decir, se reduce la permeabilidad con respecto al sodio (disminución de la velocidad de la despolarización) por tanto, el potencial de acción propagado no alcanza su valor de umbral y por último esto determina una falla en las conducciones del impulso nervioso.

En general los anestésicos locales que se usan en los procedimientos odontológicos pertenecen a dos grandes grupos: ésteres y amidas.^{30,31}

- ***Lidocaína.***
- ***Prilocaina.***
- ***Mepivacaína.***
- ***Bupivacaína.***

5.4 Hematoma

Es un área de decoloración de la piel que se presenta cuando se rompen pequeños vasos sanguíneos y filtran sus contenidos dentro del tejido blando que se encuentra debajo de la piel.(fig. 2.1)^{8,12,16}

Existen 3 tipos de hematomas:

- Subcutáneo: debajo de la piel.
- Intramuscular: dentro de la parte protuberante del músculo subyacente.
- Periostico: en el hueso.

Los hematomas pueden durar desde días hasta meses.^{16,20}

Los principales síntomas son dolor, inflamación y decoloración de la piel. El hematoma comienza como un sitio de color rojo rosáceo que puede ser muy sensible al tacto y, a menudo, es difícil utilizar el músculo afectado.^{22,24}

Se debe buscar asistencia médica de inmediato si se siente presión extrema en una parte del cuerpo que presenta hematoma, especialmente si el área es grande y duele mucho, lo cual puede deberse a una condición conocida como "síndrome del compartimiento". El aumento de la presión en los tejidos y estructuras blandas debajo de la piel pueden disminuir el suministro de sangre y oxígeno vitales para los tejidos. Esta situación es potencialmente mortal y la persona debe recibir inmediatamente atención médica de emergencia.^{6,5,16,24}

Manejo del paciente

Se debe aplicar hielo sobre el hematoma para ayudarlo a sanar más fácilmente y reducir la inflamación. El hielo se debe aplicar envuelto en un trozo de tela y no aplicarlo directamente sobre la piel. Se recomienda

CAPITULO III

RIESGOS EN LA IRRIGACIÓN CON HIPOCLORITO DE SODIO

mantener el hielo sobre la piel durante aproximadamente 15 minutos por hora.^{7,16,19,24}

Se debe mantener el área del hematoma levantada por encima del nivel del corazón. Esto puede ayudar a evitar que la sangre se estanque en el tejido afectado.^{16,24}

Se recomienda tratar de descansar la parte del cuerpo (en este caso la zona de la cara y cuello) que presenta el hematoma, evitando sobrecarga de trabajo de los músculos y presión en dicha área.²⁰

En el raro caso del "síndrome del compartimiento", con frecuencia es necesario llevar a cabo una cirugía para aliviar la acumulación extrema de presión.^{16,19,24}

Esto implica la compresión de los nervios y de los vasos sanguíneos en un espacio encerrado, lo cual lleva a que se presente deterioro del flujo sanguíneo, daño nervioso y músculos.

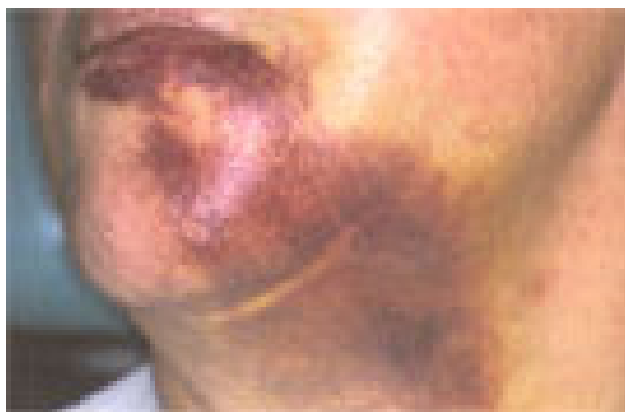

Figura 2.1

Hematoma formado por la ruptura de vasos sanguíneos por la destrucción de células endoteliales. **Pushkar Mehra C**, Formation of a Facial Hematoma During Endodontic Therapy Clancy and James WU *J Am Dent Assoc* 2000;131;67-71. **Hülsmann M. & Hahn W**. Complications during root canal irrigation –literature review and case reports. *International Endodontic Journal*, 33, 186–193, 2000.

5.5 TRATAMIENTO DEL DOLOR E INFLAMACIÓN

En el tratamiento paliativo del dolor y el edema, se utilizaran medicamentos que calmen o eliminen el dolor disminuyendo de igual manera la inflamación.

Los antiinflamatorios no esteroideos (AINE) son un grupo heterogéneo de fármacos, cuyo representante más conocido es la Aspirina. Actúan sobre todo inhibiendo a unas enzimas llamadas ciclooxigenasas, cruciales en la producción de prostaglandinas, sustancias mediadoras del dolor. Corresponden al primer escalón analgésico de la OMS, junto con el paracetamol, que aunque no es un AINE propiamente dicho, se incluye en este primer escalón. Además de propiedades analgésicas, los AINE son antipiréticos, antiinflamatorios y algunos antiagregantes plaquetarios. Tienen el inconveniente de que no se puede superar una dosis de tolerancia o techo terapéutico debido a los graves efectos adversos como es la hemorragia digestiva.³⁴

Analgésicos

Aminas

AINEs

Cannabinoides

Opioides

5.6 OSTEOMIELITIS

Se conoce así a la infección del hueso, considerado como un órgano, proceso que se extiende a la tejidos que lo componen. (Fig. 3.1)

La infección compromete al tejido mielo-reticular contenido en el canal medular, los conductos de Havers, (osteítis, periostitis).

La observación clínica, está determinada por la alteración e intensidad del daño en los tejidos comprometidos.^{16,24,20}

Son estos hechos, variables de un caso a otro, los que determinan los diferentes caracteres con que se pueden presentar los cuadros de la enfermedad.

En orden de frecuencia podemos encontrar:

Staphiloccocus aureus.

Streptococcus.

Gram –.

En el tratamiento endodónico, puede provocarse una osteomielitis aguda debido a la entrada accidental del líquido irrigante (NaOCl) en los tejidos periapicales provocando dolor punzante y profuso, que en la región donde se halla infiltrado la solución.¹⁶

Las encías de color rojizo y edematosas, sensación de alargamiento de los dientes, limitación a la apertura, puede apreciarse movilidad del diente causante, tumefacción del área afectada que se extiende a los tejidos adyacentes, aparición de fístulas intrabucales y extrabucales, aparece

supuración serosa o purulenta, parestesia del hemilabio correspondiente, debido a la inflamación intra-ósea que produce compresión del nervio alveolar.^{17,18}

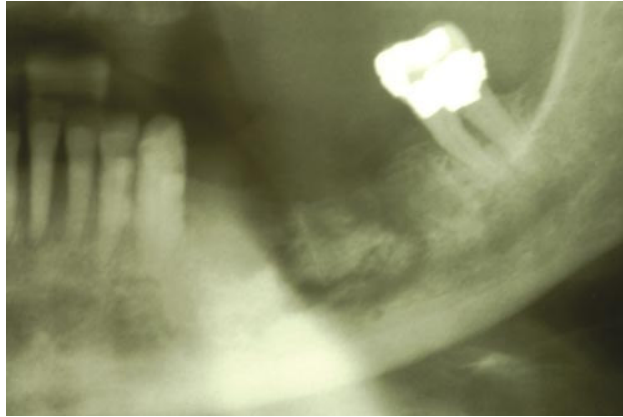


Figura 3.1

Destrucción ósea por la acción cáustica del hipoclorito de sodio. **Rolando P Juárez, Oscar N Lucas**
Complicaciones ocasionadas por la infiltración accidental con una solución de hipoclorito de sodio.
Vol. LVIII, No. 5 Septiembre-Octubre 2001 p 173-176.

5.7 NECROSIS

La necrosis se refiere a una serie de cambios morfológicos que siguen a la muerte celular en el tejido vivo, derivados de gran parte de la acción degradante progresiva sobre la célula gravemente lesionada.^{8,12,19,24}

Como una consecuencia de una osteomielitis con un tratamiento fracasado o deficiente por el hipoclorito de sodio, existe la posibilidad de necrosis del tejido afectado comprometiendo las estructuras que existen a su alrededor provocando recontaminación de la herida y afectando un área mas extensa.

(fig 4.1)

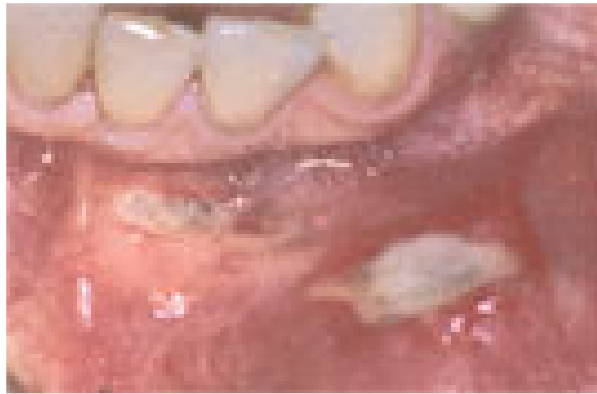

Figura 4.1

Muerte celular por la falta de irrigación de los tejidos, causada por la destrucción de los vasos sanguíneos. **Witton R. and P. A. Brennan.** Severe tissue damage and neurological déficit following extravasation of sodium hypochlorite solution during routine endodontic treatment. *British Dental Journal* Volume 198 NO. 12 JUNE 25 2005 p. 749-750.

Como consecuencia de la osteomielitis, habrá una necrosis como se mencionó anteriormente. Para esto se administrara algún antibiótico para combatir este problema como por ejemplo:

PENICILINA

AMOXICILINA

AMOXICILINA / ÁCIDO CLAVULÁNICO

CLINDAMICINA

ERITROMICINA

5.8 PERDIDA DE LA FUNCIÓN

En la perdida de la función se presenta cuando un músculo no trabaja ni se mueve como se supone que debe hacerlo.

CAPITULO III

RIESGOS EN LA IRRIGACIÓN CON HIPOCLORITO DE SODIO

El déficit neurológico inmediato es el resultado de la lesión neural directa o de estructuras vasculares asociadas.^{16,24}

También es debido a una lesión arterial asociada y subsecuente formación de un hematoma como anteriormente se menciona. (fig. 2.1)

La manifestación clínica se induce progresivamente en:

En los próximos minutos existen cambios en la concentración de los iones Na, K y agua, por lo cual se produce un edema de tipo citotóxico y degeneración celular con lo cual se produce liberación de productos patológicos, también se produce un incremento de la permeabilidad vascular con lo cual se produce un edema de tipo vasogénico.^{16, 24}

En las siguientes horas el paquete neurovascular se rompe y baja el flujo sanguíneo, y también una dilatación de los vasos sanguíneos que puede ocurrir después de una irritación tisular, por lo tanto se produce daño celular. (fig. 5.1)

Y por consiguiente hay una inflamación, en la periferia de la lesión.^{7,17}

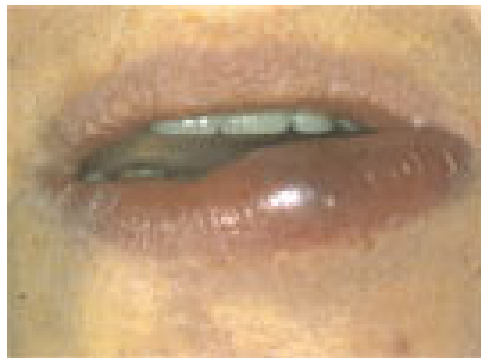

Figura 5.1

Perdida de la función debido a una parálisis parcial o temporal de la zona afectada. **Gernhardt C.**
Toxicity of concentrated sodium hypochlorite used as an endodontic irrigant.
International Endodontic Journal. 2004. 37:272-280

CAPITULO III

RIESGOS EN LA IRRIGACIÓN CON HIPOCLORITO DE SODIO

Existen en la literatura varias publicaciones de accidentes por el empleo terapéutico del NaOCl, registrándose diferentes orígenes como la extrusión hacia los tejidos periodontales a través del foramen apical o de perforaciones, la infiltración directa a los tejidos blandos por confundir la solución con drogas anestésicas, inyección dentro del seno maxilar, salpicadura a nivel ocular.

Las complicaciones y hallazgos clínicos registradas en esos accidentes fueron gusto a cloro, sensación de quemadura, dolor severo, marcado edema de rápido desarrollo, hemorragias, hematomas, necrosis, úlceras, parestesia, alteraciones oculares, cicatrices contráctiles, trismus, infección secundaria y abscesos.

Si el uso del NaOCl ocasiona complicaciones, es importante avisar al paciente la causa de su afección e instaurar rápidas medidas profilácticas y un adecuado tratamiento, evitando el retraso del comienzo de las mismas.

Se ha establecido un protocolo de tratamiento, que incluye: 1) tratar de succionar el exceso de solución que haya quedado a nivel tisular y/o diluirlo mediante lavajes con solución fisiológica; 2) iniciar una terapia paliativa y protectora mediante la administración de: a) analgésicos para el control del dolor (3 a 7 días), b) antiinflamatorios esteroides para el control del edema y la inflamación (2 a 3 días), c) antibioticoterapia de profilaxis para evitar infecciones secundarias, o terapéutica para controlar la posible diseminación de la infección existente (7 a 10 días); 4) explicar al paciente las posibles complicaciones y el probable tiempo de recuperación; 5) la fisioterapia consistirá en la aplicación de frío local durante las primeras 6 a 8 horas, procediendo luego a la realización de enjuagues con agua tibia para mejorar la circulación; 6) control postoperatorio riguroso, debiéndose hospitalizar al paciente si sus signos vitales se encuentran alterados; 7) de ser necesario

debridamiento quirúrgico de los tejidos necrosados, que permitirá el drenaje y la realización de lavajes; 8) evaluar la restaurabilidad y pronóstico de la pieza dentaria involucrada, antes de decidir su extracción como estrategia de tratamiento frente al daño provocado por el NaOCl.

5.9 ACTITUD QUE DEBEMOS TOMAR ANTE EL ACCIDENTE ²⁸

1.- Comunicarle al paciente que ha ocurrido un accidente. El paciente referirá dolor agudo inmediato.

2.- Tranquilizar al paciente y a nosotros mismos. Suspendiendo el tratamiento en ese momento, retirando todo lo que se encuentre en boca como por ejemplo, grapas, dique, eyector, etc.

3.- Manejar el dolor inmediatamente con anestésico local, no importando si ya está anestesiado.

4.- Habrá sangrado abundante por el acceso del diente. Irrigando con solución salina para eliminar cualquier resto del irrigante (NaOCl), para así diluir la concentración de la misma. Monitoreando el diente durante 30 o 45 minutos, para detener la hemorragia.

5.- Controlar la inflamación inmediata con compresas frías, durante 24 horas. Posteriormente, realizar fomentos con agua caliente para así tener una buena irrigación vascular en la zona.

6.- Administrar analgésicos y antiinflamatorios para el control del dolor e inflamación.

7.- Administrar antibióticos por posible infección secundaria por lo irritante que es el químico.

8.- Mantener al tanto al paciente de las posibles complicaciones.

9.- Monitorear al paciente durante los próximos días.

10.- Si en dado caso que no hay mejoría visible, hacer un desbridamiento quirúrgico, para permitir el drenaje del contenido purulento y así favorecer la cicatrización del daño provocado.

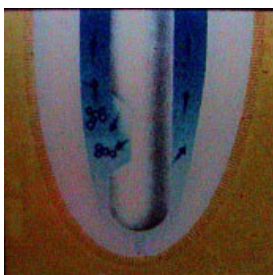En otros casos, se puede presentar un potencial alergénico con síntomas de urticaria por contacto que se define como reacción con erupciones que ocurren cuando la sustancia es aplicada sobre la piel intacta. Esta reacción puede abarcar desde una urticaria local a una exacerbación general pudiendo progresar en asma.^{5,6,16}

5.10 Recomendaciones para evitar una emergencia

1.- Realizar una historia medica completa antes del procedimiento endodóncico y principalmente cuestionar sobre las alergias que pueda padecer el paciente.

2.-Tomar una muy buena radiografía para así poder ver la anatomía del diente a tratar.

3.- Inyectar la solución irrigante intraconducto despacio con una aguja delgada preferiblemente, sin forzar la solución irrigadora mientras se mantiene un movimiento suave de la aguja, con el orificio de la aguja hacia a un lado, inyectando así, hacia las paredes del conducto y no hacia el foramen apical.



CAPITULO III

RIESGOS EN LA IRRIGACIÓN CON HIPOCLORITO DE SODIO

- 4.- Evitar el hipoclorito de sodio cuando existan dientes con raíces abiertas.
- 5.- Tener una buena succión, y utilizar puntas de papel.
- 6.- Utilizar una solución irrigante alternativa no irritante en pacientes con historia positiva de sensibilidad, como por ejemplo, solución salina.
- 7.- Todos los dientes que requieran tratamiento de conductos deben ser realizados con aislamiento absoluto.

CAPITULO IV

6. HIPERSENSIBILIDAD AL HIPOCLORITO DE SODIO

TIPO I (ANAFILACTICO)

En los casos reportados se menciona, que los pacientes que han tenido reacciones al hipoclorito de sodio durante el tratamiento de conductos en su consulta dental, se han visto respuestas de URTICARIA, ANGIOEDEMA (edema de laringe), ASMA, ANAFILAXIA, que es la más grave de ellas donde más adelante mencionaremos, y no se mencionan problemas gastrointestinales, ni convulsiones.

6.1 URTICARIA Y ANGIOEDEMA

La urticaria aguda se manifiesta como una erupción súbita en determinadas áreas de la piel, que se presenta con forma de ronchas o habones pruriginosos; en la cual, la parte central de las ronchas es pálida y el resto con las zonas delimitadas que presentan eritema intenso. (fig. 6.1)^{6,7}

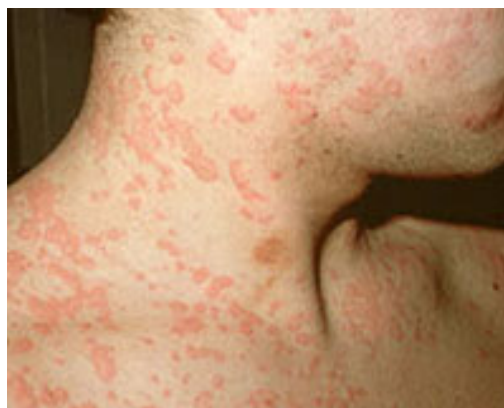

Figura 6.1

Forma de ronchas o habones pruriginosos. www.isdionline.org/images/urticaria.jpg 15 de octubre 2008.

CAPITULO IV

HIPERSENSIBILIDAD AL HIPOCLORITO DE SODIOTIPO I (ANAFILACTICO)

Los efectos de urticaria suelen durar unas horas que pueden remitir de forma espontánea. Los alérgenos que más comúnmente los causan son los alimentos y fármacos, aunque también pueden ser desencadenados por alérgenos inhalados, en cuyo caso suele coexistir rinitis y/o asma alérgica al mismo alérgeno.^{27,28}

El angioedema, también llamada urticaria gigante, obedece al mismo mecanismo que la urticaria aguda, pudiendo coexistir ambas formas de lesiones en un mismo episodio.

En el angioedema se afectan los vasos del tejido subcutáneo, y las lesiones consisten en zonas edematosas subcutáneas sin prurito, con un aspecto externo normal de la piel. (fig. 6.2)

Se localiza en la cara, los labios, los párpados, las mucosas y en el dorso de manos y pies.^{27,28}

Este tipo de reacción suelen durar de 1-3 días y posteriormente desaparecerá de forma espontánea. Se debe de dar un antihistamínico por vía oral, ya sea en jarabe o en cápsula. Se recomiendan 50 mg cada 4 horas de difenhidramina. Y estrictamente debe evitarse cualquier tipo de contacto con el antígeno en este caso, hacer la limpieza de los conductos con otro tipo de irrigante, que podría ser solución salina, para evitar así su recidiva, y que se exacerbe posteriormente.³⁶

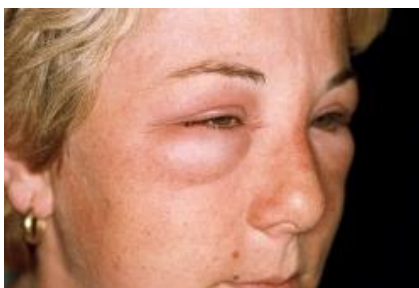

Figura 6.2

Zonas edematosas subcutáneas sin prurito. web.udl.es/.../Imágenes/Peq/Angioedema1.jpg
Actualización enero de 2003

CAPITULO IV

HIPERSENSIBILIDAD AL HIPOCLORITO DE SODIOTIPO I (ANAFILACTICO)

Por otro lado también tenemos el **EDEMA DE LARINGE** que es particularmente peligroso, ya que puede causar la muerte por asfixia si no se tiene un tratamiento inmediato. (fig 6.3)^{6,27,28}

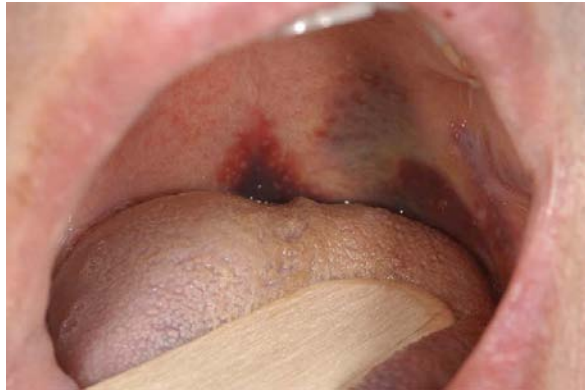

Figura 6.3

Asfixia escuela.med.puc.cl/.../240ExamenBocaFaringe2.jpg

Se diagnostica cuando en la boca y la nariz del paciente no se puede escuchar ni nota movimiento de aire, a pesar de los exagerados movimientos respiratorios espontáneos del paciente, o cuando no es posible obtener una vía aérea permeable. (fig 6.4)

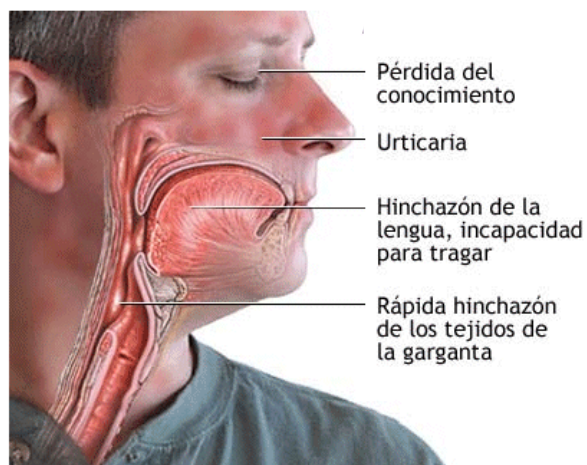


Figura 6.4

Edema de laringe. www.juntadeandalucia.es/averroes/~29701428/salud/alergia.htm

CAPITULO IV

HIPERSENSIBILIDAD AL HIPOCLORITO DE SODIOTIPO I (ANAFILACTICO)

Una laringe parcialmente obstruida, en presencia de movimientos respiratorios espontáneos, produce un típico ruido de croar de alto tono, en contraste con el de las sibilancias del broncoespasmo, mientras que la obstrucción total va acompañada de silencio en presencia de movimientos del tórax. (fig. 6.5) ²⁸

El paciente pierde rápidamente el conocimiento por la falta de oxígeno (hipoxia y anoxia). Las pistas diagnosticas de la presencia de edema laríngeo son:

- SUFRIMIENTO RESPIRATORIO

Movimientos torácicos exagerados.

Sonidos de tono alto (obstrucción parcial) o ningún ruido (obstrucción total).

Cianosis

Pérdida del conocimiento.

Las personas que exhiben urticaria por contacto, la cual es primordialmente vascular pueden tener concomitantemente sensibilidad epidérmica y eccema causadas por el mismo alérgeno.²⁶

El paciente puede mejorar luego de 10 días a sus contornos y coloración normales, aunque puede persistir una decoloración de tejido debido a manchas de hemosiderina, por un periodo más prolongado.

6.1.1 TRATAMIENTO DE LA URTICARIA Y ANGIOEDEMA

El principal, y primer tratamiento, será eliminar el agente causal, cuando éste se identifique.

CAPITULO IV

HIPERSENSIBILIDAD AL HIPOCLORITO DE SODIOTIPO I (ANAFILACTICO)

En caso de urticaria o angioedema agudo, si es posible se utilizan antihistamínicos orales. Si son más graves se debe comenzar con antihistamínicos y corticoesteroides parenterales; Si existiera compromiso respiratorio o gran componente inflamatorio se administraría adrenalina IM, IV, SC, a las mismas pautas que en la anafilaxia.

1.- Como antihistamínico, podemos utilizar **difenhidramina**.

DOSIS Y VÍA DE ADMINISTRACIÓN

Oral. Adultos: 50 mg, cada 4 horas durante un día. Máxima 300 mg/día.³⁵

2.- Como corticoesteroides, podremos utilizar la **hidrocortisona**, desde el punto de vista farmacológico, los corticoesteroides son los medicamentos más poderosos y más utilizados para el tratamiento de enfermedades inflamatorias. Sin embargo, es importante saber, que su uso se relaciona con toxicidad importante, que debe tenerse en cuenta al iniciar el tratamiento.

La forma en que funcionan los corticoesteroides es creando respuestas celulares y tisulares.

Estas respuestas están mediadas por receptores intracelulares a corticoesteroides, ocurriendo diversos acontecimientos complejos, es decir, la hormona cortisol o hidrocortisona, se fija a receptores intracitoplasmáticos de los corticoesteroides, formando así complejos de esteroide-receptor, éstos a su vez viajan hacia el núcleo de la célula asociándose a éste mismo núcleo.

Los mecanismos de acción incluyen superposición de efectos antiinflamatorios puros con efectos inmunosupresores. Sin embargo, su

CAPITULO IV

HIPERSENSIBILIDAD AL HIPOCLORITO DE SODIOTIPO I (ANAFILACTICO)

principal mecanismo es suprimir la inflamación impidiendo el acceso de ciertas células como los neutrófilos y monocitos a la zona inflamada.

Las características principales, como se dijo, los corticoesteroides ejercen efectos antiinflamatorios, es simplemente que evitan de alguna u otra manera no permitiendo que se acumulen los neutrófilos, en zonas inflamatoria, que como ya sabemos es lo que provoca el estado inflamatorio.

Uno de los efectos principales de los corticoesteroides sobre la células linfoides en la dosis utilizadas en enfermedades mediadas de tipo inflamatorio e inmunológico, no es una supresión funcional cualitativa, sino una disminución cuantitativa de linfocitos de la circulación, lo cual hace que queden menos disponibles para el tejido que interviene en la reacción inmunológica, es decir, los corticoesteroides causan linfocitopenia circulante.²⁷

3.- También la administración de **adrenalina**, que es el fármaco más importante para el tratamiento inicial de todas las reacciones alérgicas inmediatas. Sus acciones contrarrestan eficazmente los efectos de la histamina y de otros mediadores químicos de la alergia. Aunque los antihistamínicos revierten ciertos síntomas alérgicos, sobre todo el edema y el prurito, apenas son útiles frente a otros síntomas, por ejemplo el broncoespasmo la hipotensión. La adrenalina puede repetir todas estas acciones y tiene además un comienzo de acción más rápido que el de los antihistamínicos.

Las acciones de la adrenalina se clasifican como efectos agonistas alfa-adrenérgicos y agonistas beta-adrenérgicos. Estos últimos recuerdan a los producidos por la actividad nerviosa del simpático eferente (adrenérgico) sobre el corazón (beta 1) y pulmones (beta 2), mientras que las propiedades

alfa-adrenérgicas recuerdan a la de los nervios simpáticos sobre los vasos periféricos.

Las acciones útiles beta-adrenérgicas de la adrenalina son broncodilatador, aumento de la contractilidad cardiaca, aumento de la frecuencia cardiaca y constricción de las arteriolas, con redistribución de la sangre a la circulación sistémica. Las acciones alfa-adrenérgicas útiles son la vasoconstricción cutánea, mucosa, con un aumento total de la resistencia vascular sistémica. Aunque por mecanismos que todavía son desconocidos, la adrenalina revierte también la rinitis y la urticaria. La adrenalina tiene una acción rápida, la duración es relativamente escasa, dada su rápida biotransformación.

6.1.2 PASOS EN EL TRATAMIENTO DEL EDEMA DE LARINGE ²⁸

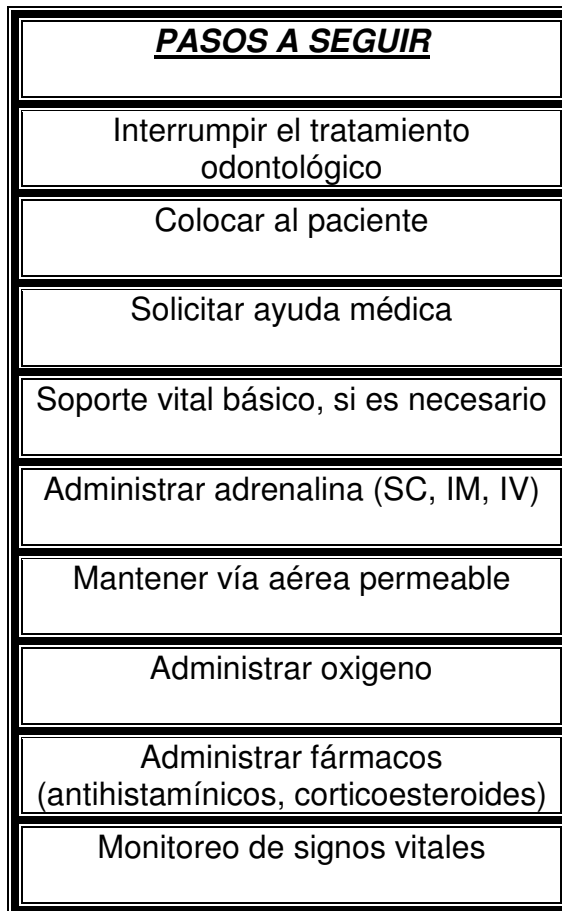


Figura. 6.5

CAPITULO IV

HIPERSENSIBILIDAD AL HIPOCLORITO DE SODIOTIPO I (ANAFILACTICO)

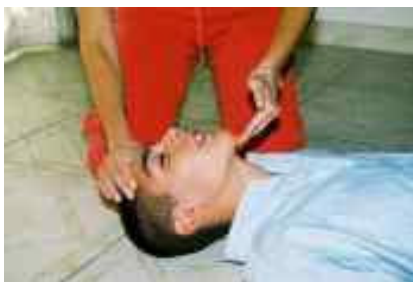PASO 1: Interrumpir el tratamiento odontológico.

PASO 2: Colocar al paciente. Si el grado de edema es grave, el nivel de conciencia del paciente estará alterado significativamente, con lo cual la posición más adecuada será la supina con los pies elevados. Si el paciente no quisiera o pudiera tolerar la posición supina, se recomienda la que sea más cómoda para el paciente. ²⁸



PASO 3: Solicitar ayuda médica.

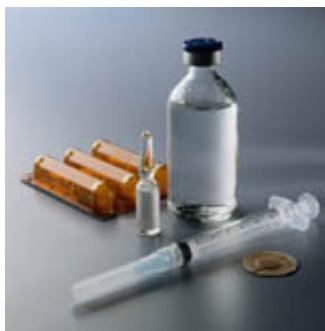PASO 4: Soporte vital básico, si fuera necesario. La vía aérea será el factor más crítico en el tratamiento del edema de laringe. El tratamiento inicial incluirá la extensión del cuello por medio de las maniobras frente-mentón.



PASO 5: Administrar adrenalina. Se recomienda la administración inmediata de 0.3 - 0.5 ml de adrenalina 1:1.000 IM o de 0.1 ml de adrenalina 1:10.000 IV en 5 minutos, repetidos cada 3-5 minutos en caso necesario. No se debe superar la dosis de 5.0 ml cada 15-30 min.

CAPITULO IV

HIPERSENSIBILIDAD AL HIPOCLORITO DE SODIOTIPO I (ANAFILACTICO)



PASO 6: mantener la vía aérea. Si existe una vía aérea parcialmente obstruida, la administración de adrenalina puede detener e incluso revertir la evolución del edema de laringe.

PASO 7: Administrar oxígeno. Se administrará oxígeno tan pronto como se pueda disponer de él.

PASO 8: Tratamiento farmacológico adicional. Tras la recuperación clínica inicial, que se advertirá por la mejoría de las vías aéreas (ruidos respiratorios normales, o al menos mejorados; ausencia de cianosis; trabajo respiratorio menos exagerado), se administraran por vía IM o IV un antihistamínico (Difenhidramina, 50 mg) y un corticoide (Hidrocortisona, 100 mg). Los corticoides inhiben el edema y la dilatación capilar al estabilizar las membranas basales. Tienen una escasa o nula utilidad inmediata, debido a su lento comienzo de acción, incluso si se administran por vía IV. Los corticoides comienzan su acción aproximadamente 6 horas después de su administración. La función de los corticoides es evitar la recidiva, mientras que la de la adrenalina, fármaco de acción más rápida utilizado en la fase aguda, es revertir los efectos deletéreos de la histamina y otros mediadores de la alergia.²⁸

6.2 ASMA

Se caracteriza por la combinación de disnea, sibilancias y tos. El aspecto más sobresaliente es el carácter episódico u oscilante de los síntomas. El número de episodios asmáticos suele ser muy variable de un paciente a otro, y en el mismo individuo, en diversas épocas. (fig 7.1)

Los alérgenos que más frecuentemente desencadenan crisis de asma son sustancias procedentes del medio ambiente: pólenes, hongos, ácaros en el polvo del hogar sustancias dérmicas de origen animal y sustancias químicas de origen industrial.^{27,28}

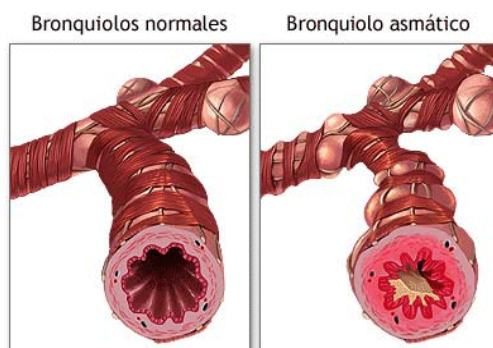


Figura 7.1

www.juntadeandalucia.es/.../anafilaxia1.gif

En el asma, en la magnitud que sea, siempre y cuando ingrese oxígeno a los pulmones, se le puede administrar un broncodilatador, esto por si presenta una alergia a lo ya antes mencionado.

Un **broncodilatador** es una sustancia, generalmente un medicamento, que causa que los bronquios y bronquiolos de los pulmones se dilaten, provocando una disminución en la resistencia aérea y permitiendo así el flujo de aire. Un broncodilatador puede ser endógeno, es decir, que se origina dentro del cuerpo o un medicamento que se administra con el fin de que

CAPITULO IV

HIPERSENSIBILIDAD AL HIPOCLORITO DE SODIOTIPO I (ANAFILACTICO)

ingrese oxígeno a los pulmones, especialmente útiles en enfermedades obstructivas crónicas como el asma.²⁸

SALBUTAMOL

INDICACIONES TERAPÉUTICAS

Broncodilatador β_2 -agonista. Tratamiento de las exacerbaciones del asma (leve, moderada o severa). Tratamiento agudo o crónico de bronquitis crónica y enfisema. (fig. 7.2)³⁵

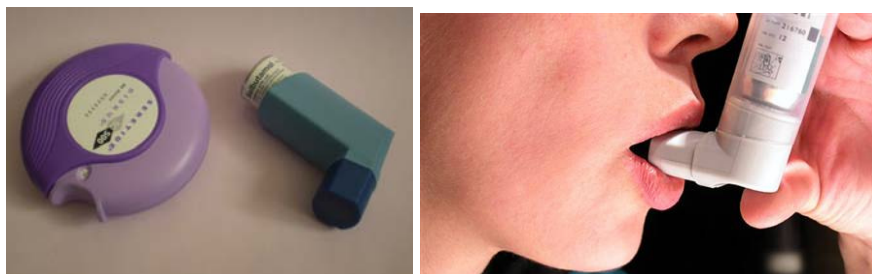

Figura 7.2

6.2.1 TRATAMIENTO EN LA REACCIÓN ALÉRGICA RESPIRATORIA (ASMA) ²⁸

Interrumpir el tratamiento odontológico
Colocar al paciente cómodamente (Fowler)
Retirar materiales que estén en boca
Tranquilizar al paciente
Soporte vital básico, si es necesario
Solicitar ayuda médica
Administrar broncodilatadores, adrenalina (inhalación, SC, IM, IV)
Monitorear los signos vitales
Administrar antihistamínicos IM
Recuperación

6.3 ANAFILAXIA

SIGNOS Y SINTOMAS DE LA REACCIÓN ALERGICA ANAFILACTICA

La palabra "Anafilaxia" deriva de los vocablos griegos **Phylax** (protección) y **Ana** (atrás).

La mayoría de las reacciones alérgicas suelen tener como síntoma predominante la afectación cutánea, pero lo que indica su pronóstico y puede ocasionar la muerte, en minutos, es la aparición de hipotensión o compromiso respiratorio, o sea una reacción multisistémica aguda.

Se define la anafilaxia como "una reacción adversa de causa inmunológica desencadenada por el contacto del paciente, previamente sensibilizado, con diferentes agentes externos (medicamentos, alimentos, picaduras de insectos, agentes químicos industriales).

La anafilaxia es una urgencia médica que requiere una atención inmediata y adecuada, por lo que todo médico debe estar preparado, con independencia de la especialidad a que habitualmente se dedique, para hacer frente a esta situación.^{27,29,36,38}

Dentro de la anafilaxia podemos encontrar:

Shock Anafiláctico:

Es una insuficiencia circulatoria producida por la pérdida inicial de fluidos intravasculares secundario al aumento de la permeabilidad, vasodilatación y depresión.

6.3.1 FISIOPATOLOGÍA

Independientemente del agente productor de la anafilaxia, la reacción está mediada por la inmunoglobulina E (IgE), que aparece cuando el antígeno (Ag) alcanza el torrente circulatorio. Cuando el Ag reacciona con la IgE sobre los basófilos y mastocitos, se generan o liberan histamina, leucotrienos (agentes activos de la llamada "sustancia reactiva lenta de la anafilaxia"(SRS-A)) y otros mediadores. Estos mediadores causan la contracción del músculo liso y la dilatación vascular que caracteriza a la anafilaxia. La disnea y los síntomas gastrointestinales, se deben a la contracción del músculo liso; mientras que la vasodilatación y la extravasación de plasma hacia los tejidos causan urticaria y angioedema, ocasionando una disminución en el volumen de plasma efectivo, siendo esta la causa principal del shock. El líquido se extravasa hacia los alveolo y produce edema pulmonar y angioedema obstructivo de vías aéreas superiores, si la reacción es prolongada podría llegar a producir arritmias y shock cardiogénico.^{28,29}

El comienzo de las reacciones anafilácticas es brusco, aparece a los pocos minutos de la exposición al agente etiológico, siendo la rapidez de los síntomas indicativa de la gravedad de la reacción: a menor tiempo de latencia mayor gravedad; así mismo, un mayor tiempo de evolución es indicativo de mejor pronóstico.

En ocasiones, tras cesar la primera reacción, se producen reactivaciones de la clínica en las horas siguientes; este hecho se denomina anafilaxia recurrente.

6.3.2 Tipos de Reacciones

A- Reacciones Locales: consisten en urticaria y/o angioedema en el sitio de la exposición, o angioedema en el tracto gastrointestinal después de la ingestión de ciertas comidas. Estas reacciones pueden ser severas pero raramente fatales.

B- Reacciones sistémicas: Afectan a los siguientes órganos dianas: tracto respiratorio, tracto gastrointestinal, sistema cardiovascular y piel. Ocurre generalmente en los primeros treinta minutos de la exposición. Pueden ser:

1- Reacciones sistémicas leves: Los primeros síntomas de una reacción sistémica leve son sensación febril, sensación de plenitud en boca y garganta, congestión nasal, prurito generalizado en piel y conjuntiva ocular congestiva.

Normalmente, esta sintomatología ocurre en las dos primeras horas de la exposición. Los síntomas, frecuentemente, duran de uno a dos días, llegando incluso a cronificarse.

2- Reacciones sistémicas moderadas: Se producen los mismos signos y síntomas de las reacciones leves y, además, broncoespasmo y/o edema en vías aéreas, con disnea, tos y sibilancias; angioedema, urticaria generalizada; disfagia, náuseas y vómitos; prurito y ansiedad. La duración de estos síntomas es similar a la de las reacciones leves.

3- Reacciones sistémicas graves: Es abrupta, son los signos y síntomas descritos anteriormente, pero que progresan en minutos y con mayor intensidad: hipotensión, taquicardia, arritmia, shock, e incluso puede llegar al infarto agudo de miocardio.

CAPITULO IV

HIPERSENSIBILIDAD AL HIPOCLORITO DE SODIOTIPO I (ANAFILACTICO)

6.3.3 Aspectos clínicos de la anafilaxia, por órganos dianas y mediadores. ^{27,29}

SISTEMAS	SIGNOS Y SÍNTOMAS	MEDIADORES
Generales, pródromos	Sensación de enfermedad, mareos.	-----
Piel	Eritema, urticaria	Histamina
Mucosas	Edema periorbital, congestión nasal y prurito. Angioedema, enrojecimiento o palidez, cianosis	Histamina
Sist. Respiratorio	Rinorrea, Disnea.	Histamina
Vías altas respiratorias	Edema de laringe, Edema en faringe y lengua,	Histamina.
Vías respiratorias bajas	Disnea, enfisema agudo, atrapamiento aéreo (asma, broncospasmo)	Posiblemente Histamina.
Gastrointestinal	Aumento peristalsis, vómitos, disfagia, náusea, dolor abdominal, diarrea (ocasionalmente con sangre)	-----
Cardiovascular	Taquicardia, palpitaciones, hipotensión	-----
Sistema nervioso central	Ansiedad, convulsiones	-----

7. CONCLUSIONES

Después de haber elaborado éste trabajo con respecto al hipoclorito de sodio y sus riesgos; en la mayoría de los artículos que se consultaron, mencionan que es un riesgo importante para el odontólogo, sea especialista o no, Que en la mayoría de los casos se da, sobretodo, por el uso indiscriminado de esta sustancia.

No podemos pasar por alto un simple paso en un procedimiento tan común que es el irrigar con ésta solución en un tratamiento de conductos. Por muy frecuente o no sea éste tipo de caso, debemos estar siempre prevenidos a cualquier tipo de emergencia.

Debemos siempre tomar en cuenta realizar una buena historia clínica, para evitar todo tipo de errores en el procedimiento que se le realizara. Si el paciente refiere una alergia a cualquier tipo de sustancia tomar a éste paciente como de alto riesgo, para tomar las medidas precautorias correspondientes, y así no tener problemas.

REFERENCIAS BIBLIOGRÁFICAS

- 1.- ESTRELA C. **Ciencia endodóntica** Ed.Artes Medicas Latinoamericana 2005 1ra edición. 415-31.
- 2.- Piskin,B., Turcun, M. **Stability of various sodium hypochlorite solutions.** J of Endod. 1995. 21(5):253-255.
- 3.- Jonson B, N. Remeikis. **Effective shelf-life of prepared sodium hypochlorite solution.** 1993. J of Endod. 19(1):40-43.
- 4.- www.peruprom.com/hogar/lejia.html.
- 5.- Calişkan MK, Türkün M, Alper S. **Allergy to sodium hypochlorite during root canal therapy: a case report.** Int Endod J. 1994 May;27(3):163-7.
- 6.- Kaufman AY, Keila S. **Hypersensitivity to sodium hypochlorite.** J Endod. 1989 May;15(5):224-6.
- 7.- SABALA, C., POWELL, S. **Sodium hypochlorite injection into periapical tissues.** J of Endod. 1989. 15(10): 490-492.
- 8.- Cohen S. Endodoncia, **Los caminos de la pulpa.** Editorial Panamericana. Quinta edición. 1994. 7ª edición
- 9.- Wildey W. **A new root canal instrument and instrumentation technique: A preliminary report.** Oral Surgery. 1989. 67 (2):198-207
- 10.- Kuruvilla R, Kamath P. **Antimicrobial activity of 2.5% sodium hypochlorite and 0.2% chlorhexidine gluconate separately and combined, as endodontic irrigants.** Journal of Endodontics. 1998. 24(7):472-475.

- 11.- Ingle J. E. Bervedige. **Endodoncia**. México: Editorial Interamericana; p. 871-73.
- 12.- Franklin S. Weine, Harcourt Mosby, **Tratamiento endodontico**, 5ª edición.
- 13.- Mahmoud T. Walton R.E. **Endodoncia. Principios y Practica Clínica**. México: Ed. Interamericana 1990. p. 124-140
- 14.- Canalda Salí C, Brau Aguadé E. **Endodoncia, técnica clínica y Bases científicas**. Barcelona, España: Ed. Masson; 2001.
- 15.- Walton R.E. **Endodoncia. Principios y Práctica Clínica**. México: Ed. Interamericana. 1990 p. 148-205
- 16.- Pushkar Mehra C. **Formation of a Facial Hematoma During Endodontic Therapy** Clancy and James WU *J Am Dent Assoc* 2000;131;67-71.
- 17.- Mehdipour O, Kleier DJ, Averbach RE. **Anatomy of sodium hypochlorite accidents**. *Compend Contin Educ Dent*. 2007 Oct;28(10):544-6, 548, 550.
- 18.- Witton R. and Brennan P. A. **Severe tissue damage and neurological déficit following extravasation of sodium hypochlorite solution during routine endodontic treatment**. *British Dental Journal* Volume 198 NO. 12 JUNE 25 2005 p. 749-750.
- 19.- Rolando P Juárez, Oscar N Lucas **Complicaciones ocasionadas por la infiltración accidental con una solución de hipoclorito de sodio**. Vol. LVIII, No. 5 Septiembre-Octubre 2001 p 173-176.

- 20.- Hülsmann M. & Hahn W. **Complications during root canal irrigation – literature review and case reports.** International Endodontic Journal, 33, 186–193, 2000.
- 21.- R. Witton, K. Henthorn, Ethunandan M. S. Harmer & P. A. Brennan. **Neurological complications following extrusion of sodium hypochlorite solution during root canal treatment.** International Endodontic Journal, 38, 843–848, 2005.
- 22.- Ahmet Server, Murat O, Semra Calt. **Accidental Sodium Hypochlorite-Induced Skin Injury During Endodontic Treatment.** VOL. 30, NO. 3, March 2004 180-181.
- 23.- John R. Borden. **Life-threatening airway obstruction secondary to hypochlorite extrusion during root canal treatment.** Oral Surg Oral Med Oral Pathol Oral Radiol Endod 2006;101:402-4.
- 24.- M.N.Castillo. J.P.Meneses. **Accidente por Hipoclorito de Sodio en Endodoncia Protocolo de Atención.** Publicación Científica Facultad de Odontología • UCR • N°7 • 2005 5-7.
- 25.- Cunningham, W. **Effect of temperature on collagen-dissolving ability of sodium hypochlorite endodontic irrigant.** Oral Surg. 1980.49(2): 175-177.
- 26.- Siquiera J. Machado A. **Evaluation of the effectiveness of sodium hypochlorite used with three irrigation methods in the elimination of enterococcus faecalis from the root canal, in vitro.** International Endodontic Journal. 1997. 30:279-282.
- 27.- Peña Martínez J. **Inmunología Clínica Bases Moleculares y Celulares.** Ed. Libro del Año 1996 Madrid. p. 135-37.

- 28.- Stanley F. Malamed. **Urgencias medicas en la consulta de odontología.** Ed. Mosby/Doyma libros. Cuarta edición 1994. p. 369-72.
- 29.- Stanley L. Robbins. **Patología Estructural y Funcional.** Quinta edición Ed. Mc Graw-Hill interamericana 1997 Madrid p. 198-214.
- 30.- Jorgensen, Niels B. **Anestesia Odontológica.** Ed. Interamericana México 1982.
- 31.- Bennet, Richard. **Anestesia Local y Control del Dolor en la Práctica Dental.** Ed Mundi Buenos Aires 1976.
- 32.- Evers H, Haegerstam G. **Manual de anestesia local en odontología.** Barcelona: Salvat Editores, S. A., 1983.
- 33.- Álvarez T, Restrepo J, Noreña A. **Manual básico de anestesia y reanimación.** 3ª ed. Medellín: Editorial Por Hacer Ltda, 1989.
- 34.- Cawson, Roderick. **Farmacología odontológica.** Barcelona. Labor. 1991.
- 35.- **PLM** Edición 53 México 2007.
- 36.- James W. Little, Donald A. Falace, Craig S. Miler. **Tratamiento Odontológico del Paciente bajo tratamiento medico.** Quinta edición. Ed. C. Harcourt. Mosby. p. 460.
- 37.- Gutierrez Lizardi P. **Urgencias Medicas en Odontología.** Ed. Mc Graw-Hill Interamericana 2005 primera edición. p. 307-310.
- 38.- www.medynet.com