



UNIVERSIDAD NACIONAL AUTÓNOMA DE MÉXICO  
FACULTAD DE MEDICINA  
DIVISIÓN DE ESTUDIO DE POSGRADO  
HOSPITAL INFANTIL DE MÉXICO Dr. FEDERICO GÓMEZ

**ASPERGILOSIS BRONCOPULMONAR  
ALÉRGICA PRESENTACIÓN DE UN CASO Y  
REVISIÓN DE LA LITERATURA**

**T E S I S**

PARA OBTENER EL TÍTULO DE  
SUBESPECIALISTA EN:

**ALERGIA E INMUNOLOGÍA  
CLÍNICA INFANTIL**

PRESENTA:

**Dr. RICARDO LORENZO MEZA BRÍTEZ**



HOSPITAL INFANTIL de MÉXICO  
FEDERICO GÓMEZ

Instituto Nacional de Salud

**65** AÑOS DE EXCELENCIA EN PEDIATRÍA  
Salud para las Nuevas Generaciones

DIRECTOR DE TESIS  
Dr. MIGUEL ÁNGEL ROSAS VARGA

CO-ASESORES DE TESIS  
Dra. BLANCA E. DEL RÍO NAVARRO

MÉXICO, D. F

JULIO

2008



Universidad Nacional  
Autónoma de México

Dirección General de Bibliotecas de la UNAM

**Biblioteca Central**



**UNAM – Dirección General de Bibliotecas**  
**Tesis Digitales**  
**Restricciones de uso**

**DERECHOS RESERVADOS ©**  
**PROHIBIDA SU REPRODUCCIÓN TOTAL O PARCIAL**

Todo el material contenido en esta tesis esta protegido por la Ley Federal del Derecho de Autor (LFDA) de los Estados Unidos Mexicanos (México).

El uso de imágenes, fragmentos de videos, y demás material que sea objeto de protección de los derechos de autor, será exclusivamente para fines educativos e informativos y deberá citar la fuente donde la obtuvo mencionando el autor o autores. Cualquier uso distinto como el lucro, reproducción, edición o modificación, será perseguido y sancionado por el respectivo titular de los Derechos de Autor.

## Agradecimientos

Quisiera empezar como cada día que se inicia camino al HIM, "Señor mío y Dios mío, creo firmemente que estás allí, que me ves, que me oyes, que no sean mis manos si no las tuyas, que no sea mi mente si no tu luz, haz de mi un instrumento de tus obras y bendice en este día a mis Maestros, Compañeros, Pacientes, Familia y a la Humanidad, gracias por este nuevo día y oportunidad de vivir".

A mi esposa, Ana ejemplo de mujer, por apoyarme siempre, por saber enseñarme con dulzura y paciencia a caminar por la vida en familia, por enseñarme a pelear por lo que uno desea y ama, gracias Poli, Dios bendiga siempre nuestro hogar.

A Papá Lulo, mi maestro de vida, a tus 98 años aún mantienes el espíritu joven y emprendedor que siempre te caracterizó, para mi eres el ejemplo de hombre a seguir, una sola palabra no alcanza para tanto, tampoco un libro, pero la vida me dará tiempo para enseñar y dar lo mismo que en mi infundiste, gracias.

A Papá y Mamá, les debo la vida y todo lo que han hecho de mi junto con mis hermanos Nene, Maria y Albi siempre me enseñaron todo, como se dice en nuestro idioma soy el pahague (pequeño) de la casa, me dieron todo su cariño, su amor, su respeto y me siguen apoyando e insistiendo en salir adelante, ¿Qué sería de mi sin ustedes? Gracias por dar sentido a mi vida, quiero que sepan que vamos por más!!!

Mis queridos hijitos en el espíritu Nico y Xime, mis pequeños, les quiero mucho, les llevo siempre en mi corazón y en mis oraciones, gracias por regalarme tanta alegría y a toda mi familia, cuñados, sobrinos, tíos y primos, por esperar siempre una noticia desde México para brindarme su apoyo.

Mis abuelitos, Mamá Lucila, Papá Constantino y Mamá Elsa gracias por estar a mi lado desde su lugar celestial, gracias por velar mis sueños.

A Esther y René por hacernos sentir a Ana y a mí el calor de hogar y amistad en México.

A mis compañeros de residencia, queridas Karla, Marta y Ruth, mis amigos Uriel, Ricardo y Alfredo, son parte de mi, se ganaron mi respeto y corazón, gracias por sus días enteros de apoyo, gracias por hacerme sentir en familia con mis hermanos y en casa, no hubiera sido lo mismo sin ustedes, les quiero y voy a extrañar mucho, siempre irán en mi recuerdo porque la amistad no tiene distancia ni barreras, pero no es una despedida, es un agradecimiento, les espero siempre en su casa de Paraguay.

A mis Maestros de Alergia del Hospital Infantil de México gracias por enseñarme todo sin reparos, por enseñarme a ser mejor médico y persona, y a todos los miembros del HIM, Adscritos, Residentes, Enfermeras y Personas que ennoblecen esta hermosa casa de estudios.

A nuestros pacientes, que a pecho gentil supieron enseñarnos todo de la medicina con tan poquitos años y a sus padres por su paciencia en los pasillos.

A la Secretaría de Relaciones Exteriores, gracias por darme la oportunidad de conocer este maravilloso país y cultura, por haberme brindado la ocasión de ser mejor profesional y así ayudar a mi país.

## **Aspergilosis Broncopulmonar Alérgica. Reporte de un Caso y Revisión de la Literatura.**

Dr. Ricardo L. Meza-Brítez \*, Dra. Blanca E. Del Río-Navarro \*, Dr. Miguel A. Rosas-Vargas\*  
\*Departamento de Alergia e Inmunología Clínica. Hospital Infantil de México Federico Gómez

### **Resumen.**

**Introducción:** La Aspergilosis Broncopulmonar Alérgica (ABPA) es una enfermedad cosmopolita poco frecuente con una prevalencia entre el 1 y el 2%. Se presenta en pacientes con asma moderada o grave y con Fibrosis Quística (FQ). El diagnóstico se realiza en base a 8 criterios de los que no todos pueden estar presentes, son mínimos esenciales y no esenciales según la clasificación de Rosemberg y Greenberg. Presentamos el caso de un niño con ABPA sin bronquiectasias y con muy buena respuesta a esteroide. **Caso Clínico:** Paciente masculino de 3 años que consulta al Servicio de Alergia del Hospital Infantil de México por padecimiento caracterizado por infecciones recurrentes de vías aéreas superiores, congestión nasal persistente, rinorrea, prurito nasal, estornudos, tos y sibilancias, en promedio de 2 a 3 veces por mes, de 2 años de evolución, vómitos y diarrea esporádicos con relación a algunos alimentos (fresa, plátano, leche y chocolate). Diagnosticamos asma moderada persistente, rinitis alérgica moderada y probable alergia a alimentos. El paciente no respondió al tratamiento con: control ambiental, terapia escalonada con esteroides inhalados según la Global Initiative for Asthma (GINA) 2006, más salbutamol spray de rescate, dieta de eliminación. Biometría hemática: con eosinofilia, coproparasitoscópico sin reporte de parásitos en tres muestras seriadas, IgE total: 1684 ng/L, prueba cutánea prick para: *Aspergillus fumigatus*: 4 mm. IgG específica para *Aspergillus fumigatus*: 2.3 µg/mL, tele de tórax con infiltrado parahiliar bilateral y apical. TAC sin bronquiectasias, iniciamos tratamiento con prednisona, con muy buena respuesta, 3 meses después de suspender esteroide oral se encuentra clínicamente asintomático. **Conclusión:** Con el uso de prednisona nuestro paciente mostró una mejoría notable, sin necesidad de empleo de antimicóticos para limitar la progresión de la enfermedad. **Palabras Clave:** *Aspergillus fumigatus*, IgE sérica total, IgG sérica específica, eosinofilia, bronquiectasias.

### **Abstract.**

Allergic bronchopulmonary aspergillosis (ABPA) is a cosmopolitan rare disease with a prevalence between 1 and 2%. It presents in moderate-severe asthma and Cistic Fibrosis patients. The diagnosis is made in the basis of Rossenberg and Greenberg criteria that can be essential or non essential. We present a case of toddler with ABPA without bronchiectasias and with a good response to corticosteroids. **Clinic Case:** Male, toddler, 3 years old, whose mother complains of two years of nasal obstruction, purulent rinorrea, nasal pruritus, sneezing, chronic cough and recurrent wheezing, twice to thrice a month. He also occasionally had vomits and diarrhea in relation with strawberries, banana, cow's milk and chocolate. We made the diagnosis of Asthma, Allergic Rhinitis, Sinusitis, and probably Food Allergy. We treated him with step approach of ICS according to the Global Initiative for Asthma (GINA) 2006, albuterol PRN, and elimination diet, with bad response. Laboratory exams: Blood white cells with eosinophilia (6%), total serum IgE: 1684 ng/L, aspergillus skin prick test: 4mm, serum IgG-*Aspergillus fumigatus*: 2.3 mcg/mL, serum IgE-*Aspergillus fumigatus*: negative, chest roentgenographic parahiliar and apical infiltrates, and Chest Computed Tomography without bronchiectasies. We add prednisone to the treatment for four months, and we observed a very good response; he is now in treatment as mild persistent asthma with ICS low doses. **Conclusion:** ABPA must be suspected in patients with moderate-severe persistent asthma and a skin prick test positive to *Aspergillus fumigatus* regardless the age. The treatment with oral corticosteroids is the mainstream of management, and most of the patients have a good response, as we observed with this patient. **Key words:** *Aspergillus fumigatus*, total-serum IgE, specific-serum IgG, eosinophilia, bronchiectasies

## Introducción.

La enfermedad se reportó por primera vez en el año 1890, pero fue hasta 1952, año en el que se detalla el primer estudio de ABPA, escrito por Hinson et al.<sup>(4)</sup> en Reino Unido, en una serie de 12 pacientes asmáticos<sup>(4)</sup> y actualmente se reporta una prevalencia muy baja entre 1 y 2%.

Es una infección infrecuente, que debe sospecharse ante la presencia de infiltrados pulmonares con eosinofilia en los lóbulos superiores y medio del pulmón, en un paciente con asma moderada persistente o FQ. De acuerdo a lo postulado por Rosemberg y Greenberg, existen 8 criterios diagnósticos para la enfermedad: 1-) Presencia de asma 2-) Infiltrados pulmonares 3-) Reacciones cutáneas inmediatas positivas para *Aspergillus fumigatus* u otras especies de hongo (flavus, niger, terreus, nidulans, etc). 4-) IgE total elevada en suero (>417 Ku/L o 1000 ng/L) 5-) Detección de anticuerpos séricos precipitantes 6-) Eosinofilia sérica periférica 7-) Niveles elevados de uno de estos anticuerpos IgE, IgG o IgA para *Aspergillus fumigatus* 8-) Bronquiectasias proximales o centrales.<sup>(1, 2, 3)</sup> El diagnóstico se realiza con algunos de estos, ya que existen criterios mínimos esenciales y no esenciales. Entre los no necesarios para el diagnóstico o criterios no esenciales se encuentran: la eosinofilia periférica, las bronquiectasias centrales, infiltrados pulmonares en la Rx de tórax y los anticuerpos séricos precipitantes.<sup>(1,6)</sup>

## Fisiopatogenia.

Los factores que influyen en el desarrollo de asma inducido por *Aspergillus fumigatus* aún no están del todo claros.<sup>(3)</sup> Se relaciona a este hongo con 3 mecanismos de Hipersensibilidad: tipo 1, tipo 3 y tipo 4 con respecto a la clasificación de Gell y Coombs. La hipersensibilidad tipo 1 se relaciona con un nivel elevado de IgE total en el suero, y los tests cutáneos inmediatos positivos presentes en la mayoría de los casos. La reacción de tipo 3 se manifiesta por la detección de IgG antiaspergilar en las reacciones de doble difusión en AGAR (DDA) (65% de positividad), y sobre todo en el test de ELISA con un 95% de positividad. La hipersensibilidad de tipo retardada o celular está caracterizada por la transformación blástica y proliferación de linfocitos al exponerse a antígenos aspergilaes.<sup>(2)</sup>

Los linfocitos Th2 CD4+ de los pacientes con ABPA están restringidos a la presentación de antígenos por medio de subtipos del Complejo Mayor de Histocompatibilidad Clase 2 (CMH 2). Estudios genéticos demostraron a moléculas HLA-DR (DR2, DR5 y posiblemente DR4 y DR7) que están asociados a la susceptibilidad a *Aspergillus*, mientras que, HLA-DQ2 está asociado a la resistencia. También se halló polimorfismo para la región de colágeno A<sub>2</sub> y la predisposición para la gravedad de la enfermedad.<sup>(4)</sup>

Los antígenos son secretados como enzimas proteolíticas lo que llevan a la activación de células endoteliales y linfocitarias de los pacientes con asma y FQ, esto llevaría a una disminución en la movilidad del moco, aumento de GM-CSF, IL-4, IL-6 e IL-8.

Se plantea que IL-4 esté involucrada en la proliferación y activación de eosinófilos por su actividad reguladora de VLA-4 y CCR-3 así como también el aumento en la expresión de CD-23, mientras que IL-8 pueda ser la responsable final del daño bronquial.<sup>(4)</sup>

### Etiología.

El *Aspergillus fumigatus* es un microorganismo ubicuo en el ambiente. Se caracteriza por ser un hongo con un tamaño aproximado de 2 a 3.5  $\mu\text{m}$ , entran fácilmente a las vías aéreas. Al germinar estas esporas e introducidas en un individuo susceptible (asmático, atópico, con FQ u otras) <sup>(4)</sup> forman hifas que colonizan los bronquios, desarrollando un tamaño entre los 7 y 10  $\mu\text{m}$  que crecen formando un ángulo de 45°. Las especies *Aspergillus* son termoestables, y son capaces de sobrevivir a una temperatura entre 15 y 53° C, sus esporas están presentes durante todo el año pero predominan durante los meses más fríos y húmedos. <sup>(4)</sup>

Se alojan en estiércol, madera, vegetales, abono, alcantarillas, deposiciones de aves, y con mayor concentración en depósitos o almacenes. Pueden causar asma de tipo alérgico y enfermedad respiratoria aguda.

Los estadios de la enfermedad se dividen en 5, esta clasificación fue propuesta por Paterson et al,<sup>(1)</sup> cabe mencionar que estos estadios no corresponden a fases de la enfermedad.<sup>(1,7)</sup>

**Tabla.1 Clasificación de Estadios de la ABPA según Paterson et al.**

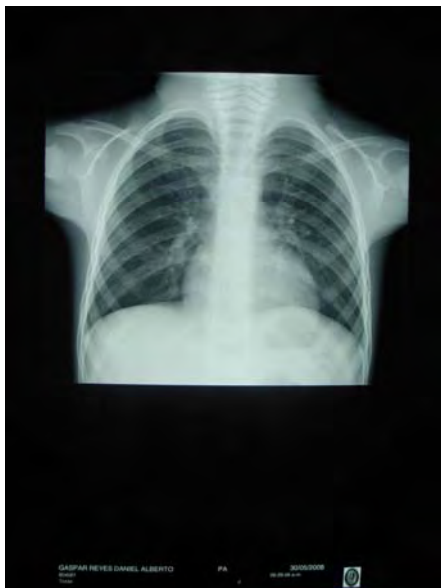Estadio	Descripción	Infiltrados Radiográficos	IgE Sérica Total
1	<b>Agudo</b>	Lóbulos superiores y medios	Claramente elevada
2	<b>Remisión</b>	Sin infiltrados	Elevada o normal
3	<b>Exacerbación</b>	Lóbulos superiores y medios	Claramente elevada
4	<b>Asma Corticodependiente</b>	En ocasiones sin infiltrados, pero también pueden ocurrir infiltrados intermitentes.	Elevada o normal
5	<b>Estadio final</b>	Lesiones fibróticas, bullosas o cavitarias.	Puede ser normal

### Caso Clínico.

**Enero de 2007:** Paciente masculino de 3 años que consulta al Servicio de Alergia del Hospital Infantil de México por padecimiento caracterizado por sinusitis, congestión nasal persistente, rinorrea, prurito nasal, estornudos, tos y sibilancias, en promedio de 2 a 3 veces por mes, de 2 años de evolución, vómitos y diarrea esporádicos con relación a algunos alimentos (fresa, plátano, leche y chocolate). Examen físico: nariz: congestiva, rinorrea, descarga nasal posterior, adenopatía cervical derecha móvil, de 5x5 cm de diámetro, no dolorosa, faringe hiperémica, tórax con hipo ventilación basal de predominio izquierdo, estertores basales derechos, con presencia de tirajes intercostal y supraesternal. Recibió manejo con: control ambiental estricto, fluticasona 300 $\mu\text{g}$ /d inhalada con uso de espaciador, mometasona 100 $\mu\text{g}$ / intranasal, aseos nasales y prednisona oral a razón de 1mg/k/d durante 2 semanas y luego se descendió a 0.5mg/k/d por 4 semanas, a 0.25mg/k/d por 4 semanas en días alternos y suspendimos. Estudios de laboratorio: biometría hemática: Hb. 13.1, Hto: 38.3, leucocitos: 8600, neutrófilos segmentados: 46%, linfocitos: 44%, monocitos: 4%, eosinófilos: 6%, coproparasitoscópico sin reporte de parásitos en tres muestras

seriadas, pruebas cutáneas: *Aspergillus fumigatus*: 4 mm, *Dermatophagoides pteronyssinus* 12 mm, *Lolium perenne* 8mm, control de histamina 7 mm. IgE total: 704 IU/L o 1684 ng/L. Se realiza el diagnóstico de asma moderada persistente, rinitis alérgica moderada y probable alergia a alimentos según pruebas de prick by prick para alimentos: Yema de Huevo Cruda: 5mm, Clara de Huevo Cruda: 4 mm, Maíz 3mm, Jamón: 4mm, Fresa: 3mm, Plátano: 3mm, Chocolate: 3mm, Pruebas de Parche para Alimentos: Clara de Huevo Cruda: ++, Chocolate: +, que guardan relación con la clínica. Estudios de gabinete: Rx de tórax en la que se aprecia infiltrado intersticial difuso bilateral con ligero predominio parahiliar y apical bilateral. A pesar de las indicaciones con dosis moderadas de esteroides inhalados,  $\beta 2$  agonistas de corta acción y dieta de eliminación de alimentos alergénicos, el paciente presenta una evolución tórpida en cuanto al aspecto respiratorio, presentando recaídas frecuentes de sibilancias, por lo que se plantea la sospecha diagnóstica de ABPA por clínica, antecedente de pruebas cutáneas positivas para el hongo y una tele de tórax sugestiva, para corroborar esto se solicita IgG e IgE específicas, TAC de tórax de alta resolución, además, descartar alguna otra patología que pueda causar recurrencias de tos, sibilancias y dificultad para respirar como Enfermedad por Reflujo Gastroesofágico (ERGE), también se realizan serie esofagogastroduodenal y pHmetría.

**Octubre de 2007 – Febrero 2008:** IgG específica para *Aspergillus fumigatus*: 2.3  $\mu\text{g}/\text{mL}$ . IgE específica: negativa. Con datos clínicos y estudios laboratoriales, lo suficientemente sustentables se realiza el diagnóstico de ABPA sin alteraciones pulmonares o ABPA seropositiva, al reunir 6 criterios de 8 según la clasificación de Rosemberg y Greenberg los cuales son: 1-) Asma 2-) Prueba cutánea positiva al hongo 3-) IgG específica a *Aspergillus fumigatus* positiva 4-) IgE sérica total elevada por encima de 417 IU/L o su equivalente 1000 ng/L 5-) Eosinofilia sanguínea periférica 6-) Infiltrados pulmonares radiológicos. TAC de tórax de alta resolución sin imágenes compatibles con dilatación bronquial o bronquiectasias, serie esófago gastroduodenal: con pasaje normal de contraste y competencia de ambos esfínteres gástricos, sin evidencia de ERGE. Estudios especiales de diagnósticos: pHmetría: sin eventos de Reflujo Gastroesofágico en canales 1 y 2.



**Figura 1:** Rx Tele de Tórax en la que se puede apreciar el típico infiltrado de la ABPA ubicándose en las zonas Parahiliares (Lóbulos Medios) y Apicales (Lóbulos Superiores). La imagen corresponde a la Rx del paciente.



**Tabla. 2 Resultados de Laboratorio que confirman el Diagnóstico.**

Resultados	Valores	Rango de Referencia
IgE Total Sérica ( Criterio esencial)	1684 ng/L	1000 ng/L
IgG Específica (Criterio esencial)	2.3 mg/L	0 mg/L
Eosinofilia Periférica (Criterio no esencial)	6%	3%
Prueba Cutánea A. fumigatus (Criterio esencial)	4mm	0mm

### Tratamiento.

La prednisona oral no está indicada en casos indefinidos de la enfermedad. Sin embargo, cuando la enfermedad presenta recaídas frecuentes con sibilancias, dificultad respiratoria (estadío 4 de la clasificación de Paterson), es necesario el tratamiento con esteroide oral. En este caso la prednisona a razón de 0.5mg/K/d dosis única a la mañana durante un periodo de 2 semanas y luego de un control de Rx de tórax e IgE sérica total para evaluar los infiltrados pulmonares y disminución de la inmunoglobulina se inicia el descenso en la administración de esteroides durante un plazo de 6 a 8 semanas en tomas alternas, siempre y cuando no existan infiltraciones pulmonares persistentes o nuevas en los últimos 6 meses (estadío 2). Si se logra la suspensión total de la administración de prednisona el paciente debe ser evaluado cada 6 a 8 semanas inicialmente para determinar la remisión absoluta, también es necesario mencionar que debido a las recurrencias de sibilancias se debe asociar un esteroide inhalado. <sup>(1,4)</sup>

El empleo de antifúngicos como la nistatina, anfotericina, klitromizol, ketoconazol, natamicina no ha demostrado efectos benéficos. Sin embargo el uso de itraconazol demostró que este fármaco modifica la respuesta inmunológica además de eliminar al hongo <sup>(4)</sup>, pero su uso está reservado a otras situaciones de la enfermedad como en Aspergilosis invasiva, pacientes con alteraciones bronquiales o inmunocomprometidos, entre otras.

### Discusión.

Es una enfermedad heterogénea ya que no posee un patrón patognomónico de presentación, el cuadro clínico puede cursar con sibilancias, tos, expectoración de esputo sanguinolento, dolor pleurítico y fiebre.

Es necesario mencionar ante todo que el diagnóstico de ABPA es de sospecha clínica y a través de criterios. La conjunción de *Aspergillus* y asma hacen imperativa la necesidad de establecer la frecuencia de sensibilización a este hongo de sujetos asmáticos según la región demográfica de la que provienen. <sup>(5)</sup>

Para el diagnóstico es necesario realizar estudios de laboratorio e imágenes. <sup>(6)</sup> Puede además estar enmascarada por otras enfermedades pulmonares



caracterizadas por hipersensibilidad y atopia, como son otras familias de hongos o alérgenos, entre ellas *Alternaria*, *Cladosporium*, *Candida*, *Trichoderma*, *Stemphillum*, *Curvalaria*, *Schizophillum*, *Fusarium*,<sup>(3)</sup> entre otros, por esto es necesario el buen juicio clínico del médico. La sospecha clínica en un paciente con asma moderada o grave sin una respuesta habitual al tratamiento integral debe hacernos sospechar la posibilidad de ABPA, por tanto el diagnóstico rápido y oportuno es requerido para evitar un daño pulmonar mayor.<sup>(3)</sup>

El paciente fue un niño que reunía 6 criterios diagnósticos de los cuales 4 fueron mínimos esenciales (asma, IgE total elevada e IgG *A. fumigatus* positiva y prueba cutánea a *A. fumigatus* positiva) y 2 no esenciales (eosinofilia periférica e infiltrados radiológicos), se puede apreciar que no presentó alteraciones en la arquitectura bronquial. Con estos criterios y la ausencia de bronquiectasia se menciona en la literatura otra forma de clasificar a esta enfermedad, como es la ABPA con bronquiectasia central y la ABPA sin alteraciones pulmonares o ABPA-seropositiva,<sup>(1)</sup> en ocasiones esta última presentación es debido a que el paciente no demuestra manifestaciones de infiltración eosinofílica persistente en bronquios<sup>(1)</sup>.

Según una serie de estudio en 105 adultos, reportado en el The Cardiopulmonary and Critical Journal (CHEST 2005; 127; 1252-1259) se mencionan que las pruebas cutáneas en un 80% demostraron sensibilización a más de un antígeno del tipo *Aspergillus* y un 97% a *Aspergillus fumigatus* y entre el 64 y 70% de sensibilización asociada a otros hongos. Las Precipitinas sólo mostraron 7.6% de presentación, La IgG específica en 11 pacientes 10.4%, anomalías en la imagen de tórax 12.3%.

La ausencia de IgE específica puede ser explicada de la siguiente manera hipotética, existe un número elevado de esta inmunoglobulina total, pero se plantea que en su mayoría esté unida a sus receptores celulares mediando de esta manera Hipersensibilidad Tipo 1 contra el hongo, quedando escasa cantidad específica de ésta en la circulación periférica que no es la suficiente para su determinación.

Con la dosis inicial de prednisona el paciente no mostraba mejoría clínica ya que persistían las crisis de broncoespasmo con dificultad respiratoria moderada, ameritando tratamiento en urgencias con O<sub>2</sub> y broncodilatadores por lo que se incrementó la dosis de prednisona 1mg/K/d durante 2 semanas más con descensos graduales hasta la suspensión. Obteniendo mejoría clínica notable desapareciendo la crisis de broncoespasmo. 3 meses después de la suspensión de la prednisona el paciente continúa asintomático, sólo con fluticasona inhalada 150µg/día y con disminución en los niveles de IgE total.

### **Conclusión.**

El *Aspergillus fumigatus* es un hongo de distribución mundial, pero la ABPA es una enfermedad rara y con baja prevalencia, con un diagnóstico fundado sobre una sospecha clínica, ya que no posee un estándar de oro y se manifiesta en pacientes con asma moderada persistente, de difícil control o predisposición atópica, puede presentarse de diferentes maneras, asociado o no a alteraciones de la anatomía bronquial. El uso de esteroides sistémicos es el pilar del tratamiento para esta enfermedad y este paciente demostró una mejoría notoria con el empleo de prednisona tal como lo refiere la literatura. Es importante conocer más de la enfermedad ya que no existe en niños un consenso para el diagnóstico y algoritmo de manejo.<sup>(3)</sup>

### **Referencias.**

- 1. Paul A. Grennberger, MD,** Chicago Ill. Series Editor: Harold S. Nelson, MD. Allergic Broncopulmonary aspergillosis. JACI November 2002 110; 5; 685-692.
- 2. Edgardo Carrasco C.** Departamento de Medicina, Facultad de Medicina, Universidad de Chile e Instituto Nacional del Tórax. Conferencia pronunciada en el Curso Internacional de Asma Bronquial, Instituto Nacional del Tórax, Santiago de Chile, Julio 2003. Rev Chil Enf Respir 2004; 20: 30-36
- 3. Tom Eaton, MB, ChB; Jeffrey Garret, MB, ChB; David Milne, MB, ChB; Anthony Franked, MB, ChB, and Athol, U. Wells, MB, ChB.** Allergic Bronchopulmonary Aspergillosis in the Athma Chronic. A Proscpective Evaluation of CT in the Diagnostic Algorithm. CHEST/118/1/July, 2000
- 4. I. Tillie-Leblond, A-B Tonnel. Allergic Bronchopulmonary aspergillosis. Review Article.** Allergy 2005; 60: 1004-1013
- 5. Vikas Maurya, Harish Chander Gugnani, Puranam Usha Sarma, Taruma Madan and Ashok Shah. Sensitization to Aspergillus Antigens and Ocurrence of Allergic Bronchopulmonary Aspergillosis in Patients with Athma.** Chest 2005; 127; 1252-1259.
- 6.Christine McCarthy, RPA-C; Martin Morales, RPA-C. Allergic Bronchopulmonary aspergillosis. A complicated case of Athma.** JAAPA, 2001; 14; 10; 47- 52
- 7. Criterios de Grennberger PA, Paterson R:** Ann Allergy, 1986, 56; 444-452
- 8. Ayman O. Soubani, MD, and Pranatharthi H Chandrasekar, MD, The Clinical Spectrum of Pulmonary Aspergillosis.** CHEST/121/6/JUNE/2002

# Alergia

México



Órgano oficial del Colegio Mexicano de Inmunología Clínica y Alergia, AC y de la Sociedad Latinoamericana de Alergia, Asma e Inmunología



de exposición de la Alergia en México,  
participación de la WAO y el Simposium



ALLERGY  
ASTHMA & IMMUNOLOGY: LAACI

## EDITORIAL

- 83 **Bibliografía en el escrito médico**  
*Jesús Pérez Martín*

## ARTÍCULOS ORIGINALES

- 85 **Prevalencia de enfermedades alérgicas en adultos mayores**  
*Martín Becerra Ángeles, Carlos L Vázquez Merino, Ulises Angeles Garay, Luis E Alvarado Moctezuma, Elena Vilchis Guízar*
- 92 **Determinación y comparación de la función pulmonar con índices antropométricos en adolescentes obesos asmáticos y no asmáticos**  
*Benjamín Zepeda Ortega, Fernando M Ito Tsuchiya, Gerardo A Espinola Reyna, A Adell Gras, Blanca E del Río Navarro*
- 103 **Alivio de síntomas clínicos en pacientes obesos con asma moderada persistente secundario a la disminución de obesidad**  
*Azael Hernández Romero, Juan Matta Campos, Alejandra Mora Nieto, Leonel del Rivero, Atenea Estela Andrés Dionicio, Pilar Aguilar Ramírez, Carlos Barthell Solís, América García González, Leticia Carreta Macías, Ricardo Murguía Corral, Francisco Vázquez Nava, Víctor Manuel Almeida Arvizu*

## CASO CLÍNICO

- 112 **Aspergilosis broncopulmonar alérgica. Comunicación de un caso y revisión de la bibliografía**  
*Ricardo L Meza Brítez, Blanca E del Río Navarro, Georgina Ochoa López, Dino Pietropaolo Cienfuegos, Jaime M del Río Chivardi, Miguel A Rosas Vargas*

- 117 **RESÚMENES DE TRABAJOS LIBRES**



## Aspergilosis broncopulmonar alérgica. Comunicación de un caso y revisión de la bibliografía

Ricardo L Meza Brítez,\* Blanca E del Río Navarro,\* Georgina Ochoa López,\* Dino Pietropaolo Cienfuegos,\* Jaime M del Río Chivardi,\* Miguel A Rosas Vargas\*

### RESUMEN

La aspergilosis broncopulmonar alérgica es una enfermedad mundial poco frecuente con prevalencia de 1 a 2%. Se manifiesta en pacientes con asma moderada o grave o con fibrosis quística. Para su diagnóstico se requieren ocho criterios que pueden ser mínimos esenciales y no esenciales según la clasificación de Rosenberg y Greenberg. Se comunicó el caso de un niño de tres años de edad con esta enfermedad sin bronquiectasias y con buena respuesta a esteroides. Acudió al servicio de alergia del Hospital Infantil de México por manifestar infecciones recurrentes de las vías aéreas superiores, congestión nasal persistente, rinorrea, prurito nasal, estornudos, tos y sibilancias, en promedio dos a tres veces al mes, de dos años de evolución, vómito y diarrea esporádicos con algunos alimentos (fresa, plátano, leche y chocolate). Se le diagnosticaron asma moderada persistente, rinitis alérgica moderada y probable alergia a los alimentos. No respondió al tratamiento con: control ambiental, terapia escalonada con esteroides inhalados según GINA 2006, más salbutamol en aerosol de rescate, dieta de eliminación. Biometría hemática: eosinofilia, coproparasitoscópico sin reporte de parásitos en tres muestras seriadas, IgE total: 1,684 ng/L, prueba cutánea prick para: *Aspergillus fumigatus*: 4 mm. IgG específica para *Aspergillus fumigatus*: 2.3 µg/mL. Se trató con prednisona, hubo buena respuesta, tres meses después de suspender el esteroide oral no manifiesta síntomas. Con la administración de prednisona el paciente mostró mejoría notable, sin necesidad de antimicóticos para limitar la progresión de la enfermedad.

**Palabras clave:** *Aspergillus fumigatus*, IgE sérica total, IgG sérica específica, eosinofilia, bronquiectasias.

### ABSTRACT

Allergic bronchopulmonary aspergillosis is a world rare disease with a prevalence between 1 and 2%. It presents in moderate-severe asthma and cystic fibrosis patients. The diagnosis is made in the basis of Rosenberg and Greenberg criteria that can be essential or non essential. We present the case of a 3-year-old boy with allergic bronchopulmonary aspergillosis without bronchiectasias and with a good response to corticosteroids. His mother complained of two years of nasal obstruction, purulent rhinorrhea, nasal pruritus, sneezing, chronic cough and recurrent wheezing, twice to thrice a month. He also occasionally had vomits and diarrhea in relation with strawberries, banana, cow's milk and chocolate. We made the diagnosis of asthma, allergic rhinitis, sinusitis, and probably food allergy. We treated him with step approach of ICS according to GINA 2006, albuterol PRN, and elimination diet, with bad response. Laboratory exams: Blood white cells with eosinophilia (6%), total serum IgE: 1684 ng/L, aspergillus skin prick test: 4mm, serum IgG-*Aspergillus fumigatus*: 2.3 mcg/mL, serum IgE-*Aspergillus fumigatus*: negative, chest roentgenographic parahilar and apical infiltrates, and chest computed tomography without bronchiectasias. We added prednisone to the treatment for four months, and we observed a very good response; he is now in treatment as mild persistent asthma with ICS low doses. ABPA must be suspected in patients with moderate-severe persistent asthma and a skin prick test positive to *Aspergillus fumigatus* regardless the age. The treatment with oral corticosteroids is the mainstream of management, and most of the patients have a good response, as we observed with this patient.

**Key words:** *Aspergillus fumigatus*, total-serum IgE, specific-serum IgG, eosinophilia, bronchiectasias.

\* Departamento de Alergia e Inmunología Clínica, Hospital Infantil de México Federico Gómez.

Correspondencia: Dr. Ricardo L Meza Brítez. Departamento de Alergia e Inmunología Clínica, Hospital Infantil de México Federico Gómez, Dr. Márquez 162, colonia Doctores, CP 06720, México, DF. E-mail: dr\_meza\_py@yahoo.com

Recibido: marzo, 2008. Aceptado: mayo, 2008.

Este artículo debe citarse como: Meza BRL, Del Río NBE, Ochoa LG, Pietropaolo CD y col. Aspergilosis broncopulmonar alérgica. Comunicación de un caso y revisión de la bibliografía. Rev Alerg Mex 2008;55(3):112-6.

La versión completa de este artículo también está disponible en: [www.revistasmedicasmexicanas.com.mx](http://www.revistasmedicasmexicanas.com.mx)

**L**a aspergilosis broncopulmonar alérgica se reportó por primera vez en el año 1890, pero fue hasta 1952 cuando se detalló el primer estudio de ella, escrito por Hinson y su grupo<sup>1</sup> en el Reino Unido, en una serie de 12 pacientes asmáticos.<sup>2</sup> Actualmente se reporta una prevalencia muy baja, de 1 a 2%.

Es una infección infrecuente que debe sospecharse si hay infiltrados pulmonares con eosinofilia en los lóbulos superiores y medio del pulmón, en un paciente con asma moderada persistente o fibrosis quística. De acuerdo con lo postulado por Rosemberg y Greenberg, existen ocho criterios diagnósticos para la enfermedad:

1. Asma.
2. Infiltrados pulmonares.
3. Reacciones cutáneas inmediatas positivas para *Aspergillus fumigatus* u otras especies de hongo (*flavus, niger, terreus, nidulans*, etc).
4. IgE total elevada en suero (> 417 UI/L o 1,000 ng/mL).
5. Detección de anticuerpos séricos precipitantes.
6. Eosinofilia sérica periférica.
7. Concentraciones elevadas para *Aspergillus fumigatus* de una de las siguientes: IgE, IgG o IgA.
8. Bronquiectasias proximales o centrales.<sup>1,2</sup>

El diagnóstico se realiza con algunos de éstos, ya que existen criterios mínimos esenciales y no esenciales. Entre los no necesarios para el diagnóstico o criterios no esenciales están: eosinofilia periférica, bronquiectasias centrales, infiltrados pulmonares en la radiografía de tórax y los anticuerpos séricos precipitantes.<sup>1,4</sup>

## FISIOPATOGENIA

Los factores que influyen en la aparición de asma inducida por *Aspergillus fumigatus* aún no están del todo claros.<sup>2</sup> Este hongo se relaciona con tres mecanismos de hipersensibilidad: tipos 1, 3 y 4, con respecto a la clasificación de Gell y Coombs. La hipersensibilidad tipo 1 se relaciona con elevada concentración de IgE total en el suero y resultados positivos en la mayor parte de las pruebas cutáneas inmediatas. La reacción de tipo 3 se manifiesta por la detección de IgG antiaspergilar en las reacciones de doble difusión en AGAR (DDA, 65% de positividad), y sobre todo en la prueba de ELISA con 95% de positividad. La hipersensibilidad retardada

o celular se distingue por la transformación blástica y proliferación de linfocitos al exponerse a antígenos aspergiliares.<sup>3</sup>

Los linfocitos Th2 CD4+ de los pacientes con aspergilosis broncopulmonar alérgica están restringidos a la manifestación de antígenos por medio de subtipos del complejo mayor de histocompatibilidad clase 2 (CMH 2). Estudios genéticos demostraron moléculas HLA-DR (DR2, DR5 y posiblemente DR4 y DR7) asociadas con la susceptibilidad a *Aspergillus*, mientras que HLA-DQ2 se vincula con la resistencia. También se halló polimorfismo para la región de colágeno A<sub>2</sub> y la predisposición para la gravedad de la enfermedad.<sup>5</sup>

Los antígenos son secretados como enzimas proteolíticas que llevan a la activación de células endoteliales y linfocitarias de los pacientes con asma y fibrosis quística, lo que causaría una disminución en la movilidad del moco y aumento de GM-CSF, IL-4, IL-6 e IL-8.

Se plantea que la IL-4 está implicada en la proliferación y activación de eosinófilos por su actividad reguladora de VLA-4 y CCR-3 y el aumento en la expresión de CD-23, mientras que la IL-8 pueda ser la responsable final del daño bronquial.<sup>5</sup>

## CAUSA

*Aspergillus fumigatus* es un microorganismo ubicuo en el ambiente. Es un hongo con tamaño aproximado de 2 a 3.5 µm que entra fácilmente a las vías aéreas. Al germinar estas esporas en un individuo susceptible (asmático, atópico, con fibrosis quística u otras)<sup>5</sup> forman hifas que colonizan los bronquios y alcanzan un tamaño de 7 a 10 µm que crecen formando un ángulo de 45°. Las especies *Aspergillus* son termoestables y capaces de sobrevivir a una temperatura de 15 a 53 °C, sus esporas están durante todo el año pero predominan durante los meses más fríos y húmedos.<sup>3</sup>

Se alojan en estiércol, madera, vegetales, abono, alcantarillas, deposiciones de aves y con mayor concentración en depósitos o almacenes. Pueden causar asma de tipo alérgico y enfermedad respiratoria aguda.

Los estadios de la enfermedad se dividen en cinco, esta clasificación fue propuesta por Paterson y su grupo.<sup>6</sup> Estos estadios no corresponden con fases de la enfermedad (cuadro 1).



## CASO CLÍNICO

En enero de 2007 un paciente de tres años de edad acudió a consulta al servicio de alergia del Hospital Infantil de México por manifestar sinusitis, congestión nasal persistente, rinitis, prurito nasal, estornudos, tos y sibilancias, en promedio dos a tres veces por mes, de dos años de evolución, vómito y diarrea esporádicos con algunos alimentos (fresa, plátano, leche y chocolate). Al examen físico se observó: nariz congestiva, rinitis, descarga nasal posterior, adenopatía cervical derecha móvil, de 5x5 cm de diámetro, no dolorosa, faringe hiperémica, tórax con hipoventilación basal de predominio izquierdo, estertores basales derechos, con tirajes intercostal y supraesternal. Recibió tratamiento con: control ambiental estricto, aseos nasales, fluticasona 300 µg/d inhalada con uso de espaciador, mometasona 100 µg intranasal, control ambiental y prednisona oral a razón de 1 mg/kg/d durante dos semanas y luego se descendió a 0.5 mg/kg/d durante cuatro semanas, a 0.25 mg/kg/d durante cuatro semanas en días alternos y luego se suspendió. Estudios de laboratorio: biometría hemática: Hb. 13.1, Hto: 38.3, leucocitos: 8,600, neutrófilos segmentados: 46%, linfocitos: 44%, monocitos: 4%, eosinófilos: 6%, coproparasitológico sin reporte de parásitos en tres muestras seriadas, pruebas cutáneas: *Aspergillus fumigatus*: 4 mm, *Dermatophagoides pteronyssinus* 12 mm, *Lolium perenne* 8 mm, control de histamina 7 mm. IgE total: 704 UI/L o 1,684 ng/L. Se realizó el diagnóstico de asma moderada persistente, rinitis alérgica moderada y probable alergia a alimentos según pruebas de prick by prick para alimentos: Yema de huevo cruda: 5 mm, clara de huevo cruda: 4 mm, maíz 3 mm, jamón: 4 mm, fresa: 3 mm, plátano: 3 mm, chocolate: 3 mm. Pruebas de parche para alimentos: clara

de huevo cruda: ++, chocolate: +, que guardan relación con la clínica. Estudios de gabinete: radiografía de tórax que mostró infiltrado intersticial difuso bilateral con ligero predominio parahiliar y apical bilateral (figura 1). A pesar de las indicaciones con dosis moderadas de esteroides inhalados, β2 agonistas de corta acción y dieta de eliminación de alimentos alérgicos, el paciente manifestó evolución tórpida en cuanto al aspecto respiratorio, con recaídas frecuentes de sibilancias, por lo que se planteó la sospecha diagnóstica de aspergilosis broncopulmonar alérgica por clínica, antecedente de pruebas cutáneas positivas para el hongo y telerradiografía de tórax sugerente. Para corroborar esto se solicitó IgG e IgE específicas y tomografía axial computarizada de tórax de alta resolución. Se descartaron otras afecciones

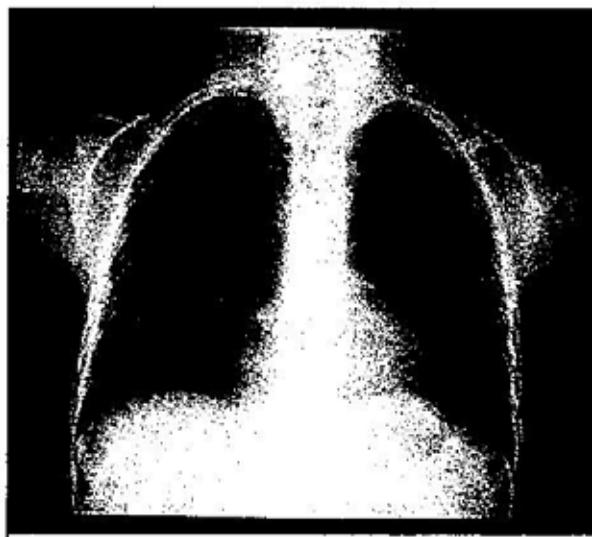


Figura 1. Telerradiografía de tórax que muestra el típico infiltrado de la aspergilosis broncopulmonar alérgica en las zonas parahiliares (lóbulos medios) y apicales (lóbulos superiores).

Cuadro 1. Clasificación de estadios de la aspergilosis broncopulmonar alérgica según Paterson

Estadio	Descripción	Infiltrados radiográficos	IgE sérica total
1	Agudo	Lóbulos superiores y medios	Claramente elevada
2	Remisión	Sin infiltrados	Elevada o normal
3	Exacerbación	Lóbulos superiores y medios	Claramente elevada
4	Asma corticodependiente	En ocasiones sin infiltrados, pero también pueden ocurrir infiltrados intermitentes	Elevada o normal
5	Estadio final	Lesiones fibróticas, vesiculares o cavitarias	Puede ser normal



## CASO CLÍNICO

En enero de 2007 un paciente de tres años de edad acudió a consulta al servicio de alergia del Hospital Infantil de México por manifestar sinusitis, congestión nasal persistente, rinorrea, prurito nasal, estornudos, tos y sibilancias, en promedio dos a tres veces por mes, de dos años de evolución, vómito y diarrea esporádicos con algunos alimentos (fresa, plátano, leche y chocolate). Al examen físico se observó: nariz congestiva, rinorrea, descarga nasal posterior, adenopatía cervical derecha móvil, de 5x5 cm de diámetro, no dolorosa, faringe hiperémica, tórax con hipoventilación basal de predominio izquierdo, estertores basales derechos, con tirajes intercostal y supraesternal. Recibió tratamiento con: control ambiental estricto, aseos nasales, fluticasona 300 µg/d inhalada con uso de espaciador, mometasona 100 µg intranasal, control ambiental y prednisona oral a razón de 1 mg/kg/d durante dos semanas y luego se descendió a 0.5 mg/kg/d durante cuatro semanas, a 0.25 mg/kg/d durante cuatro semanas en días alternos y luego se suspendió. Estudios de laboratorio: biometría hemática: Hb. 13.1, Hto: 38.3, leucocitos: 8,600, neutrófilos segmentados: 46%, linfocitos: 44%, monocitos: 4%, eosinófilos: 6%, coproparasitológico sin reporte de parásitos en tres muestras seriadas, pruebas cutáneas: *Aspergillus fumigatus*: 4 mm, *Dermatophagoides pteronyssinus* 12 mm, *Lolium perenne* 8 mm, control de histamina 7 mm. IgE total: 704 U/L o 1,684 ng/L. Se realizó el diagnóstico de asma moderada persistente, rinitis alérgica moderada y probable alergia a alimentos según pruebas de prick by prick para alimentos: Yema de huevo cruda: 5 mm, clara de huevo cruda: 4 mm, maíz 3 mm, jamón: 4 mm, fresa: 3 mm, plátano: 3 mm, chocolate: 3 mm. Pruebas de parche para alimentos: clara

de huevo cruda: ++, chocolate: +, que guardan relación con la clínica. Estudios de gabinete: radiografía de tórax que mostró infiltrado intersticial difuso bilateral con ligero predominio parahiliar y apical bilateral (figura 1). A pesar de las indicaciones con dosis moderadas de esteroides inhalados, β<sub>2</sub> agonistas de corta acción y dieta de eliminación de alimentos alérgicos, el paciente manifestó evolución tórpida en cuanto al aspecto respiratorio, con recaídas frecuentes de sibilancias, por lo que se planteó la sospecha diagnóstica de aspergilosis broncopulmonar alérgica por clínica, antecedente de pruebas cutáneas positivas para el hongo y telerradiografía de tórax sugerente. Para corroborar esto se solicitó IgG e IgE específicas y tomografía axial computarizada de tórax de alta resolución. Se descartaron otras afecciones

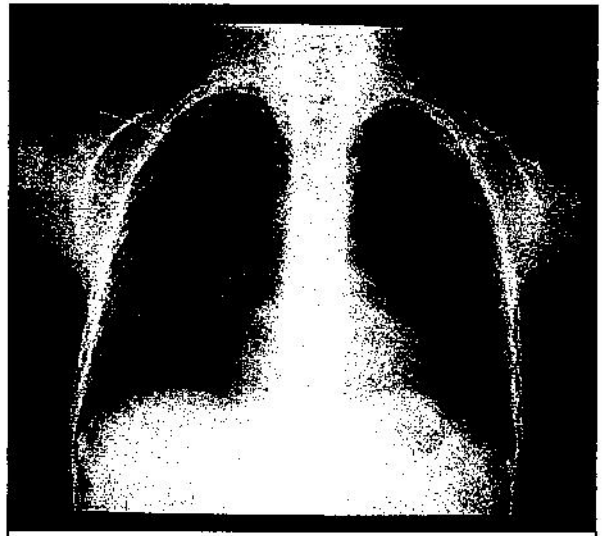


Figura 1. Telerradiografía de tórax que muestra el típico infiltrado de la aspergilosis broncopulmonar alérgica en las zonas parahiliares (lóbulos medios) y apicales (lóbulos superiores).

Cuadro 1. Clasificación de estadios de la aspergilosis broncopulmonar alérgica según Paterson

Estadio	Descripción	Infiltrados radiográficos	IgE sérica total
1	Agudo	Lóbulos superiores y medios	Claramente elevada
2	Remisión	Sin infiltrados	Elevada o normal
3	Exacerbación	Lóbulos superiores y medios	Claramente elevada
4	Asma corticodependiente	En ocasiones sin infiltrados, pero también pueden ocurrir infiltrados intermitentes	Elevada o normal
5	Estadio final	Lesiones fibróticas, vesiculares o cavitarias	Puede ser normal

que pudieran causar recurrencias de tos, sibilancias y dificultad para respirar, como enfermedad por reflujo gastroesofágico; también se realizó serie esofagogastroduodenal pHmetría.

En octubre de 2007 se obtuvieron los siguientes datos: IgG específica para *Aspergillus fumigatus*: 2.3 µg/mL. IgE específica: negativa. Con datos clínicos y estudios de laboratorio lo suficientemente sustentables se realizó el diagnóstico de aspergilosis broncopulmonar alérgica sin alteraciones pulmonares o aspergilosis broncopulmonar alérgica seropositiva, al reunir seis de ocho criterios según la clasificación de Rosemberg y Greenberg, que fueron: 1) asma, 2) prueba cutánea positiva al hongo, 3) IgG específica a *Aspergillus fumigatus* positiva, 4) IgE sérica total elevada por encima de 417 UI/L o su equivalente 1,000 ng/L, 5) eosinofilia sanguínea periférica, 6) infiltrados pulmonares radiológicos. Tomografía axial computarizada de tórax de alta resolución sin imágenes compatibles con dilatación bronquial o bronquiectasias, serie esofagogastroduodenal: con pasaje normal de contraste y competencia de ambos esfínteres gástricos, sin datos de enfermedad de reflujo gastroesofágico. Estudios especiales de diagnósticos: pHmetría: sin pruebas de reflujo gastroesofágico en canales 1 y 2 (cuadro 2).

## TRATAMIENTO

La prednisona oral no está indicada en casos indefinidos de la enfermedad; sin embargo, cuando la enfermedad manifiesta recaídas frecuentes con sibilancias, dificultad respiratoria (estadio 4 de la clasificación de Paterson), es necesario el tratamiento con esteroide oral. En este caso prednisona a razón de 0.5 mg/kg/d dosis única en la mañana durante un periodo de dos semanas y luego de un control con radiografía de tórax e IgE sérica total para evaluar la infiltrados pulmonares y disminución de la inmunoglobulina, se inicia el descenso en la administración de esteroides durante un plazo de seis a

ocho semanas en tomas alternas, siempre y cuando no existan infiltrados pulmonares persistentes o nuevos en los últimos seis meses (estadio 2). Si se logra la suspensión total de la administración de prednisona el paciente debe ser evaluado cada seis a ocho semanas inicialmente para determinar la remisión absoluta. Debido a las recurrencias de sibilancias debe asociarse un esteroide inhalado.<sup>1,5</sup>

La administración de antifúngicos como nistatina, anfotericina, klitromizol, ketoconazol y natamicina no ha demostrado efectos benéficos. Por el contrario, se demostró que el itraconazol modifica la respuesta inmunológica además de eliminar al hongo.<sup>5</sup>

## DISCUSIÓN

La aspergilosis broncopulmonar alérgica es una enfermedad heterogénea, ya que no posee un patrón patognomónico de manifestación, el cuadro clínico puede cursar con sibilancias, tos, expectoración de esputo sanguinolento, dolor pleurítico y fiebre.

El diagnóstico de aspergilosis broncopulmonar alérgica es de sospecha clínica y luego a través de criterios. La conjunción de *Aspergillus* y asma hace imperativo establecer la frecuencia de sensibilización a este hongo en sujetos asmáticos según la región demográfica de la que provienen.<sup>7</sup>

Para el diagnóstico es necesario realizar estudios de laboratorio y de imagen.<sup>3</sup> Además, puede estar enmascarada por otras enfermedades pulmonares que se distinguen por hipersensibilidad y atopia, como las debidas a otras familias de hongos o alérgenos, entre ellas *Alternaria*, *Cladosporium*, *Candida*, *Trichoderma*, *Stemphillum*, *Curvalaria*, *Schizophillum*, *Fusarium*, entre otros,<sup>2</sup> por lo que es necesario el buen juicio clínico del médico. La sospecha clínica en un paciente con asma moderada o grave sin una respuesta habitual al tratamiento integral debe hacer sospechar la posibilidad

Cuadro 2. Resultados de laboratorio que confirman el diagnóstico

Resultados	Valores	Rango de referencia
IgE total sérica (criterio esencial)	704 UI/L	417 UI/L
IgG específica (criterio esencial)	2.3 mg/L	0 mg/L
Eosinofilia periférica (criterio no esencial)	6%	3%
Prueba cutánea positiva a <i>A. fumigatus</i> (criterio esencial)	4 mm	0 mm

de aspergilosis broncopulmonar alérgica, por ello es necesario el diagnóstico rápido y oportuno para evitar mayor daño pulmonar.<sup>2</sup>

Nuestro paciente fue un niño que reunía seis criterios diagnósticos de los que cuatro fueron mínimos esenciales (asma, IgE total elevada, IgG-A. *fumigatus* positiva y prueba cutánea a *A. fumifgatus* positiva) y dos no esenciales (eosinofilia periférica e infiltrados radiológicos). Puede apreciarse que no tuvo alteraciones en la estructura bronquial, con estos criterios y la ausencia de bronquiectasia se menciona en la bibliografía otra forma de clasificar a esta enfermedad, como la aspergilosis broncopulmonar alérgica con bronquiectasia central y la aspergilosis broncopulmonar alérgica sin alteraciones pulmonares o seropositiva, en ocasiones esta última manifestación se debe a que el paciente no demuestra infiltración eosinofílica persistente en los bronquios.<sup>1</sup>

Según un estudio efectuado en 105 adultos,<sup>7</sup> las pruebas cutáneas en 80% demostraron sensibilización a más de un antígeno del tipo *Aspergillus*, 97% a *Aspergillus fumigatus* y 64 a 70% de sensibilización asociada con otros hongos. Las precipitinas sólo mostraron 7.6% de manifestación, la IgG específica en 11 pacientes (10.4%) y anomalías en la imagen de tórax en 12.3%.

La ausencia de IgE específica puede explicarse de la siguiente manera: existe un número elevado de esta inmunoglobulina total, por lo que se plantea que estén unidas a sus receptores celulares mediando de esta manera hipersensibilidad tipo 1.

Con la dosis inicial de prednisona este paciente no mostraba mejoría clínica ya que persistían las crisis de broncoespasmo con dificultad respiratoria moderada y ameritó tratamiento en urgencias con O<sub>2</sub> y broncodilatadores, por lo que se incrementó la dosis de prednisona 1 mg/kg/d durante dos semanas más con descensos graduales hasta la suspensión. Se obtuvo mejoría clínica notable con desaparición de las crisis de broncoespasmo y tres meses después de la suspensión de prednisona el paciente sigue asintomático, con fluticasona inhalada 150 µg/día y con disminución en las concentraciones de IgE total.

## CONCLUSIÓN

*Aspergillus fumigatus* es un hongo de distribución mundial, pero la aspergilosis broncopulmonar alérgica es una enfermedad rara y con baja prevalencia, con un diagnóstico fundado en la sospecha clínica, ya que no posee un patrón de referencia y se manifiesta en pacientes con asma moderada persistente, de difícil control o predisposición atópica, puede manifestarse de diferentes maneras, asociado o no a alteraciones de la anatomía bronquial.

El uso de esteroides sistémicos es la base del tratamiento y este paciente demostró mejoría notoria con la administración de prednisona, como lo refiere la bibliografía.

Es importante conocer más de la enfermedad ya que no existe un consenso para el diagnóstico ni algoritmo de tratamiento en niños.<sup>2</sup>

## REFERENCIAS

1. Grennberger PA. Chicago Ill. Series Editor: Nelson HS. Allergic broncopulmonary aspergillosis. JACI 2002;110(5):685-92.
2. Eaton T, Garret J, Milne D, Franked A, Wells AU. Allergic bronchopulmonary aspergillosis in the asthma clinic: A prospective evaluation of CT in the diagnostic algorithm. Chest 2000;118:1.
3. Carrasco CE. Departamento de Medicina, Facultad de Medicina, Universidad de Chile e Instituto Nacional del Tórax. Conferencia pronunciada en el Curso Internacional de asma bronquial, Instituto Nacional del Tórax, Santiago de Chile, Julio 2003. Rev Chil Enf Respir 2004;20:30-36.
4. McCarthy C, Morales M. Allergic bronchopulmonary aspergillosis. A complicated case of asthma. JAAFA 2001;14(10):47-52.
5. Tillie-Leblond I, Tonnel AB. Allergic bronchopulmonary aspergillosis. Review article. Allergy 2005;60:1004-13.
6. Greenberger PA, Patterson R. Diagnosis and management of allergic bronchopulmonary aspergillosis. Ann Allergy 1986;56:444-52.
7. Maurya V, Gugnani HC, Sarma UP, Madan T, Shah A. Sensitization to *Aspergillus* antigens and occurrence of allergic bronchopulmonary aspergillosis in patients with asthma. Chest 2005;127:1252-9.
8. Soubani AO, Chandrasekar PH. The clinical spectrum of pulmonary aspergillosis. Chest 2002;121(6):1988-99.