



**UNIVERSIDAD NACIONAL AUTÓNOMA DE
MÉXICO**



FACULTAD DE ODONTOLOGÍA

**FRECUENCIA DE LESIONES HIPERPLÁSICAS DEL
LABORATORIO DE PATOLOGÍA BUCAL DE LA DEPEI
DEL AÑO 1998 - 2007**

T E S I S A

QUE PARA OBTENER EL TÍTULO DE

CIRUJANO DENTISTA

P R E S E N T A:

OSCAR IVÁN ROCHA LÓPEZ

**TUTOR: DR. LUIS GAITAN CEPEDA
ASESOR: C.D. FERNANDO TENORIO ROCHA**

MÉXICO D. F.

MAYO 2008



Universidad Nacional
Autónoma de México



UNAM – Dirección General de Bibliotecas
Tesis Digitales
Restricciones de uso

DERECHOS RESERVADOS ©
PROHIBIDA SU REPRODUCCIÓN TOTAL O PARCIAL

Todo el material contenido en esta tesis esta protegido por la Ley Federal del Derecho de Autor (LFDA) de los Estados Unidos Mexicanos (México).

El uso de imágenes, fragmentos de videos, y demás material que sea objeto de protección de los derechos de autor, será exclusivamente para fines educativos e informativos y deberá citar la fuente donde la obtuvo mencionando el autor o autores. Cualquier uso distinto como el lucro, reproducción, edición o modificación, será perseguido y sancionado por el respectivo titular de los Derechos de Autor.

“Porque de tal manera amó Dios al mundo, que ha dado a su Hijo unigénito, para que todo aquel que en Él cree, no se pierda, mas tenga vida eterna”.

Jn 3:16

A Dios, porque por Él fui, soy y seré.

A mis Padres, por haberme brindado su amor y comprensión, sus consejos, sacrificios y confianza que jamás lo olvidaré... Gracias por el apoyo y por enseñarme a tener carácter para concluir este ciclo de mi vida...

A mis hermanos, por estar a mi lado y escucharme en los momentos difíciles...

Al Dr. Luis Gaitan y al Dr. Fernando Tenorio por sus enseñanzas y paciencia para lograr este trabajo.

A todos mis amigos que me acompañaron a lo largo de la carrera (César Trejo, Alma América, Ernesto, Santiago, Amurabi, Karlita, Raúl, Lety, Bruno, Memo, Christian M, entre otros... gracias!).

Si en este momento murieras...

A donde irías?

INDICE

INTRODUCCIÓN	6
1. ANTECEDENTES	7
1.1. Hiperplasia fibrosa	8
1.1.1. Características clínicas	8
1.1.2. Diagnósticos diferenciales	9
1.1.3. Características histopatológicas	9
1.1.4. Pronóstico y tratamiento	10
1.2. Fibroma de células gigantes	10
1.2.1. Características clínicas	11
1.2.2. Características histopatológicas	12
1.2.3. Pronóstico y tratamiento	12
1.3. Hiperplasia fibrosa inflamatoria	13
1.3.1. Características clínicas	14
1.3.3. Características histopatológicas	16
1.3.4. Pronóstico y tratamiento	16
1.4. Hiperplasia papilar inflamatoria	17
1.4.1. Características clínicas	18
1.4.2. Características histopatológicas	19
1.4.3. Pronóstico y tratamiento	19

1.5. Granuloma piógeno	20
1.5.1. Características clínicas	21
1.5.2. Diagnósticos diferenciales	23
1.5.3. Características histopatológicas	23
1.5.4. Pronóstico y tratamiento	25
1.6. Granuloma periférico de células gigantes	26
1.6.1. Características clínicas y radiográficas	27
1.6.2. Diagnósticos diferenciales	28
1.6.3. Características histopatológicas	29
1.6.4. Pronóstico y tratamiento	30
1.7. Fibroma Osificante periférico	31
1.7.1. Características clínicas	33
1.7.2. Diagnósticos diferenciales	34
1.7.3. Características histopatológicas	35
1.7.4. Pronóstico y tratamiento	36
1.8. Épulis congénito	37
1.8.1. Características clínicas	37
1.8.2. Diagnósticos diferenciales	39
1.8.3. Características histopatológicas	39
1.8.4. Pronóstico y tratamiento	40
1.9. Fibroma Odontogénico periférico	41
1.9.1. Características clínicas y radiográficas	42
1.9.2. Diagnósticos diferenciales	43
1.9.3. Características histopatológicas	44
1.9.4. Pronóstico y tratamiento	45

2. PLANTEAMIENTO DEL PROBLEMA	48
3. JUSTIFICACIÓN	48
4. OBJETIVOS	
4.1. Objetivo general	48
4.2. Objetivos específicos	49
5. METODOLOGÍA	
5.1. Materiales y métodos	49
5.1.1. Tipo de estudio	49
5.1.2. Población de estudio	49
5.1.3. Muestra	49
5.1.4. Criterios de inclusión	50
5.1.5. Criterios de exclusión	50
5.1.6. Variables de estudio	50
5.1.7. Definición operacional, escalas de medición	51
5.1.8. Métodos de recolección de datos	55
5.2. Recursos	
5.2.1. Recursos humanos	55
5.2.2. Recursos materiales	55
5.2.3. Recursos físicos	56
5.3. Método de registro y procesamiento	56
5.4. Consideraciones metodológicas	56
5.5. Análisis de los datos	56
6. RESULTADOS	57
7. CONCLUSIONES	63
8. FUENTES DE INFORMACIÓN	65
9. REFERENCIAS DE IMÁGENES	69
10. ANEXOS	70

INTRODUCCIÓN.

La hiperplasia (o “épulis”, actualmente es un término genérico que puede ser aplicado para cualquier tumor de las encías o mucosa alveolar) es una respuesta adaptativa en el incremento del número de células capaces de replicarse en respuesta a hormonas y otros factores de crecimiento. Las lesiones hiperplásicas de la cavidad bucal son muy comunes, su etiología es multifactorial; estas también conocidas como lesiones reactivas son a menudo producidas por irritantes. Estas no son neoplasias reales que crecen autónomamente, sino formaciones reactivas de excedentes de resorción sobre base inflamada. ^{1, 2, 3, 4}

El término colectivo de “épulis” describe solamente que existe una alteración “en la encía”. Aunque esta denominación es puramente topográfica y por lo tanto insatisfactoria. ⁴

Estas son lesiones del tejido conectivo fibroso de la mucosa bucal. El grupo representa un proceso crónico en el que hay reparación excesiva (tejido de granulación y cicatriz) posterior a un fenómeno causal único como traumatismo o con mayor probabilidad agresión continua de baja intensidad. Como grupo, las lesiones aparecen en forma de masas submucosas que se ulceran, de manera secundaria, con la masticación. Su color varía desde más claro que los tejidos que las rodean (por aumento de las fibras colágenas) a rojo (por el tejido de granulación abundante y muy vascularizado). Son asintomáticas ya que los nervios no proliferan con la reacción hiperplásica del tejido. La causa se desconoce; el tratamiento por lo general es la extirpación quirúrgica de la lesión y la eliminación o modificación de los factores irritantes. ⁵

Aunque todas las lesiones de este grupo se relacionan en la patogenia, se utilizan diferentes nombres en razón de las variaciones en el sitio anatómico, la apariencia clínica y el examen microscópico. ⁵

1. ANTECEDENTES.

El término “épulis” fue empleado por primera vez por Virchoff en 1864 y deriva de las palabras griegas “epi” (sobre) y “oulon” (encía). Más tarde, en 1887, Désir de Fortunet definió como épulis a todo tumor sólido localizado cerca del reborde alveolar, que no se acompaña de afectación ganglionar, sin tendencia a la ulceración y que no recidiva, generalmente, después de una ablación completa.³

Etiología

La etiología de las hiperplasias es multifactorial. Deben destacarse factores irritativos como la gingivitis crónica, la enfermedad periodontal, las obturaciones desbordantes, las prótesis mal adaptadas, una mala higiene bucal o el tabaco. También se menciona una influencia hormonal (durante el embarazo debido a un aumento de los estrógenos y la progesterona) y su observación en algunas discrasias sanguíneas (anemias o alteraciones de la hemostasia).³

Hiperplasia fibrosa

La Hiperplasia Fibrosa (HF) es el “tumor” mas común de la cavidad bucal. Sin embargo, esto es dudoso que este represente una neoplasia verdadera en la mayoría de los ejemplos; este es una hiperplasia reactiva de tejido conectivo fibroso en respuesta a irritación focal o trauma. ⁶

Características clínicas.

Aunque la HF puede ocurrir en cualquier lugar de la boca, la localización más común es la mucosa bucal a lo largo de la línea de mordida. Probablemente esta es la consecuencia de trauma de la mordida de las mejillas. La mucosa labial, lengua, y encía también son lugares comunes. Este es probablemente que muchos fibromas gingivales representan maduración de fibras de granulomas piógenos preexistentes. La lesión parece típicamente como un nódulo rosa de superficie lisa que es similar en color a la de la mucosa adyacente. En pacientes negros, el aumento de volumen puede mostrar pigmentaciones café grisáceas. En algunos casos, la superficie puede aparecer blanca como resultado de hiperqueratosis por irritación continua. La mayoría de las HF son sésiles, aunque algunos son pedunculados. Su rango de tamaño de lesiones pequeñas son únicamente de un par de milímetros en diámetro a grandes masas que son de varios centímetros de ancho; sin embargo, las mayoría de las HF son menores de 1.5 cm. de diámetro. Las lesiones usualmente no producen síntomas, a menos que ocurra ulceración secundaria de la superficie. Las HF son más comunes en la cuarta a la sexta década de la vida, y la relación hombre-mujer es casi de 1:2 de los casos presentados por biopsia. ⁶

Diagnósticos diferenciales.

Una masa con características benignas dentro de la submucosa puede ser casi cualquier tumor originado desde las células nativas dentro de la submucosa. Por lo tanto, un schwannoma, lipoma, o tumor benigno de glándula salival menor como un adenoma pleomorfo, adenoma canalicular o adenoma basal celular es posible. Un neurofibroma no es semejante a la presentación clínica como un fibroma debido a su naturaleza encapsulada, mientras el schwannoma es bien encapsulado y se presenta como un aumento de volumen submucoso.⁷

Características histopatológicas.

A la examinación microscópica de la HF muestra una masa nodular de tejido conectivo fibroso cubierto por epitelio escamoso estratificado. Este tejido conectivo es usualmente denso y colagenizado, aunque en algunos casos este es de naturaleza laxa. La lesión es no encapsulada; el tejido fibroso entremezclado gradualmente dentro del tejido conectivo subyacente. Los haces de colágeno pueden ser dispuestos en una forma radial, circular o difuso. El epitelio a menudo muestra atrofia de los clavos epiteliales debido a la masa fibrosa subyacente. Sin embargo, la superficie puede exhibir hiperqueratosis secundaria a trauma. Puede observarse inflamación dispersa, muchas veces a menudo por debajo de la superficie epitelial. Usualmente esta inflamación es crónica y consiste en su mayoría de linfocitos y células plasmáticas.

Pronóstico y tratamiento.

La HF es tratada por excisión quirúrgica conservadora; el aumento de volumen con su mucosa adyacente es excisionada con márgenes de 1 a 2 mm de profundidad de la fascia muscular subyacente. La recurrencia es extremadamente rara. Sin embargo, es importante someter el tejido excisionado a examinación microscópica debido a otros tumores benignos y malignos que pueden imitar la apariencia clínica de un fibroma.^{6, 7}

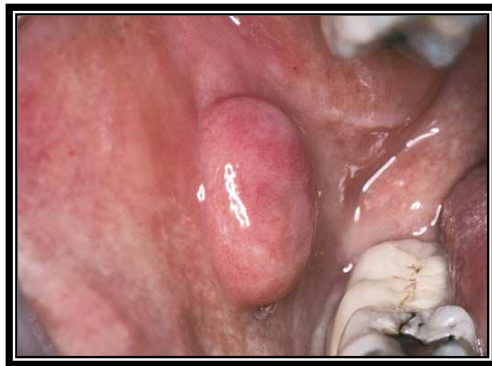


Fig 1. Hiperplasia fibrosa

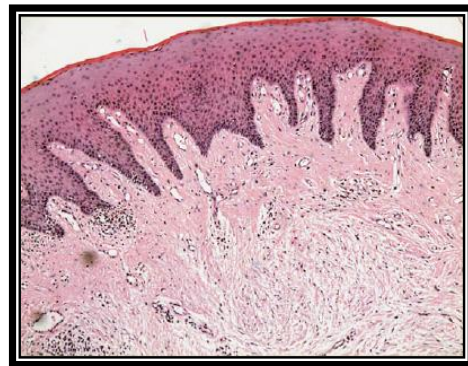

Fig 2. Hiperplasia fibrosa con proliferación materia colágena fibroblástica y atrofia de los clavos epiteliales (hematoxilina- eosina, 100X)

Fibroma de células gigantes.

El fibroma de células gigantes es un tumor de células gigantes con características clinicopatológicas características. Diferiendo del HF, este no parece ser asociado con irritación crónica. El fibroma de células gigantes

representa aproximadamente 2% a 5% de todas las proliferaciones fibrosas bucales presentadas para biopsia. ⁶

Características clínicas.

El fibroma de células gigantes es típicamente un nódulo asintomático sésil o pedunculado, usualmente de tamaño menor de un 1 cm. La superficie de la masa a menudo aparece papilar; por lo tanto, la lesión puede ser clínicamente confundida por un papiloma. Comparado con la HF, la lesión usualmente ocurre a temprana edad. En alrededor del 60% de los casos, la lesión es diagnosticada durante las 3 primeras décadas de la vida. Algunos estudios sugirieron una ligera predilección por el género femenino. Aproximadamente el 50% de todos los casos ocurren en la encía. La encía mandibular es afectada el doble que la encía maxilar. La lengua y el paladar también son lugares comunes de aparición.

La papila retrocuspídea es una lesión del desarrollo similar microscópicamente que ocurre en la encía lingual hacia la cúspide mandibular. Esta es frecuentemente bilateral y típicamente aparece como una pápula pequeña rosada que mide menos de 5 mm de diámetro. Las papilas retrocuspídeas son bastante comunes, habiendo sido reportadas en 25% a 99% de los niños y adultos jóvenes. La prevalencia en adultos y ancianos decae de 6% a 19%, sugiriendo que la papila retrocuspídea representa una variación anatómica normal que desaparece con la edad. ⁶

Características histopatológicas.

A la examinación microscópica del fibroma de células gigantes revela una masa de tejido conectivo fibroso denso vascular, el cual es usualmente laxo. El sello distintivo es la presencia de numerosos y grandes fibroblastos estrellados dentro del tejido conectivo superficial. Estas células pueden contener varios núcleos. Frecuentemente, la superficie de la lesión es granular. El epitelio a menudo es delgado y atrófico, aunque los clavos epiteliales pueden aparecer estrechos y elongados.⁶

Pronóstico y tratamiento.

El fibroma de células gigantes es tratado por cirugía excisional conservadora. La recurrencia es rara. Debido a sus características clínicas, usualmente la papila retrocuspidéa puede ser reconocida clínicamente y no es necesario retirarla.⁶

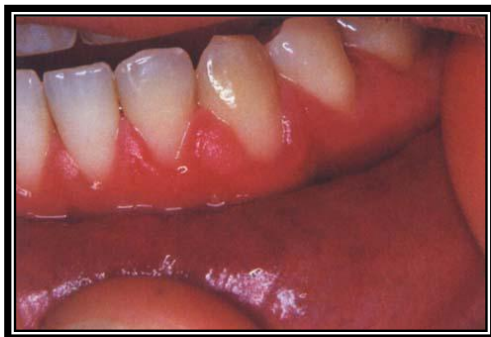

Fig 3. Fibroma de células gigantes. El nódulo en la encía adherida tiene una fina superficie papilar.

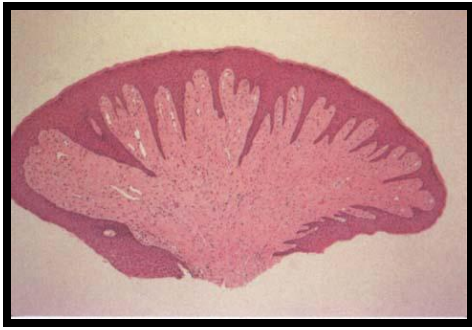


Fig 4. Fibroma de células gigantes. Lesión pedunculada que muestra tejido conectivo denso pobremente vascularizado.

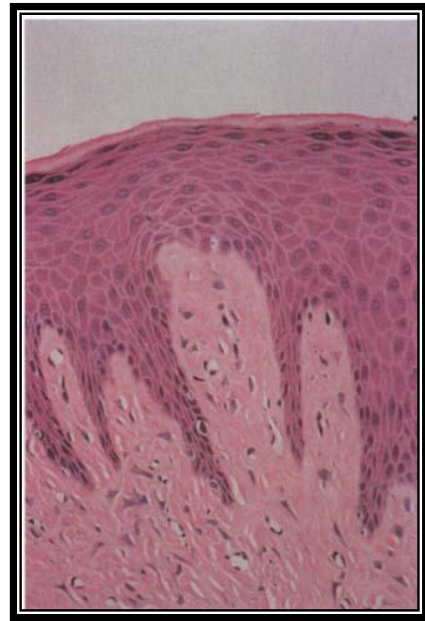

Fig 5. Fibroma de células gigantes. A una vista de alta resolución muestra colágeno fibrilar y fibroblastos gigantes estrellados.

Hiperplasia fibrosa inflamatoria

El *épulis fisuratum* es una hiperplasia semejante a tumor de tejido conectivo fibroso denso que se desarrolla en asociación con el reborde de una prótesis completa o parcial mal ajustada. Este puede ser definido como un incremento en el número de células del tejido en respuesta a una irritación crónica de baja intensidad. Las lesiones varían considerablemente en color y consistencia, especialmente relacionadas al lugar de desarrollo y la duración de la evolución de la lesión. Han sido clasificados como procesos proliferativos no neoplásicos.^{6,8}

Características clínicas.

El *épulis fisuratum* típicamente aparece como un pliegue o pliegues de tejido hiperplásico en el vestíbulo alveolar. Mas a menudo hay 2 pliegues de tejido, y el reborde la dentadura asociada ajusta convenientemente dentro de la fisura entre los pliegues. El tejido sobrante es usualmente firme y fibroso, aunque algunas lesiones aparecen eritematosas y ulceradas similar a la apariencia del granuloma piógeno. Ejemplos ocasionales de *épulis fisuratum* muestran áreas de superficie de hiperplasia papilar inflamatoria. El tamaño de las lesiones puede variar desde hiperplasias localizadas menores de 1 cm en tamaño hasta lesiones masivas que envuelven gran parte de la longitud del vestíbulo. El *épulis fisuratum* usualmente se desarrolla en la porción facial del borde alveolar, aunque ocasionalmente las lesiones son observadas en lingual del borde alveolar mandibular. ⁶

En la mayoría de los casos, estos son indoloros, hasta tal punto el paciente pudiera no darse cuenta de su existencia. Sin embargo, los pacientes pueden quejarse de dolor si el área es ulcerada o tiene asociado una infección causada por hongos, como la *Candida Albicans*. ⁸

El *épulis fisuratum* ocurre más a menudo en adultos de mediana edad y ancianos, debería ser esperado con una lesión relacionada a dentadura. Este puede ocurrir en la maxila o la mandíbula. La porción anterior de las arcadas es a menudo mayormente afectada que las áreas posteriores. Hay una pronunciada predilección por el género femenino; la mayoría de los estudios muestran que 2/3 a 3/4 de todos los casos aceptados para biopsia ocurren en mujeres.

Algunos autores atribuyen esta lesión a la creencia de que las mujeres están más preocupadas por su apariencia y se resisten a la remoción de sus dentaduras por razones estéticas. Neville considera la razón por la cual la

inclinación de prevalencia se incline al género femenino es incierto, y el sugiere las siguientes posibilidades:

1. Las mujeres viven mas que los hombres;
2. Los estudios demuestran que mas mujeres mayores usan dentaduras en comparación con los hombres;
3. Las mujeres buscan tratamiento dental mas frecuentemente, lo cual permite descubrimientos clínicos de las lesiones;
4. Por razones estéticas, las mujeres usan sus dentaduras mas frecuentemente y por periodos mas largos que los hombres;
5. Los cambios hormonales post-menopáusicos pueden hacer que la mucosa de revestimiento ser mas susceptible a las reacciones hiperplásicas.

El diagnóstico generalmente es clínico debido a la relación entre la causa y las consecuencias de la lesión, pero es ocasionalmente necesario realizar una biopsia de citología exfoliativa y examinación radiográfica para determinar si el tejido óseo esta involucrado. ⁸

Otra hiperplasia fibrosa pero menos común, a menudo llamada un pólipo fibroepitelial o fibroma de dentadura semejante a hoja, ocurre en el paladar duro por debajo de una prótesis maxilar. Esta lesión característica es una masa rosa aplastada que esta unida al paladar por un pedículo estrecho. Usualmente, la masa aplastada es cercanamente posicionada hacia el paladar y se sitúa ligeramente cóncavo fuera de depresión. Sin embargo, este es fácilmente levantado con un explorador, el cual demuestra su naturaleza pedunculada. El borde de la lesión a menudo es serrado y recuerda a una hoja de árbol.

Características histopatológicas.

A la examinación microscópica del *épulis fisuratum* revela hiperplasia de tejido conectivo fibroso. A menudo ocurren múltiples pliegues y muescas donde la prótesis infringe en el tejido. El epitelio excesivo es frecuentemente hiperqueratótico y muestra hiperplasia irregular de los clavos epiteliales. En algunos casos, el epitelio muestra hiperplasia papilar inflamatoria o hiperplasia pseudoepiteliomatosa (pseudocarcinomatosa). Áreas focales de ulceración no son usuales, especialmente en la base de las muescas entre los pliegues. Un infiltrado inflamatorio crónico variable es presente; algunas veces este puede incluir eosinófilos o mostrar folículos linfoides. Si glándulas salivales menores son incluidas en el espécimen, estos usualmente muestran sialadenitis crónica.

En raros ejemplos, la formación de osteoide o condroide es observado. Este producto de apariencia inusual, es conocido como metaplasia ósea y condromatosa, es un fenómeno reactivo causado por irritación crónica por una prótesis mal ajustada. La naturaleza irregular de este hueso o cartílago puede ser microscópicamente inquietante, y el patólogo no debería mal interpretarlo por un sarcoma.

Pronóstico y tratamiento.

El tratamiento del *épulis fisuratum* o pólipo fibroepitelial consiste de remoción quirúrgica, con examinación microscópica del tejido excisionado. La prótesis mal ajustada debería ser re-elaborada o rebasada para prevenir una recurrencia de la lesión. Algunos autores recomiendan rebasar la dentadura con acondicionador de tejidos para reducir la presión y la inflamación. Este

alivio de presión es mantenido por reemplazo periódico de material acondicionador, permitiendo reducción considerable del tamaño de la lesión. La excisión quirúrgica es ocasionalmente requerida y debería ser considerada únicamente cuando no haya involucración sistémica.^{6,8}

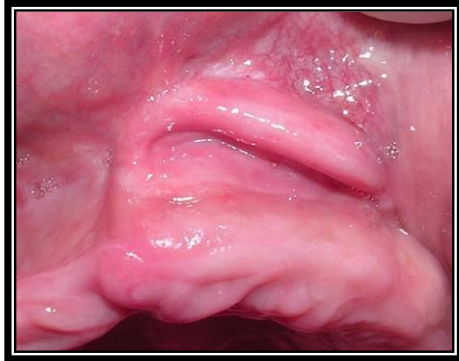

Fig 6. Hiperplasia fibrosa inflamatoria. Pliegue de tejido hiperplásico en el vestíbulo maxilar

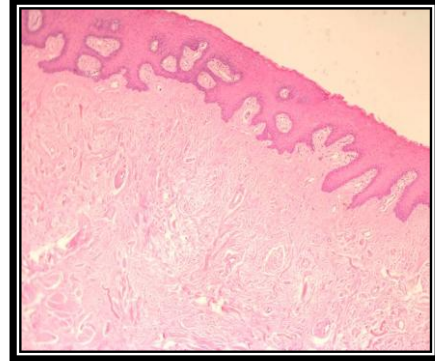


Fig 7. Hiperplasia fibrosa inflamatoria. Muestra un tejido conectivo fibroso denso y un epitelio que presenta hiperplasia irregular de los clavos epiteliales.

Hiperplasia papilar inflamatoria (papilomatosis protésica).

La hiperplasia papilar inflamatoria es un crecimiento de tejido reactivo que usualmente, aunque no siempre, se desarrolla por debajo de una prótesis. Algunas investigaciones clasifican esta lesión como parte de un espectro de estomatitis protésica. Aunque la patogénesis exacta es desconocida, la condición que más a menudo aparece para ser relacionada son las siguientes:

- Una prótesis mal ajustada
- Higiene pobre de la prótesis
- Uso de la prótesis 24 horas al día

Aproximadamente 20% de los pacientes quienes usan sus prótesis 24 horas al día tienen hiperplasia papilar inflamatoria. La candida también ha sido sugerida como una causa, pero cualquier posible rol parece incierto.

Características clínicas.

La hiperplasia papilar inflamatoria usualmente ocurre en el paladar duro por debajo de la base de la prótesis. Las lesiones tempranas pueden implicar solamente la bóveda palatina, aunque casos avanzados cubren la mayoría del paladar. Menos frecuentemente, esta hiperplasia desarrolla en reborde alveolar mandibular edéntulo o en la superficie de un épulis fisuratum. En raras ocasiones, la condición ocurre en el paladar de un paciente son portador de prótesis, especialmente en personas quienes habitualmente respiran por su boca o tienen una bóveda palatina alta. La superficie de las criptas puede algunas veces albergar organismos de candida, el cual puede también tener una acción estimulante en esta lesión. También ha sido reportada en pacientes con infección de virus de la inmunodeficiencia humana (VIH).^{6, 8}

La hiperplasia papilar inflamatoria es usualmente asintomática. La mucosa es eritematosa y tiene una superficie papilar o granular. Muchos casos son asociados con estomatitis protésica.

Características histopatológicas.

La mucosa de la hiperplasia papilar inflamatoria exhibe numerosos crecimientos papilares en la superficie que son cubiertos por epitelio escamoso estratificado hiperplásico. En casos avanzados, esta hiperplasia es de apariencia pseudoepiteliomatosa, y el patólogo no debería confundirlo con un carcinoma. El tejido conectivo puede variar de laxo y edematoso a densamente colagenizado. Un infiltrado crónico de células inflamatorias es usualmente observado, el cual consiste de linfocitos y células plasmáticas. Menos frecuentemente, leucocitos polimorfonucleares son también presentes. Si son presentes glándulas salivales subyacentes, estas a menudo mostrarán sialadenitis esclerosante.

Pronóstico y tratamiento.

Para lesiones muy tempranas de hiperplasia papilar inflamatoria, la remoción de la prótesis puede permitir la disminución del eritema y edema, y los tejidos pueden recuperar una apariencia mas normal. La condición también puede mostrar mejora después de terapia antimicótica sistémica o tópica. Para lesiones más avanzadas y colagenizadas, muchos clínicos prefieren la excisión del tejido hiperplásico previamente elaborada una nueva prótesis. Varios métodos quirúrgicos han sido usados, incluyendo los siguientes:

- Excisión quirúrgica con bisturí de grosor parcial o grosor total.
- Curetaje
- Electrocirugía
- Criocirugía.

Después de la cirugía, la prótesis existente puede ser rebasada con un acondicionador de tejidos temporal que actúa como un vendaje palatino y promueve gran confort. Después de la cicatrización, el paciente debería ser alentado a dejar la nueva prótesis fuera toda la noche y mantenerla limpia.

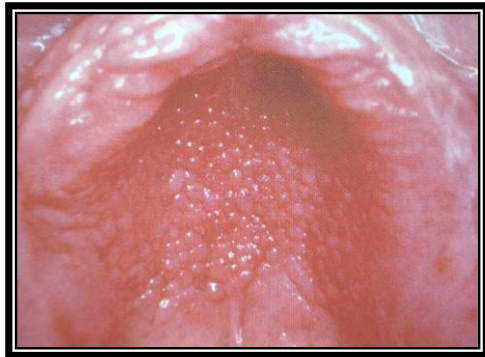

Fig 8. Hiperplasia papilar inflamatoria. Un caso avanzado que muestra lesiones papulares mas pronunciadas del paladar duro.

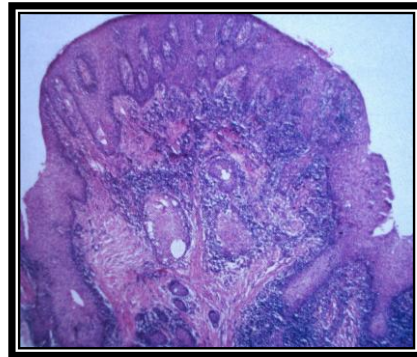


Fig 9. Hiperplasia papilar inflamatoria. Fotomicrografía de mediana resolución muestra hiperplasia epitelial y fibrosa resultando en proyecciones papilares superficiales. Presencia de infiltrado inflamatorio crónico.

Granuloma piógeno.

El granuloma piógeno es una lesión vascular, benigna de la piel de las membranas mucosas que se cataloga como un aumento de volumen de rápido crecimiento benigno que es semejante a tumor común de la cavidad bucal que es considerado de naturaleza no neoplásica. El termino de “granuloma piógeno” o “granuloma piogenicum” fue utilizado por Hartzell en 1904. Aunque este originalmente se consideró que era causado por organismos piogénicos, ahora se cree no ser relacionado a infección. En cambio, el granuloma piógeno se consideró por representar una respuesta exuberante de tejido por una irritación local (higiene dental pobre,

restauraciones dentales desbordadas, previa extracción dental, restos radiculares, exfoliación de un diente primario, espículas óseas, inflamación gingival, higiene bucal pobre y presencia de cálculo, cuerpos extraños, vasculitis e hipertensión), trauma, niveles elevados de hormonas en el embarazo y a ciertos tipos de medicamentos. A pesar de su nombre, este no es un granuloma verdadero.^{6, 9, 10, 11, 12, 13}

Características clínicas.

El granuloma piógeno es una masa lisa o lobulada que usualmente es pedunculada, aunque algunas lesiones son sésiles. La superficie es característicamente ulcerada y con rangos de color desde el rosa, rojo hasta morado, dependiendo en edad de la lesión. Los granulomas piógenos jóvenes son muy vascularizados en su inicio, lesiones maduras tienden a llegar a ser más colagenizadas y rosas. Estos varían de pequeños aumentos de volumen de solo unos milímetros en tamaño a grandes lesiones que pueden medir varios centímetros de diámetro. Típicamente, el aumento de volumen es indoloro, aunque este a menudo sangra fácilmente debido a su vascularidad extrema. Los granulomas piógenos pueden exhibir crecimiento rápido, el cual puede crear alarma para el paciente y al clínico, quien puede temer que la lesión pueda ser maligna.

Estos ocurren más a menudo en los dedos, la cara, los labios y las mucosas bucales. Los granulomas piógenos bucales muestran una sorprendente predilección por la encía, la cual suma el 75% de todos los casos. La irritación gingival y la inflamación que resulta de una pobre higiene bucal puede ser un factor precipitante en muchos pacientes. Los labios, lengua y

mucosa son los lugares más comunes. Una historia de trauma previa al desarrollo de la lesión es inusual, especialmente para granulomas piógenos extragingivales. Las lesiones son ligeramente más comunes en la encía maxilar que en la encía mandibular; la porción anterior son más frecuentemente afectada que la porción posterior. Estas lesiones son más comunes en la porción facial de la encía que en la porción lingual; algunos se extienden entre los dientes y envuelven ambas encías, facial y lingual. ¹²

Aunque los granulomas piógenos pueden desarrollarse a cualquier edad, este es más común en niños y adultos jóvenes. La mayoría de los estudios también demuestran una definitiva predilección por el género femenino, posiblemente debido de los efectos vasculares de las hormonas femeninas. Los granulomas piógenos de la encía frecuentemente se desarrollan en mujeres embarazadas, por lo cual, que el término tumor del embarazo o granuloma gravidarum a menudo es usado. Lesiones semejantes se pueden iniciar el desarrollo durante el primer trimestre, y su incidencia incrementa más dentro de los siete meses del embarazo. El gradual aumento en el desarrollo de estas lesiones a lo largo del embarazo puede ser relacionado al incremento de niveles de estrógeno y progesterona al progreso del embarazo. Después del embarazo, y el retorno normal de los niveles de hormona, algunos de estos granulomas piógenos resuelven y semejan un fibroma.

El épulis granulomatoso es un término usado para describir crecimientos hiperplásico de tejido de granulación que algunas veces se origina en la reparación de alveolos postextracción. Estas lesiones se asemejan granulomas piógenos y usualmente representan una reacción de tejido de granulación a un secuestro óseo en el alveolo.

Diagnósticos diferenciales.

Páulis, granuloma periférico de células gigantes, fibroma osificante periférico, hemangioma, fibroma periférico, leiomioma, hemangioendotelioma, hemangiopericitoma, angiomatosis bacilar, granuloma post extracción (tejido de granulación convencional), sarcoma de Kaposi, tumor metastásico (carcinoma hepatocelular), y linfoma de no Hodgkin. ^{13, 14,}

15

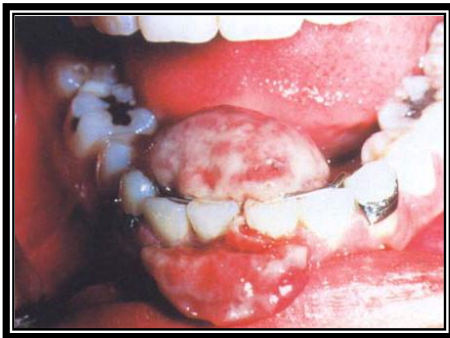

Fig 10. Granuloma piógeno. Una gran lesión que envuelve la encía labial y lingual. La superficie esta en su mayoría ulcerada y cubierta por fibrina.

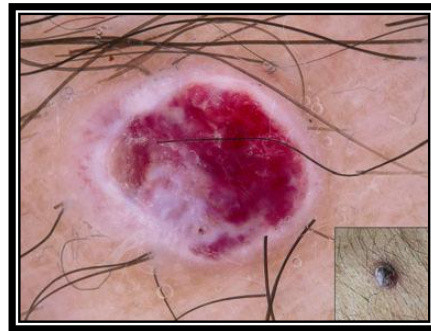

Fig 11. Granuloma piógeno. Imagen dermatoscópica

Características histopatológicas.

Existen dos tipos histológicos de granulomas piógenos: hemangioma capilar lobular (GP HCL) y el no hemangioma capilar lobular (GP no-HCL). ⁹

A la examinación microscópica de granulomas piógenos muestran una alta proliferación vascular que asemeja a tejido de granulación. Numerosos pequeños y largos canales de líneas endoteliales son formados que son

llenados con células sanguíneas rojas. Estos vasos algunas veces son organizados en agregados lobulares, y algunos patólogos requieren este patrón lobular para el diagnóstico (hemangioma capilar lobular, propuesto por Mills et al en 1980). Toida et al menciona en su trabajo la presencia de gran número de pericitos capilares modificados, siendo más probable que los vasos en el área lobular represente segmentos microvasculares pericapilares más bien que capilares verdaderos; por lo tanto, algunos autores sugieren el término de “hemangioma pericapilar lobular” que describe la lesión acertadamente. La presencia de diferentes diámetros lumenales de los vasos sanguíneos en el área lobular del GP HCL y en la área central del GP no-HCL puede ser debido a influencia de factores patogénicos diferentes en su desarrollo. El GP no-HCL consiste de alta proliferación vascular que recuerda a tejido de granulación. La superficie es usualmente ulcerada y reemplazada por una membrana gruesa fibrinopurulenta (88.4% de los casos, Epivatianos et al). Un infiltrado inflamatorio mixto de neutrófilos, células plasmáticas y linfocitos son evidentes. Los neutrófilos son más prevalentes cerca de la superficie ulcerada; células inflamatorias crónicas son encontradas profundamente dentro del espécimen. Lesiones antiguas pueden tener áreas con una apariencia (maduración) fibrosa; presente en los GP no-HCL (15.3%, cuatro de los 26 casos según Epivatianos et al) y ausente en GP HCL. De hecho, muchos fibromas gingivales probablemente representan granulomas piógenos (específicamente los GP no-HCL) que pasaron por maduración fibrosa. ^{6, 9, 16}

Pronóstico y tratamiento.

El tratamiento de los pacientes con granuloma piógeno consiste en excisión quirúrgica conservadora, la cual es usualmente curativa. El espécimen debería ser presentado para examinación microscópica para descartar otros diagnósticos más serios. Para las lesiones gingivales, la excisión debería extenderse hasta el periostio y el diente adyacente debería ser cureteado profundamente para remover cualquier recurso de continua irritación. Ocasionalmente, la lesión recurre y la rescisión es necesaria. En raras circunstancias, múltiples recurrencias han sido notadas, especialmente durante el embarazo (efecto hormonal).¹⁰

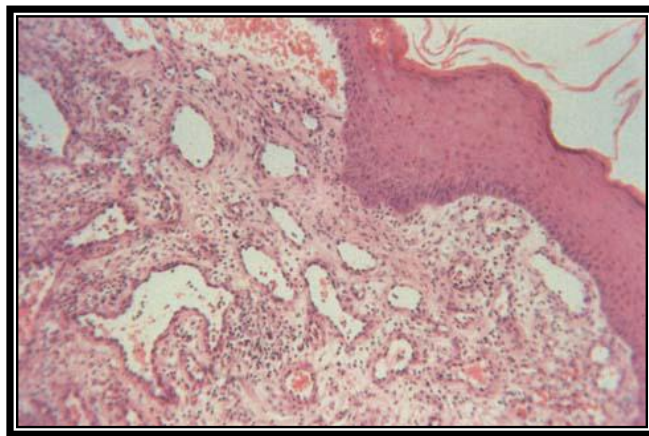


Fig 12. Granuloma piógeno moderadamente maduro. Se presentan muchos capilares evidentes con proliferación endotelial y fibroblástica en el estroma.

Granuloma periférico de células gigantes (épulis de células gigantes).

El granuloma periférico de células gigantes (GPCG) es un relativo común crecimiento tumoral de la cavidad bucal representando de 0.4% a 1.9% de todo el material patológico quirúrgico bucal. Este probablemente no representa una neoplasia verdadera pero es una lesión reactiva causada por factores etiológicos locales como: extracciones dentarias complicadas, restauraciones dentarias en malas condiciones (obturación desbordante), impactación de alimentos (malposición dentaria), placa dentobacteriana y cálculo. Se han reportado lesiones múltiples en las arcadas, pudiendo ser asociadas o no a neurofibromatosis tipo I e hiperparatiroidismo primario y secundario (insuficiencia renal) en una incidencia menor al 10% de los casos reportados. En el pasado, este fue a menudo llamado granuloma periférico reparativo de células gigantes, tumor periférico de células gigantes, épulis de células gigantes, osteoclastoma e hiperplasia de células gigantes de la mucosa bucal, pero ninguna naturaleza reparativa parece dudosa. La lesión se origina a partir del ligamento periodontal o del mucoperiostio. Algunos investigadores creen que las células gigantes muestran características inmunohistoquímicas de osteoclastos, mientras otros autores han sugerido que las lesiones formadas por células del sistema fagocítico mononuclear. El GPCG porta reminiscencia microscópica cercana al granuloma central de células gigantes, y algunos patólogos creen que este puede representar la contraparte de tejido blando de las lesiones centrales de hueso.^{6, 17, 18, 19}

Características clínicas y radiográficas.

El GPCG ocurre exclusivamente en la encía o rebordes alveolares edéntulos, presentando como una masa nodular color rojo-azul con una superficie lisa brillante. El tiempo de evolución no necesariamente es proporcional al incremento de tamaño, sino la variedad de factores que pueden estar implicados en la etiología, así como la intensidad variable con que ellos pueden actuar, como lo demuestra Gándara-Rey et al en su estudio. La mayoría de las lesiones son menores de 2 cm de diámetro, aunque las grandes de más de 5 cm son ocasionalmente observadas. Factores como la higiene bucal deficiente o la xerostomía jugarían un papel importante en el crecimiento de estas lesiones. La lesión puede ser sésil o pedunculado y puede o no ser ulcerado. La apariencia clínica es similar a la del granuloma piógeno de la encía, aunque el granuloma periférico de células gigantes es mas morado-azulado comparado con el rojo brillante de un granuloma piógeno típico. ^{6, 17, 19}

Los GPCG pueden desarrollar en casi cualquier edad pero muestran un pico de prevalencia en al 5ta y 6ta década de la vida. Aproximadamente 60% de los casos ocurren en femeninos. Este puede desarrollar cualquiera de las regiones anterior (región incisiva y canina) o posterior (zona de premolares y porción palatina de molares según Chaparro et al) de la encía o mucosa alveolar, y la mandíbula es ligeramente mas afectada a menudo que la maxila. Aunque el granuloma periférico de células gigantes se desarrolla dentro de tejidos blandos, a veces es observado la reabsorción en socavado de el hueso alveolar subyacente así como un ensanchamiento del espacio del ligamento periodontal, está frecuentemente asociado a la movilidad dentaria, pero puede que represente la extensión de la lesión alrededor de la raíz. En áreas edéntulas, el hueso cortical presenta una zona cóncava de reabsorción por debajo de la lesión, que puede denominarse “aplanamiento”.

Cuando el GPCG se presenta en áreas donde hay dientes, la radiografía puede revelar la destrucción superficial del margen o de la cresta alveolar en el hueso interdentario. En ocasiones, este puede ser difícil de determinar si la masa se presentó como una lesión periférica o como un granuloma de células gigantes que erosionó a través de la cortical dentro de los tejidos blandos gingivales, por esta razón, las radiografías son importantes para determinar si la lesión es de origen gingival (periférico) o de origen óseo (central) con extensión hacia la superficie.^{6, 17}

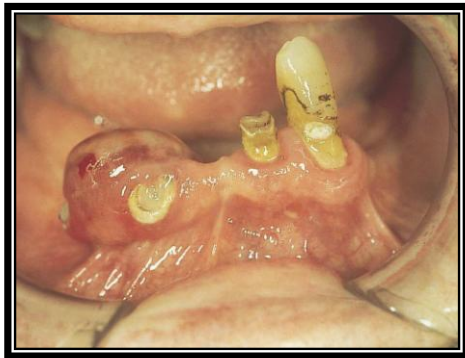


Fig 13. Granuloma periférico de células gigantes mayor que 2 cm en cresta alveolar inferior derecha de un paciente de 78 años.

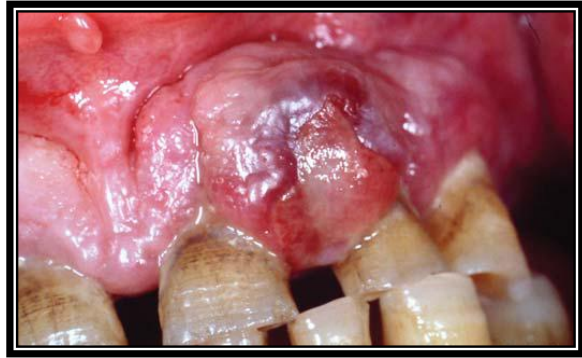

Fig 14. Granuloma periférico de células gigantes. Imagen clínica de tumoración gingival de 1.2 x 1.6 cm, localizada entre 2.1 y 2.2

Diagnósticos diferenciales.

En el diagnóstico diferencial del granuloma periférico deben considerarse múltiples entidades nosológicas como: granuloma piógeno, hiperplasia fibrosa, fibroma osificante periférico, hiperplasia fibrosa inflamatoria, fibroma odontogénico periférico, hemangioma cavernoso, papiloma y tumor pardo asociado a hiperparatiroidismo.^{17, 18}

Características histopatológicas.

El estudio histológico se centra en tres puntos: el epitelio, el área conjuntiva y el área medular:

- El epitelio de revestimiento es el estratificado de la encía, que puede presentar modificaciones de tipo ulcerativo.
- El área conjuntiva subepitelial está formada por tejido conectivo conteniendo una gran cantidad de vasos sanguíneos de pequeño calibre. Con frecuencia se observa infiltrado inflamatorio agudo.
- El área medular es la zona donde se localizan las células gigantes. Puede existir dos tipos de células gigantes:

Células tipo A: son células eosinófilas polinucleares con citoplasma amplio y difuso. El núcleo es prominente y la cromatina se dispone rodeando la membrana interna.

Células tipo B: estas células tienen un citoplasma bien definido y regular, más cromático y de mayor tamaño. Los núcleos, cuyos límites son mal definidos, tienden a la acumulación central y presentan un intenso hiper cromatismo.¹⁷

A la examinación microscópica del GPCG se describe como una masa no encapsulada de tejido formado por un estroma de tejido conectivo reticular y fibrilar que muestra una proliferación de células gigantes multinucleadas dentro del fondo de células mesenquimales de forma fusiforme y ovoide. En estudios ultraestructurales e inmunológicos se ha comprobado que las células gigantes derivan de los macrófagos, pero estas células no son funcionales desde el punto de vista de la fagocitosis y de la resorción ósea. Las células gigantes pueden contener solamente pocos núcleos o arriba de algunas docenas, y estas células se asemejan a osteoclastos y en otros

casos son considerablemente mayores que los osteoclastos típicos, aunque rara vez realizan la función de resorción normal propia de dichas células. Estas células gigantes están inmersas en un estroma de fibroblastos, células inmaduras y sustancia fundamental (fibras de colágeno, de reticulina y sustancia fundamental propiamente dicha) que variará en su composición dependiendo del estado evolutivo de la lesión. Algunas de estas células puede tener grandes núcleos vesiculares; otros muestran pequeños núcleos pignóticos. Las figuras mitóticas son bastante comunes en el fondo de células mesenquimales. Los capilares son numerosos, en especial a la periferia de la lesión, y a veces las células gigantes se encuentran en la pared interna de dichos vasos. Abundante hemorragia es característicamente encontrada a lo largo de la masa, la cual a menudo resultan en depósitos de pigmento de hemosiderina con especial presencia a la periferia de la lesión. Estas zonas de hemorragia son invadidas posteriormente por fagocitos mononucleares, así como la infiltración de células inflamatorias.^{6, 17}

La mucosa superficial es ulcerada en alrededor del 50% de los casos. Una zona de tejido conectivo fibroso denso usualmente separa la proliferación de células gigantes de la mucosa superficial. Células inflamatorias crónicas y agudas adyacentes son frecuentemente presentes. Áreas de formación de hueso reactivo o calcificaciones distróficas no son poco comunes.

Pronóstico y tratamiento.

El tratamiento de los GPCG consiste de excisión quirúrgica local bajo del hueso subyacente. El diente adyacente debe ser cuidadosamente cureteado para remover cualquier fuente de irritación y para minimizar el riesgo de recurrencia. Aproximadamente el 10% de las lesiones son reportadas a recurrir, y la recisión puede ser ejecutada. En raras ocasiones, lesiones

indistinguibles de GPCG han sido observados en pacientes con hipoparatiroidismo, siendo en la mandíbula. Estas lesiones intraóseas pueden perforar las corticales, extenderse a los tejidos blandos, e imitar una lesión periférica. Estos aparentemente representan los llamados tumores pardos osteoclásticos asociados con el desorden endocrino. Sin embargo, los tumores pardos del hiperparatiroidismo son más semejantes a ser en localización intraósea e imitar a un granuloma central de células gigantes.⁶

17

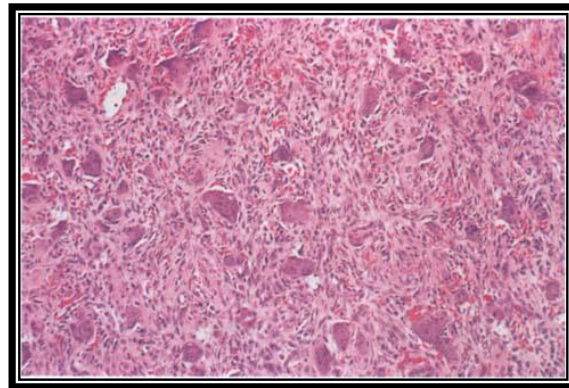


Fig 15. Granuloma periférico de células gigantes. Un gran número de fibroblastos, pequeños vasos sanguíneos y células gigantes multinucleadas.

Fibroma osificante periférico

El fibroma osificante periférico (FOsP) es un crecimiento gingival relativamente común que es considerado por ser reactivo en lugar de naturaleza neoplásica. Los factores irritantes, microorganismos, fuerzas de masticación, trauma menor, debris y alimentos atrapados, placa

dentobacteriana, cálculo y factores iatrogénicos (coronas mal ajustadas y restauraciones irregulares) todos influyen en el desarrollo de estas lesiones. La patogénesis de esta lesión es incierta. Debido a sus similitudes clínicas e histopatológicas, FOsP son considerados para desarrollarse inicialmente como un granuloma piógeno que pasa por maduración fibrosa y calcificación subsecuente. Sin embargo, no todos los FOsP pueden desarrollarse en esta manera. El producto mineralizado probablemente tiene su origen de células del periostio o ligamento periodontal.^{6, 20}

La evidencia de un origen de células del ligamento periodontal para el FOsP es basado en varios factores, incluyendo:

- a) Su incidencia exclusivamente en la encía.
- b) Características histopatológicas.
- c) Una relación entre la incidencia del FOsP y la presencia de ligamento periodontal.
- d) La presencia de fibras de oxitalán dentro de la matriz calcificada.
- e) Expresión positiva inmunohistoquímica de proteína morfogenética de hueso.²⁰

Confusión considerable ha existido sobre la nomenclatura de esta lesión, y varios términos han sido usados para describir variables características histopatológicas. En el pasado, el término fibroma odontogénico periférico y FOsP a menudo fueron usados como sinónimos, pero el fibroma odontogénico periférico es ahora considerado a ser una entidad separada y distinta. Además, a pesar de la similitud en nombres, fibroma osificante periférico no representa la contraparte de tejido blando del fibroma osificante central.

Características clínicas.

El FOsP ocurre exclusivamente en la encía. Este aparece como una masa nodular, pedunculada o sésil, que usualmente emerge de la papila interdental. El rango de color es desde rojo a rosa, y la superficie es frecuentemente, pero no siempre, ulcerada. El crecimiento probablemente inicia en una lesión ulcerada; una lesión antigua es más probable para demostrar solución de una úlcera y una superficie intacta. Rojo, lesiones ulceradas a menudo son confundidas por granulomas piógenos; el rosa, las no ulceradas son clínicamente similares a HF. La mayoría de las lesiones son menores de 2cm en tamaño, aunque las grandes ocasionalmente ocurren. Las lesiones a menudo han sido presentadas por muchas semanas o meses antes del diagnóstico sea hecho.

Una radiografía periapical puede o no detectar los focos pequeños de osificación en estas lesiones. En estos con gran cantidad de osificaciones, puntos radiopacos serán aparentes en las radiografías periapicales de rutina y puede incluso aparecer en las radiografías panorámicas. En la mayoría de los casos, la lesión contendrá solo pequeñas cantidades de osificaciones y no serán visibles en la radiografía periapical debido de la densidad mineral de las estructuras en el campo, como los dientes, restauraciones y hueso alveolar. Aunque, en casos donde el FOsP es el más probable de la lista diferencial, una radiografía del espécimen excisionado es recomendado. Este mostrará unas sutiles radiopacidades que en otro caso no serían evidentes.

MARX RE

El FOsP es predominantemente una lesión de adolescentes y adultos jóvenes, con un pico de prevalencia entre las edades de 10 y 19 años. Este ocurre raras veces antes de los 10 años de edad y declina regularmente en

incidencia después de la tercera década de la vida (rango desde los 25 a los 35 años de edad según Walters et al) con una frecuencia de 2 a 4 veces mas en femeninos que en masculinos. La influencia hormonal puede contribuir a explicar su crecimiento debido a una alta incidencia en mujeres adultas. Caso 2/3 partes de todo los casos ocurren en femeninos. Hay una ligera predilección por la arcada maxilar, y mas del 50% de todos los casos ocurren en la región incisal cuspídea. Usualmente, el diente no es afectado; raramente, puede haber migración y movilidad del diente adyacente.^{6, 20, 21}

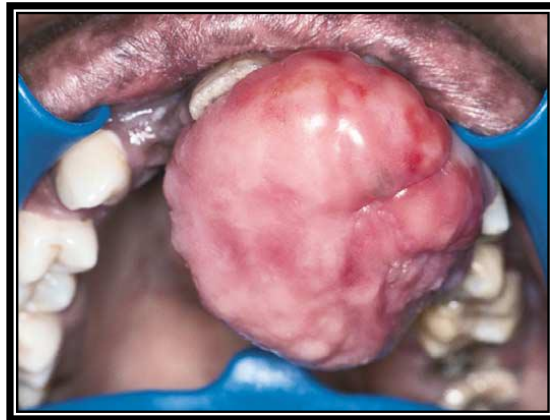

Fig 16. Fibroma Osificante periférico.

Diagnósticos diferenciales.

Un FOsP debe ser distinguido histológicamente de un granuloma piógeno o granuloma periférico de células gigantes. Además, la masa gingival, particularmente se origina de los tejidos profundos, debería sugerir una posible lesión primaria maligna o incluso una metástasis maligna.⁷

Características histopatológicas.

El patrón microscópico básico del FOsP es uno de una proliferación fibrosa muy celular no encapsulado con áreas de tejido fibrovascular delicado que a menudo contiene un componente inflamatorio rico en células plasmáticas asociado con la formación de un producto mineralizado. Esta varía considerablemente en cantidad y calidad. Si el epitelio es ulcerado, la superficie es cubierta por una membrana fibrinopurulenta con una zona subyacente de tejido de granulación. Los componentes fibroblásticos profundos a menudo es celular, especialmente en áreas de mineralización, en algunos casos, la proliferación fibroblástica y la mineralización asociada es únicamente un pequeño componente de una gran masa que recuerda a un granuloma piógeno.^{6,7}

El tipo del componente mineralizado es variable y puede consistir de hueso, material semejante a cemento, o calcificaciones distróficas. Frecuentemente, es formada una combinación de productos. Usualmente el hueso es en tipo trabecular y tramado, aunque lesiones antiguas pueden demostrar hueso lamelar maduro que puede estar delineado por osteoblastos activos. El trabeculado del osteoide no mineralizado no es usual. Menos frecuentemente, “gotas” ovoides de material semejante a cemento basófilo son formados. Calcificaciones distróficas son caracterizadas por múltiples gránulos, glóbulos pequeños, o largos, masas irregulares de material mineralizado basófilo. Las calcificaciones distróficas son más comunes tempranamente, lesiones ulceradas; antiguas, ejemplos no ulcerados son más probables para demostrar hueso bien formado o cemento. En algunos casos, las células nucleares multinucleadas pueden ser encontradas, usualmente en asociación con material mineralizado. Algunas veces la osificación es tal que el espécimen requiere descalcificación antes de los cortes.^{6,7}

Pronóstico y tratamiento.

El tratamiento de elección para el FOsP es la excisión quirúrgica local con remisión del espécimen para examinación histopatológica. La masa debería ser excisionada desde abajo del periostio debido a la recurrencia es mas probable si la base de la lesión es dejada. En adición, el diente subyacente debería ser profundamente cureteado para eliminar cualquier irritante posible, aunque la excisión es usualmente curativa, un rango de recurrencia de 16% ha sido reportado. El seguimiento a largo plazo es extremadamente importante seguido de la excisión quirúrgica.^{6, 21}

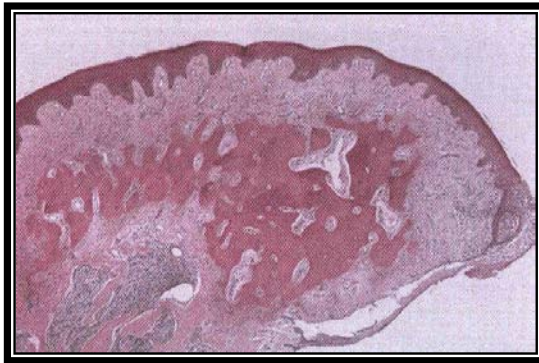

Fig 17. Fibroma Osificante periférico. Aumento de volumen no ulcerado fibroso de la encía mostrando una formación de osificación central.

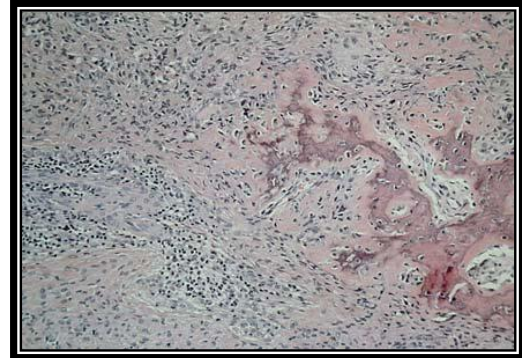


Fig 18. Fibroma Osificante periférico. Formación de hueso dentro de un estroma fibroso celular.

Épulis congénito

El épulis congénito (EC) es un tumor no común de tejido blando que ocurre casi exclusivamente en el reborde alveolar de los recién nacidos. La primera descripción se realizó en 1871 por Neuman. Este es a menudo conocido por el termino redundante de épulis congénito del recién nacido y ha recibido multitud de nombres: Tumor de Neuman, mioblastoma congénito o tumor de células granulosas congénito. Raros ejemplos también han sido descritos en la lengua, llamado tumor de células granulares gingival del recién nacido; por lo tanto algunos autores prefieren usar el termino de lesión de células granulares congénita, debido a que no todos los casos presentan un épulis en el reborde alveolar. Aunque este guarda un parecido a microscopia de luz con el tumor de células granulares (discutido previamente), este exhibe diferencias ultraestructurales e inmunohistoquímicas que garantizan su clasificación como una entidad distinta y separada. Sin embargo, la histogénesis de este tumor es aun incierta.^{6, 22, 23}

Características clínicas.

El EC típicamente aparece como una masa polipoide rosa a rojo, de superficie lisa en el reborde alveolar sobre la línea media en el área del desarrollo del incisivo lateral y canino de un infante recién nacido. La mayoría de los ejemplos son de 2 cm de diámetro o menores en tamaño, aunque han sido reportadas lesiones largas como 7.5 cm. En ocasiones, el tumor ha sido detectado in utero vía examinación ultrasonido. Múltiples tumores se desarrollan en el 10% de los casos, generalmente afectando mandíbula y maxila, precipitando dificultades respiratorias, la alimentación y el vomito (pudiendo poner en riesgo de aspiración). Pocos raros ejemplos en la lengua

han sido descritos en infantes quienes también tuvieron tumores alveolares.
6, 23, 24, 25

El tumor es 2 a 3 veces mas común en el reborde alveolar que en el reborde mandibular. Este ocurre mas frecuentemente ocurre lateral a la línea media en el área del desarrollo de los dientes incisivos laterales y caninos. El épulis congénito muestra una sorprendente predilección por femeninos, lo cual sugiere una influencia hormonal en este desarrollo, aunque los receptores de estrógeno y progesterona no han sido detectados. Aproximadamente el 90% de los casos ocurren en femeninos.

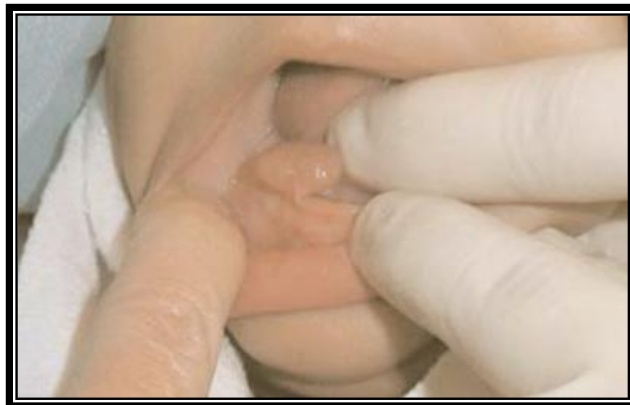

Fig 19. Épulis congénito. Aumento de volumen oval, pedunculado de tejido blando en el reborde alveolar anterior inferior en un infante de 3 meses de edad.

Diagnósticos diferenciales.

Varias serias lesiones pueden originarse desde las arcadas anteriores (particularmente la maxila) en neonatos. Sin embargo, el EC es un tumor clínicamente reconocible si el clínico identifica un pedículo y una superficie epitelial intacta y confirma que el tumor fue presente en el nacimiento. El tumor neuroectodérmico melanótico de la infancia (TNEMI) es el primer diferencial que puede fácilmente ser eliminado si los padres o el obstetra puede confirmar la presencia de la masa al momento del nacimiento. El TNEMI mostrará también pigmentaciones negras a azules y destrucción de la maxila anterior. Malignidades como el rhabdomyosarcoma o un neuroblastoma son también consideraciones serias, pero cada uno será una masa destructiva y no tendrá un pedículo asociado. Las lesiones comunes benignas de los recién nacidos, como es el hemangioma y linfangioma son también considerados, pero estos también no emergerán desde un simple pedículo. Otras entidades es el epignathus, coristoma quístico congénito, fibrosarcoma congénito y la fibromatosis hereditaria gingival.^{7, 22, 23}

Características histopatológicas.

El EC es caracterizado por células redondeadas grandes con abundante citoplasma eosinofílico granular y núcleos ligeramente basófilos redondos a ovales. El origen embriológico es controversial. Células odontogénicas, fibroblásticas, endoteliales, mesenquimales indiferenciadas y epitelio gingival todas han sido sospechadas de ser células progenitoras. Algunos estudios ven a esta lesión como un proceso degenerativo de las células mesenquimales en vez de un tumor. Esta suposición puede ser avalada por

el curso clínico benigno y la ausencia de una contraparte maligna de esta lesión. Estos descubrimientos sugieren la existencia de células pluripotenciales con la capacidad de múltiples caminos de diferenciación según Loyola et al y a su vez mencionan que debido al comportamiento biológico del EC es compatible con un hamartoma. Sin embargo, actualmente la hipótesis más aceptada por los autores acerca del origen del EC es el origen mesenquimal. En tumores antiguos, estas células pueden convertirse elongadas y separadas por fibras tejido conectivo. En contraste al tumor de células granulares, el epitelio nunca muestra hiperplasia pseudoepiteliomatosa pero típicamente demuestra atrofia de los clavos epiteliales. En adición, en contradicción al tumor de células granulares, los análisis inmunohistoquímicos muestran que las células del tumor son negativas para proteína S-100.^{6, 22, 23, 25}

Pronóstico y tratamiento.

El EC es usualmente tratado por excisión quirúrgica con extirpación del pedículo, sin que se haya descrito alteraciones en la dentición secundaria a la cirugía. En lesiones grandes (más grandes de 4 cm) tiene una significativa provisión sanguínea, la cual fluye dentro y fuera de la masa a través del pedículo. La lesión nunca ha sido reportada a recurrir, incluso con remoción incompleta.^{6, 7, 22}

Después del nacimiento, el tumor parece detener su crecimiento y puede incluso disminuir de tamaño. La regresión completa eventual ha sido reportada en pocos pacientes, incluso sin tratamiento.

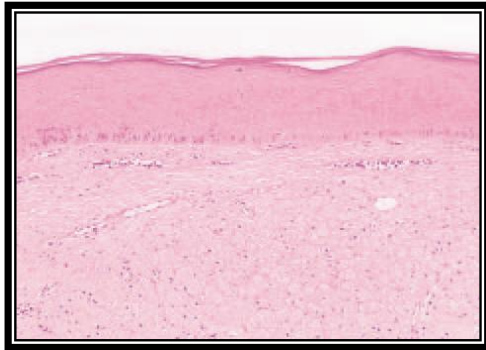


Fig 20. Épulis congénito. Imagen panorámica histológica.

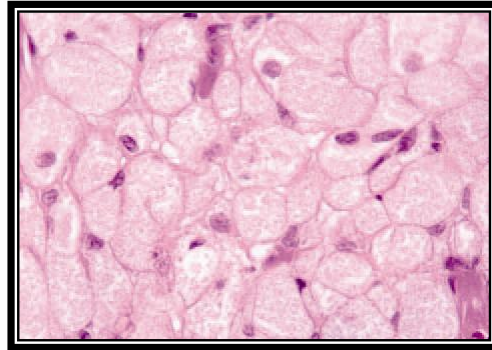


Fig 21. Épulis congénito. Células poligonales con citoplasma granular.

Fibroma odontogénico periférico.

El relativamente poco común fibroma odontogénico periférico (FOP) es considerado a representar la contraparte de tejido blando del fibroma odontogénico central (intraóseo). El FOP es una neoplasia odontogénica benigna con factor de crecimiento limitado que ocurre exclusivamente en la encía y que no puede ser clínicamente distinguido. Gardner fue el primero en definir esta lesión. En el pasado lesiones similares clínica e histopatológicamente han sido designadas por algunos como hamartomas epiteliales odontogénicos o como dentinoma fibro-ameloblástico periférico. Esto es probable que todos estos términos se refieran a la misma lesión, y el fibroma odontogénico periférico muestra ser la designación mas apropiada.

El FOP es una rara enfermedad considerada por la Organización Mundial de la Salud (OMS) como una neoplasia odontogénica benigna derivada de los fibroblastos. Unas pocas series de reportes de esta lesión han sido publicados en la década pasada, brindando un total de número de casos en la literatura por encima de los 150. ^{6, 26}

Características clínicas y radiográficas.

El FOP aparece como un crecimiento lento, firme y usualmente un aumento de volúmen gingival sésil cubierta por mucosa de apariencia normal asintomática, no ulcerada (23.5% según Garcia et al). El FOP tiene alta prevalencia en femeninos (88.2%, con una relación de masc:fem de 1:7.5), ocurriendo en la segunda y cuarta década de la vida (29.4%), y en caucásicos (64.7%) según Garcia et al. Garcia et al mencionan que la zona de mayor incidencia según su estudio fue la región posterior de la mandíbula (41.1%). Raramente, lesiones multifocales o difusas han sido descritas, clínicamente el FOP no puede ser distinguido de las muchas lesiones gingivales fibrosas. La lesión es mas a menudo encontrada en la encía facial de la mandíbula. La mayoría de las lesiones son entre 0.5 y 1.5 cm en diámetro y ellos infrecuentemente causan desplazamiento de los dientes. Los FOP han sido registrados en pacientes sobre un ancho rango de edad, con la mayoría identificados desde la segunda a la séptima década de la vida. ^{6, 26}

Estudios radiográficos demostraron una masa de tejido suave, el cual en algunos casos muestra áreas de calcificación. La lesión, sin embargo, no envuelve el hueso subyacente.

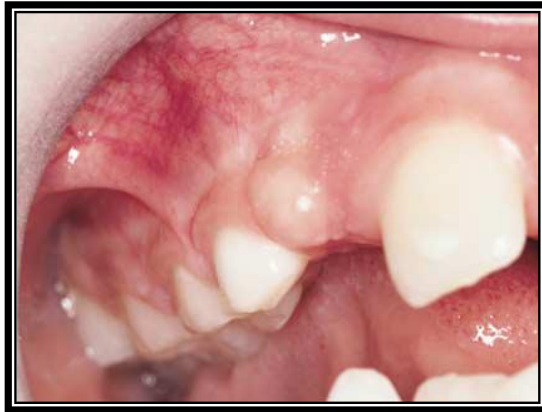

Fig 22. Fibroma odontogénico periférico.

Diagnósticos diferenciales.

Las lesiones gingivales mas a menudo son fibromas o lesiones reactivas que pueden ser especificadas solamente por histopatología. Los tumores odontogénicos son clínicamente similares: ameloblastoma periférico, tumor odontogénico adenomatoide periférico y el tumor odontogénico epitelial calcificante (tumor de Pindborg). Los otros fibromas incluyen el FOP y el fibroma de células gigantes. Las lesiones reactivas incluyen al GP y al GPCG, aunque cada una tiende a ser menos firme y más friable y puede aparecer azul-rojizo. También es bueno sospechar además una malignidad

primaria o foco metastásico maligno sembrado dentro del hueso y emergiendo a través de los alveolos.^{7, 26}

Características histopatológicas.

El FOP muestra unas características histopatológicas similares al fibroma odontogénico central. El tumor consiste en fascículos intercalados de tejido conectivo fibroso celular, el cual puede ser interdisperso con áreas menos celulares, tejido conectivo mixoide. El tejido conectivo presenta áreas de alta celularidad entremezclada por regiones de baja celularidad. Un cambio de células granulares han sido raramente identificados en el componente de tejido conectivo. Bandas de restos epiteliales odontogénicos son típicamente presentes, pueden ser muy prominentes o escasos. El epitelio odontogénico remanente puede tener características semejantes al ameloblastoma o células claras. Estas pueden ser prominentes o escasas. Las células epiteliales pueden mostrar vacuolización, dentina displásica, calcificaciones semejantes a cemento ovoides amorfas, y trabeculado de osteoide puede también estar presente. Histológicamente el FOsP es muy similar al FOP, lo único que lo diferencia es la presencia de epitelio odontogénico en el FOP.^{6,}

^{7, 26}

Pronóstico y tratamiento.

El FOP es tratado por excisión quirúrgica local, y el pronóstico es excelente. La excisión puede ser de solamente 1 a 2 mm de márgenes de mucosa. El diente puede requerir remoción si la lesión es grande. La radiografía periapical o panorámica son útiles para valorar la erosión del hueso superficial o una radiolucidez central indicando que la lesión gingival puede ser originada desde dentro del hueso. La recurrencia de esta lesión ha sido documentada, sin embargo, los pacientes y los clínicos deberían estar consientes de esta posibilidad.^{6,7}

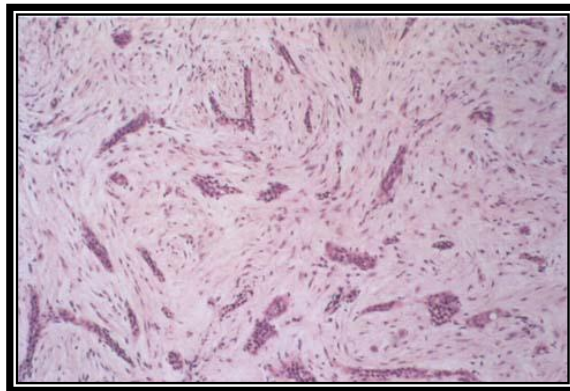


Fig 23. Fibroma odontogénico periférico. Estroma laxo fibrocelular con gran número de restos epiteliales odontogénicos, algunos de los cuales muestran diferenciación celular clara.

CARACTERÍSTICAS CLÍNICAS

	<i>Color</i>	<i>Forma</i>	<i>Superficie</i>	<i>Sangrado</i>	<i>Ulceración</i>	<i>Tamaño</i>	<i>Localización</i>	<i>Prevalencia</i>	<i>Incidencia</i>
HF	sim. mucosa	nodular	lisa	-	-	>1.5 cms	muc. Labial, lengua y encía	F	4ª - 6ª DdV*
FCG	sim. mucosa	sésil o pedunc.	papilar	-	-	>1 cm	enc. mand, papila retrocusp.	F	1ª - 3ª DdV
HFI	sim. mucosa	sésil o pedunc.	plegada	-	posible	<1 cm	borde alveolar max. o mand.	F	5ª - 6ª DdV
HPI	eritematoso	sésil	papilar	-	-		paladar duro	F/M	portadores de prótesis totales
GP	rojo -rojo morado	pedunc. o sésil	lisa o lobulada	+	+	>2.5 cms	dedos, cara, mucosa bucales (encías)	F	1ª - 6ª DdV
GPCG	rosa-rojo-azul	nodular	lisa o lobulada	-	-	<2 cms	encía alveolar	F	5ª - 6ª DdV
FOsP	rosa-rojo	nodular	lisa o lobulada	-	posible	>2 cms	encía alveolar (papila interdental zona anterior sup)	F	2ª - 4ª DdV
EC	rosa-rojo	pedunculado	lisa	-	-	<2 cms	reborde alveolar lateral línea media	F	neonatos
FOP	sim. mucosa	sésil	lisa	-	-	>1.5 cms	a lo largo de la porción vestibular del proceso alveolar	F	2ª - 4ª DdV

*=Década de la Vida (DdV).

HF= Hiperplasia Fibrosa, FCG= Fibroma de Células Gigantes, HFI= Hiperplasia Fibrosa Inflamatoria, HPI= Hiperplasia Papilar Inflamatoria, GP= Granuloma Piógeno, GPCG= Granuloma Periférico de Células Gigantes, FOsP= Fibroma Osificante Periférico, EC= Epulis Congento, FOP= Fibroma Odontogénico Periférico

CARACTERÍSTICAS HISTOPATOLÓGICAS

Tipos	Epitelio	Tej. conjuntivo
HF	atrofia de los clavos epiteliales	tejido conectivo fibroso denso entremezclado
FCG	delgado y atrófico, aunque los clavos epiteliales pueden aparecer estrechos y elongados.	tejido conectivo fibroso denso vascular, el cual es usualmente laxo, presencia de fibroblastos cercanos al epitelio
HFI	hiperqueratótico y muestra hiperplasia irregular de los clavos epiteliales	hiperplasia de tejido conectivo fibroso. Infiltrado inflamatorio crónico variable es presente. Rara formación osteoide y condroide (metaplasia osea y condromatosa)
HPI	hiperplasia pseudoepiteliomatosa	de laxo y edematoso a densamente colagenizado. infiltrado crónico de células inflamatorias es usualmente observado, el cual consiste de linfocitos y células plasmáticas. Menos frecuentemente, leucocitos polimorfonucleares
GP	HCL	abundantes canales de líneas endoteliales organizados en agregados lobulares infiltrado inflamatorio mixto
	no-HCL	alta proliferación vascular semejante a tejido de granulación, lesiones antiguas posible maduración fibrosa
GPCG	puede presentar modificaciones de solución de continuidad	tejido conectivo reticular y fibrilar conteniendo una gran cantidad de vasos sanguíneos de pequeño calibre en la periferia. Con frecuencia se observa infiltrado inflamatorio agudo. El área medular es la zona donde se localizan las células gigantes multinucleadas en un fondo de células mesenquimales
FOsP	puede presentar modificaciones de solución de continuidad	proliferación fibrosa muy celular no encapsulado con áreas de tejido fibrovascular delicado que a menudo contiene un componente inflamatorio rico en células plasmáticas asociado con la formación de un producto mineralizado (hueso, material semejante a cemento, o calcificaciones distróficas)
EC	atrofia de los clavos epiteliales	células redondeadas grandes con abundante citoplasma eosinofílico granular y núcleos ligeramente basófilos redondos a ovales. En tumores antiguos, estas células pueden convertirse en elongadas y separadas por fibras tejido conectivo
FOP	puede presentar modificaciones de solución de continuidad	fascículos intercalados de tejido conectivo fibroso celular. Restos epiteliales odontogénicos presentes pueden mostrar vacuolización, dentina displásica, calcificaciones semejantes a cemento ovoides amorfas, y trabeculado de osteoide.

HF= Hiperplasia Fibrosa, FCG= Fibroma de Células Gigantes, HFI= Hiperplasia Fibrosa Inflamatoria, HPI= Hiperplasia Papilar Inflamatoria, GP= Granuloma Piógeno, HCL= Hemangioma Capilar Lobular, GPCG= Granuloma Periférico de Células Gigantes, FOsP= Fibroma Osificante Periférico, EC= Épulis Congénito, FOP= Fibroma Odontogénico Periférico

2. PLANTEAMIENTO DEL PROBLEMA

Debido a que las lesiones hiperplásicas HF, FCG, HFI, HPI, GP, GPCG, FOsP, EC y FOP son las lesiones benignas más frecuentes presentes en la cavidad bucal surge la necesidad de conocer la frecuencia de localización, edad, diámetro mayor y tipo de biopsia efectuada para cada una de las lesiones.

3. JUSTIFICACIÓN

Se sabe que las lesiones hiperplásicas son las mas comunes en la cavidad bucal, pero se desconoce la frecuencia a nivel nacional. Es importante conocer la frecuencia que representa este tipo de estudio para vislumbrar un panorama epidemiológico mexicano y así poder proporcionar información plausible para el odontólogo y población general.

4. OBJETIVOS

4.1. Objetivo general

Determinar la frecuencia del HF, FCG, HFI, HPI, GP, GPCG, FOsP, EC y FOP, en el Laboratorio de Patología Clínica y Experimental de la DEPeI durante el periodo 1998-07.

4.2. Objetivos específicos

1. Identificar la frecuencia en relación al total de estudios histopatológicos.
2. Determinar la frecuencia en género masculino y femenino por grupos de edad, localización, diámetro mayor de la lesión y tipo de biopsia efectuada.

5. METODOLOGÍA

5.1 Materiales y métodos

Se revisó la base de datos del archivo de estudios histopatológicos del Laboratorio de Patología Clínica y Experimental. Los datos requeridos se capturaron en una base de datos del programa Excel.

5.1.1. Tipo de estudio

Estudio retrospectivo

5.1.2. Población de estudio

Estudios histopatológicos del Laboratorio de Patología Clínica y Experimental de la DEPEl del año 1998 al 2007.

5.1.3. Muestra

Selección de los sujetos de estudio que presentan como diagnóstico histopatológico HF, FCG, HFI, HPI, GP, GPCG, FOsP, EC y FOP.

5.1.4. Criterios inclusión

- ⇒ Pacientes de 0 a 99 años de edad de ambos géneros con resultados histopatológicos del Laboratorio de Patología Clínica y Experimental de la DEPeI del año 1998 al 2007.
- ⇒ Pacientes con resultado histopatológico de: HF, FCG, HFI, HPI, GP, GPCG, FOSp, EC y FOP. Con expediente clínico que tengan datos como: Género, edad, localización, diámetro mayor y tipo de biopsia efectuada de la lesión.

5.1.5 Criterios de exclusión

- ⇒ Pacientes con otro resultado histopatológico a HF, FCG, HFI, HPI, GP, GPCG, FOSp, EC y FOP.
- ⇒ Casos que no tengan la información requerida.

5.1.6. Variables de estudio

Variables

Variable Independiente:

- ⇒ Género
- ⇒ Edad
- ⇒ Localización
- ⇒ Diámetro mayor de la lesión
- ⇒ Tipo de biopsia efectuada

Variable Dependiente

- ⇒ Hiperplasia Fibrosa
- ⇒ Fibroma de Células Gigantes
- ⇒ Hiperplasia Fibrosa Inflamatoria
- ⇒ Hiperplasia Papilar Inflamatoria
- ⇒ Granuloma Piógeno
- ⇒ Granuloma Periférico de Células Gigantes
- ⇒ Fibroma Osificante Periférico
- ⇒ Épulis Congénito
- ⇒ Fibroma Odontogénico Periférico

5.1.7. Definición operacional, escalas de medición

HF: hiperplasia reactiva de tejido conjuntivo fibroso, común a lo largo de la línea de mordida, generalmente en respuesta a irritación focal o trauma.

Escala de medición (nominal)

FCG: lesión papilar de tejido conjuntivo fibroso denso con presencia de fibroblastos gigantes estrellados, predilección por la encía, lengua y paladar, que no parece ser asociado a irritación crónica.

Escala de medición (nominal)

HFI: hiperplasia del tejido en respuesta a una irritación crónica de baja intensidad asociada a uso de prótesis mal ajustadas, frecuente en borde alveolar, se considera de naturaleza reactiva no neoplásica.

Escala de medición (nominal)

HPI: crecimiento de tejido reactivo múltiple papilar que se desarrolla por debajo de una prótesis, generalmente en el paladar, su patogénesis es incierta.

Escala de medición (nominal)

GP: proliferación reactiva de crecimiento rápido de las células endoteliales, frecuentemente en las encías, generalmente en respuesta a una irritación crónica.

Escala de medición (nominal)

GPCG: lesión de células gigantes más frecuente de los maxilares y se origina a partir del tejido conjuntivo del periostio o del ligamento periodontal, como respuesta a una irritación local o un traumatismo crónico que actúa localmente.

Escala de medición (nominal)

FOsP: un crecimiento gingival que se desarrolla en la papila interdental relativamente común que se considera de naturaleza reactiva no neoplásica.

Escala de medición (nominal)

EC: aumento de volumen pedunculado que ocurre casi exclusivamente en el reborde alveolar de los recién nacidos, frecuentemente en superior sobre la línea media.

Escala de medición (nominal)

FOP: crecimiento gingival sésil y firme con factor de crecimiento limitado, ocurre exclusivamente en las encías, histológicamente presenta bandas de epitelio odontogénico remanente.

Escala de medición (nominal)

Frecuencia: Número de elementos comprendidos dentro de un intervalo en una distribución determinada.

- Género: Femenino y masculino

Escala de medición (nominal)

- Edad: En años cumplidos

Escala de medición (razón)

- Localización: mucosa masticatoria, especializada y de revestimiento

Escala de medición (nominal)

- Diámetro mayor: en centímetros

Escala de medición (razón)

- Tipo de biopsia efectuada: excisional e incisional

Escala de medición (nominal)

5.1.8. Método de recolección de datos

Se recolectó la información de la base de datos registrada en el laboratorio de Patología Clínica y Experimental de la DEPel de los años 1998 al 2007.

Se realizó la revisión de los resultados por año, se seleccionaron los pacientes que presentaban dichas lesiones y se obtuvieron los datos de edad, género, localización, tipo de biopsia y diámetro mayor de la lesión.

5.2. Recursos

5.2.1. Recursos humanos

Tutor

Asesor

Pasante

5.2.2. Recursos materiales

Expedientes de estudios histopatológicos

Computadora

Papelería

5.2.3. Recursos Físicos

Laboratorio de Patología Clínica y Experimental de la DEPe I.

5.2.4. Método de registro y procesamiento

Con los datos obtenidos se creó una base de datos, donde se capturó la información y fue analizada por computadora con el paquete estadístico Excel y SPSS 16.0.

5.4. Consideraciones metodológicas

Se consideró lo siguiente; ya que la información de género, edad, diámetro mayor de la lesión y tipo de biopsia efectuada de las solicitudes de los estudios histopatológicos no están completos, se determinó considerarla en subgrupo de “sin datos”, para realizar el análisis de estas variables.

5.5. Análisis de los datos

Se obtuvieron frecuencias, tablas y gráficas de todas las variables.

6. RESULTADOS

En el laboratorio de Patología Clínica y Experimental de la DEPel del año 1998 al 2007 se recibieron un total de 7,656 biopsias para realizarles estudio histopatológico, 4,710 mujeres y 2,946 hombres.

Frecuencia de la HF, FCG, HFI, HPI, GP, GPCG, FOsP, EC y FOP

En los diagnósticos histopatológicos obtenidos 2,256 correspondieron a lesiones de origen hiperplásico; 1,107 hiperplasias fibrosas; 90 fibromas de células gigantes; 483 hiperplasias fibrosas inflamatorias; 5 hiperplasias papilar inflamatorias; 313 granulomas piógenos; 86 granulomas periféricos de células gigantes; 161 fibromas osificantes periféricos; 0 épulis congénitos y 11 fibromas odontogénicos periféricos. (Tabla 1, Gráfica 1)

TOTAL DE LESIONES HIPERPLÁSICAS POR AÑO										
	HF	FCG	HFI	HPI	GP	GPCG	FOsP	EC	FOP	
1998	126	4	36	.	31	12	20	.	1	
1999	38	.	9	.	8	3	8	.	1	
2000	103	6	41	1	24	7	15	.	1	
2001	109	6	42	.	50	11	15	.	1	
2002	146	5	70	2	44	10	15	.	1	
2003	141	7	49	1	53	9	16	.	2	
2004	144	10	67	1	22	9	18	.	1	
2005	141	12	68	.	26	16	18	.	1	
2006	91	20	57	.	26	4	21	.	2	
2007	71	21	44	.	29	6	16	.	.	
	1107	90	483	5	313	86	161	0	11	total
										2256

Tabla 1. Información obtenida de la base de datos del laboratorio de Patología Clínica y Experimental de la DEPel. HF= Hiperplasia Fibrosa, FCG= Fibroma de Células Gigantes, HFI= Hiperplasia Fibrosa Inflamatoria, HPI= Hiperplasia Papilar Inflamatoria, GP= Granuloma Piógeno, GPCG= Granuloma Periférico de Células Gigantes, FOsP= Fibroma Osificante Periférico, EC= Épulis Congénito, FOP= Fibroma Odontogénico Periférico

Frecuencia de la HF en género masculino y femenino por grupos de edad, localización, diámetro mayor y tipo de biopsia efectuada

Para los 1,107 casos diagnosticados como HF; el género femenino mostró mayor número de casos con 797 mientras que el masculino presentó 310.

En el género femenino mostró mayor frecuencia en la 5ª y 6ª década de la vida con 216 y 167 casos respectivamente; la mucosa de revestimiento fue la localización más común con 462 casos; el diámetro mayor osciló en el rango de 0,1 a 1 cm con 579 casos; el tipo de biopsia efectuada para esta lesión fue la excisional con 665. (ver anexos)

En masculinos, la 5ª y 6ª década de la vida mostró mayor frecuencia con 60 y 57 cada una; 168 casos coloca a la mucosa de revestimiento como la mas afectadas; el rango de 0,1 a 1 cm fue el más frecuente con 229 casos; la biopsia excisional fue el tipo de biopsia mas recurrida con 256 casos. (ver anexos)

Frecuencia de la FCG en género masculino y femenino por grupos de edad, localización, diámetro mayor y tipo de biopsia efectuada

De los 90 casos diagnosticados como FCG; en el género femenino se presentaron 56 casos a diferencia del masculino con 34.

En femeninos la 4ª y 6ª década de la vida son las más afectadas con una frecuencia de 15 y 14 respectivamente; la localización más común fue la mucosa especializada con 25 casos; 49 casos incidieron en el rango de 0,1 a 1 cm; el tipo de biopsia efectuada de predilección fue la excisional con 51 casos reportados. (ver anexos)

En el género masculino la 3^a, 4^a y 5^a década de vida expresaron la mayor frecuencia con 5, 9 y 5 casos cada una de estas; la mucosa masticatoria encabeza la frecuencia con 17 casos; el rango de 0,1 a 1 cm representa el mayor número de casos con 28; el tipo de biopsia elegida para este tipo de lesión fue la excisional con 27 casos. (ver anexos)

Frecuencia de la HFI en género masculino y femenino por grupos de edad, localización, diámetro mayor y tipo de biopsia efectuada

La HFI presentó una frecuencia de 483 casos; 329 femeninos y 154 masculinos respectivamente.

En femeninos la 6^a y 7^a décadas de la vida representaron la mayor frecuencia con 71 y 62 casos; 176 casos colocan a la mucosa masticatoria como la más afectada; el diámetro mayor incidió en el rango de 1,1 a 2 cm con 146; la biopsia excisional fue la más utilizada con 255 casos. (ver anexos)

En el género masculino la 5^a y 6^a décadas de la vida fueron las más frecuentes; la localización más común fue la mucosa masticatoria con 90 casos; el rango de 0,1 a 1 cm fue el más frecuente con 72 casos; el tipo de biopsia efectuada para esta lesión fue la excisional con 121. (ver anexos)

Frecuencia de la HPI en género masculino y femenino por grupos de edad, localización, diámetro mayor y tipo de biopsia efectuada

Solo 5 casos fueron diagnosticados como HPI, de los cuales los 5 corresponden al género femenino; la 5^a y 6^a década de la vida son las más afectadas; la localización más común fue la mucosa masticatoria; el diámetro

mayor incidió el rango de 1,1 a 2 cm; el tipo de biopsia efectuada de predilección fue la incisional con 3 casos y excisional con 2. (ver anexos)

Frecuencia de la GP en género masculino y femenino por grupos de edad, localización, diámetro mayor y tipo de biopsia efectuada

Para los 313 casos de GP; los femeninos representaron 206 casos contra 107 masculinos.

El género femenino mostró mayor frecuencia en la 4ª y 5ª décadas de la vida con 38 y 37 casos; 151 casos colocan a la mucosa masticatoria como la más frecuente; el rango 0,1 a 1 presentó mayor número de casos con 99; en 167 casos se recurrió a la biopsia excisional. (ver anexos)

En el género masculino la 2ª, 4ª y 6ª décadas de la vida fueron las más comunes; la mucosa masticatoria fue la localización más frecuente con 71 casos; el diámetro mayor incidió en el rango de 0,1 a 1 cm con 51; el tipo de biopsia efectuado fue la excisional con 80 casos. (ver anexos)

Frecuencia de la GPCG en género masculino y femenino por grupos de edad, localización, diámetro mayor y tipo de biopsia efectuada

La frecuencia del GPCG fue de 86 casos; el género femenino mostró 52 casos mientras que el masculino solo 34.

En femeninos la 4ª y 5ª décadas de la vida representaron la mayor frecuencia; la localización más común fue la mucosa masticatoria con 46 casos; el rango de 1,1 a 2 fue el más común con 31 casos; la biopsia excisional fue la más común con 44 casos. (ver anexos)

En masculinos la 3ª y 7ª décadas de la vida fueron las más comunes con 6 y 10 respectivamente; la mucosa masticatoria encabeza la frecuencia con 31 casos; el diámetro mayor incidió en el rango de 1,1 a 2 con 18 casos; el tipo de biopsia efectuada de predilección fue la excisional con 30 casos reportados. (ver anexos)

Frecuencia de la FOsP en género masculino y femenino por grupos de edad, localización, diámetro mayor y tipo de biopsia efectuada

Para los 161 casos de FOsP; el género femenino se presentaron 117 casos a diferencia del masculino con 44.

El género femenino mostró mayor frecuencia en la 4ª y 5ª década de la vida; 110 casos colocan a la mucosa masticatoria como la más afectada, 63 casos incidieron en el rango de diámetro de 1,1 a 2 cm; el tipo de biopsia efectuada para este tipo de lesión fue la excisional con 100. (ver anexos)

En masculinos la 2ª y la 5ª décadas de la vida representaron ser las más frecuentes con 9 casos cada una; la mucosa masticatoria representó 43 casos; el diámetro mayor osciló en el rango de 1,1 a 2 cm con 24 casos; 31 casos colocan a la biopsia incisional como la más recurrida. (ver anexos)

Frecuencia de la EC en género masculino y femenino por grupos de edad, localización, diámetro mayor y tipo de biopsia efectuada

En esta lesión en particular no se obtuvieron datos debido a la falta de casualidades con respecto a la base de datos del archivo de estudios histopatológicos del Laboratorio de Patología Clínica y Experimental.

Frecuencia de la FOP en género masculino y femenino por grupos de edad, localización, diámetro mayor y tipo de biopsia efectuada

Para los 11 casos de FOP; los femeninos representaron 10 casos contra solo 1 masculino.

El género femenino mostró mayor frecuencia en la 3ª década de la vida ; 8 casos colocan a la mucosa masticatoria como la más frecuente; el rango 1,1 a 2 presentó mayor número de casos con 8; la biopsia excisional fue la utilizada. (ver anexos)

En el género masculino el diámetro mayor incidió en el rango de 1,1 a 2 cm; en los grupos de edad, localización y tipo de biopsia efectuada no se registraron datos. (ver anexos)

7. CONCLUSIONES

1. La HF es más frecuente en mujeres, se presenta en la 5ª y 6ª décadas de la vida y afecta con mayor frecuencia la mucosa de revestimiento; su diámetro oscila entre 0,1 a 1 cm.
2. El FCG se observa principalmente en el género femenino en la 4ª y 6ª décadas de la vida, afecta la mucosa especializada; su diámetro oscila entre 0,1 a 1 cm.
3. La HFI, ocurre en mujeres en la 6ª y 7ª décadas de la vida, principalmente en la mucosa masticatoria; su diámetro oscila entre 1,1 a 2 cm.
4. La HPI tiene predilección en el género femenino, se presenta en la 5ª y 6ª décadas de la vida teniendo su localización en mucosa masticatoria; su diámetro oscila entre 1,1 a 2 cm.
5. El GP mostró mayor frecuencia en femeninos durante la 4ª y 5ª décadas de la vida, la mucosa masticatoria es la más afectada; su diámetro oscila entre 0,1 a 1 cm.
6. El GPCG es más frecuente en el género femenino a través de la 4ª y 5ª décadas de la vida afectando la mucosa masticatoria; su diámetro oscila entre 1,1 a 2 cm.

7. El FOsP se observa en femeninos en la 4ª y 5ª décadas de la vida con predilección de la mucosa masticatoria; su diámetro oscila entre 1,1 a 2 cm.

8. El EC no fue reportado en la base de datos del archivo de estudios histopatológicos del Laboratorio de Patología Clínica y Experimental, justificando así la rareza de esta lesión hiperplásica.

9. El FOP se presentó concluyentemente en mujeres de la 3ª década de la vida afectando la mucosa masticatoria; su diámetro oscila entre 1,1 a 2 cm.

10. La cirugía excisional es tratamiento y método de toma de biopsia predilecto para este tipo de lesiones.

11. La distinción clínica es muy ambigua y varía dependiendo del tiempo en boca (grado de colagenización y ulceración), con esto, el estudio histopatológico es la única manera de conocer el diagnóstico exacto.

8. FUENTES DE INFORMACIÓN

1. Kumar, Abbas, Fausto, *Robbins Basic Pathology*, Edit. Saunders Elsevier, 2007, 8th Edition, pages 5-6.
2. Zhang W, Chen Y, An Z, Geng N, Bao D. Reactive gingival lesions: a retrospective study of 2,439 cases. *Quintessence Int.* 2007 Feb;38(2):103-10.
3. Tamarit-Borras M, Delgado-Molina E, Berini-Aytes L, Gay-Escoda C. Removal of hyperplastic lesions of the oral cavity. A retrospective study of 128 cases. *Med Oral Patol Oral Cir Bucal.* 2005 Mar-Apr;10(2):151-62.
4. Strassburg M, Krolle G., *Mucosa oral, Atlas a Color de Enfermedades*, Edit. Marban Libros, 1996, pag. 209.
5. Regezi J. A., Sciubba J., *Patología bucal*, Edit. Interamericana McGraw-Hill, 1995, segunda edición, pag. 203.
6. Neville BB. *Oral and maxillofacial pathology*. 2^a ed. USA: Editorial Saunders; 2002.
7. Marx RE, Stern DS. 2002 Oral and maxillofacial pathology. Chicago, Illinois: Quintessence Pub.
8. Macedo Firoozmand L, Dias Almeida J, Guimaraes Cabral LA. Study of denture-induced fibrous hyperplasia cases diagnosed from 1979 to 2001. *Quintessence Int.* 2005 Nov-Dec;36(10):825-9.

9. Apostolos Epivatianos, Demetrios Antoniadis, Thomas Zaraboukas, Eleni Zairi, Athanasios Pouloupoulos, Athina Kiziridou and Savas Iordanidis. Pyogenic granuloma of the oral cavity: Comparative study of its clinicopathological and immunohistochemical features. *Pathology International* 2005; 55: 391–397.
10. Gonsalves W, Angela C. and Neville BB. Common Oral Lesions: Part II. Masses and Neoplasia. *American Family Physician*. 2007 Feb 75(4):509-512.
11. Cravioto G. I., Aguirre H. A, Aldape B. B, Valenzuela E. E. Hemangioma lobular capilar (granuloma piógeno) asociado a la erupción: Reporte de dos casos clínicos. *Revista Odontológica Mexicana*. 2004 Dic;8(4): 127-132.
12. P. Zaballos, A. Llambrich, F. Cuéllar, S. Puig and J. Malveyh. Dermoscopic findings in pyogenic granuloma. *British Journal of Dermatology* 2006 154:1108–1111
13. Shenoy SS, Dinkar AD. Pyogenic granuloma associated with bone loss in an eight year old child: A case report. *J Indian Soc Pedod Prev Dent*. 2006 Dec;24(4):201-3.
14. Jafarzadeh H, Sanatkhan M, Mohtasham N, Oral Pyogenic Granuloma: a review. *Journal of oral Science*. 2006 48(4):167-175.
15. Ramirez JR, Seoane J, Montero J, Gómez GCE, Cerero R: Isolated gingival metástasis from hepatocellular carcinoma mimicking a pyogenic granuloma. *J Clin Periodontol*. 2003; 30: 926–929.

16. Toida M, Hasegawa T, Watanabe F *et al.* Lobular capillary hemangioma of the oral mucosa: Clinicopathological study of 43 cases with a special reference to immunohistochemical characterization of the vascular elements. *Pathol Int* 2003; 53:1–6.
17. Chaparro Avendano AV, Berini Aytes L, Gay Escoda C. Peripheral giant cell granuloma. A report of five cases and review of the literature. *Med Oral Patol Oral Cir Bucal*. 2005 Jan-Feb;10(1):53-7; 48-52.
18. Junquera LM, Lupi E, Lombardía E, Fresno MF, Multiple and synchronous peripheral giant cell granulomas of the gums. *Ann Otol Rhinol Laryngol*. 2002 Aug;111(8):751-3.
19. Gandara-Rey JM, Pacheco Martins Carneiro JL, Gandara-Vila P, Blanco-Carrion A, Garcia-Garcia A, Madrinan-Grana P, Martin MS. Peripheral giant-cell granuloma. Review of 13 cases. *Med Oral*. 2002 Jul-Oct;7(4):254-9.
20. Mesquita RA, Sousa SCOM, Araujo NS: Proliferative activity in peripheral ossifying fibroma and ossifying fibroma. *J Oral Pathol Med* 1998; 27: 64-7.
21. Walters JD, Will JK, Hatfield RD, Cacchillo DA, Raabe DA. Excision and repair of the peripheral ossifying fibroma: a report of 3 cases. *J Periodontol*. 2001 Jul;72(7):939-44.
22. Mateu PA, Ferrando RF, Espinoza RJJ, Jiménez MA, Fuertes PA, Marquina VA. Épulis congénito. *Med Cutan Iber Lat Am*. 2004; 32(4):173-175.

23. Stavropoulos F, Guelmann M, Bimstein E, Katz J. Congenital epulis of the newborn: a case report. *Quintessence Int.* 2007 Jan;38(1):1-4.
24. Orlian AI, Perl CH. Treating multiple congenital epulides in a newborn. *JADA.* 1995 May;126:647-650.
25. Loyola AM, Gatti AF, Santos Pinto Jr D, Mesquita RA, Alveolar and extra-alveolar granular cell lesions of the newborn: report of case and review of literature. *Oral Surg Oral Med Oral Pathol Oral Radiol Endod* 1997;84:668-71.
26. Garcia BG, Johann AC, da Silveira-Junior JB, Aguiar MC, Mesquita RA. Retrospective analysis of peripheral odontogenic fibroma (WHO-type) in Brazilians. *Minerva Stomatol.* 2007Mar;56(3):115-9.

9. REFERENCIAS DE IMAGENES

1. Sciubba JJ, PDQ Oral Disease Diagnosis and Treatment, BC Decker Inc , 2002.
2. Binnie WH, Periodontal cysts and epulides. *Periodontol* 2000. 1999 Oct;21:16-32
3. Cortesía de C.D Esp Patología Bucal Fernando Tenorio Rocha
4. Neville BB. Oral and maxillofacial pathology. 2ª ed. USA: Editorial Saunders; 2002.
5. Gandara-Rey JM, Pacheco Martins Carneiro JL, Gandara-Vila P, Blanco-Carrion A, Garcia-Garcia A, Madrinan-Grana P, Martin MS. Peripheral giant-cell granuloma. Review of 13 cases. *Med Oral*. 2002 Jul-Oct;7(4):254-9.
6. Tamarit-Borras M, Delgado-Molina E, Berini-Aytes L, Gay-Escoda C. Removal of hyperplastic lesions of the oral cavity. A retrospective study of 128 cases. *Med Oral Patol Oral Cir Bucal*. 2005 Mar-Apr;10(2):151-62.
7. Stavropoulos F, Guelmann M, Bimstein E, Katz J. Congenital epulis of the newborn: a case report. *Quintessence Int*. 2007 Jan;38(1):1-4.
8. Mateu PA, Fernando RF, Espinoza RJJ, Jiménez MA, Fuertes PA, Marquina VA. Épulis congénito. *Med Cutan Iber Lat Am*. 2004; 32(4):173-175.

ANEXOS

DATOS POR GRUPOS DE EDAD

	HF	FCG	HFI	HPI	GP	GPCG	FOSp	EC	FOP
sin datos	14	1	9	0	1	0	4	0	0
1 A 10	9	2	5	0	18	5	3	0	1
11 A 20	49	7	31	0	34	2	19	0	0
21 A 30	62	4	29	0	35	5	28	0	4
31 A 40	115	15	38	1	38	9	25	0	2
41 A 50	216	9	54	2	37	17	16	0	2
51 A 60	167	14	71	2	25	8	8	0	0
61 A 70	109	2	62	0	12	4	9	0	0
71 A 80	49	2	22	0	6	1	2	0	1
81 A 90	7	0	7	0	0	1	3	0	0
91 A 100	0	0	1	0	0	0	0	0	0
sin datos	6	2	4	0	0	1	0	0	1
1 A 10	4	3	9	0	12	5	1	0	0
11 A 20	21	4	20	0	25	4	9	0	0
21 A 30	52	5	13	0	14	6	8	0	0
31 A 40	48	9	17	0	15	1	6	0	0
41 A 50	60	5	23	0	13	3	9	0	0
51 A 60	57	4	32	0	15	4	6	0	0
61 A 70	46	0	22	0	6	10	1	0	0
71 A 80	13	2	11	0	5	0	2	0	0
81 A 90	2	0	3	0	1	0	1	0	0
91 A 100	1	0	0	0	0	0	0	0	0

797	56	329	5	206	52	117	0	10	1572
310	34	154	0	108	34	43	0	1	684

<input type="checkbox"/>	FEMENINO
<input type="checkbox"/>	MASCULINO

Información obtenida de la base de datos del laboratorio de Patología Clínica y Experimental de la DEPeI. HF= Hiperplasia Fibrosa, FCG= Fibroma de Células Gigantes, HFI= Hiperplasia Fibrosa Inflamatoria, HPI= Hiperplasia Papilar Inflamatoria, GP= Granuloma Piógeno, GPCG= Granuloma Periférico de Células Gigantes, FOSp= Fibroma Osificante Periférico, EC= Épulis Conaénito. FOP= Fibroma Odontoaénico Periférico

DATOS POR RANGOS DE DIAMETRO MAYOR (EN CMS)

	HF	FCG	HFI	HPI	GP	GPCG	FOsP	EC	FOP	
sin datos	9	0	3	0	5	0	2	0	0	
0,1a1	579	49	134	1	99	9	31	0	2	
1,1a2	182	6	146	3	83	31	63	0	8	
2,1a3	19	1	34	1	15	8	17	0	0	
3,1a4	6	0	10	0	2	4	3	0	0	
4,1a5	2	0	2	0	2	0	1	0	0	
sin datos	1	1	0	0	2	0	0	0	0	
0,1a1	229	28	72	0	51	7	11	0	0	
1,1a2	70	4	57	0	40	18	24	0	1	
2,1a3	7	1	22	0	10	5	8	0	0	
3,1a4	1	0	1	0	4	2	0	0	0	
4,1a5	2	0	2	0	0	2	1	0	0	
	797	56	329	5	206	52	117	0	10	1572
	310	34	154	0	107	34	44	0	1	684

<input type="checkbox"/>	FEMENINO
<input type="checkbox"/>	MASCULINO

Información obtenida de la base de datos del laboratorio de Patología Clínica y Experimental de la DEPeI. HF= Hiperplasia Fibrosa, FCG= Fibroma de Células Gigantes, HFI= Hiperplasia Fibrosa Inflamatoria, HPI= Hiperplasia Papilar Inflamatoria, GP= Granuloma Piógeno, GPCG= Granuloma Periférico de Células Gigantes, FOsP= Fibroma Osificante Periférico, EC= Épulis Condénito. FOP= Fibroma Odontogénico Periférico

DATOS POR LOCALIZACIÓN

	HF	FCG	HFI	HPI	GP	GPCG	FOSP	EC	FOP	
mucosa masticatoria	141	16	176	5	151	46	110	0	8	
mucosa de revestimiento	462	15	119	0	31	1	5	0	1	
mucosa especializada	168	25	18	0	17	1	0	0	0	
sin datos	26	0	16	0	7	4	2	0	1	
mucosa masticatoria	60	17	90	0	71	31	43	0	0	
mucosa de revestimiento	168	3	50	0	23	2	0	0	0	
mucosa especializada	75	13	7	0	11	0	0	0	0	
sin datos	7	1	7	0	2	1	1	0	1	
										1572
										684

FEMENINO
 MASCULINO

Información obtenida de la base de datos del laboratorio de Patología Clínica y Experimental de la DEPel. HF= Hiperplasia Fibrosa, FCG= Fibroma de Células Gigantes, HFI= Hiperplasia Fibrosa Inflamatoria, HPI= Hiperplasia Papilar Inflamatoria, GP= Granuloma Piógeno, GPCG= Granuloma Periférico de Células Gigantes, FOSP= Fibroma Osificante Periférico, EC= Épulis Congénito, FOP= Fibroma Odontogénico Periférico

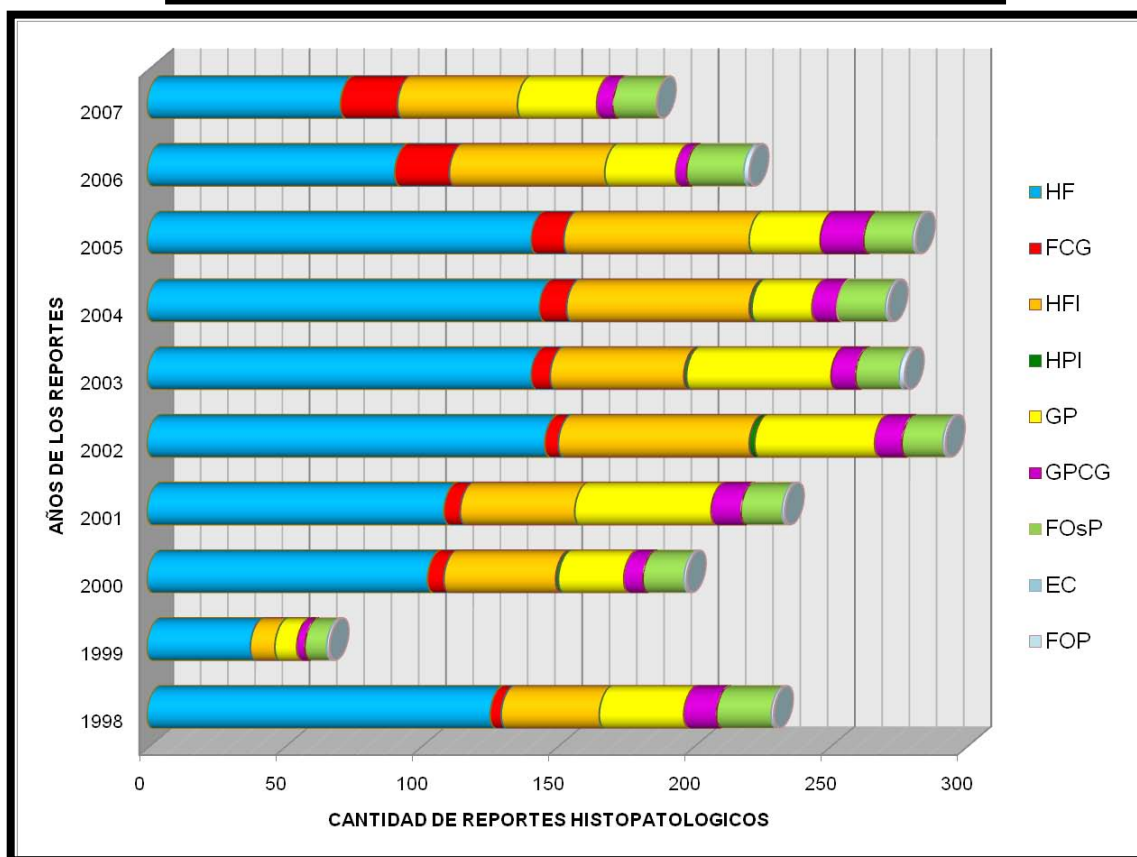
DATOS POR TIPO DE BIOPSIA EFECTUADA

	HF	FCG	HFI	HPI	GP	GPCG	FOSP	EC	FOP	
excisional	665	51	255	2	167	44	100	0	8	
Sin datos	93	3	47	0	31	6	15	0	2	
incisional	39	2	27	3	8	2	2	0	0	
excisional	256	27	121	0	80	30	31	0	0	
Sin datos	39	4	19	0	16	2	8	0	1	
incisional	15	3	14	0	11	2	5	0	0	
										1572
										684

FEMENINO
 MASCULINO

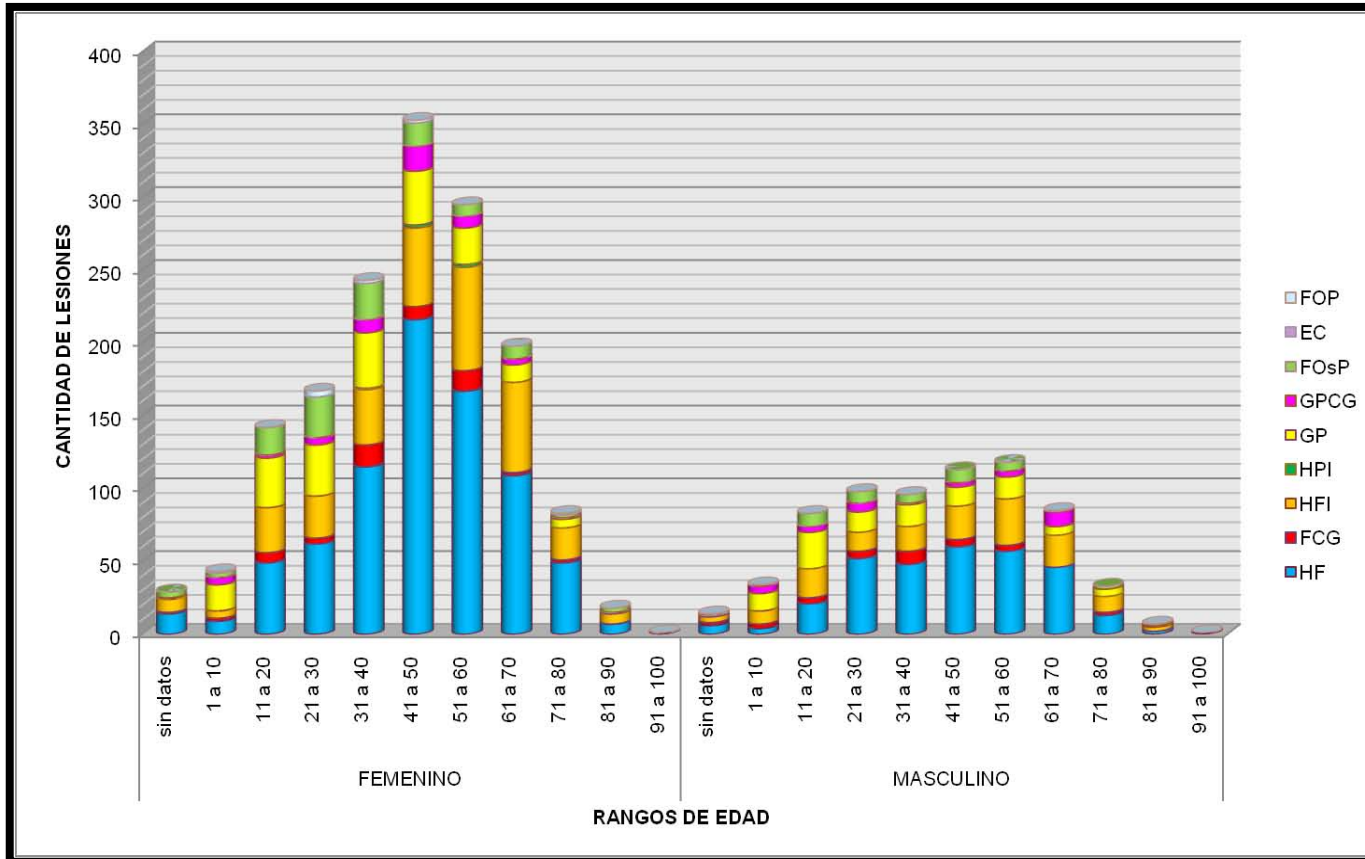
Información obtenida de la base de datos del laboratorio de Patología Clínica y Experimental de la DEPel. HF= Hiperplasia Fibrosa, FCG= Fibroma de Células Gigantes, HFI= Hiperplasia Fibrosa Inflamatoria, HPI= Hiperplasia Papilar Inflamatoria, GP= Granuloma Piógeno, GPCG= Granuloma Periférico de Células Gigantes, FOSP= Fibroma Osificante Periférico, EC= Épulis Congénito, FOP= Fibroma Odontogénico Periférico

DISTRIBUCIÓN DE CASOS TOTALES



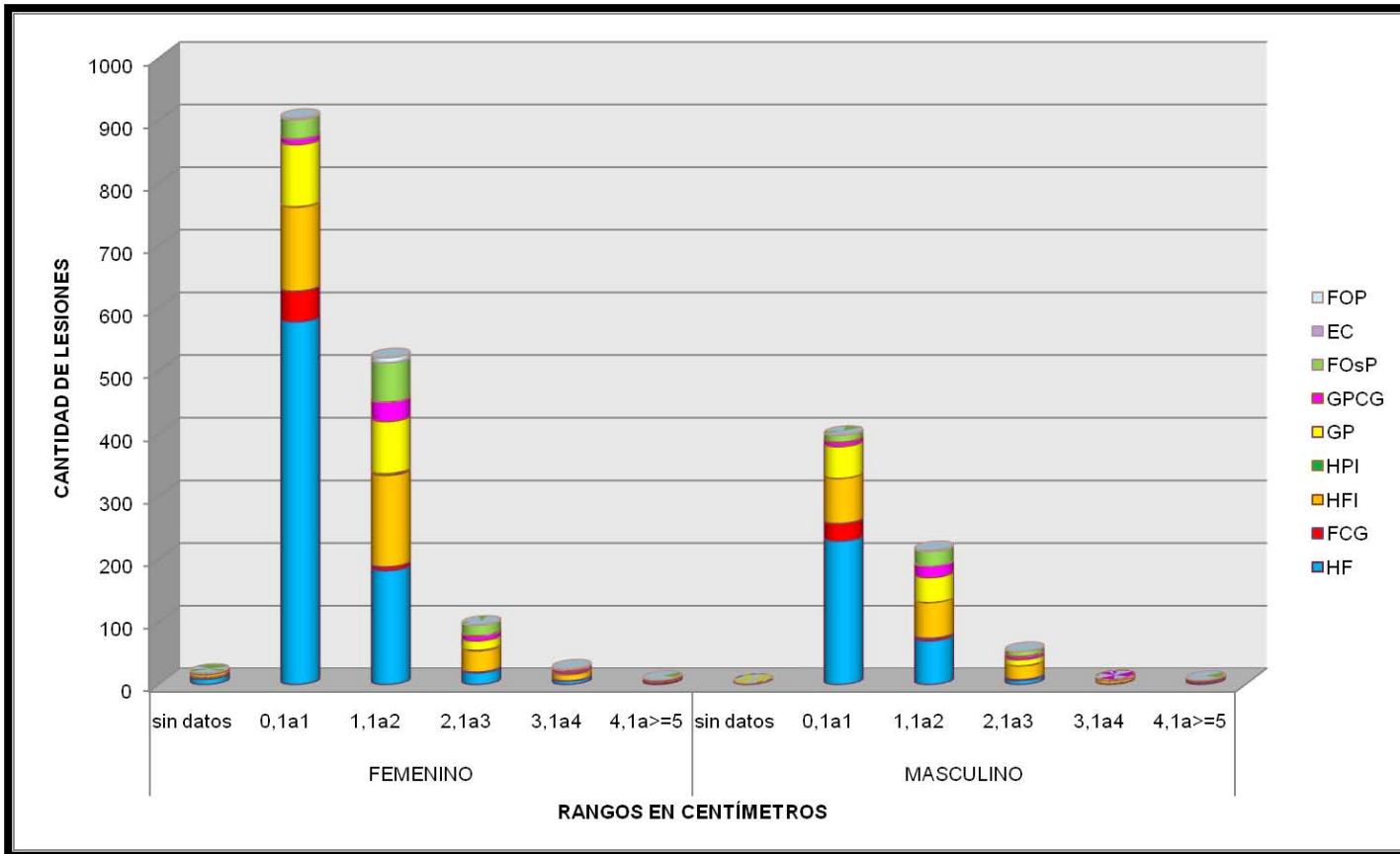
Gráfica 1. Información obtenida de la base de datos del laboratorio de Patología Clínica y Experimental de la DEPeI. HF= Hiperplasia Fibrosa, FCG= Fibroma de Células Gigantes, HFI= Hiperplasia Fibrosa Inflamatoria, HPI= Hiperplasia Papilar Inflamatoria, GP= Granuloma Piógeno, GPCG= Granuloma Periférico de Células Gigantes, FOsP= Fibroma Osificante Periférico, EC= Épulis Congénito, FOP= Fibroma Odontogénico Periférico

FRECUENCIA POR GRUPOS DE EDAD



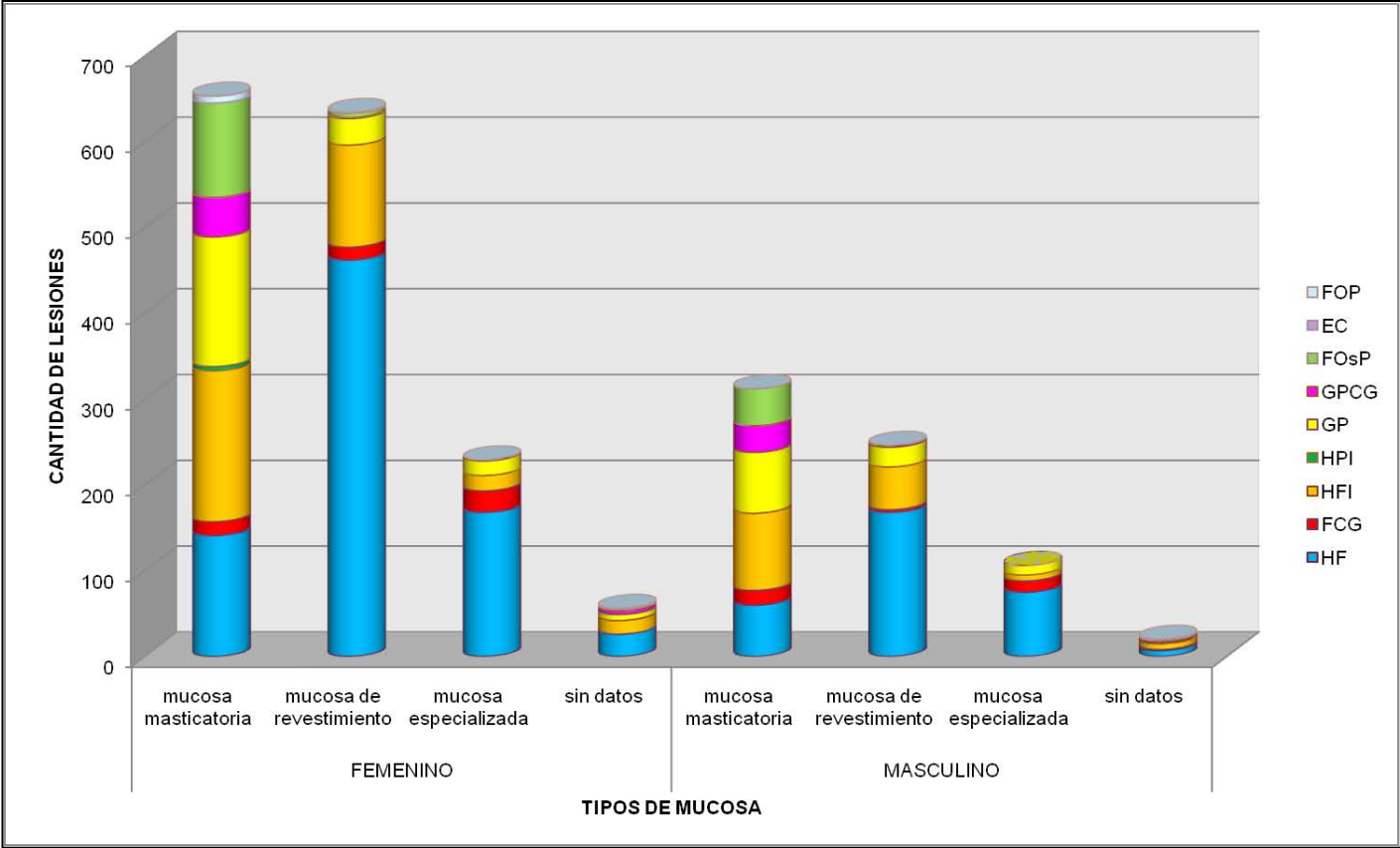
Gráfica 2. Información obtenida de la base de datos del laboratorio de Patología Clínica y Experimental de la DEPeI. HF= Hiperplasia Fibrosa, FCG= Fibroma de Células Gigantes, HFI= Hiperplasia Fibrosa Inflamatoria, HPI= Hiperplasia Papilar Inflamatoria, GP= Granuloma Piógeno, GPCG= Granuloma Periférico de Células Gigantes, FOSp= Fibroma Osificante Periférico, EC= Épulis Congénito, FOP= Fibroma Odontogénico Periférico

FRECUENCIA POR GRUPOS DE EDAD



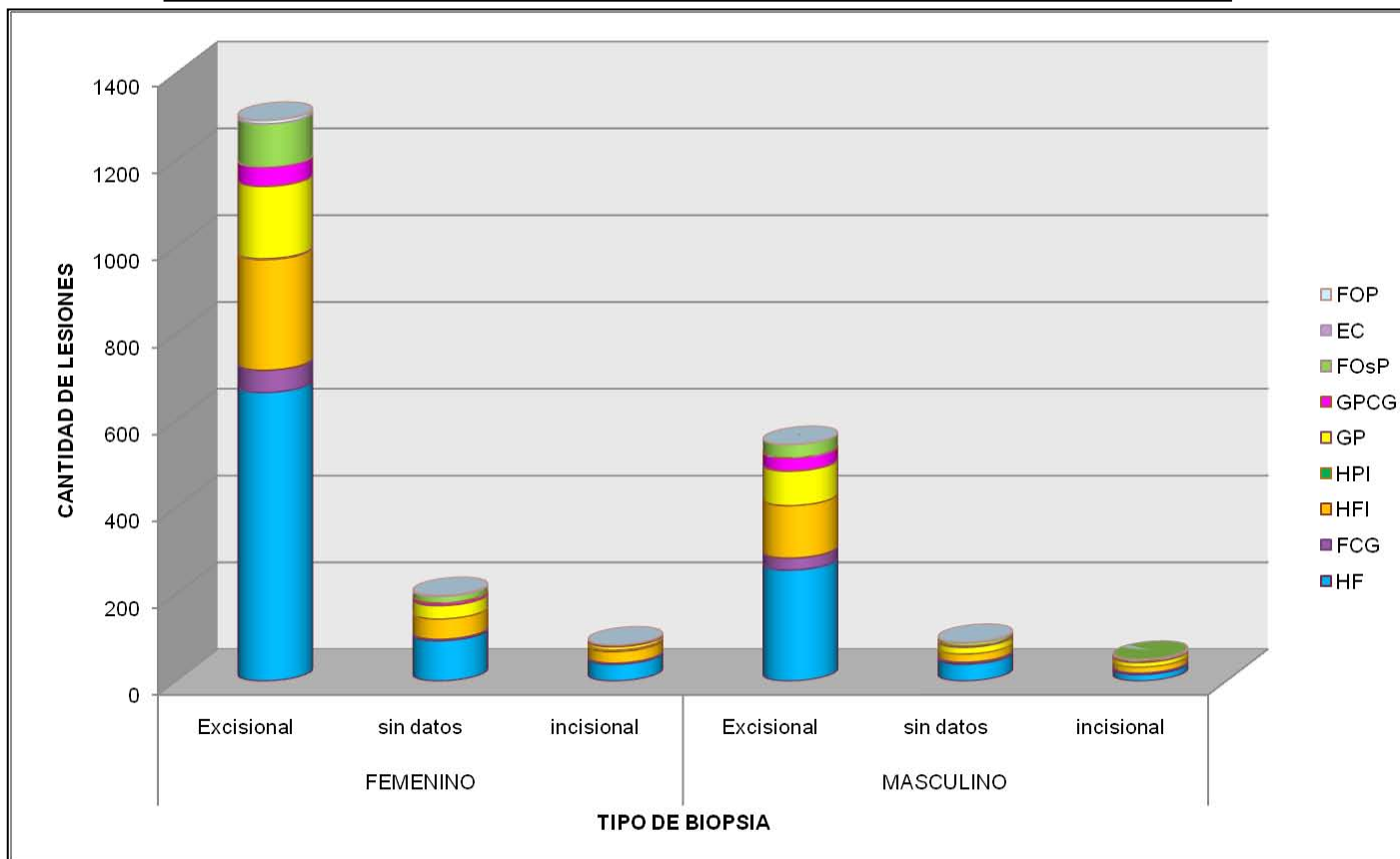
Gráfica 3. Información obtenida de la base de datos del laboratorio de Patología Clínica y Experimental de la DEPeI. HF= Hiperplasia Fibrosa, FCG= Fibroma de Células Gigantes, HFI= Hiperplasia Fibrosa Inflamatoria, HPI= Hiperplasia Papilar Inflamatoria, GP= Granuloma Piógeno, GPCG= Granuloma Periférico de Células Gigantes, FOSp= Fibroma Osificante Periférico, EC= Épulis Congénito, FOP= Fibroma Odontogénico Periférico

FRECUENCIA POR LOCALIZACIÓN



Gráfica 4. Información obtenida de la base de datos del laboratorio de Patología Clínica y Experimental de la DEPeI. HF= Hiperplasia Fibrosa, FCG= Fibroma de Células Gigantes, HFI= Hiperplasia Fibrosa Inflamatoria, HPI= Hiperplasia Papilar Inflamatoria, GP= Granuloma Piógeno, GPCG= Granuloma Periférico de Células Gigantes, FOSp= Fibroma Osificante Periférico, EC= Épulis Congénito, FOP= Fibroma Odontogénico Periférico

FRECUENCIA POR TIPO DE BIOPSIA EFECTUADA



Gráfica 5. Información obtenida de la base de datos del laboratorio de Patología Clínica y Experimental de la DEPeI. HF= Hiperplasia Fibrosa, FCG= Fibroma de Células Gigantes, HFI= Hiperplasia Fibrosa Inflamatoria, HPI= Hiperplasia Papilar Inflamatoria, GP= Granuloma Piógeno, GPCG= Granuloma Periférico de Células Gigantes, FOsP= Fibroma Osificante Periférico, EC= Épulis Congénito, FOP= Fibroma Odontogénico Periférico