



**UNIVERSIDAD NACIONAL AUTÓNOMA DE
MÉXICO**



FACULTAD DE ODONTOLOGÍA

**DIAGNÓSTICO DIFERENCIAL DE ENFERMEDADES
SISTÉMICAS CON MANIFESTACIONES
PERIODONTALES.**

T E S I N A

QUE PARA OBTENER EL TÍTULO DE

CIRUJANA DENTISTA

P R E S E N T A:

ADRIANA FABIOLA REYES ORNELAS

TUTORA: MTRA. BEATRIZ CATALINA ALDAPE BARRIOS



Universidad Nacional
Autónoma de México

Dirección General de Bibliotecas de la UNAM

Biblioteca Central



UNAM – Dirección General de Bibliotecas
Tesis Digitales
Restricciones de uso

DERECHOS RESERVADOS ©
PROHIBIDA SU REPRODUCCIÓN TOTAL O PARCIAL

Todo el material contenido en esta tesis esta protegido por la Ley Federal del Derecho de Autor (LFDA) de los Estados Unidos Mexicanos (México).

El uso de imágenes, fragmentos de videos, y demás material que sea objeto de protección de los derechos de autor, será exclusivamente para fines educativos e informativos y deberá citar la fuente donde la obtuvo mencionando el autor o autores. Cualquier uso distinto como el lucro, reproducción, edición o modificación, será perseguido y sancionado por el respectivo titular de los Derechos de Autor.

GRACIAS A DIOS:

Por permitirme llegar a este momento tan importante de mi vida.

A MIS PADRES:

Con cariño para ustedes, por todo su apoyo, comprensión y por darme todo lo necesario para que yo sea una persona preparada, recuerden que los logros no solo son míos sino suyos también.

A MI HERMANO:

Por que también gracias a ti, a tu esfuerzo y sacrificio he podido llegar al término de mi carrera, gracias por todo tu apoyo, tus ánimos, consejos y por nunca dejarme caer.

A MIS ABUELITOS:

Por que ustedes me han apoyado siempre, me han dado todo cuanto han podido pero sobre todo me han dado su cariño y amor.

A EDUARDO:

Por estar siempre a mi lado, por tu apoyo, cariño, amor y comprensión, gracias por ayudarme y motivarme día a día.

A MIS TIOS Y TIAS

Por su impulso y consejos para seguir adelante.

A MIS PRIMOS:

Por creer siempre en mi y darme su apoyo incondicional.

*Con todo **Mi Amor***

ÍNDICE

INTRODUCCIÓN.....	3
1.-CARACTERÍSTICAS DEL PERIODONTO.....	4
2.-CAUSAS SISTÉMICAS DE AGRANDAMIENTO GINGIVAL.....	22
2.1.-Generalizado Congénito	
2.1.1.-Amiloidosis.....	22
2.1.2.-Fibromatosis gingival hereditaria.....	27
2.1.3.-Hialinosis sistémica infantil.....	30
2.1.4.-Mucopolisacaridosis.....	31
2.1.5.-Síndrome de Pfeiffer	34
2.2-Generalizado Adquirido	
2.2.1.-Hematológicos:	
2.2.1.1.-Anemia aplásica.....	35
2.2.1.2.-Leucemias.....	39
2.2.1.3.-Deficiencia de vitamina C.....	42
2.2.2.-Depósitos:	
2.2.2.1.-Proteinosis lipídica.....	44
2.2.3.-Inducido por fármacos	
2.2.3.1.-Hiperplasia gingival asociada a fármacos.....	47
• Bloqueadores de canales de calcio	
• Ciclosporina	
• Fenitoína	

2.3.-Localizado Congénito

2.3.1. Síndrome de Cowden	54
2.3.2. Tumor de células granulares	56
2.3.3. Angiomatosis (Síndrome Sturge-Weber).....	58

2.4.-Localizado adquirido

2.4.1.1. Liquen plano.....	61
2.4.1.2. Pénfigo vulgar.....	66

2.4.2.- No infecciosas

2.4.2.1. Épulis de células gigantes	70
2.4.2.2. Enfermedad de Crohn	73
2.4.2.3. Granulomatosis orofacial.....	77
2.4.2.4. Sarcoidosis	81
2.4.2.5. Épulis del embarazo.....	86
2.4.2.6. Granuloma piógeno.....	87

2.4.3.-Neoplasias malignas

2.4.3.1. Carcinomas epidemoide.....	90
2.4.3.2. Carcinoma verrucoso.....	96
2.4.3.3. Sarcoma de Kaposi.....	98
2.4.3.4. Linfoma de Hodgkin.....	101
2.4.3.5. Linfoma No Hodgkin.....	104
2.4.3.6. Mieloma múltiple.....	108
2.4.3.7. Plasmacitomas.....	113
2.4.3.8. Granulomatosis de Wegener.....	116

DISCUSIÓN.....118

CONCLUSIONES.....119

FUENTES DE INFORMACIÓN.....126

GLOSARIO

ANEXO

INTRODUCCIÓN

En este trabajo se analizan las características clínicas e histológicas de los tejidos del periodonto, igualmente se revisan enfermedades sistémicas que presentan manifestaciones bucales.

Estas pueden tener características parecidas a gingivitis o periodontitis y se tratan como tal y no ser precisamente éstas.

Las enfermedades sistémicas que se describen muestran una gran diversidad de manifestaciones clínicas en los tejidos blandos y óseos de la cavidad bucal, muchos de estas características pueden pasar desapercibidas y no saber el factor etiológico; puede que estén o no asociadas a placa bacteriana y esto nos ocasiona un conflicto en el diagnóstico y por lo tanto impide que podamos dar un buen tratamiento.

Se debe tomar en cuenta que es indispensable realizar una adecuada historia clínica, saber si nuestro paciente presenta algún padecimiento sistémico y de esta forma relacionar los aspectos clínicos normales con los aspectos clínicos patológicos e identificar las características los signos y síntomas clásicos de cada padecimiento sistémico.

La principal manifestación bucal de las enfermedades sistémicas y síndromes que aquí se manejan, es la hiperplasia gingival, nos pudimos dar cuenta que las características pueden ser muy similares entre éstas pero su etiología es diferente, el hacer un buen diagnóstico es indispensable para aplicar el tratamiento adecuado



1.- CARACTERÍSTICAS DEL PERIODONTO

Encía

La mucosa bucal se compone de:

- 1) la mucosa masticatoria, que incluye la encía y el recubrimiento del paladar duro,
- 2) la mucosa especializada, que recubre el dorso de la lengua, y
- 3) la parte restante llamada mucosa tapizante. 3

La encía es la parte de la mucosa masticatoria que recubre la apófisis alveolar y rodea la porción cervical de los dientes. La encía adquiere su forma y textura finales con la erupción de los dientes. 3

El volumen de la encía es firme, esta adherido al diente y al hueso alveolar por fibras de colágena. La encía libre es relativamente tejido móvil rodeando el surco gingival. Esta cubre aproximadamente de 1 a 1.5 mm de la superficie del diente. 1

El límite apical de la encía adherida esta localizada en la unión mucogingival, donde el epitelio ortoqueratinizado se une con el epitelio no ortoqueratinizado de la mucosa alveolar. La unión mucogingival es una referencia estable. La anchura de la encía adherida varía por cada diente.



En general, la encía adherida es más extensa en la maxila, en especial sobre la superficie bucal de los incisivos y sobre la superficie bucal de los caninos mandibulares y primeros premolares y superficie lingual de los incisivos mandibulares. La anchura de la encía adherida varía de 1 a 6 mm. 1

El paladar duro y la apófisis alveolar superior están cubiertos por mucosa masticatoria. 3

Se pueden distinguir dos partes de la encía:

La **encía libre**, tiene una superficie opaca y consistencia firme y comprende el tejido gingival y las zonas vestibular y lingual / palatino de los dientes, y la encía interdientaria o papilas interdientarias. En el lado vestibular y lingual de los dientes, la encía libre se extiende desde el margen gingival libre en sentido apical hasta el surco apical libre que esta ubicado en un nivel que se corresponde con el nivel de la unión o limite cementoadamantino.3

La forma de la encía interdientaria (papila interdientaria) esta determinada por las relaciones de contacto entre los dientes, la anchura de las superficies dentales proximales y el curso de la unión cementoadamantina. En las regiones anteriores, la papila interdental tiene forma piramidal, mientras que en las regiones molares las papilas suelen estar más aplastadas en sentido vestibulolingual. Debido a la presencia de las papilas interdientarias, el margen gingival libre sigue un curso festoneado, más o menos acentuado, a lo largo de los dientes. 3



Se establecen en las regiones premolar y molar una concavidad -un col- así, las papilas interdentarias en esta zona suelen tener una porción vestibular y otra lingual/palatina separadas por la región del col. 3

La región del col esta cubierta por un epitelio delgado no queratinizado. 3

La **encía adherida**, en sentido coronario, esta señalada por el surco gingival libre y se extiende en dirección apical a la unión mucogingival, donde se continúa con la mucosa alveolar, es de color rosa, tiene una textura firme, y suele mostrar un punteado delicado que le da aspecto de cáscara de naranja. 3

Anatomía microscópica

El epitelio que recubre la encía libre puede diferenciarse así: epitelio bucal que mira hacia la cavidad bucal; epitelio sulcular bucal, que mira hacia el diente sin ponerse en contacto con el, epitelio de inserción, que permite el contacto entre encía y diente. 3

El epitelio gingival bucal es ortoqueratinizado, impemeable a las sustancias agua-solubles, y firmemente adherida a la base del tejido conectivo gingival denso. 3

La célula del epitelio gingival bucal tiene la proporción más baja de proliferación comparado con las células del epitelio de unión y del epitelio sulcular bucal.



Esto puede ser debido al efecto restringido fisiológico de transformar el factor de crecimiento B sobre el epitelio de proliferación celular. 1

El epitelio bucal es un epitelio queratinizado, estratificado, escamoso que, según el grado de diferenciación de las células productoras de queratina, puede ser dividido en las siguientes capas celulares: 1

1. Capa Basal (estrato germinativo): constituyen el compartimiento de la proliferación del epitelio y las capas restantes forman el compartimiento de diferenciación. 1
2. Capa espinocelular (estrato espinoso): son especializadas por contacto célula con célula por medio de desmosomas. Estas células contienen muchos filamentos de queratina que se asocian periféricamente con las placas de la unión de desmosomas. El número de desmosomas por célula es doble de la capa basal a la capa espinosa. 1
3. Capa celular granular (estrato granuloso): contiene en la capa gránulos de queratohialina, numerosas tonofibrillas. 1
4. Capa celular queratinizada (estrato córneo): La paraqueratinización es una condición caracterizada por la desintegración incompleta de los núcleos y organelos del citoplasma. 1

El epitelio gingival bucal incluye melanocitos, células de Langerhans, y células de Merkel. 3



Las células de los 3 tipos son estrelladas y tienen prolongaciones citoplasmáticas de distintos tamaños y aspectos. A estas células también se les llama “células claras”, pues en los cortes histológicos se ven más claras que las células circundantes productoras de queratina. 3

Epitelio surcular bucal

El epitelio sulcular bucal se extiende desde la cresta de la encía marginal al epitelio de unión. 1

En estados saludables excelentes, el epitelio de unión se extiende a lo largo del esmalte al margen gingival, se caracteriza por un surco gingival poco profundo (menos de 3 mm), ningún sangrado al sondear y un flujo mínimo de fluido gingival. 1

El compartimiento diferenciado de ESB contiene las zonas internas y exteriores. La zona interna parece una capa espinosa, pero la célula individual contiene menos tonofibrillas y desmosomas, que las células de la capa espinosa del EGB. La zona exterior contiene las células viables con los núcleos intactos y organelos citoplasmáticos abundantes. 1

Las células extremas contienen una cantidad moderada de retículo endoplasmático rugoso, aparato de Golgi, y membrana que limitan los gránulos densos. 1

Cambios provocados por infiltrado de células inflamatorias como neutrófilos, leucocitos polimorfo nucleares y linfocitos, incluyen una pérdida de desmosomas y un ensanchamiento del espacio intercelular. 1



Epitelio de unión

Las células del epitelio de unión mantienen una unión directa a la superficie del diente. 1

Las células basales del epitelio de unión están separadas del tejido conjuntivo por la lámina basal externa. La interfase entre el EU y el tejido conjuntivo subyacente es relativamente lisa. 1

En la superficie del diente, las células epiteliales extremas del EU producen una lámina basal interior y se fijan a esta lámina basal por el numero de hemidesmosomas. 1

La lámina basal interior es aproximadamente tres veces más gruesa que la lámina basal externa. La lámina basal interior contiene glucoproteínas y proteoglicanos. 1

Las células en contacto con la lámina basal interior contienen un retículo endoplasmático rugoso bien desarrollados y numerosos componentes de Golgi. Los estudios de utilización celular de **timidina tritiada** indican que las células en el contacto con la superficie del diente son capaces de proliferación y contribuyen en la regeneración del EU. 1

La lámina basal externa contiene el tipo de colágeno IV, proteoglicanos de heparan sulfato y fibronectina. 1

Las células del EU contienen bien desarrolló el sistema lisosomal y participa en la fagocitosis de material del espacio intercelular. 1



El epitelio de unión tiene espacio intercelular ancho y los queratinocitos exhiben numerosos pliegues citoplasmáticos que se extienden en el espacio intercelular. Las células del EU son muy permeables a sustancias solubles al agua. Se mantiene un canal abierto a la penetración de antígenos bacterianos, lipopolisacáridos, y enzimas del surco al tejido conjuntivo debido a la ausencia de una barrera de permeabilidad eficaz entre las células del EU. En el fluido sulcular, una proteína que deriva del fluido rico de transudación de suero y fluido extracelular, contiene anticuerpos y enzimas que forman un sistema de defensa antibacteriano. 1

El EU también sirve como la senda primaria para la trans migración de PMNs en el surco. 1

La regeneración epitelial se da en aproximadamente 7 días, se logra por la proliferación y migración de células basales apicales que parten del EU.1

Las células del EU saludable contienen niveles altos de factor de crecimiento epidérmico (EGF) y los receptores de EGF expresos. 1

En dientes saludables que no han tenido pérdida anterior de adhesión del EU termina en la unión cemento esmalte. Las fibras de colágeno se fijan al cemento acelular, debajo del punto terminal del EU. El colágeno del tejido conjuntivo es un factor importante limitando la migración apical del EU. 1



Tejido conectivo

El tejido predominante de la encía y el ligamento periodontal es el conectivo. Los componentes principales del tejido conectivo son las fibras colágenas (alrededor del 60% del volumen del tejido conectivo), fibroblastos (alrededor del 5%), vasos, nervios y matriz (alrededor del 35%). 3

Células

Los diferentes tipos de células presentes en el tejido conectivo son fibroblastos, mastocitos, macrófagos, granulocitos neutrofilos, linfocitos y plasmocitos. 3

El fibroblasto es la célula del tejido conectivo que mas predomina (65% de la población celular total), esta dedicado a la producción de diversos tipos de fibras halladas en el tejido conectivo e intervienen en la síntesis de la matriz de este tejido. 3

El mastocito es responsable de la producción de ciertos componentes de la matriz. Esta célula produce sustancias vasoactivas, que pueden afectar a la función del sistema microvascular y controlar el flujo de sangre a través del epitelio. El citoplasma presenta una gran cantidad de vesículas q contienen sustancias biológicas activas, como enzimas proteolíticas, histamina y heparina. 3



El macrófago tiene funciones fagocíticas y sintéticas dentro del tejido. 3

Los granulocitos neutrofilos, también llamados leucocitos polimorfonucleares. El núcleo es lobulado y en el citoplasma se encuentran numerosos lisosomas, que contienen enzimas lisosómicas. 3

Los linfocitos presentan un núcleo esférico que contiene zonas localizadas de cromatina densa electrónicamente. 3

Los plasmocitos contienen un núcleo esférico ubicado excéntricamente con cromatina densa electrónica desplegada radialmente. 3

Fibras

Las fibras del tejido conectivo son producidas por los fibroblastos y se dividen en:

- a) Fibras colágenas:
- b) Fibras de reticulares
- c) Fibras oxitalánicas
- d) Fibras elásticas

De acuerdo con su inserción y curso dentro del tejido los haces orientados en la encía pueden dividirse en los siguientes grupos:

- ◆ Fibras circulares
- ◆ Fibras dentogingivales
- ◆ Fibras dentoperiostáticas
- ◆ Fibras transeptales



Matriz

La matriz del tejido conectivo es producida primero por los fibroblastos. La matriz es el medio en el cual están incluidas las células del tejido conectivo y es esencial para el mantenimiento de la función normal del tejido conectivo. De tal modo el transporte de agua, de electrolitos, de nutrientes, de metabolitos, etc., desde y hacia las células conectivas individuales se produce dentro de la matriz. Los componentes principales de la matriz del tejido conectivo son macromoléculas de polisacáridos proteínicos, divididos en: Proteoglicanos y glucoproteínas. 3

Los proteoglicanos contienen glucosaminoglicanos como unidades polisacáridos. Estos regulan la difusión y el flujo de líquidos a través de la matriz y son determinantes importantes del contenido del tejido y del mantenimiento de la presión osmótica. 3

Expresión de queratina en encía

Las Queratinas forman una familia de unos 20 polipéptidos, divididos en subfamilias ácido y básico. El elemento esencial a las queratinas neutras se numeran del k1 al k8, y las queratinas más pequeñas y ácidas se numeran de k9 a K19. La fibrinogénesis de queratina requiere de pares de polipéptidos ácidos y básico. 1



En general, se expresan K5 y K14 en todos los epitelios estratificados. Se expresan K1, K2, K10, y K11 en las células suprabasales de epitelios cornificados, mientras se expresan K4 y K13 en las células suprabasales de epitelios estratificados no cornificados (y paraqueratinizados), estos marcadores son útiles para la localización de células neuroendocrinas epiteliales. 1

La disponibilidad de anticuerpos a las queratinas específicas ha hecho posible estudiar la variación en la expresión de queratina en varios tejidos epiteliales bucales así como en las tres áreas separadas del epitelio gingival. La aplicación de antiqueratinas inmunofluorescentes al EGB ha mostrado que tiñe K5, K14, K1, K2, K10, K11, K6, K8, K16, K18, y K19 en las células aisladas. El OSE mancha para K5, K14, K4, K13, K6, K16, y K19. Aunque el EU tiene una proporción alta de producción, hay datos contradictorios en la presencia de K6 y K16 en esa situación. La falta de K4 en JE marca el límite entre él y el OSE. El límite entre OSE no se define grandemente por los tipos de queratina, porque hay algún traslape de los tipos celulares suprabasales a lo largo de la cresta de la encía. 1

Las K4/K13 se expresan lineando mucosa asociado con las propiedades de flexibilidad y elasticidad, considerando que el par de K1/K10 se expresó en mucosa masticatoria, el paladar duro, y la piel, asociada con la rigidez y dureza. 1



Irrigación sanguínea, vasos linfáticos y nervios. 2

Las tres fuentes de irrigación sanguínea de la encía son las siguientes:

1. Arteriolas suprapariosteicas al lado de las superficies vestibular y lingual del hueso alveolar. A partir de ellas, los capilares se extienden a lo largo del epitelio del surco y entre las proliferaciones reticulares de la superficie gingival exterior. Algunas ramas de las arteriolas pasan a través del hueso alveolar hacia el ligamento periodontal o corren sobre la cresta del hueso alveolar.
2. Vasos del ligamento periodontal, que se extienden hacia la encía y establecen anastomosis con capilares en el área del surco.
3. Arteriolas, que emergen de la cresta del tabique interdental y se extienden a la cresta del hueso para anastomosarse con vasos del ligamento periodontal, con capilares en áreas del surco gingival y vasos que discurren sobre la cresta alveolar. 2

El drenaje linfático de la encía capta los vasos linfáticos de las papilas del tejido conectivo. Sigue hacia la red de recolección externa al periostio del proceso alveolar y después hacia los ganglios linfáticos regionales. Asimismo los vasos linfáticos subyacentes al epitelio de unión se dirigen hacia el ligamento periodontal y acompaña a los vasos sanguíneos. 2

La innervación gingival deriva de las fibras que surgen de los nervios presentes en el ligamento periodontal y de los nervios labiales, bucales y palatinos. 2



Ligamento periodontal

El ligamento periodontal es el tejido conectivo blando, muy vascularizado y celular que rodea los dientes y une el cemento radicular con la lámina dura del hueso alveolar propio. 3

Fibras periodontales. 2

Las fibras principales son los elementos más importantes del ligamento periodontal, son de colágena están dispuestas en haces y siguen una trayectoria sinuosa en cortes longitudinales. Las porciones terminales de las fibras principales que se insertan en el cemento y el hueso reciben el nombre de fibras de Sharpey. 2

La colágena es una proteína compuesta por diferentes aminoácidos, los más importantes son: glicina, prolina, hidroxilisina e hidroxiprolina.

Los fibroblastos, condroblastos, osteoblastos, odontoblastos y otras células sintetizan colágeno. 2

Las fibras del ligamento periodontal están dispuestas en seis grupos:

- ◆ Fibras transeptales
- ◆ Fibras de la cresta alveolar
- ◆ Fibras horizontales
- ◆ Fibras oblicuas
- ◆ Fibras apicales
- ◆ Fibras interradiculares. 2



Cemento

Los tipos principales son el cemento acelular (primario) y el celular (secundario). Hay dos fuentes de fibras de colágena en el cemento: las fibras de Sharpey (extrínsecas), en la porción insertada de las fibras principales del ligamento periodontal, producidas por los fibroblastos, y las fibras que pertenecen a la matriz de cemento (intrínsecas), producidas por los cementoblastos. 2

El cemento acelular es el primero en formarse cubre casi desde el tercio cervical hasta la mitad de la raíz; no contiene células. Ese cemento se forma antes que el diente alcance su plano oclusivo. Las fibras de Sharpey constituyen la mayor parte de la estructura del cemento acelular, que posee una función principal en el soporte dentario. También contiene fibrillas de colágena intrínsecas calcificadas y dispuestas irregularmente o paralelas a la superficie. 2

Las fibras de Sharpey ocupan una porción reducida del cemento celular y están separadas por otras fibras desordenadas o paralelas a la superficie radicular. 2

Schoroeder catalogo el cemento de la siguiente manera:

- Cemento acelular fibrilar.
- Cemento acelular de fibras.
- Cemento celular mixto estratificado.
- Cemento celular de fibras intrínsecas.
- Cemento intermedio. 2



Permeabilidad del cemento

Tanto el cemento celular como el acelular son muy permeables y permiten la difusión de colorantes desde la pulpa y la superficie radicular externa. Con la edad la permeabilidad del cemento disminuye. 2

Proceso alveolar

El proceso alveolar se forma cuando el diente erupciona a fin de proveer la inserción ósea para el ligamento periodontal; desaparece de manera gradual una vez que se pierde el diente. 2

El proceso alveolar consiste en lo siguiente:

1. Una tabla externa de hueso cortical formado por hueso haversiano y laminillas óseas compactas.
2. La pared interna del alveolo, constituida por hueso compacto delgado llamado hueso alveolar o cortical alveolar. Histológicamente contiene una serie de aberturas (lamina cribiforme) por las cuales los paquetes neurovasculares unen el ligamento periodontal con el componente central del hueso alveolar, el hueso esponjoso.
3. Trabeculas esponjosas, entre esas dos capas compactas, que operan como hueso alveolar de soporte. El tabique interdental consta de hueso esponjoso de soporte rodeado por un borde compacto. 2



Los osteoblastos, producen la matriz orgánica del hueso. Hay crecimiento óseo por aposición de una matriz orgánica depositada por los osteoblastos. Los sistemas harversianos (osteones) son la vías internas que suministran sangre a huesos demasiado gruesos que no podrían irrigar solo vasos superficiales. 2

El hueso posee dos terceras partes de materia inorgánica y una matriz orgánica. La primera esta compuesta por los minerales calcio y fosfato, junto con hidroxilo, carbonatos, citratos y vestigios de otros iones, como sodio, magnesio y flúor. Las sales minerales aparecen en la forma de cristales de hidroxiapatita. 2

La matriz orgánica consiste principalmente en colágena de tipo I (90%), con pequeñas cantidades de proteínas no colágenas, como osteocalcina, osteonectina, proteína morfogenética ósea, fosfoproteína y proteoglicanos. 2

El remodelado es el mecanismo óseo más importante como vehículos de cambio de forma, resistencia a fuerzas, reparación de heridas y homeostasis de calcio y fósforo en el organismo. 2

Los osteoclastos se originan en el tejido hematopoyético y se forman por fusión de células mononucleares de poblaciones asincrónicas. Cuando los osteoclastos están activos, en contraposición al reposo, poseen un borde ondulado irregular del cual se secretan al parecer enzimas hidrolíticas. 2



Otro mecanismo de resorción ósea consiste en la creación de un medio acidogeno en la superficie del hueso, que lleva a la disolución del componente mineral del hueso. 2

La secuencia del mecanismo es el siguiente:

1. Fijación de osteoclastos a la superficie mineralizada del hueso.
2. Creación de un medio acidogeno sellado mediante la acción de la bomba de protones, que desmineraliza el hueso y expone la matriz orgánica.
3. Degradación de la matriz orgánica expuesta a sus componentes aminoácidos por la acción de enzimas liberadas, como fosfatasa ácida y citepsina.
4. Secuestro de iones minerales y aminoácidos dentro del osteoclasto. 2

Periostio y endosito

Todas las superficies están cubiertas por capas de tejido conectivo osteogeno diferenciado. El tejido que cubre la superficie externa del hueso se llama periostio, en tanto que aquel que reviste las cavidades óseas recibe el nombre de endosito. 2



Irrigación de las estructuras de soporte

Deriva de las arterias alveolares superior e inferior para la mandíbula y el maxilar superior y llega al ligamento desde tres fuentes: vasos apicales, vasos que penetran desde el hueso alveolar y vasos anastomosantes de la encía. Los vasos apicales emiten ramas que irrigan la zona apical del ligamento periodontal antes de penetrar en la pulpa dental. Los vasos transalveolares son ramas de los vasos intercúptales que perforan la cortical alveolar y entran al ligamento. Los vasos intraseptales siguen para profundir la encía, a su vez, dichos vasos gingivales se anastomosan con los del ligamento periodontal de la región cervical. 2

El aporte vascular del hueso ingresa al tabique interdental a través de los conductos nutrientes junto con nervios, venas y vasos linfáticos.

El drenaje venoso del ligamento periodontal acompaña a las arterias. Las venulas reciben sangre de la abundante red capilar; también hay anastomosis arteriovenosas entre los capilares. Estas son más frecuentes en las regiones apical e interradicular y se ignora cuál es su relevancia. 2

Los vasos linfáticos complementan el sistema de drenaje venoso. Los que drenan la región apenas por debajo del epitelio de unión pasan al interior del ligamento periodontal y acompañan a los vasos sanguíneos hacia la región periapical. De ahí avanzan por el hueso alveolar hacia el conducto dentario inferior en la mandíbula o el conducto infraorbitario en el maxilar superior y después a los ganglios linfáticos submaxilares. 2



2. CAUSAS SISTÉMICAS DE AGRANDAMIENTO GINGIVAL

1. Generalizado congénito

1.1. Amiloidosis

La amiloidosis representa un grupo heterogéneo de condiciones caracterizadas por la deposición de una sustancia proteínica extracelular llamada amiloide. El amiloide puede ser formado en una variedad de ambientes, cada uno con su propio tipo específico de proteína amiloide. Aunque el amiloide podría tener varias fuentes, todos los tipos de amiloide tienen la característica común de configuración molecular de lámina β -plegada; debido a esta similitud de la estructura molecular, los diferentes tipos de amiloide tienen modelos de tñido similar con tñidos especiales. 4

La amiloidosis puede producir una variedad de efectos, dependiendo del órgano afectado y la magnitud a la cual el amiloide se deposita. Con formas cutáneas limitadas de amiloidosis. Con algunas formas de amiloidosis sistémica, la muerte podría ocurrir dentro de pocos años del diagnóstico como un resultado de insuficiencia cardíaca o renal. Además, la presencia del amiloide podría estar asociada con otros problemas, tales como mieloma múltiple o infecciones crónicas. 4



Características clínicas

La amiloidosis podría ser dividida en: formas de órgano limitado y sistémico. 4

Amiloidosis de órgano limitado, podría ocurrir en una variedad de órganos, rara vez se ha reportado en tejidos blandos bucales. Un ejemplo de una forma limitada de amiloidosis es el nódulo amiloide, el cual aparece como un depósito submucosal solitario asintomático. La mayoría de las formas de órgano limitado de la amiloidosis consiste de agregados de cadenas ligeras de inmunoglobulina y no están asociados con ninguna alteración sistémica. 4

Amiloidosis sistémica.

La amiloidosis sistémica podría ocurrir en varias formas:

- Primaria
- Asociada al mieloma
- Secundaria
- Asociada a la hemodiálisis
- Por herencia familiar

Amiloidosis primaria y asociada al mieloma.

Las formas de amiloidosis primaria y asociada al mieloma usualmente afectan a adultos mayores (promedio de 65 años de edad), y está presente una ligera predilección masculina. 4



Los signos y síntomas iniciales podrían ser no específicos, resultando en un diagnóstico retrasado. La fatiga, la pérdida de peso, parestesia, ronquera, edema, e hipotensión ortostática están entre las primeras indicaciones de este proceso de enfermedad. Eventualmente, el síndrome de túnel carpal, las lesiones mucocutáneas, la hepatomegalia y macroglosia se desarrollan como resultado de la deposición de la proteína amiloide. Las lesiones de la piel aparecen como pápulas y placas en la superficie suave, firmes, cerosas. Estos afectan más comúnmente la región del papado, la región retroauricular, el cuello, y los labios.

Las lesiones a menudo están asociadas con la petequia y la equimosis. La macroglosia se ha reportado en el 10% al 40% de estos pacientes y podría aparecer como agrandamiento difuso o nodular de la lengua. A veces los nódulos del amiloide bucal muestran úlcera y hemorragia submucosal subyacente a las lesiones. Pocas veces, los pacientes se quejan de ojos secos o boca seca, lo cual es secundario a la infiltración amiloide y a la destrucción de las glándulas lagrimales y salivales. Cuando ha ocurrido una importante infiltración del vaso sanguíneo, se podrá notar la claudicación de la musculatura de la mandíbula. 4

Amiloidosis secundaria.

La amiloidosis secundaria característicamente se desarrolla como resultado de un proceso inflamatorio crónico. El corazón no es afectado como en otras formas de amiloidosis. Sin embargo, el hígado, el riñón, el bazo, y el compromiso adrenal son típicos. Con la terapia antibiótica moderna, se ha vuelto rara esta forma de amiloidosis. 4



Características histopatológicas

La biopsia de la mucosa rectal ha sido usada para confirmar un diagnóstico de amiloidosis primaria o asociada al mieloma, siendo positivas el 80% de las muestras. Sin embargo, la biopsia por aspiración de grasa subcutánea abdominal es un procedimiento más simple, y se ha reportado un 85% de asociación. Las fuentes de tejido alternativo, sin embargo, son la encía y las glándulas salivales labiales. 4

El examen histopatológico del tejido gingival que ha sido afectado por la amiloidosis muestra deposición extracelular en el tejido conectivo submucosal de un material amorfo, eosinofílico, el cual podría ser agrupado en una orientación perivascular o podría estar difusamente presente en todo el tejido. El tejido glandular salival labial muestra deposición del amiloide en una localización periductal o perivascular en más del 80% de los casos. 4

Un medio estándar de identificación de amiloide es el rojo Congo, la cual tiene una afinidad por la proteína anormal. En las secciones del tejido teñidas con rojo Congo, el amiloide parece rojo. Cuando el tejido es analizado con luz polarizada, exhibe una birrefringencia de manzana-verde. Las secciones microscópicas teñidas con violeta cristal revelan una metacromasia característica; esta normalmente púrpura aparece más roja cuando reacciona con el amiloide. La tioflavina T, fluorescente, también da resultados positivos si esta presente el amiloide. Ultraestructuralmente, el amiloide se ve como una recolección de 7.5 – a 10-nm en diámetro, sin bifurcación, de fibrillas lineales. 4



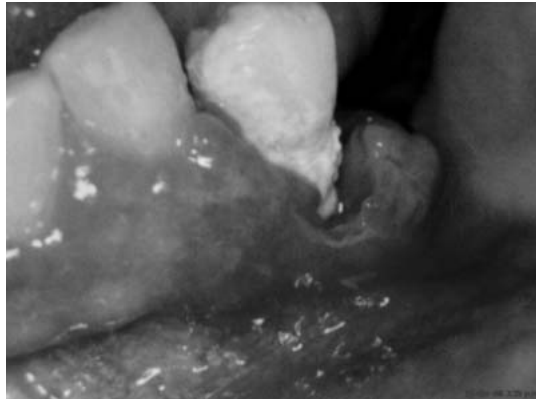Diagnostico

Una vez que se ha hecho el diagnostico histopatológico de amiloidosis, el paciente debe ser evaluado médicamente para determinar el tipo de amiloidosis que presente. Éste debe incluir inmunoelectroforesis sérica que determina si existe una gammapatía monoclonal de modo que el mieloma múltiple pueda ser excluido. También son importantes la historia familiar y el examen físico. 4

Tratamiento y pronóstico

En muchos casos, no está disponible la terapia efectiva para la amiloidosis. La escisión quirúrgica de la deposición amiloide en la lengua se ha realizado con un éxito limitado. Las formas seleccionadas de amiloidosis podrían responder al tratamiento o disminuir su progreso, dependiendo de la causa subyacente. En casos de amiloidosis secundaria asociada con un agente infeccioso.

El tratamiento de la infección y reducción de la inflamación a menudo mejoran clínicamente. El trasplante renal podría detener el progreso de las lesiones óseas en la amiloidosis asociada a la hemodiálisis, pero este procedimiento no revierte el proceso. El tratamiento de amiloidosis primaria con colchicina, prednisona, o melfalán parece mejorar el pronóstico de los pacientes quienes no tienen compromiso cardiaco o renal, el pronóstico es reservado. Muchos pacientes mueren de insuficiencia cardiaca, arritmia, o enfermedad renal dentro de meses a pocos años después del diagnostico.4



Amiloidosis. 7

1.2. Fibromatosis gingival hereditaria

La fibromatosis es una condición rara, que aparece como una anomalía aislada, o como parte de un síndrome genético. El mecanismo genético no se entiende bien, pero se ha visto herencia autosómica recesiva y en otras ocasiones autosómica dominante. Se puede observar una temprana recurrencia de agrandamiento gingival, alrededor de los dientes posteriores, debido a la gran dificultad en mantener la higiene bucal, en comparación con los dientes anteriores. 5

La fibromatosis pertenece a un grupo de proliferaciones de infiltrado fibroso, que exhibe una conducta clínica y un potencial biológico intermedio entre la lesión fibrosa benigna y el fibrosarcoma. Se denomina fibromatosis gingival a la que compromete la mucosa bucal, tanto en la región de la tuberosidad maxilar superior como en la encía de los maxilares superiores e inferiores.



Varios síndromes multisistémicos se han asociado con fibromatosis gingival. Se informa la asociación de fibromatosis gingival, amelogénesis imperfecta, retardo en la erupción dental, y retardo severo en el crecimiento y desarrollo. 5

Manifestaciones clínicas

Las manifestaciones clínico-patológicas de la fibromatosis, en los tejidos blandos bucales, se lograron definir como un crecimiento difuso de tejido fibroso, pobremente circunscrito, que infiltra tejido adyacente normal, caracterizado por proliferación de fibroblastos bien diferenciados, con cantidades variables de colágeno entre las células proliferantes, que carecen de potencial maligno. 5

El término fibromatosis gingival se ha usado para describir el aumento de tamaño de la mucosa, tanto en la región de la tuberosidad maxilar superior como en la encía de los maxilares superior e inferior. 5

La encía aumenta de tamaño cubriendo las coronas dentales. La mayoría del crecimiento gingival comienza durante la pubertad y aumenta progresivamente afectando la papila interdental y la encía fija, puede afectar encía lingual y labial. La encía es bulbosa, firme y dura, aunque mantiene su color normal. 5

Hay formas localizadas y generalizadas. La forma generalizada puede ser hereditaria, secundaria a medicamentos o idiopática. Cuando aparece antes de la erupción dental, este denso tejido fibroso, puede interferir con ella. 5

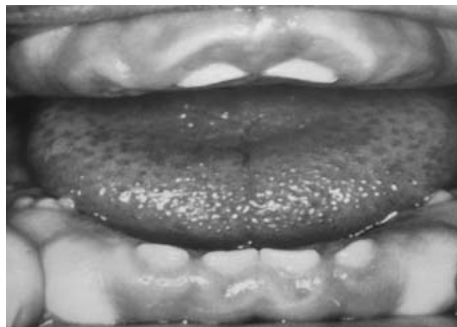


Características histológicas

Es posible evidenciar hiperplasia moderada del epitelio, con una leve hiperqueratosis. El estroma subyacente está formado casi por completo por haces densos de tejido fibroso, maduro, con pocos fibroblastos jóvenes. En ocasiones se aprecia inflamación crónica causada por la irritación local. Los fibroblastos, a menudo tienen un retículo endoplásmico rugoso notorio. Se observan células con núcleo vesicular, similares a células cebadas, hay fascículos entrelazados y prominentes de colágeno, separados por canales vasculares, células inflamatorias, así como acantosis del epitelio escamoso estratificado. 5

Tratamiento

La gingivectomía es el tratamiento de elección en pacientes en los que las encías crecen masivamente y cubren las coronas. Tras la cirugía, el tejido proliferar de nuevo, pero tarda muchos meses e incluso años en alcanzar el tamaño masivo observado en los pacientes que desarrollan formas graves de la enfermedad. Una mejor higiene bucal no parece influir sobre el grado de hiperplasia. 5



Fibromatosis gingival hereditaria. 6



1.3. Hialinosis sistémica infantil

Es un desorden genético caracterizado al nacimiento o poco después, se caracteriza por contracturas, inflamación dolorosa y pigmentación roja encima de las prominencias óseas. Las pápulas aperladas y los nódulos carnosos se desarrollan en la piel. El crecimiento excesivo de la encía y la piel gruesa también son característicos. Los niños con la enfermedad son susceptibles a las infecciones y la diarrea. El material hialino se deposita en muchos tejidos incluso la piel, músculo, el corazón, tracto gastrointestinal, nodos linfáticos, bazo, tiroides, y las glándulas suprarrenales. La enfermedad se hereda de manera autosómica recesiva. El gen para la enfermedad está en cromosoma 4q21. Este gen codifica la proteína morfogenética capilar 2 (CMG2), una transmembrana proteínica que es inducida durante la morfogénesis capilar. El mismo gen se deforma en la fibromatosis hialina juvenil, una enfermedad similar pero menos agresiva.



1.4. Mucopolisacaridosis

Los mucopolisacaridos son un grupo heterogéneo de los trastornos metabólicos que son heredados en una forma autosómica recesiva. Estos se caracterizan por la falta de algunas de las varias enzimas normales necesarias para procesar las sustancias intercelulares importantes conocidas como glucosaminoglucanos. Estas se conocen como mucopolisacaridos, por eso el término *mucopolisacaridosis*. Los ejemplos de los glucosaminoglucanos incluyen lo siguiente: 4

- Heparan Sulfato
- Dermatan Sulfato
- Queratan Sulfato
- Condroitin Sulfato.4

El tipo de mucopolisacaridosis que se ve clínicamente depende de cuales de estos substratos carecen de su enzima particular. Las mucopolisacaridosis ocurren con una frecuencia de aproximadamente 1 en 15,000 personas. 4

Características clínicas y radiográficas

Las características clínicas de los mucopolisacaridosis varían, dependiendo del síndrome que se examina en particular. Además, los pacientes afectados con un tipo particular de este trastorno a menudo



exhiben un amplio rango de severidad. Muchos tipos de mucopolisacaridosis desarrollan algunos grados de retraso mental. A menudo, las características faciales de los pacientes afectados son un poco toscas, con los bordes de la ceja pesados, y hay otros cambios esqueléticos, tales como articulaciones entumidas. La degeneración nebulosa de las comeas, un problema que frecuentemente lleva a ceguera, se ve en varias formas de mucopolisacaridosis. 4

Las manifestaciones bucales varían de acuerdo al tipo particular de mucopolisacaridosis. Muchos tipos muestran algún grado de macroglosia.

Podría estar presente la hiperplasia gingival, particularmente en las regiones anteriores, como resultado de los efectos de sequedad e irritación de respirar por la boca. Los cambios dentales incluyen esmalte delgado con cúspides puntiagudas sobre los dientes posteriores, aunque esto parece ser una única característica de la mucopolisacaridosis de tipo IV-A. Otras manifestaciones dentales incluyen numerosos dientes impactados con espacios foliculares prominentes, posiblemente causadas por la acumulación de glucosaminoglucanos en el tejido conectivo folicular. Algunos investigadores han reportado la incidencia de múltiples dientes impactados que se agrupan en un folículo grande único, formando una imagen radiográficamente de roseta. 4

Aunque los descubrimientos clínicos podrían sugerir que un paciente es afectado por una de las mucopolisacaridosis, el diagnóstico se confirma por el descubrimiento de los niveles elevados de los glucosaminoglucanos en la orina, así como en las deficiencias de las enzimas específicas en los leucocitos y fibroblastos del paciente. 4



Tratamiento y pronóstico

En este momento, no existe tratamiento sistémico satisfactorio de las mucopolisacaridosis. Varias formas están asociadas con un plazo vital reducido y con retardo mental.

Los intentos por mejorar la sobrevivencia y la calidad de vida de estos pacientes usando alotrasplante de medula ósea han tenido cierto éxito. Desafortunadamente, no se corrigen todos los aspectos de la enfermedad, y se deben tratar las complicaciones asociadas con el trasplante. Aunque la posibilidad del reemplazamiento de la enzima ha generado una gran cantidad de interés, actualmente no parece ser factible. 4

El manejo de los problemas dentales de estos pacientes no es esencialmente diferente que aquel de cualquier otro paciente. Sin embargo, podrían tener que tomarse en cuenta varios factores:

- Grado de retardo mental (si es que hay alguno)
- Presencia o ausencia de un trastorno de ataque repentino
- Grado de endurecimiento de la articulación
- Extensión de otros problemas médicos relacionados

Dependiendo de cual de estos factores este presente y la magnitud de la enfermedad, el cuidado dental podría garantizar sedación, hospitalización, o anestesia general del paciente para óptimos resultados. 4



1.5. Síndrome de Pfeiffer

El Síndrome de Pfeiffer es una condición que es el resultado de la fusión prematura de las suturas del cráneo y deformidad del cráneo.

Las características incluyen: el cráneo se fusiona prematuramente, es incapaz de crecer normalmente (craneosinostosis), movimiento ancho de los ojos, falta de conexión de los ojos, ojos poco profundos (proptosis del ocular), subdesarrollo de la cara, dedos pulgares anchos, cortos y dedos de los pies grandes, y posible "calcificación" de las manos y pies.

Si se tiene el Síndrome de Pfeiffer, hay una 50% de posibilidad que los hijos nacerán con él.

Además de las características físicas comunes al Síndrome de Pfeiffer, el niño puede tener los problemas siguientes:

- ◆ los dientes incluidos y apiñados; y a menudo un paladar alto
- ◆ la visión pobre
- ◆ la pérdida de la audición en aproximadamente 50% de niños

Dependiendo de la severidad de Síndrome de Pfeiffer, el niño puede operarse:

- ◆ el avance orbital fronterizo para permitir al cráneo crecer propiamente y aumentar el tamaño de la conexión del ojo
- ◆ la cirugía de la mandíbula
- ◆ la ortodoncia
- ◆ el tratamiento quirúrgico de la cara



2. Generalizado adquirido

2.1. Hematológicos

2.1.1. Anemia aplásica

La anemia aplásica es rara, es un trastorno hematológico que se caracteriza por la disminución de las células precursoras hematopoyéticas en la médula ósea, produce cantidades adecuadas de todos los tipos de células sanguíneas. Las células madre hematopoyéticas no parecen sufrir maduración normal a pesar de los niveles normales o aumentados de las citoquinas, tales como el factor de estimulación de la colonia del granulocito-macrófago, el cual normalmente induce la producción y maduración de varios tipos de leucocitos. 4

Aunque se desconoce la causa subyacente, algunos casos están asociados con la exposición a ciertas toxinas ambientales (tales como el benceno), tratamiento con ciertos fármacos (especialmente el cloranfenicol antibiótico), o infección con ciertos virus (particularmente hepatitis A, B, C, G). En muchos casos, la destrucción de la médula ósea parece ser mediada por los linfocitos que atacan y destruyen las células madre de la médula ósea. En algunos casos, la respuesta inmune anormal es quizás activada por la exposición a los fármacos o virus. 4



Características clínicas

Todos los elementos formadores de la sangre están disminuidos, en pacientes con anemia aplásica, los síntomas iniciales podrían estar relacionados a alguna o varias de las deficiencias. La deficiencia del eritrocito produce signos y síntomas relacionados a una disminuida capacidad de la sangre de transportar oxígeno; por lo tanto, los pacientes podrían experimentar fatiga, mareo, taquicardia, o debilidad. La deficiencia de la plaqueta (trombocitopenia) se ve como una tendencia notable al sangrado y formación de hematomas, lo cual afecta una variedad de sitios. Las hemorragias retinales y cerebrales son algunas de las manifestaciones más devastantes de esta tendencia al sangrado.⁴

La deficiencia de los leucocitos (neutropenia, leucopenia, o granulocitopenia) es la complicación más importante de esta enfermedad, predispone al paciente a infecciones bacterianas y fúngicas que a menudo son la causa de la muerte. ⁴

Los descubrimientos bucales relacionados a la trombocitopenia incluyen la hemorragia gingival, petequias bucales, púrpura, y equimosis. La mucosa bucal suele estar pálida debido a disminuidas cantidades de eritrocitos. Podrían estar presentes, úlceras bucales asociadas con la infección, particularmente aquellas que involucran los tejidos gingivales. El eritema mínimo está asociado con la periferia de las úlceras. El agrandamiento gingival también se ha reportado en asociación con la anemia aplásica. ⁴



Características histopatológicas

La biopsia de la médula ósea muestra una médula relativamente acelular con la extensiva infiltración grasa. Las características histopatológicas de una úlcera bucal en un paciente con anemia aplásica muestra numerosos microorganismos en adición a una notable falta de células inflamatorias en la base de la úlcera. 4

Diagnostico

El diagnostico de la anemia aplásica se establece por los estudios de laboratorio. Una pancitopenia se caracteriza por al menos dos de los siguientes descubrimientos: 4

- Menos 500 granulocitos/ μ L
- Menos 20,000 plaquetas/ μ L
- Menos 10,000 reticulocitos/ μ L

Tratamiento y pronóstico

El curso para los pacientes con anemia aplásica es impredecible. Para las formas más moderadas de la enfermedad, la recuperación espontánea de la médula podría ocurrir en algunos casos; el progreso a la anemia aplásica severa podría ser visto en otros. Generalmente, en casos severos, son raras las oportunidades de recuperación espontánea. Si una toxina ambiental particular o un fármaco está asociado con el proceso, el retiro del agente causante podría influir en la recuperación. 4



El tratamiento es inicialmente a favor. Los antibióticos apropiados son dados para las infecciones, y las transfusiones de eritrocitos o plaquetas son administradas para el tratamiento sintomático de la anemia y los problemas de sangrado, respectivamente. 4

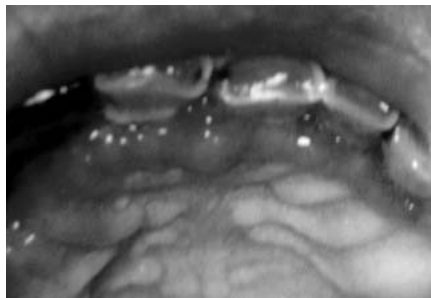Los intentos para estimular la medula ósea han tenido éxito. Los esteroides androgenicos parecen beneficiar a los pacientes con enfermedad moderada, pero tienen poco efecto sobre la forma severa. 4

Un planteamiento para la terapia es reemplazar la medula afectada con medula normal, cualquiera por trasplante de medula ósea o el trasplante de la célula troncales de sangre periférica por un donador. Este tratamiento ha estado ganando aceptación a pesar del riesgo de enfermedad de injerto-contrahuésped. Los pacientes deben ser cuidadosamente seleccionados; los pacientes más jóvenes que 40 años de edad y aquellos con un donador HLA-igualado (usualmente un hermano) tienen el mejor pronóstico. 4

Para aquellos pacientes quienes no serian un buen prospecto para el trasplante de la medula ósea debido a su edad avanzada o a un donador no igualado, se recomienda la terapia inmunosupresora. La globulina antitomicito (en los Estados Unidos) o la globulina antilinfocito (en Europa) combinadas con la ciclosporina producen una respuesta en la mayoría de estos pacientes. Descubrimientos recientes en un ensayo aleatorio, han documentado un índice de 3 años de sobrevivencia del 90% con una combinación de globulina antilinfocito y ciclosporina. 4



El pronóstico para esta condición es mejor. En el pasado, para los pacientes con anemia aplásica severa tratada con solo antibióticos y transfusiones tenían un índice de mortalidad de más del 80% en el primer año después del diagnóstico. Hoy en día, aun si la enfermedad es controlada, el paciente permanece en riesgo para la aplasia de médula recurrente y está en riesgo de desarrollar leucemia aguda. 4



Anemia aplásica. 7

2.1.2. Leucemia

Son neoplasias malignas de los precursores leucocíticos, caracterizadas por:

- 1) Problemas de la médula ósea con células leucémicas que proliferan
- 2) Cantidades y formas anormales de leucocitos inmaduros en la sangre circulante
- 3) Infiltrados diseminados en el hígado, el bazo, los ganglios linfáticos y otros sitios del cuerpo. 2



De acuerdo con el tipo de leucocito afectado, las leucemias pueden ser linfocíticas o mielocíticas; la leucemia monocítica es un subgrupo de las mielocíticas. Según su evolución, las leucemias pueden ser agudas, que son rápidamente mortales, subagudas o crónicas. En la leucemia aguda las células blastos se liberan hacia la circulación periférica, mientras que en la leucemia crónica, las células anormales tienden a ser mas maduras con características morfológicas normales al liberarse a la circulación. 2

En todas las leucemias el reemplazo de los elementos de la medula ósea por células leucémicas disminuye la producción normal de eritrocitos, leucocitos y plaquetas, y conduce a anemia, reducción del número de leucocitos no malignos y trombocitopenia. La anemia produce oxigenación deficiente de los tejidos, lo que los hace más friables y propensos a infecciones. La trombocitopenia (cantidad baja de plaquetas) ocasiona una tendencia hemorrágica en cualquier tejido pero con propensión a ocurrir en la boca, sobre todo en el surco gingival. 2

Las manifestaciones bucales y periodontales de la leucemia consisten en infiltración leucémica, hemorragia, úlceras bucales e infecciones. 2

Infiltración leucémica del periodonto

Las células leucémicas pueden infiltrar la encía y, con menor frecuencia, el hueso alveolar. A menudo la infiltración gingival genera agrandamiento gingival leucémico. 2



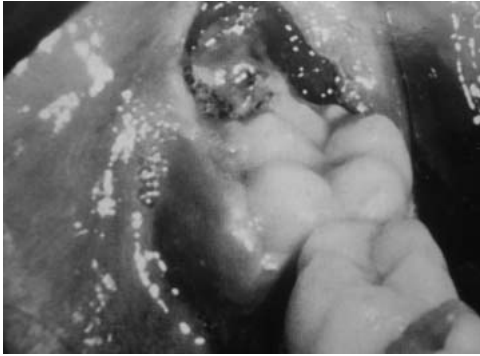El agrandamiento gingival en la leucemia no se encuentra en los pacientes desdentados o en aquellos con leucemia crónica. El agrandamiento leucémico de la encía se compone de un infiltrado básico del corion gingival por células leucémicas que crea bolsas periodontales donde se acumula la placa bacteriana, así se inicia una lesión inflamatoria. 2

Características clínicas

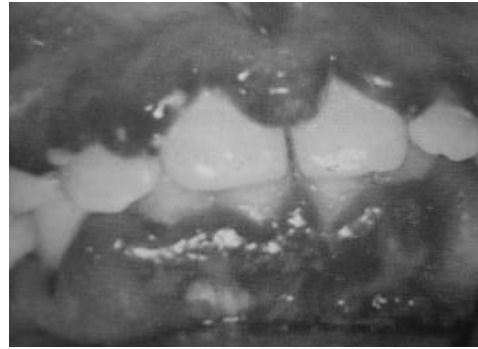
La encía aparece al principio de tono rojo, azul y cianótico, con inflamación y tirantez del margen gingival. Luego aumenta de tamaño, mas a menudo en la papila interdental, y cubre en parte las coronas de los dientes. 2

Características histopatológicas

Al microscopio la encía muestra infiltrado denso y difuso de leucocitos predominantemente inmaduros en la encía insertada y en la marginal. Es posible observar figuras mitóticas que indican hematopoyesis ectopica. La naturaleza de las células depende del tipo de leucemia. Los vasos sanguíneos están dilatados, con predominio de células leucémicas y menor cantidad de eritrocitos, epitelio adelgazado o hiperplásico, edema inter e intracelular y el infiltrado leucocítico con queratinización superficial disminuida. 2



Leucemia. 6



Infiltración leucémica. 6

2.1.3. Deficiencia de vitamina C

Los pacientes con síndromes de mal absorción o trastornos en el comer, personas que siguen dietas de moda, y los alcohólicos son los grupos más afectados. 4

Vitamina C (ácido ascórbico) es necesaria para la apropiada síntesis del colágeno. Esta vitamina está presente en una amplia variedad de vegetales y frutas, aunque es particularmente abundante en las frutas cítricas. 4

Una deficiencia de vitamina C es conocida como escorbuto, y su ocurrencia es usualmente limitada a las personas cuyas dietas carecen de frutas frescas y vegetales. Los grupos comúnmente afectados incluyen: lactantes (cuyas dietas a menudo consisten completamente de leche) y hombres ancianos desdentados, particularmente quienes viven solos. 4

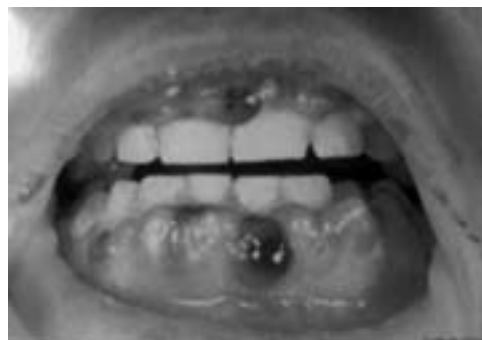

Los signos clínicos de escorbuto son típicamente relacionados a la síntesis inadecuada del colágeno. Por ejemplo, las paredes vasculares debilitadas podrían ocasionar hemorragia petequiral difundida y equimosis. La cicatrización de herida es retardada, y recientemente podría fracasar la curación de las heridas. En la niñez, podrían ocurrir hemorragias subperiosticas dolorosas. 4

Las manifestaciones bucales incluyen: inflamación gingival generalizada con una hemorragia espontánea, úlceras, movilidad dental, y severidad incrementada de infección periodontal y pérdida ósea periodontal. Las lesiones gingivales han sido llamadas gingivitis escorbúticas. Si no se trata, el escorbuto podría llevar finalmente a la muerte, a menudo como resultado de una hemorragia intracraneal. 4

Tratamiento y pronóstico

La terapia de reemplazamiento es indicado para las deficiencia de la vitamina. Sin embargo, tales deficiencias son poco comunes, excepto para las situaciones descritas anteriormente. 4



Deficiencia de Vitamina C.7



2.2. Depósitos

2.2.1. Proteínosis lipídica (Síndrome de Urbach-Wiethe)

Una rara condición, la proteínosis lipídica se hereda como un rasgo autosómico recesivo. Se caracteriza por la deposición de un material ceroso en la demis y el tejido conectivo submucosal de pacientes afectados. La descripción más completa de la proteínosis lipídica fue descrita por Urbach y Wiethe en 1929, y a la fecha se han reportado más de 300 pacientes. 4

Características clínicas

La mucosa laríngea y las cuerdas vocales usualmente son los sitios que son inicialmente afectados por la proteínosis lipídica. 4

- Incapacidad del lactante para hacer un sonido de llanto
- Producen un llanto ronco en la infancia, o desarrollan una voz ronca durante la niñez temprana. 4

Las cuerdas vocales se engruesan con la acumulación de un material amorfo que comienza a afectar la mucosa laríngea. Este proceso mucosal infiltrador también podría involucrar a la faringe, esófago, amígdalas, vulva, y recto. Las lesiones de la piel también se desarrollan temprano en la vida,



apareciendo como áreas cerosas espesadas, amarillentas, que a menudo afectan la cara, particularmente los labios y los márgenes de los párpados. Algunas lesiones podrían comenzar como vesículas encostradas-oscuras, las cuales sanan como parches hiperpigmentados atróficos. 4

Muchos pacientes exhiben una apariencia gruesa y surcada de la piel. Otras áreas de la piel que podrían estar involucradas incluyen el pecho, las palmas, las axilas, los codos, el escroto, las rodillas, y los dedos. En aquellas áreas sujetas a trauma crónico, a menudo se desarrolla una superficie hiperqueratótica, verrugosa. En adición a las manifestaciones cutáneas, las calcificaciones intracraneales simétricas de los lóbulos temporales medios han sido identificadas en aproximadamente el 70% de los pacientes afectados. Estas lesiones son usualmente asintomáticas, aunque se han reportado pocos pacientes con tales calcificaciones que tengan un trastorno de ataque repentino.4

Las anomalías de la mucosa bucal típicamente se vuelven evidentes en la segunda década de vida. La lengua, la mucosa labial, la mucosa bucal se vuelven nodulares, difusamente alargadas, y gruesas debido a la infiltración con placas y nódulos cerosos, amarillo-blancos. Las papilas dorsales de la lengua son eventualmente destruidas, y la lengua desarrolla una superficie lisa.

La acumulación del material amorfo dentro de la lengua podría estar limitada al piso de la boca. Por lo tanto, el paciente no podría ser capaz de sacar la lengua. El agrandamiento gingival parece ser un descubrimiento poco frecuente. 4



Características histopatológicas

Un espécimen de biopsia de una lesión temprana de proteinosis lipóide revela la deposición de un material de laminilla alrededor de los vasos sanguíneos, nervios, folículos del cabello, y glándulas sudoríparas. Este material se tiñe positivamente con el método PAS-Schiff y no se digiere por la diastasa. La localización de este material, sus propiedades de tinte, y la presencia de la lámina de colágeno tipo IV y colágeno tipo V tienen un origen de la membrana basal. 4

La biopsia de una lesión en sus etapas tardías no muestra solo el material de la lámina sino que también la deposición de una sustancia amorfa dentro del tejido conectivo dérmico. 4

Tratamiento y pronóstico

Generalmente, no está disponible el tratamiento específico para la proteinosis lipóide de otra manera que el asesoramiento genético. En casos raros, la infiltración de la mucosa laríngea podría producir una respiración difícil para algunos lactantes, en lo cual podría ser necesario el caso de adelgazamiento de las lesiones mucosas. Muchos pacientes con proteinosis lipóide tienen una vida normal. Ciertamente, sin embargo, la ronquera vocal y la apariencia de la piel podrían influir en la calidad de vida para los pacientes afectados. 4



2.3. Inducido por fármacos.

2.3.1. Hiperplasia gingival asociada a fármacos

La hiperplasia gingival relacionada al fármaco se refiere a un crecimiento anormal de los tejidos gingivales secundario a usar una medicación sistémica. El término es un nombre erróneo porque ni el epitelio ni las células dentro del tejido conectivo exhiben hiperplasia o hipertrofia. El tamaño gingival incrementado es debido a la producción de una cantidad incrementada de matriz extracelular, predominantemente colágeno. Por lo tanto, varios autores designan la alteración como un agrandamiento gingival asociado a la medicación o al crecimiento excesivo gingival. 4

En el Cuadro 4-2, se proporciona una lista de algunos medicamentos que se reportan asociadas con la hiperplasia gingival. De estas medicaciones, solo se ha notado una fuerte asociación con la cidosporina, fenitoina, y nifedipina. Cuando se usan concurrentemente dos fármacos que se sabe que causan hiperplasia gingival, la severidad de la hiperplasia a menudo se incrementa. 4

Cuadro 4.2

1.-Anticonvulsivantes

- Carbamazepina
- Fenobarbital
- Fenitoina
- Primidone
- Mefenitoin



2.- Bloqueadores de los Canales de Calcio

- Amlodipime
- Bepridil
- Diltiazem
- Felodipin
- Nicardipina
- Nifedipina
- Verapamil

3.-Ciclosporina

4.-Eritromicina

5.-Anticonceptivos bucales

La prevalencia de estos agrandamientos varía ampliamente; sin embargo, como se reportó en un análisis crítico de la literatura, la prevalencia relacionada al uso de fenitoina es de aproximadamente el 50%. La ciclosporina y la nifedipina producen cambios importantes en cerca del 25% de los pacientes tratados. Es controversial, si hay una relación entre la dosis y el riesgo o severidad de agrandamiento. 4

El grado parece estar relacionado a la susceptibilidad del paciente y al nivel de la higiene bucal. La correlación entre el agrandamiento gingival y la escasa higiene bucal es positiva e importante. En las observaciones de pacientes con una excelente higiene bucal, el crecimiento excesivo gingival se reduce dramáticamente o no se presenta.



Sin embargo, aún con una buena higiene bucal, se puede descubrir algún grado de agrandamiento gingival en individuos susceptibles, aunque en muchos casos los cambios son difíciles de detectar. Una rigurosa higiene bucal puede limitar la severidad de los niveles clínicamente importantes. 4

De los medicamentos discutidos, la ciclosporina parece ser la menos sensible a la institución de un riguroso programa de higiene bucal; sin embargo, aun con este medicamento, la eliminación de la inflamación gingival resulta en un mejoramiento clínico notable. 4

Características clínicas

Debido a que la fenitoina se usa más a menudo por pacientes jóvenes, el agrandamiento gingival que se induce es principalmente un problema en personas más jóvenes que 25 años de edad.

Los casos relacionados a los bloqueadores del canal de calcio ocurren principalmente en adultos en edad media o ancianos. 4

La ciclosporina se usa sobre un amplio rango de edad, y esta se correlaciona con la edad de hiperplasia reportada. Ocurre un mayor riesgo para la hiperplasia gingival cuando el fármaco se usa en niños, especialmente adolescentes. No se presenta predilección de sexo o raza. 4

Después de 1 a 3 meses de usar el fármaco, los agrandamientos se originan en las papilas interdentes y se extienden hasta las superficies dentales. Las áreas anteriores labiales son las más afectadas. 4



En casos extensivos, el agrandamiento gingival puede cubrir una porción o toda la corona de los dientes involucrados. La extensión lingual y oclusal puede interferir con el habla y la masticación. En un reporte, la expansión lingual importante de la encía resulto en el desplazamiento de la lengua y la insuficiencia respiratoria. Las áreas desdentadas generalmente no son afectadas, pero se ha notado agrandamiento importante bajo prótesis dentales escasamente mantenidas y alrededor de los implantes. 4

Los crecimientos de tejido blando no gingival que parecen granulomas piógenos se ha reportado en receptores de alotrasplantes de medula ósea quienes están recibiendo ciclosporina por una enfermedad de injerto-contrahuésped. Se piensa que la ciclosporina activa las proliferaciones en áreas crónicamente inflamadas por la enfermedad de injerto-contrahuésped. 4

En la ausencia de inflamación, la encía agrandada es normal en color y firmeza, con una superficie que podría ser lisa, punteada, o granular. Con inflamación, la encía afectada a menudo se vuelve de color rojo-oscuro y edematosa, con una superficie que es friable, fácilmente sangrante, y es ocasionalmente ulcerada. 4

Características histopatológicas

Los cambios histopatológicos exactos que ocurren en las personas con hiperplasia gingival inducida por el fármaco son difíciles de determinar debido a las variaciones en las técnicas de investigación.



A pesar de esto, la mayoría de los exámenes microscópicos controlados de los tejidos gingivales hiperplásicos eliminados desde lesiones causadas por la fenitoina o los dihidropiridinas revela tejido redundante de una composición aparentemente normal. Esos casos relacionados al uso de ciclosporina demuestran una cantidad incrementada de colágeno por unidad de volumen, con una densidad normal de fibroblastos. 4

La superficie inferior del epitelio podría demostrar aumento los rebordes, clavos epiteliales de Rete, con largas extensiones en la lamina propia subyacente. En pacientes con inflamación secundaria, hay una vascularidad incrementada y un infiltrado celular inflamatorio crónico que consiste de linfocitos y células plásmicas. En pacientes con crecimientos acelerados parecidos a granuloma piógeno, las proliferaciones a menudo demuestran una vascularidad incrementada y una importante inflamación subaguda. 4

Tratamiento y pronóstico

La suspensión del medicamento por el médico al cuidado ocasiona la posible regresión de agrandamiento gingival; aun la sustitución de una medicación por otra podría ser benéfica. Si la respuesta del paciente permite la sustitución del fármaco, la ciclosporina puede ser reemplazada con tacrolimus, fenitoina con carbamazepina o ácido valproico, y la nifedipina con una de muchas dihidropiridinas no asociadas con agrandamiento gingival. Si el uso del fármaco es obligatorio, son importantes la limpieza profesional, las frecuentes valoraciones y el control de placa en el hogar.



Los agentes antiplaca, tales como la dorexidina, han sido benéficos en la prevención del acumulo de placa y el agrandamiento gingival asociada. 4

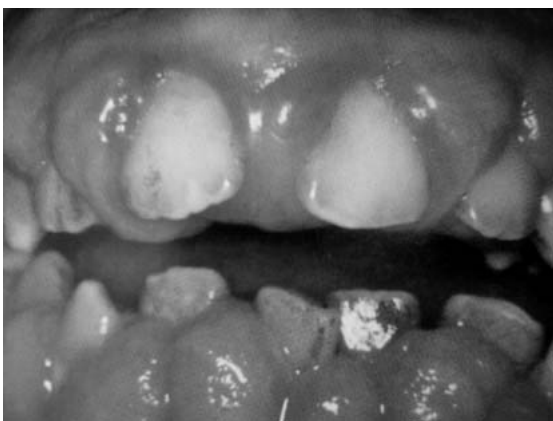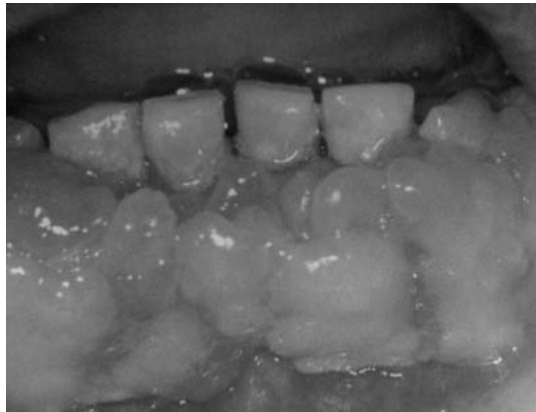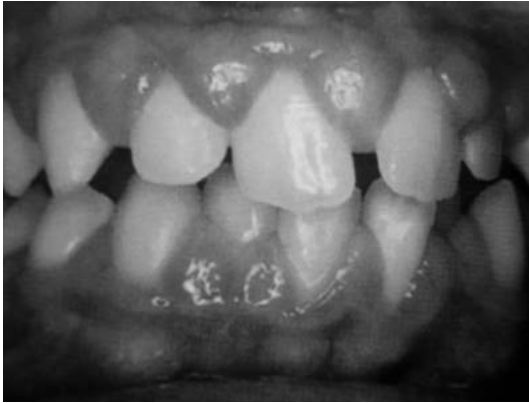El ácido fólico sistémico o tópico ha estado mostrando que mejora el agrandamiento gingival en algunos casos. En adición, varios autores han documentado una importante resolución de agrandamiento gingival relacionada a la ciclosporina después de un corto periodo de metronidazol o azitromicina. Aunque el mecanismo no es claro, parece que estos mecanismos pueden inhibir la proliferación de las fibras de colágeno junto con sus capacidades antimicrobianas. Se cree que la azitromicina también podría ser benéfica resolviendo la hiperplasia gingival relacionada a la nifedipina y fenitoina. 4

Si todas las otras intervenciones fracasan para lograr una resolución importante, la escisión quirúrgica del exceso de tejidos gingivales permanece como el tratamiento de elección. Esto puede ser logrado por la gingivectomia, la electrocirugia, o por el uso de un láser con dióxido de carbono. Para confirmar el diagnostico, es obligatorio el examen histopatológico de todo el tejido. Con una higiene bucal rigurosa, la recurrencia típicamente no es un problema. 4



REYES ORNELAS ADRIANA FABIOLA

DIAGNÓSTICO DIFERENCIAL DE ENFERMEDADES SISTÉMICAS CON MANIFESTACIONES PERIODONTALES.



Agrandamiento gingival asociado a fármacos. 6, 7



3. Localizado congénito

3.1. Síndrome de Cowden

También llamado síndrome de los hamartomas múltiples, es una condición de carácter autosómico dominante que resulta de la mutación del gen PTEN en el cromosoma 10q. Se caracteriza por la presencia de neoplasmas hamartomosos en la piel, tracto digestivo, huesos, sistema nervioso central, ojos y tracto genitourinario. 7

El compromiso gingival es relativamente común. Las lesiones gingivales no están inducidas con placa dental. 7

Los sitios que afecta son: labios, lengua, mucosa bucal. En la piel afecta cuello, pliegue nasolabial, dorso de las manos y antebrazo. 7

Manifestaciones clínicas

Aparecen múltiples lesiones gingivales pequeñas, lisas, blancas, indoloras, pápulas o nódulos que pueden estar aisladas o unidas en un patrón de empedrado sobre la encía libre y encía adherida o la mucosa alveolar edéntula. 7

Las lesiones bucales son similares a las que se encuentran sobre la encía. 7



Las lesiones de la piel aparecen como múltiples pápulas papulomatosas y pequeños nódulos que son hamartomas del folículo capilar. Fibromas demales también son comunes. 7

Algunas anomalías en el pecho y glándula tiroides incluyen tumores benignos y malignos. 7

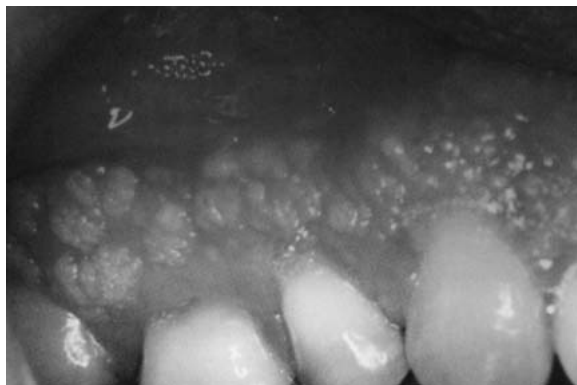
Diagnostico

El diagnóstico es basado sobre un criterio clínico y de laboratorio. Biopsia y examen histopatológico de las lesiones cutáneas. 7

Tratamiento

Este es no tratado

Escisión quirúrgica bucal y de lesiones cutáneas son solo para recuperar la estética. 7



Síndrome de Cowden. 7



3.2. Tumor de células granulares

El tumor de células granulares es un neoplasma de tejido blando benigno poco común que muestra una predilección por la cavidad bucal. Investigaciones reciente apuntan su origen a una derivación de las células Schwann (schwannoma de célula granular) o células neuroendocrinas. En el presente, parece mejor usar el término, tumor de células granulares para esta lesión. 4

Características clínicas

Los tumores de células granulares son mas comunes en la cavidad bucal y en la piel. El sitio mas común es la lengua, el cual cuenta con un tercio de la mitad de todos los casos reportados. Las lesiones en la lengua ocurren más a menudo sobre la superficie dorsal. La mucosa bucal es la segunda localización intrabucal más común. El tumor ocurre más frecuentemente en las décadas cuarta a sexta de la vida y es rara en los niños. Hay una predilección femenina de 2:1. 4

El tumor de célula granular es típicamente un nódulo sésil asintomático que usualmente es de 2 cm. o menos en tamaño. La lesión a menudo se ha notado por muchos meses o años, aunque a veces el paciente no percibe su presencia. La masa es típicamente rosa, pero los tumores de células granulares ocasional aparecen amarillos. El tumor de células granulares es solitario, aunque a veces aparecen tumores múltiples, separados, especialmente en pacientes negros. 4



Características histopatológicas

El tumor de células granulares se compone de células grandes, poligonales con citoplasma granular eosinófilo, y pequeños núcleos vesiculares. Las células usualmente están colocadas en láminas, pero también podrían ser encontradas en cuerdas o nidos. Los límites celulares a menudo son indistintos, lo cual resulta en una apariencia sincitial. La lesión no es encapsulada y a veces parece infiltrarse en los tejidos conectivos adyacentes. A menudo, parece haber una transición desde las fibras del músculo esquelético adyacente hasta las células del tumor granular; este descubrimiento llevó a los primeros investigadores a sugerir un origen muscular para este tumor. Menos frecuentemente, uno podría ver grupos de células granulares sobre pequeñas ramas nerviosas. 4

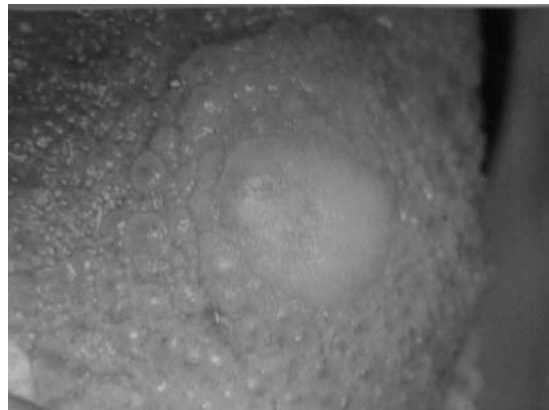El análisis inmunohistoquímico revela positividad para la proteína S-100 dentro de las células – un descubrimiento que es de apoyo, pero no diagnóstico, de origen neural. 4

Un descubrimiento microscópico importante es la presencia de acantosis o hiperplasia pseudoepiteliomatosa (seudocarcinomatosa) del epitelio subyacente, la cual se ha reportado en hasta el 50% de todos los casos. Aunque esta hiperplasia es usualmente menor en grado, en algunos casos podría ser tan notable que resulta en un diagnóstico equivocado de carcinoma de célula escamosa y en una subsecuente innecesaria cirugía por cáncer. El patólogo debe estar consciente de esta posibilidad, específicamente cuando trata con una muestra de biopsia superficial o un espécimen del dorso de la lengua – una localización poco frecuente para el cáncer bucal. 4



Tratamiento y pronóstico

El tumor de células granulares es mejor tratado por la escisión local conservadora y la recurrencia es poco común. Se han reportado ejemplos extremadamente raros del tumor de células granulares maligno. 4



Tumor de células granulares. 9

3.3. Angiomatosis (síndrome Sturge-Weber)

La angiomatosis Sturge-Weber es una rara condición de desarrollo, no hereditaria que se caracteriza por una proliferación vascular hamartomatosa involucrando los tejidos del cerebro y cara. Se cree que es causada por la persistencia de un plexo vascular alrededor de la porción cefálica del tubo neural. Este plexo se desarrolla durante la sexta semana del desarrollo intrauterino pero normalmente sufre regresión durante la novena semana. 4



Características clínicas y radiográficas

Los pacientes con angiomatosis Sturge-Weber nacen con una malformación vascular capilar temal de la cara conocida como un teñido vino de Oporto debido a su color púrpura profundo. Este teñido tiene una distribución unilateral a lo largo de uno o más segmentos del nervio trigémino. Ocasionalmente, los pacientes tienen compromiso bilateral o lesiones adicionales del nevo vino de Oporto en otra parte del cuerpo. No todos los pacientes con angiomatosis facial tienen manchas vino de Oporto. 4

En adición el color de vino de Oporto facial, los individuos afectados también tienen angiomas leptomenígeos que cubren la corteza cerebral bilateral. Esta angiomatosis meníngea esta asociada con un trastorno convulsivo y a menudo resulta en el retardo mental o hemiplejía contralateral. Las radiografías del cráneo podrían revelar fomas de calcificaciones “tranvía” sobre el lado afectado. La relación ocular podría ser manifestada por glaucoma y malformaciones vasculares de la esclera, conjuntiva y retina. 4

En la angiomatosis Sturge-Weber es común las manifestaciones bucales, resultando en cambios hipervasculares hacia la mucosa bilateral. La encía podría exhibir una ligera hiperplasia vascular o una proliferación hemangiomasica masiva que puede parecer un granuloma piógeno. Tal agrandamiento gingival podría ser atribuible a una incrementada terapia de fenitoina a los componentes vasculares usada para controlar los ataques epilépticos, o ambos. En casos raros, se ha reportado la destrucción del hueso alveolar subyacente. 4



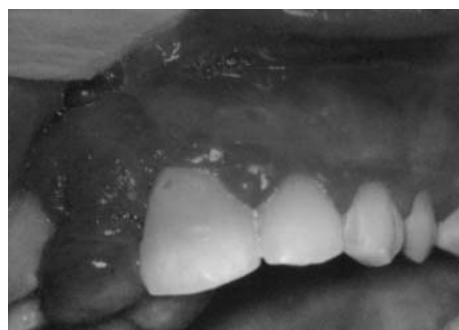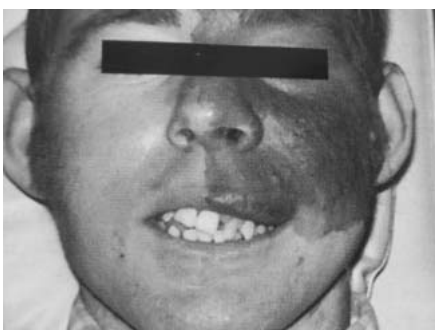
Características histopatológicas

El nevo vino de Oporto se caracteriza por cantidades excesivas de vasos sanguíneos dilatados en la demis media y profunda. Las lesiones intrabucales muestran una dilatación vascular similar. Las lesiones gingivales proliferativas podrían parecer un granuloma piógeno. 4

Tratamiento y pronóstico

El tratamiento y pronóstico de angiomatosis Sturge-Weber depende de la naturaleza y severidad de posibles características clínicas. Usualmente, facial puede ser mejorado usando los más nuevos lasers de tinta de relámpago-pulsado. En algunos casos, podría ser necesaria la eliminación neuroquirúrgica de lesiones meníngeas angiomasos. 4

El nevo vino de Oporto que afecta a la encía puede dificultar el uso de hilo dental y de la profilaxis dental. Se debe tomar gran cuidado cuando se lleven a cabo procedimientos quirúrgicos en áreas afectadas de la boca porque podría encontrarse una severa hemorragia. Los lasers también podrían ser útiles en la eliminación de las lesiones bucales hiperplásicas. 4



Síndrome Sturge-Weber (Angiomatosis). 6,7



4. Localizado adquirido

4.1.1. Liquen plano

Es una enfermedad cutánea frecuente, las lesiones pueden afectar la superficie cutánea y bucal (40%), exclusivamente a la superficie cutánea (35%) o tan solo a la mucosa (25%). 6

Las investigaciones sobre la patogenia del LP se han centrado en el papel del macrófago epitelial procesador de antígenos, la célula de Langerhans y su interacción con los abundantes linfocitos T que se acumulan en el tejido conjuntivo inmediato. Algunos investigadores creen que la célula de Langerhans reconoce un antígeno similar a antígenos de superficie expresados por los queratinocitos de pacientes con ciertos antígenos mayores de histocompatibilidad. Por tanto, tras el procesamiento de los antígenos y la estimulación de los linfocitos T por la célula de Langerhans, se producen linfocitos citotóxicos para las células epiteliales. No se conoce todavía la identidad del antígeno estimulador inicial. 6

El LP puede ser el responsable del desarrollo posterior de un carcinoma de células planas. 6

Dado que muchas displasias presentan un denso infiltrado linfocitario en la misma localización que el LP, es posible que algunos casos considerados histológicamente como LP precursor de neoplasia maligna fueran en realidad casos de displasia epitelial con infiltrado linfocitario.6



Actualmente los casos de displasia epitelial con infiltrado linfocitario similar al del LP se denominan displasia liquenoide. Otra consideración al evaluar los casos de LP transformado consiste en que muchas lesiones se localizan en los bordes laterales de la lengua, áreas altamente susceptibles al desarrollo de carcinomas sea cual sea el proceso patológico previo. 6

Características clínicas

Existen tres formas clínicas distintas de presentación: reticular, erosivo y en placas. Es frecuente la combinación de las formas reticular y erosiva. El LP en placas suele aparecer aislado y parece más a otros tipos de leucoplasia. El LP bucal afecta a hombres y mujeres de 30 a 70 años y raramente a niños y adolescentes. 6

El LP reticular de las mucosas es fácil de diagnosticar gracias a su patrón único y diferenciado. Consiste en líneas blancas elevadas y finas, conectadas formando arcos, dando lugar a un patrón reticular o en encaje, sobre un fondo eritematoso. 6

Las líneas blancas se denominan estrías de Wickham. Los pacientes con LP reticular raramente tienen síntomas y no suelen ser conscientes de su afectación. Las lesiones pueden hacerse dolorosas si una zona se atrófica o erosiva. El LP reticular es más frecuente en la mucosa bucal y el vestíbulo bucal, y en segundo lugar en la lengua y encías. Es raro que aparezcan lesiones en paladar duro o blando sin afectación de las otras superficies mucosas bucales. Una característica del LP es que suele ser bilateral. 6



El LP erosivo aparece como una mezcla de áreas pseudomembranosas eritematosas y blanquecinas. Con frecuencia la unión entre las áreas erosivas y la mucosa normal muestra un tenue tinte blanco que simula estrías radiales. La zona periférica blanca es más frecuente en la mucosa bucal y en el vestíbulo. Los síntomas son irritación bucal y molestia al tomar alimentos fríos o calientes, picantes y bebidas alcohólicas. A la exploración, al tocar las lesiones, hay dolor y hemorragia. El diagnóstico se establece con biopsia. 6

El LP en placas se manifiesta por una zona blanca aplanada o sobreelevada en la mucosa bucal y es indistinguible de otras leucoplasias focales. Su localización más frecuente es en lengua, donde da lugar a áreas lisas blancas irregulares y placas sobre elevadas, a menudo existe más de una zona afectada en la lengua. 6

Existen otras formas clínicas variantes del LP en placa o naturaleza transitoria. Una de ellas es el LP atrófico es idéntico al fondo eritematoso de la forma reticular y puede ser un estadio transicional entre el LP reticular y el erosivo, afecta sobre todo las encías y la mucosa bucal. Una forma rara del LP consiste en grandes ampollas de 4mm a 2 cm. de tamaño, es el LP ampoloso. Las ampollas son de corta duración y se rompen casi inmediatamente, al perderse el epitelio separado, el tejido conjuntivo subyacente queda expuesto y la lesión se convierte en un LP erosivo. 6



Diagnostico

El LP se diagnostica a menudo a partir de información exclusivamente clínica, especialmente en casos de LP reticular con las características estrías de Wickham formando un patrón de encaje o anular sobre un fondo eritematoso, las variantes erosivas y en LP requieren estudios de laboratorio, ya que pueden remedar clínicamente numerosas lesiones mucosas, incluidas neoplasias malignas. Es necesaria una biopsia incisional para estudio histológico e inmunofluorescencia directa. 6

Características histológicas

Las características histológicas varían según el tipo clínico de LP. El LP reticular consiste en áreas focales de hiperplasia epitelial en cuya superficie existe una gruesa capa de ortoqueratina o paraqueratina. El estrato de células espinosas puede estar engrosado (acantosis), con crestas epiteliales cortas y puntiagudas. El tejido conjuntivo adyacente contiene un cúmulo denso y estrecho de linfocitos T, que atraviesa la membrana basal y se observa en las capas celulares basal y parabasal del epitelio. Dentro del epitelio existen a veces cuerpos eosinofílicos amorfos, redondos u ovalados, conocidos como cuerpos de Civatte. En estudios de inmunofluorescencia muestra depósito de fibrinógeno a lo largo de la membrana basal, con extensiones verticales hacia el tejido conjuntivo inmediatamente adyacente. El estudio inmunohistoquímico con anticuerpos frente a la proteína S-100 indica un aumento de células de Langerhans en las capas medias del epitelio. 6



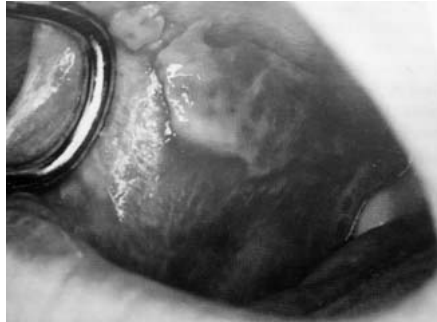
El LP erosivo muestra un epitelio considerablemente adelgazado con áreas de pérdida completa de crestas epiteliales y un denso infiltrado de linfocitos T que oculta la membrana basal y vacuolización y destrucción de células basales. Se pierde el epitelio, quedando expuesto el tejido conjuntivo subyacente. Los linfocitos se sitúan solo en una banda estrecha en las capas superficiales del tejido conjuntivo. 6

El LP en placas presenta una histología similar al LP reticular, pero sin áreas atróficas intermitentes en el epitelio. Consiste en una hiperqueratosis o hiperparaqueratosis generalizada, combinada con acantosis. La membrana basal está engrosada, la banda de linfocitos T presente en el tejido conjuntivo superficial es menos densa que en el LP reticular, con pocas células en las capas profundas del epitelio. 6

El diagnóstico histológico del LP es a menudo difícil y resulta muy útil el empleo de inmunofluorescencia, todas las formas de LP serán negativas para anticuerpos IgG, IgM e IgA, pero positivas para el fibrinógeno. 6

Tratamiento

Tras el diagnóstico, el LP erosivo suele tratarse y responde bien a corticoides tópicos como la fluocinonida. En casos más resistentes resulta eficaz la metilprednisolona sistémica, sola o en combinación con corticoides tópicos con resultado variable. 6



Liquen plano. 6

4.1.2. Pénfigo vulgar

Es un trastorno descamativo de la mucosa bucal y la piel. El pénfigo vulgar y sus variantes forman parte de un grupo de enfermedades dermatológicas en las que se produce una descamación epitelial debido a anticuerpos que atacan al desmosoma del sistema de cohesión intercelular. La pérdida de adhesión se produce entre las células localizadas por encima de la capa de células basales, provocando una formación ampollosa suprabasal. 6

La destrucción de los factores adhesivos de las células espinosas suprabasales se denomina acantólisis. Se ha establecido que la adhesión intercelular de los queratinocitos bucales depende de desmosomas y proteínas intracelulares denominadas desmoplaquina, mientras que las proteínas extracelulares que rodean a la célula, formando el pegamento intercelular, se denominan cadherinas. 6



Características clínicas

El PV es más frecuente entre los 40 y los 60 años de edad. En casi en 50% con lesiones bucales preceden a las lesiones cutáneas, con intervalos de hasta un año. También pueden afectarse otras membranas mucosas, como las de nasofaringe, esófago, vagina y cuello uterino. Las ampollas son frecuentes en la piel, pero raras en la mucosa bucal. Las lesiones intrabucales son más frecuentes en el paladar blando, donde presentan una breve fase, generalmente inadvertida de ampolla. En esta y en la mayoría de las localizaciones intrabucales, las finas capas superficiales se pierden rápidamente, dejando un área eritematosa, sensible al calor, al frío, a las comidas picantes y bebidas alcohólicas. El borde libre de la encía, donde es frecuente la abrasión crónica por el cepillado y los bordes laterales de la lengua, donde se produce un roce constante, presentarán lesiones erosivas más grandes y sintomáticas. Tanto la piel como los tejidos mucosos presentan un signo de Nikolsky positivo. En la piel las lesiones se deben a ampollas de breve duración, que se rompen, formándose una costra roja y quebradiza. 6

Características histopatológicas

El epitelio microscópico del PV muestra un epitelio de grosor normal y con crestas normales. El tejido conjuntivo subyacente se observa una leve inflamación. La capa de células basales se encuentra intacta, pero las células de la capa suprabasal están separadas (acantólisis), flotando, libremente en un espacio intraepitelial lleno de líquido.



Estas células pierden su forma poligonal y se hacen redondeadas, con menos citoplasma visible alrededor del núcleo. Esto confiere a las células un aspecto maligno en la citología. A estas células se les ha dado el nombre de células de Tzanck y constituyen un hallazgo típico en el líquido de la zona de separación epitelial del PV. 6

La inmunofluorescencia es de gran ayuda para el diagnóstico de este trastorno. 6

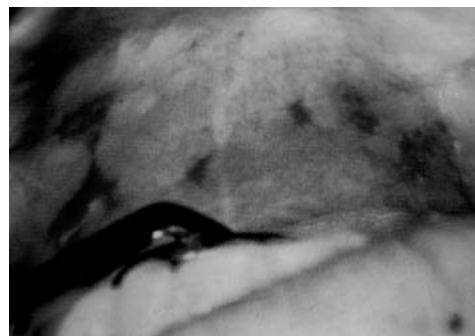
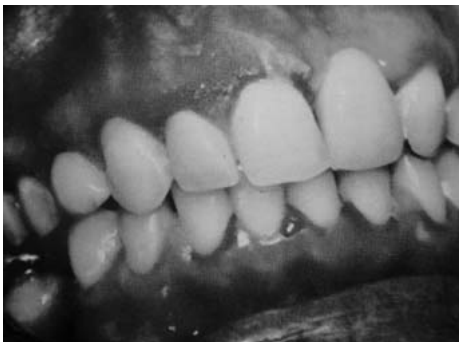En las primeras fases de la enfermedad, antes de desarrollarse la separación suprabasal y aparecer las células de Tzanck, puede ser un único medio de diagnóstico. Es también muy útil para detectar la enfermedad en biopsia de una zona perilesional. La prueba descubre la presencia de depósito de anticuerpo de IgG en patrón de red de pesca, debido a su disposición en la periferia de las células del estrato espinoso del epitelio. 6

Tratamiento

Debe ser agresivo y requiere dosis altas y prolongadas de prednisona, que oscilan entre 150 y 360 mg diarios durante 6 a 10 semanas. Dado que los efectos secundarios de las dosis altas y prolongadas de corticoides pueden ser graves, dichas dosis suelen reducirse tras un periodo inicial, asociándose con otros fármacos inmunosupresores no esteroideos, como la azitropina.



En la mayoría de los casos la enfermedad remite y la dosis se reduce o incluso se suspende durante un tiempo. Con combinaciones de medicamentos, las tasas de mortalidad han disminuido, un 10% de los pacientes sucumben a las complicaciones del tratamiento prolongado con corticoides y a las infecciones secundarias asociadas. La tasa de pacientes que fallecen debido al propio PV es aun menor. 6



Pénfigo vulgar 6



4.2. No infecciosas

4.2.1. Granuloma de células gigantes periféricas (épuhis de células gigante)

El granuloma de célula gigante periférico es un crecimiento común de la cavidad bucal. No representa una verdadera neoplasia sino que más bien es una lesión reactiva causada por la irritación local o trauma. En el pasado, a menudo era llamado un granuloma reparador de célula gigante periférica, pero cualquier naturaleza reparadora parece dolorosa. Algunos investigadores creen que las células gigantes muestran características inmunohistoquímicas de osteodastos, mientras que otros autores han sugerido que la lesión esta formada por células del sistema fagocito mononuclear. 4

Características clínicas y radiográficas

El granuloma de célula gigante periférica ocurre exclusivamente en la encía o en el reborde alveolar desdentado, presentándose como una masa roja o roja-azul. La mayoría de las lesiones son más pequeñas que 2 cm. en diámetro, aunque algunas más grandes se ven ocasionalmente. La lesión puede ser sésil o pedunculada y podría o no podría estar ulcerada. La apariencia clínica es similar al granuloma piógeno más común de la encía, aunque el granuloma de célula gigante periférica a menudo es comparado al púrpura-azul con rojo brillante de un granuloma piógeno típico. 4



Los granulomas de células gigantes periféricos pueden desarrollarse a casi cualquier edad pero muestran una prevalencia pico en la quinta y sexta décadas de la vida. Aproximadamente el 60% de los casos ocurre en mujeres, podría desarrollarse en cualquiera las regiones anterior o posterior de la encía o en la mucosa alveolar, y la mandíbula es afectada ligeramente mas a menudo que el maxilar. Aunque el granuloma de células gigantes periférico se desarrolla dentro de la parte blanda, se ve la resorción de “succión con ventosas” del hueso alveolar subyacente. En ocasiones, podría ser difícil determinar si la masa surgió como una lesión periférica o como un granuloma de células gigantes central que se corroe a través de la placa cortical en las partes blandas gingivales. 4

Características histopatológicas

El examen microscópico del granuloma de células gigantes periférico muestra una proliferación de células gigantes multinucleadas dentro de un trasfondo de células mesenquimatosas en forma de ovoide y en forma de huso. Las células gigantes podrían contener solo pocos núcleos o hasta varias docenas.

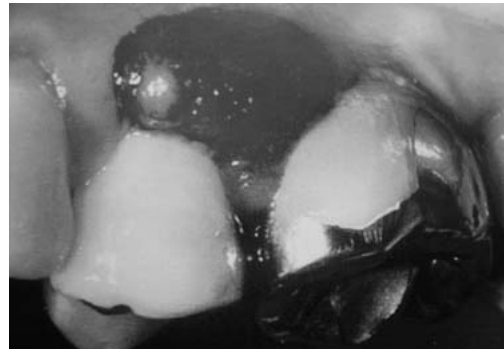
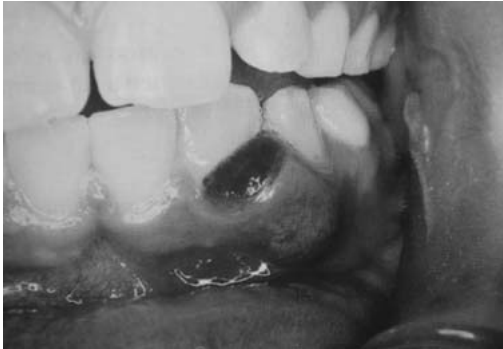Algunas de estas células podrían tener grande núcleos vesiculares; otras demuestran pequeños núcleos picnoticos. Las cifras mitóticas son bastante comunes en el trasfondo de las células mesenquimales. La hemorragia abundante característicamente se encuentra en toda la masa, la cual a menudo resulta en depósitos de pigmento de hemosiderina, especialmente en la periferia de la lesión. 4



La superficie mucosal subyacente es ulcerada en cerca del 50% de los casos. Una zona de tejido conectivo fibroso denso ocasionalmente separa la proliferación de la célula gigante de la superficie mucosal. Frecuentemente están presentes las células de inflamación aguda y crónica adyacente. No son inusuales las áreas de formación ósea reactiva o las calcificaciones distróficas. 4

Tratamiento y pronóstico

El tratamiento del granuloma de células gigantes periférico consiste de escisión quirúrgica local bajo el espacio subyacente. A los dientes adyacentes se les debe eliminar el sarro cuidadosamente para eliminar cualquier fuente de irritación y para minimizar el riesgo de ocurrencia. Se reporta que ocurre aproximadamente el 10% de las lesiones, y se debe llevar a cabo la re-escisión. En raras ocasiones, se han visto lesiones indistinguibles de los granulomas de células gigantes periférico en pacientes con hiperparatiroidismo. Aparentemente representan los así llamados *tumores marrón o pardo*, osteoclastos con este trastorno endocrino. Sin embargo, los tumores marrón o el hiperparatiroidismo son mucho más probables que sean intraoseos en localización y que imiten un granuloma de células gigantes central. 4



Granulomas de células gigantes periféricas. 6

4.2.2. Enfermedad de Crohn

Características clínicas y patogénesis

Debido a que la enfermedad de Crohn es una colitis granulomatosa transmural (ejemplo, involucra todas las profundidades de la membrana mucosa), se relacionaran mas signos y síntomas al sistema gastrointestinal.



La enfermedad pocas veces involucra la mucosa bucal con nódulos y úlceras granulomatosas. Algunos pacientes se identificaron temprano por el reconocimiento y los descubrimientos de biopsia de las lesiones bucal sin signos y síntomas específicos relacionados a su desarrollo de colitis. La diarrea es el síntoma más común de la enfermedad de Crohn, seguida por calambres abdominales y pérdida de peso. Los casos severos frecuentemente resultaran en perforación del intestino y la formación de fístula. 5

Las lesiones bucales son poco comunes, pero las lesiones periféricas son comunes. Las lesiones bucales son asintomáticas pero a menudo las reconoce el paciente debido al dolor. Las lesiones se presentaran como edema focal, pequeñas úlceras aftosas, gingivitis hiperplásica, o pequeñas pápulas en forma de polipoide de "empedrado". La localización son los labios, la encía, y los vestíbulos de la boca. 5

La causa de la enfermedad de Crohn permanece como enigma. Las teorías sugieren trastornos inmunes, desequilibrio nutricional, deficiencia de folato, infecciones, y aun se ha propuesto reactividad hiperinmune relacionada al dentífrico, pero nada se ha documentado. 5

Estudio diagnostico

Las lesiones bucales deben realizarse biopsia para confirmar que su naturaleza granulomatosa consistente con la enfermedad de Crohn.



En contraste, el paciente debe sufrir una evaluación visual fibroptica gastrointestinal completa con biopsia así como una completa serie radiográfica gastrointestinal superior e inferior. Puede ser difícil distinguir la enfermedad de Crohn de la colitis ulcerativa. Sin embargo, dos pruebas séricas son útiles. La prueba sérica para los anticuerpos citoplásmicos antineutrofilo con el tinte perinuclear (p-ANCA) es 70% positivo en la colitis ulcerativa pero rara vez positivo en la enfermedad de Crohn. A la inversa, una prueba para anticuerpos hacia el hongo *Saccharomyces cerevisiae* (ASCA) es positiva en el 70% de los casos de enfermedad de Crohn pero rara vez positiva en la colitis ulcerativa. 5

Características histopatológicas

Las lesiones bucales de la enfermedad de Crohn comparten características histológicas con las lesiones en otros sitios. Consisten de granulomas epitelioides no caseificados con células gigantes multinucleadas del tipo Langhans. Los cuerpos schaumann y asteroides también podrían ser vistos, como en la sarcoidosis. El epitelio subyacente se infiltra por los linfocitos y células plásmicas, y usualmente está presente el infiltrado perivascular mononuclear. 5

Tratamiento

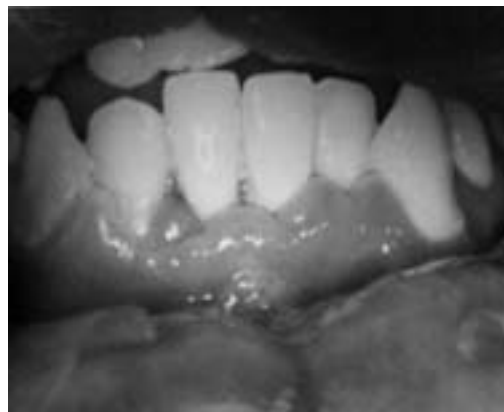No se indica tratamiento. La involución espontánea durante 3 años es el resultado más común, especialmente en niños. Sin embargo, se han reportado periodos mas largos de tiempo de hasta 30 años.



Si las lesiones son una preocupación para el paciente, es razonable la escisión accesible, poca en cantidad. 5

Pronostico

Cuando las lesiones involucionan espontáneamente o son cortadas, es rara la recurrencia. En muchos casos, las lesiones clínicas se desarrollan lentamente, alcanzan un pico en la cantidad y área de consideración, y entonces permanecen estáticas antes de mostrar una involución parcial y completa. 5



Enfermedad de Crohn. 7



4.2.3. Granulomatosis orofacial

Desde su introducción en 1985 por Wiesenfeld, la granulomatosis orofacial se ha vuelto un término bien aceptado y unificante comprendiendo una variedad de presentaciones clínicas que, en la biopsia, revelan la presencia de inflamación granulomatosa no específica. 4

El trastorno es un análogo para la estomatitis aftosa, en que la causa es idiopática pero parece presentar una reacción inmune anormal. A veces las lesiones bucales vistas son idénticas a la granulomatosis orofacial idiopática pero representan una reacción secundaria a uno o más de una variedad de factores. 4

Las características clínicas e histopatológicas de la granulomatosis orofacial pueden ser producidas por una variedad de causas subyacentes, éste diagnóstico es el comienzo de la evaluación del paciente.

Después del diagnóstico inicial, el paciente debe ser evaluado por varias enfermedades sistémicas y procesos locales que podrían ser responsables de las lesiones bucales. 4



Características clínicas

La presentación clínica de la granulomatosis orofacial es altamente variable. El sitio de localización más frecuente son los labios. Los tejidos labiales demuestran una inflamación persistente, indolora, que podría involucrar a uno o ambos labios. En raras ocasiones, se encuentran vesículas superficiales color ámbar, pareciendo linfangiomas. Cuando estos signos son combinados con parálisis facial y una lengua fisurada, la presentación clínica es llamada síndrome de Melkersoon-Rosenthal. La localización en los labios es llamada queilitis granulomatosa (de Miescher). Algunos consideran la queilitis granulomatosa una forma oligosintomática del síndrome Melkersson-Rosenthal, pero es mejor incluir todos éstos bajo el término granulomatosis orofacial. En adición al edema labial, se podría ver la inflamación de otras partes de la cara. 4

Los sitios intrabucales también pueden ser afectados, y las lesiones predominantes son edema, úlceras, y pápulas. La lengua podría desarrollar fisuras, edema, parestesia, erosiones, o alteraciones en el sabor. La encía puede desarrollar inflamación, eritema, dolor, o erosiones. La mucosa bucal a menudo exhibe una apariencia empedrada de la mucosa edematosa o de las áreas focales del agrandamiento submucosal. Los pliegues hiperplásicos lineales podrían ocurrir en el pliegue mucobucal, con úlceras lineales que aparecen en la base de estos pliegues. El paladar podría tener pápulas o grandes áreas de tejido hiperplásico. La xerostomía es rara. 4



Características histopatológicas

En casos clásicos de queilitis granulomatosa, el edema se presenta en la lámina propia superficial con dilatación de los vasos linfáticos y linfocitos esparcidos vistos difusamente y en grupos. La fibrosis podría estar presente en lesiones a largo plazo. Están presentes agregados diseminados de la inflamación granulomatosa sin caseificación, que consisten de linfocitos y de histiocitos epitelioides, con o sin células gigantes multinucleadas. Típicamente, los granulomas aparecen en grupo alrededor de los vasos y tampoco son formados o discretos. 4

Las tinciones especiales para los organismos fúngicos y las bacterias de ácido-resistentes son negativas. Debe estar presente material exterior no soluble, pigmentado, o polarizable. Cuando las lesiones son confinadas a la encía, se debe hacer una investigación total porque muchos casos de gingivitis granulomatosa son debidas a las colecciones sutiles de material exterior. 4

Pronostico

El diagnostico inicial de granulomatosis orofacial se hace en la demostración histopatológica de la inflamación granulomatosa que se asocia con los teñidos especiales negativos para los organismos y no para el material exterior. Basado en los descubrimientos clínicos e históricos, una o mas condiciones podrían tener que ser consideradas en el diagnostico diferencial. 4



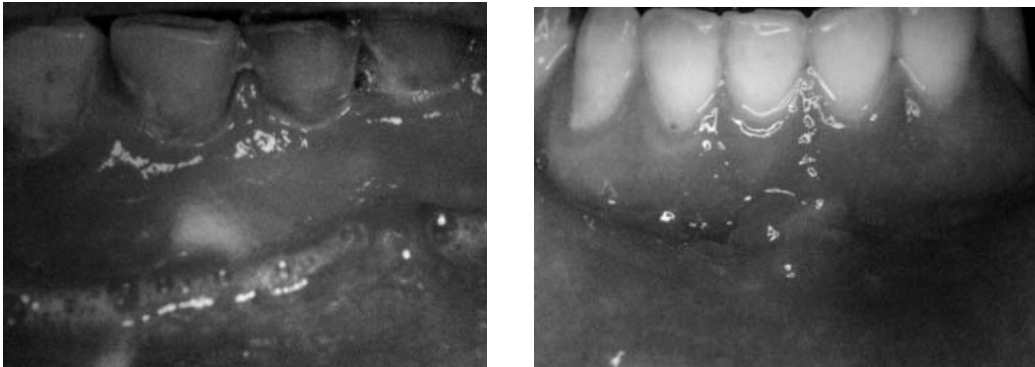
Tratamiento y pronóstico

El primer objetivo del manejo debe ser el descubrimiento de la causa de inicio, aunque esto podría ser más difícil. A menudo el activador es huido. Se pueden intentar medidas locales para resolver las manifestaciones clínicas pero, las recurrencias son comunes. Las lesiones individuales se han tratado con una variedad de intervenciones, con resultados variables. 4

Se han medicado, los corticosteroides de intralesion, la radioterapia, sulfato hidroxiclороquina, azatioprine, ciclosporina A, metrotrexate, danazol, dapsone, clofazimine, metronidazol, y otros numerosos antibióticos. 4

Actualmente, muchos investigadores administran corticosteroides de intralesion para controlar el progreso de esta enfermedad. Debido a la variabilidad natural del progreso de la enfermedad y la ocurrencia de remisiones espontáneas, las terapias son difíciles de evaluar. En la ausencia de una respuesta para los tratamientos, se ha usado la escisión quirúrgica pero lleva un riesgo considerable de recurrencia. 4

El pronóstico es altamente variable, ninguna terapia ha demostrado que sea la “bola de plata” resolviendo las lesiones individuales. En algunos casos, las lesiones se resuelven espontáneamente, con o sin terapia; en otros, continúan hasta progresar a pesar de intentos terapéuticos para detener el progreso. El subconjunto “afortunado” de pacientes incluye aquellos quienes han encontrado una causa de inicio y han resuelto sus problemas por la exclusión del agente etiológico. 4



Granulomatosis orofacial. 9

4.2.4. Sarcoidosis

Es una enfermedad multisistémica granulomatosa de causa desconocida. Las pruebas implican degradación de material antigénico con la formación de la inflamación granulomatosa. La naturaleza del antígeno no se conoce y probablemente diferentes antígenos pueden ser responsables. Cadena sensible de la polimerasa y la reacción de ADN y ARN se han detectado anormales y altos niveles de antibacterial de ADN en lavado broncoalveolar de pacientes con sarcosaidosis. La inapropiada respuesta de defensa puede ser el resultado de prolongada exposición antigénica, una inmunodesregulación que impide una adecuada respuesta por la célula mediada, una defectuosa regulación de la reacción inicial inmune o una combinación de ambas. 4



Características clínicas

La sarcoidosis aparece en un periodo de días a semanas y los síntomas incluyen: disnea, tos seca, dolor torácico, fiebre, malestar, fatiga, artralgias y pérdida de peso, cuando clínicamente se hace más evidente en pulmón, los síntomas son más comunes. 4

Aunque todos los órganos pueden ser afectados, los pulmones, los ganglios linfáticos, la piel, los ojos y las glándulas salivales son los sitios predominantes. Tejido linfático y ganglios linfáticos están involucrados en casi todos los casos y las radiografías de tórax con frecuencia revelan adenopatías hiliares bilaterales.4

Manifestaciones cutáneas aparecen como crónicas, violáceas, induradas, lesiones que se denominan lupus pernio y son frecuentes de la nariz, las orejas, los labios y la cara. 4

Placas púrpuras, simétricas, elevadas e induradas también son frecuentes en las extremidades, espalda y nalgas. 4

La participación ocular es notada en el 25 % de los casos, aparece como uveítis anterior, pueden ocurrir lesiones de conjuntiva y retina. La participación de las glándulas lagrimales a menudo produce queratoconjuntivitis; las glándulas salivales pueden ser alteradas y por consiguiente xerostomía.

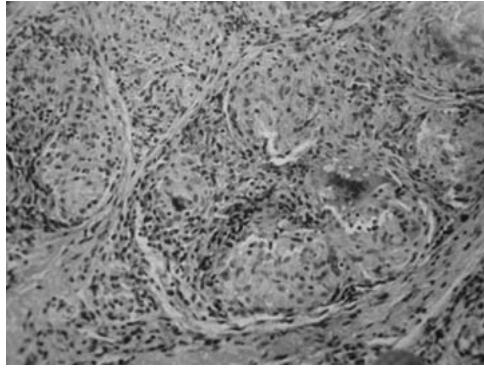


Otros posibles sitios son el sistema endocrino, aparato digestivo, corazón, riñones, sistema nervioso, bazo y lesiones intraoseas, con poca frecuencia el cráneo, huesos nasales, costilla, vértebras. 4

Cualquier sitio de la mucosa bucal puede ser afectado, la mayoría de las veces aparece como una masa submucosa, en pápula aislada o una zona de granularidad. La mucosa lesionada puede ser normal en color, de color marrón-rojo, violeta o hiperqueratósica, los sitios más frecuentemente afectados son los tejidos blandos intrabucales: mucosa bucal, seguida de la encía, labios y el piso de la boca, lengua y paladar. La mayoría de los casos que aparecen en el paladar de la boca y la participación de las glándulas salivales crea extravasación mucosa. Lesiones intraoseas afectan también la mandíbula y representa aproximadamente una cuarta parte de todos los casos intrabucales reportados. Radiográficamente se observa radiolucidez, pero nunca crean expansión. 4

Características histopatológicas

Examen microscópico de la sarcoidosis exhibe una imagen clásica de inflamación granulomatosa, agregados de epitelooides con linfocitos circundantes, entremezclados con los histiocitos, se encuentran dispersas células de Langerhans o cuerpo extraño de células gigantes. La frecuencia con granulomas contienen laminado basófilo, calcificaciones, conocido como órganos de Schaumann o inclusiones estrelladas, conocidas como órganos esteroideos. 4



Sarcoidosis. 6

Diagnostico

El diagnostico se establece por la clínica y radiografías, y el aspecto histopatológico. Elevación de concentraciones sericas de la enzima convertora de la angiotensina y una apropiada documentación de involucramiento pulmonar apoyan el diagnostico. Otras anomalías de laboratorio que pueden considerarse incluyen eosinofilia, leucopenia, anemia, trombocitopenia y elevación de los niveles séricos de fosfatasa alcalina, velocidad de sedimentación, la concentración de calcio en suero y calcio leve en orina. 4

Dentro de 4 a 6 semanas, los pacientes afectados desarrollan lesiones papulo-nodulares. Una biopsia se hace para confirmar inflamación granulomatosa. La prueba es precisa entre el 50 % y 85% de los pacientes, pero es de gran interés la presentación clínica y demostración de inflamación granulomatosa para el diagnostico adecuado. 4

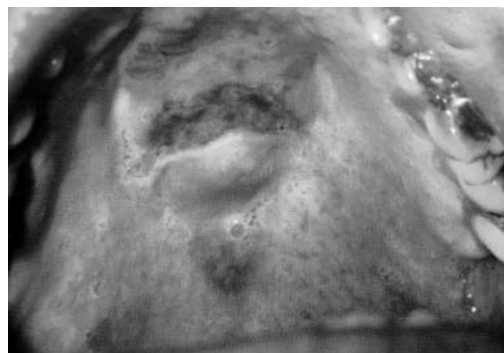

La biopsia del lóbulo superficial posterior de la glándula parótida confirma la sarcoidosis, se ha informado en el 93% de los pacientes de este procedimiento.⁴

Tratamiento y pronóstico

En aproximadamente el 60% de los pacientes con sarcoidosis, los síntomas se resuelven espontáneamente dentro de los dos años sin tratamiento. La mayoría de los diagnósticos iniciales son seguidos por un periodo de 12 meses de observación para definir los géneros. De los afectados, el 20% pueden ser tratados con éxito con corticoesteroides. ⁴

En pacientes con enfermedad refractaria, la medicación incluye metotrexato, azatioprina, clorambucil y ciclofosfamida. En el 10% y 20% de pacientes afectados con sarcoidosis, la resolución no se produce incluso con tratamiento.⁴



Sarcoidosis. 6



4.2.5. Épulis del embarazo

Está condición es una exacerbación de gingivitis crónica por embarazo. Una higiene bucal pobre predispone a cambios que son el resultado del incremento de los niveles de progesterona.

Características clínicas

La gingivitis del embarazo es caracterizada por:

Agrandamiento de color rojo, suave, principalmente de la papila gingival.

Principalmente inflamación de la zona labial

Sangrado gingival, particularmente al comer o cepillado dental

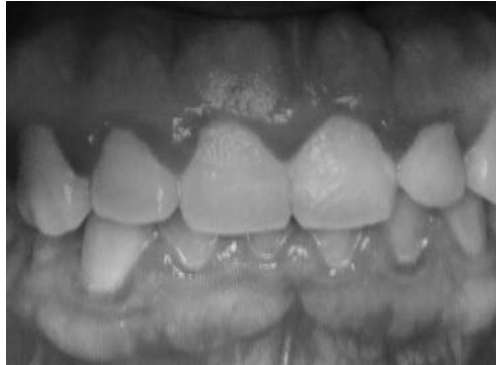Algunas veces una inflamación gingival localizada puede ser un épulis del embarazo.

Aparecen cambios del primero al segundo mes de embarazo y alcanzan la cima a los ocho meses.

Los cambios pueden revertirse a los niveles previos de salud gingival poco después del parto.

Diagnostico y tratamiento

Histológicamente, el épulis del embarazo es un granuloma piógeno. Un tratamiento conservador es indicado, a menos que el épulis interfiera con la oclusión o este extremadamente feo, puede ser incidido. En cualquier caso, debe haber una higiene bucal meticulosa.



Épulis del embarazo. 7

4.2.6. Granuloma piógeno

Características clínicas y patogénesis

Dado que estas lesiones no son granulomatosas ni producen pus, el término granuloma piógeno actualmente representa un nombre erróneo. Sin embargo, el término es universalmente entendido, y algunos intentos que cambian probablemente causan confusión. 5

Un granuloma piogenico se presentara como una masa roja suave, carnosa, fácilmente sangrante. A menudo se encontrara en la piel y particularmente en la cara. Los granulomas piógenos también son comunes en la cavidad bucal, donde usualmente se encuentran originándose desde la encía interdental.



Ocurren a cualquier edad y a menudo son estimulados por un objeto exterior tal como el margen afilado de una restauración, cálculo, o un cuerpo exterior dentro del surco gingival. Típicamente, estos son de color rojo-púrpura y podrían ser ulcerados con una cobertura fibrinopurulenta.

También aparecen poco frecuentes sobre los labios, lengua, o mucosa bucal asociado con una herida de perforación o cuerpo exterior. A menudo sufren un crecimiento rápido inicial y entonces permanecen estáticos en tamaño. Sangran espontáneamente cuando se traumatizan.⁵

El granuloma piógeno presenta inflamación y los intentos de reparación se bloquean debido a una prolongada estimulación etiológica. Esto, por lo tanto, equivale a la granulación hiperplásica del tejido. ⁵

Diagnóstico diferencial

Un granuloma piógeno es clínicamente indistinguible de una proliferación de célula gigante periférica. Un fibroma osificante periférico también parecerá un granuloma piógeno, excepto que lo último es usualmente más firme y no tan rojo. ⁵

Estudio diagnóstico

Es una lesión de reconocimiento clínico, sin embargo, se aconseja una radiografía periapical o panorámica para excluir destrucción ósea sugestiva de cáncer o para identificar un cuerpo exterior o un margen restaurativo afilado que necesitaría ser eliminado con la lesión. ⁵



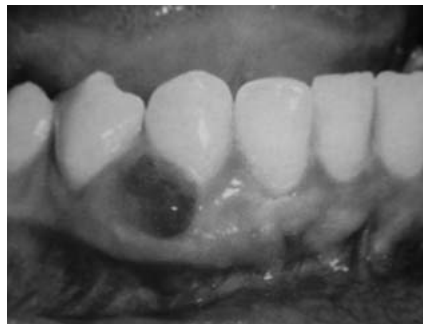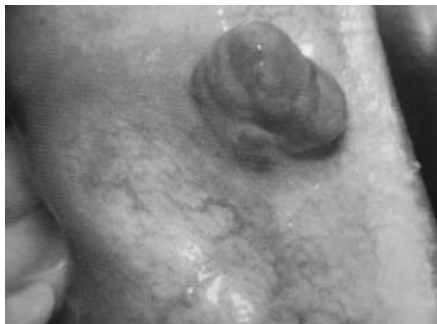Características histopatológicas

Estas lesiones, las cuales actualmente no son granulomas, consisten de tejido de granulación exuberante, a veces en un orden lobular. Hay una notable proliferación de células endoteliales. Los canales capilares tienden a ser dilatados y a estar alineados por células endoteliales prominentes. El estroma es fibrilar y a menudo edematoso. A veces se ve un collarite de epitelio subyacente. Debido a la naturaleza inflamatoria de estas lesiones, su apariencia histológica podría variar, con evidencia de fibrosis indicando una fase reparadora. Esto podría finalizar en la formación de un fibroma. 5

Tratamiento

Un granuloma piogénico se debe cortar con márgenes de 2 mm en su periferia clínica y a una profundidad hacia el periostio o hacia el agente causal. Cualquiera que sea el cuerpo exterior, cálculo, o restauración defectuosa se debe eliminar como parte de la escisión. 5

La recurrencia es rara y casi siempre se relaciona a un fracaso al eliminar el factor de estimulación. 5



Granuloma Piógeno. 6



4.3. Neoplasias malignas

4.2.7. Carcinoma epidermoide

También es denominado carcinoma de células planas, se define como una neoplasia maligna derivada del epitelio plano o que presenta sus características morfológicas. El carcinoma epidermoide suele ser la etapa final de la alteración del epitelio plano estratificado, iniciándose como una displasia epitelial y evolucionando hasta que las células epiteliales displásicas rompen la membrana basal e invaden el tejido conjuntivo. Puede originarse también ex novo a partir del epitelio plano subyacente y no tener una fase premaligna prolongada. 6

Los procesos bucales malignos representan un 3% del cáncer diagnosticado en hombre y 2% en mujeres. La tasa de supervivencia global de los pacientes con procesos malignos bucales es del 50%.

La incidencia de cáncer bucal difiere ampliamente según los hábitos de consumo de tabaco. 6

El carcinoma epidermoide es la neoplasia maligna más frecuente de la cavidad bucal, representando alrededor del 90% del total de cánceres bucales. Se presenta en diversas localizaciones bucales, es más frecuente en el labio inferior, bordes laterales de la lengua y piso de la boca. La incidencia aumenta con la edad, la mayoría de los casos se presentan después de los 40 años. 6



Una serie de factores etiológicos parecen estar implicados en el desarrollo del carcinoma de células planas bucal: consumo de tabaco y alcohol, virus, radiación actínica, inmunosupresión, deficiencias nutricionales, enfermedades preexistentes e irritación crónica. 6

Dado que las células basales del epitelio bucal tienen una tasa de actividad mitótica más alta de lo normal, cualquier factor que cause un trastorno de la calidad y cantidad de proteínas reguladoras de las células puede inducir un crecimiento no regulado (neoplasia). Algunas de esas proteínas (quinasas) interactúan con las proteínas de la replicación celular (ciclinas). Otras son proteínas reguladoras que influyen en los procesos asociados con la mitosis. 6

Estas proteínas se producen bajo la dirección de genes específicos localizados en cromosomas específicos. Los loci genéticos específicos responsables de producir proteínas que pueden alterar el ciclo de replicación de las células se denominan oncogenes. Cuando los oncogenes son estimulados a producir proteínas que estimulan la mitosis, el resultado es un crecimiento neoplásico. 6

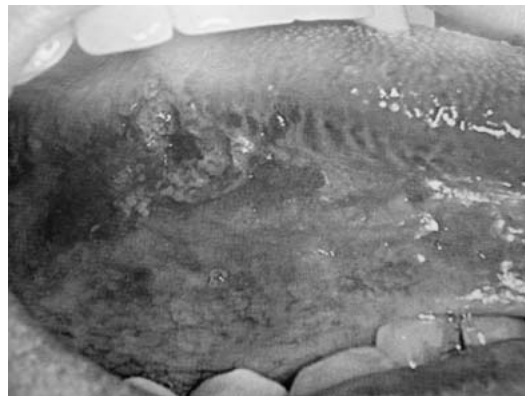
La alteración de la actividad del oncogen ha sido asociada con una o más de los factores ambientales (cofactores). Algunos oncogenes involucrados de forma destacada son los loci genómicos que regulan el factor de crecimiento epitelial (EGF) y el factor de crecimiento transformante (TGF) y sus receptores en la membrana celular; las proteínas señal internas y las proteínas activadoras de la transcripción que se unen al ADN nuclear.



La neoplasia también puede producirse cuando se desactivan los genes supresores (antioncogénicos), que actúan normalmente reprimiendo y controlando la activación innecesaria del ciclo celular. 6

Características clínicas

La presentación temprana más común del carcinoma de células planas intrabucal son las leucoplasias y las eritroplasias. Las lesiones más avanzadas aparecen en primer lugar como una úlcera indolora, una masa tumoral o una excrescencia verrucosa. El carcinoma epidermoide que se ha infiltrado profundamente en el tejido conjuntivo puede tener pocos cambios superficiales, pero aparece como un área indurada firme con pérdida de la movilidad del tejido. En el suelo de la boca esta lesión produce habitualmente fijación de la lengua e imposibilidad de abrir la boca totalmente. El carcinoma que invade la encía hasta el maxilar o la mandíbula subyacente puede llevar a movilidad o pérdida de dientes, mientras que los que penetran profundamente en la mandíbula con la afectación del nervio dentario inferior pueden causar parestesias de los dientes y del labio inferior. 6



Carcinoma epidermoide. 6



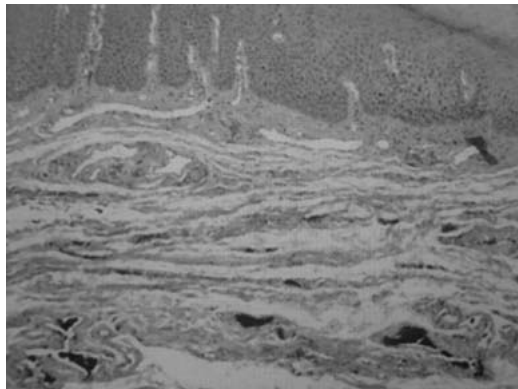
Características histopatológicas

El carcinoma epidermoide se diagnostica mediante exploración histopatológica de una biopsia representativa de tejido neoplásico. Es común a todas las lesiones la presencia de invasión hacia el tejido conjuntivo subyacente y la posibilidad de que las células malignas erosionen los vasos linfáticos y sanguíneos, haciendo posible su transporte a distancia (metástasis). 6

El potencial de metastatizar es correlacionado en cierta medida con la variedad histológica que se encuentra en el potencial metastático de los diversos carcinomas de células planas. Este potencial está relacionado en cierta medida con la variedad histológica que se encuentra en el carcinoma de células planas bucal. La variedad histológica se relaciona con la magnitud de la diferenciación que presentan las células tumorales y la similitud entre la arquitectura del tejido y el epitelio plano estratificado normal. Los tumores que producen cantidades importantes de queratina y presentan algunos rasgos de maduración desde las células basales a queratina se consideran bien diferenciados. Los tumores que producen escasa o nula queratina, pero en los cuales el epitelio todavía es reconocible como plano estratificado, a pesar de su importante desviación de la normalidad, se considera como moderadamente diferenciados. Los tumores que no producen queratina, tienen poco parecido con el epitelio plano estratificado, muestran una significativa falta de patrón estructural normal y de cohesión de las células y presentan anomalías celulares extensas se designan poco diferenciados. 6



Por regla general, los carcinomas de células planas del labio inferior tienden a ser bien diferenciados; los que se presentan en los bordes laterales de la lengua suelen ser moderadamente diferenciados y los que afectan a la región amigdalina tienden a ser poco diferenciados. Aunque el comportamiento biológico de un tumor influye en una serie de factores diferentes, como las estructuras anatómicas y las vías de drenaje linfático, el grado de diferenciación parece ser muy importante en la determinación de su velocidad de crecimiento y, en último término, de su tendencia a metastatizar. 6



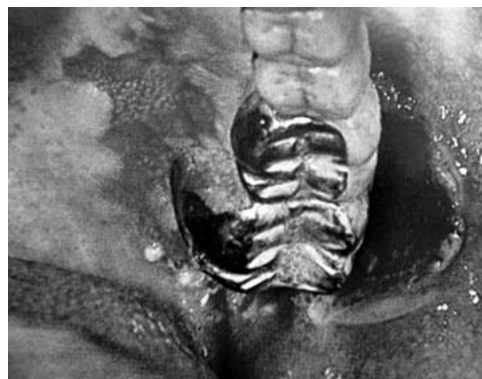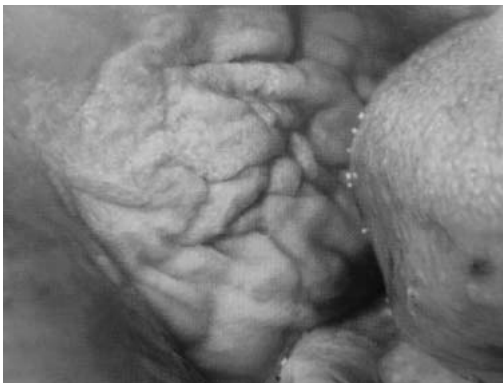Carcinoma epidermoide. 6

Tratamiento

El carcinoma epidermoide de la cavidad bucal suele tratarse mediante extirpación quirúrgica, radioterapia o ambos tratamientos. En función del tamaño, localización y estadio de la lesión, el tratamiento quirúrgico puede consistir en extirpación local o una combinación de extirpación local y disección de ganglios linfáticos regionales.



Por ejemplo: el carcinoma epidermoide del borde del bermellón del labio inferior suele ser bien diferenciado, diagnosticarse a menudo en un estadio temprano y puede curarse habitualmente mediante extirpación local. Por el contrario, los carcinomas de células planas del borde lateral de la lengua o el suelo de la boca suelen ser menos diferenciados, se diagnostican a menudo en estadios tardíos metastatizan con mayor rapidez. Esas lesiones requieren habitualmente un tratamiento amplio (por lo general combinación de cirugía, radioterapia, y posiblemente, quimioterapia) y tienen un pronostico mucho peor. 6



Carcinomas epidermoide. 6



4.3.1. Carcinoma verrucoso

Ackerman identificó por primera vez el carcinoma verrucoso como una entidad diferente en 1948. Aunque también se presenta en otras localizaciones anatómicas, es más frecuente en la cavidad bucal. 6

Características clínicas

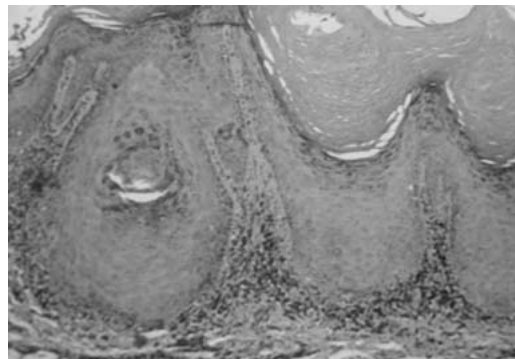
El tumor se presenta comúnmente en hombres y tiende a afectar a personas mayores de 60 años de edad. La mayoría de los casos intrabucales afectan a la encía, la mucosa alveolar y la mucosa bucal; sin embargo, también pueden afectarse el paladar duro y el suelo de la boca. El tumor crece lentamente, muestra un patrón exofítico papilar (verrucoso) y tiende a distribuirse difusamente. 6

Características histopatológicas

La superficie del tumor suele ser papilar y estar cubierta por una gruesa capa de paraqueratina. Suelen observarse criptas profundas que contienen tapones de paraqueratina entre las proyecciones superficiales alargadas. El epitelio muestra en raras ocasiones rasgos displásicos intensos. La membrana basal permanece intacta y a menudo existe un infiltrado de células inflamatorias crónicas en el tejido conectivo subyacente. La interfase entre el tumor y el epitelio normal adyacente está generalmente bien definida con invasión mínima, si existe, de las células epiteliales a lo largo de un ancho y romo frente de avance de las papilas conjuntivas en forma de bulbo.



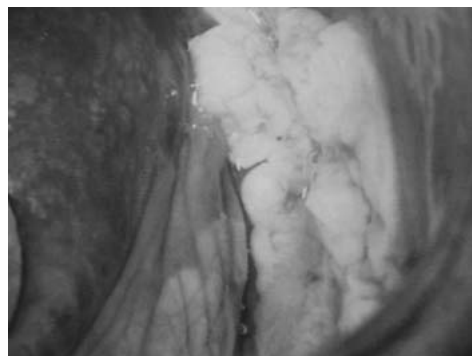
En lesiones de larga evolución, ocasionalmente se observa compresión de los fascículos musculares superficiales subyacentes y aplanamiento del hueso cortical. 6



Carcinoma verrucoso 6

Tratamiento

Debido a su patrón de crecimiento superficial y cohesivo con bordes netamente delimitados, el carcinoma verrucoso se presta especialmente a tratamientos por extirpación quirúrgica o escisión con láser. El pronóstico es bueno porque la extirpación local suele ser curativa. Pueden aparecer nuevas lesiones en sitios adyacentes. 6



Carcinoma verrucoso. 6



4.3.2. Sarcoma de kaposi

El sarcoma de kaposi SK es extremadamente raro en ausencia de infección por VIH. Estos tumores se localizan típicamente en el paladar y en las extremidades inferiores en hombres de edad avanzada. El sarcoma de kaposi asociado al VIH suele localizarse en la piel y en la cavidad bucal. El tumor se asocia con un herpes virus gamma denominado herpes virus asociado al SK o virus del herpes tipo 8. El grupo de riesgo de homosexuales es el más afectado; pocos casos aparecen en drogadictos o mujeres con infección VIH. Cuando aparece un SK en un paciente infectado por el VIH, generalmente implica un diagnóstico de SIDA. 6

Características clínicas

En la piel, las lesiones del SK evolucionan desde una fase macular de coloración amoratada a una configuración nodular de color rojo, azul o morado. El paladar es la localización más frecuente del SK en la cavidad bucal, pudiendo afectarse las mucosas del paladar duro y blando. Al igual que en la piel, las lesiones precoces son maculares, rojas o azules, y bien delimitadas. Estas proliferaciones maculares angiomatosas progresan a menudo a grandes tumefacciones nodulares que pueden ser considerablemente muy péndulas. Mantienen su pigmentación vascular, a la que se añade a menudo una coloración parda debido al depósito del pigmento hemosiderina en la masa tumoral. La encía bucal es la segunda localización más frecuente del SK intrabucal. Las lesiones no suelen blanquearse con la compresión, ya que carecen de canales vasculares bien definidos. 6



Características histopatológicas

En la fase inicial se observan numerosos espacios vasculares en hendidura y las células endoteliales suelen adquirir una configuración arrosariada a lo largo de las luces vasculares. Las lesiones nodulares son hipercelulares y están formadas por dos elementos celulares; células fusiformes con núcleos algo pleomorfos y células endoteliales dispuestas alrededor de espacios vasculares sinusoidales. Los capilares de configuración redondeada pueden estar entremezclados con otros de aspecto más sinusoidal. Habitualmente no se observan figuras mitóticas; suelen existir atipias litológicas, aunque relativamente leves. Se observan eritrocitos dentro de los espacios vasculares y muchos extravasados. Además existen gránulos de hemosiderina diseminados. 6

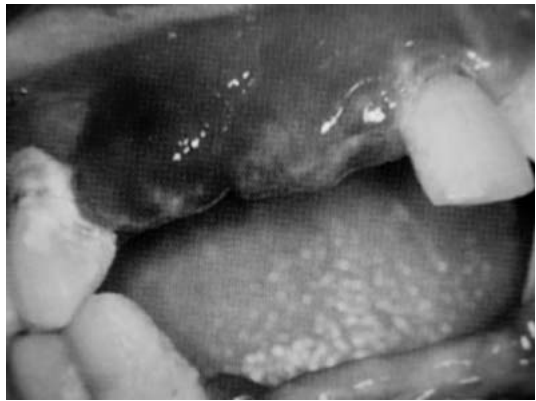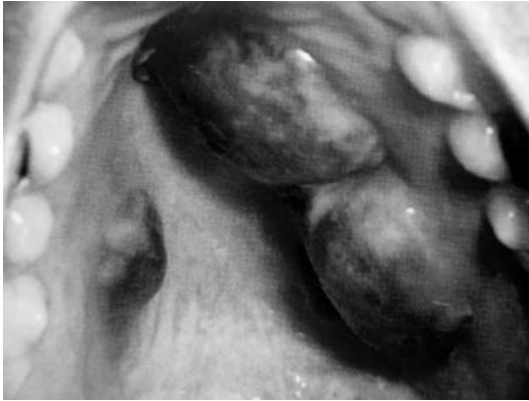Tratamiento

El SK en individuos VIH positivos es una enfermedad multicéntrica. Los pacientes suelen presentar afectación en localizaciones múltiples, que se presentan múltiples tumores más que metástasis de un tumor primario. La investigación experimental indica que estas células tumorales proliferan en respuesta a diversos factores de crecimiento secretados de manera autocrina o paracrina. Se han investigado diversos tratamientos, entre ellos la terapéutica local y la administración sistémica de inhibidores de factores de crecimiento. Las lesiones mucosas inferiores a 2 cm suelen resolverse tras la inyección de agentes esclerosantes o quimioterápicos. La radioterapia a bajas dosis también ha logrado reducir el tamaño de estas proliferaciones vasculares. 6



REYES ORNELAS ADRIANA FABIOLA

DIAGNÓSTICO DIFERENCIAL DE ENFERMEDADES SISTÉMICAS CON MANIFESTACIONES PERIODONTALES.



Sarcoma de Kaposi. 6



4.3.3. Linfoma de Hodgkin

Es una neoplasia maligna de un tipo específico de célula precursora linfoide, esta célula se conoce como célula de Reed-Sternberg y presenta una morfología típica identificable en biopsias de ganglios linfáticos de pacientes con linfoma de Hodgkin. Existen cuatro subtipos que se clasifican según las características de la población linfocitaria observada, cada uno de estos subtipos tiene un pronóstico distinto. Todos los linfomas deben ser estudiados clínicamente. El estadio 1 se caracteriza por afectación de un único grupo de ganglios linfáticos en un área anatómica determinada, mientras el estadio 2 representa la afectación ganglionar de más de una región. El estadio 3 indica proliferación linfoide por encima y por debajo del diafragma, y el estadio 4 se alcanza cuando las células malignas se diseminan, sin estar confinadas al tejido linfoide. 6

El linfoma en estadio 1 tiene un buen pronóstico si se aplica el tratamiento adecuado, sin embargo el estadio 4 tiene mal pronóstico y la mayoría de los pacientes mueren debido a la enfermedad a pesar del tratamiento. 6

Características clínicas

Es mas frecuente en hombres que en mujeres y se desarrolla preferentemente en la tercera década de la vida. El linfoma de Hodgkin comienza en un único ganglio linfático, que aumenta progresivamente de tamaño y puede ser firme o elástico a la palpación. La cadena de ganglios linfáticos cervicales es una localización frecuente del linfoma, también los ganglios axilares e inguinales pueden constituir su localización inicial.



Los pacientes suelen presentar episodios de fiebre moderada y sudoración nocturna. Cuando mayor sea el grado de enfermedad mas grupos ganglionares serán palpables, pudiendo detectarse tambien esplenomegalia. En casos avanzados los ganglios suelen ser múltiples y confluentes, poco individualizables por palpación. Dado que la mayoría de los ganglios linfáticos aumentados de tamaño son de naturaleza inflamatoria, es importante tener en cuenta que, en fases iniciales, la enfermedad de Hodgkin puede confundirse con un proceso inflamatorio. Si no se logra identificar ningún foco inflamatorio y el ganglio afectado persiste más de un mes, debe realizarse biopsia-aspiración con aguja fina. 6

Características histopatológicas

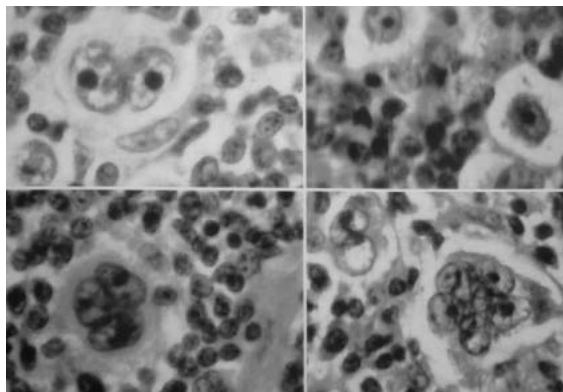
El diagnostico de la enfermedad de Hodgkin se basa en la identificación de la célula de Reed-Stenberg. Esta célula tiene una morfología característica, es binudeada, a veces multinucleada, con núcleos redondos u ovalados y bastante grandes. La membrana nuclear se tiñe intensamente y el nucleoplasma es muy pálido, con un núcleo central prominente. Esta célula binudeada se sitúa dentro de un espacio lacunar vacío separado de las capas de células linfoides.

Existen cuatro clases histopatológicas basadas en la proporción de células de Reed-Sternberg respecto a la población linfocítica asociada. Todos los linfomas comparten la desaparición de la estructura ganglionar normal, con sustitución de los centros germinales por capas difusas de células linfoides.



El pronóstico más favorable se asocia con el tipo de predominio linfocítico. Las células de Reed-Sternberg son pocas y se hallan ampliamente diseminadas. 6

La neoplasia está dominada por láminas difusas de linfocitos de aspecto relativamente monofórmico, aunque algunos pueden presentar núcleos de mayor tamaño. El tipo de celularidad mixta presenta células de Reed-Sternberg dispersas en sus lagunas y una población linfocítica polimorfa. Dentro de las células mixtas se hallan células monocitoides, linfocitos y numerosos eosinófilos. La esclerosis nodular presenta grandes cúmulos multinodulares confluentes de linfocitos, con depósitos de colágeno entre ellos. El número de células de Reed-Sternberg es mayor. El peor pronóstico se asocia con la variante de depleción linfocítica del linfoma de Hodgkin. Los campos microscópicos están dominados por células de Reed-Sternberg, con solo algunos linfocitos dispersos. Además se observan grandes linfoblastos mononucleares que recuerdan a las células de Reed-Sternberg por tener un gran nucleoplasma vesiculoso con un nucleolo prominente. Se observan también con frecuencia figuras mitóticas. 6



Linfoma de Hodgkin. 6



Tratamiento

El tratamiento depende del estadio de la enfermedad y del subtipo histomorfológico. Un linfoma Hodgkiniano de predominio linfocitario en estadio 1 tiene un pronóstico excelente y la mayoría de los pacientes superaran la enfermedad tras radioterapia y quimioterapia. Por el contrario, el tipo deplección linfocitaria en estadio 4 tiene el peor pronóstico y la mayoría de los enfermos no sobrevivirán mas de 12 meses. Los oncólogos han desarrollado combinaciones de fármacos quimioterapicos específicos para cada tipo de linfoma hodgkiniano; la radioterapia tiene un papel importante en el control de la enfermedad. 6

4.3.4. Linfoma no Hodgkiniano

Los linfomas caracterizados por acumulación difusa o nodular de linfocitos o linfoblastos sin presencia de células de Reed-Stemberg se clasifican como linfomas no hodgkinianos. En conjunto tienen un peor pronóstico. Los linfomas no hodgkinianos se diagnostican según la población celular predominante. Es importante diferenciar los subtipos, ya que su pronóstico es distinto. Actualmente se emplean principalmente dos clasificaciones. Aunque la mayor parte de los linfomas no hodgkinianos derivan de los linfocitos B, existe una forma cutánea originada a partir de células T. Este linfoma cutáneo de células T es extraganglionar y se conoce como micosis fungoide. 6



Características clínicas

Suelen desarrollarse en los ganglios linfáticos, sin embargo a veces se observa afectación extraganglionar, especialmente en la cavidad bucal. 6

Es mas frecuente en hombres que en mujeres y tienden a aparecer a edades mas avanzadas que el linfoma de Hodgkin. El signo mas precoz es el aumento de tamaño persistente o progresivo de un ganglio linfático. Otros síntomas frecuentes son sudoración nocturna. 6

En la región cervicofacial el linfoma no hodgkiniano se manifiesta por la existencia de un ganglio linfático aumentado de tamaño, firme o elástico, persistente durante más de un mes sin disminución de su tamaño. 6

Los linfomas extraganglionares de la cavidad bucal pueden localizarse centralmente, en la mandíbula o el maxilar, o en los tejidos blandos bucales. 6

Los pacientes con linfoma óseo primario pueden sufrir dolor o parestesias o simplemente notar aumento del tamaño del hueso, generalmente la mandíbula.6

Las radiografías revelaran una radiotransparencia irregular, de bordes mal definidos, y los dientes de la zona afectada pueden presentar divergencia o resorción radicular. Clínicamente los dientes de la zona se aflojan. La afectación de partes blandas puede situarse en cualquier parte de la mucosa bucal y se identifica habitualmente por un aumento de tamaño o tumefacción en la encía o en el paladar. 6



Características histopatológicas

En la mayoría de los tipos de linfoma no hodgkiniano el recuento de leucocitos en sangre periférica es normal. El linfoma linfocítico difuso se asocia con leucemia linfocítica crónica y por tanto se observará leucocitosis con células blasticas leucémicas circulantes. Microscópicamente la estructura normal del ganglio linfático está destruida y su capsula se ve con frecuencia invadida por las células malignas. El ganglio afectado está considerablemente aumentado de tamaño y su patrón de crecimiento se divide en dos subclases principales: difuso con células linfoides no ordenadas y ondular, en el cual las células malignas forman cúmulos ovalados confluyentes que recuerdan grandes centros germinales. En los linfomas nodulares apenas existe tejido linfocítico medular intermedio. Los linfomas de patrón nodular, en conjunto tienen un mejor pronóstico que los difusos. 6

La clasificación histopatológica se basa en la caracterización de las células precursora linfocíticas, los tumores más primitivos, los anaplásicos, son de alto grado, y los tumores más diferenciados, cuyas células se asemejan mucho a linfocitos maduros, son de bajo grado. 6

Existen numerosos marcadores de superficie celular, útiles para la clasificación, que identifican las diversas fases de maduración de las células linfocíticas. Ambas clasificaciones tienen en cuenta el parecido de la población de células B del linfoma y las de la región de células B del ganglio linfático.



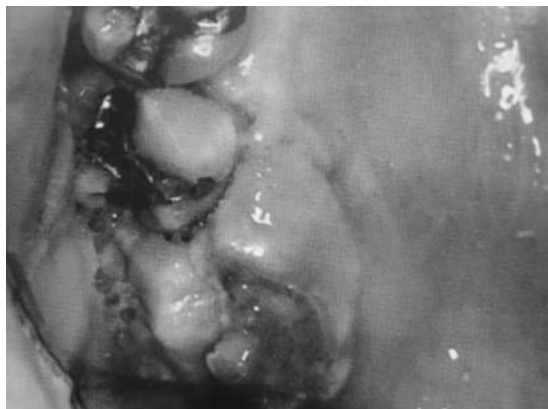Los elementos celulares de los linfomas de células grandes recuerdan a grandes células centrolíricas o linfoblastos. Las células de tamaño intermedio con cromatina pálida representan inmunoblastos o linfoblastos y las células bien diferenciadas son pequeñas y redondas, semejantes a linfocitos maduros.

Son frecuentes las figuras mitóticas y el pleomorfismo, y las células tienden a rodear los vasos sanguíneos. A menudo existe un grado significativo de necrosis en la muestra y las trabéculas óseas presentan resorción osteoclastica a lo largo del borde progresivo del tumor infiltrante.

6

Tratamiento

Los linfomas no hodgkinianos, al igual que los hodgkinianos, se tratan según el estadiaje de la enfermedad y el subtipo histopatológico. Se emplean la poliquimioterapia y la radioterapia. 6



Linfoma no Hodg kin. 6



4.3.5. Mieloma múltiple

El mieloma múltiple es un cáncer relativamente poco común de origen de la célula plasmática que a menudo parece tener un origen multicéntrico dentro del hueso. La causa de la condición es desconocida, aunque a veces un plasmacitoma podría evolucionar en mieloma múltiple.

Esta enfermedad constituye cerca de 1% de todos los cánceres y de 10% a 15% de los cánceres hematológicos. Si se excluye la enfermedad metastásica, el mieloma múltiple cuenta por casi el 50% de todos los cánceres que involucran al hueso. 4

Las células plásmicas anormales que componen este tumor son típicamente monoclonales. Las células anormales probablemente se originan desde un precursor maligno único que ha sufrido una división mitótica descontrolada y se ha difundido en todo el cuerpo. Porque el neoplasma se desarrolla desde una célula única, todas las células hija que componen el tejido de la lesión tienen la misma constitución genética y producen las mismas proteínas. Estas proteínas son los componentes de la inmunoglobulina que la célula plásmica normalmente produciría, aunque en el caso de este tumor maligno las inmunoglobulinas no son normales o funcionales. Los signos y síntomas de esta enfermedad resultan de una proliferación incontrolada de las células del tumor y la fabricación incontrolada de sus productos proteínicos. 4



Características clínicas y radiográficas

El mieloma múltiple es típicamente una enfermedad de adultos, mayor afectación en hombres que en mujeres. La edad media en el diagnóstico está entre 60 y 70 años, y rara vez es diagnosticada antes de la edad de 40. Por razones que no son comprendidas, dos veces más frecuente en negros que en blancos. 4

El dolor óseo es el síntoma característico que se presenta. Algunos pacientes experimentan fracturas patológicas causadas por la destrucción del hueso por el tumor. Las hemorragias petequiales de la piel y la mucosa bucal podrían ser vistas si la producción de plaqueta ha sido afectada.

La fiebre podría estar presente como un resultado de neutropenia con una incrementada susceptibilidad a la infección. Las calcificaciones metastásicas podrían involucrar las partes blandas y se cree que son causadas por la hipercalcemia secundaria a la osteolisis relacionada al tumor. 4

Radiográficamente, en el mieloma múltiple podrían ser vistas múltiples zonas radiolúcidas bien definidas, "perforadas" o lesiones radiolúcidas ásperas. Estas podrían ser especialmente evidentes sobre una película de cráneo. Aunque algún hueso podría ser afectado, la mandíbula representa el 30% de los casos. Las áreas radiolúcidas del hueso contienen una proliferación de célula plásmica anormal que caracteriza al mieloma múltiple. 4



La insuficiencia renal podría ser un signo presente en estos pacientes porque los riñones se vuelven sobrecargados con el exceso de circulación de proteínas en cadena ligera del tumor. Estos productos de cadena ligera, los cuales se encuentran en la orina del 30% al 50% de los pacientes con mieloma múltiple son llamados proteínas Bence Jones. 4

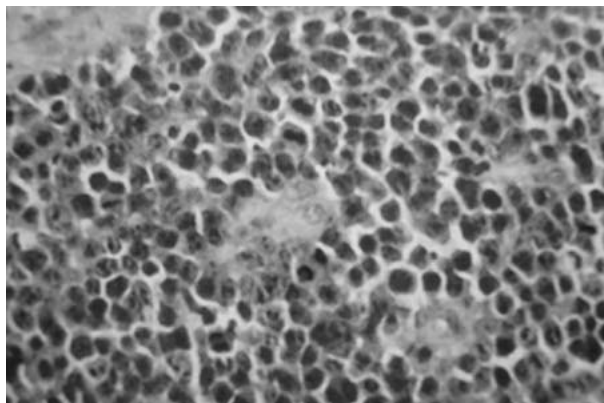
Algunos pacientes con mieloma múltiple muestran deposiciones de amiloide en varias partes blandas del cuerpo, y esto podría ser la manifestación inicial de la enfermedad. Los depósitos amiloide son debido a la acumulación de las proteínas de cadena ligera anormales. Los sitios que son clásicamente afectados incluyen la mucosa bucal, particularmente la lengua. La lengua podría mostrar un agrandamiento difuso y firme, podría tener una apariencia nodular. A veces los nódulos son ulcerados. Otra área que es comúnmente afectada es la piel periorbital, con depósitos amiloide apareciendo como lesiones semi-placas cerosas, firmes. 4

Características histopatológicas

El examen histopatológico del tejido de la lesión en el mieloma múltiple muestra láminas difusas, monótonas de células plasmacitoides neoplásicas, variablemente diferenciadas que invaden y reemplazan el tejido normal. La actividad mitótica podría ser vista con frecuencia. La deposición del amiloide podría ser observada en asociación con las células neoplásicas. Como otros tipos de amiloide, este material parece homogéneo, eosinofílico, y relativamente acelular. Un espécimen de biopsia de la medula ósea de un paciente con mieloma múltiple debe mostrar al menos 10% de células plásmicas atípicas constituyendo la población celular de la medula. 4



Aunque los descubrimientos histopatológicos y radiográficos sugieran un diagnóstico de mieloma múltiple, se debe llevar a cabo el escrutinio del suero o la orina por la electroforesis de la proteína. Si se detecta una anomalía, esta se debe confirmar por la inmunoelectroforesis de la proteína, la cual es una prueba más sensible, como un parámetro adicional para establecer el diagnóstico. La inmunoelectroforesis de la proteína en suero u orina debe mostrar la presencia del mieloma de proteína (proteína M). Esto representa la sobreproducción masiva de una inmunoglobulina anormal por el clone neoplásico de las células plásmicas, de este modo esta característica es llamada gammapatía monoclonal. Esta proteína monoclonal consiste de dos polipéptidos de cadena pesada de la misma clase de inmunoglobulina (Ig) (IgA, IgG, IgM, IgD, o IgE) y uno de los polipéptidos de cadena ligera de la misma clase (*kappa* o *lambda*). Solo el componente de cadena ligera se produce por las células neoplásicas. 4



Mieloma múltiple. 6

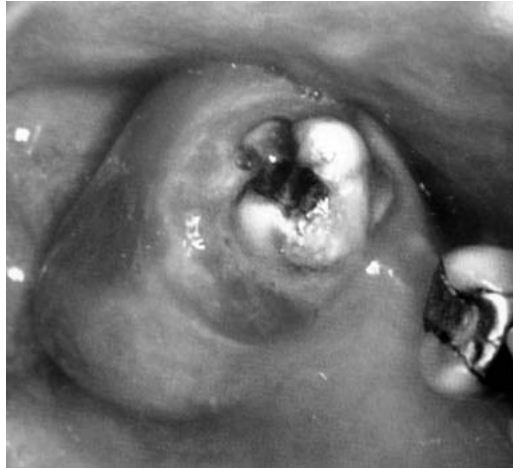

Tratamiento y pronóstico

El tratamiento de mieloma múltiple consiste de quimioterapia. Un agente alquilante, tal como el melafán o la ciclofosfamida, a menudo es usado junto con la prednisona, y aproximadamente el 60% de los pacientes responderá inicialmente a este régimen. La mayoría de los regimenes quimioterapeúticos agresivos y el trasplante de medula ósea, autotrasplante o alotrasplante, podrían ser considerados para pacientes saludables de 55 a 65 años de edad, pero estos individuos comprenden una minoría de pacientes con mieloma múltiple. La terapia de radiación es útil solo como tratamiento paliativo para lesiones óseas dolorosas. 4

El pronóstico se considera reservado. Después del inicio de los síntomas, se puede esperar un tiempo de supervivencia medio de cerca de 30 a 36 meses. En el pasado, era típico un índice de supervivencia del 10% en 5 años. Centros de hematología y oncología reportan un índice de supervivencia de 5 años del 25%.

Aun con una quimioterapia agresiva y el trasplante de medula ósea, el índice de supervivencia de 5 años solo es mejorado; no obstante, este planteamiento parece retener la mayor promesa para el control de esta enfermedad agresiva. 4



Mieloma múltiple. 6

4.3.6. Plasmacitoma

El plasmacitoma es una proliferación unifocal, monoclonal, neoplásica de células plásmicas que usualmente surgen dentro del hueso. Infrecuentemente, se ve en la parte blanda, en tal caso, se usa el termino plasmacitoma extramedular. Algunos investigadores creen que esta lesión representa la parte menos agresiva de un espectro de neoplasmas de célula plásmica que se extiende hacia el mieloma múltiple. Por lo tanto, el plasmacitoma es importante porque finalmente podría dar origen al problema mas serio de mieloma múltiple.4



Características clínicas y radiográficas

El plasmacitoma usualmente se detecta en un hombre adulto, con una edad promedio en el diagnóstico de 55 años. El índice hombre-a-mujer es de 3:1. Muchas de las lesiones se presentan centralmente dentro de un hueso único, y la espina es el sitio más comúnmente involucrado. Cerca de un tercio de los casos se reportan en esa localización. Los síntomas iniciales a menudo se relacionan a la inflamación o al dolor óseo; sin embargo, esta lesión se detecta en un examen radiográfico de rutina. El plasmacitoma extramedular aparece como una masa de tejido suave relativamente indefinido, bien-circunscrito, sin dolor. Aproximadamente el 90% de los plasmacitomas extramedulares se desarrollan en la región de la cabeza y cuello, y tales lesiones se han reportado en las amígdalas, la nasofaringe, los senos paranasales, la nariz y la glándula paratiroides. 4

Radiográficamente, la lesión podría ser vista como una radiolucidez bien definida, unilocular, sin evidencia de límites escleróticos o como una radiolucidez áspera similar a la apariencia del mieloma múltiple. 4

Características histopatológicas

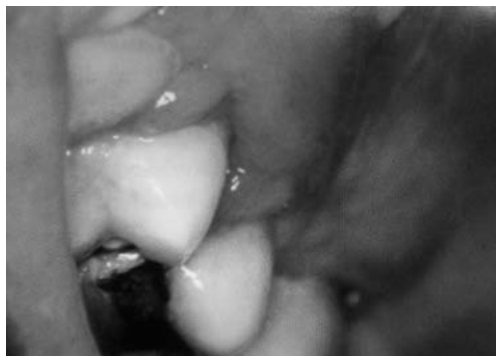Las características histopatológicas del plasmacitoma son idénticas a aquellas del mieloma múltiple. Las láminas de las células plásmicas muestran grados variantes de diferenciación. Los estudios inmunohistoquímicos demuestran que estas células plásmicas son monoclonales.



Del 25% al 50% de estos pacientes también muestra una gammapatía monoclonal en la evaluación por la inmunolectroforesis de la proteína en el suero, aunque la cantidad de proteína anómala es mucho menor que la vista con el mieloma múltiple. El plasmacitoma solitario también difiere del mieloma múltiple en que no se debe ver evidencia de infiltración celular plásmica por una biopsia de médula ósea aleatoria, y el paciente no debe mostrar signos de anemia, hipercalcemia, o insuficiencia renal.⁴

Tratamiento y pronóstico

Los plasmacitomas son usualmente tratados con terapia de radiación. Pocas lesiones han sido quirúrgicamente cortadas con buenos resultados, aunque este no es el tratamiento preferido en muchos casos. Desafortunadamente, cuando los pacientes con plasmacitoma de hueso son observados en una base a largo plazo, muchos desarrollarán eventualmente mieloma múltiple. Cerca del 50% muestran evidencia de enfermedad diseminada dentro de los 2 a 3 años. Sin embargo, un tercio de estos pacientes no tendrá síntomas de mieloma múltiple por 10 años. El plasmacitoma extramedular parece tener un pronóstico mucho mejor, solo el 30% de estos pacientes mostraron progreso hacia el mieloma múltiple y el 70% tuvieron un periodo libre de enfermedad después del tratamiento. ⁴



Plasmacitoma. 7



4.3.7. Granulomatosis de Wegener

Es una enfermedad inflamatoria rara de etiología desconocida que se caracteriza por lesiones necrosantes granulomatosas agudas en vías respiratorias. 2

Características clínicas

La triada típica incluye afección de vías respiratorias superiores, pulmones y riñones, pero en ocasiones solo afecta a dos de estos órganos. 8

Se inicia en la edad media de la vida con síntomas localizados en cabeza y cuello. 8

Los síntomas incluyen sinusitis, rinorrea, obstrucción nasal y epistaxis que pueden relacionarse o no con síntomas inespecíficos como fiebre, artralgia y pérdida de peso en la mayor parte de los casos, se presenta afección nasal o de los senos paranasales, que se manifiesta por lesiones destructivas ulcerativas y, en ocasiones, necrosis y perforación del tabique nasal. En raras ocasiones se encuentra perforación del paladar duro. 8

Las primeras manifestaciones de la granulomatosis de Wegener pueden abarcar la región bucofacial e incluir úlceras de la mucosa bucal, agrandamiento gingival, movilidad dentaria anormal, exfoliación de los dientes y respuesta de cicatrización tardía. 2



El agrandamiento papilar granulomatoso es de color morado-rojo y sangra fácilmente con la estimulación. 2

Características histológicas

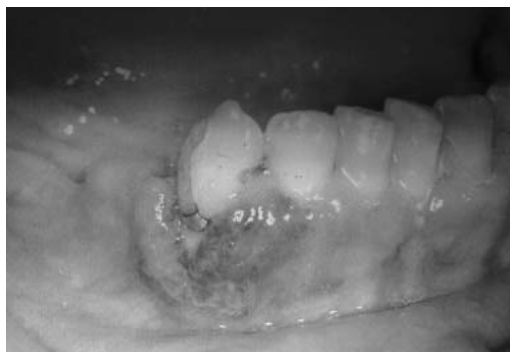Se observa inflamación crónica con células gigantes multinucleares diseminadas, focos de inflamación aguda y microabscesos cubiertos por un epitelio acantótico delgado. No se describen cambios vasculares, tal vez por el tamaño pequeño de los vasos sanguíneos gingivales. Puede presentarse necrosis. 2

Diagnostico

Se establece por el hallazgo de vasculitis granulomatosa en la biopsia de una lesión de vías respiratorias superiores y por la demostración de afectación pulmonar o lesiones renales. 8

Tratamiento

Se administra ciclofosfamida y en ocasiones corticosteroides, el pronóstico es relativamente favorable. 8



Granulomatosis de Wegener. 9



DISCUSIÓN

Para realizar un tratamiento adecuado es esencial un diagnóstico correcto. Además de reconocer las características clínicas y radiográficas de las diferentes enfermedades o padecimientos sistémicos, el diagnóstico demanda una comprensión de los procesos patológicos y su etiología.

Nuestro interés por el paciente que tiene alguna enfermedad o padecimiento sistémico es el identificar las manifestaciones en boca, ésta ha de incluir una valoración general del paciente.

No todas las lesiones patológicas que encontramos en boca son gingivitis o periodontitis, sino debemos pensar también en que las manifestaciones clínicas pueden ser el reflejo de enfermedades sistémicas y debemos conocer sus características para identificar y descartar estos padecimientos y dar un adecuado diagnóstico y tratamiento.

En ocasiones no tratamos directamente al paciente, ya que es remitido a atención hospitalaria, pero es importante saber diagnosticar a tiempo y de este modo prevenir o evitar un progreso de la enfermedad.



CONCLUSIONES

Amiloidosis: deposición de la proteína amiloide, produce efectos dependiendo el grado de depósito y el órgano involucrado. Puede ocasionar insuficiencia cardiaca o renal y llegar a producir la muerte. Clínicamente observamos macroglosia y placas y pápulas en la superficie, suaves, firmes y serosas.

Fibromatosis gingival hereditaria: proliferación de infiltrado fibroso, clínicamente encontramos crecimiento difuso de tejido fibroso. Crecimiento gingival de la encía y papila, es firme y duro de color normal.

Hialinosis infantil sistémica: desorden genético. El material hialino se deposita en piel, músculo, corazón, tracto gastrointestinal, nodos linfáticos, bazo, tiroides y glándulas suprarrenales. Produce agrandamiento gingival excesivo y engrosamiento de la piel.

Mucopolisacaridosis: trastornos metabólicos heredados. Hay falta de enzimas para procesar los glucosaminoglucanos. Clínicamente observamos macroglosia e hiperplasia gingival, esmalte delgado y dientes impactados en espacios foliculares.

Síndrome de Pfeiffer: condición, resultado de la fusión prematura de las suturas del cráneo y deformidad del cráneo. Clínicamente observamos dientes apiñados e incluidos y paladar alto. El tratamiento que se puede realizar es cirugía de la mandíbula y ortodoncia.



Anemia aplásica: fracaso de las células precursoras hematopoyéticas en la médula ósea produce cantidades adecuadas de todos los tipos de células sanguíneas. Existen trombocitopenia y por lo tanto hemorragias, clínicamente observamos mucosa bucal pálida, sangrado, úlceras e hiperplasia gingival.

Leucemia: neoplasia maligna de los leucocitos. Las manifestaciones bucales y periodontales de la leucemia son: infiltración leucémica, hemorragia, úlceras bucales e infecciones. Infiltración gingival genera agrandamiento gingival leucémico.

Deficiencia de vitamina C: abundante en las frutas cítricas, necesaria para la apropiada síntesis del colágeno, su deficiencia ocasiona cicatrización retardada y hemorragias. Clínicamente encontramos inflamación gingival generalizada con hemorragia espontánea, ulceración, movilidad dental, severidad de infección periodontal y pérdida ósea periodontal.

Proteinosis lipídica: deposición de un material ceroso en la demis y el tejido conectivo submucosal. La lengua, la mucosa bucal y labial se vuelven nodulares, alargadas y gruesas debido a la infiltración con placas y nódulos cerosos, blanco-amarillentos. Agrandamiento gingival poco frecuente.

Hiperplasia gingival asociada a fármacos: es debido a la producción de una cantidad incrementada de matriz extracelular, predominantemente colágeno. Fuerte asociación con la ciclosporina, fenitoína, y nifedipina. Aumento de las papilas y agrandamiento gingival, encía de color y firmeza normal, fácilmente sangrante.



Síndrome de Cowden: Se caracteriza por la presencia de neoplasmas hamartomosos en la piel, tracto digestivo, huesos, sistema nervioso central, ojos y tracto genitourinario. Clínicamente observamos afectación de labios, lengua, mucosa bucal con múltiples lesiones gingivales pequeñas, lisas, blanquecinas, indoloras, pápulas o nódulos aislados o unidos en un patrón de empedrado.

Tumor celular granular: neoplasma de tejido blando benigno, su origen deriva de las células Schwann. El sitio mas común es la lengua, clínicamente observamos un nódulo sésil asintomático que usualmente es de 2 cm. o menos en tamaño.

Angiomatosis (Síndrome Sturge Weber): rara condición de desarrollo, proliferación vascular hamartomatosa involucrando los tejidos del cerebro y cara. Clínicamente observamos que la encía exhibe una ligera hiperplasia vascular o una proliferación hemangiomatosa masiva que puede parecer un granuloma piógeno.

Liquen plano: enfermedad cutánea frecuente. La patogenia se ha centrado en el papel del macrófago epitelial procesador de antígenos, la célula de Langerhans y su interacción con los abundantes linfocitos T que se acumulan en el tejido conjuntivo inmediato.

LP reticular de las mucosas consiste en líneas blanquecinas elevadas y finas, conectadas formando arcos, sobre un fondo eritematoso.

El LP erosivo aparece como una mezcla de áreas pseudomembranosas eritematosas y blanquecinas.

El LP en placas se manifiesta por una zona blanquecina aplanada o sobreelevada en la mucosa bucal.



Pénfigo vulgar: trastorno descamativo de la mucosa bucal y la piel. Las lesiones bucales son frecuentes en paladar blando, donde presentan una breve fase de ampolla, las finas capas superficiales se pierden rápidamente, dejando un área eritematosa. En la encía y los bordes laterales de la lengua, se presentaran lesiones erosivas grandes y sintomáticas.

Granuloma de células gigantes periféricas: lesión reactiva causada por la irritación local o trauma. Aparece en la encía o en el reborde alveolar desdentado, se presenta como una masa roja o rojiza-azul, de 2cm en diámetro, ocasionalmente. La lesión puede ser sésil o pedunculada y podría o no podría estar ulcerada.

Enfermedad de Crohn: es principalmente una colitis, se relacionaran con signos y síntomas del sistema gastrointestinal. Las lesiones bucales aparecen sobre los labios, la encía y vestíbulo como pequeñas úlceras aftosas o pequeñas pápulas en forma de piedra polipoide y gingivitis hiperplásica.

Granulomatosis Orofacial: trastorno de causa idiopática pero parece presentar una reacción inmune anormal. Clínicamente observamos edema, úlceras, y pápulas. La lengua podría desarrollar fisuras, edema, parestesia, erosiones, o alteraciones en el sabor. La encía presenta inflamación, eritema, dolor, o erosiones.



Sarcoidosis: enfermedad multisistémica granulomatosa de causa desconocida. La mucosa lesionada puede ser normal en color, de color marrón-rojo, violeta o hiperqueratósica, los sitios más frecuentemente afectados son: mucosa bucal, seguida de la encía, labios y el piso de la boca, lengua y paladar.

Épulis del embarazo: exacerbación de gingivitis crónica por embarazo. Agrandamiento de color rojo, suave, principalmente de la papila gingival. Sangrado gingival, particularmente al comer o cepillado dental. Los cambios pueden revertirse a los niveles de salud gingival poco después del parto.

Granuloma piógeno: se presentara como una masa roja suave, carnosa, fácilmente sangrante. Se origina desde la encía interdental, son estimulados por un objeto exterior tal como el margen afilado de una restauración, cálculo, o un cuerpo exterior dentro del surco gingival.

Carcinoma epidermoide: carcinoma de células planas, se define como una neoplasia maligna derivada del epitelio plano o que presenta sus características morfológicas. El carcinoma que invade la encía hasta el maxilar o la mandíbula subyacente puede llevar a movilidad o pérdida de dientes.

Carcinoma Verrucoso: frecuente en la cavidad bucal. Afectan la encía, la mucosa alveolar y la mucosa bucal; sin embargo, también pueden afectarse el paladar duro y el suelo de la boca. El tumor crece lentamente, muestra un patrón exofítico papilar (verrucoso) y tiende a distribuirse difusamente.



Sarcoma de Kaposi: Cuando aparece en un paciente infectado por el VIH, generalmente implica un diagnóstico de SIDA. Clínicamente observamos afectación de paladar duro y blando, las lesiones son nodulares rojas, azules o moradas bien delimitadas.

Linfoma de Hodgkin: neoplasia maligna de un tipo de célula precursora linfoide, esta célula se conoce como célula de Reed-Sternberg, comienza en un ganglio linfático que aumenta de tamaño y puede ser firme o elástico a la palpación.

Los pacientes presentan fiebre moderada y sudoración nocturna.

Linfoma no Hodgkiniano: acumulación difusa o nodular de linfocitos o linfoblastos, tienen mal pronóstico. Afecta mandíbula o maxilar y tejidos blandos. Puede haber dolor, parestesias o aumento de tamaño de los huesos, los dientes de la zona pueden presentar resorción y movilidad.

Mieloma múltiple: cáncer poco común de origen de la célula plasmica. Existe dolor óseo, fracturas patológicas causadas por la destrucción del hueso por el tumor. Los sitios afectados son la mucosa bucal y la lengua. La lengua muestra un agrandamiento difuso y firme, podría tener una apariencia nodular. A veces los nódulos son ulcerados. La insuficiencia renal es un signo presente en estos pacientes.

Plasmacitoma: neoplasia de células plasmicas que surgen dentro del hueso. La espina medular es el sitio más comúnmente involucrado. Aparece como una masa de tejido suave relativamente indefinido, bien-circunscrito, sin dolor. Se detecta en hombres con edad promedio de 55 años.



REYES ORNELAS ADRIANA FABIOLA

DIAGNÓSTICO DIFERENCIAL DE ENFERMEDADES SISTÉMICAS CON MANIFESTACIONES PERIODONTALES.

Granulomatosis de Wegener: enfermedad inflamatoria rara, la triada típica incluye afección de vías respiratorias superiores, pulmones y riñones, pero en ocasiones solo afecta a dos de estos órganos. Clínicamente observamos úlceras de la mucosa bucal, agrandamiento gingival y sangrado, movilidad dentaria anormal, exfoliación de los dientes y respuesta de cicatrización tardía.

GLOSARIO

ACANTÓLISIS: Estado particular de las células del cuerpo mucoso de Malpighi, caracterizado por la disminución de adherencia recíproca. Favorece la formación de ampollas.

ACANTÓSIS: Lesión cutánea que se caracteriza por el engrosamiento del cuerpo mucoso de Malpighi, debido a la multiplicación exagerada de células.

CASEIFICACIÓN: Necrobiosis en la que los tejidos se convierten en una materia amorfa, de consistencia semejante al queso.

ESPLENOMEGALIA: Aumento de volumen o hipertrofia del bazo.

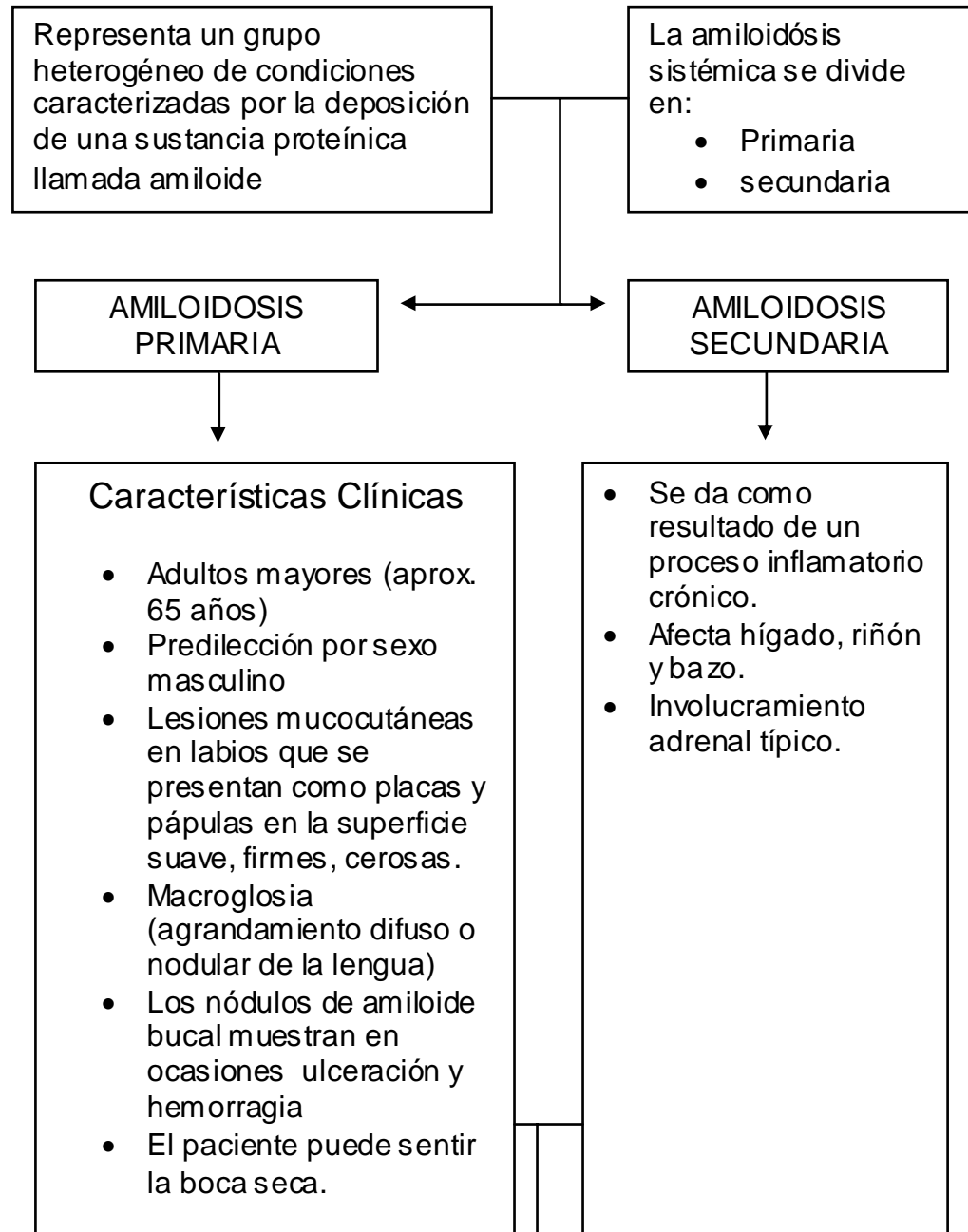
METÁSTASIS: Aparición de uno o más focos morbosos secundarios a otro primitivo, con o sin desaparición de éste, en regiones o partes no contiguas del punto de evolución del foco primitivo.

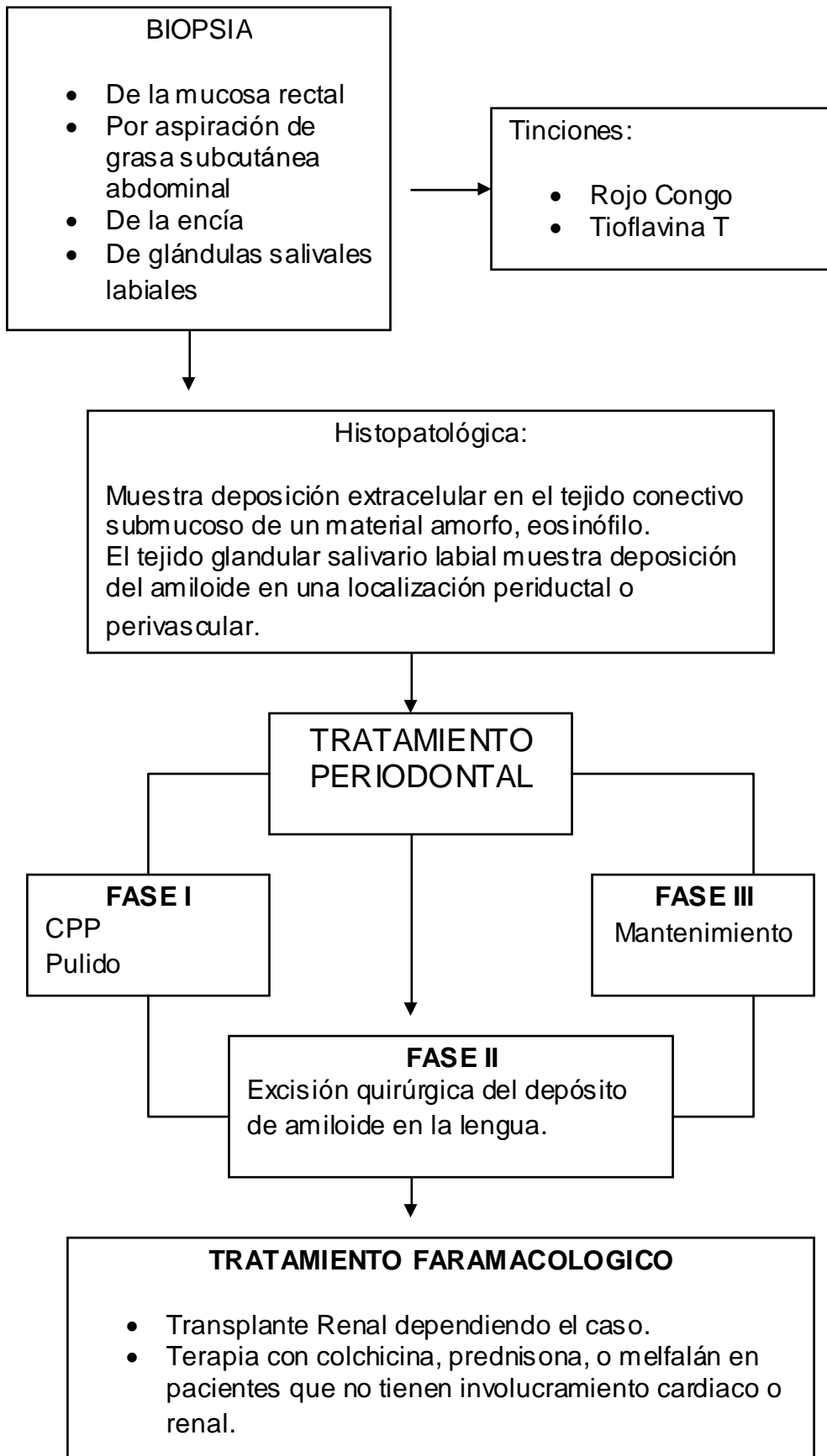
NEOPLASIA: Neoformación o nuevo crecimiento de tejido, en el que la multiplicación de células no está totalmente controlada por los sistemas reguladores del organismo y tiene un carácter a veces progresivo.

PLASMACITOMA: Tumor de células plasmáticas.

TUMEFACCIÓN: Inflamación, aumento de volumen de una parte por infiltración, tumor o edema.

AMOLOIDOSIS



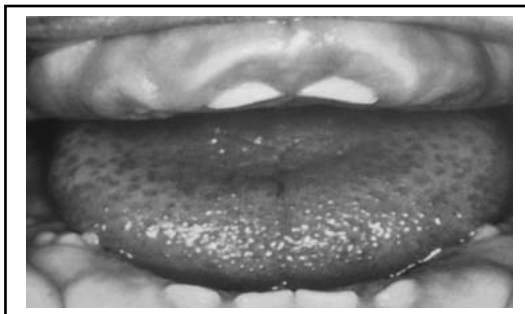


FIBROMATOSIS GINGIVAL HEREDITARIA

Es una condición rara que aparece como una anomalía aislada o como parte de un síndrome genético. Pertenece a un grupo de proliferaciones de infiltrado fibroso

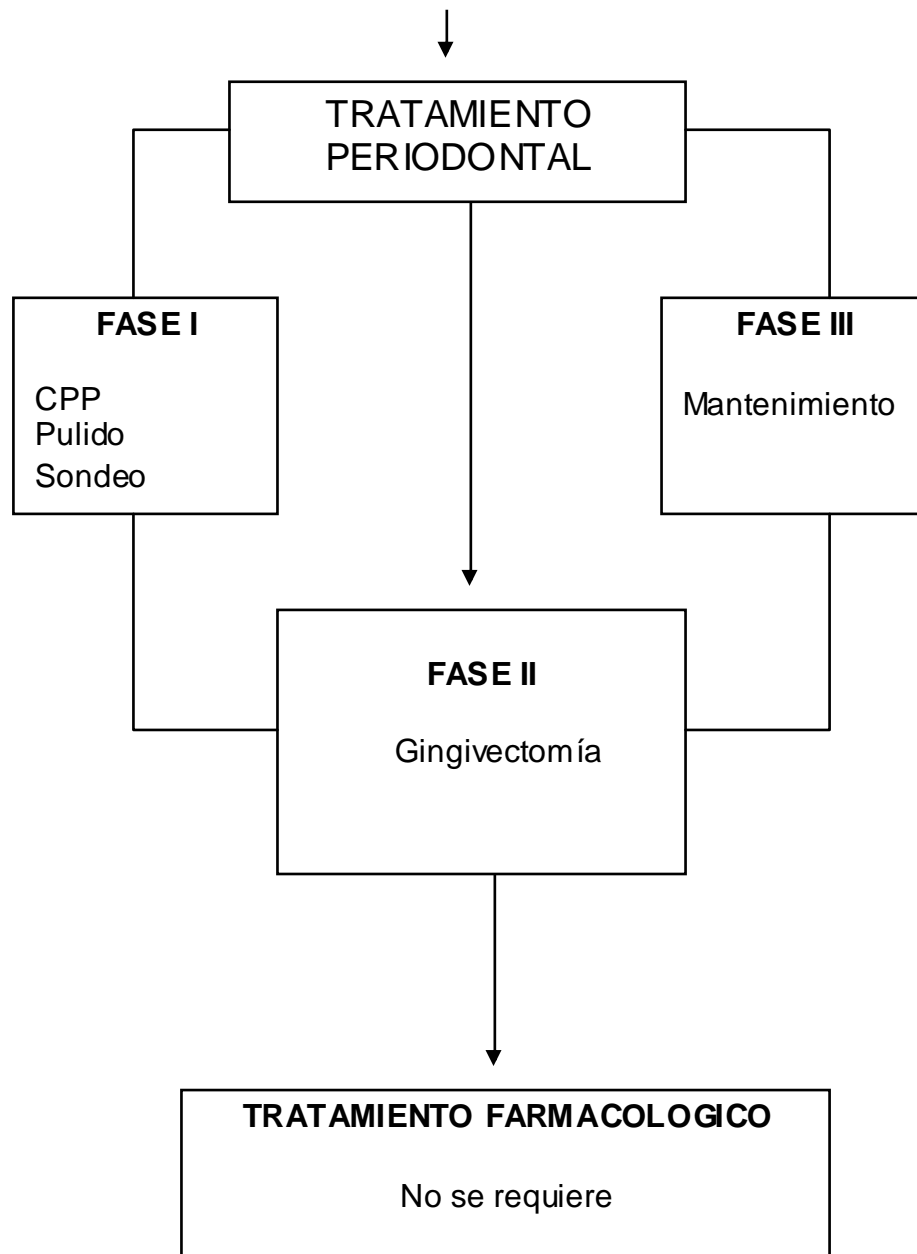
Características Clínicas:

- Crecimiento difuso de tejido fibroso, pobremente circunscrito que infiltra tejido adyacente normal, proliferación de fibroblastos y presencia de colágeno.
- Aumento de la mucosa en la tuberosidad del maxilar.
- El agrandamiento gingival comienza durante la pubertad y aumenta progresivamente.
- Afecta la papila dental y encías lingual y labial cubriendo las coronas dentales.
- La encía es firme y dura, suele mantener su color normal.



Histopatología

- Hiperplasia del epitelio e hiperqueratosis.
- Haces de tejido fibroso maduro con pocos fibroblastos jóvenes que presentan retículo endoplásmico rugoso.
- Células con núcleo vesicular similar a los mastocitos.
- Células inflamatorias, acantosis leve y filamentosa y filamentosa del epitelio escamoso estratificado.



HIALINOSIS INFANTIL SISTEMICA

Desorden genético heredado de manera autosómica recesiva, caracterizada al nacimiento o poco después por contractura, inflamación dolorosa y pigmentación roja encima de las prominencias óseas.

CARACTERISTICAS CLINICAS

- Agrandamiento gingival excesivo

TRATAMIENTO PERIODONTAL

FASE I

CPP
Pulido
Sondeo

FASE III

Mantenimiento

FASE II

GINGIVECTOMIA

TRATAMIENTO FARMACOLOGICO

No existe

MUCOPOLISACARIDOSIS

Grupo heterogéneo de trastornos metabólicos heredados de forma autosómica recesiva. Se caracterizan por la falta de alguna enzima necesaria para procesar los glucosamonioglucanos

CARACTERÍSTICAS CLÍNICAS

Según el tipo de mucopolisacaridosis:

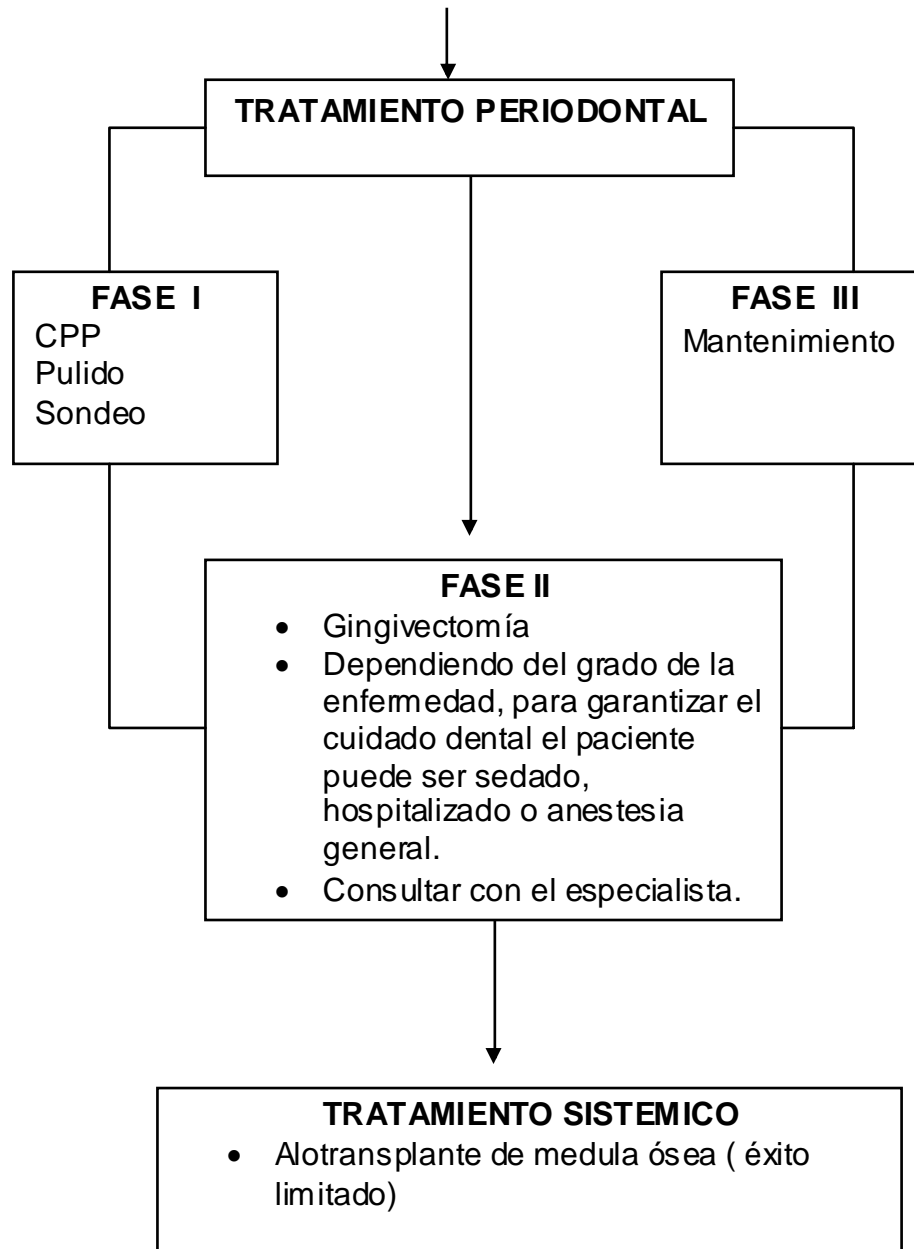
- Macroglosia
- Agrandamiento Gingival
- Cambios dentales: esmalte delgado con cúspides con cúspides puntiagudas en posteriores.
- Dientes impactados con espacios foliculares prominentes.

CARACTERÍSTICAS RX

- Múltiples dientes impactados se congregan en un folículo grande único formando una imagen de roseta.

EXAMENES COMPLEMENTARIOS

Diagnostico confirmado por niveles elevados de glucosaminoglucanos en la orina, así como deficiencias de enzimas específicas en leucocitos y fibroblastos.



TRATAMIENTO PERIODONTAL

FASE I

CPP
Pulido
Sondeo

FASE III

Mantenimiento

FASE II

- Gingivectomía
- Dependiendo del grado de la enfermedad, para garantizar el cuidado dental el paciente puede ser sedado, hospitalizado o anestesia general.
- Consultar con el especialista.

TRATAMIENTO SISTEMICO

- Alotransplante de medula ósea (éxito limitado)

SINDROME DE PFEIFFER

Condición que es el resultado de la fusión prematura de las suturas del cráneo y deformidad del cráneo.

. CARACTERISTICAS CLINICAS:

- Problemas dentales debido a dientes incluidos y apiñamiento.
- Paladar alto

TRATAMIENTO PERIODONTAL

FASE I

CPP
PULIDO

FASE III

Mantenimiento

FASE II

En caso de que se requiera realizar alguna cirugía consultar con el especialista tratante.

OTROS TRATAMIENTOS

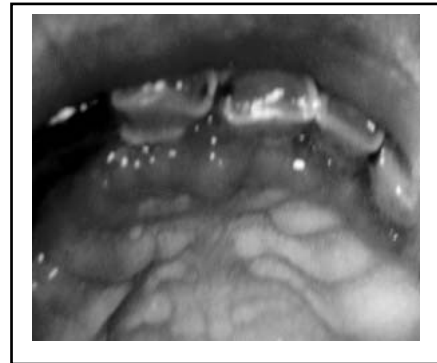- ◆ cirugía de la mandíbula
- ◆ tratamiento de la ortodoncia
- ◆ tratamiento quirúrgico de la cara

ANEMIA APLASICA

Trastorno hematológico caracterizado por la disminución de células precursoras hematopoyéticas en la médula ósea. Las células madre hematopoyéticas parecen no madurar.

CARACTERISTICAS CLINICAS

- Hemorragia gingival
- Petequias mucosales bucales, púrpura, y equimosis.
- Mucosa bucal pálida
- Ulceras bucales asociadas con infección.
- Eritema mínimo asociado con la periferia de las ulceras.
- Agrandamiento gingival



BIOPSIA

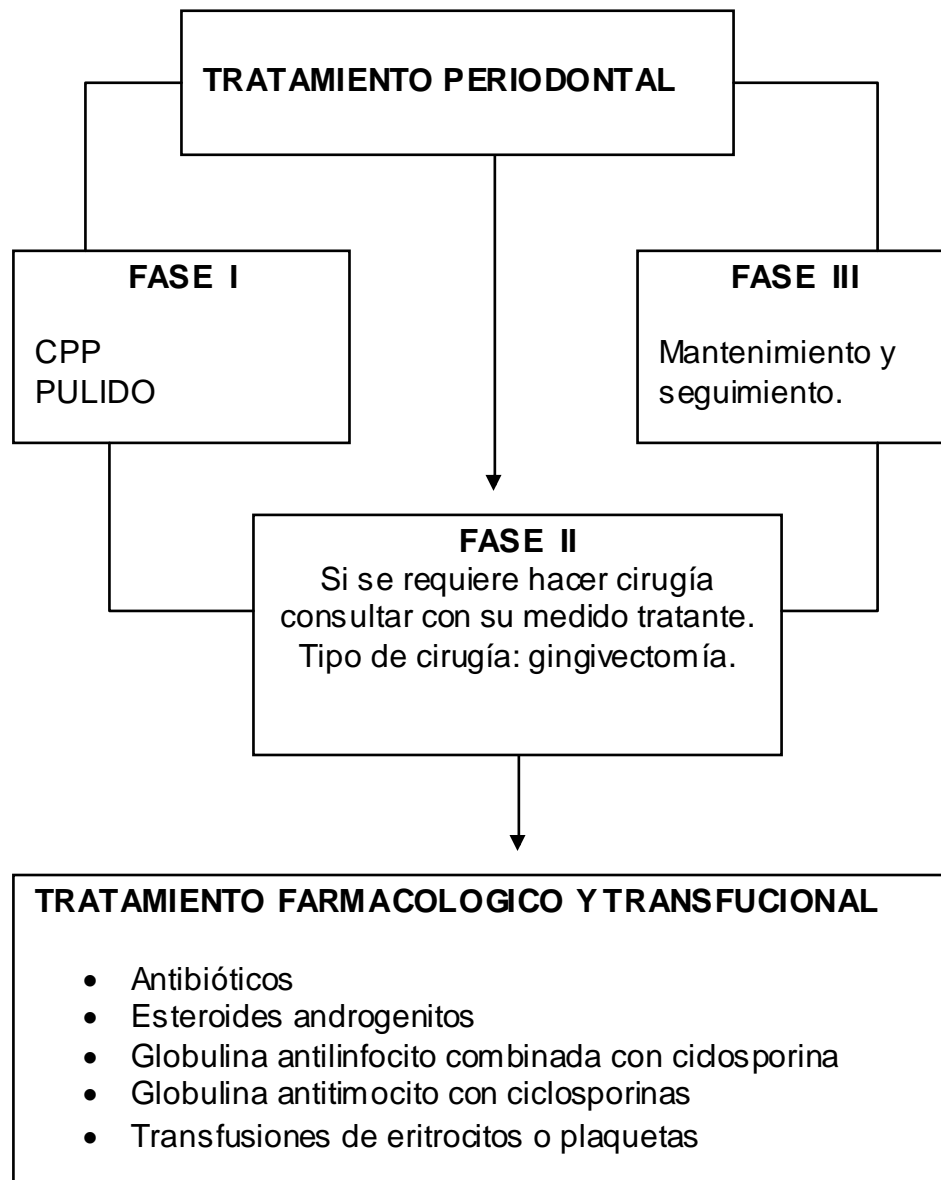
- De médula ósea

EXAMENES COMPLEMENTARIOS

- Pancitopenia

HISTOPATOLOGIA

Numerosos microorganismos en adición a falta de células inflamatorias en el lecho de la ulcera.



LEUCEMIA

Neoplasia maligna de los precursores leucocitos

CARACTERISTICAS CLINICAS

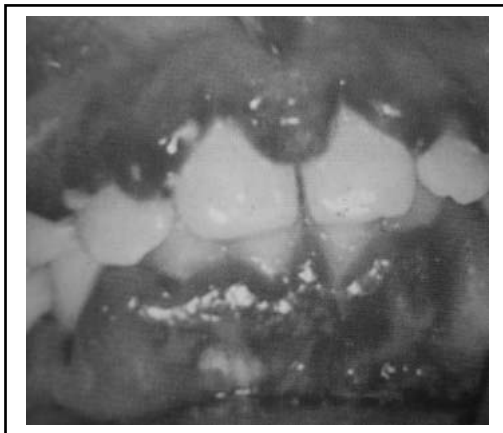
- **Infiltración leucémica**
- Hemorragia gingival
- Ulceras bucales e infecciones

INFILTRACION LEUCEMICA:

- Infiltrado de células leucémicas en encía y hueso alveolar provocando agrandamiento gingival.
- Se forman bolsas periodontales donde se acumula placa y se inicia una lesión inflamatoria

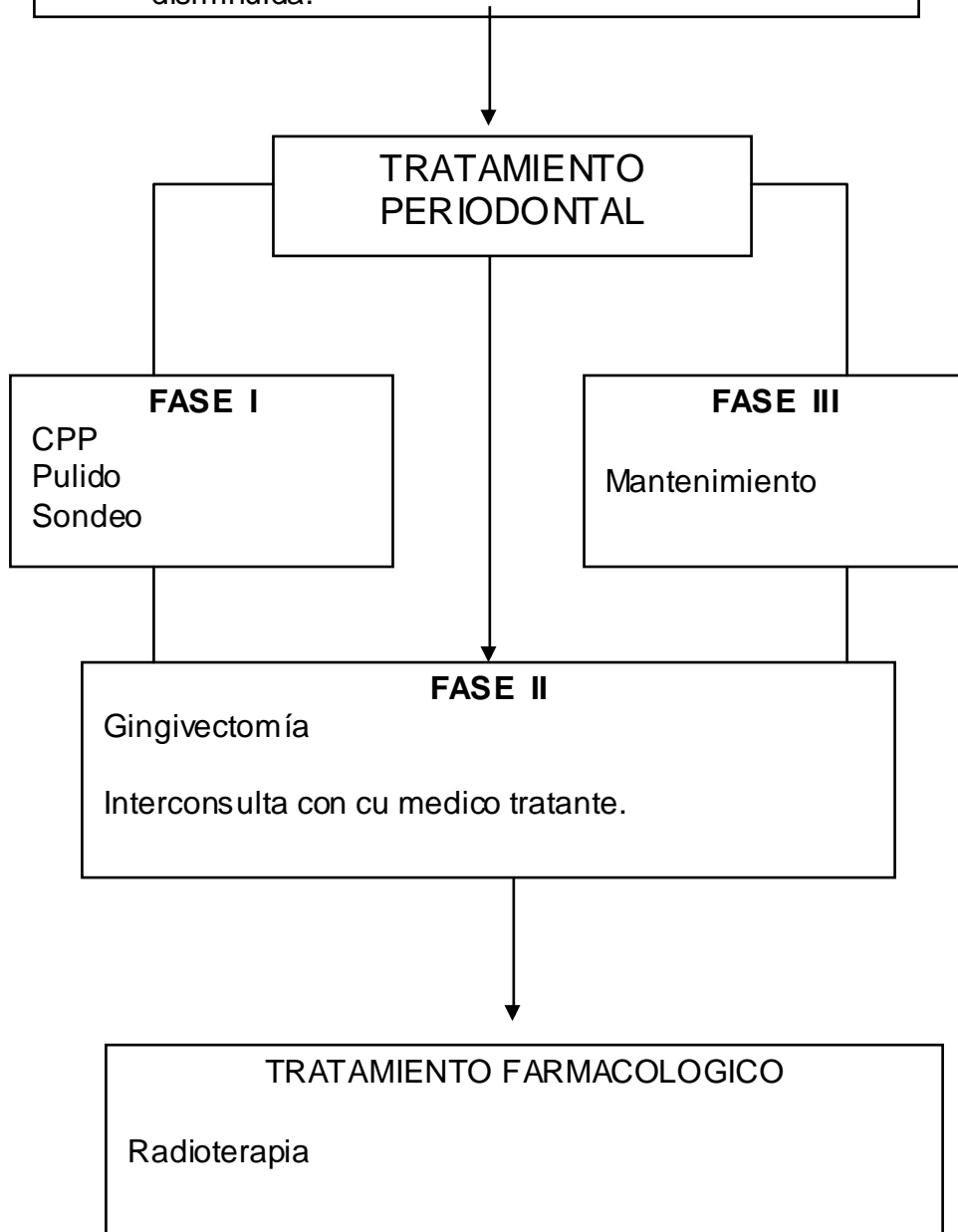
CLINICAMENTE:

- La encía aparece de color rojo-azul y cianótico con inflamación del margen gingival.
- Aumenta la papila dental y cubre parte de la corona del diente.
- Agrandamiento gingival.



CARACTERISTICAS HISTOPATOLOGICAS

- Al microscopio muestra infiltrado denso y difuso de leucocitos inmaduros.
- Figuras mitóticas que indican hematopoyesis ectópica.
- Vasos sanguíneos dilatados con predominio de células leucémicas y menor cantidad de eritrocitos
- Epitelio adelgazado o hiperplásico
- Edema Inter e intracelular
- Infiltrado leucocitario con queratinización superficial disminuida.

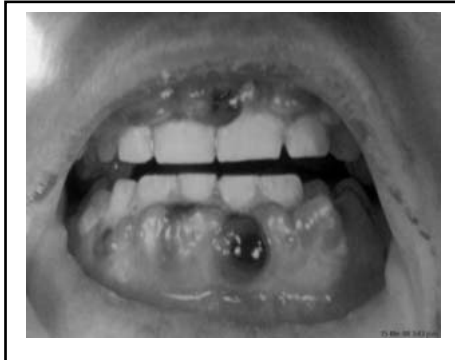

DEFICINIA DE VITAMINA C

La deficiencia de ácido ascórbico provoca escorbuto y su ocurrencia se limita a dietas que carecen de frutas frescas y vegetales, principalmente frutas cítricas.

MANIFESTACIONES CLINICAS

- Inflamación gingival generalizada con hemorragia espontánea
- Ulceración
- Movilidad dental
- Incremento en la enfermedad periodontal y pérdida ósea



TRATAMIENTO PERIODONTAL

FASE I

CPP
Pulido
Sondeo

FASE III

Mantenimiento y
seguimiento

FASE II

En caso de que se requiera,
consultar con medico
tratante.

TRATAMIENTO FARMACOLOGICO

- Reemplazo de la Vitamina C

PROTEINOSIS LIPIDICA

Se hereda como un rasgo recesivo autosómico.
Se caracteriza por la deposición de un material ceroso en la demis y tejido conectivo submucoso.

CARACTERISTICAS CLINICAS

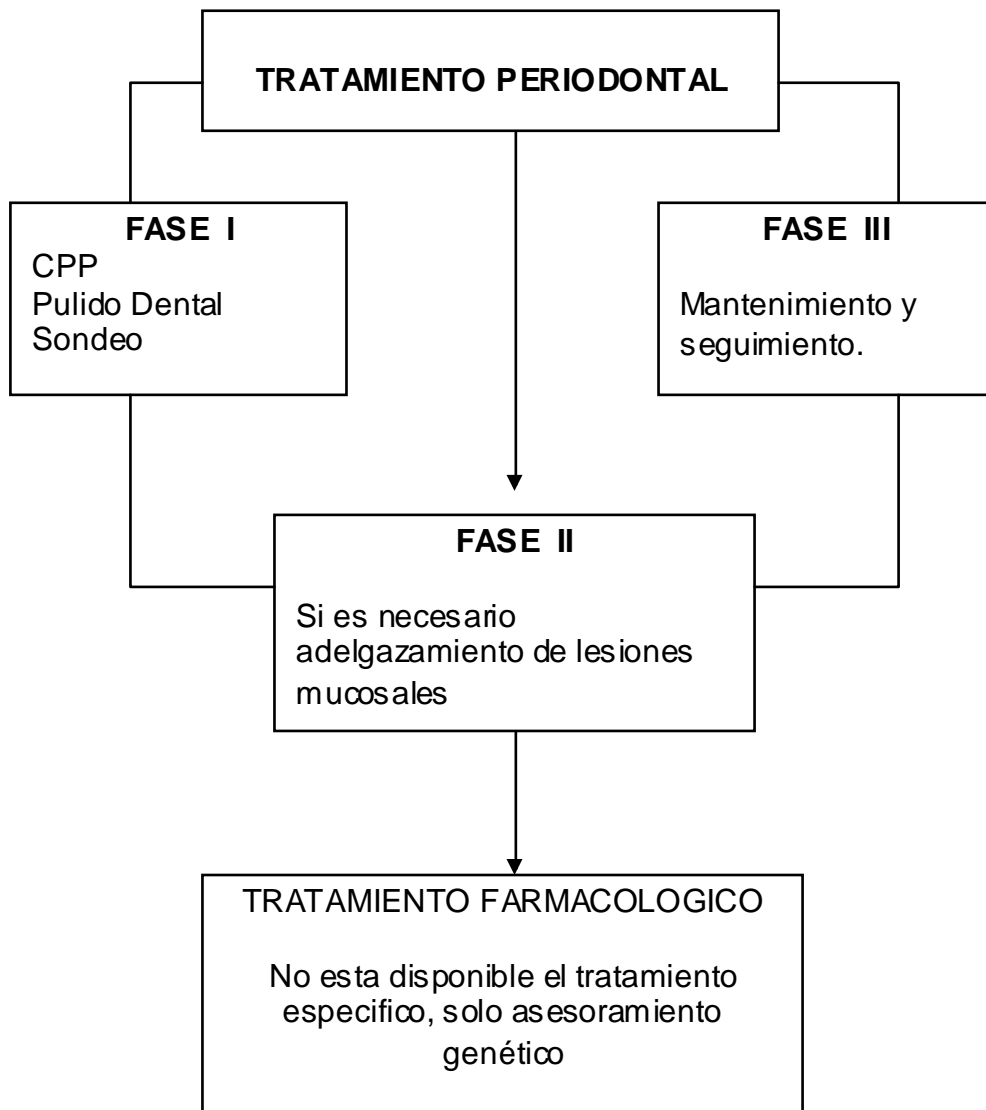
- La lengua, la mucosa labial, la mucosa bucal, se vuelven nodulares, alargadas y gruesas debido a la infiltración con placas y nódulos cerosos blanco-amarillentos.
- Las papilas dorsales de la lengua son destruidas y se forma una superficie lisa.
- Acumulación de material amorfo en piso de boca
- Agrandamiento gingival poco frecuente.

CARACTERISTICAS HISTOLOGICAS

- Deposición de material lipóide alrededor de los vasos sanguíneos, nervios, folículos del cabello y glándulas del sudor.

BIOPSIA

Tinción de ácido Schiff

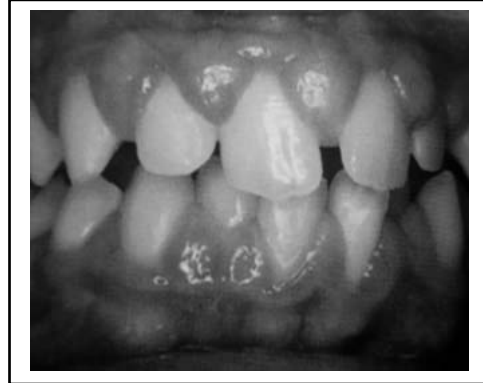

HIPERPLASIA GINGIVAL ASOCIADA A FARMACOS

Se refiere a un crecimiento anormal de los tejidos gingivales

MEDICAMENTOS

- Bloqueadores de los canales de calcio como la nifedipina: antihipertensivos.
- Fenitoina: anticonvulsivante
- Ciclosporina: inmunosupresor



CARACTERISTICAS CLINICAS

- Hiperplasia gingival en pacientes jóvenes
- Agrandamientos en las papilas interdetales
- La extensión lingual y puede interferir con el habla y oclusión.
- En ausencia de inflamación, la encía es de color normal y firme que podría ser lisa, punteada o granular.
- Con inflamación, la encía se vuelve de color rojo-oscuro, edematosa con una superficie ulcerada y sangrante.

CARACTERISTICAS HISTOPATOLOGICAS

- Aumento de colágeno, con una densidad normal de fibroblastos.
- Infiltrado celular inflamatorio de linfocitos y células plasmáticas
- Vascularidad incrementada e inflamación subaguda.
- Engrosamiento del epitelio bucal.

TRATAMIENTO PERIODONTAL

FASE I
CPP
Técnica de cepillado
Pulido
Sondeo

FASE III
Mantenimiento.
Constantemente se someten a cirugía

FASE II
Gingivectomía
En caso de realizar cirugía,
consultar con el especialista.

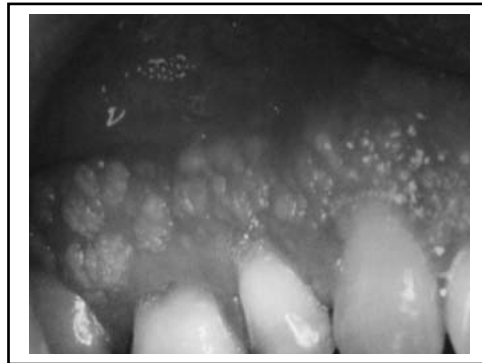
TRATAMIENTO FARMACOLOGICO
Sustitución del medicamento si la respuesta del paciente lo permite.
Enjuagues de clorhexidina.
Acido fólico sistémico

SINDROME DE COWDEN

También llamado síndrome de los hamartomas múltiples. Las lesiones gingivales no están inducidas por placa. Los sitios que afecta son labios, lengua y mucosa bucal.

CARACTERISTICAS CLINICAS

- Aparecen múltiples lesiones pequeñas, blancas, indoloras.
- Pápulas o nódulos aislados o unidos es un patrón de empedrado sobre la encía libre, encía adherida o mucosa alveolar edéntula.

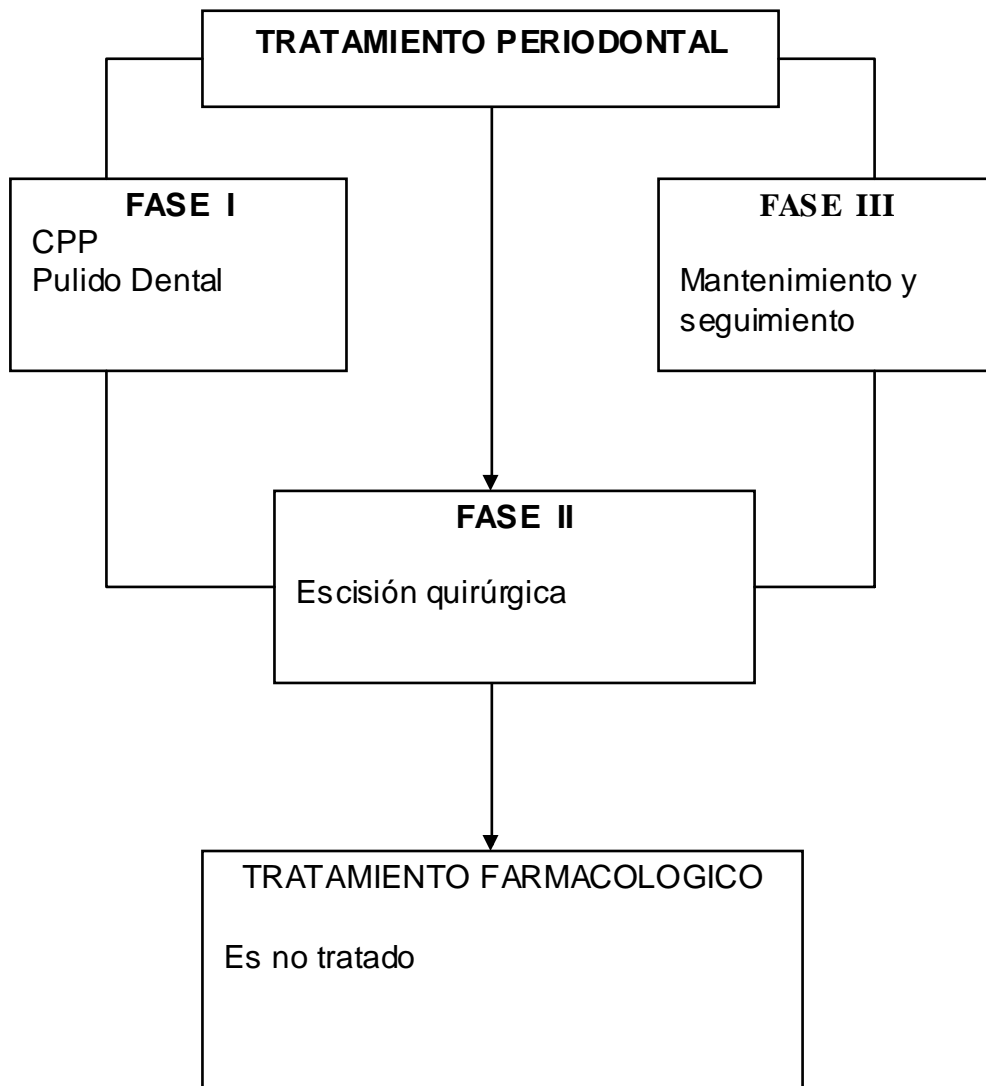


DIANOSTICO:

Es basado en un criterio clínico y de laboratorio

BIOPSIA

Si se realiza




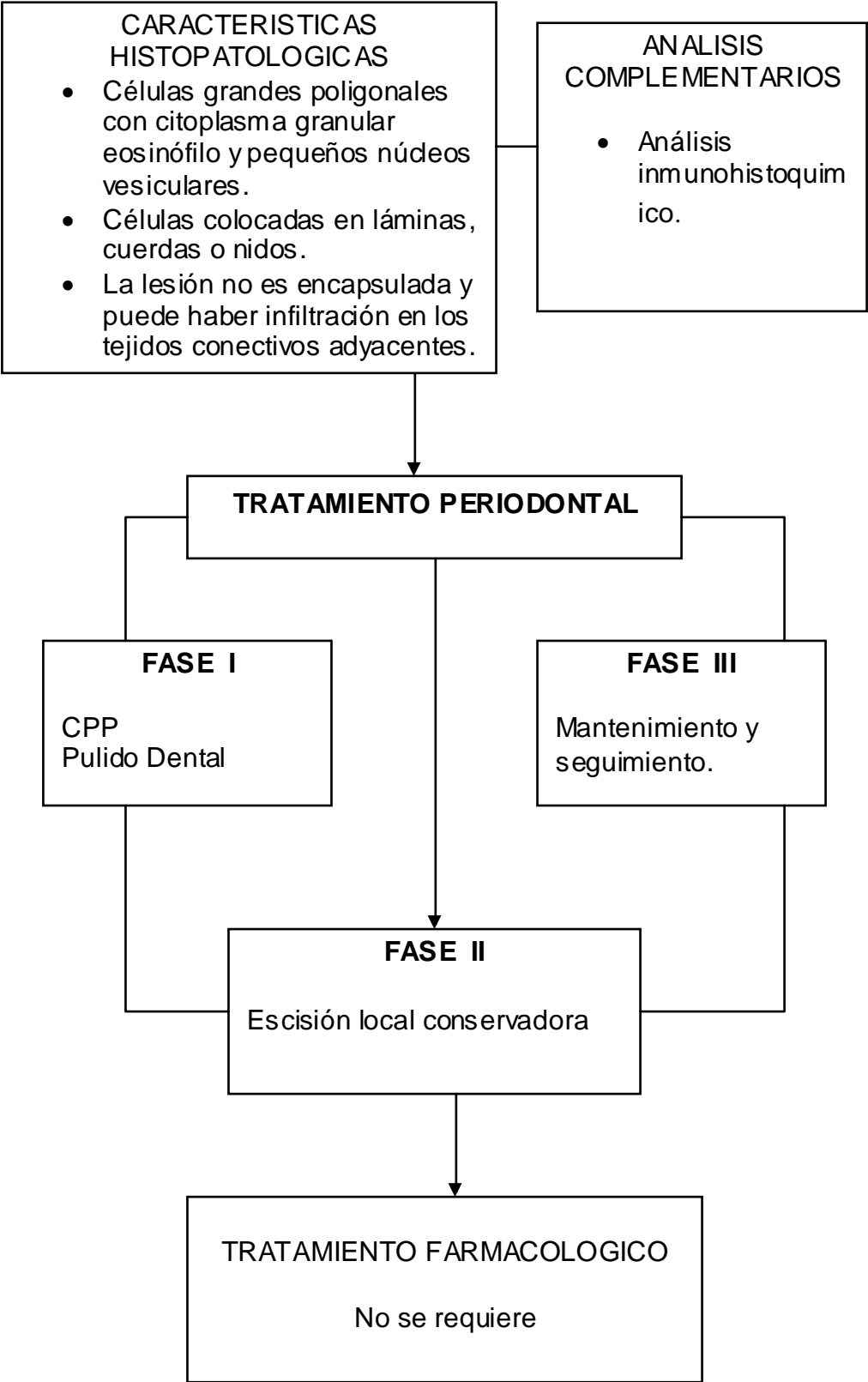
TUMOR DE CELULAS GRANULARES

Es un neoplasma de tejido suave benigno poco común que muestra predilección por la cavidad bucal.

CARACTERISTICAS CLINICAS

- Tiene predilección femenina de 2:1
- Aparece entre las décadas cuarta y sexta de la vida.
- Predilección por raza negra.
- La lengua es el sitio más común, aparecen a menudo en la superficie dorsal.
- La mucosa bucal es la segunda localización mas frecuente
- Nódulo sésil asintomático de 2 cm. aproximadamente.
- Aparece de color amarillo, solitario, aunque pueden aparecer tumores múltiples, separados.





SINDROME DE STURGE-WEBER

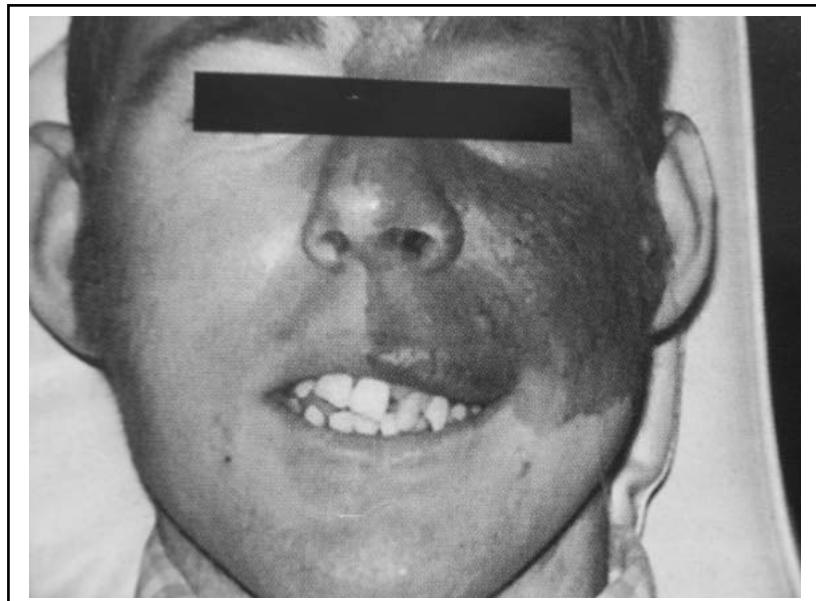
Rara condición del desarrollo que se caracteriza por una proliferación vascular hamartosa involucrando los tejidos del cerebro y cara.

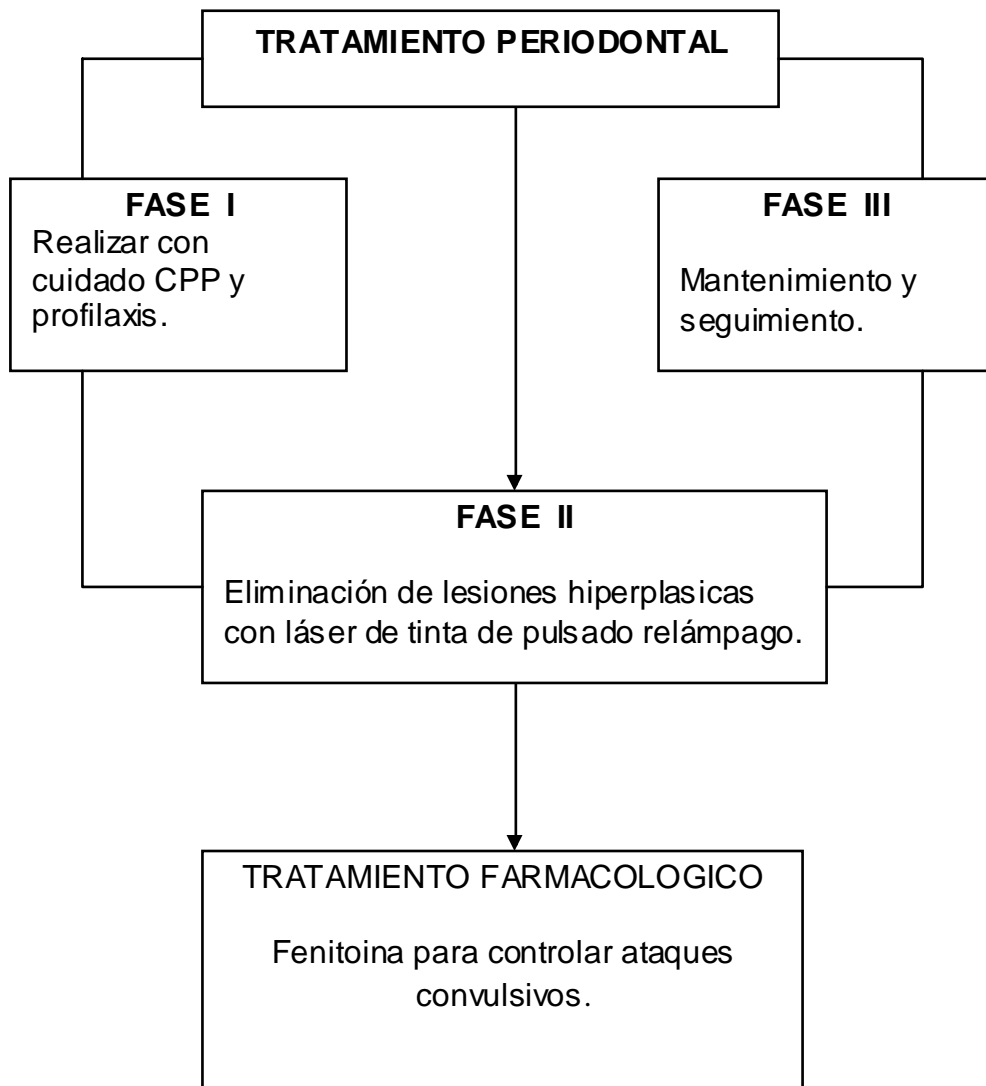
CARACTERISTICAS CLINICAS

- Cambios hipervasculares en la mucosa.
- Agrandamiento gingival o proliferación angiomatosa masiva.
- Puede parecer granuloma piógeno.

CARACTERISTICAS HISTOLOGICAS

- Cantidades excesivas de vasos sanguíneos.
- Dilatación vascular





LIQUEN PLANO

Etiología autoinmune.
Enfermedad cutánea, las lesiones pueden afectar las superficies cutánea y bucal.

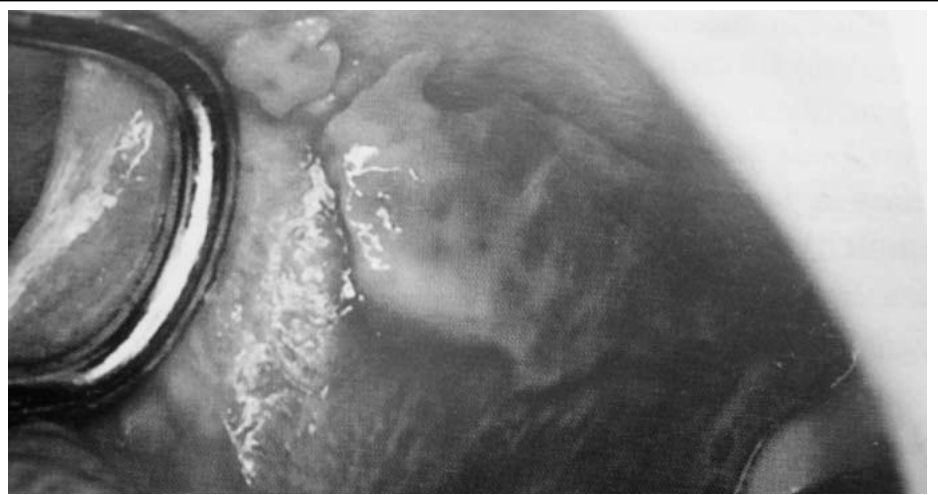
CARACTERISTICAS CLINICAS

LP reticular: líneas blancas elevadas y finas conectadas formando arcos dando lugar a un patrón reticular o en encaje sobre in fondo eritematoso.

LP erosivo: mezcla de áreas pseudomembranosas eritematosas y blanquecinas. Presenta irritación y dolor el tomar alimentos fríos o calientes, picantes y bebidas alcohólicas. Hay dolor y hemorragia.

LP en placas:

- LP atrófico: idéntico al fondo eritematoso de la forma reticular y puede ser un estadio entre el LP reticular y el erosivo.
- LP ampoloso: las ampollas son de corta duración y se rompen al perderse el epitelio separado. La lesión se convierte en LP erosivo.



DIAGNOSTICO

BIOPSIA

Incisional

EXAMENES

COMPLEMENTARIOS

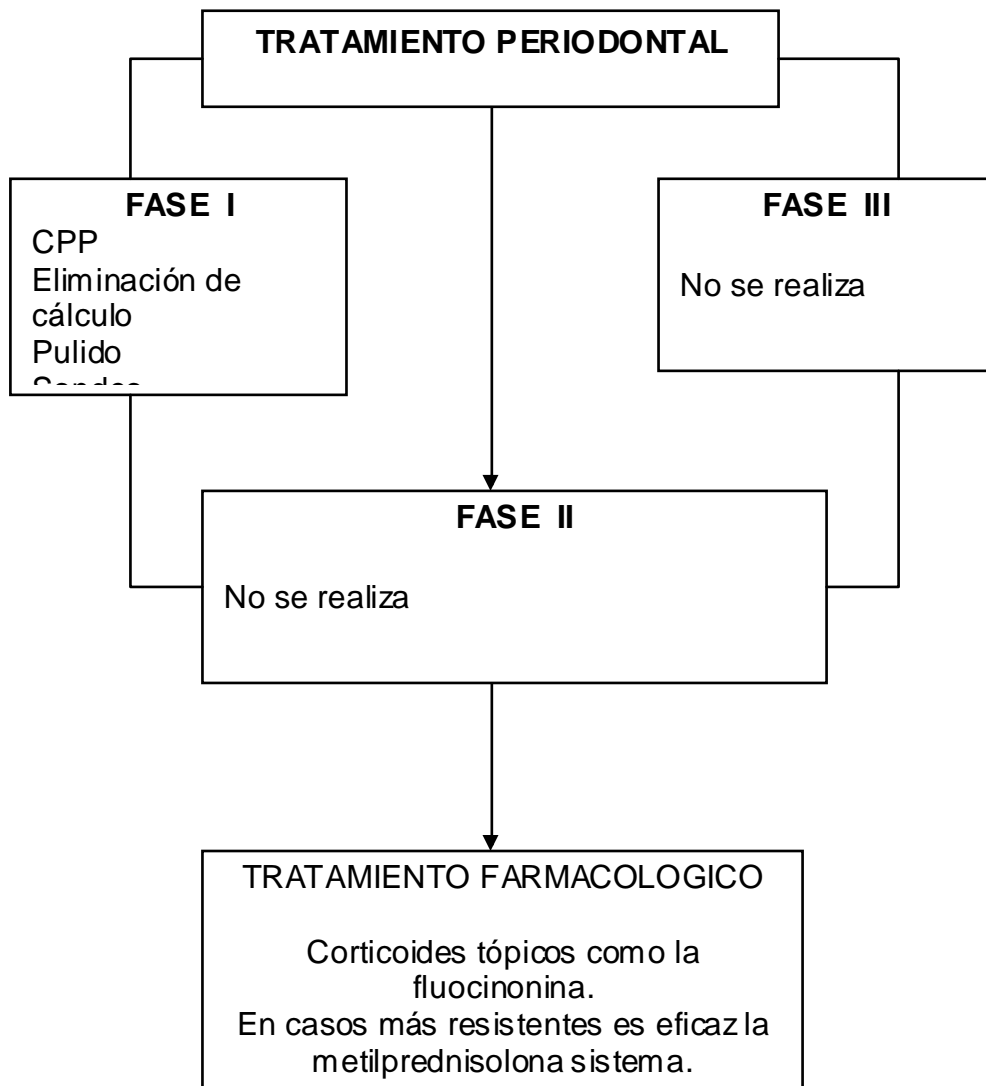
Inmunofluorescencia, todas las formas de LP serán negativas para anticuerpos IgG, IgM e IgA, pero serán positivas para el fibrinógeno.

CARACTERISTICAS HISTOPATOLOGICAS

LP reticular: áreas focales de hiperplasia epitelial con una capa gruesa de ortoqueratina o paraqueratina. Estrato espinoso con acantosis, con crestas epiteliales cortas y puntiagudas (dientes de sierra). Tejido conectivo con un cúmulo denso infiltrado de linfocitos T. dentro del epitelio se encuentran presentes los cuerpos de Civatte.

LP erosivo: epitelio adelgazado con áreas de pérdida completa de crestas epiteliales y un denso infiltrado de linfocitos T. licuefacción de la membrana basal y vacuolización y destrucción de las células basales. Se pierde epitelio quedando expuesto el tejido conectivo.

LP en placas: histología similar al LP reticular, pero sin áreas atróficas intermitentes en el epitelio. Hiperortoqueratosis o hiperparaqueratosis generalizada combinada con acantiosis. Puede existir una pérdida de crestas o adquirir un patrón de dientes de sierra. Membrana basal engrosada. Banda de linfocitos T menos densa.

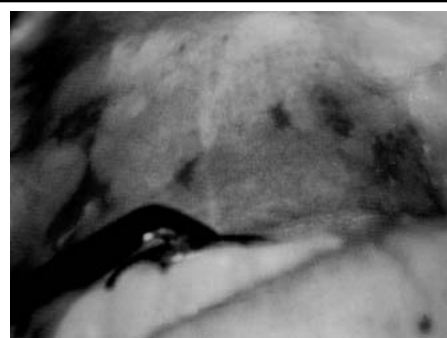
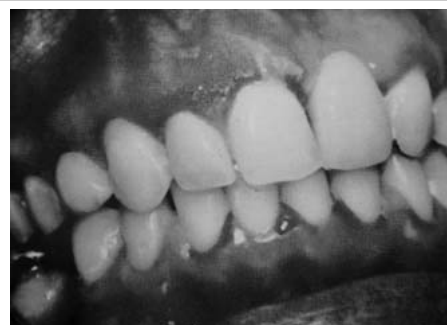
PÉNFIGO VULGAR

Trastorno descamativo de la mucosa bucal y la piel.
Se produce una descamación epitelial debido a anticuerpos que atacan al desmosoma del sistema de cohesión intercelular.

CARACTERÍSTICAS CLÍNICAS

Se presenta una breve fase de ampolla. Las finas capas superficiales se pierden rápidamente dejando un área eritematosa, sensible al calor, al frío a las comidas picantes y debidas alcohólicas.
El borde libre de la encía, donde es frecuente la abrasión por el cepillo y los bordes laterales de la lengua, presentan lesiones erosivas más grandes y sintomáticas



EXAMENES COMPLEMENTARIOS

Inmunofluorescencia. Presencia de depósitos de anticuerpos IgG en patrón de red de pesca.
Microscopio electrónico indica el deterioro de la sustancia cementante intercelular epitelial como la primera etapa en la producción de acantólisis.

BIOPSIA

Frotis citológico

CARACTERISTICAS HISTOPATOLOGICAS

Epitelio de grosor normal y con crestas normales. Tejido conjuntivo subyacente con leve inflamación. Capa de células basales intacta. Células de la capa suprabasal con acantólisis, flotando libremente en un espacio intraepitelial lleno de liquido. Células de Tzanck redondeadas y con menos citoplasma visible alrededor del núcleo. Infiltración de leucocitos polimorfonucleares.

TRATAMIENTO PERIODONTAL

FASE I

CPP (cepillo dental suave y enjuagues)
Eliminación de cálculo
Pulido
Sondeo

FASE III

No se realiza

FASE II

No se realiza

TRATAMIENTO FARMACOLOGICO

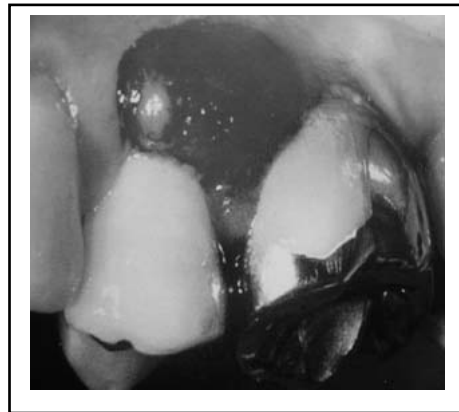
Dosis altas y prolongadas de prednisona; entre 150 y 360 mg diarios durante 6-10 semanas.
Fármacos inmunosupresores no esteroideos (Azitropina). Cremas de corticoesteroides.
Anestésicos superficiales.

EPULIS DE CELULAS GIGANTES

Es una lesión reactiva causada por la irritación local o trauma.

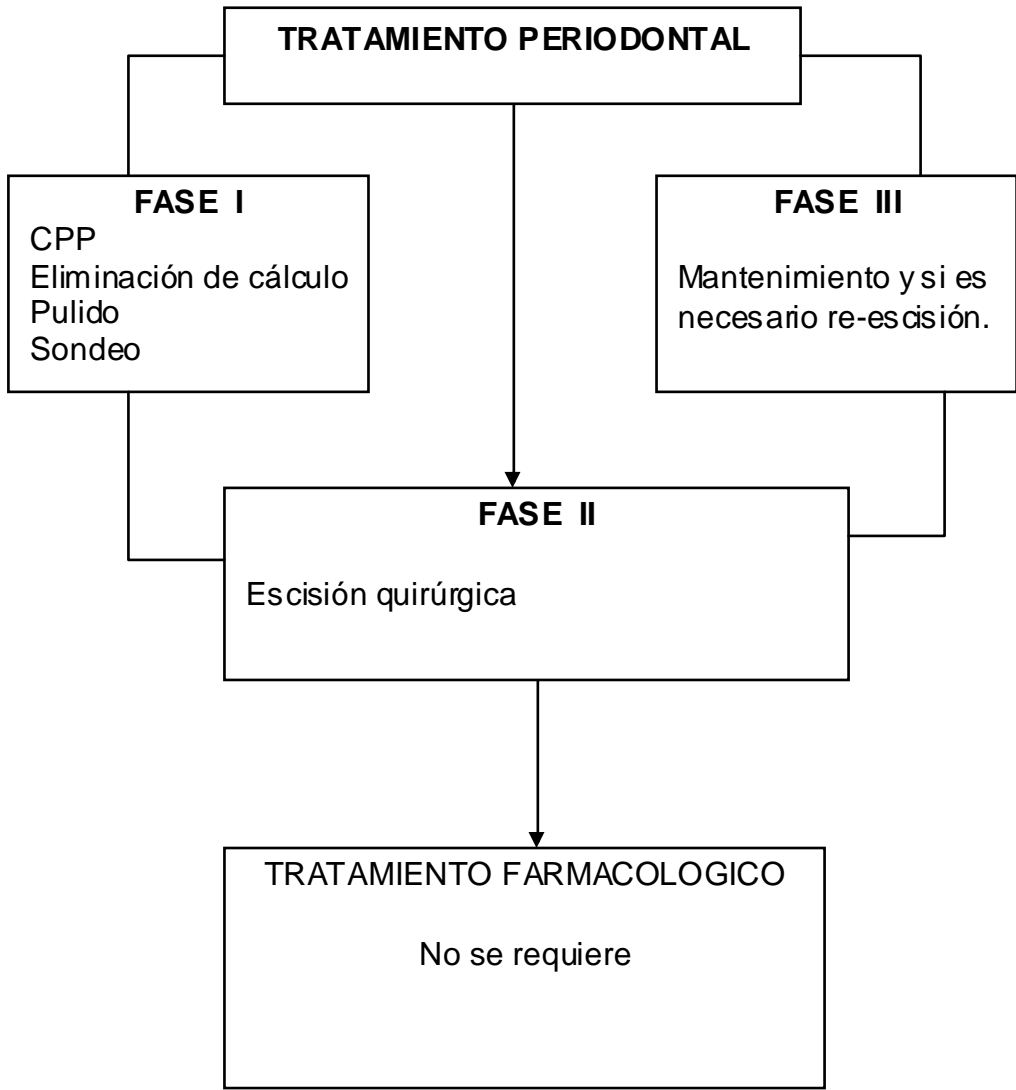
CARACTERISTICAS CLINICAS

Se presenta en encía libre o reborde edentulo. Se presenta como una masa roja o roja-azul. La mayoría son más pequeñas de 2 cm. La lesión puede ser sésil o pedunculada y podría o no estar ulcerada. Apariencia clínica similar al granuloma piógeno.



CARACTERISTICAS HISTOPATOLOGICAS

Proliferación de células gigantes multinucleadas dentro de un transfondo de células mesenquimales en forma ovoide y en forma de huso. Las células basales podrían contener solo unos pocos núcleos o hasta docenas. Las cifras mitóticas son bastante comunes en el transfondo de las células mesenquimales. Hay hemorragia en toda la masa la cual resulta en depósitos de pigmento de hemosiderina. Superficie mucosal subyacente ulcerada, hay células de inflamación aguda y crónica presentes.

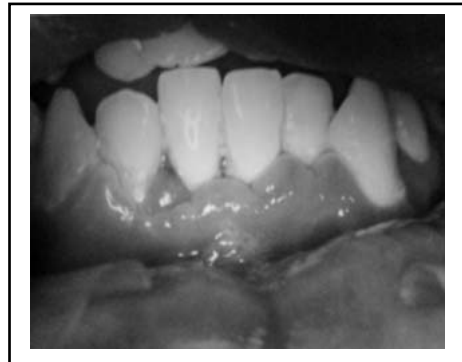

ENFERMEDAD DE CROHN

Es principalmente una colitis granulomatosa transmural

CARACTERISTICAS CLINICAS

Nódulos y úlceras granulomatosas en la mucosa bucal.
Lesiones bucales dolorosas y en raras ocasiones sintomáticas, se presentan como edema focal, pequeñas úlceras aftosas, gingivitis hiperplásica o pequeñas pápulas en forma de piedra polipoide.
Frecuentes en labios, encía y vestíbulos.



BIOPSIA

De las lesiones bucales.

EXAMENES COMPLEMENTARIOS

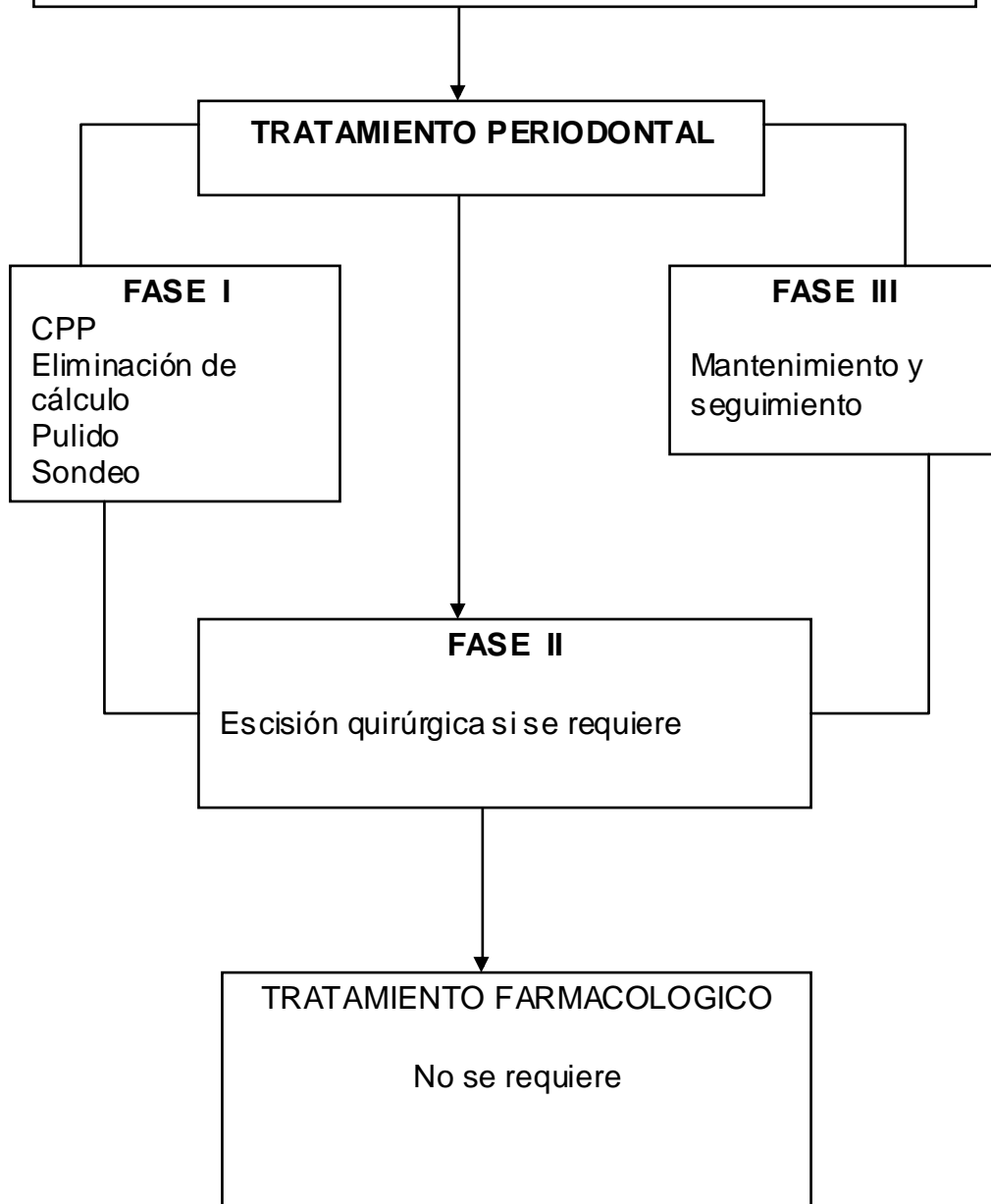
Serie radiográfica intestinal
Pruebas sericas.

CARACTERISTICAS HISTOPATOLOGICAS

Acantosis con ensanchamiento y alargamiento de los rebordes rete, lo cual tiende a anastomosis.

Los virus se han encontrado dentro de los núcleos y del citoplasma del epitelio. Con halos perinucleares claros.

El tejido conectivo es vascular

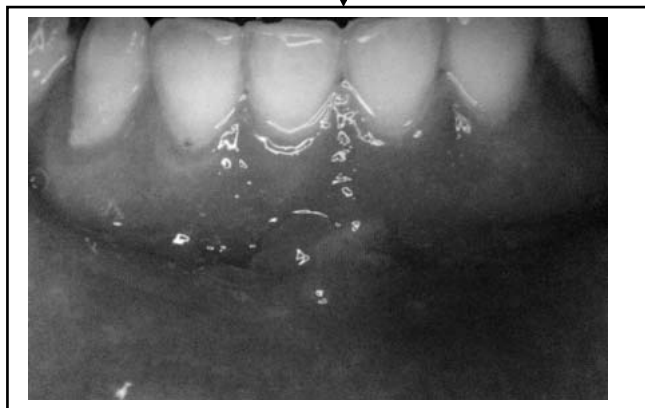


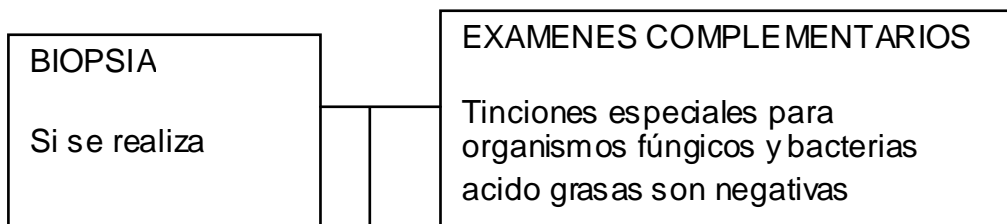
GRANULOMATOSIS OROFACIAL

Termino introducido en 1985 por Wiesenfeld. Hay presencia de inflamación granulomatosa no especifica.

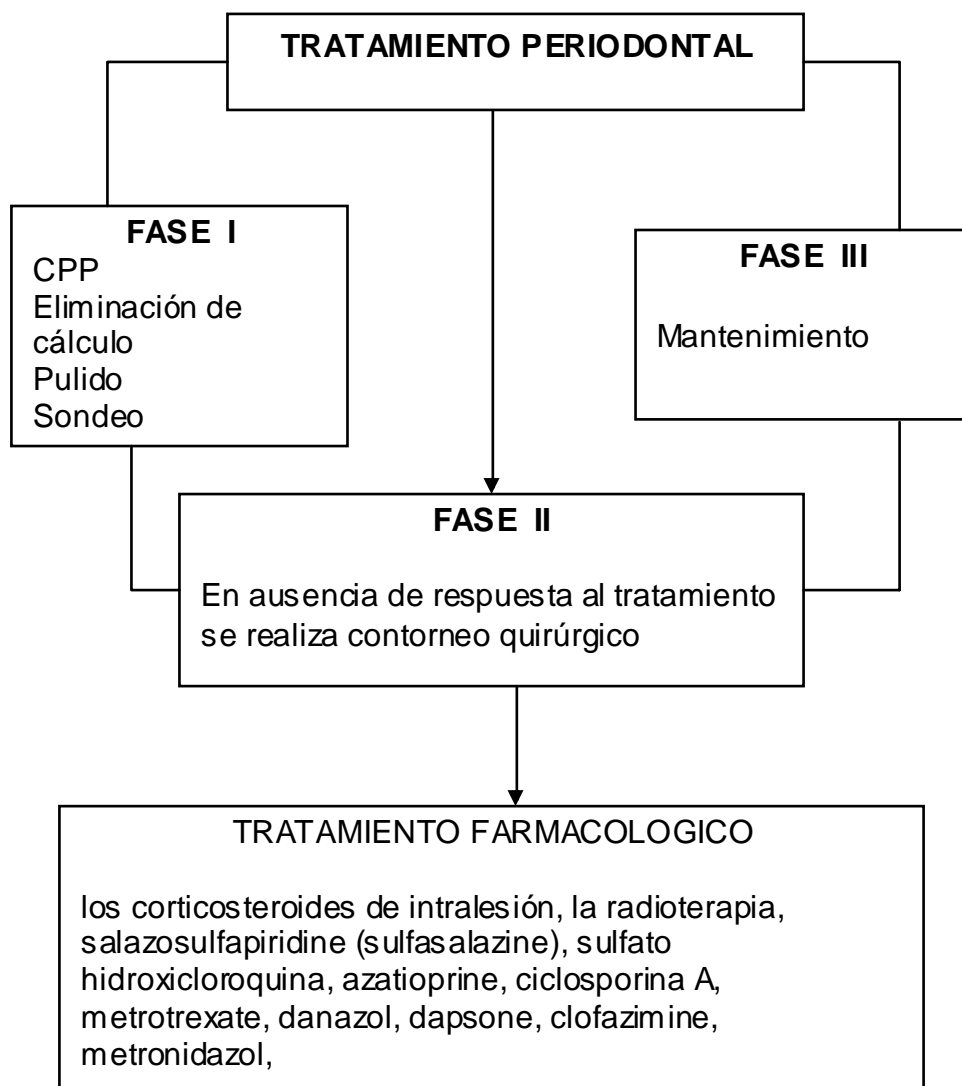
CARACTERISTICAS CLINICAS

El sitio más frecuente de involucramiento son los labios con inflamación persistente e indolora. Las lesiones predominantes son edema, ulceras, y pápulas. La lengua podría desarrollar fisuras, edema, parestesia, erosiones, o alteraciones en el sabor. La encía puede desarrollar inflamación, eritema, dolor, o erosiones. La mucosa bucal a menudo exhibe una apariencia empedrada de la mucosa edematosa o de las áreas focales del alargamiento submucosal. Los pliegues hiperplásicos lineales podrían ocurrir en el pliegue mucobucal, con ulceraciones lineales que aparecen en la base de estos pliegues. El paladar podría tener pápulas o grandes áreas de tejido hiperplásico.





CARACTERISTICAS HISTOPATOLOGICAS
Agregados esparcidos de inflamación granulomatosa sin caseificación, que consisten en linfocitos e histiocitos epiteloides con células con o sin células gigantes multinucleadas.

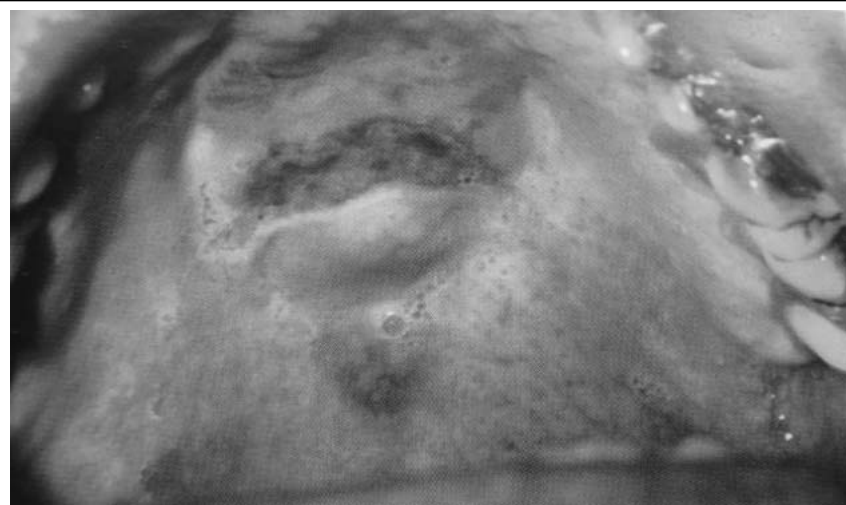

SARCOIDOSIS

Enfermedad multisistémica granulomatosa de causa desconocida. Hay degradación de material antigénico con la formación de inflamación granulomatosa

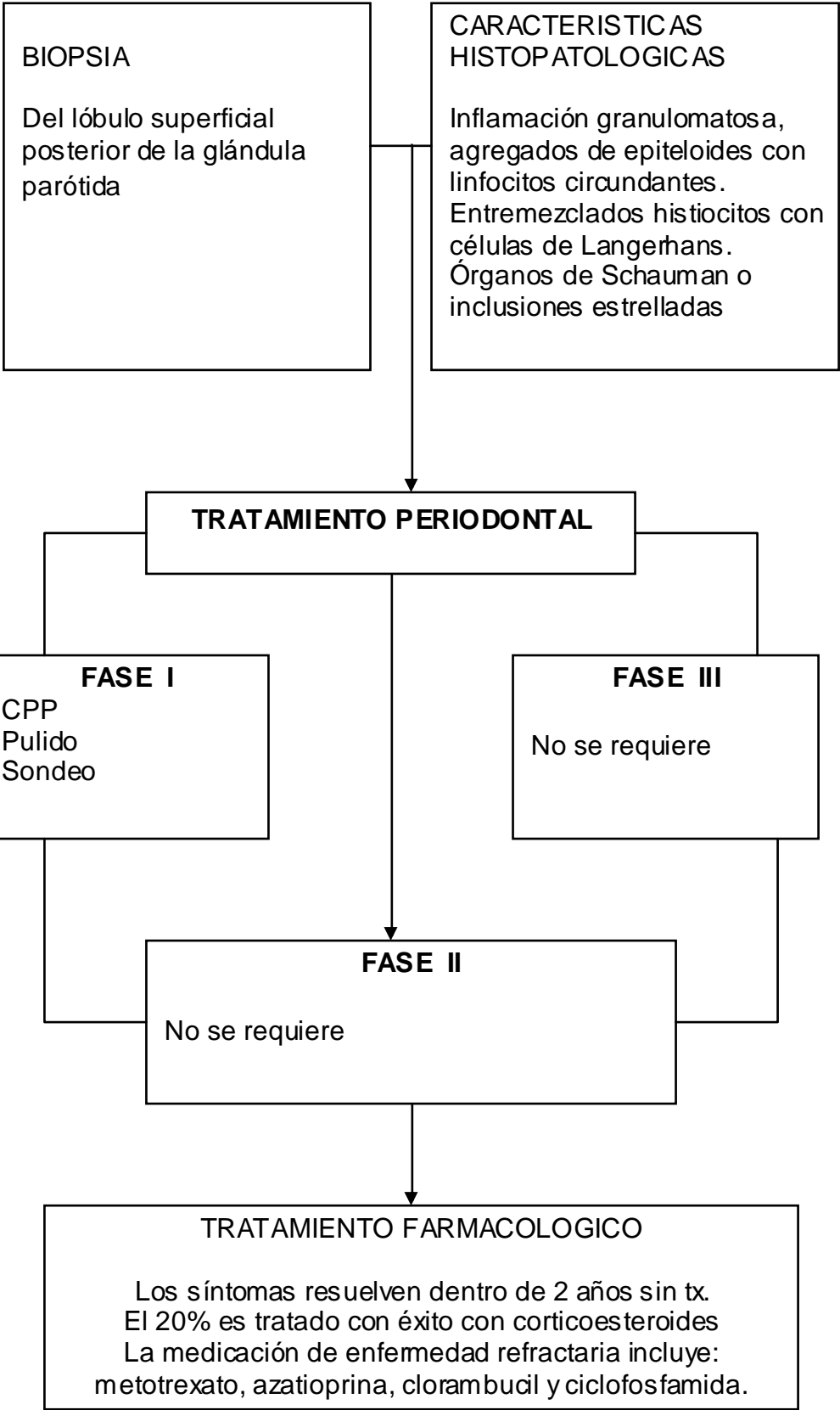
CARACTERISTICAS CLINICAS

La mucosa lesionada puede ser normal en color, de color marrón-rojizo, violeta o hiperqueratósica
Los tejidos blandos más afectados son: mucosa bucal, seguida de la encía, labios y el piso de la boca, lengua y paladar.
Las glándulas salivales crean extravasación mucosa.
Lesiones intraóseas afectan también la mandíbula y representa aproximadamente una cuarta parte de todos los casos intrabucales reportados.



CARACTERISTICAS RADIOGRAFICAS

Se observa radiolucidez pero nunca expansión

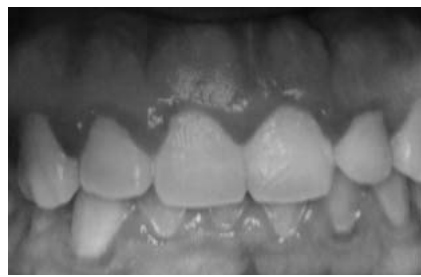

EPULIS DEL EMBARAZO

Esta condición es una exacerbación de gingivitis crónica por embarazo

CARACTERÍSTICAS CLÍNICAS

Agrandamiento de color rojo, suave principalmente de la zona labial y de la papila dental.
Sangrado gingival al comer o al cepillado.



Histológicamente es un granuloma piógeno.

TRATAMIENTO PERIODONTAL

FASE I

CPP
Pulido
Sondeo

FASE III

Mantenimiento

FASE II

No se requiere escisión quirúrgica a menos que el granuloma interfiera con la oclusión.

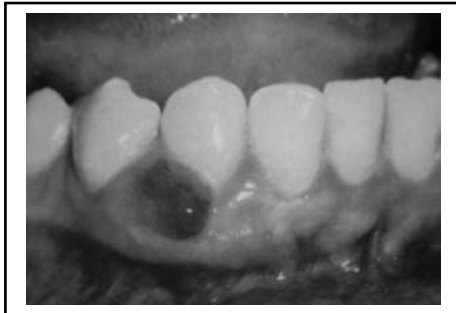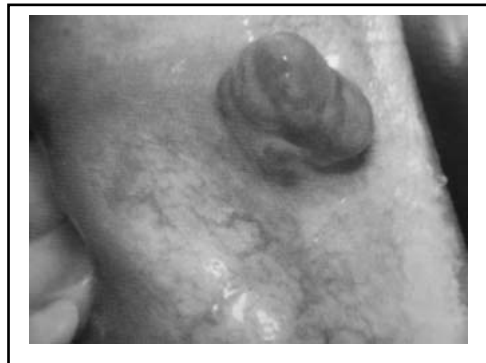TRATAMIENTO FARMACOLÓGICO

No se requiere, desaparece poco después del parto

GRANULOMA PIOGENO

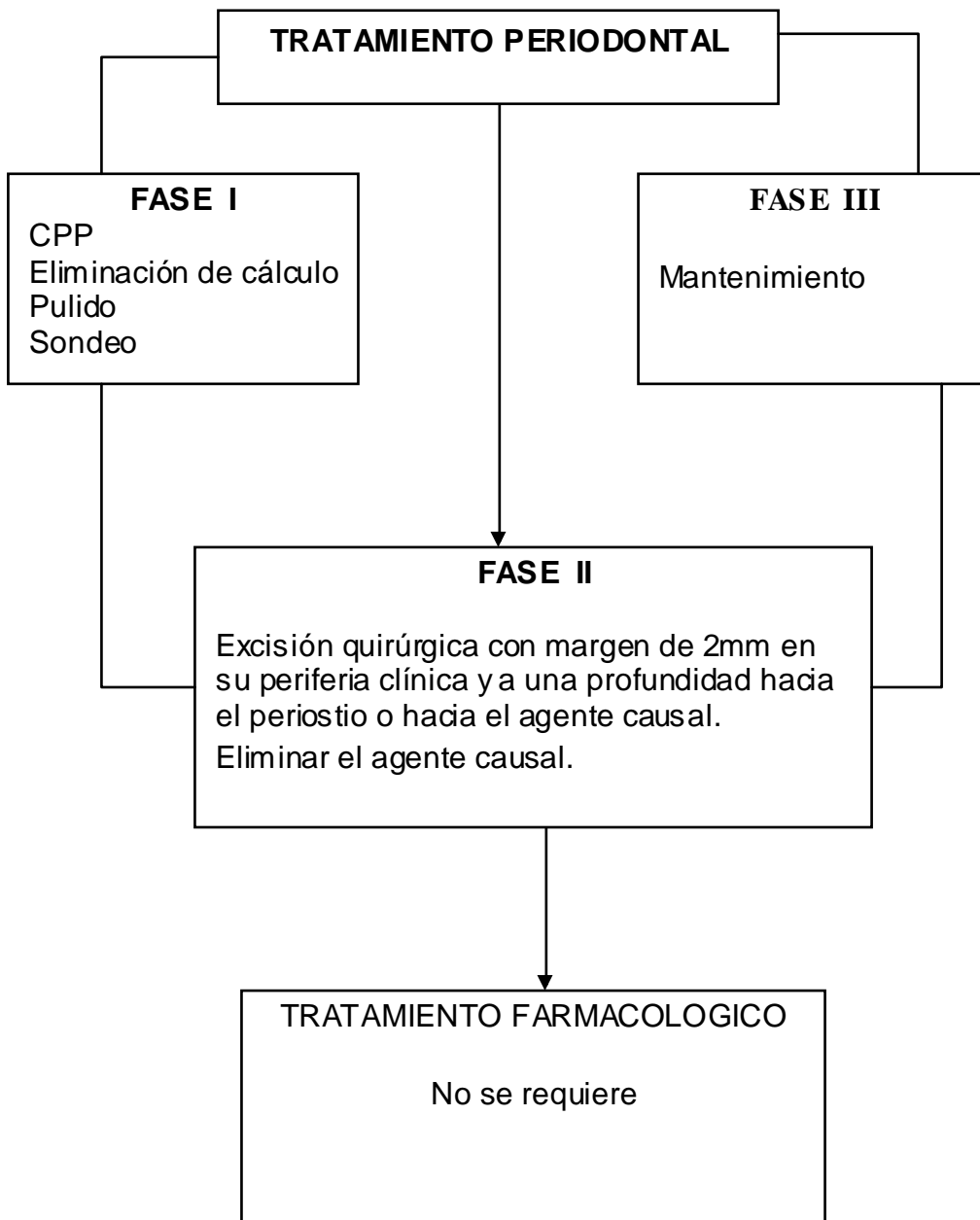
CARACTERISTICAS CLINICAS

Masa roja o roja púrpura, suave, carnosa, fácilmente sangrante. Podría estar ulcerado con una cobertura fibrinopurulenta. Se originan desde la encía interdental y son estimulados por un objeto exterior tal como el margen afilado de una restauración, cálculo o un cuerpo exterior dentro dentro del surco. Aparecen a cualquier edad.



CARACTERISTICAS HISTOPATOLOGICAS

Presentan tejido de granulación exuberante a veces en un orden lobular. Proliferación de células endoteliales. Los canales capilares tienden a ser dilatados y estar alineados por células endoteliales prominentes. Estroma fibrilar y edematoso.



CARCINOMA EPIDERMÓIDE

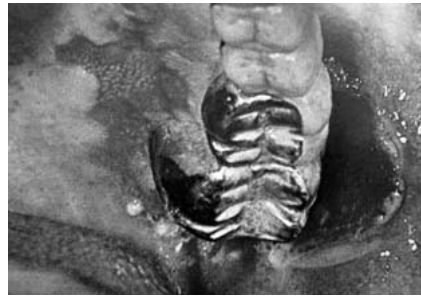Neoplasia maligna del epitelio plano estratificado que puede producir proliferación destructiva local y metástasis a distancia.

CARACTERÍSTICAS CLÍNICAS

Aparece como una úlcera indolora, una masa tumoral o una exacerbación verrucosa. Infiltrado profundo en el tejido conjuntivo que aparece como un área indurada firme. En piso de boca produce fijación de la lengua. Cuando invade encía hasta maxilar o mandíbula subyacente puede llevar a movilidad o pérdida de dientes. La penetración profunda en mandíbula afecta el nervio dentario inferior puede causar parestesia de los dientes y del labio inferior.

FACTORES PREDISPONENTES

Consumo de tabaco y alcohol, virus, radiación actínica, inmunosupresión, deficiencias nutricionales, enfermedades preexistentes e irritación crónica.



BIOPSIA

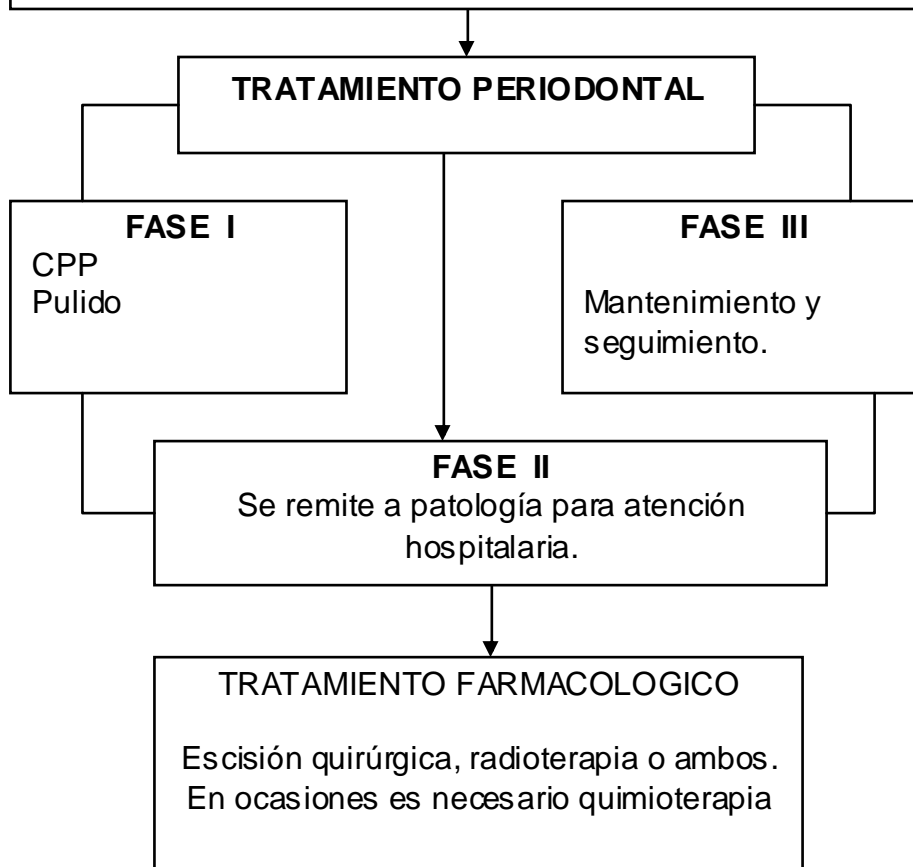
Tejido neoplásico representativo.



CARACTERISTICAS HISTOPATOLOGICAS

Invasión hacia el tejido conectivo subyacente, las células malignas erosionan vasos linfáticos y sanguíneos haciendo posible su transporte a distancia.

- Tumores que producen cantidades importantes de queratina y presentan rasgos de maduración desde las células basales a queratina se consideran bien diferenciados.
- Tumores que producen escasa queratina, pero el epitelio todavía es reconocible como plano estratificado, a pesar de su importante desviación de la normalidad, se consideran como moderadamente diferenciados.
- Tumores que no producen queratina, tienen poco parecido con el epitelio plano estratificado, muestran una significativa falta de patrón estructural normal y presentan anomalías celulares extensas se designan poco diferenciados.

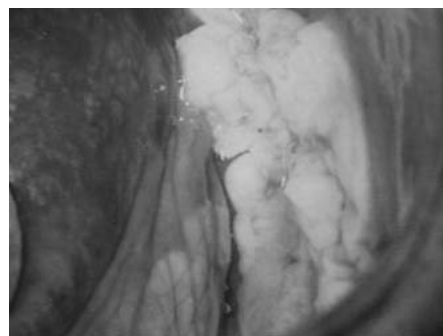

CARCINOMA VERRUCOSO

Forma distinta, difusa, papilar, superficial y no metastatizante
Del carcinoma epidermoide bien diferenciado.

CARACTERISTICAS CLINICAS

Afecta comúnmente a hombres mayores de 60 años.
Afecta encía, mucosa alveolar, mucosa bucal, paladar duro y piso de boca.
El tumor crece lentamente, muestra un patrón exofítico papilar (verrucoso) y tiende a distribuirse difusamente.



CARACTERISTICAS HISTOPATOLOGICAS

Superficie papilar cubierta por una gruesa capa de queratina.
La membrana basal parece intacta y existe infiltrado de células inflamatorias crónicas en el tejido conectivo.
La interfase entre el tumor y el epitelio normal esta bien definida.

TRATAMIENTO PERIODONTAL

FASE I

CPP
Pulido

FASE III

Mantenimiento

FASE II

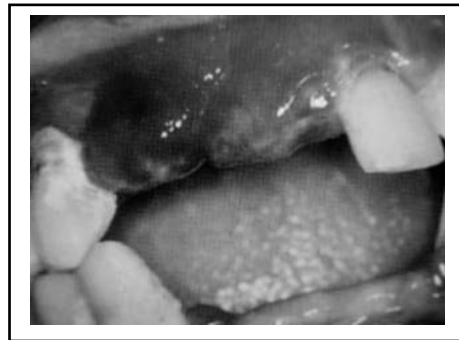Extirpación quirúrgica o
escisión con láser

SARCOMA DE KAPOSI

Forma especial de angiosarcoma que aparece en ancianos y en pacientes VIH-positivos y que presenta predilección por el paladar.

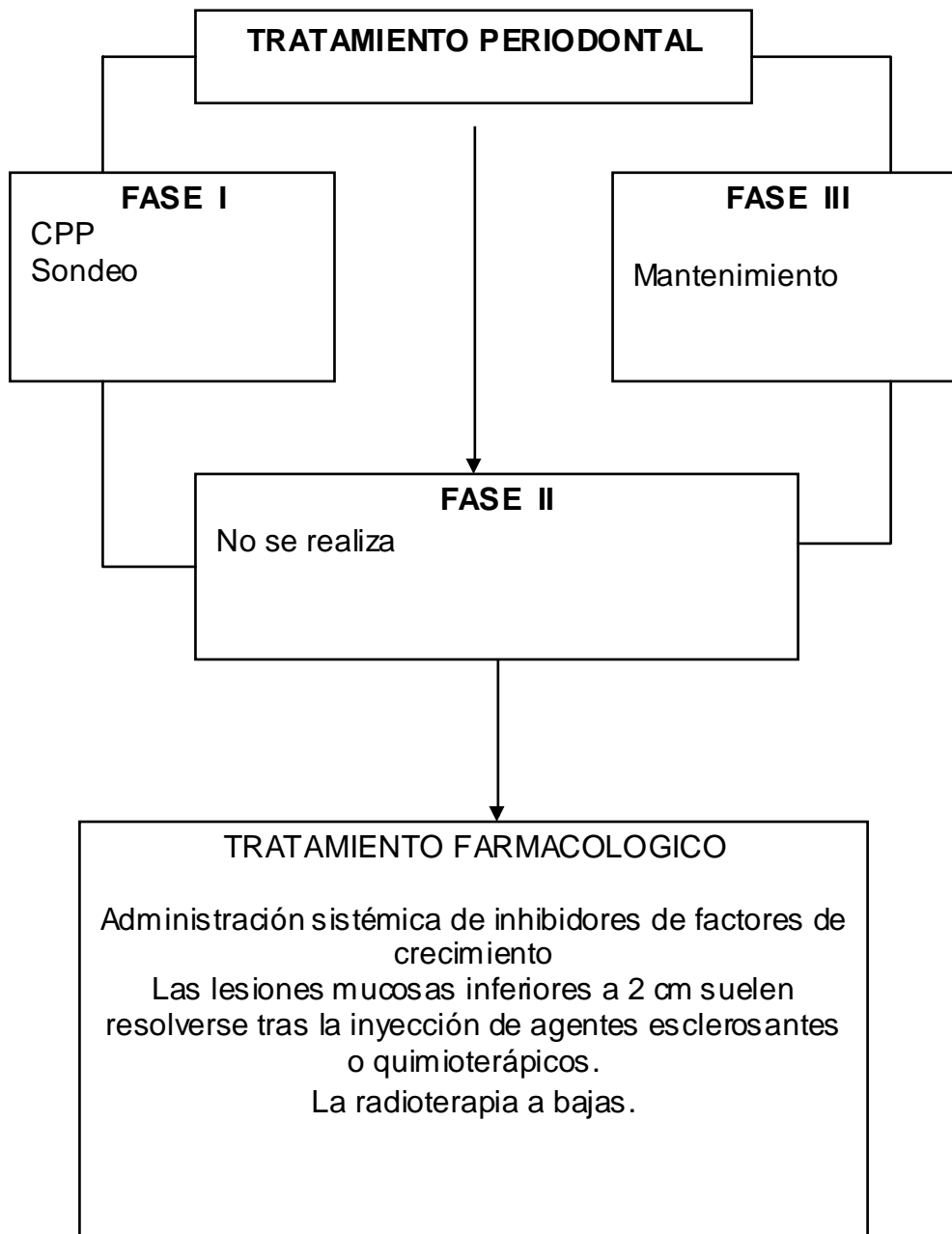
CARACTERISTICAS CLINICAS

Lesiones maculares rojas o azules bien delimitadas. Estas proliferaciones maculares angiomatosas progresan a grandes tumefacciones nodulares. Mantienen su pigmentación vascular, con coloración parda debido al depósito del pigmento hemosiderina en la masa tumoral.



CARACTERISTICAS HISTOPATOLOGICAS

En fase inicial se observan numerosos espacios vasculares en hendidura y células endoteliales. Las lesiones nodulares son hiper celulares y están formadas por células fusiformes con núcleos pleomorfos y células endoteliales alrededor de espacios vasculares sinusoidales. Se observan eritrocitos dentro de espacios vasculares y muchos extravasados. Existen gránulos de hemosiderina diseminados.

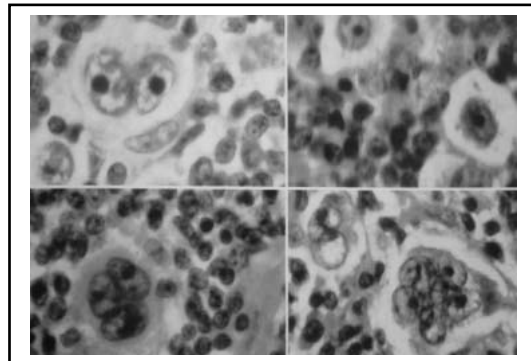


LINFOMA DE HODGKIN

Tumor maligno de linfocitos, caracterizado por la aparición de células de Reed-Stenberg

CARACTERISTICAS CLINICAS

Más frecuente en hombres
Comienza en un ganglio linfático que aumenta de tamaño y puede ser firme o elástico a la palpación. Progresivamente más grupos ganglionares serán palpables.
En casos avanzados los ganglios suelen ser múltiples y confluentes.
Importante no confundir con un proceso inflamatorio.

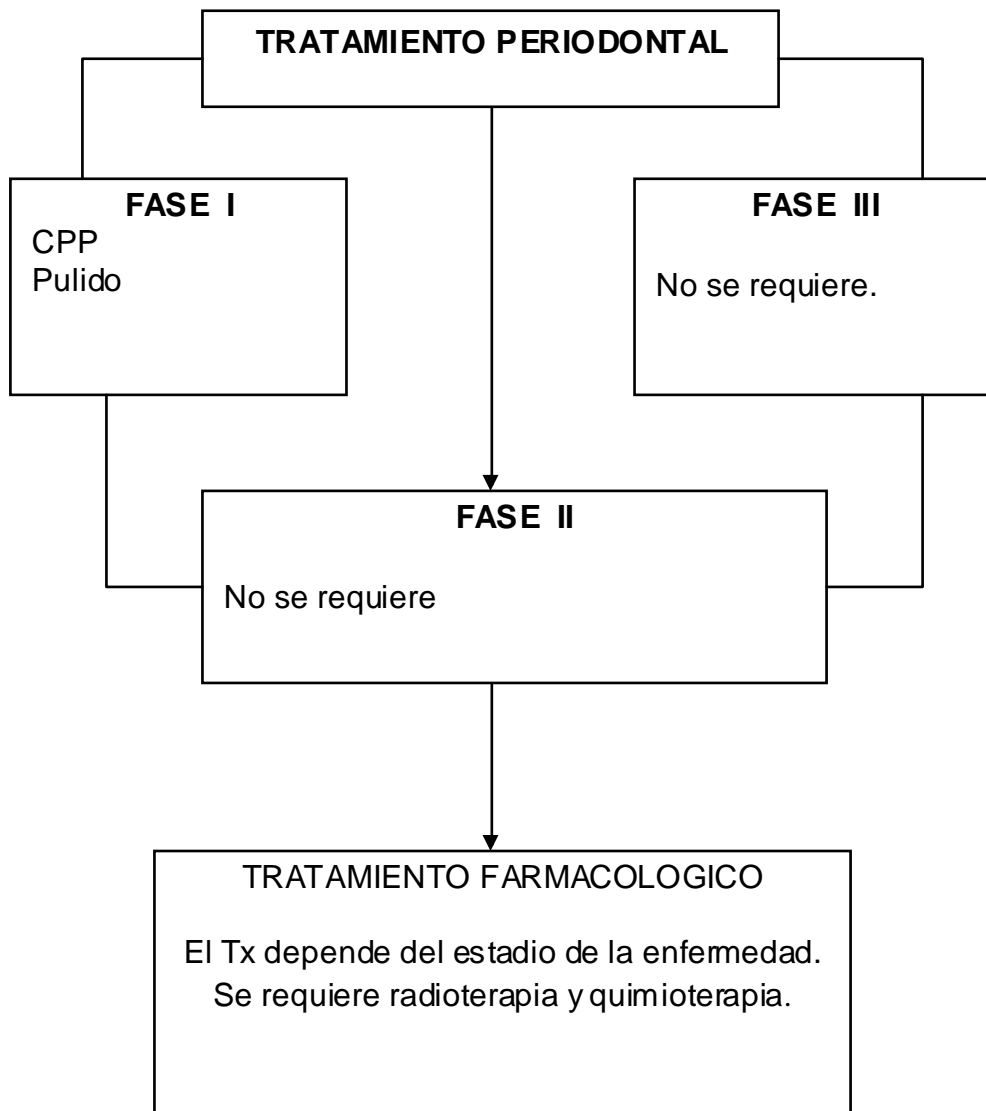


CARACTERISTICAS HISTOPATOLOGICAS

Identificación de la célula de Reed Sternberg, esta es binucleada, a veces multinucleada, con núcleos redondos u ovalados y bastante grandes. La membrana basal se tiñe intensamente y el nucleoplasma es muy pálido con un núcleo central prominente.
Esta célula se sitúa en un espacio lacunar vacío separado de las capas de células linfoides.
La neoplasia esta dominada por láminas difusas de linfocitos de aspecto relativamente monofomo, aunque algunos puede presentar núcleos de mayor tamaño.

BIOPSIA

De ganglios linfáticos: aspiración con aguja fina.



LINFOMA NO HODGKINIANO

Neoplasia maligna de los linfocitos sin células de Reed-Sternberg.

CARACTERISTICAS CLINICAS

Aumento de tamaño progresivo de un ganglio linfático, firme o elástico, persistente durante más de un mes sin disminución de tamaño.

Los linfomas de la cavidad bucal se localizan en mandíbula o maxilar, o en los tejidos blandos bucales.

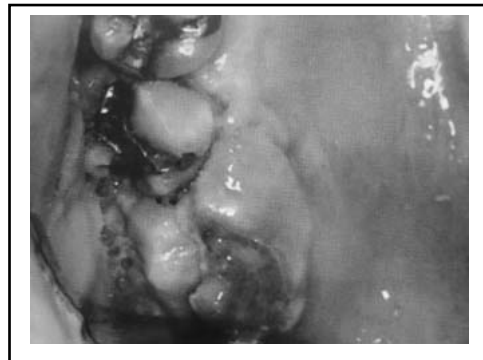Hay dolor o parestesias o simplemente aumento del tamaño del hueso, generalmente la mandíbula.

Los dientes de la zona tienen movilidad.

La afectación de partes blandas de la mucosa bucal se identifica por un aumento de tamaño o tumefacción en la encía o en el paladar.

CARACTERISTICAS RADIOGRAFICAS

Revelan una radiotransparencia irregular, de bordes mal definidos, y los dientes de la zona afectada pueden presentar resorción radicular



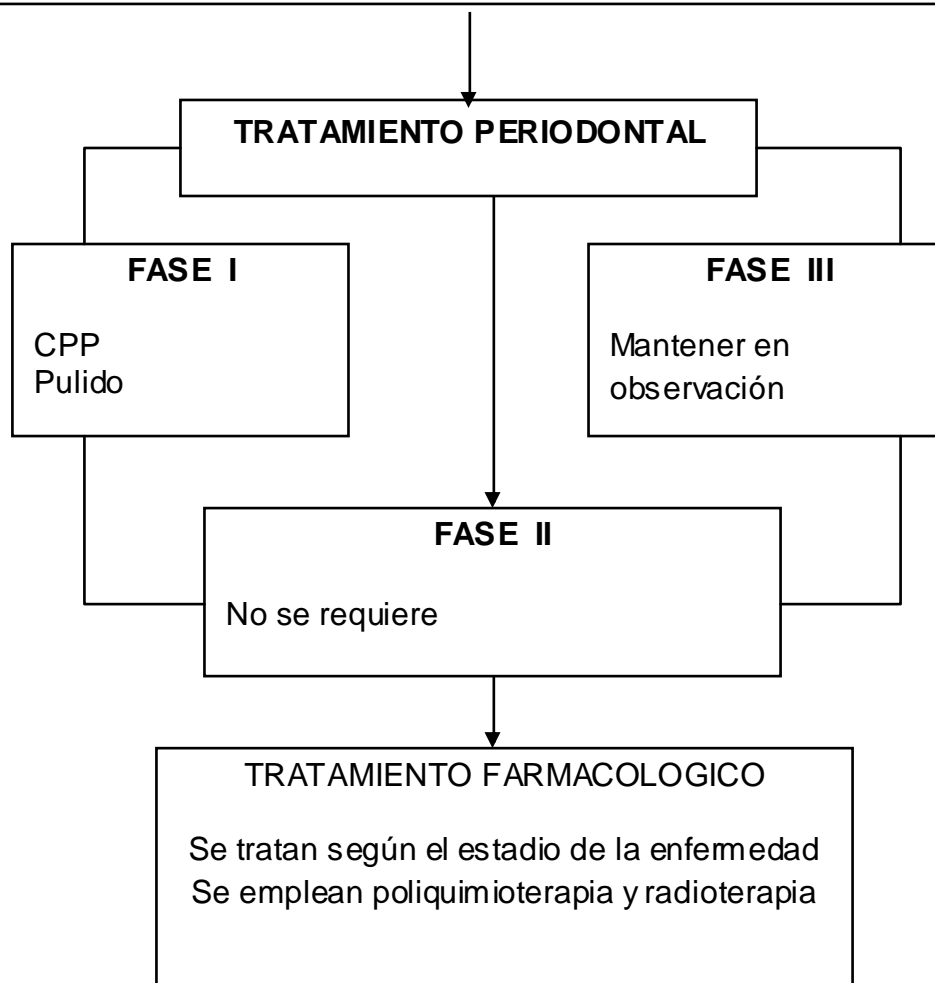
CARACTERISTICAS HISTOPATOLOGICAS

Recuento de leucocitos en sangre periférica.

La estructura normal del ganglio esta destruida y su capsula se ve invadida por células malignas. El patrón de crecimiento se divide en dos clases: difuso con células linfoides no ordenadas y nodular, en el cual las células malignas forman cúmulos ovalados confluyentes que recuerdan grandes centros germinales.

La clasificación histopatológica se basa en la caracterización de las células precursora linfoides, los tumores mas primitivos, son de alto grado, y los tumores mas diferenciados, cuyas células se asemejan mucho a linfocitos maduros, son de bajo grado.

Existe necrosis en las trabeculas óseas presentan resorción osteoclastica a lo largo del borde progresivo del tumor infiltrante.



MIELOMA MULTIPLE

Cáncer poco común de origen de la célula plástica que parece tener un origen multicentrico dentro del hueso.

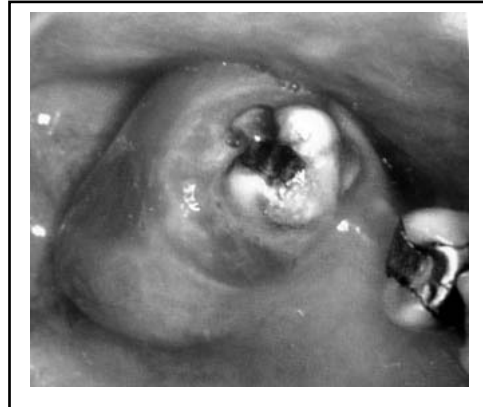
CARACTERISTICAS CLINICAS

Deposiciones de amiloide en varias partes blandas del cuerpo
Los sitios afectados son: la mucosa bucal, particularmente la lengua.

La lengua podría muestra un agrandamiento difuso y firme, podría tener una apariencia nodular

A veces los nódulos son ulcerados.

El dolor óseo es el síntoma característico que se presenta.
Hay fracturas patológicas causadas por la destrucción del hueso por el tumor.



CARACTERISTICAS RX

Zonas radiolucidas bien definidas, "perforadas" o lesiones radiolucidas ásperas.

La mandíbula representa el 30% de los casos.

BIOPSIA

De medula ósea

EXAMENES COMPLEMENTARIOS

Escrutinio del suero o la orina por la electroforesis de la proteína.

CARACTERISTICAS HISTOPATOLOGICAS

Láminas difusas, monótonas de células plasmacitoides neoplásicas, diferenciadas que invaden y reemplazan el tejido normal.
Actividad mitótica.
Deposición del amiloide en asociación con las células neoplásicas.
Material homogéneo, eosinofílico, y relativamente acelular.

TRATAMIENTO PERIODONTAL

FASE I
CPP
Pulido

FASE III
No se requiere.

FASE II
No se requiere

TRATAMIENTO FARMACOLOGICO

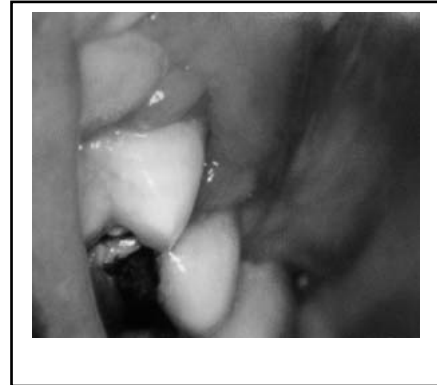El Tx consiste en quimioterapia
Melafán o la ciclofosfamida, a menudo es usado junto con la prednisona.
Regimenes quimioterapeuticos agresivos y el trasplante de medula ósea, autotrasplante o alotrasplante, podrían ser considerados para pacientes de 55 a 65 años de edad.
La terapia de radiación es útil solo como tratamiento paliativo para lesiones óseas dolorosas.

PLASMOCITOMA

Proliferación unifocal, monoclonal, neoplásica de células plásmicas que usualmente surgen dentro del hueso

CARACTERISTICAS CLINICAS

Predilección masculina
Se desarrollan en la región de la cabeza y cuello como: amígdalas, nasofaringe, senos paranasales, nariz y glándula paratiroides.
Los síntomas iniciales a menudo se relacionan a la inflamación o al dolor óseo
Aparece como una masa de tejido suave relativamente indefinido, bien-circunscrito, sin dolor.



CARACTERISTICAS RX

Zonas radiolúcidas bien definida, unilocular, sin evidencia de límites escleróticos o como una radiolucidez áspera similar a la apariencia del mieloma múltiple.

BIOPSIA

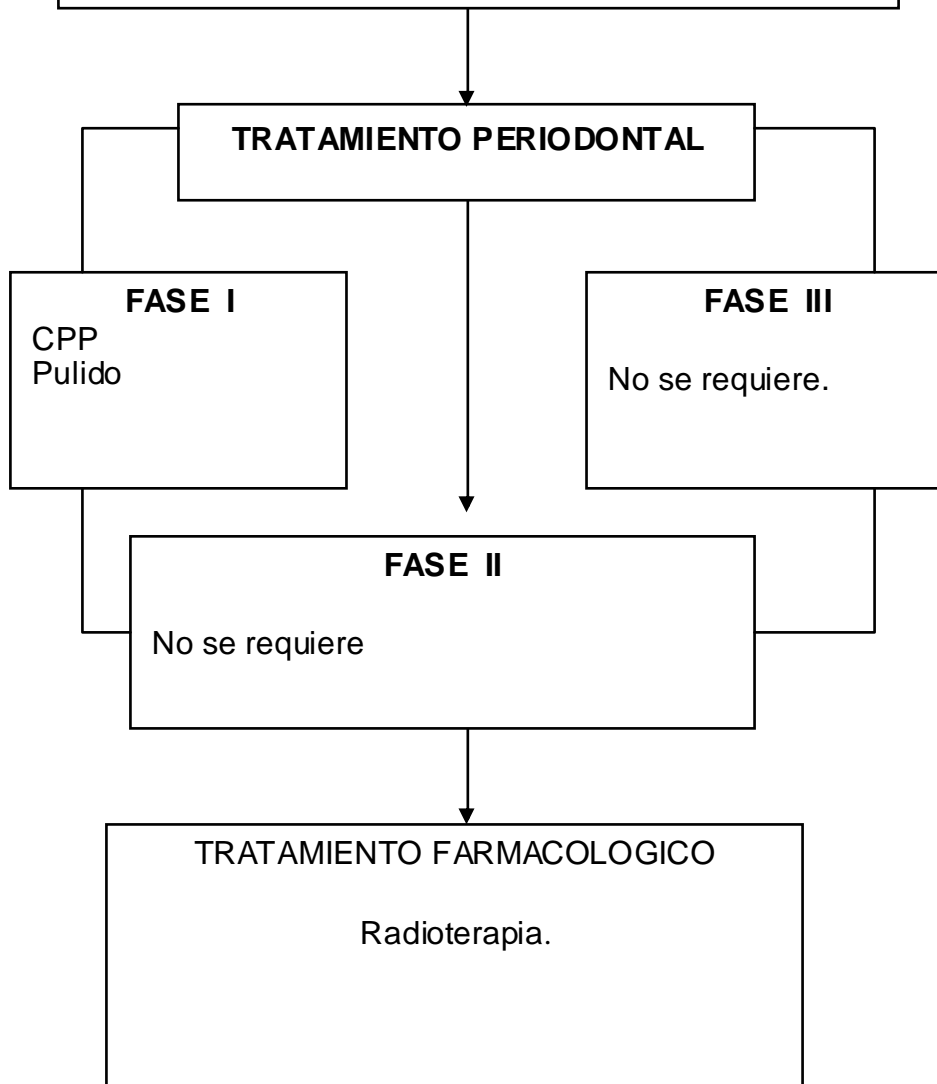
De medula ósea aleatoria

EXAMENES COMPLEMENTARIOS

Inmunolectroforesis de la proteína en el suero.

CARACTERISTICAS HISTOPATOLOGICAS

Son idénticas a las del mieloma múltiple.
Las láminas de las células plásmicas muestran grados
variantes de diferenciación. Los estudios
inmunohistoquímicos demuestran que estas células
plásmicas son monoclonales



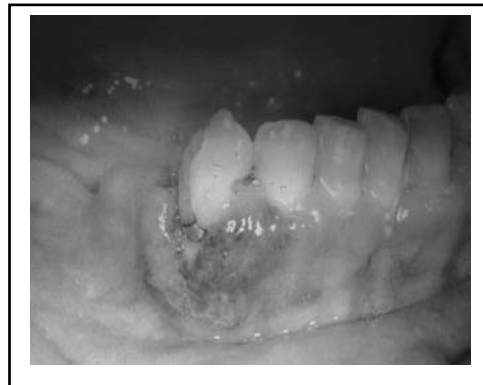GRANULOMATOSIS DE WEGENER

Enfermedad inflamatoria rara de etiología desconocida que se caracteriza por lesiones necrosantes granulomatosas agudas en vías respiratorias.

CARACTERISTICAS CLINICAS

Ulceras en la mucosa bucal, agrandamiento gingival, movilidad dentaria anormal, exfoliación de los dientes y respuesta de cicatrización tardía.

El agrandamiento papilar granulomatoso es de color morado rojizo y sangra fácilmente con la estimulación.

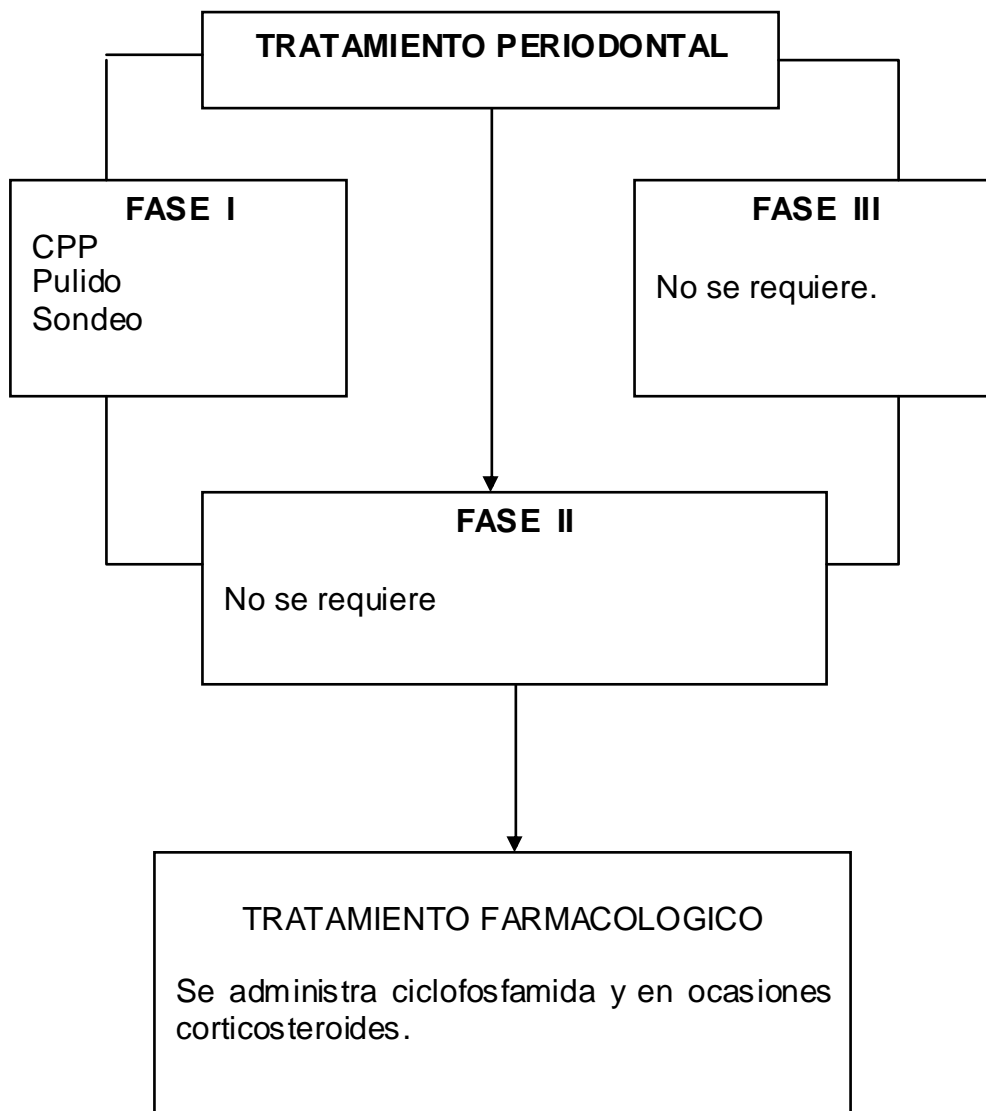


BIOPSIA

Muestra hallazgo de vasculitis granulomatosa

CARACTERISTICAS HISTOPATOLOGICAS

Inflamación crónica con células gigantes multinucleares diseminadas, focos de inflamación aguda y microabscesos cubiertos por un epitelio acantótico delgado. No se describen cambios vasculares, tal vez por el tamaño pequeño de los vasos sanguíneos gingivales. Puede presentarse necrosis.





FUENTES DE INFORMACIÓN

- 1.- Garant P. R., "Oral Cells and Tissues". Edit DMD, 2003
- 2.- Newman M. G., Takei H. H., Carranza F. A., "Periodontología Clínica". Edit. Mc Graw Hill. Novena edición. México 2002. Pp. 16-57.
- 3.- Lindhe J., Karting T., Lang N. P., "Periodontología Clínica e Implantología Odontológica". Edit. Medica Panamericana. Tercera Edición, Madrid-España 2003. Pp 19-67.
- 4.- Neville B. W., DDS. "Oral and maxillofacial PATHOLOGY". Edit. W.B. Saunders Company. Segunda edición. 2002.
- 5.- Marx. R. E., DDS. "Oral and maxillofacial PATHOLOGY, A Rationale for Diagnosis an Treatment" Edit. Quintessence Publishing Co, In. 2003.
- 6.- Sapp. J. P., Eversole L. R., Wysocki G. P., "Patología Oral y Maxilofacial Contemporánea". Edit. Harcourt. Segunda edición. Madrid España 2005. Pp 450.
- 7.- Laskaris G., Scully C., "Periodontal Manifestations of local and Systemic Diseases" Edit. Springer. Germany 2003. Pp 347
- 8.- Regezi J. A. "Patología Bucal" Edit. Interamericana Mc Graw Hill.



9.- Neville B. W., Damm D. D., White D. K., Waldron C. A., "Color Atlas of Clinical Oral Pathology", Edit. Lea and Febiger, Philadelphia London 1991.

10.- Scully C. "Oral and Maxillofacial Medicine". Edit Wright. 2004.

11.- Eversole L. R. "Clinical Outline of Oral Pathology, Diagnosis and Treatment". Segunda Edición.