



**UNIVERSIDAD NACIONAL AUTÓNOMA
DE MÉXICO**



FACULTAD DE ODONTOLOGÍA

**ESTIMULACIÓN PULPAR DEL IONÓMERO VÍTREO
USADO EN ODONTOLOGÍA RESTAURADORA.**

T E S I N A

QUE PARA OBTENER EL TÍTULO DE

CIRUJANA DENTISTA

P R E S E N T A:

VANESSA LIZETH DÍAZ CARMONA

TUTORA: C.D. MARÍA DEL ROSARIO GONZÁLEZ QUIREZA

ASESOR: C.D. MÁXIMO ZÁRATE PÉREZ

MÉXICO D. F.

2008





Universidad Nacional
Autónoma de México

Dirección General de Bibliotecas de la UNAM

Biblioteca Central



UNAM – Dirección General de Bibliotecas
Tesis Digitales
Restricciones de uso

DERECHOS RESERVADOS ©
PROHIBIDA SU REPRODUCCIÓN TOTAL O PARCIAL

Todo el material contenido en esta tesis esta protegido por la Ley Federal del Derecho de Autor (LFDA) de los Estados Unidos Mexicanos (México).

El uso de imágenes, fragmentos de videos, y demás material que sea objeto de protección de los derechos de autor, será exclusivamente para fines educativos e informativos y deberá citar la fuente donde la obtuvo mencionando el autor o autores. Cualquier uso distinto como el lucro, reproducción, edición o modificación, será perseguido y sancionado por el respectivo titular de los Derechos de Autor.

AGRADECIMIENTOS

A DIOS le doy gracias por existir y por estar conmigo en todo momento de mi vida, por ayudarme y fortalecerme cuando más lo necesite. Gracias a él pude concluir lo que hace años empecé. Le agradezco por poner en mi camino a personas que han sabido orientar mi vida a no cometer más errores de los que ya he cometido y a ser lo que soy hasta el día de hoy. Le doy gracias por la familia que me dio, no podría ser mejor. Cada uno de ellos me apoya en todo momento, sin pedir nada a cambio.

A MI PADRE agradezco que siempre quiera lo mejor para mí, que me alienta a ser alguien en la vida. Sin su apoyo no hubiera podido lograr esta meta. Yo soy la hija con la que más ha batallado, no encuentro mejor forma de pagarle una parte de todo su apoyo y sacrificio que terminando mis estudios, en los que ha estado siempre presente. Solo me queda decirle, GRACIAS por todo lo que me has dado y lo que has hecho por mí.

A MI MADRE le agradezco el darme la vida. Ha estado conmigo en cada momento de mi vida, triste o alegre, bueno o malo. Ella ha sabido ser una buena madre y amiga. Lo deja todo por apoyarme cuando la necesito, sacrifica todo por mí. Le agradezco infinitamente su apoyo año con año en mi carrera. Como dice ella hicimos la carrera juntas. Dooy gracias a Dios por darme una mamá como ella, GRACIAS mamá por ser la mejor mamá y por ser una madre ejemplar.

A MI HERMANO que me ha dado el ejemplo, le agradezco su ayuda cuando la necesite. Me ha apoyado en todo momento, cuando más lo he necesitado, en momentos difíciles él está ahí y sé que siempre podré contar con él.

A MI HERMANA que también es un ejemplo a seguir. Me dice cuando estoy mal y me aconseja. Gracias por ayudarme en lo que necesite. Como todos los que integran mi familia, cuento con ella.

A TODOS MIS AMIGOS y personas que de alguna forma se han cruzado en mi camino y han aportado algo de ellos para ayudarme, con tan solo una palabra, una acción, un aliento, un consuelo, alguien quien escucharme, gracias.

A todos y cada uno de ellos:

MIL GRACIAS !!!

ÍNDICE

Introducción	6
1. ESTRUCTURA DEL ÓRGANO DENTAL	8
1.1 Esmalte	9
1.2 Dentina	11
1.3 Pulpa	12
1.4 Cemento	12
2. HISTOLOGÍA Y FISIOLOGÍA DEL COMPLEJO DENTINO-PULPAR	14
2.1 Dentina	14
2.1.1 Matriz orgánica o Predentina	14
2.1.2 Túbulos Dentinarios	15
2.1.3 Tipos de Dentina	16
2.1.4 Fluido Dentinario	19
2.1.5 Permeabilidad de la Dentina	19
2.2 PULPA	20
2.2.1 Capa Odontoblástica	20
2.2.2 Zona pobre de células	21
2.2.3 Zona rica de células	21
2.2.4 Pulpa	21
2.2.5 Células de la Pulpa	22
2.2.6 Sistema Circulatorio	25
2.2.7 Inervación	27
3. IRRITANTES PULPARES	30
3.1 Causas exógenas	31

3.2 Causas endógenas	37
4. PROTECTORES PULPARES	39
4.1 Materiales de protección dentino-pulpar	40
4.1.1 Selladores	41
4.1.2 Forros Cavitarios	41
4.1.3 Bases Cavitarias.	42
5 IONÓMERO VÍTREO	45
5.1 Antecedentes	45
5.2 Composición	47
5.3 Reacción Química	49
5.4 Clasificación	50
5.5 Ventajas	51
5.6 Desventajas	51
5.7 Indicaciones	52
5.8 Efectos Biológicos	52
5.9 Estimulación pulpar in vivo e in vitro.	54
5.10 Liberación de Flúor	68
Conclusiones	70
Fuentes de Información	72



Introducción

La dentina y el tejido pulpar conforman estructural, embriológica y funcionalmente una verdadera unidad biológica denominada complejo dentino-pulpar.

La dentina presenta innumerables, diminutos y paralelos túbulos dentinarios, dichos túbulos son el medio de comunicación directo hacia la pulpa. Todos los procedimientos que se realizan en la dentina repercuten en el tejido pulpar.

Para devolver al diente su forma, función y estética, realizando una odontología restauradora, realizamos procedimientos que llegan a irritar a este complejo dentino-pulpar.

Durante la ejecución de los procedimientos restauradores se puede producir una respuesta inflamatoria o una necrosis pulpar por la acción de los irritantes físicos, químicos y bacterianos del órgano dentino-pulpar. Al realizar una preparación cavitaria, desinfectar una cavidad, colocar una base o un material restaurador se llega a producir algún daño a la pulpa. Más aún, si existiera una gran invasión de bacterias a la dentina esto llega a ser una infección bacteriana de la pulpa.

Sin embargo, el órgano dentino-pulpar tiene gran capacidad de recuperación, la respuesta pulpar es variable y depende de muchos factores que determinarán la reacción ante estos irritantes. Por lo tanto, es fundamental implementar las medidas para disminuir la acción de los mismos y, con ello, proteger el órgano dentino-pulpar.

Sobre la base de estas respuestas se realizan experimentaciones in vitro e in vivo con los distintos materiales que existen actualmente para realizar los



recubrimientos pulpaes y las obturaciones. Los materiales al paso de los años han sido modificados para mejorar sus propiedades.

Saber que materiales son los más indicados para obtener la mejor respuesta reparativa es lo más importante y para ello es necesario conocer muy bien la composición de los materiales y el tipo de respuesta que generan.

Uno de los materiales utilizados en odontología restauradora es el ionómero vítreo. Este cemento fue ideado por Wilson y Kent en 1969 y desarrollados por McClean y Wilson durante los años 70. McClean y Wilson mencionaron las propiedades del ionómero vítreo, como resistencia a la compresión y tracción, liberación de flúor y baja irritabilidad pulpar.

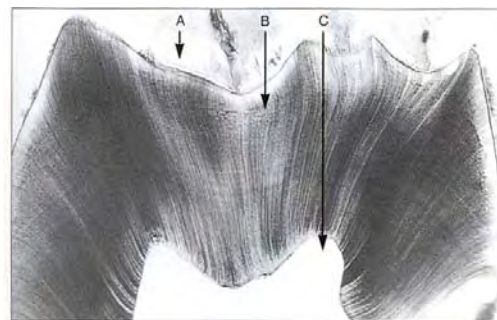
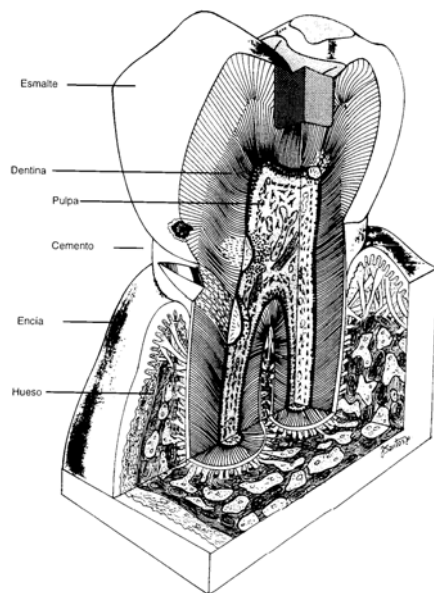
Desde su introducción hasta la fecha este material ha sido modificado para mejorar sus propiedades. Agregando metal o siendo modificado con resina. Al ser modificado el ionómero vítreo ha sido un cemento utilizado en investigaciones in vivo e in vitro para conocer la respuesta de la pulpa con el uso de este.

El objetivo de este trabajo es conocer más acerca del comportamiento de los cementos de ionómero vítreo sus efectos biológicos en la pulpa y cómo esto nos puede beneficiar o perjudicar eventualmente, para así formarnos un criterio a la hora de elegirlo como material de restauración en nuestros tratamientos.

1. ESTRUCTURA DEL ÓRGANO DENTAL

En el ser humano se desarrollan dos diferentes denticiones que se clasifican de acuerdo a su permanencia en la cavidad oral, en dientes deciduos (constituidos por 20 dientes) y dientes permanentes (formado por 32 dientes). Los órganos dentales presentan diferente morfología y función. La dentición decidua incluye incisivos, caninos y molares. La dentición permanente además de los anteriores presenta premolares. Presentan importantes funciones como son la masticación el habla y la estética.

Cada Órgano Dental se compone de una corona clínica, que es la porción libre que se observa en la cavidad oral y la raíz, porción que se inserta en el hueso alveolar rodeada de una capa delgada de cemento, este se fija por medio del ligamento periodontal, la unión de ambos se denomina cuello dentario. ^{1,2} El Órgano Dental esta constituido por tejidos duros y blandos. Los tejidos duros lo conforman el esmalte, la dentina y el cemento. El tejido blando lo constituye la pulpa.



A. Esmalte B. Dentina C. Pulpa. ⁽¹⁹⁾

Estructuras del Órgano Dental ⁽¹⁸⁾


1.1 Esmalte



Se conoce también como tejido adamantino o sustancia adamantina. Se origina de la capa germinal embrionaria conocida como ectodermo. Es la sustancia más dura de todo el organismo, de color transparente con una tonalidad blanco azulado.^{3,4}

Es una matriz extracelular altamente mineralizada esta formado por ameloblastos. Dichas células desaparecen después de completar la formación del esmalte en la erupción dentaria por un mecanismo de apoptosis.

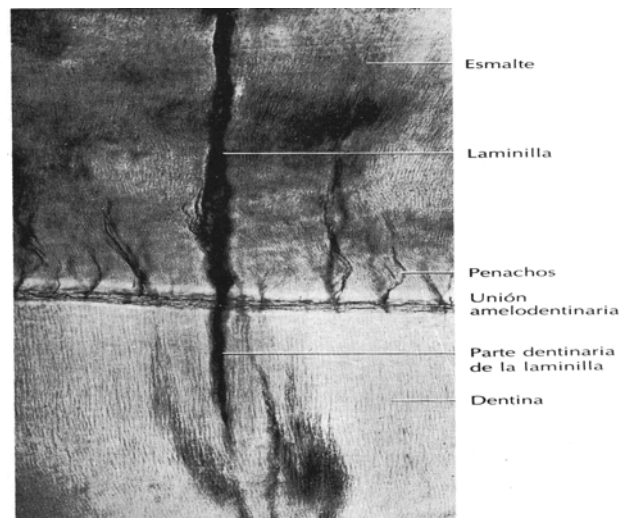
El esmalte consta de un 95 % de materia inorgánica principalmente cristales de hidroxiapatita $\text{Ca}^{10}(\text{PO}_4)^6(\text{OH})^2$, constituidos por fosfato y carbonatos. Estos cristales son grandes y altamente organizados formando prismas del esmalte. Esta unidad básica del esmalte es alargada, son paralelos entre sí, orientados en diferentes direcciones, dependiendo de la zona del diente en que se encuentren, van formando “eses” que se entrelazan para volver al esmalte más resistente (nudos de esmalte).



Estrías de Retzius.⁽⁵⁾

Alrededor de cada prisma esta presente una matriz orgánica llamada vaina del esmalte. El 1% lo consta la materia orgánica, no se conoce bien su composición, un componente son fluoroproteínas, proteínas y lípidos. Un 4% restante de contenido acuoso.^{3,4}

El esmalte produce estrías posiblemente a consecuencia de una interrupción o perturbación de la calcificación, estas líneas son conocidas como estrías de Retzius. El esmalte en desarrollo contiene tres proteínas; amelogeninas, enamelinas y proteína de los penachos. En el esmalte existen zonas de menor mineralización y con mayor contenido orgánico clasificadas en laminillas, penachos y husos. Las laminillas son fallas transversales debido a interrupciones en la calcificación. Los penachos de Linderer presentes en mayor número atraviesan un tercio del grosor del esmalte, tienen una forma y un recorrido irregular. Los husos son provocados por la prolongación del esmalte en los conductos dentinarios que quedan atrapados al inicio de la calcificación.^{3,5}



Corte esmerilado. Los procesos odontoblásticos penetran en el esmalte como husos de esmalte.⁽⁴⁾

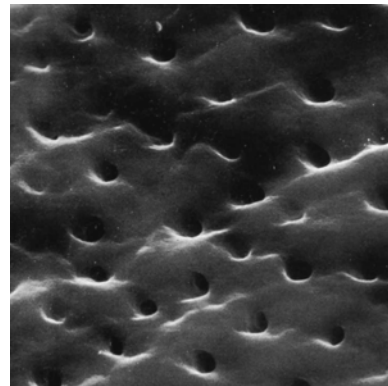

1.2 Dentina

También conocida como sustancia ebúrnea o marfil. Se desarrolla a partir de una capa germinal embrionaria llamada ectomesénquima.⁴ Representa la mayor parte del Órgano Dental. Su porción coronal esta cubierta por esmalte



y en la región radicular por cemento. Su espesor varía de acuerdo al órgano dental, en incisivos la cantidad es mínima, de 1 a 1.5 mm, y en caninos y molares es de 3mm.² Es de color semitraslúcida o ligeramente amarillo. Su composición química es similar a la del hueso. Está compuesta de un 20% de material orgánico que principalmente es colágeno tipo I y un 80% de material inorgánico constituido en su mayoría por cristales de hidroxiapatita. La dentina presenta dos componentes básicos: la matriz mineralizada y los conductos o túbulos dentinarios que abarcan desde la cavidad pulpar hasta la unión amelodentinaria.

Dichos túbulos contienen un odontoblasto que forman una capa epitelial alrededor de la cavidad pulpar. Los odontoblastos están separados de la dentina mineralizada por una matriz orgánica denominada predentina.²



Fotomicrografía con microscopio electrónico de los túbulos en la dentina periférica. (Barra 10 μ)⁽¹⁸⁾

1.3 Pulpa

Es el único tejido blando del diente, se encuentra en el centro de la cavidad. Se desarrolla a partir del tejido ectomesenquimatoso. Desde el punto de vista morfológico reproduce la forma del órgano dentario.



La cámara pulpar de los premolares y molares se divide en corona y raíces. En la corona encontramos un piso y un techo en donde encontramos cuernos pulpares, que son prolongaciones que se dirigen a las cúspides. Hay que tenerlos muy en cuenta en dientes jóvenes por su tamaño a la hora de realizar tallados oclusales en odontología restauradora. En el piso encontramos los conductos radiculares, dos o tres dependiendo del órgano dental, estos terminan en un foramen apical o ápice radicular. Esta zona también es conocida como pulpa radicular. En el caso de órganos dentarios unirradiculares la pulpa es continua, recorre toda la longitud del órgano dentario, presenta cuernos de uno a tres dependiendo del órgano dentario que se trate. La cavidad pulpar va disminuyendo con la edad por un depósito de dentina secundaria y la dentina terciaria.

Tanto la dentina como la pulpa conforman el complejo dentino-pulpar. Es considerado un tejido biológico por tener su origen en la papila dentaria, pero histológicamente son diferentes.²

1.4 Cemento

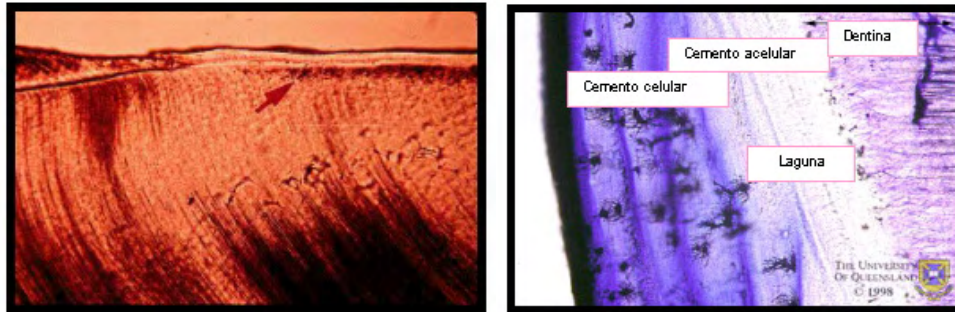
El esmalte y cemento están relacionados en la unión amelocementaria. Es un tejido mineralizado parecido al hueso, lo forman células conocidas como cementoblastos que evolucionan a partir de células mesenquimáticas indiferenciadas. Los cementoblastos son los que depositan el cemento sobre la dentina.

Se encuentra cubriendo en una capa fina a la raíz. Esta formado por una matriz de fibras colágenas, glucoproteínas y mucopolisacáridos.

El cemento consiste en un 45 a 50% de materia orgánica, compuesta por colágeno y polisacáridos proteínicos, y agua La porción cercana a la corona y



la capa fina adyacente a la dentina son cemento acelular y el resto de cemento que es la porción más gruesa es cemento celular.³



Corte Histológico del Cemento



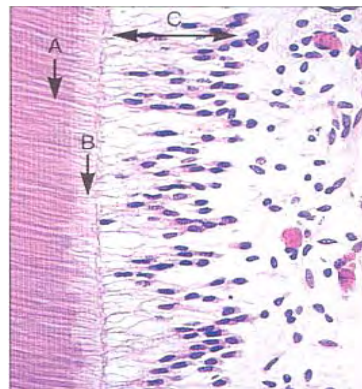
2. HISTOLOGÍA Y FISIOLOGÍA DEL COMPLEJO DENTINO-PULPAR

2.1 Dentina

La Dentina se compone de un 70% de materia inorgánica que es en su mayoría cristales de hidroxiapatita, el 18% de materia orgánica integrada por fibras colágenas y el 12% de agua.^{1,2}

2.1.1 Matriz Orgánica o Predentina

La constituye el colágeno tipo I, sintetizado por los odontoblastos, los colágeno tipo II, IV, V, VI se presentan en pequeñas cantidades. El colágeno tipo III se segrega en presencia de dentina opalescente, el tipo IV en el inicio de la dentinogénesis y los colágenos V y VI se presentan en diferentes regiones en la predentina.



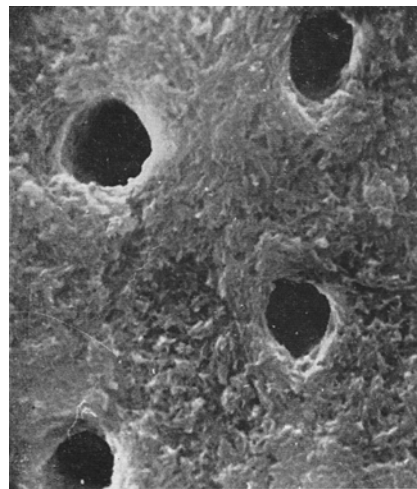
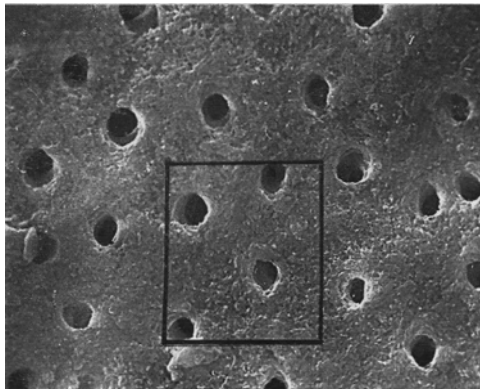
Complejo Pulpa-Dentina
A. Dentina
B. Predentina
C. Odontoblastos ⁽¹⁹⁾

En dicha matriz se encuentran proteínas similares a las de la matriz ósea como la osteonectina, la osteopontina y la Inmunoglobulina A. A demás contiene otras proteínas exclusivas de la dentina que son la fosforina dentinaria (DPP), la proteína de la matriz dentinaria 1 (DMP1), estas son segregadas por los odontoblastos y contribuyen en el proceso de mineralización, y la sialoproteína dentinaria (DSP) esta es segregada por

odontoblastos y ameloblastos y participan en la relación epitelio-mesénquima presente en el desarrollo de los órganos dentarios. También se encuentran presentes los proteoglicanos y proteínas del suero como la albúmina, fosfolípidos y factores de crecimiento.^{1,2}

2.1.2 Túbulos Dentinarios

Ocupan entre el 20 y 30% de volumen de la dentina. Ellos alojan las prolongaciones de los odontoblastos. Cada túbulo contiene la prolongación citoplasmática (Fibra de Tomes). Atraviesan la dentina desde la unión dentina-esmalte o la unión cementodentinaria hasta la pulpa. Son ligeramente cónicos debido a la formación de la dentina peritubular, la parte más ancha está dirigida hacia la pulpa. Su diámetro varía conforme se aproximen o se alejen de la pulpa. En la dentina coronal, los túbulos tienen un diámetro medio de 0,5-0,9 μm en la unión dentina-esmalte, aumentando a 2-3 μm a nivel de la pulpa.^{4,6}



Diámetro Túbulos Dentinarios 2.5 μm . Pared Dentinaria del Conducto Radicular.⁽⁵⁾

Comunicación entre los túbulos dentinarios

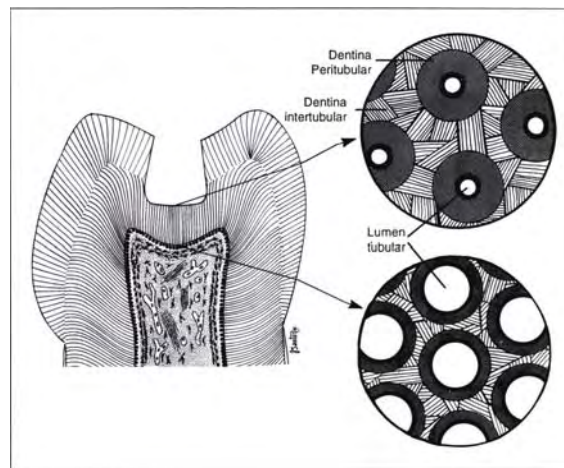
2.1.3 TIPOS DE DENTINA.

Dentina Peritubular

Es la dentina que recubre a los túbulos dentinarios. La matriz de dicha dentina esta constituida por una cantidad menor de fibrillas colágenas y en su mayoría de proteoglucanos sulfatados. Debido a su menor cantidad de colágeno es más soluble en medio ácido. Es más mineralizada, por lo tanto más dura. La dureza de la dentina peritubular le proporciona al diente fuerza.⁶

Dentina Intertubular

Se localiza entre los anillos de dentina peritubular. La dentina intertubular constituye la mayor parte de la dentina. Su matriz está constituida en su mayoría por fibrillas de colágeno.⁶



Dentina Peritubular e Intertubular. ⁽¹⁸⁾

Dentina Interglobular

Zona de dentina no mineralizada o hipomineralizada que persisten dentro de la dentina madura. La dentina interglobular se encuentra principalmente en la zona circumpulpar, justo por debajo de la dentina del manto. Como resultado de algunas enfermedades, deficiencias hormonales o nutricionales, la mineralización de la dentina se ve afectada y se produce un aumento de las áreas de dentina interglobular

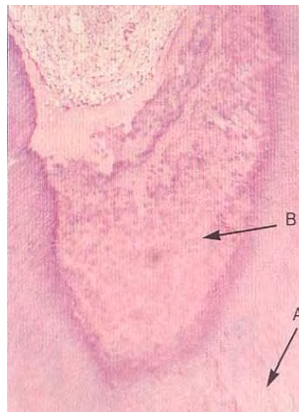


Dentina Primaria

La dentina de desarrollo o primaria se forma durante el desarrollo del diente y se completa 3 años después de la erupción del diente permanente. La primera dentina que se forma es la dentina de manto, situada debajo del esmalte o el cemento. La dentina Peritubular se forma después de la dentina de manto, este tipo de dentina es la que ocupa la mayor parte de la dentina primaria.

Dentina Secundaria

Después de la primaria, se sigue depositando en menor grado la dentina secundaria que se forma tras el desarrollo del diente.⁶ Los túbulos dentinarios siguen una orientación diferente a la dentina primaria. Este tipo de dentina esta presente en todas las caras internas de la cavidad pulpar.



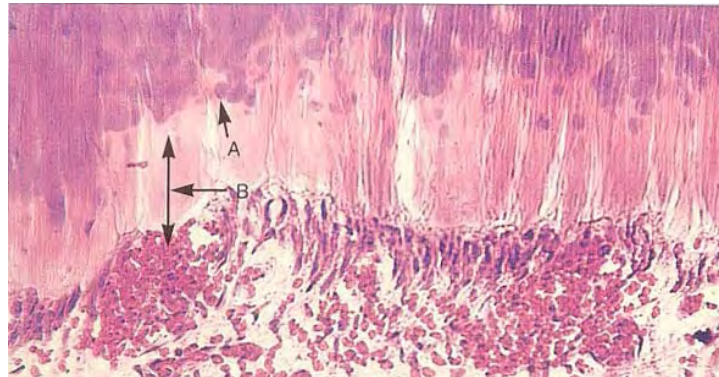
A. Dentina Primaria B. Dentina Secundaria Irregular ⁽⁷⁾

Dentina de reparación o Terciaria

Es producida por odontoblastos de reposición conocidos como odontoblastos secundarios, esto como respuesta a irritantes, como la atrición, la abrasión o caries de avance moderado. Aparece dejando un depósito de dentina en la pared de la cavidad pulpar. Los procesos odontoblásticos mueren con sus



odontoblastos dejando tractos muertos. A partir de célula mesenquimatosas de la pulpa se diferencian nuevos odontoblastos (15 días) que depositan la dentina de reparación, limitada en la zona irritada en la pared de la cavidad pulpar. Se diferencia químicamente de la primaria y la secundaria en que presenta muy pocos túbulos y es insensible a irritantes.⁴



Acumulación activa de dentina secundaria irregular. A. Dentina globular a nivel del frente de mineralización. B. Predentina Ensanchada.⁽⁷⁾

Dentina Esclerótica.

Aparece como consecuencia de la edad o de una ligera irritación. La dentina peritubular se ensancha, llena los túbulos de material calcificado y avanzan de dentina-esmalte hacia pulpa. Esta zona es más densa, dura y menos sensible y protege a la pulpa de irritaciones.⁴

2.1.4 Fluido Dentinario

Este fluido es un trasudado plasmático, constituye el 22% del volumen total de la dentina. Es un ultrafiltrado de la sangre que esta presente en capilares pulpares. Fluye entre los odontoblastos y los túbulos de la dentina y continúa por los poros del esmalte hacia fuera.



La exposición de los túbulos por fractura, por la preparación de una cavidad, la deshidratación de la dentina con aire, calor o por papel provoca un aumento de fluido hacia fuera.^{4,6}

2.1.5 Permeabilidad de la Dentina

A través de los túbulos dentinarios se realiza la difusión del fluido en la dentina. La permeabilidad de la dentina depende del tamaño y densidad de los túbulos dentinarios de acuerdo a su localización.

Existen factores que modifican la permeabilidad de la dentina como la presencia de prolongaciones odontoblásticas en los túbulos.

Cuando existe caries, la pulpa presenta una reacción inflamatoria, esto debido a que los productos bacterianos llegan primero que las propias bacterias. La dentina esclerótica formada bajo una caries reduce la permeabilidad por obstruir los túbulos dentinarios.

Durante la preparación de una cavidad los residuos o barrillo dentinario obstruyen los túbulos dentinarios, esto impide que las bacterias penetren en la dentina. Si se utilizan sustancias ácidas para eliminar el barrillo dentinario se aumentara la permeabilidad dentinaria al ensanchar los orificios de los túbulos dentinarios.^{3,6}

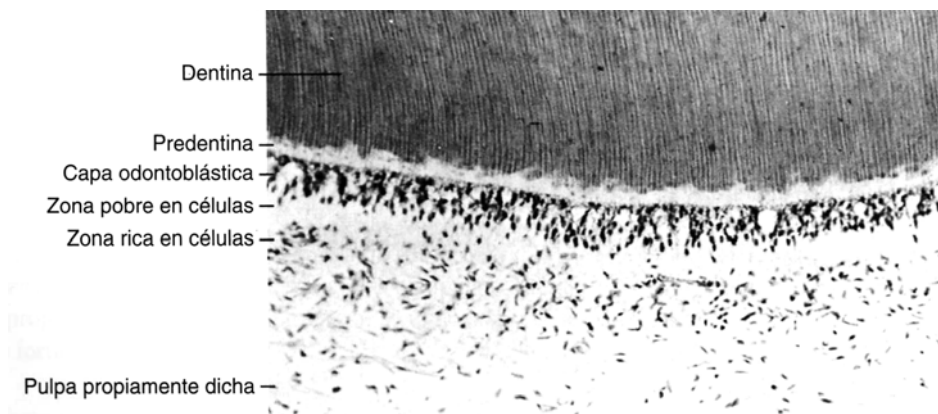


2.2 PULPA

2.2.1 Capa Odontoblástica

Zona mas externa de la pulpa sana, localizada bajo la preentina, La capa odontoblástica se compone de cuerpos celulares de odontoblastos entre estos se pueden encontrar capilares, fibras nerviosas y células dendríticas. En una pulpa joven, los odontoblastos son de forma cilíndrica, su unión íntima dan un aspecto de una empalizada. Acercándose al orificio apical, los odontoblastos de la pulpa se observan como una capa de células planas, por su menor cantidad de túbulos dentinarios en la raíz.

En los odontoblastos existe una serie de uniones intercelulares especializadas que incluyen desmosomas, uniones en hendidura y uniones estrechas. Los desmosomas localizados en la parte apical de los cuerpos de los odontoblastos, unen de forma mecánica a los odontoblastos unos con otros.⁶



Zonas Morfológicas de la pulpa madura. (6)

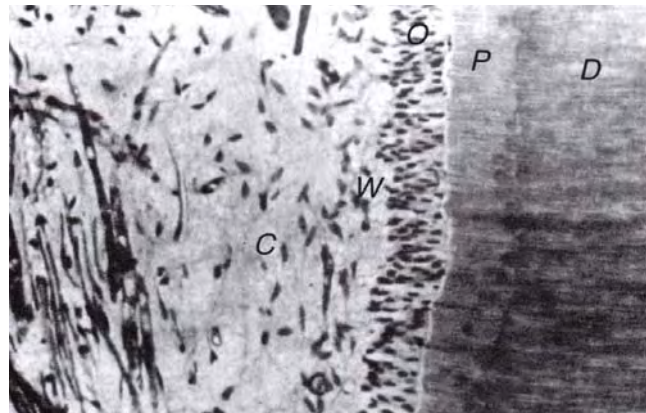


2.2.2 Zona pobre en células

Localizada bajo la capa odontoblástica, es una zona estrecha libre de células, conformada por capilares sanguíneos, fibras nerviosas amielínicas y las finas prolongaciones citoplasmáticas de los fibroblastos. Su presencia o ausencia depende del estado funcional de la pulpa.

2.2.4 Zona rica en células

Contiene una elevada proporción de fibroblastos, además de macrófagos, células dendríticas y linfocitos. Esta capa es más prominente en la pulpa coronal que en la radicular.



Zonas de la Pulpa. D. dentina, P, predentina tubular, O, hilera de odontoblastos; W, zona basal de Weil, con pocas células; C, zona rica en células. Izquierda tejido conectivo laxo con células mesenquimáticas indiferenciadas y numerosos vasos. ⁽⁵⁾

2.2.4 Pulpa

La pulpa propiamente dicha es la masa central de la pulpa. Contiene vasos sanguíneos y nervios mayores. Las células del tejido conectivo constan de fibroblastos o células pulpares.



2.2.5 Células de la Pulpa

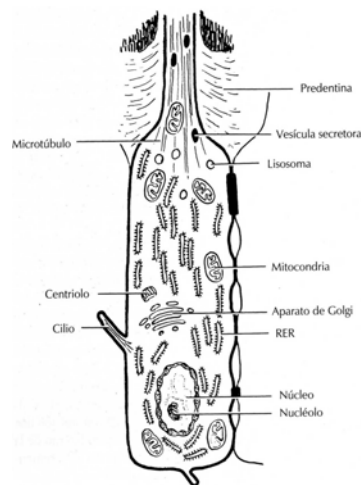
Odontoblastos

Célula principal del complejo pulpa-dentina. En la dentinogénesis los odontoblastos forman los túbulos dentinarios, su presencia dentro de los túbulos dentinarios convierte a la dentina en un tejido vivo.

Producen una matriz compuesta de proteoglucanos y fibras colágenas que son capaces de mineralizarse. El odontoblasto que se encuentra localizado en la pulpa coronal es una célula cilíndrica alta. Dejan prolongaciones celulares para formar los túbulos dentinarios.

Los odontoblastos en su cuerpo celular presentan un núcleo grande que puede contener hasta cuatro nucleolos, además de un aparato de Golgi bien desarrollado, numerosas mitocondrias y un retículo endoplásmico rugoso prominente con cisternas apiladas. Además de numerosas ribosomas.

Los odontoblastos sintetizan colágeno tipo I. Segregan proteoglucanos, colágeno, sialoproteína, fosfatasa alcalina y fosforina, esta última es una fosfoproteína intensamente fosforilada que participa en la mineralización extracelular. La fosforina es exclusiva de la dentina.



Odontoblasto ⁽⁶⁾

Prolongaciones de los odontoblastos



En las prolongaciones de los odontoblastos, alrededor se forma un túbulo dentinario. La prolongación del odontoblasto ocupa el espacio de dicho túbulo.

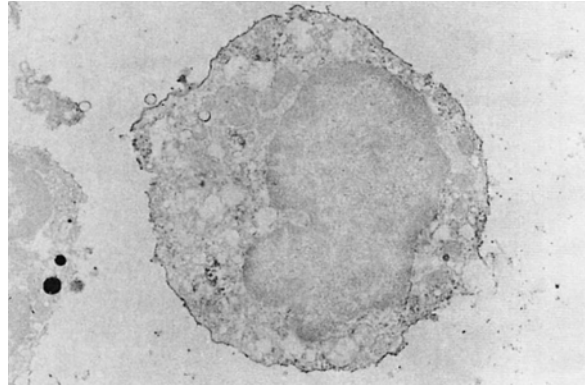
Los componentes de las prolongaciones son microtúbulos y microfilamentos. Los microtúbulos se extienden paralelos a lo largo del eje de la célula en la prolongación.

Fibroblastos

Son células numerosas en la pulpa. Estas células sintetizan colágenos tipos I y III, proteoglucanos y glucosaminoglucanos. Son capaces de fagocitar y digerir el colágeno, y son los encargados de renovar el colágeno en la pulpa. Los fibroblastos inmaduros presentan un aparato de Golgi poco destacado, numerosos ribosomas libres y escaso retículo endoplásmico rugoso. Al madurar se convierten en estrelladas, el aparato de Golgi aumenta de tamaño, el retículo endoplásmico rugoso prolifera y aparecen vesículas. Los fibroblastos abundan en la zona rica en células. Al aumentar el número de vasos sanguíneos, nervios y fibras, se disminuye el número de fibroblastos en la pulpa.⁶

Macrófagos

Son monocitos que han abandonado el torrente sanguíneo. Están próximos a los vasos sanguíneos. Desempeñan funciones de endocitosis y fagocitosis. Debido a esta última función, son capaces de eliminar hematíes extravasados, células muertas y sustancias extrañas que se encuentran en los tejidos. La eliminación la llevan a cabo mediante la acción de enzimas lisosomales.



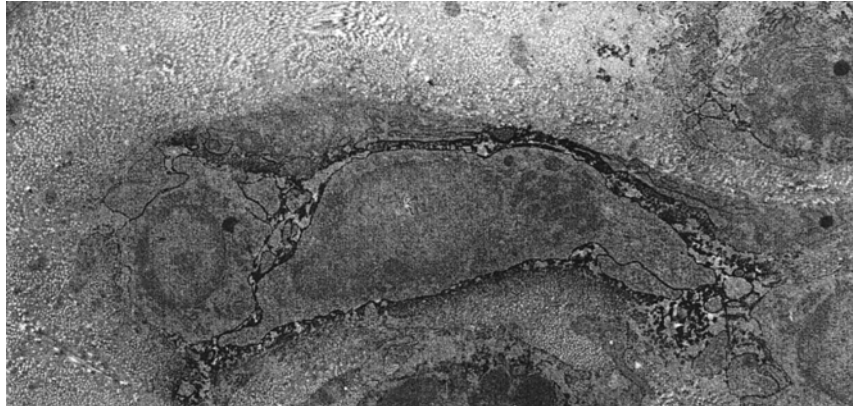
Macrófago joven. ⁽⁶⁾

Células Dendríticas

Son elementos accesorios del sistema inmune. Son células que se encuentran sobre todo en los tejidos linfoides, aunque también en el tejido conectivo como el de la pulpa. Se denominan también células presentadoras de antígenos. Desempeñan una función central en la inducción de la inmunidad dependiente de las células T. Engloban antígenos proteínicos y evidencian fragmentos peptídicos de antígenos y moléculas clase II, que es el conjunto que reconoce las células T. El conjunto se une al receptor y se produce la activación.

Linfocitos

Los principales linfocitos de la pulpa son los linfocitos T8 (supresores). La pulpa presenta macrófagos, células dendríticas y linfocitos T para estar preparada e iniciar una respuesta inmune.



Célula de tipo dendrítico y un linfocito. ⁽⁶⁾

Mastocitos

Se encuentran ampliamente distribuidos por el tejido conectivo. En el tejido pulpar normal se encuentran en pocas ocasiones, aumentan en un tejido pulpar con inflamación crónica. Los gránulos de los mastocitos contienen heparina, un anticoagulante, e histamina, un mediador inflamatorio.

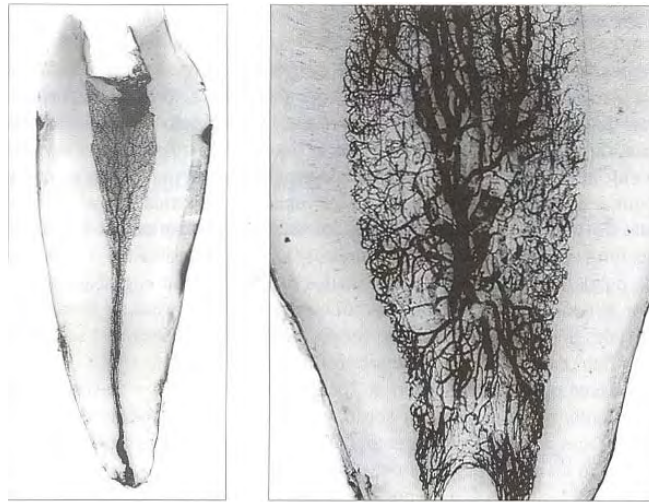
2.2.6 Sistema Circulatorio

Suministra oxígeno y nutrientes por medio de la sustancia fundamental para alcanzar a todas las células. Ayuda a remover los productos de desecho como el dióxido de carbono, subproductos de la inflamación o subproductos que penetren a través de la dentina antes de que se vuelvan tóxicos.

Las arteriolas precedentes de las arterias dentales penetran por el agujero apical y discurren por el centro de la pulpa dando ramas laterales que se subdividen en capilares. Al estrato odontoblástico llegan vasos más pequeños, que se subdividen formando un plexo por debajo y por el interior del estrato odontoblástico. El retorno venoso es recogido por una red de capilares que se unen formando vénulas que descienden por la zona central

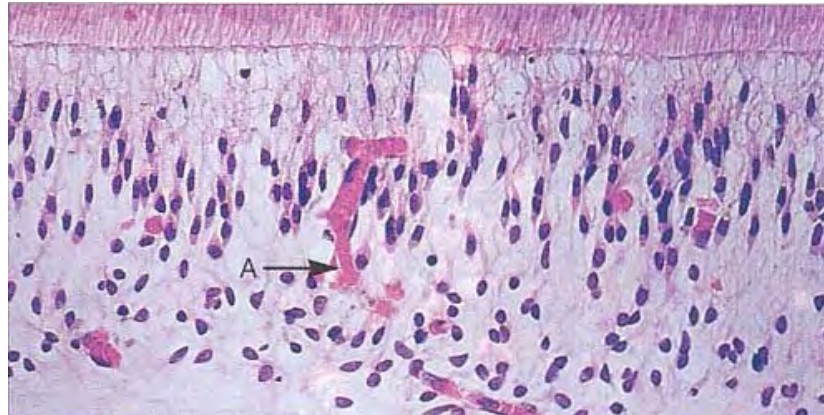


de la pulpa. Esta característica hace una derivación arteriovenosa que impide que se acumule una presión intolerable en el entorno.



Red vascular pulpar. ⁽⁷⁾

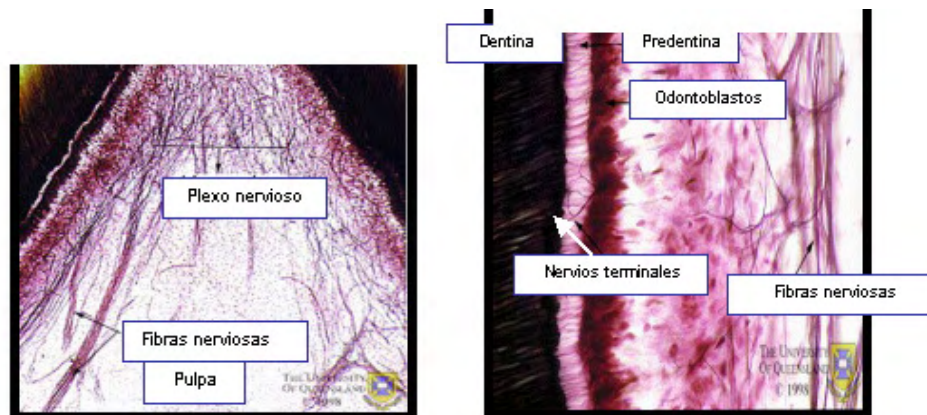
El proceso de la inflamación comienza con una permeabilidad capilar incrementada y con la filtración de proteínas, fluidos plasmáticos y leucocitos en el espacio extracelular, esto origina un incremento de la presión del fluido. Una elevada presión puede colapsar las delgadas paredes de las vénulas por consecuencia habría una circulación restringida. La elevada presión del tejido resultante de la inflamación o de una respuesta protectora neuroactiva a los estímulos hidrodinámicos contrarresta la difusión de sustancia disuelta a través de la dentina dentro del espacio pulpar.



Capilar del plexo subodontoblástico. A. Capilar. (7)

2.2.7 Inervación

Los nervios dentales son fibras autosómicas eferentes que se encargan de regular el flujo sanguíneo. Se encuentran nervios sensoriales aferentes derivados de la segunda y tercera división del quinto par craneal (trigémino).

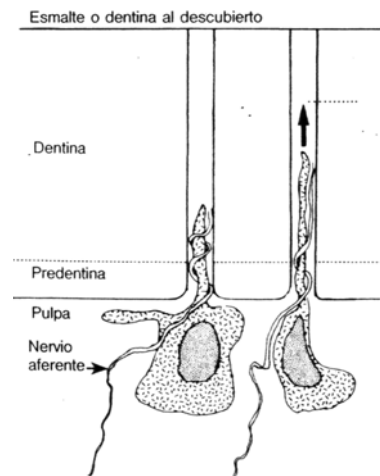


La inervación sensitiva comprende dos tipos (posiblemente tres) de fibras. Las fibras A-delta, miélicas y de conducción rápida, se encargan de transmitir el dolor agudo y localizado, producido por taladrar, secar con aire o enfriar la dentina. Estos estímulos producen un rápido desplazamiento de líquido de los túbulos dentinarios provocando una distorsión mecánica de los



tejidos del límite pulpa-dentina y estimula las fibras A-delta. La mayoría de los nervios sensoriales interdentes son nervios A- δ mielinizados o más pequeños, fibras C desmielinizadas. Tienen una velocidad de conducción de 13.0 m/s y baja sensibilización del umbral para reaccionar al fenómeno de presión hidrodinámica.

La teoría hidrodinámica sostiene que el dolor se transmite por los movimientos rápidos y poco cuantiosos del líquido del interior de los túbulos dentinarios. Dado que muchos túbulos contienen terminaciones nerviosas mecanorreceptoras cerca de la pulpa, la mayor parte de la transmisión del dolor se debe a los pequeños desplazamientos del líquido en el interior de los túbulos como consecuencia de cortes, desecación, cambios de presión desplazamientos osmóticos o cambios de temperatura.



Los estímulos que inducen movimientos del líquido de los túbulos dentinarios distorsionan los odontoblastos y los nervios aferentes (flecha), produciendo sensación de dolor. Muchos procedimientos quirúrgicos, como cortar y secar con aire, pueden inducir tales movimientos del líquido.⁽⁴⁾

La estimulación de las fibras C amielínicas y de conducción más lenta, provoca un dolor sordo, palpitante y menos localizado. Las fibras C son



activadas por los estímulos térmicos, mecánicos o químicos que alcanzan las zonas pulpares más profundas. Existen más fibras C desmielinizadas pequeñas distribuidas uniformemente en la pulpa. Su velocidad de conducción es menor, 0.5 a 1.0 m/s. Las fibras C son activadas por un nivel de estímulo capaz de crear la destrucción del tejido. Son resistentes a la hipoxia del tejido, no se afectan por la reducción del flujo sanguíneo o alta presión del tejido.

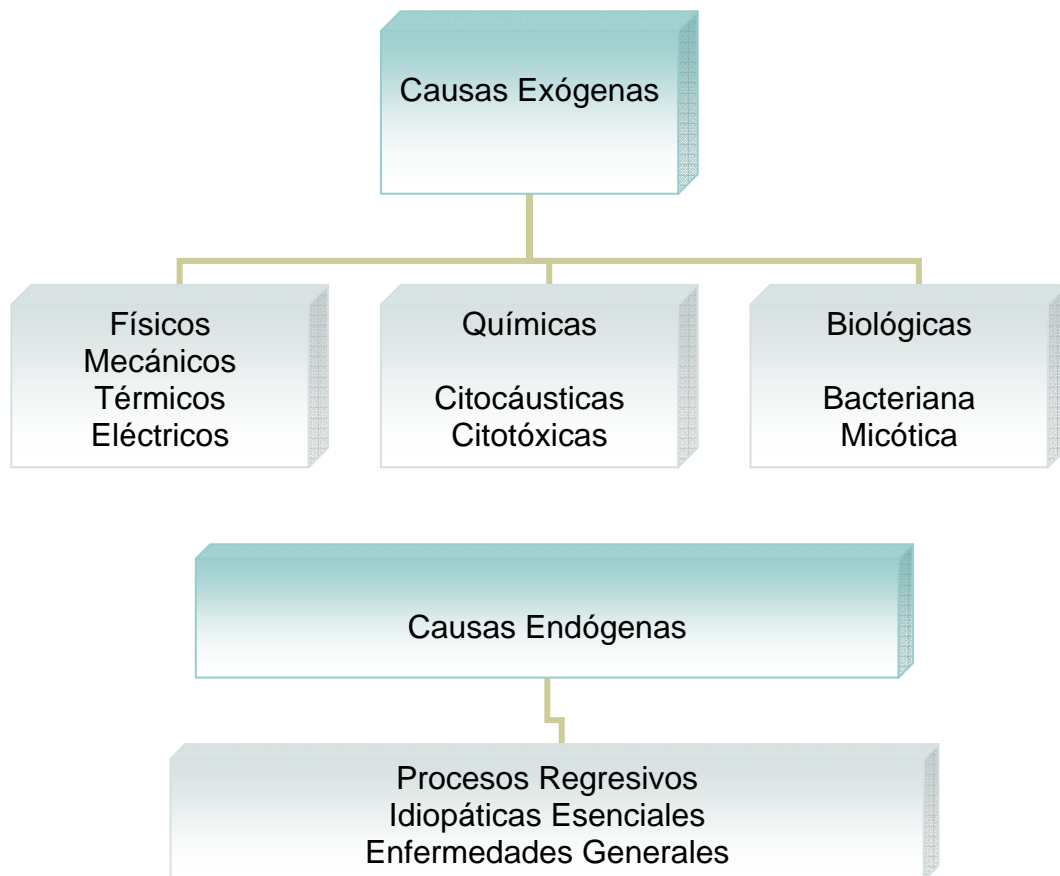
Existe un tercer tipo de nervio que son las fibras A- beta, mielínicas y con mayor velocidad de conducción. Se cree que estas fibras responden a la estimulación mecánica inocua de la corona intacta y pueden tener un importante papel en la regulación de la masticación y la presión dental.⁶



3. IRRITANTES PULPARES

La pulpa dental se encuentra protegida por paredes rígidas de dentina y su tejido conjuntivo rico en vasos y nervios posee una capacidad de adaptación, reacción y defensa excelente. De no ser así la pulpa enfermaría. La pulpa tiene diferentes respuestas frente a diversos procedimientos operatorios y materiales utilizados en odontología. Los procedimientos operatorios son la causa más frecuente de lesión pulpar, la agresión no siempre se puede evitar.

Las causas de enfermedad o irritación pulpar pueden tener un origen exterior (causas exógenas) o provenir de estados o disposiciones especiales del organismo (causas endógenas).^{6,8}



3.1 Causas exógenas

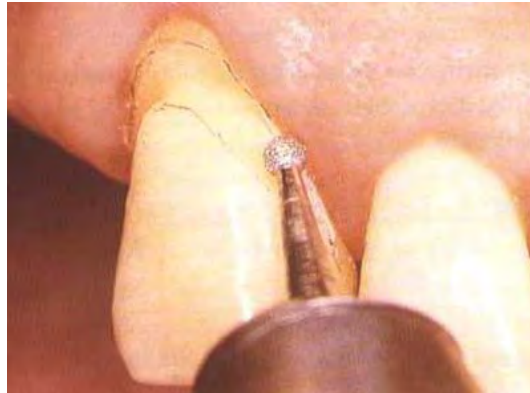

Físicos

Mecánicos

Preparación de cavidades o coronas: La respuesta pulpar en la preparación de la cavidad causa un daño en los odontoblastos subyacentes, el número de túbulos dentinarios aumenta así como su diámetro, mientras más cercana este la preparación a la pulpa. Esto conlleva a una permeabilidad dentinal mayor, dando como consecuencia una irritación pulpar que aumenta con la remoción de la dentina haciendo la preparación más profunda. El daño pulpar es proporcional a la dentina removida y a su profundidad.⁹

Fenómenos Vibratorios. La agitación vibratoria que puede ser producida con el tallado con alta velocidad, puede llegar a producir alteraciones violentas en la cámara pulpar de los dientes, bajo el punto de aplicación de la fresa.⁶



Vibración producida por el tallado con alta velocidad.⁽⁵⁾

Presión. La presión ejercida durante las maniobras de condensación o inserción de los materiales de obturación provoca una respuesta pulpar mayor que la provocada por el acto de la preparación cavitaria.⁸




Traumatismos. La lesión de órganos dentales por impacto con o sin fractura coronal o radicular pueden causar daño pulpar. La gravedad depende del traumatismo y del grado de abertura apical.⁹

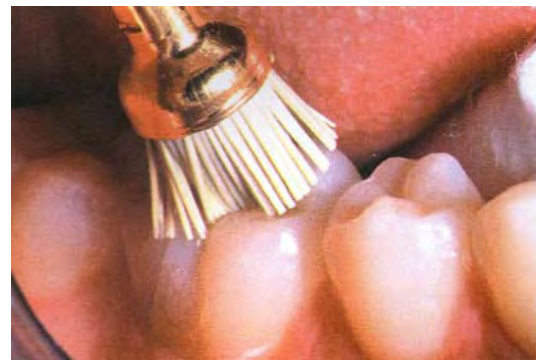Térmicas

El corte de la dentina con una fresa rotatoria produce calor. El calentamiento depende de la velocidad de rotación, el tamaño, la forma y el filo del instrumento de corte, además del tiempo que permanece en contacto con la dentina, la presión que se aplique, la profundidad de la cavidad y de la eficacia del sistema de refrigeración.^{6,10}

Si se realiza un corte sin refrigeración que genere un aumento de temperatura en la preparación de cavidades, el daño que puede ocasionar a la pulpa es grave.



El calentamiento dependerá de la eficacia del sistema de refrigeración.⁽⁵⁾

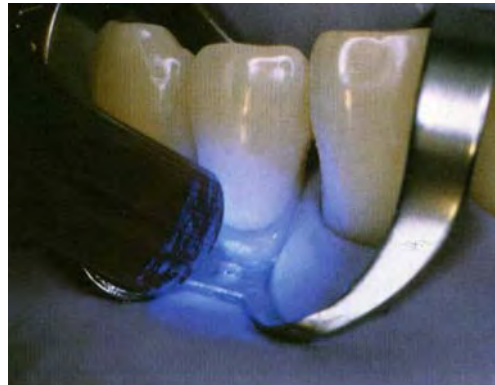

El pulido de las restauraciones genera un calor.⁽⁵⁾

También se puede generar un aumento de temperatura con el pulido dental o en el pulido de una obturación. El uso de la lámpara para fotopolimerizar



también genera calor, la luz de ciertos equipos producen aumento considerable de temperatura lo que puede generar una pulpitis. El “rubor” de los dientes después de una preparación de cavidad se debe al calor generado por fricción. La coloración representa el estasis vascular en el plexo capilar subodontoblástico. Si llega a ser color púrpura oscuro indicara trombosis.⁶



Lámpara para fotopolimerizar. Genera un aumento de temperatura.⁽⁵⁾

Las obturaciones metálicas transmiten los cambios térmicos ambientales a la pulpa, al igual que el calor que se genera al fraguar el cemento o al pulir una restauración genera calor por el trabajo del instrumento rotatorio.¹⁰

Desecación de la dentina. Se da por la evaporación del contenido de líquido de los túbulos, cuando la superficie de la dentina recién cortada se seca con un chorro de aire, el calor friccional o el uso de fármacos deshidratantes llega a producir un movimiento rápido del fluido hacia fuera a través de los túbulos dentinarios por la activación de las fuerzas capilares dentro de los túbulos ocasionan una diferencia de presión en los extremos del túbulo dentinario lo que causa una migración del odontoblasto.⁵

En el interior del túbulo dentinario se encuentra la fibrilla de Tomes que es la prolongación del odontoblasto. El odontoblasto migra hacia la periferia,



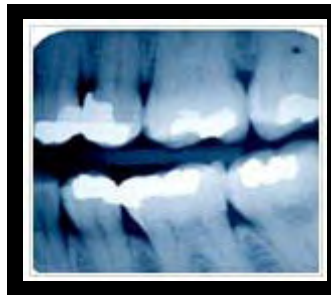penetra en los túbulos dentinarios y pierde su capacidad biológica, fenómeno conocido como aspiración de los odontoblastos.^{5,6}

Eléctricas.

Las corrientes galvánicas generadas entre dos obturaciones metálicas, pueden producir reacción y lesión pulpar.

Radiaciones.

Los Rayos Roentgen pueden causar necrosis de los odontoblastos y a otras células pulpares.



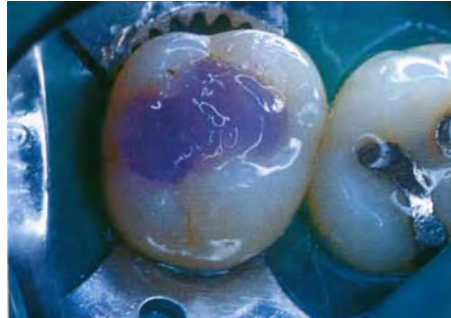
Químicos

Citocáusticas.

Un gran número de fármacos y antisépticos pueden ser irritantes y tóxicos para la pulpa. Al lavar y deshidratar la cavidad se utiliza fenol, alcohol, cloroformo, peróxido de hidrógeno, etc., estas sustancias son muy irritantes, causando inflamación pulpar.^{9,10}

Grabado ácido. Amplían la abertura de los túbulos dentinarios, aumentando la permeabilidad de la dentina con una mayor penetración bacteriana. El daño pulpar depende del grosor de la dentina remanente.

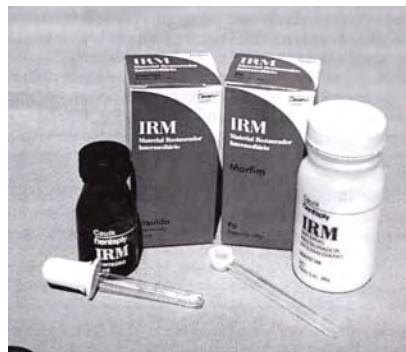El daño sobre la microvascularización pulpar parece ser mínimo posiblemente por la neutralización rápida del ácido por el fluido dentinario.⁶



Irritación Química por el Grabado Dental con Ácido fosfórico.⁽⁵⁾

Citotóxicas.

Óxido de Zinc y Eugenol. El eugenol es un derivado del fenol, es tóxico y puede llegar a provocar trombosis de los vasos sanguíneos aplicado directamente en el tejido pulpar. ⁶ El eugenol liberado del cemento de óxido de zinc y eugenol puede difundirse a través de la dentina, tiene un efecto benéfico o irritativo en el tejido pulpar. La aplicación prolongada en concentración elevada resulta citotóxico produciendo vasodilatación, desnaturalización proteica, edema celular o necrosis.¹⁰



Fosfato de Zinc. Puede tener un efecto tóxico sobre la pulpa en preparación de cavidades profundas debido a que la barrera de difusión es delgada. Causa una disminución moderada del flujo sanguíneo pulpar, al endurecer el cemento el flujo sanguíneo aumenta nuevamente. El Fosfato de Zinc provoca



un aumento en la temperatura, aunque ese aumento no es suficiente para provocar una lesión tisular.⁶

Biológica

Bacteriana.

Caries Dental.

La caries dental es una destrucción localizada y progresiva de la estructura del órgano dental. Es la causa más común de enfermedad pulpar. Los productos de metabolismo bacteriano, los ácidos orgánicos y las enzimas proteolíticas, causan la destrucción del esmalte y la dentina. La caries contiene muchas especies de bacterias, como *Streptococcus mutans*, lactobacilos y *actinomyces*, capaces de producir una inflamación pulpar. Una invasión extensa en la dentina conlleva a una infección bacteriana de la pulpa. La exposición directa del tejido pulpar a los microorganismos no es requisito para que se de una respuesta pulpar e inflamación. En lesiones pequeñas en el esmalte pueden atraer células inflamatorias hacia la pulpa. Los microorganismos producen sustancias tóxicas y su difusión al interior ocurre a través de los túbulos dentinarios. La respuesta más común frente a la caries es la esclerosis dentinaria.^{6,9}

Los microorganismos pueden alcanzar la pulpa coronaria o radicular por tres vías distintas:

- A.
 - 1. Dentina infectada por caries profunda o radicular
 - 2. A través de una capa delgada de dentina prepulpar de fracturas coronarias o de una herida pulpar en fracturas penetrantes.
 - 3. Fisuras o defectos de formación dental.
- B.
 - 1. A través de los conductos laterales por la vía periodontal.
 - 2. A través del delta y el foramen apical por presencia de bolsas y abscesos periodontales.



- C. 1. Por vía hematológica
- 2. Proceso de anacoresis. Invasión y colonización de gérmenes en las zonas de menor resistencia.

3.2 Causas endógenas.

Son alteraciones, cambios en el tejido pulpar inducidos por irritantes leves, que alteran la sustancia fundamental y los elementos celulares.

Los traumatismos crónicos como el bruxismo, la operatoria repetida, los tratamientos pulpares conservadores, la enfermedad periodontal, inducen cambios en el tejido pulpar que no se pueden clasificar como inflamatorios sino que se les llama cambios regresivos, degenerativos o por envejecimiento,

Las pulpas envejecidas han sido descritas como regresivas y poseedoras de menor capacidad de defensa y recuperación de lesiones, tomando en cuenta que ellas presentan menor número de células, menor vascularización y mayor cantidad de elementos fibrosos

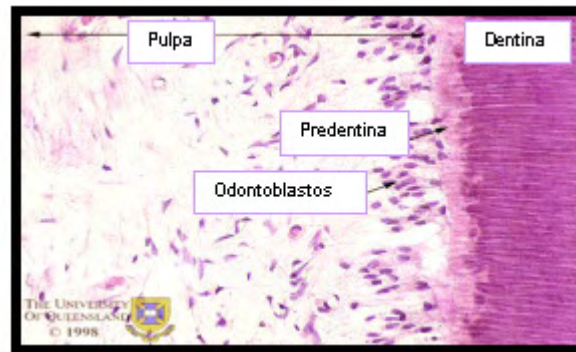
Se caracterizan por deshidratación de la sustancia fundamental y a nivel celular, por disminución en número y en tamaño; asociado a una reducción del aporte sanguíneo Se observan fibroblastos contraídos, odontoblastos aplanados y aumento del contenido de fibras colágenas maduras, lo cual se denomina fibrosis.

Las células carecen de suficientes nutrientes y oxígeno por lo cual no pueden defenderse ni cicatrizar o reparar.

Es un proceso de envejecimiento, por lo cual la edad cronológica del paciente no es siempre un indicador válido de la salud o edad fisiológica de la pulpa.



Los traumatismos crónicos generan mayor depósito de dentina secundaria y terciaria reduciendo la cavidad pulpar y cemento a nivel apical para compensar el desgaste oclusal.



La figura muestra la densidad celular disminuida en un diente envejecido.



4. PROTECTORES PULPARES

Durante muchos años, el uso de las bases ha sido parte importante en el proceso de restauración en odontología restauradora, sin embargo, actualmente se cuestiona su utilización. Se considera que todos los materiales de restauración en menor o mayor grado son nocivos para la pulpa. Estos materiales colocados debajo de los materiales de restauración buscaban ejercer efectos terapéuticos, físicos y mecánicos. Muchos materiales presentan excelentes propiedades para recibir una restauración pero no protegen la pulpa dental durante el fraguado o durante la tensión mecánica o térmica. Para que se efectúe una protección pulpar se deben utilizar materiales que reúnan diversas propiedades, como protectores químicos, eléctricos, térmicos, mecánicos y que realicen una medicación pulpar.^{5, 11}

Se debe comprender que la dentina y la pulpa constituyen una misma entidad y que toda acción llevada a cabo sobre la dentina tendrá repercusión sobre la pulpa. La patología pulpar se atribuía a los materiales de restauración y en realidad es por la invasión bacteriana en cavidades que no son desinfectadas o que sellan incorrectamente.^{4, 11}

Los cementos y las bases que se colocan entre la dentina y la restauración definitiva varían dependiendo de la extensión, la sintomatología dental, el tejido remanente, la localización de la preparación y del material de restauración definitivo que se utilice.

Los cementos son capas finas de material empleadas para formar una barrera de protección hacia la dentina. Tiene la función de ser aislante térmico, eléctrico, así como aumentar las fuerzas de compresión y puede llegar a representar un tratamiento pulpar.



Existen cementos de película fina (1-50 μm) que pueden dividirse en cementos de solución (2-50 μm), como los barnices y cementos de suspensión (20-25 μm) o los utilizados para cementar que son de mayor espesor.⁴

Las bases (1-2 mm) son utilizadas para la protección térmica de la pulpa y para un soporte mecánico de la restauración. Dicho soporte mecánico proporciona resistencia a la dentina que recubre a la pulpa en el momento de colocar la restauración. Se pueden combinar varios cementos y bases en una misma preparación.

4.1 Materiales de protección dentino-pulpar

Antes de colocar el material de restauración, se recomienda eliminar los restos dentarios adheridos a las paredes cavitarias, para lograr una adaptación correcta del material restaurador y como consecuencia reducir la filtración marginal. También es necesario tratar la dentina con alguna sustancia antiséptica que actúe sobre los microorganismos que permanezcan en la preparación. El lavado con agua a presión permite eliminar la mayor parte de los restos de las paredes, para eliminar los más adheridos se deben utilizar sustancias químicas como el ácido cítrico al 50%, el ácido etileno-diamino-tetracético (EDTA), el hipoclorito de sodio al 5%, aplicados por 15 o 20 segundos. El agua oxigenada al 3% puede usarse por 20 segundos y luego lavarse con agua.⁵

Los materiales de protección dentino-pulpar pueden agruparse en:

- a. Selladores dentinarios
- b. Forros cavitarios
- c. Bases cavitarias



4.1.1 Selladores

Los selladores dentinarios son recubrimientos de pocos micrones de espesor, utilizados para evitar el paso de sustancias químicas, bacterias y toxinas por los túbulos dentinarios. Son útiles para sellar la dentina y reducen la filtración marginal. Son aislantes eléctricos pero no térmicos.

Como selladores están los barnices y los sistemas adhesivos.

Los barnices son soluciones de una resina natural o sintética en solvente como la acetona, cloroformo o éter, que al evaporarse deja una capa delgada de resina. Su función es reducir la filtración marginal en restauraciones de amalgama. Es un aislante químico y eléctrico. Reducen el galvanismo. Su uso clínico ha disminuido y está siendo sustituido por los sistemas adhesivos.

5

Los sistemas adhesivos son aislantes químicos y térmicos, proporcionan un sellado de la superficie dentinaria. Reducen la sensibilidad dentinaria, el galvanismo bucal así como la filtración marginal. Presentan mejor sellado por lo tanto reducen la sensibilidad posoperatoria. Se utilizan bajo restauraciones plásticas o rígidas. Su uso también está indicado en restauraciones de amalgama.

4.1.2 Forros Cavitarios

Forros cavitarios son recubrimientos que se colocan en espesores no mayores a 0,5 mm. Constituyen una barrera antibacteriana y antitoxinas en una filtración marginal. Reducen la sensibilidad dentinaria, son aislantes térmicos y eléctricos y reducen el galvanismo. Pueden liberar fluoruros,



actuar como bacteriostático e inducir a una formación de dentina de reparación como el hidróxido de calcio.

Hidróxido de Calcio. Es un polvo blanco formado por la reacción de la cal con agua. Presenta una elevada alcalinidad (pH cercano a 13), es germicida y bacteriostático. Es soluble, tiene rigidez reducida, poca resistencia compresiva y traccional y no es adhesivo. Su aplicación se limita a los puntos más profundos de la preparación cuando se crea que existe una comunicación microscópica de la pulpa, para conseguir un puente dentinario. Si se coloca en un área extensa de dentina no beneficiara a la pulpa y afectara a la adhesión. Facilita la formación de dentina reparativa, acción que parece ser atribuible en gran medida a su pH alcalino. Su pH alcalino lo hace irritante, esa irritación estimula a los odontoblastos para reparar a la dentina.

5,12

Cemento de Ionómero Vítreo. Este tipo de material puede ser usado como forro o como base, según el espesor en que se coloque.

4.1.3 Bases Cavitarias

Consisten en cementos o resinas de endurecimiento químico o físico con espesores superiores a 1mm. Proveen aislamiento térmico, químico y eléctrico y pueden actuar como sustituto de la dentina. Proporcionan mayor rigidez, bloquean depresiones y socavados, refuerzan estructuras debilitadas, actúan como barrera antibacteriana y antitoxinas y también son utilizadas para reconstruir muñones.⁵



Cemento de óxido de zinc-eugenol. Esta constituido por óxido de zinc-eugenol al que se le agregan plastificantes y aceites vegetales. Para aumentar su resistencia se le añade óxido de aluminio o polvo de metacrilato. Es el cemento menos resistente a la compresión. Es un protector térmico y eléctrico. En preparaciones profundas en las que no existe o puede haber una exposición se puede colocar este cemento, debido a su ligero efecto anestésico sobre la pulpa.⁴

Cuando se expone directamente en la cavidad oral, el material mantiene buenas características a pesar de una disminución en volumen de 0,9% y una expansión térmica. Tiene dos propiedades importantes que lo hacen efectivo como base, una es su buena capacidad de sellado marginal y su propiedad antibacteriana.⁶ Dichas propiedades facilitan la cicatrización pulpar, sin embargo, cuando tienen contacto directo con el tejido conectivo, el material es un irritante. El eugenol es un potencial alérgeno. Algunas de sus desventajas es que son bajos de fuerza y resistencia a la abrasión, son solubles en los fluidos orales y poca acción anticaries. Por su contenido de eugenol no debe usarse debajo de resinas por que no deja endurece los materiales poliméricos.^{12,13}

Cemento de fosfato de zinc. Se presenta en forma de polvo y líquido. El polvo es a base de óxido de zinc con otros óxidos como magnesio, bismuto y silicio. El líquido es ácido fosfórico y agua con algunas sales de zinc y aluminio. Es aislante térmico y eléctrico. Presenta un alto grado de elasticidad, es el cemento base de elección para restauraciones de amalgama, por su capacidad para resistir las fuerzas masticatorias. Presenta respuesta pulpar atribuida a su contenido de ácido fosfórico.⁶ Se utiliza como material cementante por su partícula fina. Tiene un pH ácido inicial de 2.2 en



el transcurso de la mezcla pero aun después de ésta, mantiene un pH ácido de 4.4.¹³

Cemento de policarboxilato Los cementos de policarboxilato se desarrollaron a finales de 1960 como adhesivo dental. Combinaría la fuerza de las propiedades del fosfato y la aceptación de los materiales de óxido de zinc eugenol. El contacto con la piel debe evitarse. Las ventajas de estos cementos es que son de alta resistencia, de baja solubilidad en la cavidad oral y alta unión a la dentina y esmalte. Una de sus desventajas es la necesidad de una meticulosa técnica, la sensibilidad pulpar y la dificultad en la eliminación de exceso de cemento.¹²

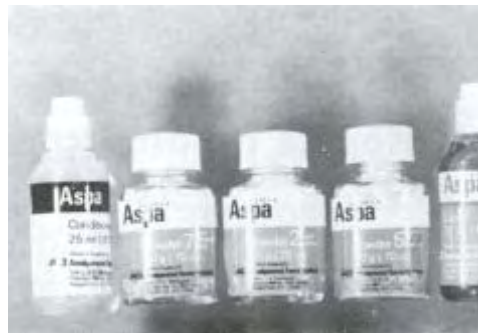

5. IONÓMERO VÍTREO

5.1 Antecedentes

Anteriormente existía un grupo de materiales que se usaba en dientes anteriores llamado cementos de silicato, formados de una base de polvo de vidrio de flúor alúmino-silicato y un líquido a base de ácido fosfórico. Una de sus ventajas era su acción anticariogénica por la presencia de flúor y por la presencia de vidrio y un coeficiente de expansión térmico cercano a los valores que presentan los tejidos del diente. Una desventaja de este cemento de silicato es la presencia de ácido fosfórico y el no tener adhesión al diente. Lo que ha dado lugar a su desuso actualmente. Después se realizó con el cemento de silicato y con el cemento de fosfato de zinc una combinación, lo que originó el cemento de silicofosfato que actualmente también está en desuso. De esa misma forma en combinación surgió el Ionómero Vítreo.

El Ionómero Vítreo tuvo origen en Inglaterra en el laboratorio de los ingleses Alan D. Wilson y Briand E. Kent en 1969.¹⁷ Las primeras aplicaciones clínicas se realizaron por McLean al inicio de la década de los años de 1970.^{5,13} El primer producto comercial fue el ASPA (silicato de aluminio y ácido poliacrílico).¹⁴



Material de ionómero vítreo ASPA, utilizado a mediados de los años 70.



El ionómero vítreo es una combinación del líquido del cemento de carboxilato de zinc con el polvo de vidrio del flúor aluminio-silicato del cemento de silicato.¹³

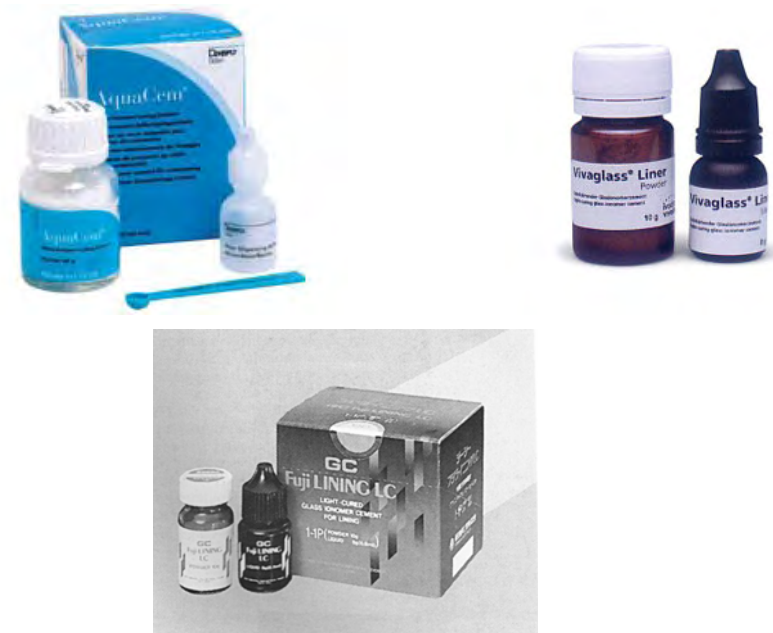En un principio se pretendía que fuera una restauración estética utilizada para dientes anteriores, indicada para cavidades clase III y clase V.

Se observaron propiedades como la adhesión a la estructura del diente y como su potencial para la prevención de caries, lo que hizo que se ampliaran sus usos, como agente cementante, adhesivo ortodóntico de brackets, sellador de surcos y fisuras, recubrimiento y base cavitarios, reconstrucción de muñones y restauraciones intermedias.¹⁵ Su composición química inicial se ha visto modificada con los años para mejorar a los ionómeros convencionales en sus propiedades físicas químicas y mecánicas.

El Ionómero Vítreo convencional evolucionó para mejorar sus propiedades mecánicas, se le incorporo partículas de metal, lo que dio lugar al Ionómero Vítreo reforzado con metal. En un inicio se añadió plata y estaño (Ag-Sn) para conseguir un sustituto de amalgama, esta combinación recibió el nombre de “mezcla milagrosa”, apareció por primera vez en los años 80 en el momento en el que existía una polémica acerca del mercurio y el uso de amalgamas. Las mezclas milagrosas tenían propiedades menores a las de las amalgamas, no se adhería la matriz con fuerza a las partículas de la aleación de Ag-Sn y no fueron muy aceptadas. Después se sustituyo por plata – paladio (Ag.-Pd) denominadas mezclas de cerámica-metal (cermets) que eran mas resistentes que el ionómero convencional, pero no era estético y no se podia modificar ya que fraguaba peor.¹⁴



Después se reemplazo el ácido poliacrílico con monómeros hidrofílicos y grupos metacrílicos y fotoiniciadores o catalizador y activador, lo que originó un material fotopolimerizable o quimiopolimerizable denominado Ionómero Vítreo modificado con resina o Ionómero Híbrido.^{5, 15}



Presentaciones del Ionómero vítreo

5.2 Composición


El Ionómero Vítreo es una mezcla de polvo y líquido. El polvo está hecho a base de sílice, aluminio, calcio y flúor es un vidrio de fluoraluminosilicato de calcio soluble a los ácidos.¹³ Contiene una mayor cantidad de óxido de aluminio, ácido de silicio y fluoretos, lo que lo hace más básico.¹⁴ Los materiales en bruto se funden y se convierten en vidrio homogéneo al calentarlos (1,100 – 1,500 °C). Su radiopacidad esta dada por aditivos con lantano, estroncio, bario y óxido de zinc. El cristal se pulveriza en partículas de 15 a 50 μm . Originalmente el líquido era una solución acuosa de ácido



poliacrílico concentrado en un 40 – 50% lantano, estroncio, bario y óxido de zinc. El cristal se pulveriza en partículas de 15 a 50 μm . Originalmente el líquido era una solución acuosa de ácido poliacrílico concentrado en un 40 – 50%.

El líquido era muy viscoso, esencialmente ácido poliacrílico. Actualmente el ácido se presenta en forma de un copolímero con ácidos itacónico, maléico tricarboxílico. Lo que pretenden estos líquidos es aumentar la reacción del líquido y reducir la tendencia a deformarse en gel.

El ácido itacónico disminuye la viscosidad. Presenta también ácido tartárico que mejora la manipulación aumentando el tiempo de trabajo, la fuerza cohesiva y la resistencia a la compresión pero disminuye el tiempo de fraguado.^{14,15,19}



Ionómero vítreo

El líquido tiene la propiedad de quelar ciertos iones de la estructura dental, principalmente el calcio. Esta reacción de quelación es la que produce la unión química del material con la estructura del diente, produciendo la retención del cemento al diente.

Para aumentar el tiempo de trabajo se le coloca poliácido liofilizado en polvo y el vidrio en el mismo frasco.^{14,15}



5.3 Reacción Química

En la mezcla del polvo y el líquido se han detectado tres fases consecutivas de reacción:

FASE 1. El poliácido ataca el vidrio de fluoro-alumino-silicato (FAS), liberando iones y disolviendo así la parte más superficial de este vidrio. Se liberan así cationes metálicos de Aluminio (Al) y Calcio (Ca) con cargas positivas. Estos cationes reaccionan fugazmente con iones de flúor para formar fluoruros de calcio y aluminio, y luego reaccionan con los copolímeros acrílicos para formar compuestos estables.

Esta fase ocurre durante la preparación de la mezcla. En esta etapa cuando aparece brillante superficialmente, posee el máximo de reactividad adhesiva y debe procederse de inmediato para cargar la restauración con el cemento y llevarla a posición. Cuando la mezcla pierde ese brillo, quedaran pocos grupos carboxilos disponibles para la unión. Es por esto que se recomienda una mezcla rápida y vigorosa.


FASE 2. Gelación inicial por formación de la matriz de poliácido. En esta fase debe tenerse especial cuidado de no permitir contaminación con humedad, esto ocasionaría la desintegración de este gel. El cemento tiene una apariencia rígida y opaca en esta fase.

FASE 3. Formación del gel de polisales, como matriz que envuelve el vidrio que no ha reaccionado. La apariencia cambia de opaca a translúcida. La masa en esta etapa final, se observa microscópicamente conformada por:

- Una matriz de poliácido



- Un gel de silicio envolviendo periféricamente al vidrio.
- El vidrio envuelto por esta matriz.¹⁶



Cristalización y Gelificación en la Reacción Química.⁽¹⁶⁾

5.4 Clasificación

Desde el desarrollo del cemento de ionómero de vidrio y conociendo su gran variedad de usos, se ideó una clasificación que involucraba los distintos tipos de material.

A partir de los años ochenta, esta clasificación previa apareció quedar en desuso, por lo que McClean ideó una nueva clasificación de acuerdo a su aplicación clínica, muy similar a la clasificación anterior:

Tipo I	Agentes cementantes
Tipo II	Materiales de restauración II.1. Estéticos II.2. Reforzados a) Cemento con mezcla de aleación de plata b) Cementos Cermet



Tipo III	Materiales de fraguado rápido III.1 Recubrimientos (liner). Relación polvo-líquido 1:5 a 1 III.2 Base. Relación polvo-líquido 3:1 (sustituto de dentina) III.3 Selladores de fosetas y fisuras (17)
----------	--

5.5 Ventajas

- La reacción conduce a la formación de una sustancia firme y dura.
- Baja reacción exotérmica.
- No se experimenta contracción de polimerización.
- No hay presencia de monómeros libres.
- Son más estéticos que otro grupo de cementos.
- Interacción entre la matriz y la carga.
- Características adhesivas al esmalte y dentina.
- Liberación de Fluoruros con efecto anticariogénico.
- Actividad antimicrobiana.

5.6 Desventajas

- Son muy solubles en las primeras 24 horas.
- Carece de propiedades mecánicas, es frágil por naturaleza.



- Mayor costo.
- No se adhiere a la porcelana ni aleaciones a base de oro.

5.7 Indicaciones

- Cementación de restauraciones rígidas, coronas, incrustaciones metálicas, bandas de ortodoncia y mantenedores de espacio.
- Como recubrimientos o "*liners*" (forro cavitario), en espesores menores a 0,5 mm indicado en preparación de cavidades en órganos dentarios anteriores.
- Como base en preparación de cavidades, en espesores mayores a 0,5 mm indicado en preparación de cavidades del sector posterior.
- Como material de restauración en preparación de cavidades de clase V (erosiones y abrasiones gingivales), clase III y en cavidades en dientes primarios (clases I, II, III y V)
- Sellador de fosetas y fisuras en programas preventivos.
- Los ionómeros vítreos tienen aplicación en prostodoncia, para reconstrucción de muñones para coronas, en endodoncia, como material para la obturación de conductos radiculares, en cirugía, como material para la obturación retrograda en apicectomías y en periodoncia, para obturar perforaciones, defectos o reabsorciones radiculares.

5.8 Efectos Biológicos

El ionómero vítreo es inocuo para el tejido pulpar cuando se lo coloca en el complejo dentinopulpar como liner, base o relleno. Es el material de protección dentinopulpar más cercano al ideal, a pesar de que su molécula



es ácida, es de un peso molecular elevado impidiendo penetrar en la luz de los conductillos o túbulos dentinarios.^{5,13,20}

Al inicio de su introducción del ionómero vítreo por Wilson y Kent mostraron que eran menos irritantes que los cementos de silicato para la pulpa dental, el ácido poliacrílico del ionómero es menos ácido que el ácido fósfórico contenido en el cemento de silicato y por que sus moléculas grandes del ionómero vítreo tienen menor tendencia a difundirse por los túbulos dentinarios. Su pH inicial es ácido pero en pocos minutos alcanza un pH cercano a la neutralidad, lo que asegura una protección pulpar.^{5,18,20}

El ionómero vítreo es el cemento que puede mostrar el pH mas bajo de todos los cementos. El pH bajo junto con la citotoxicidad de los demás componentes o una incorrecta manipulación llegan a originar efectos nocivos en la pulpa.²⁵

Su acidez es muy parecida a la de los cementos de fosfato de zinc, por tanto se espera una irritabilidad comparable. En algunas ocasiones se puede presentar sensibilidad postoperatoria posiblemente debida a una inadecuada proporción de polvo-líquido o a una manipulación incorrecta del cemento.⁵

Los efectos del ácido del ionómero pueden estar relacionados con el efecto hidrodinámico del complejo dentino-pulpar, por la difusión de iones de hidrógeno en la pulpa, especialmente cuando la dentina es delgada y como disuelve el barrillo dentinario y la dentina peritubular incrementa la permeabilidad dentinaria. En los cementos de ionómero vítreo presenta un ácido débil que es el poliacrílico, es el que reacciona, su peso molecular no permite que penetre en los túbulos dentinarios, por tanto su irritabilidad es menor, aun así es recomendable usar un forro de Hidróxido de calcio en cavidades profundas.^{13,22}



Los ionómero vítreo tienen una alta capacidad adhesiva al tejido dentario y es relativamente biocompatibles. Se obtiene una reacción de inflamación pulpar mayor que en los Cementos de Oxido de Zinc y Eugenol y menor que en los cementos de fosfato de Zinc.^{15,20}

Con cualquier cemento de ionómero vítreo en preparaciones cavitarias profundas a menos de 0,5 mm de la pulpa, es deseable colocar una capa delgada de un recubrimiento cavitario protector, como el Ca (OH)₂.¹⁵ El ionómero vítreo recién preparado contiene un gran número de radicales libres.

5.9 Estimulación Pulpar in vivo e in vitro

La respuesta pulpar es favorable probablemente debido a la habilidad del cemento para disminuir la penetración bacteriana, por sus propiedades de liberación de flúor, bajo pH inicial, enlace químico a la estructura dentaria o la liberación de un catión metálico.

Kawahara y colaboradores. (1972) Verificaron la compatibilidad biológica del ionómero vítreo, constaron que este cemento es superior a los demás y consideraron su uso como protector pulpar. Aseguraron que este cemento no causa malestar post-operatorio y puede tener un efecto protector contra la irritación pulpar causado por el monómero de las resinas compuestas.²¹

Yakushiji y colaboradores realizaron evaluaciones clínicas e histopatológicas de la reacción de la pulpa en presencia de ionómero vítreo. Fueron utilizados 29 dientes permanentes con cavidades restauradas con ionómero, resina compuesta y amalgama. El ionómero fue utilizado como material de



recubrimiento, ningún diente presento molestias clínicas. El examen histopatológico demostró que las alteraciones no eran mayores comparadas con pulpas donde se realizó una preparación cavitaria.²¹

Cooper testando los ionómeros ASPA IV y ASPA IVA aplicados en cavidades profundas clase V de premolares encontró que causaron reacciones inflamatorias intensas en períodos de experimentación cortos (más o menos 16 días) y ese proceso inflamatorio fue en su mayoría a la resolución en períodos de experimentación largos.²⁰

Sasanaluckit y otros (1993) probaron nueve cementos de ionómero vítreo, incluyendo al ionómero modificado con resina, y encontró que Vitrebond (3M, St. Paul, MN, EE. UU.), es extremadamente tóxico, mientras que Chem fil, Ketac fil y Ketac Silver presentaron algunos efectos tóxicos. La diferencia de efectos puede ser debido a los diferente composición del cemento de ionómero vítreo, como ácido poliácrico, ácido itacónico y ácido tartárico, y el cemento de ionómero vítreo modificado con resina contiene monómero y más.²³

Lan WH y otros (2003) investigaron los efectos tóxicos de nueve cementos de ionómero vítreo en el tejido pulpar de terceros molares extraídos para evaluar si los cementos de ionómero vítreo convencionales son biocompatibles con las células de la pulpa y si los cementos de ionómero modificados con resina son más tóxicos que los convencionales. Una vez extraídos los molares se dividieron de inmediato y se extrajo el tejido pulpar y se dividió en trozos pequeños se les aplico los cementos de ionómero vítreo convencional y modificado con resina. Se incubaron por cinco días. Usando GC Lining, la densidad de células de la pulpa disminuyó con la presencia de

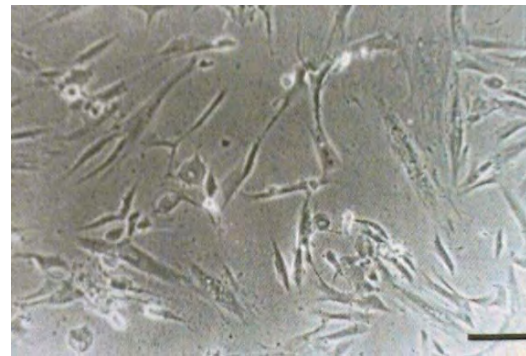


marcados espacios intercelulares. Algunas células de la pulpa se vieron retraídas y redondeadas con pérdida de la organización funcional. La exposición pulpar con el cemento de ionómero vítreo FX, Fuji I y Hy-Bond por 5 días produjo pocos efectos sobre la morfología y densidad celular. Usando Compoglass muchas de las células de la pulpa llegaron a ser redondeadas. Con Fuji II autopolimerizable no se observaron cambios morfológicos importantes en las células de la pulpa. Fuji II y Protec CEM tuvo cambios morfológicos en las células de la pulpa similares como con el uso de Compoglass. Usando Fuji IX las células de la pulpa aparecían más delgadas con una extensión celular además de una disminución de la densidad celular.²³

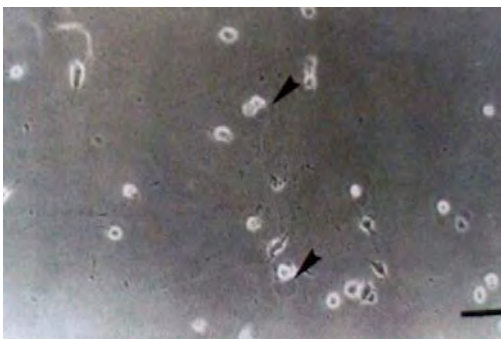
La exposición del tejido pulpar con ProTec CEM, Fuji II LC, Compoglass y GC Lining por cinco días provocó la disminución en el número de células en un 11%, 12%, 19% y 25% respectivamente. Estos cementos mostraron toxicidad de moderada a grave. La exposición con Fuji IX, GIC FX y Fuji II SC redujo el número de células en un 62%, 33% y 24% respectivamente. Hy-Bond y Fuji I mostró una leve supresión en el crecimiento de las células de la pulpa en un 12% y 16%. Fuji II presentó menor citotoxicidad que GC Lining. Esta diferencia puede deberse al contenido en el polvo y el líquido, el tamaño de la partícula o el curado de cada cemento.²³



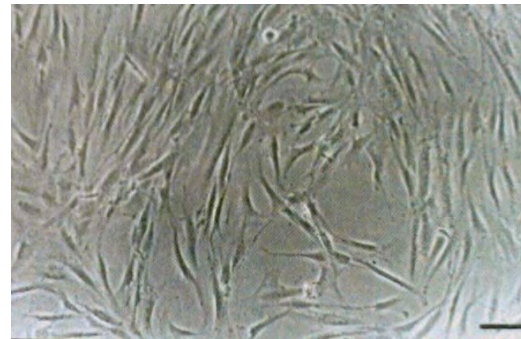
Morfología de las células de la pulpa dental.



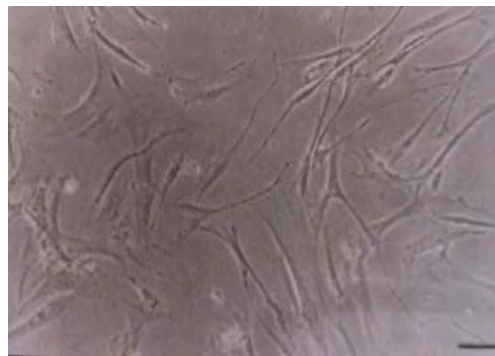
Morfología de las células de la pulpa tratada con GC Lining



Morfología de las células de la pulpa tratadas con Compoglass



Morfología de las células de la pulpa tratada con Fuji SC



Morfología de las células de la pulpa tratada con Fuji IX.

C. A. de Souza Costa et al. realizaron un estudio in vivo para evaluar la respuesta del complejo dentino-pulpar. Se prepararon cavidades clase V de 26 premolares que después fueron extraídos por indicación ortodóncica. Los dientes fueron divididos en 3 grupos. En los dientes del grupo 1 fueron



tratados con ácido fosfórico al 32% por 15 segundos después se aplicó adhesivo (One Step-OS, Bisco, Inc., Itasca, IL USA) seguido de un composite (Z-100 3M Dental Products Division, St. Paul, MN, USA) como restauración definitiva. Para el grupo 2 se colocó ionómero vítreo modificado con resina (Vitrebond-VIT, 3M Dental Products División, St Paul, MN, USA) preparado de acuerdo a las instrucciones del fabricante, después se aplicó ácido, el agente adhesivo y el composite como restauración definitiva. En el grupo 3 se colocó en la cavidad hidróxido de calcio (Dycal-Dentsplay, Mildford, DE, USA), el adhesivo y el composite.²⁴

Los dientes fueron extraídos después de 5, 30 y hasta 120 a 300 días después de realizadas las obturaciones, fueron fijados con formalina al 10 % y preparados de acuerdo a la rutina histológica (teñidos con hematoxilina - eosina, tricrómico de Masson's y la técnica de Brown y Brenn para la observación de bacterias), con el objetivo de observar al microscopio los cortes de estas preparaciones y así poder observar la respuesta pulpar a estos cementos de protección pulpo dentinaria.

Los resultados obtenidos revelaron que a los 5 días, el Hidróxido de Calcio causó una gran zona de necrosis por coagulación. Se observó además una leve a moderada reacción inflamatoria con infiltrado de monocitos bajo esta zona necrótica.

El cemento ionómero vítreo causó una respuesta inflamatoria pulpar más intensa y con una gran zona de necrosis. Un aumento en el número de vénulas congestionadas asociadas a la extravasación de sangre y se observó la infiltración de neutrófilos.



En observaciones posteriores, sólo el hidróxido de calcio permitió la reparación pulpar y la completa formación de dentina alrededor del sitio de pulpa expuesta al material de protección pulpodentinaria.

Los componentes del ionómero vítreo se desplazaron hacia la pulpa e iniciaron una reacción inflamatoria persistente que apareció asociada a una falta de formación de dentina reparativa.

Después de los 30 días un pequeño corte histológico mostró un número de bacterias en las paredes dentinarias laterales. En estas muestras la pulpa respondió de manera similar a las muestras que no presentaron microfiltración.

Se concluyó entonces que el ionómero vítreo es mucho más irritante pulpar que el hidróxido de calcio, este último además permite una reparación tisular asociada a la formación de un puente dentinario, estos resultados sugieren que este VI modificado no es muy apropiado para ser usado como material de protección pulpodentinaria en pulpas mecánicamente expuestas.

Dada la gran cantidad y variedad de materiales destinados a la protección del complejo pulpodentinario es útil hacer siempre una revisión de los principales efectos que estos materiales pueden originar en la pulpa. En este ensayo se pretendió estudiar las características de biocompatibilidad del ionómero vítreo modificado con resina, comparándolo con el hidróxido de calcio, y también con el cemento de ionómero vítreo convencional.



Se menciona fundamentalmente que las ventajas del cemento de ionómero vítreo modificado con resina se refieren principalmente a una mejora en cuanto a las características de trabajo del material así como de resistencia pues disminuye en forma considerable el deterioro causado por el ambiente húmedo bucal, así como también se han demostrado efectos inhibitorios sobre caries recidivantes similares a la de los cementos de ionómero vítreo tradicionales.

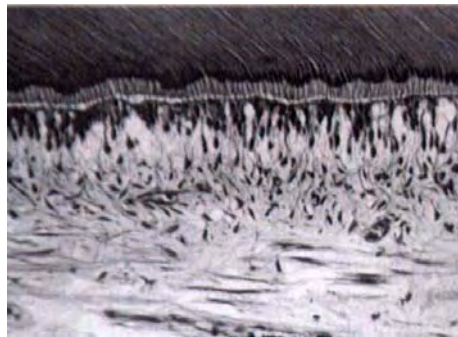
Los componentes de estos cementos de VI modificados con resina incluyen entonces muchos de los componentes de los cementos VI tradicionales (aluminio silicatos, calcio, iones fluoruro, sodio y fosfato, y soluciones poliacídicas), y además un monómero Hidrofílico, usualmente el HEMA (2-hydroxietil metacrilato) así como iniciadores de la polimerización; consecuentemente a esto la preparación de estos cementos requiere que ocurra una reacción ácido-base y una polimerización por adición de radicales libres del monómero, estas características se plantea que pueden ser las principales responsables de la pobre biocompatibilidad de estos cementos modificados, lo que ha sido demostrado en estudios in vitro con fuertes reacciones de citotoxicidad por parte de los tejidos pulpares.

En resumen, los resultados obtenidos en este estudio fueron:

Con Hidróxido de Calcio: principalmente 5 días después de la obturación se observó una gran zona de necrosis por coagulación de algunos odontoblastos adyacentes a la zona en contacto con el material, junto a estas zonas se observó además un infiltrado de células inflamatorias (monocitos) y una cantidad apreciable de vasos hiperémicos y edema. ²⁶



Finalmente a los 30 días se observaron áreas de formación de puentes dentinarios reparativos cerrando áreas de calcificación distrófica incipiente (de la zona de necrosis por coagulación). Se observó también una capa definida de odontoblastos subyacente a la nueva dentina formada que aparecía parcialmente calcificada. Luego de pasados 120 a 300 días parte del tejido necrótico mostraba ya una calcificación distrófica evidente.



7 días. El tejido pulpar asociado con el piso de la cavidad presenta discreta desorganización del tejido y ligera infiltración de células inflamatorias mononucleares.

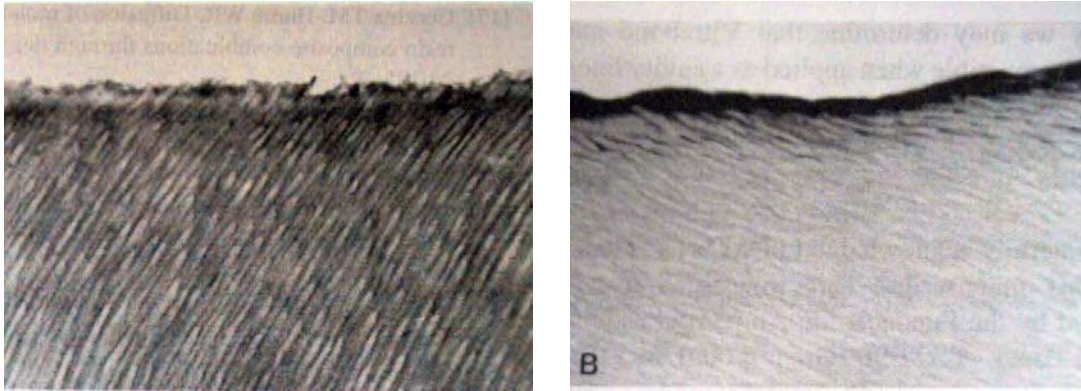
En uno de los casos estudiados en que el hidróxido de calcio se desplazó hacia áreas profundas de la pulpa, una delgada capa de matriz dentinaria calcificada depositada subyacente a la zona ocupada por el material, era observable. El resto de pulpa remanente mostraba características histológicas normales.

En cuanto al cemento Vitrebond, los resultados fueron:

A los 5 días se observaba una gran zona de necrosis, con gran infiltrado de PMNN, subyacente al sitio de exposición pulpar al material, la presencia de células inflamatorias no sólo se remitía a la zona adyacente sino también a zonas más internas de la pulpa.

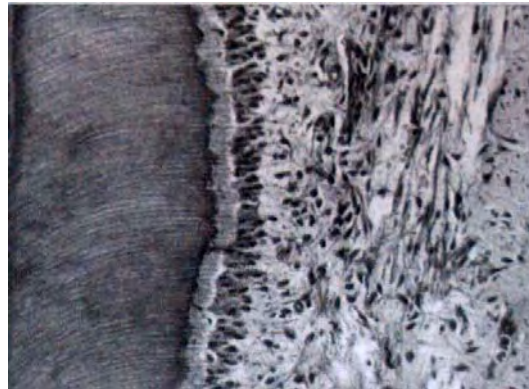


Gran cantidad de vasos hiperémicos, asociados con extravasación plasmática. No se observó la capa de células tipo odontoblásticas subyacentes a la zona necrótica.



VIT, 27 días. El piso de la cavidad con una línea del cemento de ionómero vítreo. No hay capa híbrida. Se observa un número de túbulos dentinarios sin difusión del material. B. Se observa la capa híbrida así como los tags de la resina.

A los 30 días se observó que la zona necrótica (y las células inflamatorias, macrófagos y PMNN) había sido reemplazada parcialmente por tejido conectivo fibroso con moderada presencia de células inflamatorias. Esta persistente respuesta inflamatoria se asocia a la penetración de los componentes del cemento hacia zonas más profundas de la pulpa.



VIT, 30 días, el piso de la cavidad no presenta capa híbrida. No hay difusión de los componentes del VIT a través de los túbulos dentinarios. Se observa en el tejido pulpar una capa de odontoblastos. Desorganización ligera del tejido asociada a pocas células mononucleares.



A los 120 - 300 días la respuesta inflamatoria fue haciéndose más tenue, y la zona necrótica se mostraba ya totalmente reemplazada por tejido fibroblástico, se observó también una delgada capa de dentina reaccional alrededor de la zona obturada. Es importante destacar que no se observó la presencia de las células tipo odontoblastos las cuales son las principales responsables de la aposición de la dentina reparativa.²⁶

Se mencionan como causas de la generación de respuestas inflamatorias exacerbadas de la pulpa frente a estos cementos modificados con resina el hecho de que, los componentes de estas resinas pueden difundir a través de los túbulos dentinarios y llegar a la cámara pulpar en donde pueden causar estos efectos citopáticos sobre los odontoblastos especialmente, obviamente la magnitud del daño estará relacionada con la cantidad de pulpa expuesta al material, pues no es el mismo daño el causado por un infiltración de los componentes del cemento, al daño generado por un contacto directo, es por ello que generalmente los protectores pulpodentinarios convencionales como el hidróxido de calcio siguen siendo usados como primera alternativa, pues se ha comprobado que estimulan un proceso reparativo pulpar, pues dichos cementos tienen el efecto de generar una respuesta de irritación pulpar pero que estimula a los odontoblastos a formar dentina reparativa.

Ahora, la respuesta pulpar de formación de un tejido fibroso, apunta al hecho de la capacidad de la pulpa de neutralizar los efectos citotóxicos de los agentes ácidos del Vitrebond, lo que sin embargo se ve también como la generación de una respuesta inflamatoria crónica (sostenida en el tiempo) que si bien puede ser tolerada por los pacientes siempre está el riesgo de que se reagudice y genere dolor y molestias al paciente, por ello es siempre



importante la elección de los materiales con las mejores características de biocompatibilidad y la generación del mínimo de daño al tejido pulpar. ²⁶

Müller y otros (1990) comprobaron que GC Lining provoca cambios morfológicos en las células e inhibe la adherencia de las células de la pulpa al sustrato.

Se ha comprobado en cultivos tisulares que el material recién preparado es tóxico para los fibroblastos y los macrófagos, su toxicidad disminuye cuando endurece el material. ¹⁹

Otras investigaciones encontraron que presenta mayor grado de inflamación pulpar que el causado por el óxido de zinc y eugenol.

Los ionómeros modificados con resina, Sidhu y Watson mencionaron que son materiales híbridos producto de la asociación de un ionómero convencional con una pequeña adición de resina como hidroxietilmetacrilato (HEMA) o BisGMA y que estos carecen de biocompatibilidad, no obstante en exámenes histopatológicos revelan reacciones pulpares aceptables en su aplicación como "liner". ¹⁹

COOPER ⁽²⁰⁾

*ASPA IV *ASPAIVA	Reacciones inflamatorias intensas en período de experimentación corto.
----------------------	--



SASANALUCKIT (1993) ⁽²³⁾

CEMENTO	TOXICIDAD
*Vitrebond (3M St, Paul MN. EE. UU.)	Extremadamente Tóxico
*Chem Fil *Ketac Fil *Ketac Silver	Provocan algunos efectos tóxicos.

LAN WH (2003) ⁽²³⁾

CEMENTO	CAMBIOS CELULARES
*GC Lining	Disminución en la densidad de las células de la pulpa, presencia de espacios intercelulares. Células retraídas y redondeadas con pérdida de la organización funcional.
*Ionómero Vítreo TX *Fuji I *Hy-Bond	Pocos cambios en la densidad celular y en la morfología de las células.
*Compoglass	La mayoría de las células de la pulpa llegan a ser redondeadas.
*Fuji II Autopolimerizable	No se observan cambios morfológicos importantes en las células de la pulpa.
*Fuji II *ProTec CEM	Cambios celulares similares al uso de compoglass.
*Fuji IX	Células de la pulpa más delgadas con extensión celular. Disminución de la densidad celular.



DISMINUCIÓN EN EL NÚMERO DE CÉLULAS

CEMENTO	%	
*ProTec CEM	11%	Toxicidad Moderada a Grave
*Fuji II LC	12%	
*Compoglass	19%	
GC Living	25%	Reducción en el número de células
*Fuji IX	62%	
*GIC FX	33%	
*Fuji II SC	24%	Leve supresión en el crecimiento de las células.
Hy-Bond	12%	
Fuji I	16%	

C. A. DE SOUZA COSTA ⁽²⁴⁾

GRUPO	DESCRIPCIÓN
*GRUPO 1 G1-OS	Preparación de la Cavidad + grabado total + agente adhesivo (One Step) + Composite (Z 100)
*GRUPO 2 G2-VIT	Preparación de la Cavidad + cemento de ionómero vítreo modificado con resina (Vitrebond) + grabado total + agente adhesivo + composite
*GRUPO 3 G3-HC	Preparación de la Cavidad + Hidróxido de Calcio (Dycal) + grabado total + agente adhesivo + composite



RESPUESTA CELULAR INFLAMATORIA

GRUPO	CARACTERÍSTICAS
*GRUPO 1 G1-OS	Ligera infiltración celular inflamatoria con leucocitos polimorgonucleares o mononucleares.
*GRUPO 2 G2-VIT	Moderada infiltración celular inflamatoria envolviendo la pulpa coronal.
*GRUPO 3 G3-HC	Severa infiltración celular inflamatoria envolviendo la pulpa coronal o características de absceso.

DESORGANIZACIÓN TISULAR

GRUPO	CARACTERÍSTICAS
*GRUPO 1 G1-OS	Capa odontoblástica desorganizada pero pulpa central normal.
*GRUPO 2 G2-VIT	Total desorganización del tejido pulpar
*GRUPO 3 G3-HC	Necrosis pulpar

FORMACIÓN DE DENTINA

GRUPO	CARACTERÍSTICAS
*GRUPO 1 G1-OS	Deposición discreto de tejido duro debajo de la pared axial.
*GRUPO 2 G2-VIT	Deposición moderada de tejido duro debajo de la pared axial.
*GRUPO 3 G3-HC	Deposición intensa de tejido duro debajo de la pared axial.



5.10 Liberación de Flúor

Forsten (1977) estudió la liberación de flúor y las consecuencias cariostáticas de esa liberación. El esmalte adyacente a una restauración de ionómero es impregnado por altas concentraciones de flúor, este esmalte se torna más resistente por una menor porosidad.²¹

Maldonado y colaboradores (1978) afirmaron que la liberación de fluoretos y la fuerza adhesiva eran fundamentales en la inhibición de caries secundarias.²¹ Esta es una propiedad de los ionómeros vítreos en todas sus variantes. Al endurecer queda el ion flúor liberado de la estructura nucleada del cemento, esto permite su liberación como fluoruro de sodio (catión presente en el vidrio), esto le confiere una propiedad anticariogénica y desensibilizante.

Además de la liberación de flúor tienen la posibilidad de actuar como reservorio del mismo si se adquieren aportaciones de fluoruro adicionales. Así el ionómero puede incorporar iones fluoruro por un mecanismo de difusión hacia su masa y luego liberarlos en función del tiempo. La mayor parte del flúor se libera en las primeras horas y días y va decreciendo conforme transcurre en tiempo, pero al actuar como reservorio compensa las pérdidas producidas.⁵

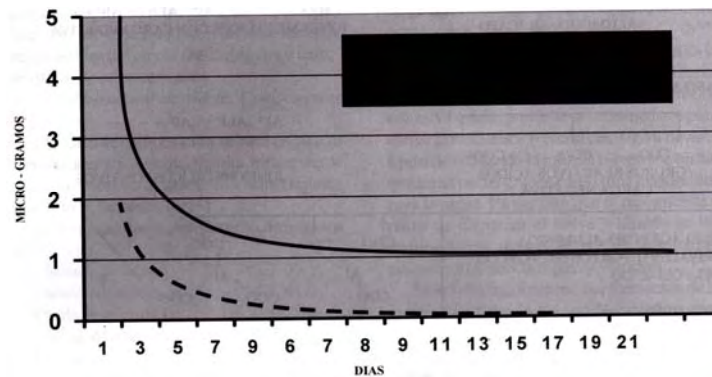
Gandolfi M.G. y otros colaboradores mencionan que es considerablemente mayor la liberación de flúor con un pH bajo que con un pH alto. Y que esta liberación de flúor puede depender de la degradación del cemento de ionómero de vidrio causada por el pH del medio ambiente.



El ionómero de vidrio libera cantidades de flúor comparables a las que desprenden los cementos de silicato y se mantienen durante un período prolongado. Estudios in vivo e in Vitro confirman la liberación continua en concentraciones bajas promoviendo el proceso de remineralización.¹⁵

Esta liberación de flúor hace que presente un cierto potencial anticariogénico. Al entrar en contacto con esmalte y dentina, el fluoruro del cemento lleva a cabo un intercambio iónico con la hidroxiapatita del diente, formando flúorapatita, la cual es más dura y menos soluble a los ácidos.¹³

Los ionómeros vítreos modificados con metal liberan menos flúor que los convencionales o los modificados con resina, después de 48 horas (6,2/7,4 ppm) y esta liberación puede ser sostenida en forma cariogénica (por lo menos 0,5 ppm) hasta por dos años.²⁷



Promedio de liberación de flúor según Maldonado. ⁽¹⁶⁾



Conclusiones

En su introducción del ionómero vítreo se pensó que este cemento revolucionaría a la odontología. En la actualidad se considera el material de protección dentino-pulpar más cercano al ideal.

Podemos decir que el ionómero presenta moléculas grandes lo que hace que no se difunda por los túbulos dentinarios, su pH de inicio es bajo pero llega a alcanzar la neutralidad con el paso del tiempo, asegurando una protección pulpar. El pH, la citotoxicidad de los sus componentes y agregando una incorrecta manipulación son los que originan efectos nocivos en la pulpa.

En preparaciones cavitarias profundas se recomienda la colocación de un forro cavitario, como el Hidróxido de Calcio antes de utilizar ionómero vítreo.

La mayoría o todos los materiales usados en odontología han evolucionado, el ionómero sufrió modificaciones para mejorar sus propiedades, como el agregarle metal o modificarlo con resina.

Como todo material nuevo es sometido a estudios in vivo e in Vitro. Algunas investigaciones nos demuestran que no hay mayor alteración que la provocada en la preparación de una cavidad. Otras investigaciones usando este cemento encuentran en períodos cortos de experimentación un proceso inflamatorio, que se soluciona en períodos largos.

En el caso del uso de ionómero vítreo modificado con resina mencionan que puede ser altamente tóxico. Se observa una inflamación intensa con una



zona de necrosis, presenta cambios celulares en cuanto a la morfología, la densidad celular, la desorganización tisular o si existe o no una formación de dentina.

Todas estas investigaciones son de utilidad para conocer más acerca de los materiales que utilizamos. Debemos conocer sus efectos biológicos en el complejo dentino-pulpar para ver si nos beneficia o perjudica y así tener un criterio a la hora de elegir el material más adecuado al realizar nuestros tratamientos



Fuentes de Información

1. Geneser F. Histología. Sobre bases biomoleculares 3a. ed. Editorial Médica Panamericana 2003 pp.675 - 682
2. Gómez de Ferraris A. Histología y Embriología Bucodental 2a. ed. 2003.
3. Fawcett D. Tratado de Histología 12a. ed. Editorial Interamericana Mc Graw Hill 1995. 634 - 641
- 4 Sturdevant C. Operatoria Dental Arte y Ciencia, 3a. ed. Mosby Doyma Libreos, S. A. 1996
5. Barrancos M. Operatoria Dental Integración Clínica 4a. ed. Buenos Aires, Argentina. Editorial Médica Panamericana, 2006
6. Cohen S. Vías de la pulpa 8a. ed. Madrid, España 2002
7. Stock C. Atlas en color y texto en Endodoncia 2a. ed. Madrid, España Editorial Harcourt Brace, 1996.
8. Lasala A. Endodoncia 4a. ed. Editorial Salvat España 1993
9. Walton R. Endodoncia Principios y Práctica Clínica México Editorial Interamericana Mc Graw Hill, 1990
10. Weine F. Terapéutica en Endodoncia 2a. ed. Editorial Salvat Editores s. a. 1991
11. Camejo M. V. *Protección dentino-pulpar* Acta odontol. venez., dic. 1999; 37, 3, 98-105
12. William J. O'Brien, Dental Materials and Their Selection Third Edition. Ed. Quintessence. Publishing Co, Inc. 2002
13. Barceló F. Materiales Dentales Conocimientos Básicos Aplicados 2a. ed. Editorial Trillas 2004
14. Baratieri N. Operatoria Dental Procedimientos Preventivos y Restauradores 2a. ed. Quintessence Editora Ltda. 1993
15. Anusavice K. Phillips Ciencia de los Materiales Dentales 11a. ed. Madrid, España Editorial Elsevier, 2004.



16. Guzmán H. Biomateriales Odontológicos de uso Clínico 3a. ed. ECOR ediciones, 2003.
17. Carrillo S. C. Actualización sobre los cementos de ionómero de vidrio 30 años (1969 – 1999) Rev. ADM 2000; 57: Mzo.-Abr. Pp. 65-71.
18. Schwartz R. Fundamentos en Odontología Operatoria Un logro Contemporáneo. 1a. ed. 1999
- 19 Cova J. Biomateriales Dentales Colombia Actualidades Médico Odontológicas Latinoamericana A. C. 2004
20. Berrios E, Porto Neto S. *Clinical effects of funcional appliances* Rev. Estomatol. Herediana dic. 2004;14(1-2):84-88
21. Ruiz A. Odontología Restauradora y Estética. Actualidades Médico Odontológicas Latinoamericana A. C. 2005
- 22 Craig R. Materiales de odontología restauradora 10a. ed. Editorial Harcourt Brace
- 23 Lan WH, Lan WC, Wang TM, Lee YL, Tseng WY, Lin CP, Chang MC, Jeng JH, *Cytotoxicity of Conventional and Modified Glass Ionomer Cements*. Operative Dentistry 2003; 28-3: 251-259.
- 24 De Souza C. C.A., E. M Aparecida Giro, A. Batista Lopes do Nascimento, H. T. Josimeri Hebling *Short-term evaluation of the pulpo-dentin complex response to a resin-modified glass-ionomer cement and a bonding agent applied in deep cavities*. Dental Materials 2003; 19: 739-746
- 25 Smith D. C, Ruse N. D. *Acidity of glass ionomer cements during setting and its relation to pulp sensitivity*. JADA 1986; 112: 654-657

26. Villarroel L. *Respuesta pulpar* Univ. de Chile, F. O.
<http://www.odontologia-online.com>
- 27 Gandolfi M. G., Chersoni S, Acquaviva G. L., Piana G., Prati C., Mongiorgi R., *Fluoride release and absorption at different pH from glass-ionomer cements*. Dental Materials 2006; 22: 441-449.



Villaroel L Universidad de Chile

28. Proaño de C. D., López M *Glass ionomer cements and the mineral trioxide agrégate (MTA) as biocompatible materials used in the periodontal proximity*. Rev. Estomatol. Herediana jun. 2006;16.1,