UNIVERSIDAD NACIONAL AUTÓNOMA DE MÉXICO

FACULTAD DE ODONTOLOGÍA

HIPERPLASIA FIBROSA: REPORTE DE UN CASO EN LA CLÍNICA DE CIRUGÍA BUCAL DE LA FACULTAD DE ODONTOLOGÍA DE LA UNIVERSIDAD NACIONAL AUTÓNOMA DE MÉXICO. MÉXICO 2008.

T E S I N A

QUE PARA OBTENER EL TÍTULO DE

C I R U J A N A D E N T I S T A

P R E S E N T A:

DENISSE FLORES BAZÁN

TUTORA: C.D. GRACIELA LLANAS Y CARBALLO

ASESOR: C.D. JACOBO RIVERA COELLO

MÉXICO D. F. **2008**

Universidad Nacional Autónoma de México
UNAM
Biblioteca Central
Dirección General de Bibliotecas de la UNAM

UNAM – Dirección General de Bibliotecas
Tesis Digitales
Restricciones de uso

DERECHOS RESERVADOS ©
PROHIBIDA SU REPRODUCCIÓN TOTAL O PARCIAL

Todo el material contenido en esta tesis esta protegido por la Ley Federal del Derecho de Autor (LFDA) de los Estados Unidos Mexicanos (México).

El uso de imágenes, fragmentos de videos, y demás material que sea objeto de protección de los derechos de autor, será exclusivamente para fines educativos e informativos y deberá citar la fuente donde la obtuvo mencionando el autor o autores. Cualquier uso distinto como el lucro, reproducción, edición o modificación, será perseguido y sancionado por el respectivo titular de los Derechos de Autor.

A Dios; por ser mi principal guía, por darme la fuerza para poder alcanzar esta meta.

A mis padres: Heriberto Flores Bustamante y Nohemí Bazán Vergara, por su gran amor y apoyo incondicional, por los valores con los que me han educado, por guiarme de la mano en mi vida, por sus sabios consejos; y por ayudarme a mantener en alto mis ideales sin que pierda la calma o razón.

A mis amigos: Dulce y Carolina, Vivian, Alexandra, Tatiana, Ximena, Mariano A. y Guillermo R.; porque son verdaderos amigos y siempre están en los momentos de diversión; pero sobretodo en los momentos que son difíciles para mí; siempre con una sonrisa.

A mis profesores: por compartir sus enseñanzas, sabiduría, experiencias profesionales y de vida; a los cuales agradezco infinitamente porque me han dado las bases para llegar a ser una profesionista humanitaria; siempre en busca de la excelencia.

A mi Universidad Nacional Autónoma de México, a la Facultad de Odontología; por darme la oportunidad de aprender y forjarme como profesional.

ÍNDICE

INTRODUCCIÓN 5
1. ANTECEDENTES 7
1.1 Definición 7
1.2 Sinonimia y Clasificación 8
2. INFLAMACIÓN Y REPARACIÓN 14
3. EPIDEMIOLOGÍA 17
4. ETIOLOGÍA 25
4.1 Factores Locales 27
4.2 Desequilibrio Hormonal: Estrógenos,
Progesterona, Embarazo y Testosterona 28
4.3 Drogas 34
4.4 Síndromes 38
4.5 Factores de Crecimiento 43
5. DIAGNÓSTICO 46
6. DIAGNÓSTICOS DIFERENCIALES 51
7. CARACTERÍSTICAS CLÍNICAS 57
8. CARACTERÍSTICAS RADIOLÓGICAS 60
9. CARACTERÍSTICAS HISTOPATOLÓGICAS 61
10. TRATAMIENTO 63
11. PRONÓSTICO 69
12. PRESENTACIÓN DEL CASO CLÍNICO:
HIPERPLASIA FIBROSA 70
12.1 Historia Clínica 70
12.2 Evaluación Preoperatoria 72
12.21 Fotografías extraorales e intraorales 72
12.22 Estudios de Gabinete: Biometría Hemática,

Tiempo de Sangrado, TP y TPT 76
12.23 Características Radiológicas..... 76
12.3 Plan de Tratamiento..... 77
12.4 Descripción de la Excisión Quirúrgica..... 78
12.41 Antisepsia 78
12.42 Anestesia..... 79
12.43 Excisión Quirúrgica..... 80
12.5 Prescripción Farmacológica..... 85
12.6 Indicaciones Postoperatorias 85
12.7 Resultado del Estudio Histopatológico..... 86
12.71 Descripción macroscópica 86
12.72 Descripción microscópica 86
CONCLUSIONES..... 88
FUENTES DE INFORMACIÓN 90

INTRODUCCIÓN

La Facultad de Odontología de la Universidad Nacional Autónoma de México atiende a 25 mil pacientes por año; y en la Clínica de Cirugía Bucal se realizan aproximadamente 1, 416 procedimientos quirúrgicos por año.[21]

Los resultados de los estudios histopatológicos de especímenes biopsiados, que confirman la presencia de hiperplasia fibrosa; es muy común. Esto se debe a que la hiperplasia fibrosa es consecuencia de múltiples factores que intervienen en su aparición.

Muy pocos pacientes acuden por un servicio preventivo o por seguimiento ante una rehabilitación previa en la práctica odontológica de rutina; es por ello que el deterioro del estado de salud bucal es frecuente. Y es entonces, que la causas multifactoriales influyen en éste tipo de lesión.

Estos, incluyen principalmente factores locales como la placa dentobacteriana y cálculo dental, con la condición de ser irritantes continuos. También las restauraciones mal ajustadas; ya sean amalgamas, resinas, incrustaciones, coronas, prótesis fijas o removibles; son causas predisponentes para el desarrollo de la hiperplasia fibrosa.

Pero no solo los factores locales inducen a la aparición de la hiperplasia fibrosa; también el estado de salud del paciente se involucra en éste tipo de lesión. Sin embargo, esto no quiere decir que el paciente tiene que estar en un estado de enfermedad.

La población que se atiende en el Servicio de Cirugía Bucal en la Facultad de Odontología; en la mayoría de los casos, acude por dolor; aunque la hiperplasia fibrosa, frecuentemente es un hallazgo clínico secundario; ya que la

hiperplasia fibrosa es asintomática; y no es motivo o preocupación principal del paciente.

Sin embargo, es importante realizar una revisión integral del paciente: una historia clínica general y dental; esto es relacionar las afecciones bucales con las sistémicas; con el objetivo de emitir un posible diagnóstico enfrentándolo con los diagnósticos diferenciales y finalmente establecer un plan de tratamiento y el pronóstico.

El propósito de ésta tesina es realizar una revisión bibliográfica acerca de la hiperplasia fibrosa en cuanto a su etiología, epidemiología, características clínica y diagnóstico diferencial. También establecer una comparación entre lo descrito para ésta lesión y el caso clínico que se presenta.

Gracias a mi tutora la C.D. Graciela Llanas y Carballo, y asesor C.D. Jacobo Rivera Coello, por sus asesorías, sugerencias y orientación para la realización de ésta tesina.

1. ANTECEDENTES

1.1 Definición.

La mucosa bucal es sujeta a muchos estímulos inflamatorios, y la consecuencia de un bajo grado repetitivo de irritación con reacciones de reparación fibrosas, conlleva a comunes, lesiones no específicas que histológicamente son hiperplasias fibrosas.[37]

Una hiperplasia es un aumento del número de células de un órgano o tejido. Este término incluye a toda aquella lesión autolimitada provocada por un estímulo o irritación que tiende a desaparecer después de su exéresis y de la eliminación de los factores etiológicos.[24]

Son lesiones que desde el punto de vista clínico, no poseen características específicas. Generalmente, las lesiones hiperplásicas bucales siguen una evolución común en su formación. En primer lugar, se trata de una masa de tejido de granulación inflamado de consistencia blanda y muy roja. Posteriormente, si el factor causal se mantiene, el tejido se vuelve más fibroso con el tiempo. Existen diferencias en función de la localización, consistencia y relación con los tejidos circundantes.[53]

La hiperplasia fibrosa se presenta en la cavidad bucal como un aumento de volumen en diversas zonas de ésta. Se considera como una lesión exofítica.

Se entiende como lesión exofítica una lesión sólida, excrecente y circunscrita, que hace relieve franco sobre la mucosa oral normal detectable

a la inspección y a la exploración y generalmente es de consistencia blanda, elástica o duroelástica.[5]

1.2 Sinonimia y Clasificación.

La hiperplasia fibrosa también es llamada épulis.[35]

El término épulis es aplicado a cualquier bulto o aumento de volumen derivado del tejido gingival. Los épulis se localizan en las encías o tejidos gingivales inflamados o hinchados y raramente son verdaderas neoplasias, carcinomas metastásicos u otros tumores. El épulis fibroso ó el fibroma se asemejan a un pólipo fibroepitelial, pero usualmente tiene un componente irritativo.[44]

Es el "tumor" más común de la cavidad bucal. Sin embargo se duda que represente una verdadera neoplasia en la mayoría de los casos; pero, si es una hiperplasia reactiva del tejido conectivo fibroso en respuesta a una irritación local ó trauma.[44]

A pesar de que los términos de fibroma traumático y fibroma oral se aplican a éste tipo de entidad, son nombres fallidos, porque estas lesiones no son tumores benignos de fibroblastos, como lo implica el término de fibroma.[40]

Nartey describe que las lesiones hiperplásicas inflamatorias localizadas son las lesiones halladas en la mucosa oral con mayor frecuencia en humanos. Estas incluyen a la hiperplasia fibrosa focal, granuloma piogénico, granuloma periférico de células gigantes y fibroma osificante periférico. Sin embargo resalta que a pesar de que estas lesiones se describen en los libros de patología oral como tumores benignos, no son una

respuesta de tejido conectivo inflamatorio neoplásico o ligamento periodontal superficial de un grado bajo de irritación crónica.[40]

Sinonimia:

Épulis fibroso de la encía, Fibroma, Fibroma oral, Fibroma por irritación, Fibroma traumático, Cicatriz hiperplásica, Fibroma periférico de la encía, Hiperplasia fibrosa focal, Nódulo fibroso, Pseudotumor de origen mesenquimatoso.[19, 37, 44]

El término “épulis” fue empleado por primera vez por Virchoff en 1864 y deriva de las palabras griegas “*epi*” (sobre) y “*oulon*”(encía).[13]
Años más tarde, en 1887, Désir de Forturnet definió como épulis a todo tumor sólido localizado cerca del reborde alveolar, que no se acompaña de afectación ganglionar, sin tendencia a la ulceración y que no recidiva, generalmente, después de una ablación completa.[15]

Sin embargo, el término “épulis” no es aceptado por algunos autores como Dechaume, Grinspan y Shafer, entre otros, ya que indica únicamente un crecimiento sobre la encía sin especificar la naturaleza de la lesión, considerándose imprescindible su estudio histológico para establecer un diagnóstico de certeza.[29, 53]

Borguelli define clínicamente el épulis como un crecimiento anormal, circunscrito y de evolución crónica, localizado en la encía o cerca del reborde alveolar. Por otro lado, Donado considera el término épulis desde un punto de vista clínico y lo define como una tumoración inflamatoria crónica, granulomatosa, sobre la encía y en dependencia con el periostio o el periodonto.[18]

Los épulis suelen clasificarse dentro del grupo de los tumores benignos de la mucosa bucal. Por otro lado, hay autores, que no estando de

acuerdo con esta consideración, prefieren catalogarlos como granulomas y, a su vez, diferenciarlos en subtipos según su histología.[53]

La clasificación que propusieron Anneroth y Sigurdson en el año 1983 divide los épulis en tres grandes grupos basándose en criterios histopatológicos: granulomatosos, fibromatosos y de células gigantes. Estos autores prefieren emplear el término de hiperplasia en vez de épulis, ya que este último sólo designa la localización topográfica de la lesión. Para Anneroth y Sigurdson, el verdadero "épulis" es el de células gigantes, ya que es el único que aparece exclusivamente en la encía y en el hueso alveolar.[3]

.

Tamarit y cols. sugieren una clasificación de las hiperplasias basándose en los criterios propuestos por Anneroth y Sigurdson en 1983.
Ellos sugieren tres tipos de hiperplasia: 1) Hiperplasia granulomatosa; 2) Hiperplasia fibrosa y 3) Hiperplasia de células gigantes. A continuación se explica ésta clasificación.

1. Hiperplasia granulomatosa.

Incluye el épulis del embarazo, el granuloma piogénico, el épulis angiomatoso, el épulis telangiectásico, el hemangioma capilar y el hemangioma cavernoso. La histología de estas lesiones corresponde a un tejido de granulación poco denso, rico en vasos capilares, con una proliferación más o menos pronunciada de células endoteliales, fibroblastos inmaduros, linfocitos, células plasmáticas y polimorfonucleares. Se ha excluido la gingivitis del embarazo, ya que no corresponde a una lesión proliferativa única localizada en la encía y porque no se trata de una entidad propia.[53]

1. Hiperplasia fibrosa.

Este término engloba el épulis fibroso, el épulis fisurado, las lesiones fibroepiteliales y el fibroma odontogénico primitivo. Histológicamente se componen de tejido conectivo colágeno denso, con una reacción inflamatoria crónica y con ligera vascularización. Es necesario mencionar que el épulis fisurado consiste en un crecimiento pseudotumoral localizado sobre los tejidos blandos que componen el surco vestibular (fondo del vestíbulo), provocado por los bordes de una prótesis completa, que está mal adaptada y con diversos grados de hipertrofia e hiperplasia. La lesión aparece en forma de pliegues o agrandamientos alargados del tejido en la zona del surco mucovestibular al que se adapta la prótesis.[53]

2. Hiperplasia de células gigantes.

Representada por el granuloma periférico de células gigantes. Histológicamente se caracteriza por la presencia de células gigantes que son parecidas a los osteoclastos, con actividad fagocitaria y localizadas en un estroma mesenquimal con fibroblastos. Las células gigantes suelen estar asociadas a osteoblastos y sufren una transformación metaplásica que dará lugar a un tejido osteogénico o a una trabeculación osteoide. El estroma puede evolucionar hacia un tejido rico en fibroblastos o bien en osteoblastos.[53]

Bermejo y cols. (2005) clasificaron a las lesiones de tipo exofítico tomando en cuenta la patogénesis de éstas ó el tejido de origen: [5]
En ésta clasificación, la hiperplasia fibrosa, se incluye dentro de la Hiperplasia reactiva de acuerdo a la patogénesis y según el tejido de origen, mesodérmico. A continuación se ilustran las clasificaciones propuestas por Bermejo y cols.:

CLASIFICACIÓN SEGÚN LA PATOGÉNESIS[5]

A. Malformación.
Desorden del desarrollo congénito o no, hereditario o adquirido.
B. Hiperplasia reactiva.
Proliferación reparativa, inflamatoria traumática generalmente sobre un terreno condicionado de modo genético o adquirido. Depende del estímulo que lo provocó y es a veces reversible.
C. Tumor.
Masa anormal de tejido, cuyo crecimiento es incoordinado y se excede del resto del organismo, y que persiste después que cesa el estímulo que lo puso en marcha. Generalmente son multifactoriales con base genética. Son de tipo benigno o maligno.

SEGÚN EL TEJIDO DE ORIGEN[5]

DE ORIGEN ECTO-ENDODÉRMICO
• Epitelial.
• De los anejos.
• Del tejido nervioso.
DE ORIGEN MESODÉRMICO
• Del tejido conectivo.
• Del tejido muscular.
• Del tejido adiposo.
• De vasos sanguíneos y linfáticos.
• Del tejido óseo
• Del tejido cartilaginoso.
DE MÚLTIPLES ESTIRPES CELULARES

Entonces, haciendo una recopilación de los datos anteriores, se describe como hiperplasia fibrosa a un aumento de volumen ó lesión exofítica debido a una reacción inflamatoria crónica ó un bajo grado repetitivo de irritación (hiperplasia reactiva); donde la consecuencia es una reacción de reparación fibrosa (aumento del número de células); es de origen mesodérmico ya que histológicamente se compone de tejido conectivo colágeno denso y ligera vascularización.

2. INFLAMACIÓN Y REPARACIÓN

La inflamación y reparación como procesos fundamentales que impregnan el espectro de la patología. Representan un continuo y constante cambio, por eso, cualquier visión microscópica representa sólo un “cuadro congelado” en la evolución de cualquier lesión inflamatoria.[37]

La inflamación es la reacción al daño del tejido vascular, pudiendo ser de naturaleza física, química, bacteriana o inmunológica. El resultado de la dilatación de capilares, exudado del endotelio, marginación de los leucocitos polimorfonucleares, y migración subsecuente de los neutrófilos, seguido de plasma, a través de las paredes de las venas (cambio vascular seguido de exudado). Esto es característico de la fase de inflamación aguda. Los neutrófilos remueven al agente agresor. La reparación es seguida con la formación de tejido de granulación, que es el resultado de la formación en ese sitio de capilares y fibroblastos (Figura 1).[41]

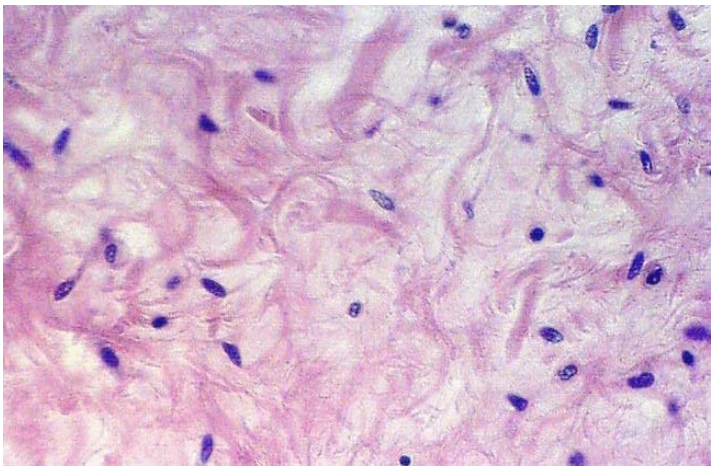

Figura 1. Fibroblastos en tejido conjuntivo laxo. Hematoxilina y Eosina 400x.[8]

El proceso inflamatorio puede resolver por completo el problema sin ningún efecto adverso para el huésped. Alternativamente, puede haber una

barrera con destrucción focal del tejido secundario a la acción de los neutrófilos. Esto puede resultar en un absceso y / o formación de un cicatriz. Si se falla en eliminar el agente causal, ocurre entonces un estado más prolongado de inflamación crónica, que típicamente resulta en fibrosis y cicatrización. A pesar de que la inflamación y reparación son secuenciales en la inflamación aguda, en la inflación crónica estas fases son simultáneas. Los efímeros neutrófilos son reforzados y reemplazados eventualmente por los macrófagos que son más resistentes con la adición de linfocitos y células plasmáticas, y el proceso inflamatorio por lo tanto, adquiere un componente inmunológico.[37]

En casos muy específicos, el agente incitante persistente; puede ser detenido por los macrófagos donde, si está en forma de partícula o en altas concentraciones, puede estimular la formación de un granuloma, en donde los “errantes” macrófagos se vuelven inmóviles y maduros. Si esto induce una fuerte respuesta de hipersensibilidad retrasada, los macrófagos pueden desarrollarse en las tan llamadas células epiteloides. Estas células no son realmente células epiteloides sino macrófagos maduros del linaje de los monocitos sanguíneos, que vagamente toman una apariencia que recuerdan a una célula epiteloide. También pueden ser fusiones citoplasmáticas de macrófagos con la resulte formación de células gigantes multinucleadas. Los granulomas pueden mostrar necrosis si el agente agresor es altamente tóxico o si induce a una marcada reacción de hipersensibilidad retardada. Puede haber también infiltración superpuesta de neutrófilos, eosinófilos, y/o linfocitos. Una vez que la destrucción del agente agresor ha ocurrido, los macrófagos mueren, se dispersan, o se revierte a una forma menos madura. El granuloma entonces resuelve en la formación de fibrosis (cicatriz).[37]

Muchos factores influyen un marco específico inflamatorio. El trauma que induce a inflamación tiende a tener menos componentes celulares que aquellos causados por los microorganismos. El tipo de agente puede alterar

la naturaleza de los componentes celulares, como por ejemplo la respuesta eosinofílica tan marcada que se observa secundariamente a parásitos.[37]

La inflamación por sí misma actúa como estímulo a la reparación. Las plaquetas empiezan a reparar el proceso por medio plaquetas que derivan en los factores de crecimiento (PDGFaa, PDGFab, PDGFbb), que induce proliferación celular y angiogénesis, así como factores de crecimiento transformantes tipo beta (TGF- beta ó Factor de Crecimiento Tumoral-beta) que promueven solamente proliferación celular y angiogénesis pero con diferenciación de tejido conectivo. También secretan al factor de crecimiento vascular endotelial (VEGF), que promueve angiogénesis capilar, y el factor de crecimiento epitelial (EGF), que promueve a la proliferación epitelial para cubrir una herida abierta. Cuando las plaquetas están exhaustas, los macrófagos asumen la modulación de la reparación después de 7 a 10 días. Las plaquetas llegan al sitio del daño en un coágulo sanguíneo ubicuo de la lesión vascular. Los macrófagos entonces secretan PDGFs y varios TGF-betas, así como factores de crecimiento para que modulen la reparación. Cuando la revascularización esta casi completa (aproximadamente a los 21 días), la hipoxia de inversión de la herida causa a que los macrófagos bajen la regulación sus secreciones de factores de crecimiento y que dejen el área. Consecuentemente, la reparación de la herida se alenté en una completa finalización y no progresa indefinidamente, como lo hace un tumor.[37]

Bajo ciertas circunstancias, este proceso se vuelve sobre exuberante o induce a cambios reactivos.[37]

3. EPIDEMIOLOGÍA

Los procesos patológicos de la cavidad bucal y tejidos adyacentes han incrementado notablemente sus manifestaciones en la población, citándose casos de diversas índole, pero de forma aislada lo cual no permite relacionar su frecuencia con su etiología multifactorial, edad, sexo y localización entre otros y menos aún con el resto de las entidades. La mayoría de los estudios referentes a la epidemiología de la patología que afecta la mucosa bucal se han realizado en países americanos, asiáticos y en determinados países europeos, sin embargo la información que estos nos proporcionan no siempre es verdaderamente extrapolable a nuestra población, ya que existen claras diferencias culturales, étnicas y demográficas de aquellas sociedades con respecto a nuestra comunidad.[39]

La prevalencia de estas lesiones es relativamente elevada en la población, sobretodo en la geriátrica. Mallo y cols. obtuvieron una prevalencia del 12.7% en los pacientes ancianos no portadores de prótesis y el 8.2% en los portadores de prótesis, de un total de 3,282 pacientes.[36]

Los fibromas por irritación son más comunes de la 4ta a 6ta década de la vida, y la proporción femenina con respecto a los hombres es casi de 1:2 para los casos involucrados para biopsia.[35]

La hiperplasia fibrosa aparecen en el 1.2 % de los adultos.[27]

A continuación se describen diversos estudios epidemiológicos donde se estudia la prevalencia de la hiperplasia fibrosa.

Los estudios de prevalencia entre los pacientes de 15 a 82 años, muestras una tasa relativa común de aparición (rango, 1.19/1000 a 77/1000). Una revisión de tumores benignos de tejidos blandos y prominencias óseas

en estadounidenses blancos, mayores de 35 años de edad, identificó fibromas por irritación como la segunda lesión benigna oral más común. Y la aparición de ésta lesión en ambos sexos por igual.[20]

En un estudio epidemiológico reciente (enero del 2008 por José L. Castellanos y cols. en la Universidad La Salle, de León Guanajuato), realizado en 23,785 pacientes mexicanos sobre lesiones de la mucosa oral; mayores de 15 años de edad; se registro que las lesiones con mayor prevalencia se asociaron a factores causales crónicos irritativos.[12]

En la siguiente tabla (Figura 2), se reportan las características clínicas generales. Las lesiones identificadas se clasificaron como:

1) Cambios superficiales

2) Masas de tejido blando

3) Miscelánea

Las masas se subclasificaron en incremento de volumen noneoplásico (reactivo, hiperplásico, hamartomatoso o quístico), y neoplásico (tanto benigno como maligno).[12]

Figura 2. Apariencia clínica de las lesiones de la mucosa oral en 23785 pacientes mexicanos [12]

Numero de lesiones por cada 1000 pacientes				
	Masculino	**Femenino**	**Total**	**Promedio edad**
Cambios superficiales				
Blanca no queratósica (4)	148.76	88.50	107.34	32.90
Rojas (12)	93.88	75.47	81.23	39.88
Color (8): pigmentos endógenos y exógenos	27.21	27.79	27.61	41.11
Lesiones fisurales y socavados (ej. En labios)	6.46	7.77	7.36	36.93
Masas de tejido Blando				
No neoplásicas (13) Reactivas, hiperplásicas, hamartomatosas, quísticas	34.70	4.65	4.29	38.82
Neoplásicas (6)	3.50	4.65	4.29	38.82
Miscelánea	0.00	0.06	0.04	36.00
Total	442.68	323.69	352.39	38.20

No. de lesiones en el grupo se muestran en paréntesis

También se realizó una comparación o diferenciación de acuerdo al sexo del paciente, esto fue porque el ser femenino o masculino puede condicionas las diferencias de riesgo según los factores biológicos, aspectos psicológicos, o diferencias en un rol social.[12]

Sólo un tercio de las lesiones mostraron una mayor incidencia entre las mujeres, con tasas muy similares halladas en los hombres: candidiasis atrófica crónica, macula melanótica labial, fibroma traumático, queilitis angular, nevo melanótico.[12]

En un estudio transversal realizado por Aldape y cols.; de 3,293 registros de diagnósticos histopatológicos en el laboratorio de patología bucal en el periodo de enero de 1997 a diciembre de 2001 (UNAM. División de Estudios de Posgrado e Investigación.); de 2,018 casos, 61.2% se presentaron en mujeres y 36.2% en hombres (Figura 3).[1]

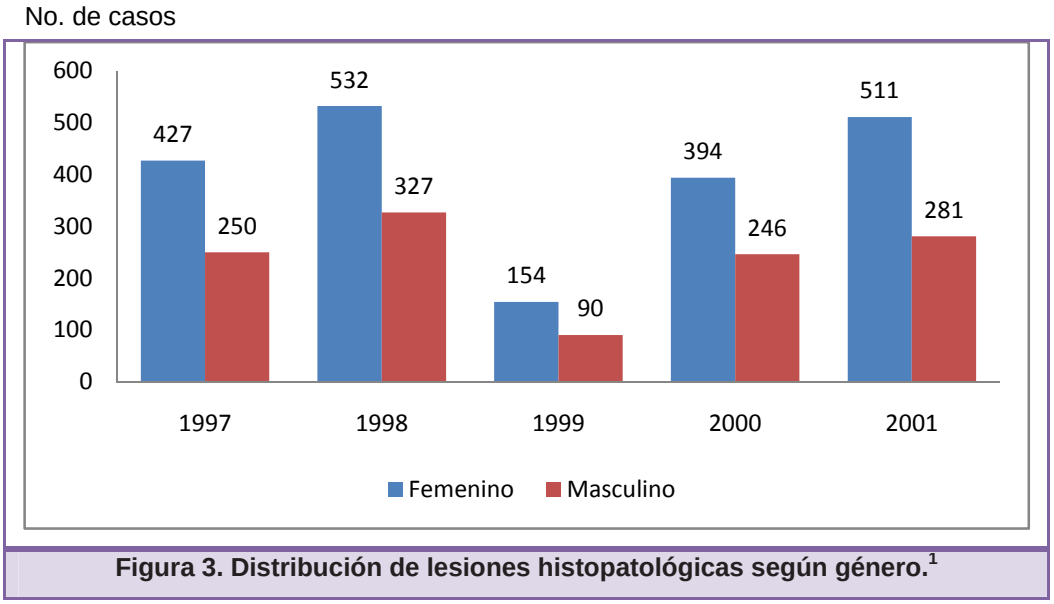

Figura 3. Distribución de lesiones histopatológicas según género.[1]

Los datos se tomaron de las historias clínicas enviadas por los cirujanos con la biopsia, marcados con un número de registro, edad, género, localización, sintomatología, donde se describieron macroscópicamente y microscópicamente, y por último el diagnóstico histopatológico.[1]

El presente trabajo presenta la frecuencia de lesiones histopatológicas registradas en un laboratorio de patología bucal por un periodo de cinco

años, de 1997 a 2001. Los registros están basados en casos presentados en el laboratorio, los especímenes son enviados por instituciones de salud, centros educativos ya sean públicos o privados, así como de consultorios particulares.[1]

En éste estudio, se encontraron 357 lesiones histopatológicas diferentes, de las cuales, la lesión más común fue la hiperplasia fibrosa con 501 casos (14.3%), del total de las lesiones que fueron estudiadas (Figura 4).

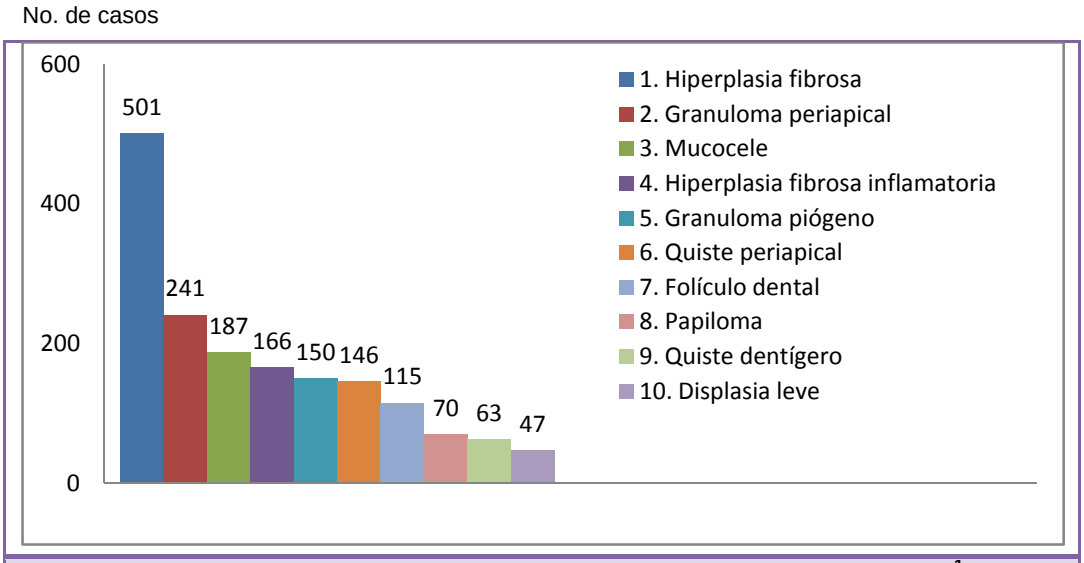

Figura 4. Distribución de lesiones histopatológicas más frecuentes.[1]

Como lo reportó Duarte, en un estudio retrospectivo (archivos del laboratorio de Anatomía Patológica "Dr. Walter A. Alsina" de la FOUNNE, revisando protocolos de biopsia y preparados histológicos informados durante el año 2005); de 59 casos reportados y diagnosticados como "pseudotumores mesenquimáticos bucales", las hiperplasias fibrosas constituyen el 68 % (40 casos) de los especímenes estudiados.

Además las zonas anatómicas de aparición fueron (de 40 casos):

- mucosa yugal (16)
- labios (2)
- lengua (3)
- paladar (2)
- encía (17) [9]

En otro estudio retrospectivo, transversal y descriptivo venezolano (Facultad de Odontología de la Universidad Central de Venezuela) se evaluó la prevalencia de las lesiones que afectan la mucosa bucal, revisando un total de 2, 551 especímenes. Éstos fueron estudiados según al diagnóstico histopatológico, edad, sexo y localización anatómica.[39]

El fibroma traumático fue el tercer grupo con mayor incidencia entre los estudiados con 10.5% [39] (Figura 5).

La prevalencia de edad fue del grupo de 20 a 29 años, y el sexo femenino fue el de mayor predilección[39] (Figura 6).

Además la localización anatómica más frecuente fue la encía del maxilar [39] (Figura 7).

LESIONES MUCOSA BUCAL		SEXO		
		MASCULINO	FEMENINO	TOTAL
LEUCOPLASIA				
	n	142	201	343
	%	41.40	58.60	100
HIPERPLASIA FIBROSA INFLAMATORIA				
	n	47	243	290
	%	16.21	83.79	100
FIBROMA TRAUMATICO				
	n	85	153	238
	%	35.71	64.29	100

Figura 5. FRECUENCIA DE LA LEUCOPLASIA BUCAL, HIPERPLASIA FIBROSA Y FIBROMA TRAUMÁTICO DE ACUERDO AL SEXO[39]

	LESIONES MUCOSA BUCAL					
	LEUCOPLASIA		HIPERPLASIA FIBROSA INFLAMATORIA		FIBROMA TRAUMATICO	
GRUPOS DE EDAD	n	%	n	%	n	%
0 - 9	4	1.17	4	1.38	6	2.52
10 - 19	6	1.75	11	3.79	21	8.82
20 - 29	36	10.50	17	5.86	51	21.43
30 - 39	50	14.58	52	17.93	45	18.91
40 - 49	52	15.16	68	23.45	49	20.59
50 - 59	56	16.33	86	29.66	33	13.87
60 - 69	116	33.82	35	12.07	25	10.50
70 - 79	11	3.21	16	5.52	7	2.94
80 y ≥	12	3.50	1	0.34	1	0.42
TOTAL	343	100	290	100	238	100

Figura 6. DISTRIBUCIÓN DE LESIONES EN LA MUCOSA BUCAL DE ACUERDO A GRUPOS DE EDAD[39]

	LESIONES MUCOSA BUCAL					
	LEUCOPLASIA		HIPERPLASIA FIBROSA INFLAMATORIA		FIBROMA TRAUMATICO	
LOCALIZACIÓN	n	%	n	%	n	%
LABIO	17	4.96	0	0.00	44	18.49
CARRILLO	85	24.78	2	0.69	74	31.09
SURCO VESTIBULAR	11	3.21	47	16.21	7	2.94
REBORDE	54	15.74	200	68.97	3	1.26
CARA DORSAL DE LA LENGUA	18	5.25	0	0.00	28	11.76
PUNTA DE LA LENGUA	0	0.00	0	0.00	1	0.42
BORDE LATERAL DE LA LENGUA	0	0.00	0	0.00	2	0.84
CARA VENTRAL DE LA LENGUA	0	0.00	0	0.00	0	0.00
PISO DE LA BOCA	8	2.33	2	0.69	1	0.42
PALADAR DURO	0	0.00	11	3.79	23	9.66
PALADAR BLANDO	0	0.00	2	0.69	0	0.00
PILARES ANTERIORES	0	0.00	0	0.00	0	0.00
UVULA	0	0.00	0	0.00	0	0.00
ENCIA	26	7.58	24	8.28	39	16.39
TUBEROSIDAD	0	0.00	1	0.34	2	0.84
FRENILLO LABIAL	0	0.00	1	0.34	2	0.84
COMISURA	7	2.04	0	0.00	6	2.52
PALADAR	59	17.20	0	0.00	0	0.00
RETROMOLAR	58	16.91	0	0.00	6	2.52
TOTALES	343	100	290	100	238	100

Figura 7. FRECUENCIA DE LA LEUCOPLASIA BUCAL, HIPERPLASIA FIBROSA INFLAMATORIA, FIBROMA TRAUMÁTICO DE ACUERDO A LA LOCALIZACIÓN ANATÓMICA[39]

Entonces, de acuerdo a las revisiones de los estudios anteriores, se concluye que la hiperplasia fibrosa es una de las lesiones más comunes o con mayor prevalencia en la cavidad bucal; en la población latina y anglosajona, con una diferencia pequeña en el número entre estas comunidades.

4. ETIOLOGÍA

La hiperplasia fibrosa es el resultado de un proceso de reparación que incluye tejido de granulación y formación de una cicatriz resultando en una masa fibrosa de submucosa.[20]

En general, la etiología de los épulis es multifactorial. Deben destacarse factores irritativos como la gingivitis crónica, la enfermedad periodontal, las obturaciones desbordantes, las prótesis mal adaptadas, una mala higiene bucal o el tabaco. También se menciona una influencia hormonal (durante el embarazo debido a un aumento de los estrógenos y la progesterona) y su observación en algunas discrasias sanguíneas (anemias o alteraciones de la hemostasia).[53]

La recurrencia es rara y puede ser causada por un trauma repetitivo en el mismo sitio. Esta lesión no tiene riesgo de malignizar.[20]

En el estudio realizado por José L. Castellanos, se describe la etiopatogénesis de las lesiones de la mucosa oral, de los 8 grupos en los que se identificó la distribución de las lesiones, el 76.99% correspondieron a los desórdenes morfogenéticos, lesiones reactivas y lesiones traumáticas.[12]

La siguiente tabla (Figura 8), muestra los datos anteriores:

Figura 8. Etiopatogénesis de las lesiones de la mucosa oral.[12]

Categoría	Etiopatogénesis	No. de lesiones por 1000 pacientes	% relatividad	% acumulativo
I	Desórdenes morfogenéticos	115.32	32.73	
II	**Reactivo**	**85.80**	**24.35**	**57.07**
III	**Traumático**	**70.17**	**19.91**	**76.99**
IV	Infeccioso	37.50	10.64	87.63
V	Ficticio	22.70	6.44	94.07
VI	Crecimientos y neoplasias	10.64	3.02	97.09
VII	Inmune	10.09	2.86	99.95
VIII	Enfermedades sistémicas	0.17	0.05	100.00
Total		352.39	100.00	

Regezi, también describe las siguientes causas (Figura 9) en la aparición de la hiperplasia fibrosa:

Figura 9. Causas
• **Factores locales: placa, cálculo, bacterias.**
• **Desequilibrio hormonal: estrógenos, testosterona.**
• **Drogas: fenitoína, ciclosporinas, nifedipina y otros bloqueadores de canales de calcio.**
• **Síndromes.**
• **Factores de Crecimiento**

4.1 Factores Locales.

- Probable irritación crónica según el tiempo de evolución. (Figura 10).

Figura 10. Hiperplasia fibrosa causada por restauración en mal estado.[46]

- Comúnmente por prótesis, ya sea fijas o removibles mal ajustada, o incluso restauraciones en mal estado. (Figura 11).

Figura 11. Fibroma. Masa nodular rosa de superficie lisa, en la encía palatina entre la cúspide del canino y primera cúspide del premolar.[41]

- Cálculo o placa dentobacteriana. Hiperplasia fibrosa (Figura 12) asociada a bacterias.

Figura 12. Vista oclusal de una hiperplasia fibrosa entre el 43 y 44; se nota la presencia de cálculo e inflamación gingival. Fuente propia.

4.2 Desequilibrio Hormonal: Estrógenos, Progesterona, Embarazo y Testosterona.

Siendo el embarazo un estado fisiológico especial, en el que se presentan una serie de cambios adaptativos temporales en las estructuras corporales de la mujer gestante, como resultado del incremento en la producción de estrógenos, progesterona, gonadotropinas, relaxina, entre otras hormonas, la cavidad bucal no queda exenta de sufrir la influencia hormonal, pudiendo presentarse algunas alteraciones reversibles y transitorias, y otras más consideradas como patológicas. Diversas son las lesiones bucales que han sido consideradas comunes en el embarazo.[17]

Aunque la hiperplasia fibrosa generalizada es más común que ocurra durante el embarazo; también los casos de hiperplasia fibrosa localizada se pueden presentar.

Los cambios hormonales que ocurren durante el embarazo (Figura 13) y la pubertad, sin embargo, tienen una asociación a esta alteración, y potencializan los efectos de los irritantes locales en el tejido conectivo de la encía.[30]

Figura 13. Embarazo. Fuente propia.

Entonces, es importante destacar que la variedad de aspectos diferenciales de las encías de las gestantes, además de ser producto de la respuesta hormonal, está asociada a la presencia de irritantes locales.[34]

Las hormonas sexuales femeninas desempeñan un papel muy importante en ese proceso, ya que su concentración aumenta

considerablemente en el organismo durante el embarazo o por el uso de medicamentos anticonceptivos. Este incremento provoca cambios en el organismo a nivel vascular, celular, microbiológico e inmunitario. Aunque la secreción de estas hormonas es cíclica, al final del tercer trimestre del embarazo alcanza concentraciones plasmáticas más elevadas, lo que afecta notablemente a las estructuras gingivo-periodontales (Figura 14).[11]

Figura 14. Gingivitis moderada hormonal. La gingivitis puede declararse en algunas mujeres durante el embarazo; incluso unos cuantos días antes de la menstruación, cuando los niveles de progesterona son altos.[33]

En el tejido gingival existen receptores del estrógeno y de la progesterona. Los estrógenos se metabolizan en ese tejido y pasan de estrona a estradiol. La progesterona produce alteraciones clínicas en los capilares gingivales y puede provocar la llamada gingivitis gestacional, caracterizada por la presencia de eritemas, edemas, exudado gingival y el aumento de la permeabilidad capilar. La carga de bacterias aerobias y anaerobias en la cavidad bucal aumenta durante el embarazo, especialmente de *Prevotella intermedia,* que utiliza la progesterona y el estradiol debido a su semejanza estructural con la vitamina K necesaria para su crecimiento.[11]

Las concentraciones habituales de progesterona y estradiol durante el embarazo estimulan la síntesis de prostaglandinas en la encía de la embarazada. A esto se debe añadir que durante la infección periodontal aumenta aun más el número de micro-organismos anaerobios gramnegativos que se acumula en las encías, así como las concentraciones de lipopolisacáridos y endotoxinas producidos por esos microorganismos. Además de las prostaglandinas E_2, también se acumulan algunos mediadores de la inflamación, como los factores de necrosis tumoral a y la interleucina 1β. [11]

En el estudio de Larez (Lesiones bucales vistas en embarazadas); con referencia a la distribución de lesiones bucales de acuerdo a la edad, se encontró que la mayor incidencia de lesiones estuvo en el grupo etéreo ubicado entre los 20-29 años. No hubo diferencias significativas en cuanto a la aparición de lesiones bucales y la edad.[34]

Los casos observados de fibromas traumáticos y de hiperplasia fibrosa, no determinaron una relación directa con el embarazo. Algunos autores como Regezi y Sciubba, sugieren como factor etiológico de ambas lesiones una reacción causada por traumatismos crónicos sobre la mucosa bucal, ocasionados en el caso de la hiperplasia fibrosa por prótesis mal adaptadas.[34]

Existe la posibilidad de desarrollo de una gingivitis edematosa hiperplásica en la pubertad de pacientes varones similar a la que se desarrolla en mujeres.[32] La interacción entre los sistemas endocrinos e inmunológicos que ocurre en la pubertad, podría explicar el desarrollo de dicha gingivitis; así, el incremento de los niveles de hormonas esteroideas endógenas en la pubertad, provocan una disminución del timo y una inmunosupresión que a veces favorece la aparición de una gingivitis transitoria.[32]

Existen limitados reportes en la literatura, donde se señala que la administración de hormonas sexuales masculinas (andrógenos), tal como la testosterona, también ocasionan AGs (agrandamientos gingivales).

Mediante la aplicación intramuscular de testosterona en monos "rhesus" (machos y hembras) y la observación clínica de pacientes que recibían testosterona por patologías sistémicas (hipoplasia genital en hombres y hemorragias uterinas persistentes en mujeres), afirmó que la testosterona tiene una acción estimulante sobre los tejidos gingivales.

En ambos grupos (humanos y animales), clínicamente aparecieron agrandamientos gingivales con evidencias de inflamación mínima o ausente; microscópicamente se observó hiperqueratinización, leve hiperplasia epitelial (estrato espinoso), marcada hiperplasia del tejido conectivo, vascularidad levemente aumentada y además exudado inflamatorio mínimo. Los cambios observados, tanto clínicos como histológicos, fueron dosis dependientes.[32]

La testosterona es rápida y fácilmente metabolizada por parte de los tejidos gingivales en respuesta a diferentes mediadores bioquímicos, teniendo sus metabolitos un efecto estimulador sobre la actividad sintética de los fibroblastos, al actuar sobre receptores específicos de sus membranas celulares.

La metabolización de la hormona se incrementa en presencia de inflamación gingival asociada a placa (Figura 15.).[32]

Figura 15. Agrandamiento gingival producido por testosterona.[32]

Entre los mediadores que contribuyen con el potencial anabólico de los andrógenos a nivel gingival en presencia de enfermedad periodontal inflamatoria, se han reportado prostaglandinas (PGE1 y PGE2), factor de crecimiento tumoral beta (TGF- beta) y factor de crecimiento derivado de plaquetas (PDGF).[32]

Por otra parte, los andrógenos reducen la producción de IL-6 (Interleucina) por parte de las células orales, de conocidos efectos antiinflamatorios e immunosupresivos. Esta acción indudablemente podría afectar la resolución de la inflamación crónica en presencia de concentraciones elevadas de dichas hormonas por disminución de la resistencia normal a la inflamación provocada por las bacterias.[32]

4.3 Drogas.

La hiperplasia fibrosa se asocia en tratamientos con medicamentes bloqueadores de los canales de calcio; pero aparecen como hiperplasias generalizadas en la encía.[32]

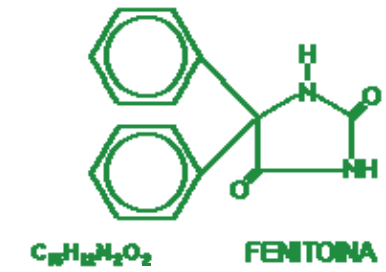

A

B

Figura 16. Estructura química de la fenitoína.[2] **Fenitoína, comprimidos recubierto y solución inyectable.[6]**

El agrandamiento gingival fármaco-inducido más ampliamente conocido, estaba estrechamente relacionado con los pacientes que tomaban anticonvulsivantes, siendo la fenitoína (Figura 16) la droga que presentaba una incidencia mayor en el desarrollo de esta patología. Posteriormente, otros fármacos se han asociado a la producción de agrandamientos gingivales, tales como antagonistas del calcio, ciclosporina (Figura 17), eritromicina (Figura 18), anticonceptivos, andrógenos y marihuana.[32]

Figura 17. Hiperplasia inducida por fármacos. Paciente con hiperplasia gingival generalizada secundaria a la administración de ciclosporina.[46]

Figura 18. Eritromicina. Antibiótico del grupo de los macrólidos asociado al agrandamiento gingival. [47, 50]

El agrandamiento gingival inducido por drogas es un efecto adverso de algunas medicinas tales como agentes inmunosupresoras, antiepilépticos, y bloqueadores de los canales de Ca^{2+}. Sin embargo, el mecanismo de acción que describe la patogénesis sigue siendo dudosa, particularmente

sobre los agentes inmunosupresores. En general el agrandamiento gingival es asociado a la inflamación gingival por placa microbiana. Este efecto indeseable puede influenciar el curso clínico de los tejidos gingivales y subsecuentemente el estado sistémico de salud, si esto se complica. Para ésta razón, es obvio que un mejor entendimiento de la patogénesis del agrandamiento gingival es una de los temas más importantes que se discuten, en este caso en la periodoncia. El epitelio gingival juega un papel importante en la protección en contra con ambos, infección bacteriana y mecanismos traumáticos. Los queratinocitos son las células dominantes de la epidermis, constituyendo el 90% de la población del epitelio de la encía que contribuyen con defensa gingival, esto porque la continua descamación celular del epitelio superficial previene la colonización bacteriana. Por eso, los cambios en la tasa de volumen del epitelio gingival puede afectar la progresión de una enfermedad periodontal.[32]

Histológicamente (Figura 19), el agrandamiento gingival inducido por drogas asociados con el engrosamiento del epitelio con elongamiento similar a clavijas y fibrosis de la lámina propia, con incremento en el número de fibroblastos.[32]

Ramón y cols. mostraron que el engrosamiento del epitelio oral en pacientes medicados con nifedipina era de 5 a 10 veces mayor que en los controles sanos. La densidad de volumen del epitelio oral es significativamente incrementada en el agrandamiento gingival comparado con los controles no medicados. El agrandamiento epitelial se relaciona con el engrosamiento de la capa espinosa. Los resultados de los estudios clínicos indican que la inflamación gingival aumenta la incidencia y severidad del agrandamiento gingival en la nifedipina.[32]

Figura 19. Hiperplasia gingival inducida por fármacos. El estudio microscópico muestra un epitelio elongado en el surco (lado derecho) e hiperplasia por producción excesiva de haces densos de colágeno, formado un patrón cicatricial.[46]

Odile y cols. mostraron que en el cultivo de queratinocitos de tejido clínicamente sano y tejido gingival inflamado explica la proliferación a diferentes tasas. La principal proliferación de poco inflamado a muy inflamado fue mayor que los de moderado y severamente inflamado.[9]

Numenniemi y cols. encontraron que el incremento en el engrosamiento epitelial observado en medicaciones de nifedpina y ciclosporina se asociaron con el incremento de la actividad mitótica, especialmente en el epitelio bucal.[9]

En otro estudio, realizado por Zavarella, se concluye que los fibroblastos gingivales poseen un sistema de transporte que toma y concentra a o los antiinflamatorios no esteroideos dentro de éstas células. Los hallazgos sugieren que el transportador puede ser un miembro de la familia de los transportadores orgánicos aniónicos. Su actividad se regula por el TNF-α, a través de un mecanismo que potencialmente involucra a la proteína cinasa C. Los fibroblastos comprenden relativamente una pequeña

fracción de tejido conectivo de encía sana, y K_m de los AINES de transporte es alto. Por ello, el impacto de éste sistema de transporte en los niveles picos de los AINES puede algo limitado en la encía sana. En la encía inflamada, sin embargo, el volumen de compartimiento de fibroblastos es cercano a tres ves más grande, y la acumulación de AINES por los fibroblastos puede estar regulado por el TNF-α. Por ello es factible que los fibroblastos transportadores de AINES pueden influencia los niveles de AINES contenidos en sitios periodontales inflamados.[55]

4.4 Síndromes.

Los múltiples fibromas pueden ser parte de un raro síndrome autosómico dominante; conocido como Síndrome de Cowden o Síndrome de hamartomas múltiples.[44]

El Síndrome de Cowden fue descrito en 1963 por Lloyd y Dennis, en una mujer de 20 años de edad llamada Cowden, motivo por el cual lleva su nombre éste síndrome.[49]

El Síndrome de Cowden es muy raro, y se caracteriza por la presencia de lesiones mucocutáneas; mucosas (Figura 20, 21 y 22) y piel (Figura 23), característicamente y diagnósticamente como hamartomatosas: fibromas orales y papilomas, pápulas cutáneas, triquilemomas cutáneos (Figura 24) y queratosis (Figura 25); con involucración visceral y la formación de neoplasias malignas y benignas, principalmente pecho, tiroides y cólon en los adultos.[44, 49]

Figura 20. Múltiples pápulas ubicadas en encía marginal y adherida.[16]

Figura 21. Pápulas en el paladar distribuidas en forma de herradura.[16]

Figura 22. Lesiones intraorales en la mucosa labial encía vestibular inferior y dorso de la lengua.[7]

A

B

Figura 23. A y B. Lesiones múltiples de aspecto papilomatoso en el labio superior.[10]

Figura 24. Pápulas pequeñas de diferente tamaño en piel de párpado inferior, que corresponden a traquilemomans.[16]

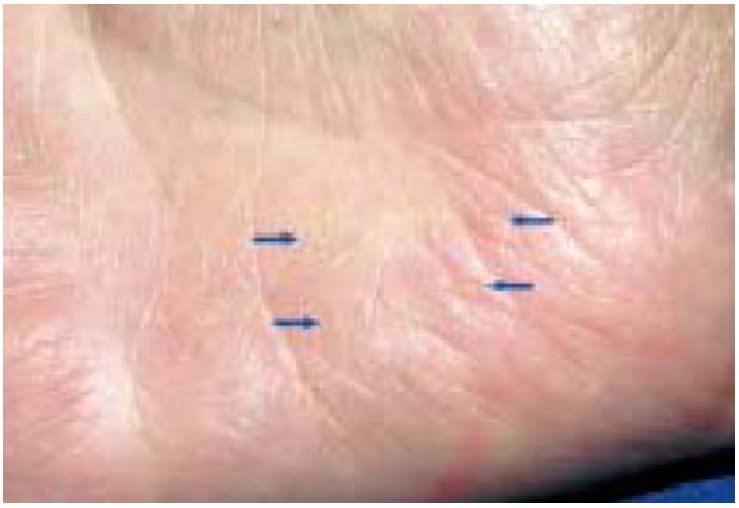

Figura 25. Queratosis palmar, representada por las flechas.[16]

Aproximadamente se han descrito unos 500 casos de éste síndrome en todo el mundo. Afecta un poco más a mujeres que a hombres (6/4), y se manifiesta en la segunda o tercera década de la vida.[49]

La etiología era desconocida, hasta 1993, cuando la alteración genética se relacionó con la mutación de la línea germinal del gen supresor tumoral, PTEN (fosfatasa y tensina homólogo) que se encuentra en el brazo largo del cromosoma 10q23, ó tal vez con el MMAC1 (mutaciones en múltiples cánceres avanzados), este normalmente actúa como un gen supresión y ocasionalmente muta en el pecho, próstata o en tumores cerebrales.[44, 49]

La presencia de lesiones mucocutáneas típicas de éste síndrome, aparecen en el 80% de los pacientes aproximadamente. Los fibromas orales se pueden presentar lisos, rosados y/o blancos, en la mucosa de la cavidad bucal, también aparecen agrupados dando un aspecto como empedrado.[49]

En la siguiente tabla (Figura 26) se muestran los criterios diagnósticos para el Síndrome de Cowden; establecido por el Consorcio Internacional del Síndrome de Cowden del 2002:[49]

Figura 26. El Consorcio Internacional del Síndrome de Cowden, 2000 [49]

1. Criterios patognomónicos	Son todas las lesiones mucocutáneas de cualquier tipo, (triquilemomas faciales, queratosis, lesiones papilomatosas y mucosas).
2. Criterios mayores	Carcinoma de mama, carcinoma de tiroides, macrocefalia, hamartomas múltiples en cerebelo o enfermedad de l'Hermitte Duclos, y carcinoma endometrial.
3. Criterios menores	Otras enfermedades tiroideas, retraso mental, hamartomas y tumores gastrointestinales, enfermedad fibroquística mamaria, lipomas, fibromas y malformaciones o tumores genitourinarios.
Para el diagnóstico se requieren una de las cuatro posibilidades siguientes:	A. Presencia de dos criterio mayores, uno de los cuales debe ser obligatoriamente macrocefalia o enfermedad de l'Hermitte Duclos. B. Presencia de 1 criterio mayor y tres menores. C. Presencia de cuatro criterios menores.

Los diagnósticos diferenciales para el Síndrome de Cowden son:

Síndrome de Byars-Jurkiewicz, reportado por Ackerman, Byars y Jurkiewics, donde se exhiben fibroadenomas gigantes en pecho o mamas, cifosis secundaria, hipertricosis, y fibromatosis gingival.[28]

En la examinación clínica las lesiones del Síndrome de Cowden recuerdan a la Enfermedad de Darier, acroqueratosis, epidermodisplasia verruciforme, Síndrome de Torre Muir, proteinosis lipoide y esclerosis tuberosa. Sin embargo, las características microscópicas y anormalidades asociadas sirven para distinguir entre estos desórdenes. Las lesiones intraorales de la hiperplasia epitelial focal y las neoplasias endócrinas múltiples, Tipo 2B son similares a las del Síndrome de Cowden, pero difieren de la examinación microscópica. Las lesiones en las comisuras simulan aquellas en la acantosis nigricans.[28]

Los pólipos en el colon se encuentran en números desórdenes, como en el Síndrome de Gardner. La proliferación ganglioneuromatosa en el intestino se puede asociar con el Síndrome de múltiples neoplasias endócrinas tipo 2B, y con la poliposis juvenil del cólon.[28]

4.5 Factores de Crecimiento.

El fibroma oral es una lesión de tejido conectivo observado frecuentemente; como ya se discutió anteriormente, sin embargo, se duda que ésta sea una verdadera neoplasia; al contrario, ésta se considera una hiperplasia reactiva de tejido conectivo por irritación local o trauma.[45]

En la mucosa bucal, el epitelio primeramente recibe una irritación local o trauma. Si algunas moléculas de señalización derivadas del epitelio pueden

cruzar el compartimiento de la membrana y después atarse a un receptor de fibroblastos, entonces pueden tener una influencia estimulatoria sobre los fibroblastos. Es por eso, para el mantenimiento del fibroma oral, se requiere una continua irritación local para seguir con la señalización molecular del epitelio oral.[45]

Se cree que el factor transformante de crecimiento alpha (TGF-α) es una de los candidatos más probables para señalización molecular; es por ello que Rotaru y cols. sugieren que éste factor juega un rol importante en la proliferación de fibromas o hiperplasias fibrosas.[45]

El TGF-α (Figura 27) es un polipéptido que primeramente fue descubierto en el medio de ciertos retrovirus transformantes de fibroblastos. Su nombre se originó de la observación de que las preparaciones de polipéptido podían transformar reversiblemente fibroblastos inmortalizados de ratas normales.[45]

Figura 27. TGF alpha. Es una estructura larga proteica mitogenicas con residuos de 50 aminoácidos que contiene 3 enlaces bisulfato.[22]

Rotaru y cols. realizaron un estudio donde caracterizaron y compararon la producción de TGF-α en especímenes in vivo y localizaron los

sitios específicos de ésta producción en la mucosa de pacientes con fibroma oral; esto por medio de inmunohistoquímica e hibridización in situ. Los resultados de la prueba de Rotaru fueron los siguientes (Figura 28):

	Pacientes control	Pacientes con fibroma oral
No expresión	10 (100%)	1 (7.1%)
Expresión dispersa	0 (0%)	5 (35.7%)
Expresión regular	0(0%)	8 (57.1%)
Nota: los datos representan el número promedio de células productoras de TGF-α de mucosa oral normal y fibroma oral. No expresión=0; Expresión dispersa=1- 25 células; Expresión regular= 25 células.[45]		

Figura 28. Resultados inmunohistoquímicos de pacientes control y pacientes con fibroma oral.[45]

La reacción inmunopositiva al TGF-α en el fibroma oral se localizó en la capa basal y los fibroblastos que residen debajo del epitelio. Este patrón también se mostró en el estudio de hibridización in situ.[45]

Otros autores como Coffey y cols. reportaron que en cultivos primario de queratinocitos primarios, sintetizaban TGF-α. También, Madtes y cols. reportaron que la expresión de ARNm para TGR- α y el incremento de proteína TGF-α en las regiones de proliferación celular y acumulo de colágeno en un modelo de rata inducida por bleomicina en daño pulmonar agudo. Sin embargo, éstos son parámetros y antecedentes para el estudio de Rotaru.[45]

La expresión de TGF-α ARNm fue encontrado en el fibroma oral, pero no en mucosa oral normal. La expresión también fue confirmada en las mediciones de niveles de proteínas. Entonces, los hallazgos de Rotaru y cols. sugieren un mecanismo autócrino y/o parácrino de producción de TGF-α; y por supuesto su relación en el desarrollo de fibromas orales.[45]

5. DIAGNÓSTICO

La examinación clínica sirve para llegar a un diagnóstico clínico pero la remoción o excisión de este, pero la examinación histológica es definitiva.[35]

Figura 29. Examinación clínica. Fuente propia.

Los medios diagnósticos para el estudio de la hiperplasia fibrosa; primeramente son los de rutina en la práctica odontológica.

Una historia clínica dental y sistémica, siempre es importante para la recopilación de datos y relacionar los hallazgos clínicos (Figura 29) con los descritos en la historia clínica.

Los métodos de diagnóstico por imagen como la ortopantomografía (Figura 30) y la radiografía dentoalveolar (Figura 31), son medios auxiliares en la recopilación de información para llegar a un diagnóstico preciso.

En éste tipo de imágenes, se puede observar alguna alteración o anormalidad en la cavidad oral y estructuras adyacentes, siempre y cuando las lesiones sean radio- opacas o tenga zonas radio- opacas; sin embargo, éstos métodos de diagnóstico son de gran utilidad en la diferenciación de las diversas lesiones bucales que aparecen en la cavidad bucal.[37, 41, 44]

Figura 30. Estudio radiográfico rutinario. Ortopantomografía.[25]

Figura 31. Radiografía dentoalveoar.[43]

Los estudios laboratorio como la Biometría Hemática y Química sanguínea (Figura 32); también son medios auxiliares diagnósticos; esto es

porque en muchas de las ocasiones; las alteraciones sistémicas se manifiestan en la cavidad bucal; y con ésta premisa podemos sospechar de una enfermedad donde la lesión bucal sea sólo un de los signos de un conjunto.

Figura 32. La Biometría Hemática; es un método de diagnóstico auxiliar para la recopilación de datos que guíen hacia un diagnóstico certero.[38]

La realización de una biopsia excisional o incisional y el consecuente estudio histopatológico del especímen; es siempre un paso a seguir importante y necesario para obtener con certeza; el diagnóstico definitivo y descartar los de presunción (Figura 33). La biopsia entonces se puede considerar al mismo tiempo un tratamiento, en el caso de ser excisional; y de acuerdo al resultado del estudio histopatológico; ser definitivo o parte de un tratamiento.[37]

Figura 33. Instrumentos quirúrgicos. La realización de una biopsia (incisional o excisional) es el método por el cual se obtiene un especimen para su posterior estudio histopatológico. Fuente propia.

Entonces; a pesar de la técnicas de imagen sofisticadas, los estudios precisos de sangre, y los escaneos nucleares disponibles en la actualidad, el bisturí y la luz del microscopio o el estudio histológico (Figura 34), siguen siendo las mejores herramientas diagnósticas.

Los especímenes de tejido deteminana la mayoria de los diagnósticos hechos por cirujanos maxilofaciales y otros practicantes de la salud. El reto del clínico es proveer una muesta de especimen representativo que sea adecuado en cantidad, tamaño y sin artefactos o distorsión.[37]

Figura 34. Estudio microscópico para definir el diagnóstico.[38]

El abordaje de una biopsia depende del tamaño, forma, localizacion, y tipo de enfermedad que el clínico sospecha.[37]

6. DIAGNÓSTICOS DIFERENCIALES

Una masa con características benignas en la submucosa puede ser cualquier tumor benigno perteneciente de células nativas de la submucosa.[35]

Por eso una schwannoma, lipoma, o un tumor benigno de glándulas salivales menores tales como un adenoma pleomorfo, adenoma canalicular, o un adenoma de células basales, pueden ser posibles. Un neurofibroma no se presenta clínicamente como un fibroma porque su naturaleza sin cápsula, que usualmente imparte en un irregular y, si es severo, una consistencia de bolsa con gusanos. Por otro lado, un schwannoma esta bien encapsulad y se presentará como una masa protuberante en la submucosa.[37]

Regezi establece que clínicamente, estas lesiones no se confunden con otras lesiones. Sin embargo, puede ser se parezcan a un granuloma piogénico, ó rara vez con un granuloma de células gigantes; cuando estas dos lesiones no tienen o apariencia tan vascular.[44]

Otros diagnósticos diferenciales que pueden; y se parecen clínicamente a una hiperplasia fibrosa son:

Abscesos (Figura 35), Exostosis (Figura 36), Gingivitis hiperplásica focal que puede ser inducida por medicamentos (Figura 37), Quistes de origen odontogénico (Figura 38), Fibroma osificante periférico (Figura 39), Granuloma periférico de células gigantes (Figura 40), Granuloma piógeno (Figura 41), Granuloma telangiectásico (Figura 42) y neoplasias benignas o malignas (Figura 43).

A continuación se ilustran las lesiones mencionadas anteriormente:

- Abscesos (periodontal).

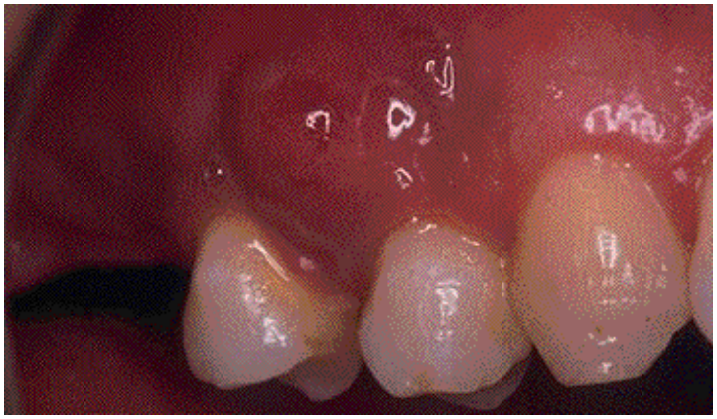

Figura 35. Absceso periodontal lateral del O.D. 44.[33]

- Exostosis.

Figura 36. Exostosis mandibular.[31]

- Gingivitis hiperplásica (inducida por medicamentos).

Figura 37. Gingivitis hiperplásica focal. La lesión es típicamente una tumefacción eritematosa de la papila interdental de las encías. En otras zonas pueden existir grados más leves de gingivitis.[46]

- Quistes de origen odontogénico.

Figura 38. Ejemplo: Ameloblastoma. Se observa un aumento de volumen en la zona de anteriores y posteriores izquierdas; existe expansión de corticales.[54]

- Fibroma osificante periférico.

Figura 39. Fibroma osificante periférico. Las lesiones suelen hacerse muy grandes y llegan a interferir con la masticación.[46]

- Granuloma periférico de células gigantes.

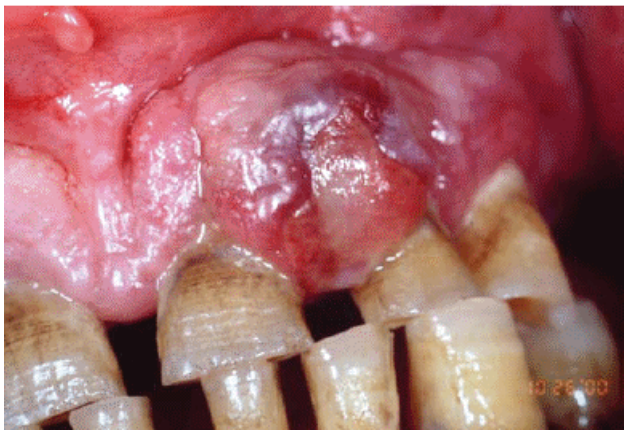

Figura 40. Imagen clínica de lesión gingival de 1.2 x1.6 cm, localizada entre los O.D.'s 21 y 22.[14]

- Granuloma piógeno.

Figura 41. Granuloma piógeno.[4]

- Granuloma telangiectásico.

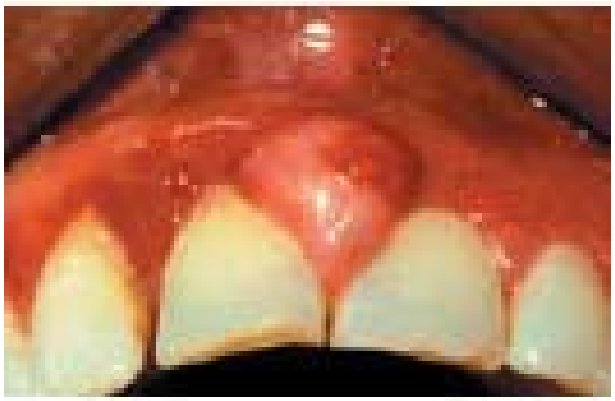

Figura 42. Granuloma telangiectásio.[5]

- Neoplasias benignas o malignas.

A pesar de la baja incidencia de lesiones metastásicas en los maxilares y en la mucosa bucal, éstas constituyen entre el 1-8% de los tumores malignos de la boca. La mayoría de ellas eran intraóseas y el 14% se localizan en los tejidos blandos, asentando con mayor frecuencia en las encías (54.8%) y la lengua (27.4%). En estos casos los tumores primarios suelen estar localizados en el pulmón, mama, riñón, hígado y estómago. En el 20.4% de los casos, las metástasis bucales son la primera manifestación de una enfermedad sistémica neoplásica. Éstas se pueden confundir con lesiones como granulomas piogénicos, fibromas o granulomas periféricos de células gigantes, entre otras, debido a que tienen un aspecto clínico muy semejante. El tratamiento de estas metástasis será fundamentalmente paliativo; el 70% de estos pacientes fallecen en el transcurso del primer año después de haberse diagnosticado estas metástasis. Para confirmar que se trata de una metástasis gingival, la lesión debe cumplir los siguientes criterios: existencia de un tumor primario, comprobación histológica de su naturaleza maligna, similitud anatomopatológica entre éste y la metástasis gingival y ausencia de extensión directa entre las dos lesiones.[53]

Figura 43. Cáncer de pulmón con metástasis hacia cavidad bucal en la encía. Tumores en encía bucal y lingual en mandíbula inferior izquierda. Los tumores aparecen como lesiones exofíticas y pedunculadas con zonas de color rojo oscuro y necrótico.[42]

7. CARACTERÍSTICAS CLÍNICAS

Los cambios variables inflamatorios cuentan para las diferentes presentaciones clínicas.[41]

Aunque una hiperplasia fibrosa puede aparecer en cualquier sitio de la boca, la localización más común es la mucosa bucal a lo largo de la línea de mordida. Esto es porque es una consecuencia del trauma originado por mordedura de la mejilla (Figura 44). La mucosa labial, la lengua, y encía también sitios comunes para su aparición.[41]

Figura 44. Fibroma en la mucosa bucal a nivel del plano oclusal.[27]

Desde rojos, brillantes, y bultos suaves en aquellos que son pálidos y firmes. Comúnmente, los épulis son aumentos de volumen que son típicamente firmes, redondos, indoloros, la mayoría son sésiles pero también los hay pediculados (Figura 45), pálidos y regularmente, menores a 2 cm de diámetro.[35]



Figura 45. Tipos de hiperplasias fibrosas. Fuente propia.

Se presentan como lesiones de base amplia (sésiles), un poco pálidos en comparación con el tejido normal circundante, con la superficie normalmente de apariencia blanca por la hiperqueratosis o úlcera en la superficie causado por un trauma secundario (Figura 46). El potencial de crecimiento del fibroma no excede de 1 a 2 cm de diámetro.[20]

Figura 46. Mujer de 40 años de edad con fibroma en la mucosa bucal. [20]

También Gonsalves y cols. describen a los fibromas como una manifestación asintomática, moderadamente firmes, de superficie lisa, rosas, como nódulos sésiles o pediculados.[27]

Se derivan de una papila interdental anterior de la encía marginal o gingiva papilar y algunas veces están adyacentes a sitios de irritación (Figura 47); como por ejemplo cálculo dental o una cavidad cariosa.[27]

Figura 47. Épulis fibromatoso esférico, más pedicular junto a los órganos dentario 32 y 33, asentado en la apófisis alveolar. Se observa que la higiene en general es deficiente y la prótesis maxilar esta en mal estado.[51,52]

En los pacientes de raza negra, la masa puede tener una pigmentación gris o café.[35]

Laskaris establece que parece ser que muchos fibromas gingivales representan una maduración fibrosa de un granuloma piogénico preexistente originado durante el embarazo; sin embargo existe evidencia suficiente para dicha afirmación.[35]

8. CARACTERÍSTICAS RADIOLÓGICAS

La hiperplasia fibrosa, esta compuesta por tejido conjuntivo, epitelio; lo cual es tejido blando. Éste tipo de lesiones no se observan en las proyecciones con Rayos- x (ó Rayos Roentgen); ya que en éstas radiografías sólo se pueden observar estructuras radio opacas, o sea, estructuras de tejido duro (óseas).

A pesar de lo anterior, el estudio por imagen radiográfica es necesario para la recolección de datos y descartar otro tipo de lesiones que sí muestren evidencias en éste tipo de proyecciones; la radiografía dentoalveolar u ortopantomografía (Figura 48).

Sin embargo, comúnmente, entre los hallazgos radiográficos que se observan en éstos pacientes (con alguna lesión exofítica irritativa); es la presencia de cálculo, periodontitis (pérdida ósea generalizada); restauraciones, prótesis fijas o removibles mal ajustadas, fragmentos radiculares; en general, una serie de factores que se involucran en un mal estado o deterioro bucal.[37,44]

Figura 48. Ortopantomografía. Fuente propia.

9. CARACTERÍSTICAS HISTOPATOLÓGICAS

Una hiperplasia fibrosa usualmente aparece como una masa bien definida de tejido hipocelular colagenizado. La celularidad es variable, sin embargo, depende del grado de la vascularidad. Si esta presente un componente inflamatorio, se encuentra usualmente adyacente a sobre el epitelio o perivascular. El epitelio es frecuentemente atenuado y puede existir hiperqueratinización. La mayoría de estas lesiones son reactivas más que neoplásicas.[37]

El epitelio puede estar intacto, presentar hiperortoqueratosis o mostrar focos de procesos ulcerativos. Este epitelio recubre una masa de tejido conjuntivo fibroso denso, formado por abundante colágeno maduro, similar al de las cicatrices. Los fibroblastos fusiformes, frecuentes en algunas de las lesiones fibrosas indeterminadas, son escasos. Los núcleos fibroblásticos son de carácter monomorfo y el aspecto general es de hipocelularidad (Figura 49).[46]

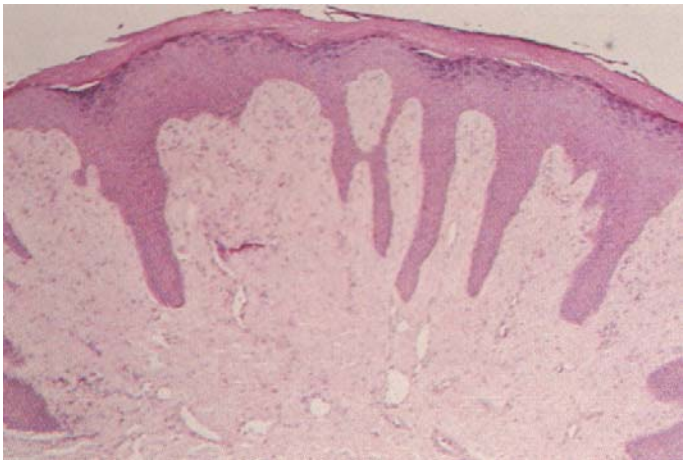

Figura 49. Imagen microscópica consistente en haces densos de colágeno. La lesión suele sufrir irritación constante, por lo que suele presentar hiperortoqueratosis en la superficie epitelial.[46]

Es estudio de revisión de Esmeili, se describe que la presentación microscópica de la lesión incluye colágeno denso, numerosos fibroblastos maduros, y células de inflamación crónica. Frecuentemente se encuentra un epitelio hiperqueratósico por el trauma crónico.[20]

Aunque el diagnóstico definitivo de las lesiones bucales se realiza por medio del estudio histopatológico, no se debe restar importancia al diagnóstico clínico, ya que el margen de error del diagnóstico clínico respecto al histopatológico es considerable.[1]

En el estudio retrospectivo de Aldape, se realizó una comparación acerca de esta correlación clínica- histopatológica. La comparación de diagnóstico clínico con diagnóstico histopatológico, en este último emitido por el laboratorio, se observó que el 65.6% coincidió y el 26.3% no coincidió. Los resultados se grafican en la siguiente tabla (Figura 50).[1]

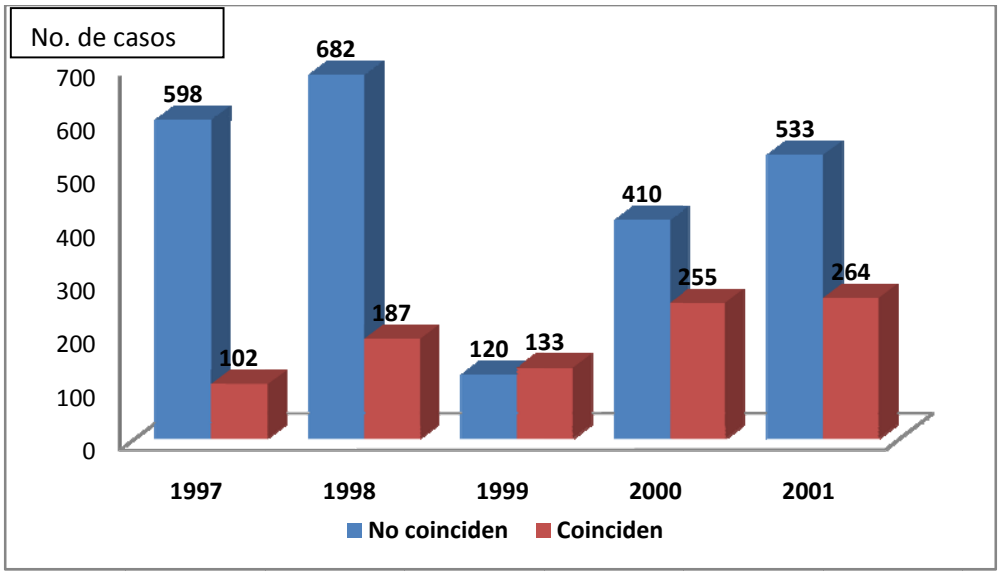

Figura 50. Comparación de diagnósticos clínicos con diagnósticos histopatológicos.[1]

10. TRATAMIENTO

Estas lesiones y las consideraciones más serias en el diagnóstico diferencial se diagnostican y se tratan mediante una excisión local. Si es una masa superpuesta en la mucosa se retira mediante una excisión con 1 o 2 mm de márgenes al fondo de la fascia muscular. La herida resultante puede ser cerrada mediante socavado y avance de los bordes. Si la lesión esta en mucosa bucal cercana a la comisura, es mejor hacer una excisión de la masa en un eje longitudinal orientada anteroposteriormente. Una excisión vertical cicatriza del tal forma que restringe la apertura bucal.[37]

Se deben remover hasta el periostio, en donde se debe realizar un curetaje del sitio.[35]

La biopsia excisional es el tratamiento de elección porque los diagnósticos diferenciales alternos a la hiperplasia fibrosa, se tratan también mediante excisión local o procedimientos de enucleación; esto es porque no existe sospecha de malignidad en la lesión. Éste es un parámetro se utiliza para decidir en realizar la biopsia excisional.[37, 41]

Las opciones quirúrgicas que existen para efectuar la exéresis de las hiperplasias gingivales son múltiples. Las más utilizadas son el bisturí, el bisturí eléctrico ó electrobisturí, el láser de CO_2 (Figura 51), el láser de Erbio:YAG (Er:YAG), el láser de Neodimio:YAG (Nd:YAG) y el láser de diodo.[35]

Wady y cols. han propuesto la inyección intra y perilesional de 1.000.000 UI de penicilina G. Estos autores defienden esta actuación afirmando que la penicilina G produciría la esclerosis y necrosis posterior de la lesión que acabaría desprendiéndose. Recomiendan esta técnica como complemento de la cirugía, ya que parece que evita las recidivas.[35]

El láser de CO_2 tiene una longitud de onda de 10.600nm y es totalmente absorbido por el agua. El láser de CO_2 se aplica normalmente sin contacto directo sobre el tejido que va a ser tratado. Por otro lado, el rayo puede incidir en modo focalizado o desfocalizado. La focalización del rayo conseguirá un corte quirúrgico mientras que su desfocalización producirá la vaporización del tejido. Como el 80% del tejido blando está formado por agua, el láser de CO_2 es muy absorbido en superficie, siendo de este modo, poco penetrante y convirtiéndose en un buen método quirúrgico para los tratamientos realizados sobre los tejidos blandos bucales. De acuerdo con España y cols., la potencia recomendada es entre 5 y 10 W, en la mayoría de los casos, ya que niveles superiores producen reacciones fibrosas cicatriciales o efectos destructivos en los tejidos.[35]

Una de las ventajas que aporta la extirpación quirúrgica con el láser de CO_2 es el menor dolor ocasionado durante la exéresis de la lesión y en el postoperatorio. El rayo láser produce la sección y el sellado de las terminaciones nerviosas de la zona intervenida o por la delgada capa de colágeno desnaturalizado que se forma en la superficie de la herida que actúa impermeabilizándola a la irritación de los fluidos orales.[35]

Pogrel y cols. afirman que se percibe menor dolor postoperatorio porque la reacción inflamatoria resultante a la acción del láser de CO_2 también es menor ya que se produce un sellado de los vasos sanguíneos y linfáticos y, por lo tanto, se impide la extravasación de los fluidos responsables de la inflamación y del dolor.[35]

Según el estudio de Basu y cols. en la curación de las lesiones tratadas con el láser de CO_2, aparece una membrana fibrinopurulenta a las 72 horas que reemplaza la capa necrótica superficial del tejido irradiado. A

las dos semanas, el crecimiento epitelial comienza en la periferia y cubre la superficie de la herida. El tipo de epitelio que se forma es más fino y paraqueratinizado, comparándolo con el que aparece tras la exéresis con bisturí. [53]

La FDA (Food and Drug Administration) sólo admite el empleo de los láseres de CO_2, Argón y Nd:YAG para la extirpación de las lesiones de los tejidos blandos de la cavidad bucal.[53]

Los trabajos más recientes utilizan el láser de Nd:YAG, con una longitud de onda de 1060nm, como alternativa al de CO_2 en la extirpación de las tumoraciones benignas de la cavidad bucal, ya que presenta gran afinidad por los tejidos pigmentados con alto contenido protéico. Su uso ha sido confinado primordialmente al campo de la medicina aunque también se ha desarrollado un láser de Nd:YAG, destinado a la cirugía bucal, que emite a una potencia máxima de 3W, es pulsado a una frecuencia de 10-30 veces por segundo y cada pulsación dura 6 milésimas de segundo. Debido a los pulsos cortos y a su baja potencia, algunos autores aseguran que se puede realizar la intervención quirúrgica sin anestesia local utilizando tan solo anestesia tópica en gel o en espray.[53]

El láser de Nd:YAG tiene mayor penetración sobre la mucosa bucal que el láser de CO_2 ya que este último es absorbido por el agua y menos por la hemoglobina. Existen diferencias en cuanto a la rapidez del tratamiento ya que, el de CO_2 posee gran afinidad por las células de los tejidos blandos bucales y corta o vaporiza el tejido mucho más fácilmente que el de Nd:YAG, acortando el tiempo quirúrgico. También es importante tener en cuenta que el láser de CO_2, aunque tiene un costo económico de aproximadamente la mitad que el láser de Nd:YAG, continúa siendo un tratamiento menos económico que la cirugía convencional.[53]

Figura 51. Láseres quirúrgicos. Láser de CO_2 [26]

Otro aspecto a considerar es que estos láseres producen una incisión estéril; el riesgo de diseminar células cancerígenas o gérmenes en la herida o producir una bacteriemia es nulo. También se debe valorar el efecto hemostático que proporciona la técnica quirúrgica elegida. En aquellos casos que se sospeche intraoperatoriamente un elevado componente vascular de la lesión, el bisturí eléctrico y el láser de CO_2 son la técnica de elección porque consiguen un campo exangüe. Sin embargo, se debe tener en cuenta que en el caso del láser de CO_2, éste sólo coagula los vasos de calibre inferior a 0.5mm de diámetro y, por tanto, es de utilidad en éstos pero no en los de mayor calibre. Por este motivo, algunos autores preconizan el láser de Nd:YAG o el de Argón en la extirpación de los hemangiomas cavernosos ya que logra coagular vasos de más de 7 mm de diámetro, permitiendo una buena visibilidad y mayor precisión en la exéresis de los tejidos blandos. Aconsejan emplear una potencia de 20 a 30W con exposiciones intermitentes de 0.2 a 0.5 segundos, a una distancia de 2 a 3 cm de la lesión.[53]

Convissan y cols. citan en su artículo a Hylton, el cual trató a un paciente con el síndrome de Sturge-Weber mediante el láser de Nd:YAG obteniendo un buen control de la hemorragia. Sin embargo, Argüero y cols. emplearon el láser de CO_2 para tratar a un paciente con enfermedad de Rendu-Osler-Weber y se obtuvo un control de la hemorragia satisfactorio.[53]

En el campo de la cirugía bucal, otro láser de menor utilidad sobre los tejidos blandos es el láser de Er:YAG; éste produce una rápida cicatrización debido al poco efecto térmico lateral que genera. Sin embargo, tiene el inconveniente de que las intervenciones no serán exangües**,** tal como ocurre con el láser de CO_2, por lo que al finalizar la cirugía se debe realizar una compresión de la zona tratada hasta conseguir una buena hemostasia.[53]

Otra opción terapéutica es la utilización del bisturí eléctrico. El bisturí eléctrico es un aparato que utiliza una corriente alterna de alta frecuencia que es rectificada y transmitida a un pequeño electrodo que produce calor. Este calor es capaz de cortar o seccionar los tejidos, coagular, fulgurar y desecar. Los tipos de frecuencia más utilizados en Odontología oscilan entre 2 y 4 MHz. Según el tipo de corriente empleada se producirá un efecto u otro. Para la exéresis de tejidos blandos suele ser útil la corriente totalmente rectificada y filtrada, la totalmente rectificada y la parcialmente rectificada, ya que producen el corte, corte-coagulación y coagulación respectivamente. También será importante seleccionar adecuadamente la forma de la punta del electrodo activo, ya que nos determinará la acción terapéutica a conseguir; en el caso de corte emplearemos los electrodos en forma de aguja fina y para la coagulación los de bola. Las ventajas que ofrece son un corte limpio y exacto, rapidez, campo exangüe e incisión estéril.[53]

Nixon y cols. citan a Pope quien argumenta que el uso de este tipo de bisturí produce un aumento de la actividad osteoclástica cuando la incisión se realiza muy cerca del periostio; en el estudio histológico comparativo que

realizaron Nixon y cols. observaron que se crea un importante exudado inflamatorio que causará un retraso en la cicatrización, quedando el periostio muy afectado. Sin embargo, autores como Schieda y Eiseman creen que no existen diferencias entre la utilización del bisturí eléctrico y el bisturí simple.[53]

Por otro lado, Convissan y cols. contraindican su uso cuando el paciente es portador de algún elemento metálico intrabucal, como es el caso de los pacientes portadores de ortodoncia fija, ya que podría ocasionar la necrosis pulpar de los dientes vecinos a la lesión a tratar. Otra contraindicación recaería en aquellos pacientes portadores de marcapasos de modelos antiguos porque las ondas emitidas interfieren en el funcionamiento de éstos.[53] Los marcapasos actuales están dotados de un recubrimiento que impide las interferencias. Siempre se consultará con el cardiólogo que trate al paciente para valorar qué tipo de marcapasos se implantó y el posible riesgo potencial.[53]

Tamarit y cols. recomiendan el uso del bisturí simple combinado con el eléctrico, porque con el primero se consigue un corte más eficaz y menos lesivo y con el segundo se asegura la obtención de un mejor control del sangrado intraoperatorio. Además, el costo económico es relativamente bajo y supone una buena alternativa cuando no se dispone del láser de CO^2 en la consulta.[53]

A pesar de que el tratamiento definitivo para la hiperplasia fibrosa; siempre es necesario identificar la etiología que lo causó; y por consecuencia eliminarlo. Por ejemplo si se trata de de un factor local irritativo como una obturación mal ajustada o cálculo dental; es necesario cambiar la obturación por una que no cause irritación; ó realizar un detartraje para eliminar el cálculo dental.

11. PRONÓSTICO

La excisión local es la cura; y el pronóstico es bueno. Si no es tratado, las hiperplasias fibrosas tendrán o, la ligeros cambios. Sin embargo la excisión es recomendada es la pauta a seguir en caso de tener neoplasias más seria.

La causa de las recidivas puede ser una higiene bucodental deficiente, ya que la persistencia de placa bacteriana representa un factor decisivo en la recidiva de estas lesiones. Si se realiza una detartraje, raspado-alisado y pulido radicular pero no se mantiene un correcto estado periodontal estas lesiones, con alta probabilidad, volverán a reaparecer.[5]

12. PRESENTACIÓN DEL CASO CLÍNCO: HIPERPLASIA FIBROSA

Paciente de sexo femenino de 30 años de edad, que acudió a la Clínica 15 de la Facultad de Odontología de la Universidad Nacional Autónoma de México por referir un aumento de volumen en el cuadrante inferior derecho vestibular a nivel del canino y primer premolar (43 y 44); habiéndolo descubierto por autoexploración.

12.1 Historia Clínica.

Anamnesis

- Nombre: DSG
- Edad: 30 años de edad
- Estado civil: casada
- Domicilio: Michoacán
- Ocupación: empleada en supermercado

AHF (Antecedentes Heredo Familiares)

- Abuela materna y padre: diabetes tipo II

APNP (Antecedentes Personales no patológicos)

- Heterosexual
- Baño y cambio de ropa diario
- Dieta alta en carbohidratos y proteínas (carne roja)
- Escolaridad: bachillerato
- Todas las inmunizaciones

AGO (Antecedentes gineco-obtétricos)

- Menarca: 12 años de edad
- Menstruación: irregularidad en el periodo menstrual desde siempre.
- VSA

- Gesta: 3 partos naturales; hace 1 año y mes; 4 años y 12 años

APP (Antecedentes personales patológicos)

- No refirió ninguno

PA

- Motivo de la consulta: la paciente expresó tener una “bolita en la boca”.

IPAyS (Inspección por aparatos y sistemas)

Generales: peso: 76 kg;

- Sentidos:

  Boca: aumento de volumen en el cuadrante inferior derecho: entre el canino inferior derecho y primer premolar inferior derecho (43 y 44); de un año 8 meses de evolución; que apareció en el segundo mes del embarazo; forma regular, sésil, de color rosa superiormente y rojizo inferiormente; indurado a la palpación, móvil e indoloro. Con 19 meses de evolución desde su aparición.

  La paciente refirió la aparición de la lesión durante el embarazo; en el 3er mes de gestación; donde el crecimiento fue rápido hasta llegar al 8vo mes de gestación y tener el tamaño actual. El color fue cambiando de rosa pálido a rojizo hasta obtener un aspecto rosado superiormente y rojizo inferiormente.

  Gingivorrea, hialitosis; atribuidos a descuido del estado bucal.

- Hematológico: várices en las piernas, atribuido a que trabaja de pie por mucho tiempo.
- Piel: sensible; moretones con facilidad

12.2 Evaluación Preoperatoria.

12.21 Fotografías extraorales e intraorales.

Figura 52. Frente serio. Ligera asimetría. derecha. Fuente propia.

Figura 53. Perfil derecho. Perfil cóncavo. Fuente propia.

Figura 54. Perfil izquierdo. Perfil cóncavo Fuente propia

Figura 55. Submento vertical. Ligera asimetría derecha. Fuente propia.

Figura 56. Vista axial. Ligera asimetría derecha. Fuente propia.

Figura 57. Vista frontal. Tercio inferior; se observa una leve protuberancia en la zona parasinfisiaria derecha. Fuente propia.

Figura 58. Fotografía de frente. Maloclusión: vestibularización O.D. 21., apiñamiento dental, mordida cruzada posterior izquierda, mordida borde a borde. Se observa cálculo dental e inflamación gingival generalizada (gingivitis).

Aumento de volumen sobre la encía marginal e insertada vestibular entre los O.D.'s 43 y 44; sésil, color rosado en la parte superior y rojizo en la parte inferior; de un tamaño aproximado de 1.5x 0.7cm. Fuente propia.

Figura 59. Vista lateral. Aumento de volumen entre O.D.'s 43 y 44 desde el tercio medio de los O.D.'s hasta encía insertada vestibular, es sésil, se observa el color rosado en la parte superior de la lesión y rojizo en la parte inferior; lisa y redonda. Fuente propia.

Figura 60. Vista oclusal superior. Maloclusión, 17, 16 y 15 fuera del arco dentario: palatinizados; apiñamiento dental anterior y vestibularización del 21. Se observa cálculo dental y placa dentobacteriana. Fuente propia.

Figura 61. Vista oclusal inferior. Maloclusión; se observa apiñamiento dental anterior, molares lingualizados bilateralmente. Presencia de cálculo dental, placa dentobacteriana e inflamación gingival generalizada. Se observa también el aumento de volumen en la encía vestibular, sésil; entre los O.D.'s 43 y 44. Fuente propia.

12.22 Estudios de Gabinete: Biometría Hemática, Tiempo de Sangrado, TP y TPT:

- LEU: 7.7 10^3 / mm^3 (5.0- 1.0); Leucocitos: 7 700/mm^3 (5, 000- 10, 000/mm^3)
- ERI: 4.58 10^6/ mm^3 (4.20-6.20)
- HB: 14.6 g/dl (13.0- 17.0)
- HTC: 42.0 % (40.0- 51.0)
- Leucocitos: 7 700/mm^3 (5, 000- 10, 000/mm^3)
- Linfocitos: 35% (25-40%)
- Monocitos 7% (3-10%)
- Eosinófilos 0% (1-4%)
- Neutrófilos: 57% (0-1%)
- TP: 12 con actividad al 100%
- TPT: 32.1 con INR 1.0

Todos los valores de la biometría Hemática, tiempos de sangrado, TP y TPT; resultaron en rango, por lo cual no refiere alguna alteración que pudiera complicar el procedimiento quirúrgico.

12.23 Características Radiográficas.

En relación a la lesión; debido a que sus componentes son de tejido blando; no se observa en la proyección radiográfica; en éste caso en la ortopantomografía.

Figura 62. Ortopantomografía. No se observan anormalidades óseas en relación a la lesión exofítica en tejidos blandos (zona de los O.D.'s 43 y 44). Se observan los fragmentos radiculares del 27 y 47; además de lesión periapical del O.D. 46. Fuente propia.

12.3 Plan de Tratamiento.

LISTA DE PROBLEMAS
• Lesión exofítica en vestíbulo sobre la encía marginal e insertada entre los O.D.'s 43 y 44.
• Mala higiene bucal: presencia de cálculo dental, y placa dentobacteriana. Gingivitis.
• Maloclusión: Clase III, mordida cruzada posterior izquierda; apiñamiento dental, mordida borde a borde, palatinización O.D.'s 17, 16, 15; lingualización bilateral de molares inferiores.
• Lesión periapical en los O.D.'s 46 y fragmento radicular del O.D. 17. Fragmento radicular O.D. 28.

De acuerdo a los datos recopilados en la historia clínica, estudios de gabinete y radiográficos; se decidió primeramente realizar un detartraje para la eliminación de cálculo, profilaxis y pulido dental. Lo anterior con el propósito de obtener una antisepsia bucal lo mejor posible o un medio bucal apropiado para la realización de la excisión quirúrgica de la lesión exofítica. Esto se resume en la realización de una Fase 1 periodontal (técnica de cepillado dental, detartraje y profilaxis) y posteriormente la biopsia de la lesión.

Alternamente; al periodo de la excisión quirúrgica; también se decidió realizar las extracciones del fragmento radicular y del O.D. con lesión periapical (46 y 47); ya que éstos eran también un foco de infección y reservorio de microorganismos patógenos.

Se le informó de igual manera a la paciente su estado dental en cuanto a la maloclusión (apiñamiento dental, mordida cruzada posterior derecha, lingualización, palatinización y vestibularización de algunos órganos dentario); y se le sugirió realizarse un tratamiento ortodóncico; con el fin obtener una armonía oclusal entre los arcos dentarios.

Con la explicación de los problemas y el plan de tratamiento a realizarse, finalmente se le pidió a la paciente firmar el consentimiento informado proporcionado en la historia clínica de Cirugía Bucal proporcionado por la FO de la UNAM.

12.4 Descripción de la Excisión Quirúrgica.

12.41 Antisepsia.

La paciente realizó un colutorio con solución de gluconato de clorhexidina (Bexident) con triclosan y fluoruro sódico por 60 segundos.

A

B

Figura 63. A. Paciente realizando colutorio de gluconato de clorhexidina. B. Gluconato de clorhexidina. Fuente propia.

12.42 Anestesia.

- Se utilizó la técnica de anestesia local para dentario inferior: se infiltró 1 cartucho de mepivacaína 2% epinefrina con aguja corta. Se reforzó la analgesia infiltrando ½ cartucho para anestesia del nervio mentoniano, y ¼ de cartucho en puntos locales alrededor de la lesión exofítica.

Figura 64. Cartucho de anestesia local de epinefrina 2% con epinefrina. Fuente propia.

Figura 65. Anestesia regional para nervio dentario inferior. Fuente propia.

Figura 66. Anestesia regional para nervio mentoniano. Fuente propia.

12.43 Excisión Quirúrgica.

- Exéresis con márgenes de 2 mm y la eliminación de la lesión.
- Se utilizó un mango #3 con hoja de bisturí #15.

1. Con el bisturí se realizó la excisión desde la base que se encontraba la encía vestibular.

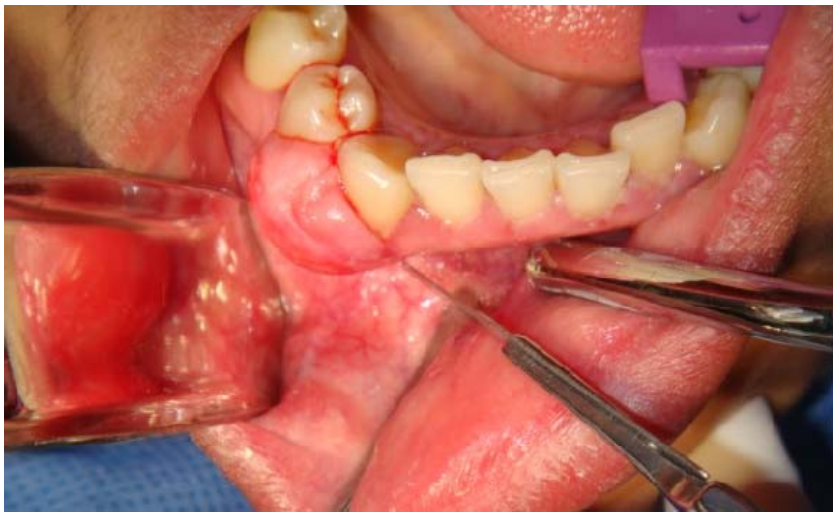

Figura 67. Vista oclusal. Incisión en la base de la lesión (sésil). Fuente propia.

Figura 68. Vista frontal. Incisión de la lesión exofítica. Fuente propia.

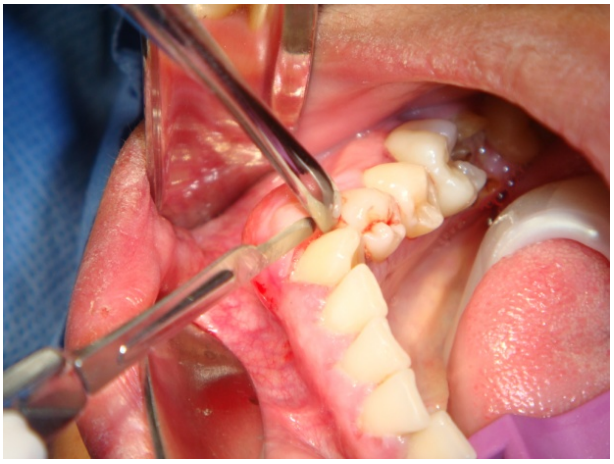

Figura 69. Levantamiento de la lesión exofítica con legra de Molt. Fuente propia.

2. Se retiró por completo la lesión y se contorneó la encía (gingivoplastía) y con una lima para hueso fina se contorneo la cresta inderdental entre los órganos dentarios 34 y 44: se realizó un afilado de margen gingival, se creó un contorno marginal festoneado, realización de un adelgazamiento de la encía insertada y se creó un surcos interdentarios verticales, así como la formación de las papilas interproximales.

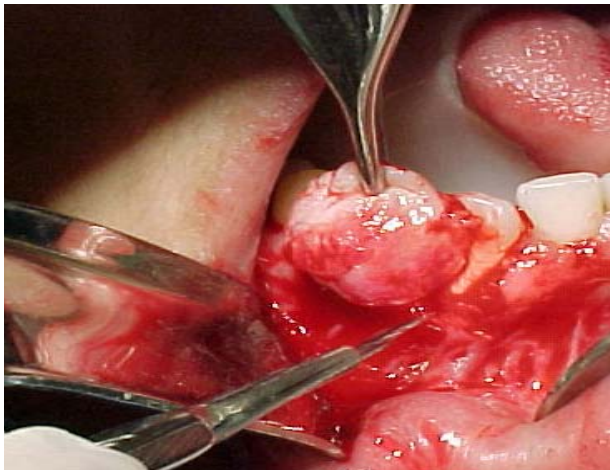

Figura 70. Eliminación de la lesión exofítica, realizando la excisión de toda la base. Fuente propia.

Figura 71. Espécimen completo. Con un tamaño de 1.5x1.5x 0.7 cm. Fuente propia.

3. La lesión exofítica se lavó en agua corriente y posteriormente se colocó en un frasco opaco con contenido de formalina al 10%; para su posterior estudio histopatológico.
4. Finalmente se realizó un curetaje de la zona (curetaje radicular) para retirar por completo la lesión y tejido de granulación residual. Y Para éste paso se utilizaron curetas Gracey para premolares (14/15).
5. Lavado de del lecho quirúrgico con suero fisiológico.

Figura 72. Lecho quirúrgico después de la excisión de la lesión exofítica. Fuente propia.

6. Colocación de apósito quirúrgico en la zona de la excisión quirúrgica de la lesión exofítica.

La elección para la colocación del apósito quirúrgico fue porque la lesión exofítica era sésil (base amplia); y sobre la encía marginal e insertada, por lo cual no fue posible colocar sutura para afrontar colgajos.

A

B

Figura 73. Vista frontal (A) y oclusal (B) donde se observa la colocación del apósito quirúrgico. Fuente propia.

12.5 Prescripción Farmacológica.

- Amoxicilina cápsulas de 500 mg. Oral, 1 cada 8 horas durante 7 días.
- Ibuprofeno cápsulas de 600 mg. Oral 1 cada 12 horas durante 3 días o persista el dolor.

La razón por la cual se le administraron estos medicamentos; fue porque en el mismo procedimiento quirúrgico se le realizaron a la paciente las extracciones de fragmentos radiculares (47 y 28) y molar (46); con lesión periapical que se observó en la ortopantomografía.

12.6 Indicaciones Postoperatorias.

Se le dieron las indicaciones postoperatorias a la paciente en el formato proporcionado en la Clínica de Cirugía Bucal, de la Facultad de Odontología (Figura 74).

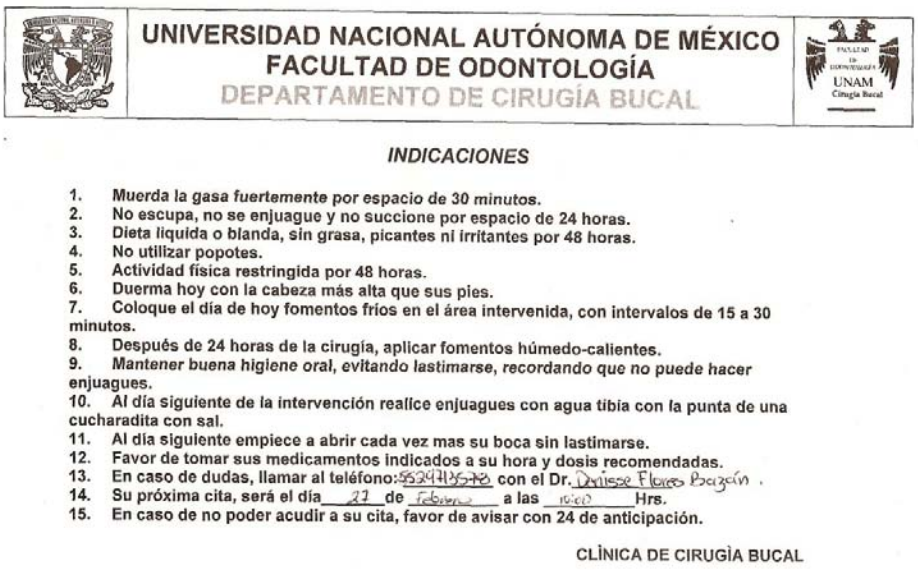

UNIVERSIDAD NACIONAL AUTÓNOMA DE MÉXICO
FACULTAD DE ODONTOLOGÍA
DEPARTAMENTO DE CIRUGÍA BUCAL

UNAM
Cirugía Bucal

INDICACIONES

1. Muerda la gasa fuertemente por espacio de 30 minutos.
2. No escupa, no se enjuague y no succione por espacio de 24 horas.
3. Dieta liquida o blanda, sin grasa, picantes ni irritantes por 48 horas.
4. No utilizar popotes.
5. Actividad física restringida por 48 horas.
6. Duerma hoy con la cabeza más alta que sus pies.
7. Coloque el día de hoy fomentos fríos en el área intervenida, con intervalos de 15 a 30 minutos.
8. Después de 24 horas de la cirugía, aplicar fomentos húmedo-calientes.
9. Mantener buena higiene oral, evitando lastimarse, recordando que no puede hacer enjuagues.
10. Al día siguiente de la intervención realice enjuagues con agua tibia con la punta de una cucharadita con sal.
11. Al día siguiente empiece a abrir cada vez mas su boca sin lastimarse.
12. Favor de tomar sus medicamentos indicados a su hora y dosis recomendadas.
13. En caso de dudas, llamar al teléfono: 5529713578 con el Dr. Denisse Flores Bazán.
14. Su próxima cita, será el día 27 de Febrero a las 10:00 Hrs.
15. En caso de no poder acudir a su cita, favor de avisar con 24 de anticipación.

CLÌNICA DE CIRUGÌA BUCAL

Figura 74. Indicaciones postoperatorias. Fuente propia.

12.7 Resultado del Estudio Histopatológico.

Para la realización del estudio histopatológico, el espécimen fue enviado al DEPeI, al departamento de “Especialistas en Medicina y Patología Bucal”.

12.71 Descripción macroscópica:

Fragmento único de tejido blando fijado en formalina, de forma oval, color blanco con zonas café claro y café oscuro, de consistencia firme, superficie lisa, que mide 1.5x 1.5x 0.7cm (Figura 75). Se realiza corte longitudinal y se incluye en su totalidad en cápsula 49-08.

Figura 75. Especímen de la lesión exofítica. Fuente propia.

12.72 Descripción microscópica:

El espécimen esta formado por tejido conectivo fibroso denso, colágena densa, bien vascularizado, infiltrado inflamatorio crónico difuso

leve. Revestido por epitelio escamoso estratificado con edema intracelular y polimorfonucleares dentro del epitelio (Figura 76).

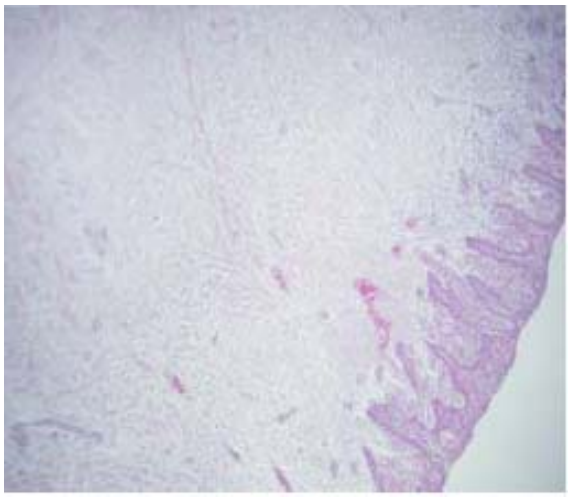

Figura 76. Corte histológico de la lesión exofítica, con tinción H&E. Fuente propia.

De acuerdo a los datos macroscópicos y microscópicos es diagnóstico histopatológico la presencia de una **hiperplasia fibrosa.**

CONCLUSIONES

La hiperplasia fibrosa es una de las lesiones que aparecen en la cavidad bucal con mayor frecuencia; esto es debido a diversos factores (pueden ser locales, sistémicos o ambos); esto quiere decir que la etiología es multifactorial.

De acuerdo a la revisión bibliográfica parece tener mayor predilección por el sexo femenino; sin embargo, en tanto exista un factor local irritativo o traumático, puede aparecer en mujeres o en hombres. Este factor puede ser desde una obturación mal ajustada, prótesis fijas o removibles en mal estado ó incluso la presencia de cálculo dental y placa dentobacteriana exacerba la irritación local y propicia el desarrollo de la hiperplasia fibrosa.

Según la etiopatogenia y fisiopatología de la aparición de la hiperplasia fibrosa; el aumento de TGF-α debido a la traumatización o irritación constante hacia la mucosa bucal, es vital para que la señalización entre la moléculas derivadas del epitelio crucen a membrana y establezcan un vínculo con receptores de fibroblastos; y de ésta manera tener un estimulo continuo de éstos; y así el obtener un crecimiento exacerbado.

La identificación del origen de la hiperplasia fibrosa es necesaria el establecimiento o elección de un plan de tratamiento adecuado; para la realización de tratamientos integrales que incluyan o involucren el conjunto de datos importantes de la historia clínica y estudios de gabinete.

Ya que ésta lesión es frecuente, es necesario para el cirujano dentista, entender el comportamiento de ésta; con el fin de establecer primeramente un diagnóstico clínico adecuado y finalmente un diagnóstico histopatológico

que lo corrobore. Es importante también, relacionar esta manifestación bucal con posibles alteraciones sistémicas que también la puedan estar provocando. No es solamente observar la cavidad bucal; el cirujano dentista tiene el compromiso de atender a los pacientes de manera integral y resolver las alteraciones que le competa.

La educación preventiva en cuanto a la salud bucal juega un rol importante para la aparición de la hiperplasia fibrosa; ya que como se comprobó en la literatura; principalmente la mala higiene bucal con la presencia de cálculo y placa dentobacteriana; propician su desarrollo.

Es favorable que desde el punto de vista de salud pública, este tipo de lesiones puedan ser evitadas y controladas preponderantemente con sólo actividades educativas y orientadoras tanto a la población en general, como al gremio profesional dental.

FUENTES DE INFORMACIÓN

1. Aldape B. B., Padilla M. G, Cruz Legorreta B. Frecuencia de lesiones bucales histopatológicas en un laboratorio de patología bucal. Revista ADM Vol. LXIV, No. 2, Marzo- Abril 2007, pp. 61-67.

2. Alvernia, Pascual. Introducción a la Neuropsicofarmacología Medicación Antiepiléptica. Fármaco Web; Departamento de Ciencias Fisiológicas. Pontificia Universidad Javeriana. http://med.javeriana.edu.co/fisiologia/fw/c523.htm.

3. Anneroth G, Sigurdson A. Hyperplastic lesions of the gingiva and alveolar mucosa. A study of 175 cases. Acta Odontol Scand 1983;41:75-86.

4. Bagán S. J. V. Tumores benignos de la mucosa oral. Atlas Clinic de Medicina Oral. Universidad de Valencia. S. f. e. http://www.uv.es/medicinaoral/Docencia/atlas/tumoresbenignos/sm_13.jpg. Fecha de consulta 29 de marzo del 2008.

5. Bermejo-Fenoll A, López-Jornet P. Differential diagnosis of exophytic lesions of soft oral tissue. Med Oral Patol Oral Cir Bucal 2005;10: 470-471.

6. Biotenk Laboratorio Farmacéutico. Zuviría 5747 (1439) Buenos Aires, Argentina 4604-0204 / 0205, 2001-2007. www.biotenk.com.ar/images/hum/fenitenk.jpg

7. Blanco V., Keochgerián V. Síndrome de Cowden: A propósito de una familia afectada. Med. oral patol. oral cir. bucal (Internet). [periódico en Internet]. 2006 Feb [citado 2008 Mar 29] ; 11(1): 12-16. Disponible en: http://scielo.isciii.es/scielo.php?script=sci_arttext&pid=S1698-69462006000100003&lng=pt&nrm=iso.

8. Boya V. J. Atlas de Histología y Organografía Microscópica. 2ª edición. Editorial Médica Panamericana. México 2004.(1) 35.

9. Bulut S., Uslu H., Özdemir Handan B. and Bulut E. Ö. Analysis of proliferative activity in oral gingival epithelium in immunosuppressive medication induced gingival overgrowth. Head & Face Medicine 2006, 2:13 doi:10.1186/1746-160X-2-13. This article is available from: http://www.head-face-med.com/content/2/1/13.

10. Capitán C. L. M., Salinas S. J. L., Martínez C. S. L., Labrot M. I. L., Durán M. D., Sánchez L. D. et al. Fibropapilomatosis oral múltiple como manifestación inicial de Síndrome de Cowden: Caso clínico. Med. oral patol. oral cir.bucal (Internet). [periódico en Internet]. 2006 Jul [citado 2008 Mar 29]; 11(4): 319-324. Disponible en http://scielo.isciii.es/scielo.php?script=sci_arttext&pid=S1698-69462006000400005&lng=pt&nrm=iso.

11. Castaldi, Bertin, M.S., Gimenez, Fabián *et al*. Enfermedad periodontal: ¿es factor de riesgo para parto pretérmino, bajo peso al nacer o

preeclampsia? Rev Panam Salud Publica, Apr. 2006, vol.19, no.4, p.253-258. ISSN 1020-4989.

12. Castellanos José L., and Laura Díaz-Guzmán, Lesions of the oral mucosa: an epidemiological study of 23785 Mexican patients León, Guanajuato, Mexico. Oral Surg Oral Med Oral Pathol Oral Radiol Endod 2008; 105:79-85.

13. Ceballos A. Medicina Bucal. Granada: Gráficas Anel; 1993. (21) 120-141.

14. Chaparro A. A. V, Berini- Aytés L., Gay Escoda C.. Granuloma periférico de células gigantes: A propósito de 5 casos y revisión de la literatura. Med. oral patol. oral cir. bucal (Ed.impr.). [periódico en la Internet]. 2005 Feb [citado 2008 Mar 30]; 10(1): 41-47. Disponible en: http://scielo.isciii.es/scielo.php?script=sci_arttext&pid=S1698-44472005000100008&lng=es&nrm=iso.

15. Dechaume M, Grellet M, Laundenbach P, Payen J, eds. Estomatología. Barcelona: Toray-Masson; 1981. (3) 56-59.

16. Delgado A., Wilson, Flores M. G. and Concha C., Hiroshi. Diagnosis of Cowden's syndrome based on the identification of oral papillomatosis. *Rev. Estomatol. Herediana*. [online]. Jan./June 2006, vol.16, no.1 [cited 29 March 2008], p.46-52. Available from WorldWideWeb:<http://www.scielo.org.pe/scielo.php?script=sci_arttext&pid=S1019-43552006000100009&lng=en&nrm=iso>. ISSN 1019-4355.

17. Díaz G. L. M., Castellanos S. J. Luis. Lesiones de la mucosa bucal y comportamiento de la enfermedad periodontal en embarazadas. Med. Oral patol. Oral Cir. Bucal (Ed.impr.). [periódico en la Internet]. 2004 Dic [citado 2008 Mar 13] ; 9(5): 430-437. Disponible en: http://scielo.isciii.es/scielo.php?script=sci_arttext&pid=S1698-44472004000500009&lng=es&nrm=iso.

18. Donado M. Introducción a las Lesiones Tumorales Bucomaxilofaciales. Donado M, ed. Cirugía Bucal. Patología y Técnica. Madrid: Masson; 1998. (4) 559-63.

19. Duarte E. S., Vallejos A.R., Rosende V C.E., Brie. Presentación de pseudotumores de origen mesenquimáticos de cavidad bucal según sexo, edad y localización. RAAO. Vol. XLVII / Núm. 3 • Septiembre - Diciembre de 2006: 27.

20. Esmeili, F. Lozada-Nur, J. Epstein. Common benign oral soft tissue masses. Dental Clinics of North America, Volume 49, Issue 1, pages (23) 223-240.

21. Fuente UNAM. FO. Información del programa TRECLIP. 2004-2005.

22. Gaetano T. Montelione. Transforming Growth Factor Alpha. S.f.e. http://www-nmr.cabm.rutgers.edu/photogallery/proteins/gif/1YUG-av2.jpg. Fecha de consulta 29 de marzo del 2008.

23. Galindo J. Radiología. S.f.e. http://personal.auna.com/jagalindof/web_radiologia/radiografia_panora

mica_correcta_archivos/image004. fecha de consulta 29 de marzo del 2008.

24. García-Pola M.J., García J.M. Lesiones elementales de la mucosa oral. Bagán JV, Ceballos A, Bermejo A, Aguirre JM, Peñarrocha M, eds. Medicina Oral. Barcelona: Masson; 1995. (6) 69-75.

25. Gay Escoda C., Berini Aytés L. Tratado de Cirugía Bucal. Tomo 1. Ergon. 2004. Capítulo 1. (2) 14 y 33.

26. Gay Escoda C., Berini Aytés L. Tratado de Cirugía Bucal. Tomo 1. Ergon. 2004. Capítulo 2. (1) 60

27. Gonsalves W. C., C. Angela and W. B., Neville. Common Oral Lesions: Part II. Masses and Neoplasia. American Family Physician. Volume 75, Number 4 February 15, 2007.

28. Gorlin R. J., Cohen M. M., Levin L. S.. Oxford Monographs on Medical Genetics No. 18 Syndromes of the Head and Neck. 3era edición. New York, Oxford. 1997. (4) 357- 361.

29. Grinspan D. Enfermedades de la boca. Semiología, patología, clínica y terapéutica de la mucosa bucal.Volumen II. Buenos Aires: Mundi; 1977. (4) 808-812.

30. Güngörmüsm, Ankgül HM, Yilmaz AB. Generalized Gingival Hyperplasia Occurring during prengnancy. The Journal of International Medical Research 2002; 30: 353 – 355.

31. Jiménez P. C. Condiciones no Patológicas de la Cavidad Bucal. Acta Odontol. Venez. [online]. dic. 2001, vol.39, no.3 [citado 29 Marzo

2008], p.98-99. Disponible en la World Wide Web: <http://www.scielo.org.ve/scielo.php?script=sci_arttext&pid=S0001-63652001000300015&lng=es&nrm=iso>. ISSN 0001-6365.

32. Juárez R. P., Lucas G. V., Lucas O. N. Agrandamiento gingival inducido por la ingesta de testosterona. Volumen 40 Nº 1 / 2002 . Fundación Acta Odontológica Venezolana - RIF: J-30675328-1 - ISSN: 0001-6365

33. Kinast - Feliú H. ¿Qué es la enfermedad periodontal? 2002. http://members.tripod.com/drkinastpaginas/29c80160.gif. Fecha de consulta 29 de marzo del 2008.

34. Larez, Leira, Benavides, Yndira, Henriquez, Yeniz et al. Lesiones bucales vistas en la embarazada. Rev Obstet Ginecol Venez, Mar. 2005, vol.65, no.1, p.9-13. ISSN 0048-7732.

35. Laskaris G., C. Scully. Periodontal Manifestations of Local and Systemic Disorders. Chapter 30. Springer – Verlag. 2003. (9) 297-306.

36. Mallo L, Rodríguez G, Goiriena FJ, Lafuente P. Patología de la mucosa oral en los ancianos institucionalizados españoles. Medicina Oral 2000; 5: 177-86.

37. Marx R. C., Stem D. Oral and Maxillofacial Pathology A Rationale for Diagnosis and Treatment. Quintenssence Publishing Co. Inc. Chicago, Berlin, Tokyo, Copenhagen. Hong Kong. 2003. (22) 1-15, 17-23, 395-396.

38. Microsoft Office Word 2007. Imagenes prediseñandas online. 2008 Microsoft Corporation. http://office.microsoft.com/es-mx/clipart/default.aspx.

39. Moret Y., Rivera H., Cartaya M. Prevalencia de las lesiones en la mucosa bucal de pacientes diagnosticados en el Laboratorio Central de Histopatología Bucal “Dr. Pedro Tinoco” de la Facultad de Odontología de la Universidad Central de Venezuela durante el período 1968-1987. Volumen 45 Nº 2 / 2007. Facultad de Odontología. UCV.

40. Nartey N. O., Mosadomr- Hezekiah A., Al-Cailani M., Al-Mobeerik A., Localized Inflammatory Hyperplasia Of The Oral Cavity: Clinico-Pathological Study Of 164 Cases. King Saud University College of Dentistry, P.O. Box 60169, Riyadh 11545, Saudi Arabia.

41. Neville, Damm, A., Bouquot. Oral and Maxillofacial Pathology. 2nd edition. W. B. Sounders Company. Elsevier Science 2002. Philadelphia, London, New York, St. Louis, Sydney, Toronto. 2002. (56) 437- 493.

42. Park Jo-Young, Kim Hyung- Sup, Zo Yae-lll, Lee Sun, Choi Sung-Weon. Initial Presentation of Lung Sarcomatoid Carcinoma as a Metastatic Lesion in the Mandibular Gingiva Case Report. Journal of Periodontology 2006; 77: 734-737.

43. Radiodoc. S. f. e. http://www.radiodoc.com.br/imagens/servicos/radiografias/periapical/1_n.jpgFecha de consulta 29 de marzo del 2008.

44. Regezi, Sciubba, Jordan. Oral Pathology Clinical Pathologic Correlations. 4th edition. Sounders. St. Louis Mossouri. 2003. (24) 157-181.

45. Rotaru H., Choi Je Yon, Hong Sam-Pyo, Lee Yong-Chan. Transforming growth factor-α and oral fibroma: immunohistochemical and in situ hybridization study. Journal of Oral and Maxillofacial Surgery. Volume 61, Issue12, December 2003. Pages (5) 1449-1454.

46. Saap J. P., Eversole L. R., Wysocki G. P. Patología Oral y Maxilofacial Contemporánea. Capítulo 9. Elsevier España; 1998. (2) 277- 281.

47. Sanborns Hermanos. Medicamentos. http://www.sanborns.com.mx/sanborns/assets/product_images/images_big/7501082203318.jpg. Fecha de consulta 29 de marzo del 2008.

48. Scully C., Dunitz M. Handbook of Oral Disease Diagnosis and Management. London. 1999. (24) 275-299.

49. Segura-Saint-Gerons R, Ceballos-Salobreña A, Toro-Rojas M, Gándara- Rey JM. Oral manifestations of Cowden's disease. Presentation of a clinical case. Med Oral Patol Oral Cir Bucal 2006; 11:E421-4. Medicina Oral S. L. C.I.F. B 96689336 - ISSN 1698-6946

50. Serral Laboratorios. S.f.e. http://www.serral.com.mx/imagenes/gennera/Eritromicina_500mg_20_tabletas_g.gif. Fecha de consulta: 29 de marzo del 2008.

51. Strassburg M., Knolle. Disease of the Oral Mucosa A Color Atlas. Chapter 27. 2nd edition. Quintentenssence Book. Illinois. 1994. (20) 578-589.

52. Strassburg M. Enfermedades de la mucosa oral. Capítulo 14. 2da edición Quintenssence Book. Illionis. 1994. (14) 299-313.

53. Tamarit-Borràs M, Delgado-Molina E, Berini-Aytés L, Gay-Escoda C. Removal of hyperplastic lesions of the oral cavity. A retrospective study of 128 cases. Med Oral Patol Oral Cir Bucal 2005;10:151-62. Medicina Oral S. L. C.I.F. B 96689336 - ISSN 1698-4447

54. Trokel Y., Himmelfarb R., Schneider W., Hou R. An Update on the Management of a Recurrent Ameloblastoma: A Case Report and Review of Literature. Columbia Dental Review 1996. http://www.cumc.columbia.edu/news/dental/cdr96/CDRjournal_photos/cdr96_trokel01.jpg. Fecha de consulta 29 de marzo del 2008.

55. Zavarella M.M, Gbemi O., and Walters J.D.,* Accumulation of Non-steroidal Anti-inflammatory Drugs by Gingival Fibroblasts. J Dent Res. 2006 May ; 85(5): 452–456.