UNIVERSIDAD NACIONAL AUTÓNOMA DE MÉXICO.

FACULTAD DE ESTUDIOS SUPERIORES
ZARAGOZA.

TESIS:
USOS ODONTOLÓGICOS DE LA FIBRA DE VIDRIO REFORZADA CON COMPOSITE PARA EL CIRUJANO DENTISTA DE PRÁCTICA GENERAL.

CARRERA DE CIRUJANO DENTISTA.

ÁREA CLÍNICA.

DIRECTOR DE TESIS
C.D. GENARO RODRÍGUEZ INDA.

PASANTE.
CHRISTIAN PARDO CASTAÑEDA.

FEBRERO 2008

Universidad Nacional Autónoma de México
UNAM
Biblioteca Central
Dirección General de Bibliotecas de la UNAM

UNAM – Dirección General de Bibliotecas
Tesis Digitales
Restricciones de uso

DERECHOS RESERVADOS ©
PROHIBIDA SU REPRODUCCIÓN TOTAL O PARCIAL

Todo el material contenido en esta tesis esta protegido por la Ley Federal del Derecho de Autor (LFDA) de los Estados Unidos Mexicanos (México).

El uso de imágenes, fragmentos de videos, y demás material que sea objeto de protección de los derechos de autor, será exclusivamente para fines educativos e informativos y deberá citar la fuente donde la obtuvo mencionando el autor o autores. Cualquier uso distinto como el lucro, reproducción, edición o modificación, será perseguido y sancionado por el respectivo titular de los Derechos de Autor.

CON DEDICATORIA A MIS PADRES.

QUE GRACIAS A ELLOS CON SU EJEMPLO, APOYO Y ESFUERZO HE PODIDO REALIZAR UNA DE MIS METAS EN LA VIDA, QUE SE ES UN LOGRO Y UNA SATISFACCIÓN MÁS PARA ELLOS.

ÍNDICE

CONTENIDO PAG.

INTRODUCCIÓN……1

JUSTIFICACIÓN……...2

MARCO TEÓRICO……3

LA RESTAURACION EN ODONTOLOGÍA……3

ANTECEDENTES DE LA FIBRA DE VIDRIO……...3

FIBRA DE VIDRIO Y COMPOSITES……..5

PRÓTESIS FIJA…… …10

FIBRA DE VIDRIO Y COMPOSITES EN PRÓTESIS FIJA……..…14

FERULAS EN ODONTOLOGÍA……38

FIBRA DE VIDRIO Y COMPOSITES EN
FERULIZACIÓN ODONTOLOGICA……....40

ENDOPOSTES……45

FIBRA DE VIDRIO Y COMPOSITES EN ENDOPOSTES……....52

FRACTURAS DE CORONA……..……60

FIBRA DE VIDRIO Y COMPOSITES EN TRATAMIENTO
DE FRACTURA DE CORONA……...63

OBJETIVO……66

DISEÑO METODOLÓGICO……...67

CRONOGRAMA DE ACTIVIDADES……68

CONCLUSIONES……..……..69

REFERENCIAS……70

INTRODUCCIÓN

En la presente tesis se hace una revisión bibliográfica sobre el uso que hasta el momento ha tenido la fibra de vidrio en el área odontológica, comenzando por las principales opciones de tratamiento convencionales sin fibra de vidrio para después ir incluyendo las aplicaciones de la misma.

Haciendo notar la versatilidad de la **fibra de vidrio**, se muestra un panorama general sobre la concepción de la misma y su uso en conjunto con el composite.

En la presente tesis se ven conceptos de prótesis fija, ferulización, endopostes y reconstrucción de muñones; así como tratamiento de fractura de corona; agregándole en ese mismo orden el impacto y avance que tiene el uso del composite reforzado con fibra de vidrio “CRF”.

Además en el presente trabajo se incluyen a detalle cada uno de los tratamientos de restauración con algunas de las técnicas para el uso de los composites reforzados con fibra de vidrio.

OBJETIVOS

Describir las aplicaciones de la fibra de vidrio para la odontología, en el área de prótesis fija, férulas, endopostes y tratamiento de fracturas de corona.

JUSTIFICACIÓN

La actualización y aplicación de materiales para uso odontológico presenta un mejor panorama para el desarrollo de nuevas técnicas para la atención del paciente.

El presente trabajo es una investigación bibliográfica sobre el uso de los composites reforzados con fibra de vidrio en las diferentes opciones de tratamiento que se ocupan; para la elaboración de prótesis fija, endopostes, reconstrucción de muñones, ferulización y tratamiento de fractura de corona.

De tal forma el Cirujano Dentista tiene a su alcance el poder de ejercer opciones de tratamiento con materiales y técnicas innovadoras que no se aplican en los procedimientos tradicionales, obteniendo así beneficios como la reducción de citas en la atención del paciente y ofrecerle alternativas de tratamiento un poco más económicas en relación a los costos de los procedimientos tradicionales.

La restauración en odontología

Actualmente es de vital importancia saber que contamos con una diversidad de alternativas en los materiales para la restauración en odontología, una de esas alternativas es el uso de la fibra de vidrio en algunos procedimientos como en prótesis fija, ferulización, endopostes y fracturas de corona.

Antecedentes de la Fibra de Vidrio

La fibra de vidrio o fibra óptica empezó a tener su desarrollo tecnológico y aplicación dentro de la industria. Los primeros usos de la fibra de vidrio fueron en la industria de la telefonía, la cual fue sustituyendo al cable convencional de cobre.

La fibra óptica se puede emplear como sensor para medir tensiones, temperatura, presión, así como otros parámetros.

Es posible usar filamentos de fibra junto con lentes para fabricar instrumentos de visualización largos y delgados llamados endoscopios. Los endoscopios se usan en medicina para visualizar objetos a través de un agujero pequeño. Los endoscopios industriales se usan para propósitos similares, como por ejemplo, para inspeccionar el interior de turbinas.

También dentro de la medicina tiene como uso la fabricación de aparatos ortopédicos y en el tratamiento de fracturas sustituyendo el yeso común.

En el campo de la odontología hay nuevos avances y técnicas con éste material, dentro de estos avances tecnológicos está el desarrollo de la ´´**FIBRA DE VIDRIO REFORZADA CON COMPOSITE**´´, que aplicado al campo de la Odontología se le puede dar distintos usos como son, en el campo de la endodoncia para elaborar endopostes, en periodoncia como férula periodontal, en prótesis fija para dar soporte a la misma.

En la actualidad con estos avances tecnológicos se puede contar con este material que permiten simplificar los tiempos y métodos tradicionales para llevar a cabo en el paciente algunos procedimientos que pudieran requerir para su elaboración al laboratorista dental.

La fibra de vidrio reforzada con composite es muy útil en el consultorio dental ya que puede ser utilizada por el cirujano dentista de práctica general, porque le permite realizar procedimientos en una sola cita y es conveniente para el paciente que requiere de algún tratamiento odontológico y que no cuenta con el tiempo que usualmente se emplearía en los procedimientos tradicionales en el laboratorio dental.
Las características de los composites reforzados adquieren propiedades físicas mejoradas, tales como aumento de la dureza y resistencia al desgaste, debido a la incorporación de fibras a la resina. El reforzamiento de resinas puede lograrse mediante la incorporación de capas de fibras de carbón, vidrio, polietileno o Kevlar dentro de la estructura interna de la resina.

Originalmente, las resinas reforzadas con fibra de vidrio fueron utilizadas como componentes estructurales para varios usos odontológicos: como sustituto de estructuras metálicas de prótesis, en dentaduras a base de resina (polimetilmetacrilato), retenedores ortodónticos y férulas. Actualmente estos

materiales están siendo utilizados para la fabricación de prótesis fijas como onlays, inlays, carillas y, recientemente postes endodónticos.

Inicialmente Targis/Vectris® (Ivoclar Williams, Amherst, NY). Sculpture FiberKor® (Jeneric/Pentron, Inc, Wallingford, CT) y BelleGlass® (Kerr Manufacturing, West Collins Orange, C.A), fueron los primeros sistemas de resinas reforzadas que pudieron ser utilizados en el laboratorio y en la práctica odontológica. Estos sistemas fueron originalmente diseñados para la construcción de puentes fijos para molares y restauraciones indirectas. Sin embargo, el primer caso de fabricación de muñones individuales a base de fibra de vidrio constituye la adaptación del sistema Targis/Vectris® reportado por Nathan Blitz en 1998.

Ribbond® (Ribbond Inc., Seattle, WA) y GlassSpan® (GlassSpan, T. Drive Exton, Penn) son también sistemas de resinas reforzadas con fibra de vidrio (Ribbond®) (GlassSpan®) que principalmente han sido utilizados para la fabricación de férulas periodontales y retenedores ortodónticos. En su artículo, Karna 3 describe la fabricación de un poste endodóntico usando una fibra de Ribbond®, fibra de vidrio, cementada al conducto con una resina de doble curado.

Estos son algunos ejemplos de lo que se puede realizar con la fibra de vidrio reforzada con resina.[1]
Ver fotografía 1.

Fotografía 1



Muestra de la fibra de vidrio.
Fuente: Revista RCOE. Antón Radigales Manuel 2001

Fibra de vidrio y composites.

Todos los composites están constituidos por partículas de relleno en una matriz de resina. El tamaño de las partículas de relleno puede oscilar entre 0,04 μm y más de 100 μm. Proporcionan resistencia al material y están aglutinados por la matriz de resina, que también las une a la estructura dental.

El relleno puede estar constituido por partículas de sílice muy pequeñas, como en las resinas de microrrelleno, o por partículas de cuarzo o vidrio de mayor tamaño, como en los composites de partículas pequeñas y en las resinas híbridas.

Los composites o resinas compuestas incluyen cuatro componentes fundamentales.

1.- Una fase de matriz (resina de dimetacrilato)
2.- Iniciadores de la polimerización (que se activan por medios químicos o con la luz visible.
3.- Una fase dispersa de relleno y colorantes.
4.- Una fase de acoplamiento que consigue la adhesión entre la matriz y las partículas de relleno. A menudo se añade un diluyente por ejemplo trietilenglicol dimetacrilato, o TEG-DMA para controlar la viscosidad y conseguir una resina más flexible y menos quebradiza.

Los composites híbridos incluyen partículas de diferentes tamaños, se añaden a la matriz de resina partículas pequeñas (de 0,6 a 5 mm) y partículas de microrrelleno de 0,04 mm. La forma de las partículas de relleno determina sus propiedades. Las partículas irregulares provocan una concentración de tensiones en las zonas más angulosas. Las partículas esféricas distribuyen más uniformemente las tensiones entre el relleno y la matriz.

En los sistemas activados por la luz ultravioleta (UV) se utiliza una fuente de luz de 365nm para activar el éter de metil benzoína en radicales libres sin aminas terciarias. En los sistemas que polimerizan con luz visible se utiliza una fuente de luz de 468± 20 nm para excitar unas quinonas alcanforadas con una amina alifática e inicien una reacción de radicales libres.[2]

El éxito alcanzado con la creación y uso de restauraciones estéticas en odontología se debe en gran parte a la necesidad y demanda demostrada por los pacientes por obtener cada vez más restauraciones que sean compatibles con la apariencia de los órganos dentarios naturales. Como consecuencia, en los últimos años, ha habido un aumento significativo en el uso de materiales restauradores de cerámica.

Investigaciones hechas acerca de postes y muñones estéticos se han enfocado últimamente hacia la creación de sistemas que sean más fuertes y resistentes a la corrosión, además de ser biocompatibles con los tejidos dentarios y la cavidad

bucal. La reciente introducción de materiales capaces de crear adhesión dentinaria ha resultado una alternativa viable para reconstruir y rehabilitar órganos dentarios que han sido afectados severamente por caries dental, traumas o deficiencias congénitas.

El uso de postes endodónticos que permiten adhesión tanto a los tejidos dentarios como a materiales resinosos provee la creación de un muñón-poste en un sólo componente o « monobloque ». Investigadores han reportado que los postes y muñones estéticos preservan la integridad de la estructura dentaria, ya que son menos invasivos que los sistemas convencionales. Por otro lado, se postula que la unión del poste endodóntico al muñón y a la dentina podría ayudar a la distribución de las fuerzas de la masticación a lo largo del órgano dentario, contribuyendo así al reforzamiento y durabilidad de la restauración. Ver fotografía 2.

Fotografía 2

Estructura de fibra de vidrio adherida con resina compuesta
Fuente: Buscador de imágenes www.google.com.mx ...2007
Ribbond on line

Las resinas compuestas y acrílicas tienen la fuerza de compresión adecuada, pero muy poca fuerza de tensión. Por eso, para maximizar el refuerzo, se coloca la fibra de vidrio donde se necesita más la fuerza de tensión. Cuanto más ancho sea la pieza de fibra de vidrio, es más resistente a las fuerzas de flexión y de torsión.

Este material también nos sirve para la construcción de férulas periodontales al adherir el laminado de la resina compuesta con la fibra de vidrio a los órganos dentarios, se puede construir una unidad estructural que puede estabilizar los órganos dentarios en periodoncia, actuar como retenedor ortodóntico fijo, dar soporte a las prótesis fijas o retener órganos dentarios afectados por avulsión.

Todas estas aplicaciones implican variaciones de una técnica común. Las fibras y la matriz de resina preimpregnadas de los composites con refuerzo de fibras se combinan durante el proceso de fabricación, dando como resultado que puede soportar la carga hasta tres veces más y aumentar la flexión 10 veces más en comparación con el composite ordinario.

Una de las primeras fórmulas era un material termoplástico que consistía en fibras de vidrio S2 y una matriz de policarbonato. Este material ha sido utilizado en la

fabricación de prótesis adhesivas, férulas y retenedores en personas. A lo largo de casi una década de seguimiento clínico, estas prótesis de composite con refuerzo de fibra de policarbonato preimpregnadas y aparatos dentales nunca han tenido errores estructurales importantes. Sin embargo, aunque el composite con refuerzo de fibras de policarbonato ha demostrado poseer una gran fuerza y unas excelentes propiedades mecánicas, presentaba características de manejo no deseadas y un aspecto opaco; además no se adhería bien al esmalte o a otros materiales de resina de composite.

La fórmula mejorada de composite con refuerzo de fibras de vidrio se polimeriza con luz y calor, y contiene fibras de vidrio S2, que se preimpregnan con matriz de bis-GMA. Posee las mismas excelentes propiedades físicas que el composite con refuerzo de fibra de policarbonato anterior, pero se maneja con menos dificultad.

Las pruebas mecánicas de este nuevo material han demostrado que es hasta siete veces más fuerte que el composite de partículas, además es mucho más rígido.

Esta novedosa fórmula tiene propiedades ópticas mejoradas y no es opaca. Por tanto, no hay que colocar capas adicionales de agente de enmascarado sobre el composite con refuerzo de fibra, lo que permite que se coloque una capa relativamente delgada (aproximadamente de 0,5mm) de composite de partículas sobre la subestructura de composite con refuerzo de fibra de vidrio a la vez que se mantiene un aspecto estético.

Este material utiliza las nuevas fórmulas poliméricas, la distribución y carga de relleno de partículas mejoradas y la polimerización con luz intensa, al vacío y con calor. Todos estos factores han mejorado su resistencia al desgaste e incrementando la elasticidad, lo que, a su vez, ha resultado en un incremento de resistencia al impacto y la fractura.

Esta nueva generación de materiales de composite, utilizados como capa externa o carilla aportando la forma anatómica y contorno sobre el armazón de composite con refuerzo de fibra ofrecen el potencial de prótesis fijas libres de metal y porcelana con una amplia duración[2].

La fibra de vidrio se compone básicamente de silicio, aluminio y óxidos de magnesio, con independencia de la dirección de la carga, por lo tanto, sus propiedades de flexión son superiores a las de las fibras de polietileno.

La estructura de la fibra tiene una arquitectura traducida en agrupamiento y orientación con diferentes características:

Unidireccional.
Entrelazada o malla.
Trenzada.

Los unidireccionales (FiberKor, Splint-itl, Vectris Pontic) presentan fibras que son paralelas y todas tienen la misma dirección.

Los patrones entrelazados o malla (Ribbond, Splint-itl, Vectris Frame y Single) incluyen fibras que corren perpendicularmente en ambas direcciones

Productos trenzados (GlassSpan, Connect) presentan manojos de fibra enmarañados como una trenza de cabello[3].

Fiber splint® (Polydentina). Se presenta en forma de cinta de 4 mm de ancho y es extremadamente delgada. Para su uso es necesario impregnarla en resina liquida, hay que aplicar varias capas de cinta (seis u ocho) para lograr una estructura suficientemente resistente. Este material es usado para la elaboración de endopostes.

La misma marca ha presentado posteriormente la Fiber Splint® ML (Multi Leyer= multicapa) que ofrece seis capas de fibra juntas en la misma cinta. El sistema es ingenioso, pero el tejido es tan compacto que la resina no puede penetrar bien para impregnar las capas interiores y la estructura resultante queda demasiado frágil para ser utilizada como apoyo de un póntico.

Ribbond®. (Ribbond). Se presenta en dos anchos: 2 y 3 mm, pero la orientación del tejido permite variar considerablemente la anchura por simple tracción, sin que tienda a deshilarse. Este material es usado para la elaboración prótesis fijas, endopostes y férulas periodontales.

GlasSpam®. (GlasSpam). Fibra de vidrio no impregnada en resina. Se presenta en dos formas: de cinta y de tubo. El tubo se puede usar para confeccionar pernos intrarradiculares inmediatos. La cinta es gruesa y más bien basta.

Vectris® Frame. (Ivoclar). Es una fibra de vidrio destinada a laboratorio, pero se puede utilizar en clínica lo mismo que las anteriores. Se ofrece en tres presentaciones: en forma de disco (Single), de haz (Pontic) y de piezas rectangulares (Frame), que es la que nos interesa. Cada rectángulo está formado por cuatro capas de fibra superpuestas que pueden usarse juntas o por separado; naturalmente, cuantas más capas se coloquen a la vez, mayores será la rigidez del conjunto y las dificultades de adaptación, pero se elabora más rápido.

Las piezas rectangulares son muy anchas (18 mm) por lo que hay que cortarlas en tiras a la medida de nuestras necesidades, en cambio no es necesario embeber la fibra con resina porque viene ya impregnada de fábrica. Este material es usado para la elaboración de prótesis fija y férulas periodontales[4].

Los precios de estos productos van desde los 790$ a lo 2,700$ pesos

Estos materiales pueden utilizarse en cualquier zona de la boca en la que la estética sea importante. La ausencia de metal y de materiales opacos permite que

la prótesis tenga una buena translucidez y un aspecto muy natural. Este aspecto del margen cervical de la prótesis elimina la necesidad de que el odontólogo esconda sus márgenes subgingivalmente, donde podrían crear un problema periodontal para el paciente.

Los márgenes supragingivales de esta prótesis polimérica se asocian fácilmente con la estructura dental sin tallar, apical a la línea de acabado del tallado, igual que la prótesis total, conjunta con los órganos dentarios naturales adyacentes.

El uso de cementos de resina de composite que se adhieren a la cara interna de las cofias metálicas de prótesis poliméricas y al esmalte y dentina de los órganos dentarios pilares aporta una mejor retención para la prótesis. Esta característica puede aportar retención crítica a la prótesis polimérica sobre órganos dentarios pilares que no se puedan tallar con forma retentiva óptima.

El uso de técnicas de cementado adhesivo requiere que el profesional pueda mantener el campo libre de contaminación. El aislamiento con dique de goma es idóneo y debería utilizarse siempre que sea posible.

Es importante que el odontólogo se familiarice con las características del diseño de una prótesis de composite con refuerzo de fibra para apreciar totalmente los requerimientos de tallado dental y evaluar críticamente las estructuras reforzadas de fibra y prótesis fabricadas en el laboratorio dental.

Para cementar esta fibra hay que utilizar una resina híbrida sin relleno aplicada directamente al esmalte para lograr adhesión. Este material se usa para humedecer la fibra de vidrio. Este material comúnmente se llama resina compuesta adhesiva, resina compuesta sin contenido. No se debe usar primers de dentina o sistemas de adhesión de 5ª generación o de un solo paso para humedecer la fibra de vidrio. Sólo que sea el único sistema disponible hay que asegurarse que el solvente sea evaporado de la fibra de vidrio humedecida, después de eliminar el exceso de adhesivo con una gasa sin pelusa, sosteniendo la fibra de vidrio húmeda con pinzas de curación y evaporando el solvente con aire de la unidad dental.[2,3]

Prótesis fija

La prótesis fija es un aparato o aditamento dentosoportado que sirve para devolver la rehabilitación al paciente.

El campo de la prótesis fija abarca desde la restauración de un único órgano dentario hasta la rehabilitación de toda la oclusión. Un órgano dentario aislado puede ser restaurado hasta su completa eficacia funcional o hasta alcanzar un mejor efecto estético. Los órganos dentarios ausentes se pueden reemplazar con prótesis fijas que mejorarán el confort, la capacidad masticatoria del paciente, y en muchos casos, el concepto que tiene de sí mismo.

También es posible, mediante restauraciones fijas, realizar las correcciones básicas y amplias necesarias para tratar los problemas relacionados con la articulación temporomandibular y sus componentes neuromusculares. Por otra parte, acabando indebidamente tratamientos que afecten a la oclusión, se puede crear una desarmonía y una lesión en los componentes neuromusculares de dicha articulación.[5]

Una corona es una restauración cementada que reconstruye la morfología, la función y el contorno de la porción coronal dañada de un órgano dentario. Debe proteger las estructuras remanentes del órgano dentario de posteriores daños.

Si cubre la totalidad de la corona clínica, es una corona completa; si solamente queda cubierta una parte de ella, se le llama corona parcial. Una corona puede estar confeccionada totalmente en oro o en algún otro metal exento de corrosión, en porcelana fundida sobre metal, en sólo porcelana, en resina y oro o en sólo resina.

Las incrustaciones son restauraciones coladas intracoronales que se usan para la reparación de lesiones próximo-oclusales, o gingivales de tamaño moderado o mínimo. Si la cara oclusal queda cubierta, la restauración intracoronal se llama onlay y es muy útil para reparar órganos dentarios extensamente dañados y aquellos que requieren una restauración mesio-ocluso-distal.

Una prótesis reemplaza a uno o varios *órganos dentarios* ausentes, permanentemente fijada a los órganos dentarios remanentes En los últimos años también se le viene extensamente llamando prótesis parcial fija.

Un órgano dentario que sirve de soporte a una prótesis se denomina pilar. El diente artificial suspendido entre los órganos dentarios pilares se llama póntico. El póntico está unido a los retenedores, que son las restauraciones que van cementadas a los pilares convenientemente preparados.[5]

Indicaciones.

Los órganos dentarios perdidos deben reemplazarse. Esto es obvio cuando la zona edéntula está en el segmento anterior de la boca, pero es igual de importante cuando está en la región posterior. Al reemplazar los órganos dentarios perdidos, la función se restaura, los órganos dentarios adyacentes al espacio se mantienen en sus respectivas posiciones y se previene la supraerupción de los antagonistas.[5]

Para reemplazar los órganos dentarios perdidos, una prótesis fija, en circunstancias apropiadas, es superior a una prótesis parcial removible, y en general, es preferido por la mayoría de los pacientes. El tipo de prótesis más común es el que se apoya en los dos órganos dentarios que limitan por cada extremo la zona edéntula. Si los órganos dentarios pilares están periodontalmente sanos, si los retenedores están bien diseñados y ejecutados y si el espacio edéntulo es corto y recto, cabe esperar que la prótesis tenga una larga vida funcional. Hay varios factores que van a influir en la decisión de hacer una prótesis o no, en la elección del órgano dentario que se va a utilizar de pilar y en el tipo de diseño que se va a usar.[5]

Valoración de los pilares

Toda restauración ha de ser capaz de resistir las constantes fuerzas oclusales a que está sometida. Esto es de particular importancia en una prótesis fija, en que las fuerzas que normalmente absorbía el órgano dentario ausente, van a transmitirse a los órganos dentarios pilares a través del póntico, conectores y retenedores. Los pilares están obligados a soportar las fuerzas normalmente dirigidas al órgano dentario ausente y además, las que se dirigen a ellos mismos.

Un órgano dentario tratado endodónticamente, asintomático, con evidencia radiográfica de un buen sellado y de una obliteración completa del canal, puede ser usado como pilar. Hay que compensar, de alguna manera, la pérdida de estructura dentaria de la corona clínica causada por la técnica endodóntica. Se puede hacer una espiga con un muñón colado, o bien una reconstrucción de amalgama o de composite retenido por pins.

Los órganos dentarios en las que, durante la preparación, ha sido preciso hacer un recubrimiento pulpar directo, no deben utilizarse como pin sin antes haber hecho un tratamiento endodóntico completo. Hay demasiado riesgo de que requieran a la larga dicho tratamiento, con la consiguiente destrucción de tejido dentario retentivo y del mismo retenedor. Esta es una situación que es preferible prevenir antes de hacer la prótesis fija.[6]

Los tejidos de sostén que rodean al órgano dentario pilar, deben estar sanos y exentos de inflamación antes de que pueda pensarse en una prótesis. Los pilares no deben mostrar ninguna movilidad, ya que van a tener que soportar una carga

extra. Las raíces y las estructuras que las soportan deben ser valorados teniendo en cuenta tres factores:

1.-La proporción corona–raíz.
2- La configuración de la raíz
3. El área de la superficie periodontal.

La proporción corona-raíz es la medida, desde la cresta ósea alveolar, de la longitud del órgano dentario hacia oclusal, comparada con la longitud de la raíz incluida en el hueso. A medida que el nivel del hueso alveolar se va acercando a apical, el brazo de palanca de la porción fuera del hueso aumenta, y la posibilidad de que se produzcan dañinas fuerzas laterales se incrementa. La proporción ideal corona - raíz de un órgano dentario que tenga que servir de pilar de puente es de 1:2. Esta proporción tan elevada se encuentra raramente; una de 2:3 es un óptimo más realista. Una proporción 1:1 es la mínima aceptable para un órgano dentario que haya de servir de pilar.[6]

La configuración de la raíz es un importante detalle a tener en cuenta al valorar un pilar desde un punto de vista periodontal. Las raíces que son más anchas en sentido buco-lingual que en sentido mesio-distal, son preferibles a las de sección redonda. Los órganos dentarios posteriores multirradiculares con raíces muy separadas, ofrecen mejor soporte periodontal que los que tienen raíces convergentes o los que presentan, en general, una configuración cónica.

Los órganos dentarios con raíces cónicas se pueden usar como pilares para prótesis fijas cortas, sólo si todos los otros factores son óptimos. Los órganos dentarios monorradiculares con evidencias de configuración irregular o con alguna curvatura en el tercio apical de la raíz, son preferibles a los que presentan una conicidad casi perfecta

Un factor importante en la valoración de un órgano dentario eventual pilar de prótesis, es el área de la superficie de la raíz, o sea, la extensión que ocupa la inserción del ligamento periodontal que une la raíz al hueso. En órganos dentarios voluminosos esta área es mayor, y por lo tanto, están mejor equipados para soportar un esfuerzo adicional.

Los valores absolutos no son tan significativos como los relativos dentro de una determinada boca, ni como las proporciones entre los distintos órganos dentarios de un solo arco. Cuando el hueso de soporte ha desaparecido en parte a causa de una enfermedad periodontal, los órganos dentarios implicados tienen una capacidad reducida de servir de pilares para prótesis. El plan de tratamiento debe tener esto en cuenta.

La longitud de zona edéntula que es susceptible de ser restaurada con éxito, depende de los órganos dentarios pilares y de su capacidad de soportar la carga adicional.

Hay un general acuerdo sobre el número de órganos dentarios ausentes que pueden ser sustituidos con buenos resultados. Tylman afirma que dos pilares pueden soportar dos póntico. Una aseveración, que Johnston y colaboradores designan como ´´Ley de Ante´´ dice: El área de la superficie de las raíces de los pilares, debe ser igual o superior, a la de los órganos dentarios que van a ser reemplazadas por pónticos.[7]

Diseño de prótesis y elección de pilares

Las prótesis se pueden clasificar en simples o complejas en función del número de órganos dentarios que reemplazan y del lugar de la arcada en que está el espacio edéntulo.

La prótesis simple clásica es la que sustituye a un único órgano dentario. Tramos más largos suelen exigir más habilidad al operador, más a los retenedores y más a las estructuras que han de soportar la prótesis.

Tres es el número máximo absoluto de órganos dentarios posteriores que pueden ser sustituidos por una prótesis y esto sólo en condiciones ideales, Un espacio edéntulo de cuatro órganos dentarios que no sea el de los cuatro incisivos, es mejor tratarlo, en general, con una prótesis parcial removible. Si hay más de un espacio edéntulo en la misma arcada, aunque cada uno de ellos se pueda restaurar individualmente con una prótesis, es preferible tratarlo con una prótesis parcial removible. Esto es especialmente cierto si los espacios son bilaterales y cada uno de ellos es de dos o más órganos dentarios.

Los terceros molares no están indicados como pilares, de hecho, raras veces pueden utilizarse, frecuentemente no han llegado a la erupción completa, suelen tener raíces cortas y unidas entre sí, y cuando falta el segundo molar, acostumbran a tener una marcada inclinación hacia mesial.

Para poder considerar un tercer molar como un eventual pilar de prótesis, debe haber llegado a la erupción completa, tener un collar gingival sano y tener raíces bien separadas y largas. También ha de tener una escasa o nula inclinación hacia mesial.[7]

Las situaciones clínicas pueden variar ampliamente y se requerirán diseños menos conservadores cuando lo exijan la presencia de caries dental, descalcificaciones o características morfológicas (como, por ejemplo, una corona clínica corta). Se necesitarán pilares adicionales si hay órganos dentarios que han migrado o si hay alguna pérdida de hueso alveolar. Las proporciones entre áreas de superficie radicular se mencionan como una guía de orientación general. Serán distintas si hay pérdida de hueso alveolar a causa de una enfermedad periodontal. Una proporción de 1.0 o mayor, es favorable.[7]

Con el desarrollo de CRF se pueden aplicar nuevas técnicas para realizar una prótesis fija como a continuación se explica

Fibra de vidrio y composites en prótesis fija.

Este composite con refuerzo de fibras de vidrio (CRF) reemplaza a la clásica estructura de metal de una prótesis de metal-porcelana, y se coloca un composite de partículas sobre esta subestructura de CRF, que corresponde a la porcelana de una restauración tradicional.

El armazón de CRF aporta fuerza y rigidez bajo la capa exterior de composite de partículas. Esta prótesis polimérica en dos fases combina las mejores características del refuerzo de fibras (fuerza y rigidez) con las del composite de partículas (resistencia al desgaste y estética) para aportar una alternativa a las restauraciones de cerámica total o de porcelana con metal.

Estos materiales se componen de vidrio trenzado o fibras de polietileno que son preimpregnadas con composite, o con resina sin relleno, por el odontólogo o el técnico protésico. Las fibras y la matriz de resina preimpregnada de los (CRF) se combinan durante el proceso de fabricación. Esta técnica da como resultado fibras uniformemente impregnadas con matriz.[8]

Los avances en la tecnología del composite han favorecido y suplementado la tecnología CRF. Algunos de estos materiales mejorados son: Sculpture® (jeneric⁄Pentron), Artglsss® (kultzer, Jelenko), Ply mer glass® (kultzer, Jelenko), Targis® (Ivoclar, Williams), Ceromer® (Ivoclar, Williams), y belleGlass Hp® (belle de St. Claire, Keer). Estos productos utilizan las nuevas formulas poliméricas, la distribución y carga de relleno de partículas mejoradas y la polimerización con luz intensa, al vacío y con calor. Todos estos factores han mejorado su resistencia al desgaste e incrementado la elasticidad, lo que a su vez, ha resultado en un incremento de resistencia al impacto y a la fractura.[9]

Esta nueva generación de materiales de composite, utilizados como capa externa o carilla aportando la forma anatómica y contorno sobre el armazón de CRF ofrecen el potencial de prótesis fijas libres de metal y porcelana con una amplia duración[9].

Prótesis de recubrimiento total elaborada en el laboratorio dental.

Existen varias indicaciones para seleccionar una prótesis polimérica reforzada de fibras:

a) La necesidad de un resultado estético óptimo.
b) Una prótesis sin metal ni porcelana (especialmente importante en aquellos casos con alergias al metal).
c) La facilidad de fabricación en el laboratorio (en comparación con diseños de porcelana sobre metal).
d) La disminución del desgaste de la dentición opuesta (en relación con la porcelana).
e) La adhesión de la pieza protésica a los órganos dentarios pilares

Estos materiales pueden utilizarse en cualquier zona de la boca en la que la estética sea importante. La ausencia de metal y de materiales opacos permite que la prótesis tenga una buena translucidez y un aspecto muy natural. Este aspecto natural del margen cervical de la prótesis elimina la necesidad de que el odontólogo esconda sus márgenes subgingivalmente, donde podrían crear un problema periodontal para el paciente.

Las contraindicaciones para la elección de las prótesis CRF incluyen:

a) Pacientes en quienes es imposible un control de fluidos, como los afectados de inflamación gingival aguda ó crónica, o cuando los márgenes están muy profundamente insertados.
b) La necesidad de una prótesis de larga extensión, es decir, dos o más pónticos.
c) Pacientes con hábitos parafuncionales. (Bruxismo).
d) Porcelana gastada o estructura metálica de removibles oponiéndose a la prótesis.

El uso de técnicas de cementado adhesivo requiere que el profesional pueda mantener el campo libre de contaminación. El aislamiento con dique de goma es idóneo y debería utilizarse siempre que sea posible.

Preparación.

El tallado del órgano dentario para las prótesis poliméricas reforzadas ha de prever el suficiente espacio para la subestructura CRF y el composite de partículas que lo cubre. Las características que debe tener en cuenta el odontólogo son las siguientes:

a) Reducción dental.
b) Configuración de márgenes.
c) Colocación de las cajas proximales en las paredes axiales adyacentes a los espacios edéntulos.
d) Colocación de una caja lingual en los pilares anteriores.

Se recomiendan preparaciones en chámfer con paredes axiales mínimamente convergentes y líneas de acabado lisas y continuas (ángulo cavosuperficial de 90 - 120°). Además, se necesita una reducción axial de 1.2 - 1.5 mm en las caras vestibular y facial y una reducción oclusal mínima de 1.5 mm para un espesor adecuado de material.

Otras características del tallado incluyen las cajas proximales y un itsmo oclusal. Las cajas proximales deben ser de 2.0 - 3.0 mm de ancho y no necesitan más de 1.0 mm de profundidad. Se preparan en la mitad coronal de las paredes axiales de los órganos dentarios pilares por el lado edéntulo.

El itsmo es un canal poco profundo (0.5 mm de profundidad y de 2.0 a 3.0 mm de anchura) que se prepara en la cara oclusal de los órganos dentarios pilares. Estos detalles crean un espacio adicional para la subestructura de CRF.

La caja proximal permite que haya suficiente material en el área del conector y también aporta un tope positivo para que el odontólogo o el técnico protésico puedan colocar el apoyo del póntico de CRF. El itsmo oclusal permite una configuración continua de viga tipo I de CRF por encima del órgano dentario pilar y cruzando el espacio edéntulo.

En la fotografía 3, se expone un tallado idóneo de cobertura total para un órgano dentario posterior. Los tallados anteriores deberán presentar una caja o configuración de doble hombro en la superficie lingual para que el odontólogo evite crear una cofia de metal con una cara axial lingual sobrecontorneada como se muestra en la fotografía 4. Ver fotografías 3 y 4.

Fotografía 3

Configuración del pilar, después del tallado para una corona de recubrimiento total de un órgano dentario posterior.
Fuente: Freilich M. Prótesis reforzadas con fibra preimpregnada (parte 1) QUINTESSENCE 2000

Fotografía 4

Configuración del pilar después del tallado para una corona de recubrimiento total en un órgano dentario anterior.

Muñones y modelos de trabajo.

Las impresiones finales y muñones de trabajo se deben realizar con los modelos y materiales convencionales. Se debe preparar un segundo vaciado de la impresión final para que los muñones de ambos órganos dentarios pilares puedan quedarse en un segmento entero o molde sólido, para utilizarlo mientras se prepara la subestructura de CRF.

Con el primer modelo se preparan muñones individuales o dados de trabajo, lo que permite al odontólogo o al técnico protésico el fácil acceso a los márgenes de todas las cofias.

Se debe pintar una capa delgada de material separador sobre el muñón hasta 1.0 mm de la línea de acabado.

Otro material de separación, sin espacio, se debe de colocar en el resto de la superficie del muñón.

A continuación se explicaran los pasos para la elaboración de una prótesis con CRF.

Fabricación de la prótesis CRF.

Instrumental:
Equipo Básico.
Pieza de alta velocidad.
Pieza de baja velocidad.
Fresas para prótesis.

Material:
Composites.
Ácido grabador
Primer adhesivo.
CRF.
Silicón pesado.
Activador de silicón.
Alginato.
Yeso piedra.

Es importante que el odontólogo se familiarice con las características del diseño de una prótesis CRF para apreciar totalmente los requerimientos de tallado dental

y evaluar críticamente las estructuras reforzadas de fibra y prótesis fabricadas en el laboratorio dental.

La elaboración de una prótesis CRF incluye cuatro pasos:

a) Fabricación de la cofia.
b) Colocación de la barra conectora del póntico CRF.
c) Desarrollo de la subestructura envolvente CRF.
d) Añadir la sobrecapa de composite de partículas.

Una cofia delgada de composite de partículas de cuerpo opaco se adapta al muñón de trabajo. Ver fotografía 5.

Fotografía 5

Cofia fina de composite de partículas opaco adaptado al muñón de trabajo.
Fuente: Freilich M. Prótesis reforzadas con fibra preimpregnada (parte 1)
QUINTESSENCE 2000

La cofia incluye un collar cervical que se coloca en la pared axial. Éste ayuda a asegurar que el CRF se mantenga por encima del tercio cervical de las paredes axiales al colocarlo. También se coloca una hendidura en cada cofia a una altura medio-proximal de las superficies axiales que miran a los espacios edéntulos. Ver fotografía 6.

Fotografía 6

Elaboración de cofias.
Fuente: Freilich M. Prótesis reforzadas con fibra preimpregnada (parte 1)
QUINTESSENCE 2000

Esta hendidura corresponde a la caja proximal colocada en el tallado dental y estabilizará el CRF cuando se coloque entre las dos cofias. Las cofias terminadas se retiran del muñón recortado y se colocan en el segundo modelo, sin muñones individuales.

En este caso se forma una barra de CRF combinando de cinco a siete tiras del CRF de 6.0 mm, cortadas aproximadamente a la longitud entre pilares.

Una pequeña cantidad de líquido especial, un gel bis-GMA incluido por el fabricante, se coloca en las hendiduras de las cofias para mejorar la adhesión entre la capa inhibida por el oxígeno de la cofia y el CRF sin polimerizar.

La barra conectora se coloca y adhiere dentro de las hendiduras de las cofias de composite con fotopolimerización. Ver fotografía 7.

Fotografía 7

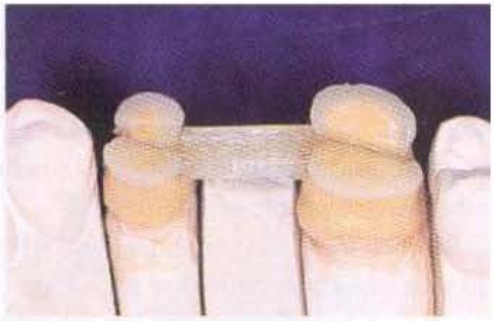

Barra de múltiples capas de composite reforzado de fibras cubriendo la zona de pónticos y uniendo ambos pilares por adhesión.
Fuente: Freilich M. Prótesis reforzadas con fibra preimpregnada (parte 1)
QUINTESSENCE 2000

La colocación de la barra debe dejar suficiente espacio entre sí misma y el órgano dentario oponente para permitir el suficiente espesor de composite de partículas de capa exterior y un correcto espacio gingival.

Se adhiere una sola tira larga del CRF de 3.0 mm de anchura a un extremo de la barra del póntico ya polimerizada.

La tira larga de CRF se adapta y fotopolimeriza continuamente a lo largo de la barra y alrededor de las superficies axiales de las cofias. Ver fotografía 8.

Fotografía 8

Tira continua de CRF adherida a un extremo de la barra del
póntico envolviendo las superficies
de las cofias y polimerizada en segmentos.
Fuente: Freilich M. Prótesis reforzadas con fibra preimpregnada (parte 1)
QUINTESSENCE 2000

Cuando toda la tira se haya adaptado y adherido sobre las cofias, la primera porción de la subestructura está completada.

Se cortan tiras adicionales de CRF al tamaño adecuado y se colocan y adhieren a las caras vestibular, lingual y cervical de la barra CRF que ya cubre el espacio edéntulo. Se adhiere una tira oclusal continua a la cara oclusal de una cofia, sobre la cara oclusal del CRF en la zona edéntula y hasta la cara oclusal de la segunda cofia.

Esta construcción secuencial de la subestructura CRF resulta en un póntico miniatura compuesto de capas adheridas y fotopolimerizadas de CRF, algunas de las cuales son continuas con el CRF que se adhirió, tanto a las cofias como alrededor de las mismas, de los órganos dentarios pilares.

Una característica importante del armazón de prótesis polimérica reforzado de fibra es su construcción de unidad íntegra. Aunque el armazón se crea en capas, comenzando con el composite de partículas de cuerpo opaco, todas las capas retienen su superficie externa inhibida por el oxígeno antes de la colocación de la siguiente capa de composite.

No se llevan a cabo modificaciones de cada capa de composite una vez que están polimerizadas, manteniendo la integridad de la capa inhibida por el oxígeno y evitando que éstas se contaminen con fresados, polvo, grasa o restos. Esto asegura una prótesis unificada sin límites entre las diversas capas y sin zonas de debilidad potencial o separación dentro del refuerzo de fibras. Si se crean limites, la subestructura podría potencialmente fallar con cargas más bajas de lo que los materiales constituyentes pueden soportar.

Las fibras largas de la zona del póntico son las mismas que envuelven a las paredes axiales o cubren las caras oclusales de cada órgano dentario pilar. Ver fotografías 9 y 10.

Fotografía 9

Vista oclusal de la estructura terminada de composite reforzada de fibra
Fuente: Freilich M. Prótesis reforzadas con fibra preimpregnada (parte 1)

QUINTESSENCE 2000

Fotografía 10

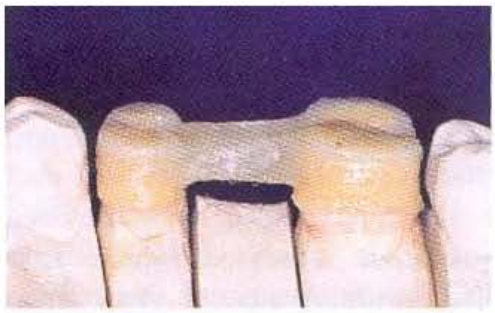

Vista lingual de la estructura terminada de composite reforzada de fibra.
Fuente: Freilich M. Prótesis reforzadas con fibra preimpregnada (parte 1)
QUINTESSENCE 2000

La subestructura de CRF presenta una capa inhibida por oxígeno en su superficie externa que permite la adhesión de la capa exterior de composite de partículas.

Esta capa externa de composite se forma gradualmente, lo que permite la colocación de colores cervicales, cubiertas translúcidas y una variedad de modelos individuales según se indique como se ve en las fotografías 11 y 12.

Fotografía 11

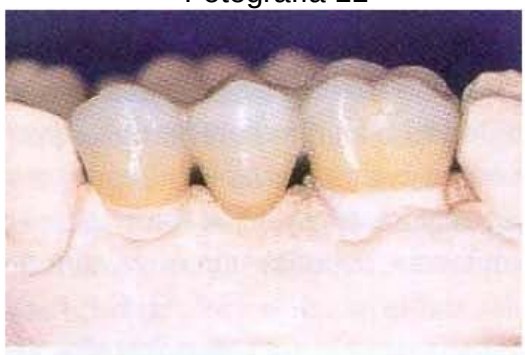

Prótesis terminada.
Fuente: Freilich M. Prótesis reforzadas con fibra preimpregnada (parte 1)
QUINTESSENCE 2000

Fotografía 12

Prótesis terminada.
Fuente: Freilich M. Prótesis reforzadas con fibra preimpregnada (parte 1)
QUINTESSENCE 2000

Colocación de la prótesis.

Como para cualquier colocación el odontólogo debe verificar los puntos de contacto, la oclusión, la forma anatómica y el color, así como realizar los ajustes necesarios. Los puntos de contacto se pueden aumentar con composite de restauración híbrido después de crear rugosidades en la superficie y colocar una resina sin relleno en la sobrecapa de composite de partículas de CRF.

Cementar una prótesis CRF conlleva los mismos pasos que cualquier proceso de restauración adherida: aislamiento de los órganos dentarios pilares; preparado de la cara interna de las cofias de la prótesis CRF, y preparado de los órganos dentarios pilares.

En primer lugar, las superficies internas de las cofias se abrasionan con arena con 50 µm de óxido de aluminio y posteriormente se preparan con un agente de adhesión (Bond It®, Jeneric⁄Pentron). A la vez, los órganos dentarios pilares son grabados con ácido fosfórico al 37%, se lava, se secan ligeramente y se preparan con un sistema de adhesión a la dentina (Bond It®).

La prótesis abrasionada, preparada con *primer*, se coloca en la boca con un material de cemento de composite de resina híbrida, de baja viscosidad. Este material de cementado formará una estructura unificada, uniendo los interiores de las cofias al esmalte grabado y a la dentina hibridizada de los órganos dentarios pilares.

Los excelentes resultados estéticos pueden verse en las fotografías 13 y 14, en las que se observa la mimetización exacta de color y translucidez con el órgano dentario natural adyacente.

Fotografía 13

Aspecto vestibular de la prótesis terminada al colocarla en la boca.
Fuente: Freilich M. Prótesis reforzadas con fibra preimpregnada (parte 1)
QUINTESSENCE 2000

Fotografía 14

Fuente: Freilich M. Prótesis reforzadas con fibra preimpregnada (parte 1)
QUINTESSENCE 2000

Los márgenes son supragingivales, pero el margen órgano dentario-prótesis es difícil de ver a causa de esta adecuada mimetización entre el órgano dentario natural y la prótesis CRF.

Prótesis intracoronal. Preparaciones tipo Maryland.

Las prótesis de cubrimiento parcial CRF permiten un diseño más conservador cuando los órganos dentarios pilares están sin restaurar o tienen restauraciones mínimas. Cuando no es posible un implante, una prótesis adherida (Maryland) es la única alternativa de tratamiento fijo y conservador.

A continuación se explicaran los pasos para le elaboración de una prótesis fija intracoronal.

Procedimientos clínicos.
Tallado dental.

El diseño del tallado puede incorporar una cavidad existente, siempre que las paredes sean divergentes. Los órganos dentarios pilares sin restauración se preparan con una caja proximal un diseño. Ver fotografía 15.

Fotografía 15

Fuente: Freilich M. Prótesis reforzadas con fibra preimpregnada (parte 1)
QUINTESSENCE 2000

No tiene finalidad alguna realizar una caja proximal amplia, ya que el CRF no se puede colocar ampliamente al punto de contacto y al mismo tiempo mantener la

forma adecuada del espacio gingival. Solo se podría usar composite de partículas para llenar la porción de la caja al punto del contacto, pero esto no solo aportaría beneficios a la restauración en general. Ver fotografía 16.

El composite reforzado de fibra no se coloca debajo del punto de contacto, por tanto, la caja proximal no debe extenderse apicalmente hacia punto de contacto a menos que una restauración anterior o una caries indiquen esta extensión.

Fotografía 16

Fuente: Freilich M. Prótesis reforzadas con fibra preimpregnada (parte 1)
QUINTESSENCE 2000

Fabricación de la prótesis.

Al igual que para la prótesis de cobertura total, deben fabricarse muñones y tomarse modelos de trabajo. No se coloca el espaciador de goma del muñón, solo el lubricante.

El diseño del armazón es menos complicado que el de las restauraciones de cobertura total porque el diseño intracoronal elimina la necesidad de colocar circunferencialmente el CRF alrededor de las paredes axiales de los órganos dentarios pilares.

Se coloca una capa fina de composite de partículas en el fondo del tallado de los muñones y se fotopolimeriza. Ver fotografía 17.

Fotografía 17

Capa delgada de composite de partículas de cuerpo opaco adaptada
al muñón de trabajo
Fuente: Freilich M. Prótesis reforzadas con fibra preimpregnada (parte 1)
QUINTESSENCE 2000

Se corta al tamaño 6 o 7 tiras de CRF que se colocan sobre la capa de partículas dentro de cada tallado y cruzando el espacio edéntulo. Ver fotografía 18.

Fotografía 18.

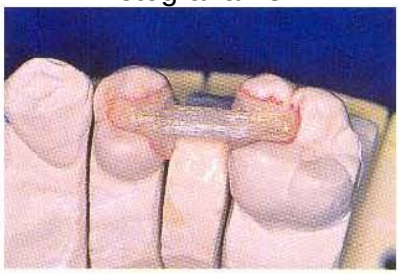

Múltiples capas de composite reforzado de fibra unidas para
cubrir la zona del póntico y conectar los pilares.
Fuente: Freilich M. Prótesis reforzadas con fibra preimpregnada (parte 1)
QUINTESSENCE 2000

Se polimeriza el CRF y se añade unas 12-15 tiras más de CRF a las caras vestibular, lingual y cervical para crear la forma en miniatura del póntico. La forma anatómica completa del póntico y las cofias se crea con composite de partículas. Ver fotografía 19.

Fotografía 19

Prótesis terminada
Fuente: Freilich M. Prótesis reforzadas con fibra preimpregnada (parte 1)
QUINTESSENCE 2000

Colocación de la prótesis.

La colocación incluye verificación del acabado marginal, oclusión y color. Se pueden utilizar pastas de prueba solubles en agua del cemento de composite.

Después de realizarse los ajustes los órganos dentarios deben ser aislados con dique de goma. Posteriormente los órganos dentarios pilares se graban y se coloca una capa de *primer* adhesivo dentinal.

Las caras internas de las cofias de la prótesis son ligeramente abrasionadas con 50µm de oxido de aluminio y después se aplica un *primer-adhesivo*, seguido de un material de cemento de composite de polimerización mixta.

Después de la fotopolimerización y retirado del dique de goma se confirma la oclusión. Cualquier ajuste final puede realizarse con una piedra montada blanca y un disco de papel.

Se pueden utilizar copas de goma para el pulido final.

Los resultados estéticos pueden observarse fotografías 20 y 21[10].

Fotografía 20

Aspecto vestibular de la prótesis completa al colocarla en la boca.
Fuente: Freilich M. Prótesis reforzadas con fibra preimpregnada (parte 1)
QUINTESSENCE 2000

Fotografía 21

Aspecto lingual de la prótesis completa al colocarla en la boca.
Fuente: Freilich M. Prótesis reforzadas con fibra preimpregnada (parte 1)
QUINTESSENCE 2000

Reposición dental con una prótesis intracoronal de CRF en el sillón dental.

Una de las propiedades más excitantes de la tecnología CRF es la posibilidad de conseguir reposiciones de órganos dentales rápidas, estéticas e inmediatas en el mismo sillón dental, tanto como para el sector anterior como posterior de la boca.

Las prótesis fijas de CRF en el sillón dental incorporan el enfoque rápido y no invasivo de reposición dental, combinando las ventajas del material CRF en un procedimiento estético, funcional y potencialmente duradero.

La correcta selección de casos para prótesis parciales fijas posteriores de CRF fabricados en el mismo sillón dental incluye:

a) Pilares con restauraciones proximales o linguales mínimas.
b) Pilares que tengan la corona clínica de altura suficiente para colocar un surco de al menos 1.5 mm de profundidad.
c) Un paciente que no presente hábitos parafuncionales.

Se requiere de dos visitas para fabricar una prótesis de CRF en el sillón utilizando un órgano dental de dentadura como póntico. En la primera visita se elige el color del órgano dental de dentadura y se toma una impresión de la arcada correspondiente al órgano dental a reponer. Se vacía un modelo con esta impresión y se elige un órgano dental que encaje correctamente en el espacio.

Este órgano dental se modifica a la forma del reborde alveolar, y se prepara un canal oclusal en el póntico para colocar el CRF.

En la segunda visita se preparan los pilares y la prótesis se fija a su sitio con CRF y composite fluido.

A continuación se explica la técnica de elaboración de una prótesis intracoronal en la falta de un primer molar superior izquierdo. Ver fotografía 22.

Fotografía 22

Aspecto vestibular de la zona edéntula.
Fuente: Freilich M. Prótesis reforzadas con fibra preimpregnada (parte 2)
QUINTESSENCE 2000

Los órganos dentales adyacentes al espacio edéntulo presentaban restauraciones conservadoras de amalgama. Ver fotografía 23.

Fotografía 23.

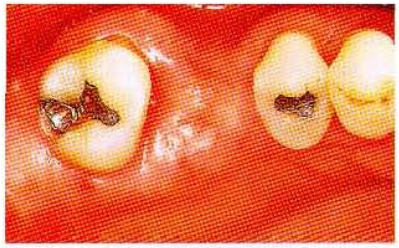

Aspecto oclusal de la zona edéntula
Fuente: Freilich M. Prótesis reforzadas con fibra preimpregnada (parte 2)
QUINTESSENCE 2000

Debido al estado periodontal de los órganos dentales pilares, se considero que una prótesis parcial fija de CRF y el póntico fabricado en el propio sillón dental era el tratamiento ideal.

Se toma el color y una impresión superior de alginato y más tarde se vacía un modelo de yeso piedra para la adaptación del póntico artificial.

Se selecciona un póntico de forma y color apropiados. Ver fotografía 24.

Fotografía 24

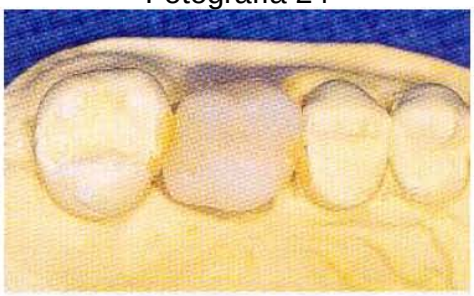

.Póntico artificial jijado en el espacio del modelo de yeso maxilar.
Fuente: Freilich M. Prótesis reforzadas con fibra preimpregnada (parte 2)
QUINTESSENCE 2000

En la mayoría de los casos se tallará el póntico para alojarlo en el espacio edéntulo; sin embargo en este caso fue necesario incrementarlo con composite de partículas para adaptarlo al reborde alveolar. Ver fotografías 25 y 26.

Fotografía 25

Póntico ajustado interproximalmente.
Fuente: Freilich M. Prótesis reforzadas con fibra preimpregnada (parte 2)

QUINTESSENCE 2000

Fotografía 26

Modificación del póntico a la forma del espacio edéntulo. Esta se realizo añadiendo composite de resina de color adecuado, dando forma y puliendo.
Fuente: Freilich M. Prótesis reforzadas con fibra preimpregnada (parte 2)
QUINTESSENCE 2000

Se prepara un surco en la cara oclusal del póntico para alojar el material de CRF como se observa en la fotografía 27.

Fotografía 27

Aspecto proximal del póntico.
modificado con el surco del CRF ya preparado
Fuente: Freilich M. Prótesis reforzadas con fibra preimpregnada (parte 2)
QUINTESSENCE 2000

Este surco debe ser al menos de 2.0 mm de profundidad y 2.0 mm de anchura para alojar el material de CRF y composite de unión sin interferir con la oclusión.

Se toma una llave intraoral de posicionamiento oclusal con masilla de silicona para ayudar a la exacta colocación del póntico durante la fase inicial de la adhesión a los órganos dentales pilares. Ver fotografía 28.

Fotografía 28

Llave oclusal intraoral de masilla para posicionar el póntico.
Fuente: Freilich M. Prótesis reforzadas con fibra preimpregnada (parte 2)
QUINTESSENCE 2000

La masilla debe rellenar la ranura del póntico. Esto permitirá al mismo estabilizarse fácilmente en la matriz y ser transportado a boca. Ver fotografía 29.

Fotografía 29

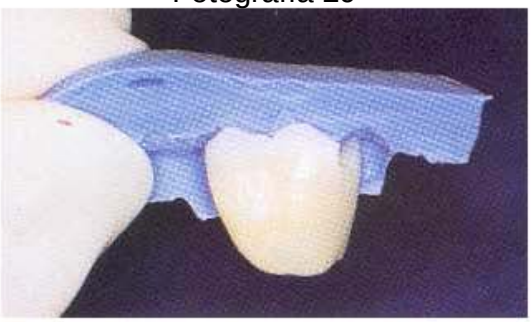

Aspecto vestibular de la llave intraoral oclusal de posicionamiento del póntico
Fuente: Freilich M. Prótesis reforzadas con fibra preimpregnada (parte 2)
QUINTESSENCE 2000

Técnica de inserción en el propio sillón dental.

Se anestesian los órganos dentales pilares.

Se coloca un dique de goma después de que se verificaron los contornos del póntico con la llave posicionadora de masilla.

Se eliminan las restauraciones de los pilares, que tenían cavidades de tamaño apropiado para poder alojar la fibra y el composite. Ver fotografía 30.

Fotografía 30

Los órganos dentarios pilares se aíslan y se tallan ranuras oclusales.
Las preparaciones oclusales de amalgamas se incorporaron al tallado de ranura.
Fuente: Freilich M. Prótesis reforzadas con fibra preimpregnada (parte 2)
QUINTESSENCE 2000

El surco oclusal del póntico se abrasionó con arena y los órganos dentarios pilares se grabaron con ácido y se aplicó adhesivo dentinario.

Se posiciona el póntico con la llave de masilla colocándose un composite fluido en la porción proximal del órgano dental. Ver fotografía 31.

Fotografía 31.

Los órganos dentales pilares se aíslan y se tallan ranuras oclusales.
Las preparaciones oclusales de amalgamas se incorporaron al tallado de ranuras.
Fuente: Freilich M. Prótesis reforzadas con fibra preimpregnada (parte 2)
QUINTESSENCE 2000

Se coloca el póntico y se fotopolimeriza el composite durante 40 segundos en cada contacto proximal.

El surco del póntico se debe alinear con los surcos de los pilares, esperando a recibir el CRF oclusal. Ver fotografía 32.

Fotografía 32.

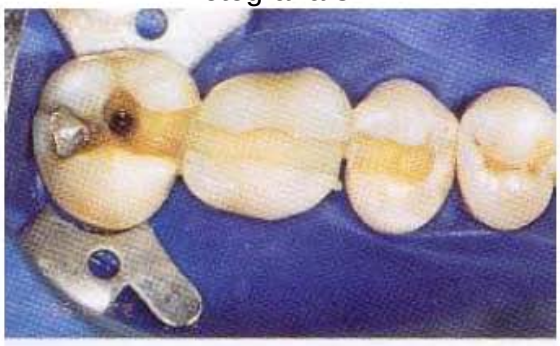

El póntico fijado a los pilares, a punto para recibir el CRF.
Obsérvese el alineamiento de las ranuras oclusales.
Fuente: Freilich M. Prótesis reforzadas con fibra preimpregnada (parte 2)
QUINTESSENCE 2000

Se mide la longitud del surco desde un pilar a otro cortándose tres piezas de CRF a la longitud correspondiente con tijeras apropiadas para este material como lo muestra la fotografía 34. Ver fotografías 33 y 34.

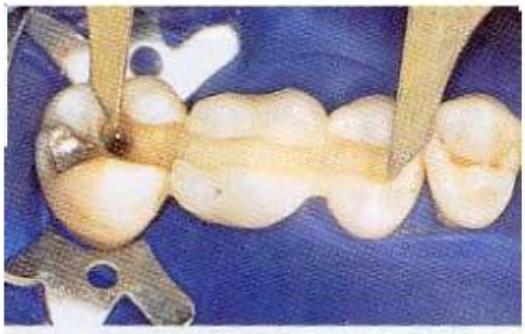

Fotografía 33

Se mide la longitud de la ranura para el material de CRF
Fuente: Freilich M. Prótesis reforzadas con fibra preimpregnada (parte 2)
QUINTESSENCE 2000

Fotografía 34

Composite reforzado de fibra y tijeras de hoja de teflón utilizadas
para cortar el material a la longitud necesaria.
Fuente: Freilich M. Prótesis reforzadas con fibra preimpregnada (parte 2)
QUINTESSENCE 2000

A lo largo de todo el surco se coloco una pequeña cantidad de composite fluido de alta viscosidad. Ver fotografía 35.

Fotografía 35

Se coloca composite fluido en la ranura que se a grabado y
aplicando *primer* antes de colocar el CRF.
Fuente: Freilich M. Prótesis reforzadas con fibra preimpregnada (parte 2)
QUINTESSENCE 2000

Se condensan las tres tiras de CRF dentro del composite y se polimeriza durante 60 segundos. Ver fotografía 36.

Fotografía 36

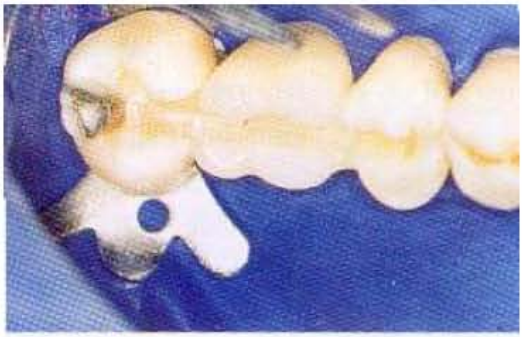

El composite reforzado de fibra colocado sobre la base de composite fluido.
Fuente: Freilich M. Prótesis reforzadas con fibra preimpregnada (parte 2)
QUINTESSENCE 2000

Se utiliza un composite fluido de menos viscosidad para rellenar completamente el surco y también se polimeriza durante 60 segundos.

Se retira el dique de goma y se ajusta la oclusión con una turbina de alta velocidad y una fresa de pulir resina.

La prótesis terminada se puede ver en la fotografías 37 y 38[11].

Fotografía 37

Aspecto bucal de la prótesis parcial fija de CRF realizada en el sillón dental ya terminada.
Fuente: Freilich M. Prótesis reforzadas con fibra preimpregnada (parte 2)
QUINTESSENCE 2000

Fotografía 38

Aspecto oclusal de la dentadura parcial fija de CRF realizada en el sillón dental.
Fuente: Freilich M. Prótesis reforzadas con fibra preimpregnada (parte 2)
QUINTESSENCE 2000

Elaboración de una prótesis CRF anterior con póntico.

Instrumental:
Equipo Básico.
Pieza de alta velocidad.
Pieza de baja velocidad.
Fresas para prótesis.

Material:
Composites.
Ácido grabador
Primer adhesivo.
CRF.
Póntico.
Silicón pesado.
Activador de silicón.
Alginato.
Yeso piedra.

Se sigue la misma secuencia de procedimientos para las prótesis CRF anteriores que para las posteriores.

Se toman modelos de estudio.
Se adapta y modifica el póntico protésico.
Se elabora la llave de posicionamiento oclusal intraoral con masilla.
Se coloca el surco oclusal en los pilares y bonding.
Los órganos dentarios anteriores que pueden indicarse como pilares han de estar sin restaurar o presentar restauraciones mínimas y tener una dimensión vestibulolingual en el tercio medio de la corona suficiente para alojar un surco de 1.5 mm de profundidad.

A continuación se explica la elaboración de una prótesis anterior en una agenesia del incisivo maxilar lateral izquierdo. Ver fotografía 39

Fotografía 39

Paciente que presenta agenesia del incisivo lateral izquierdo
e incisivo lateral derecho conoide.
Fuente: Freilich M. Prótesis reforzadas con fibra preimpregnada (parte 2)
QUINTESSENCE 2000

Modificación del póntico y
fabricación de la llave incisal de masilla.

Se selecciona un póntico, modificándolo para ajustarse al espacio edéntulo.

A diferencia de la modificación del órgano dental artificial posterior, aquí se realizan dos retenciones en el póntico. En los contactos proximales se hicieron preparaciones clase III.

Estos se usan para colocar inicialmente resina interproximal para fijar el póntico a los pilares.

También se realiza un surco retentivo en la cara lingual del póntico para alojar el material CRF. Ver fotografía 40

Fotografía 40

Aspecto proximal de la ranura lingual del CRF realizada en el
póntico modificado.
Fuente: Freilich M. Prótesis reforzadas con fibra preimpregnada (parte 2)
QUINTESSENCE 2000

Este surco debe de ser al menos de 2.0 mm de profundidad para alojar este material y composite de adhesión sin crear excesivo volumen en el contorno lingual.

El surco debe de ser posicionado en relación a los surcos correspondientes de los órganos dentales pilares.

Se prepara una llave incisal posicionadora de masilla. Esta llave no a de obstruir el acceso vestibular a las preparaciones proximales del póntico. Ver fotografía 41.

Fotografía 41

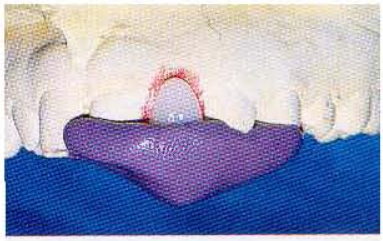

Llave de posicionamiento intraoral con el póntico en el modelo de yeso piedra maxilar.
Fuente: Freilich M. Prótesis reforzadas con fibra preimpregnada (parte 2)
QUINTESSENCE 2000

Técnica de colocación en el mismo sillón.

Se anestesian los órganos dentarios pilares.

Se verifica la forma del póntico intraoralmente y se coloca dique de goma.

Se marca con lápiz la posición de los surcos linguales en los pilares anteriores para que allá una correcta alineación con el surco lingual del póntico.

Se colocan los surcos en las superficies linguales de los pilares a una profundidad de 2.0 mm y una anchura de 3.0 mm. Ver fotografía 42.

Fotografía 42

Aislamiento con dique de goma y las ranuras linguales ya preparadas
en el incisivo central y canino.
Fuente: Freilich M. Prótesis reforzadas con fibra preimpregnada (parte 2)
QUINTESSENCE 2000

Se posiciona el póntico, la llave incisal de masilla y las superficies proximales de los pilares adyacentes se grabaron y secaron.

Se coloca un composite fluido en las preparaciones retentivas proximales del póntico y en las zonas de contacto de los órganos dentarios pilares y se fotopolimeriza. Ver fotografía 43.

Fotografía 43

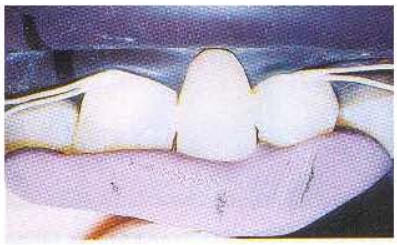

Llave de masilla intraoral posicionadora del póntico ya colocado,
asegurando la correcta posición del póntico.
Fuente: Freilich M. Prótesis reforzadas con fibra preimpregnada (parte 2)
QUINTESSENCE 2000

Esto debe de alinear el surco del póntico con los de los pilares preparados para alojar el CRF lingual. Ver fotografía 44

Fotografía 44

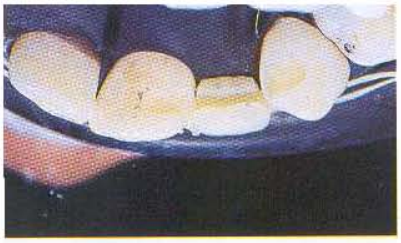

Aspecto lingual del póntico fijado y preparado para la aplicación de CRF.
Fuente: Freilich M. Prótesis reforzadas con fibra preimpregnada (parte 2)
QUINTESSENCE 2000

Se graban los surcos linguales.

Se lava y se aplica el *primer.*

Se mide la longitud del canal y se corta el CRF colocándolo en el surco con composite fluido, se condensa y fotopolimeriza.

El resto del surco se llena con composite fluido hasta dar un contorno lingual correcto y ya se fotopolimeriza.

Se retira el dique de goma para comprobar la oclusión y se ajusta.
Se muestra la prótesis fija terminada en la fotografías 45 y 46[11].

Fotografía 45

La prótesis fija CRF realizada en el sillón dental ya terminada.
Fuente: Freilich M. Prótesis reforzadas con fibra preimpregnada (parte 2)
QUINTESSENCE 2000

Fotografía 46

Aspecto lingual de la prótesis CRF realizada en el sillón dental ya terminada.
El contorno lingual no se ha visto afectado por la colocación del CRF.
Fuente: Freilich M. Prótesis reforzadas con fibra preimpregnada (parte 2)
QUINTESSENCE 2000

Cabe mencionar que cuando un órgano dental tiene exceso de movilidad o ha sufrido traumatismo es necesario el uso de aditamentos llamados férulas.

Férulas en odontología.

Definición.

Es un aparato que se utiliza para fijar e inmovilizar uno o más órganos dentarios móviles, dándoles así mayor soporte y manteniéndolos en contacto uno con otro.

En odontología hay veces que puede ser necesario inmovilizar los órganos dentarios durante el tratamiento parodontal o después de un tratamiento como el ortodontico, esperando que se condense nuevo hueso alrededor de los órganos dentarios afectados, se deposite nuevo cemento y las fibras del ligamento parodontal fijen de nuevo al órgano dentario con el hueso.

Pero en las ocasiones en las que se ha perdido hueso alveolar en altura y sabemos que no va a crecer nuevo hueso, debemos asegurar la función de los órganos dentarios remanentes, distribuyendo el esfuerzo masticatorio entre varios órganos dentarios, lo que mejora el pronóstico de estos, utilizando en este caso, una férula de las llamadas permanentes.[12]

Clasificación

Temporales.

El propósito de las férulas temporales es asegurar la inmovilidad de los órganos dentarios y reducir las fuerzas oclusales aplicadas sobre ellos, durante un limitado tiempo.

Las férulas temporales están indicadas cuando:

1.- Por un traumatismo se presenta aflojamiento accidental de los órganos dentarios
2.- Para estabilizar los órganos dentales durante el tratamiento de la enfermedad parodontal y durante la reconstrucción oclusal.
3.- Para permitir la reconstrucción dentaria en otras áreas de la boca.
4.- Para permitir la cicatrización del ligamento parodontal y la deposición de un nuevo hueso alveolar de los órganos dentarios afectados.
5.- Como anclaje durante la terapéutica ortodóntica.

Requisitos de la férula temporal

A) Estabilizar perfectamente los órganos dentarios, sin permitirles movimientos en ninguna dirección.
B) No interferir con la función de las arcadas dentarias
C) No lastimar los tejidos blandos.
D) Asegurar la integridad de las coronas sin dejar secuelas como caries dental, cavidades, surcos o destrucciones.

E) Ser fáciles de colocar
F) Ser higiénicas
G) Fáciles de retirar una vez terminada su función [12]

Férulas de alambre.

El alambre ha sido utilizado durante siglos para ligar los órganos dentarios y es probablemente la férula más fácil de colocar, puede ser hecha en una sola sesión y es muy económica. Esta indicada preferentemente en órganos dentarios anteriores.

Algunos pacientes opinan que es antiestética y que puede presentar un problema para efectuar un cepillado correcto.

Para su confección se utiliza alambre flexible de acero inoxidable numero 0.010 y numero 0.007.

El primero se utiliza para el alambre maestro y el segundo para las ligaduras interdentales.

Debiendo tener cuidado en su colocación pues una férula muy apretada puede provocar movimientos dentales innecesarios.[12]

Férulas prefabricadas.

En los casos en los que la mal posición de los órganos dentales o su anatomía no permiten la colocación del tipo de férula mencionada, bien porque no sea posible usar alambres interdentales por el apiñamiento dentario o bien porque en la convexidad de los órganos dentarios la férula se desplace de su lugar, se puede utilizar una fabricada por método indirecto.

Se obtiene un modelo de yeso de la parte en donde se debe colocar la férula. Se modela en cera una barra continua que cubra la superficie lingual y vestibular de los órganos dentarios a férulizar. Se hace el vaciado en aleación de cromo cobalto o si se desea, en acrílico transparente o del color de los órganos dentarios. Se lleva a su lugar, se asegura con un alambre para que no se desplacen de su sitio y se revisa de manera que no interfiera con la oclusión. [12]

Férulas de bandas de ortodoncia.

En aquellos casos en los cuales existan diastemas, de manera que pueda ser introducida, se confeccionan bandas individuales de ortodoncia para cada uno de los órganos dentarios comprometidos y se soldan juntas hasta formar la férula completa. Una vez que esta recortada para que las bandas no toquen la encía y alisados y redondeados los bordes, las bandas se cementan.[12]

Férulas internas.

Estas férulas se construyen formando parte de la corona de los órganos dentarios, en cavidades especialmente talladas con este objeto. Están indicadas principalmente en los casos en donde la estética es muy importante y cuando se ha planeado usar posteriormente una férula permanente en el mismo sector.

Se confecciona esta férula preparando un canal en la cara lingual de los órganos dentarios a ferulizarse, si son anteriores, o sobre la cara oclusal si son posteriores; se debe de tratar de terminar este canal en órganos dentarios parodontalmente sanos.

Este canal que une todos los órganos dentarios involucrados debe llevar en el fondo una retención similar a las utilizadas en las cavidades para amalgama y en sus extremos se talla una cola de milano. Se corta una porción de alambre de acero inoxidable grueso ligeramente más angosto que la caja tallada, se contornea a que siga el arco del surco preparado y se introduce.

El resto de la cavidad puede ser llenada con amalgama o con acrílico de autopolimerización, empacado perfectamente y haciendo una unidad continua que incluya todos los órganos dentarios a férulizar. Después de que este material se ha endurecido se equilibra la oclusión y se pule.[12]

Férulas permanentes

La terapéutica parodontal puede, en ciertos casos, aumentar el soporte de los órganos dentarios por medio de las técnicas que propician la adherencia tisular de los órganos dentarios. Sin embargo, en muchas ocasiones, la cantidad de hueso de soporte es poca, o el esfuerzo al que están sometidos los órganos dentarios es mayor del que pueden soportar.

En los casos en que la relación entre la carga oclusal y el soporte parodontal sea en desventaja para este ultimo, la creación de una unidad multirradicular reduce el esfuerzo individual, pudiendo conservarse mejor los órganos dentarios que de otro modo estarían condenadas a la exodoncia.[12]

Fibra de vidrio y composites
en ferulización odontológica

Los materiales CRF están indicados para la ferulización de órganos dentarios hipermóviles que interfieren en la función del paciente.

Previamente las férulas fijas fabricadas en el sillón dental eran combinación de materiales, incluyendo composites, alambre, malla metálica, alambre incrustado en amalgama o malla de composite y fibra incrustada en composite.

Algunos de los problemas asociados con estas técnicas anteriores de ferulización eran la falta de estética, ser voluminosos, fuerza de flexión limitada de los composites y utilizar refuerzo de alambre que no mejoraba las propiedades mecánicas de la matriz de composite.

El refuerzo con CRF supera las dificultades mencionadas anteriormente. Se puede utilizar un método intra o extracoronal.

Si se utiliza la alternativa intracoronal, se preparan surcos de 2.0 - 3.0 mm de anchura por 2.0 mm de profundidad para alojar el material CRF en la cara lingual de los órganos dentarios anteriores o en oclusal de los posteriores. Además, los órganos dentarios rotados o en mal posición pueden ser alineados correctamente modelando con composite al férulizar.

El material CRF esta disponible en tira unidireccional, que mide 3.0 mm de ancho, o como entramado multidireccional, de 2.0 mm de anchura. El entramado posee propiedades mecánicas buenas pero el CRF unidireccional tiene mayor fuerza de flexión y rigidez. Sin embargo, el material unidireccional presenta algo de memoria, no adaptándose tan bien a los contornos de la arcada y formas dentales como el multidireccional. El entramado multidireccional es de técnica menos sensible para aparatos sobre segmentos de órganos dentarios rotados o en mal posición.

A continuación se explica la técnica de elaboración de una férula con CRF.

Técnica.

Instrumental:
Equipo Básico.
Pieza de alta velocidad.
Pieza de baja velocidad.
Fresas para prótesis.

Material:
Composites.
Ácido grabador

Primer adhesivo.
CRF.
Silicón pesado.
Activador de silicón.
Alginato.
Yeso piedra.

La fotografía 47 muestra el uso del CRF con técnica de surco en la ferulización periodontal. Este muestra mal posición de los órganos dentarios maxilares anteriores, con movilidad clase II debido a una importante pérdida de soporte periodontal así mismo con restauraciones defectuosas. Ver fotografías 47 y 48.

Fotografía 47

Modelo de yeso que muestra la posición de los órganos dentarios superiores anteriores antes del comienzo del tratamiento.
Fuente: Freilich M. Prótesis reforzadas con fibra preimpregnada (parte 2)
QUINTESSENCE 2000

Fotografía 48

Radiografía que muestra la perdida ósea alrededor de los órganos dentarios superiores anteriores.
Fuente: Freilich M. Prótesis reforzadas con fibra preimpregnada (parte 2)
QUINTESSENCE 2000

El segmento maxilar anterior se reposicionó ortodónticamente estabilizando con un arco de alambre sostenido por brackets labiales. Ver fotografía 49.

Fotografía 49

Órganos dentarios superiores anteriores ferulizados y alineados con brackets labiales y ligadura de alambre ortodóncico.
Fuente: Freilich M. Prótesis reforzadas con fibra preimpregnada (parte 2)
QUINTESSENCE 2000

Se retira el arco ortodóncico para poner el dique de goma y luego se vuelve a colocar para estabilizar los órganos dentarios mientras se coloca el CRF. Ver fotografía 50.

Fotografía 50

Se a retirado el alambre ortodóncico y colocado dique de goma para la preparación de las ranuras y colocación del CRF.
Fuente: Freilich M. Prótesis reforzadas con fibra preimpregnada (parte 2)
QUINTESSENCE 2000

Se hacen surcos linguales de 2.0 mm de ancho por 2.0 mm de profundidad en el tercio incisal de los órganos dentarios alineados con los contactos proximales. Ver fotografía 51

Fotografía 51

Ranuras linguales preparadas para el CRF de canino a canino, incluyendo los contactos proximales.
Fuente: Freilich M. Prótesis reforzadas con fibra preimpregnada (parte 2)
QUINTESSENCE 2000

Se quitan las restauraciones defectuosas de composite y se reemplazan las superficies proximales de dichas restauraciones con composite.

Cabe mencionar que la técnica puede variar cuando los órganos dentarios están sanos y no presentan ninguna restauración, la técnica puede realizarse solo adhiriendo la fibra con el composite sin la necesidad de realizar los surcos linguales.

Se colocan cuñas interproximalmente para limitar la extensión del composite restaurador que se esta añadiendo.

Se graba con ácido, se lava y se pone *primer* en las ranuras y zonas interproximales, se coloca interproximalmente pequeñas cantidades de un composite fluido de alta viscosidad y se polimeriza creando un ´´puente´´ bien controlado entre los órganos dentarios y cobertura apical del material CRF.

Se utiliza más composite fluido de alta viscosidad para cubrir el fondo de las ranuras y que sirviera de capa adhesiva para el CRF.

Se corta una tira de CRF a la longitud adecuada, se coloca sobre el composite sin polimerizar y entonces se polimeriza durante 60 segundos. Ver fotografía 52.

Fotografía 52

Composite fluido que se coloca en las ranuras después
del grabado ácido y aplicación del primer en preparación para la colocación del CRF.
Fuente: Freilich M. Prótesis reforzadas con fibra preimpregnada (parte 2)
QUINTESSENCE 2000

Este paso se repite una vez. Con un composite fluido menos viscoso, se cubre el CRF y se rellena completamente el surco. Ver fotografía 53

Fotografía 53

Férula lingual de ranura de composite reforzado con fibra terminada
antes de retirar la banda y el alambre de ortodoncia.
Fuente: Freilich M. Prótesis reforzadas con fibra preimpregnada (parte 2)
QUINTESSENCE 2000

Se retira el dique de goma, modelando y puliendo la parte lingual de la férula. Se retiran los brackets y el arco ortodóncico. El resultado fue estable, con un contorno correctamente estético. Ver fotografías 54 y 55[11].

Fotografía 54

Aspecto lingual al terminar de colocar la férula lingual de ranura de CRF.
Fuente: Freilich M. Prótesis reforzadas con fibra preimpregnada (parte 2)
QUINTESSENCE 2000

Fotografía 55

Aspecto vestibular de la férula lingual de ranura CRF.
Obsérvese el excelente resultado estético.
Fuente: Freilich M. Prótesis reforzadas con fibra preimpregnada (parte 2)
QUINTESSENCE 2000

En el caso de un órgano dentario con problemas de traumatismo y fractura de corona, la alternativa de tratamiento irremediablemente seria la endodoncia con su reconstrucción coronal por medio de un endoposte.

ENDOPOSTES

ENDODONCIA

Es la especialidad dedicada para el tratamiento de las enfermedades pulpares y tejidos periapicales. [13]

Técnicas de preparación y obturación.

Trabajo biomecánico.

Al comenzar se coloca una lima de medición en el conducto radicular y tome una radiografía para determinar la longitud inicial de trabajo. Aunque existe toda clase de variantes en la elección del primer instrumento que depende del grado de calcificación del conducto, o del grado de desarrollo radicular, la elección para un órgano dentario permanente plenamente formado es la lima No. 10.

Ponga el tope para el instrumento a una distancia que corresponda a la longitud del órgano dentario mostrada en una radiografía de diagnóstico.

Aún la colocación del primer instrumento en el conducto determina la tónica para la conformación.

Estudie la película de medición. Si la lima No. 10 está en el agujero apical calce libremente en el conducto, adopte esa medida para las limas de uso sobré siguiente.

Elija, un punto de referencia en el borde incisal u oclusal de los órganos dentarios, y limite la instrumentación por establecimiento de una relación entre los topes y el punto de referencia elegido.[13]

Si la radiografía de medición muestra que la lima es corta, ajuste el tope según una longitud mayor apropiada, reinsertándolo y tome otra radiografía de medición.

Una sobre instrumentación excesiva irrita innecesariamente los tejidos periapicales. La subinstrumentación invita a los escalones y conductos bloqueados.

No se debe avanzar hasta que se demuestre que una lima esté en el extremo del conducto radicular.

La instrumentación se lleva a cabo hasta el final del conducto hacia apical con cada una de las limas[13]

Obturación del sistema de conductos radiculares.

La etapa final de tratamiento endodóntico consiste en llenar el sistema de conductos radiculares total y densamente con agentes selladores herméticos, no irritantes.

El objetivo del tratamiento endodóntico exitoso es la obliteración total del espacio canalicular y el sellado perfecto del agujero apical en el límite dentocementario con un material de obturación inerte. [14]

Obturación de conductos
con gutapercha.

La gutapercha, introducida por Bowman en 1867 es aún el material para obturación de conductos más ampliamente usado y aceptado. Parece ser el menos tóxico, menos irritante para los tejidos y menos alérgico de los materiales disponibles.

La composición de los conos de gutapercha varía con la marca.

La gutapercha es una sustancia parecida a la goma, fabricada en dos formas diferentes: estandarizada y no estandarizada.

Ventajas.

Las ventajas de la gutapercha como material de obturación son:

1.-Se adopta excelentemente a las irregularidades y contornos del conducto mediante el método de condensación lateral y vertical.
2.-Puede ser ablandada y plastificada mediante calor o los solventes comunes (eucaliptol, cloroformo).
3.-Es inerte.
4.-Tiene estabilidad dimensional; cuando no la alteren los solventes orgánicos, no se contraerá.
5.-Es tolerada, por los tejidos (no es alérgica).
6.-No decolora las estructuras dentarias.
7.-Es radiopaca.
8.-Puede ser retirada con facilidad del conducto cuando sea necesario. [14]

Desventajas.

Las desventajas de la gutapercha como material de obturación son:

1.-Carece de rigidez.
2.-Carece de adhesividad.
3.-Se la permite desplazar con facilidad mediante presión.[14]

El objetivo más importante es llenar el sistema de conductos por completo y densamente y sellar herméticamente los ápices.

Sería difícil llenar el conducto eficientemente si no fuera diseñado y preparado específicamente para usar conos de gutapercha.[14]

Preparación y tipos de endoposte

La reconstrucción de un órgano dentario despulpado no siempre se hace adecuadamente, con frecuencia se ven casos de órgano dentario anteriores con tratamiento endodóntico, con desgaste en forma de muñón o bien con soporte de prótesis fija, lo que provoca desplazamientos de estas restauraciones por fracturas de este muñón debilitado.

En órganos dentarios posteriores sucede algo similar, restauraciones inadecuadas sobre premolares o molares con tratamiento endodóntico. Ya sean oclusales, disto-oclusales o mesio-ocluso-distales no son indicadas ya que en lugar de cumplir con su función como protectoras actúan a modo de cuña, fracturando la pared más débil del remanente coronario de estos órganos dentarios. Cuando las cúspides son reducidas y protegidas por restauraciones coladas de metal el riesgo de fracturas se reduce considerablemente. [15]

Una vez finalizado el tratamiento endodóntico, debe decidirse con cierta premura la reconstrucción y rehabilitación del órgano dentario tratado. Por lo tanto una vez decidida la reconstrucción protética del órgano dentario, se deberá comenzar por preparar el o los conductos radiculares con ese objetivo.

La preparación de un conducto radicular para recibir a un endoposte se deberán tener en cuenta, en especial, dos tiempos fundamentales:

-La desobturación parcial del conducto
-La preparación protética propiamente dicha.[15]

La desobturación parcial del conducto.

Se denomina desobturación parcial de un órgano dentario endodónticamente tratado a la remoción de una parte del material obturador, sea en forma inmediata o después de cierto tiempo de haberse finalizado el tratamiento, permitiendo que la zona correspondiente al extremo apical permanezca obturada.

Este procedimiento se lleva a cabo cuando el órgano dentario va a ser rehabilitada por medio de una restauración cuyo anclaje principal será un perno alojado en el o los conductos radiculares

En general se acepta que una de las causas más frecuentes de fracaso de un tratamiento endodóntico está constituida por una desobturación pobre o incompleta del conducto radicular.

Aun cuando las diferentes técnicas de obturación y las propiedades selladoras de los materiales utilizados fueran totalmente aprovechadas, cuando un órgano dentario va a ser desobturado en forma parcial para recibir un endoposte, se deberá tener presente la posible alteración del sellado obtenido durante la fase de obturación del conducto, especialmente en el tercio apical.

Se considera que se debe desobturar la mitad de la longitud radicular para la confección de un perno que contemple las necesidades biomecánicas a que será sometido.

Otras opciones son, que sea una vez y media el largo de la corona, dejándose por lo general dos o tres milímetros de obturación remanente en el extremo apical, la otra es que como mínimo la desobturación parcial del conducto y, por lo tanto, la longitud final del perno que se va a realizar debería tener el mismo largo que la restauración coronaria final, debiendo quedar tres milímetros de obturación remanente.

Para la realización de la desobturación se comenzara de la porción más coronaria con cucharillas extra largas, ligeramente calentadas a la llama, con las que se eliminará una primera parte de gutapercha.

A continuación, se utilizan fresas de Gates-Glidden de calibre ligeramente inferior al diámetro del conducto obturado, con baja velocidad, realizando pequeños movimientos de introducción y retiro, de manera tal que permitan que las virutas de gutapercha puedan ser eliminadas.

La forma de pimpollo que presenta este instrumento en su extremo y su tallo delgado favorecen su incursión dentro del conducto, dificultando la creación de falsas vías, ya que su extremo no tiene acción de corte. Su tallo largo y delgado permite un fácil manejo aun dentro de conductos estrechos. Sin embargo, su empleo deberá ser cauteloso, pues en manos inexpertas se fractura fácilmente.

Los que se utilizan en el contra ángulo tienen una longitud total de 32 mm y su parte activa es de 19 mm, mientras que aquellos que se usan exclusivamente con pieza de mano presentan una longitud total de 60.5 mm. Se encuentran numerados del 1 al 6 por medio de marcas ubicadas en la base del tallo.

Durante las maniobras operatorias se deberá trabajar con escasa presión para evitar el recalentamiento y, en consecuencia, su empastamiento con el material de obturación, lo cual dificultará la maniobra.

El instrumento deberá introducirse y retirarse del conducto en permanente movimiento, alternando las maniobras mencionadas con lavajes, aspiración de las virutas de gutapercha y secado del conducto.[16]

Tipos de endoposte

Existen distintos materiales para la reconstrucción pos-endodóntica, como son:

Perno-muñón colado.

La toma de impresión se puede hacer en forma directa o indirecta.

La técnica de impresión directa puede efectuarse con cera, o bien con acrílico Dura Lay.®

Las técnicas de impresión directa, se realiza con el empleo de materiales elásticos, ya sea hule, silicón, etc.

Las técnicas directas pueden ser empleadas para impresionar un solo órgano dentario, y las técnicas indirectas cuando se trata de varios órganos dentarios. Sin embargo por preferencias y habilidad, hay quien emplea técnica directa aún tratándose de varios órganos dentarios y también quien prefiere técnicas indirectas aún tratándose de un solo órgano dentario.

Empleo de tornillos.

El empleo de tornillos en reconstrucción de órganos dentarios posteriores es una alternativa que nos resulta económica, fácil y rápida si la comparamos con la reconstrucción empleando pernos colados y ensamblados.

Los tornillos son autorroscables y además se cementan. El cemento sirve como sellador para no dejar espacios y también como sustentación para el tornillo.

Cuando los tornillos ya están cementados se coloca una matriz, que puede ser una banda de cobre, matriz para amalgama, barda de ortodoncia, con el objeto de poder hacer un núcleo que puede elaborarse con amalgama, resina compuesta, acrílico Dura Lay®, cementos de ionómero de vidrio, etc. A expensas de este núcleo se elabora un muñón que soportara una restauración definitiva.

Sistema de reconstrucción con tornillos F. K. G®.

Son prefabricados, se presentan en un estuche con 12 compartimentos que contienen: tornillos y llaves o desarmadores.

Este sistema de tornillo tiene como característica que son muy variados en cuanto a longitud, son 10 diferentes, pero en cuanto a diámetro sólo tienen uno.

Las llaves son de dos tipos, una de forma de cuadro y otra ranurada y plana.

Sistema de tornillo mosser®.

Son prefabricados, se presentan en 2 diámetros 0.8 y 1.0 en estuches por separado, los cuales tienen 3 compartimentos que contienen: fresas, tornillos y llave o desarmador.

Las fresas son de dos tipos una de tallo largo la cual nos sirve para desobturar, la de tallo corto nos sirve para rectificar el conducto al diámetro adecuado.

Los tornillos tienen 3 longitudes que son: Corto 9.5 mm Mediano 11.5 mm Largo 13.5 mm.

La llave o desarmador que presenta tiene el extremo activo en forma de cruz.

Sistema de tornillo dentatus®.

El sistema de tornillo Dentatus se presenta en un estuche que consta de lo siguiente: Fresas o driles, Tornillos, Llaves o desarmadores, Regla calibradora.

Las fresas o driles.- Se presentan en 6 diámetros para ser usados en contrángulos.

Tienen como característica que las navajas son rectas y no se corre el riesgo de hacer falsas vías.

Tornillos.- Se presentan en 4 longitudes y 6 diámetros diferentes.
Longitudes: Corto 7.8 mm, Mediano 9.3 mm, Largo 11.8 mm, Extra largo 14.2 mm

Diámetros: Se presentan del 1 al 6, exceptuando los tornillos extra largos que únicamente tienen los diámetros 4 y 6.

Llaves o desarmadores.- Presentan dos tipos de llaves; una con su extremo activo en forma de cruz y otra en su extremo activo en forma cuadrada.

Regla calibradora.- Presenta 6 perforaciones que sirven para calibrar diámetros de fresas o escariadores, etc. que corresponden a cada diámetro de los tornillos.

Sistema con perno-muñón colado y ensamblados.

El empleo del perno-muñón colado y ensamblados pos endodóntica, está indicado en órganos dentarios posteriores, cuando estos tienen conductos divergentes.

Cuando se trata de molares inferiores o premolares con conductos divergentes, es necesario usar 2 perno-muñón colado y ensamblados. Tratándose de primeros o segundos molares superiores, es necesario emplear tres perno-muñón colado y ensamblados.

En algunos casos tratándose de órganos dentarios posteriores es suficiente un perno muñón colado anclado únicamente en la raíz distal en los molares inferiores, o bien un solo perno ya sea vestibular o palatino en un primer premolar superior.

O un solo perno palatino en molares superiores. Esto podría ser suficiente anclaje pero no cabe duda que el usar perno-muñón colado y ensamblados es lo más indicado. Los pernos-muñón colados y ensamblados son aditamentos que se construyen en el laboratorio o bien se pueden emplear prefabricados.

Existen otros sistemas de restauración posendodóntica, además de los ya descritos, que lo mismo nos sirven para órganos dentarios anteriores como posteriores.

Así tenemos:

Sistema Radix-Anchor® de Star Dental®. Es un sistema de anclaje atornillable, consta de 3 tamaños y se complementa con materiales compuestos.

Sistema Endo-Post de Kerr®. Es un sistema que consta de pernos estandarizados que van del 170 al 140 e incluyen excavadores también del 70 al 140.

Sistema Para-Post Whaldent®. Esta técnica muy versátil, presenta 3 diferentes sistemas 1) P-40, 2) P-60, 3) P-70.

Sistema Kurer®. Se presenta en 5 diferentes sistemas, todos tienen en común que se presentan un machuela, o sea que requieren de la elaboración de cuerda previa en el interior del conducto.

Los sistemas son:

1) Anchor System®, 2) Crown Saver®, 3) Fin Lock®, 4) Press Stud®. También se presenta un sistema de pernos que se llama kit No. 5 que pertenece al Anchor System® sólo que tiene una pestaña a la mitad de la cabeza y se usan en molares.

El describir la técnica de cada uno de estos sistemas de prefabricados es muy amplio y sólo nos limitamos a su mención. A la vez existen otros sistemas no descritos, pero que son similares a los ya enunciados.[15,16]

También podemos incluir la fibra de vidrio para la elaboración de endopostes para la reconstrucción coronaria, por lo que se dará la siguiente explicación

Fibra de vidrio y composites en endopostes

Instrumental:
Equipo Básico.
Pieza de alta velocidad.
Pieza de baja velocidad.
Fresas gates para pieza de baja velocidad.

Material:
Composites.
Ácido grabador
Primer adhesivo.
CRF.

Es importante conocer la morfología de los conductos durante la colocación de postes vaciados o prefabricados pues se tienen que remover estructura dental sana, lo que debilita internamente al órgano dentario, cabe mencionar que la resistencia a la fractura del órgano dentario esta directamente relacionada con la cantidad de dentina sana presente.

Quizás la causa más común de fracturas de raíz, es el tradicional poste vaciado y cementado con cementos rígidos no adhesivos.

En esos casos se remueve bastante dentina de la raíz al eliminar caries dental y después al adaptar el endoposte, claro está, que esto debilita estructuralmente la raíz, además se esta introduciendo un cuerpo extraño al conducto y debido a que los cementos tradicionales no se adhieren ni al poste ni a la dentina, el poste va a actuar como una cuña que transmite fuerzas que podría finalmente ayudar a producir la fractura, o influir en el desalojo de la corona unida al poste, problema que ocurrirá en un periodo entre los 5 años aproximadamente[17].

Como otra opción de tratamiento podemos aplicar el CRF para la elaboración de endopostes que tiene propiedades de flexión semejantes a la dentina. A continuación se explica la técnica para la elaboración de un endoposte CRF[17].

Técnica para la elaboración de endopostes con CRF.

Se coloca el dique de hule,

Se remueve la gutapercha del tercio coronal, hasta donde normalmente el conducto se contrae, es sólo unos 2 mm debajo de los tejidos blandos si es que se tiene bastante estructura coronaria.

Se debe remover gutapercha suficiente que coincida con la longitud de la corona a reemplazar, como por ejemplo, si la preparación de la nueva corona mide 8 mm, tendremos que remover 8 mm de gutapercha, no se tiene que hacer preparación biomecánica, sólo remover gutapercha y cemento adherido a las paredes.[19]

Retire los ángulos afilados de la abertura de la corona. Deje ángulos redondeados en la abertura del conducto. Esto minimiza las concentraciones de tensión y agrandamiento en la unión del endoposte y muñón.[18]

Tome una radiografía. Antes de la adhesión, verifique la eliminación de gutapercha y cemento tomando una radiografía del conducto preparado. Ver fotografía 56

Fotografía 56

Radiografía de la desopturación del conducto.
Fuente: Roulet JF. Revista dentista y paciente.1999

Si el cemento contiene eugenol, se sugiere lavar con alcohol o clorexidina para limpiar detritos, luego inyectamos alcohol granulado al 75%, el cual se enjuaga pero no se seca.

El propósito del alcohol es remover eugenol del cemento endodóntico, se coloca clorexidina al 4% por 15 segundos, y se enjuaga sin secar por 5 segundos.

Se aplica Tabulicid Red® para limpiar los tubulos dentinarios barriendo por 15 segundos y se enjuaga sin secar por 5 segundos, se inyecta otra vez alcohol granulado, se enjuaga totalmente y se seca con aire libre de agua y aceite.

Se escoge el grosor de las fibras reforzadas a utilizar.[19]

Mida y corte la fibra necesaria. Mida la profundidad del conducto preparado con una sonda periodontal. Corte un pedazo de fibra midiendo dos veces la profundidad del conducto preparado y de 3 a 4 veces la altura del muñón.[18]

La mayoría de los conductos requieren del uso de por lo menos una segunda pieza de fibra.

Se cubre la fibra con un agente adhesivo y se protege de la luz en un contenedor ámbar.

Mientras tanto el conducto se graba con ácido fosfórico de 10 a 15 segundos Ver fotografía 57

Fotografía 57

Acondicionamiento del conducto radicular.
Fuente: Roulet JF. Revista dentista y paciente.1999

Para asegurar que se elimine el eugenol en el conducto, repita el procedimiento para grabar por segunda vez.

Se enjuaga totalmente, y el exceso de humedad es eliminado con puntas de papel o esponjas. Ver fotografía 58.

Fotografía 58

Fuente. Buscador de imágenes.www.google.com.mx
Ribbond on line

Siguiendo las instrucciones del fabricante para *primer* adhesivo, aplique estos a la superficie interna del conducto de la raíz usando un micro aplicador.

Se coloca el *primer* adhesivo con varias capas dejándolo sin perturbar por 20 segundos.

Seque el exceso de adhesivo con otro micro aplicador seco o con una punta de papel.

Prepare la fibra para la adhesión. Humedezca la fibra con resina adhesiva. Es importante retirar todo el exceso con una gasa libre de pelusa o con un babero para pacientes para evitar diluir la resina compuesta de autopolimerización que se usará en el siguiente paso.

Una vez cubierto de resina se puede manejar la fibra de la misma manera que se maneja la resina compuesta.

Sostenga la fibra con unas pinzas de curación y evapore el solvente con aire de la unidad dental.

Inyecte la resina en el conducto y adapte la fibra.

Ya que se están usando las resinas de autopolimerización, es esencial trabajar rápidamente.

Usando una jeringa pequeña con un tubo de aguja, coloque la punta de la jeringa en el ápice del conducto antes de inyectar la resina compuesta para cementación.

Continúe inyectando la resina compuesta mientras retira la jeringa.

Inserción de la fibra en el conducto. Verifique que no queden residuos de resina compuesta existente en la ranura del instrumento de colocación.

Cubra el punto medio de la fibra húmeda sobre el extremo del instrumento de colocación. En caso de que no esté centrado, la fibra puede resbalar del instrumento. Inserte la fibra dentro del conducto para que toque el fondo de la preparación.[19]

Con un instrumento diseñado por el fabricante de la fibra de vidrio muy semejante a los condensadores de endodoncia se coloca la primera tira de la fibra deteniéndola en el centro dentro del conducto hasta que toque el fondo apical, se inyecta más composite y si el espacio lo permite, se coloca la otra tira de la fibra, perpendicular a la primera y se agrega más composite. Ver figura 59

Figura 59

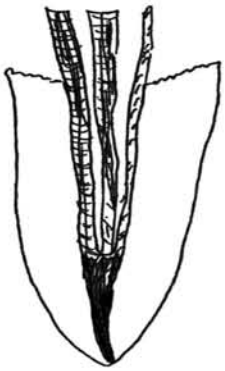

Colocación de la fibra de vidrio en el conducto.
Fuente: Rudo D. DDS Manual Ribbond, Aplicaciones y Técnicas. EUA 2002

Las puntas de los extremos de la fibra que emergen se doblan sobre si mismas regresando dentro del canal y empapándolas al mismo tiempo dentro de la masa del composite en el conducto. Ver figuras 60 y 61.

Figura 60

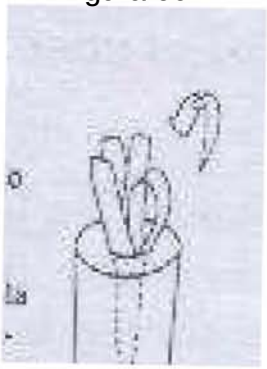

Los extremos de la fibra de vidrio salen del conducto.
Los extremos se doblan y se meten en el conducto.
Fuente: Rudo D. DDS Manual Ribbond, Aplicaciones y Técnicas. EUA:2002

Figura 61

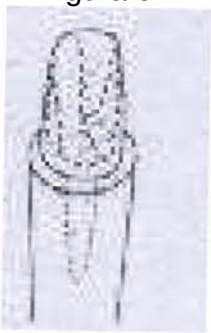

Conformación del muñón.
Fuente: Rudo D. DDS Manual Ribbond, Aplicaciones y Técnicas. EUA:2002

El objetivo es crear una restauración con lo máximo de fibras reforzadas dentro del composite en el conducto, se polimeriza de una manera total y ahora se puede preparar la corona de una manera convencional.[18,19]
Ver figura 62.

Figura 62

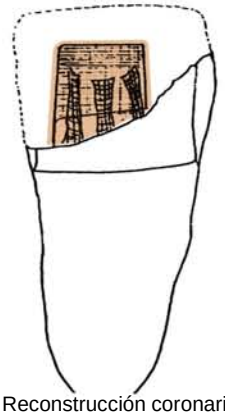

Reconstrucción coronaria
Fuente: Rudo D. DDS Manual Ribbond, Aplicaciones y Técnicas. EUA: 2002

Técnica de inserción alternativa:

En lugar de colocar la fibra sobre el instrumento, detenga la fibra con pinzas y céntrelo sobre la abertura del conducto. Use el instrumento para empujarlo al ápice del conducto.

Para liberar la fibra cuando se mueve el instrumento del conducto, gírelo un cuarto de vuelta mientras que lo retira. Si el espacio lo permite, inserte una pieza adicional de la fibra húmeda al conducto, entre los extremos que sobresalen de la fibra de la primera pieza. Si el espacio lo permite, se puede agregar una tercera pieza de fibra.

Es suficiente si la segunda pieza solo va a 1⁄2 de profundidad de la preparación del conducto. La 1ª pieza es suficiente para la retención del poste. El propósito de la 2ª pieza es producir una mayor densidad de la fibra en la junta post-muñón.

Para conductos angostos, se coloca una fibra de 1 mm.

Los extremos libres que salen del conducto se usarán para formar el muñón.

Es esencial que los extremos salientes sean del largo que permita una mayor concentración de fibra en el muñón.

Se elabora el muñón usando los siguientes métodos.

Elaboración de un muñón autosostenible para un órgano dentario con poca o sin corona clínica.

Después de la colocación de la fibra en el conducto, retire el exceso de resina compuesta para cementación con un instrumento.

Coloque una masa de resina compuesta entre los extremos salientes de la fibra.

Tenga cuidado de no desplazar la fibra del conducto.

Use pinzas de curación para doblar una de las piezas de la fibra salientes de manera que el extremo doblado apunte hacia la abertura del conducto.

Usando el instrumento marcado, comprima el extremo doblado de la fibra a través de la masa de resina compuesta que estaba entre la fibra saliente.

Esto reforzara la fibra saliente contra las paredes de la abertura de la corona.

Usando pinzas de curación comprima otros extremos de la fibra saliente en la resina compuesta.

Estos otros extremos no necesitan doblarse.

Arregle los extremos de la fibra y la resina compuesta en lo que sería la forma aproximada del muñón y fotopolimerice. Ver figura 63

Figura 63

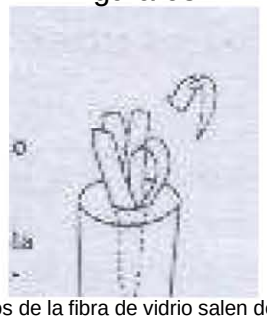

Los extremos de la fibra de vidrio salen del conducto.
Los extremos se doblan y se meten en el conducto.
Fuente: Rudo D. DDS Manual Ribbond, Aplicaciones y Técnicas. EUA: 2002

Construya el muñón. Complete el muñón usando una resina compuesta o resina de reconstrucción en masa de alto contenido o fluible y fotopolimerice. Ver figura 64

Figura.64

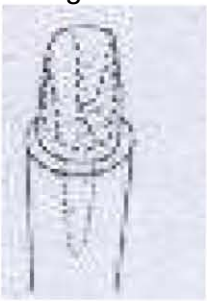

Conformación del muñón.
Fuente: Rudo D. DDS Manual Ribbond, Aplicaciones y Técnicas. EUA: 2002

Termine el muñón dándole forma con un instrumento giratorio de diamante.

En caso de que la fibra quede expuesta y con filamentos, ponga una capa delgada de adhesivo sobre las fibras expuestas y polimerícelo.

Prepare el muñón protésico. La preparación final debe permitir que la preparación ofrezca el efecto de férula o preparación con hombro extendiendo por lo menos 1.5 mm en el órgano dentario gingival al muñón.

Verifique que la restauración no se encuentra en oclusión traumática. Ver fotografía 65 [19].

Fotografía 65

Fuente.Buscador de imágenes.www.google.com.mx
Ribbond on line

Elaboración de un muñón para órgano dentario con corona completa o parcial.

1.-Aplique resina compuesta dentro de la corona.

Coloque una resina compuesta híbrida en la preparación de la corona.

2.-Condense la fibra en la preparación.

Condense los extremos sobresalientes de la fibra por medio de resina compuesta no polimerizada y polimerice.

La fibra desplazará la resina compuesta, formando un muñón denso de fibra con solo la suficiente resina compuesta para actuar como matriz de cementación.

3.-Forme y polimerice la estructura del muñón. En caso necesario, aplique más resina compuesta para formar el muñón y polimerice la resina compuesta.

4.-Termine el muñón. De forma al muñón usando instrumentos giratorios de diamante. Si la fibra queda expuesta con filamentos, coloque una capa delgada de adhesivo sobre las fibras y polimerícelo.

5.-Prepare el muñón protésico. La preparación final debe permitir que la preparación y hombro se extienda por lo menos 1.5 mm del órgano dentario

gingival al muñón. Verifique que la restauración temporal no se encuentre en oclusión traumática.[19]

Fracturas de corona

Definición.

Es la perdida de continuidad en la sustancia del órgano dentario.

Clasificación.

En la clasificación de las lesiones en órganos dentarios anteriores deberán seguirse patrones fijos, de modo que cuando se defina y se mencione algún tipo específico de lesión, y se clasifique, todos puedan reconocerlo. Ellis y Davey han logrado una clasificación simple y clara de todas las lesiones. Esta clasificación es como sigue:

Primera clase.
Fractura sencilla de la corona: Solo afecta el esmalte o muy poca cantidad de dentina.

Segunda clase.
Fractura extensa de la corona, afectando a considerable cantidad de dentina, sin exposición de pulpa dental.

Tercera clase.
Fractura extensa de corona afectando a considerable cantidad de dentina, con exposición de pulpa dental.

Cuarta clase.
Órgano dentario traumatizado transformado en no vital, con o sin pérdida de la estructura coronaria.

Quinta clase.
Perdida del órgano dentario como resultado del traumatismo.

Sexta clase.
Fractura de la raíz, con o sin pérdida de estructura coronaria.

Séptima clase.
Desplazamiento del órgano dentario, sin fractura de corona o raíz.

Octava clase.
Fractura de la corona en masa y su reemplazo.

Opciones de tratamiento

La restauración conservadora de una fractura importante de la corona de un incisivo joven a menudo resulta muy difícil, pues para elegir el material idóneo hay

que tener en cuenta tanto sus características estéticas, como su resistencia a la fractura, al desgaste y su biocompatibilidad.

En estos casos, conviene considerar despacio otras opciones alternativas, como los recubrimientos totales en forma de ≈Jackets≈ de porcelana o coronas de metal-porcelana, cuyos resultados estéticos y resistencia a las fracturas y al desgaste son incuestionables, ya que esas son precisamente las principales ventajas de las restauraciones de recubrimiento total.

En los pacientes jóvenes, por lo tanto, la mejor alternativa suele ser la reconstrucción de la corona con compuesto de resina, ya que se consiguen excelentes resultados estéticos, de biocompatibilidad y de resistencia al desgaste.

Las reconstrucciones de las coronas con resina pueden realizarse con materiales de microrrelleno, macrorrelleno o híbridos. Los primeros sólo son adecuados en las fracturas incisales, si la relación maxilomandibular es normal y si se pueden utilizar los dientes naturales residuales pueden servir como apoyo principal en la relación céntrica, protrusiva y protrusiva lateral.

Las resinas de macrorrelleno o híbridos de alto contenido, más resistentes a las fracturas en situaciones de tensión, son en cambio los más indicados cuando la oclusión es fuerte y, en consecuencia, la mayor parte de la carga oclusal se prevé que recaiga en la restauración incisal con compuesto, sobre todo en la función protrusiva y protrusiva lateral.[20]

Técnica de clavo.

En la preparación del órgano dentario fracturado

1.- Se eliminan las varillas sueltas de esmalte o biseles externos a lo largo de la línea de fractura. El margen restante de la cavosuperficie de la fractura se deja con la mayor rugosidad posible, para ayudar a retener la restauración.

2.- Se perforan dos orificios de aproximadamente 2 mm en la dentina utilizando el menor tamaño de taladro compatible con el diámetro de clavo que ha de usarse.

Se aconseja perforaciones de .021 pulg. (0.525 mm) y clavos de .018 pulg. (0.45 mm) de diámetro. Antes de perforarse los orificios deberán estudiarse cuidadosamente las radiografías del órgano dentario fracturado, para determinar el tamaño y la posición relativa de la cámara pulpar y los cuernos pulpares.

Si la fractura es horizontal y afecta a los dos ángulos incisivos, los orificios se perforan en mesial y distal con relación a la cámara pulpar.

Si la fractura es diagonal, afectando a un ángulo incisivo únicamente, se perfora un orificio hacia el lado de la cámara pulpar, mientras que el otro se perfora aproximadamente a la mitad de camino entre el cuerno pulpar y el borde incisivo.

Se emplazan los orificios de manera que los clavos queden a 1 mm de la superficie labial para que el clavo esté cubierto por el espesor labial del material restaurativo.

3.- Si se utiliza un perforador de .021 pulg. (0.525 mm), se dobla un alambre de .018 pulg. (0.45 mm) hasta formar una grapa que se ajuste a los orificios preparados y esté por lo menos a 1 mm bajo el borde incisal.

4.- Con la ayuda de un perforador lentuloespiral se lleva cemento blanco de fosfato de cinc a los orificios preparados.

5.- Se presiona el clavo hacia el cemento y se emplaza de manera que permanezca por lo menos 1 mm de la superficie labial y a 1 mm del borde incisivo.

Se utiliza el mismo cemento como cubierta para recubrir la superficie labial del clavo.

6.- Cuando se ha endurecido el cemento, se elimina el acceso y se aplican capas de hidróxido de calcio sobre la dentina.

7.- Según el material restaurativo que elija el operador, la restauración se construye alrededor del clavo en forma de grapa siguiendo la técnica de pincel o en masa. Si se sigue esa última técnica, una forma de corona de plástico, de contorno adecuado, servirá como matriz para asentar la resina compuesta recién mezclada.

Con la punta de un explorador, se perfora un orificio en la sección lingual de la forma de corona, para permitir la salida de aire y exceso de material. Se aplica el material a la forma y también alrededor del clavo. Se emplaza la corona ya obturada por presión y se mantienen allí hasta que el material endurezca. Se retira entonces la matriz de celuloide rasgándola por la superficie lingual.

8.- Se pule y recorta con una hoja de escalpelo num. 12, discos y piedras de pulido.

9.- Si la restauración se desgasta o cambia de color, es fácil eliminar la capa exterior de la superficie labial con una piedra y aplicar una capa nueva del color adecuado para restaurar el aspecto estético.[21]

Coronas de Celuloide.

Las formas de coronas de celuloide se seleccionan utilizando como guía el tamaño y la forma del órgano dentario correspondiente en el cuadrante adyacente. Se recorta cuidadosamente el margen gingival con tijeras curvas para ajustarse aproximadamente 1 mm bajo el margen gingival libre.

Se hacen dos orificios en el tercio incisivo de la superficie lingual para que sirvan de salida a exceso de resina compuesta o aire atrapado. Se mezcla el material de resina compuesta siguiendo las instrucciones del fabricante y se va aplicando a la forma de la corona con un instrumento de plástico en pequeñas cantidades para evitar bolsas de aire.

Se asientan suave y lentamente la forma de corona y el contenido del órgano dentario, cuidándose de evitar desalojar el hidróxido de calcio que cubre la dentina expuesta y dejar escapar el aire.

Se mantiene la corona en su lugar de tres a cinco minutos, hasta que se haya asentado el material. Cuando se haya completado la polimerización, se recortan los excesos de dentina de los orificios linguales y de los márgenes cervicales. Se elimina la forma de corona cortando en tiras el aspecto lingual con escalpelo y extrayendo la forma de celulosa así dividida. Se comprueba cuidadosamente la mordida para determinar el grado de libertad. Se utilizan discos abrasivos y piedras de pulir blancas y puntiagudas para el recortado y pulido final.[21]

Coronas de acero inoxidable.

Las coronas de acero inoxidable pueden recortarse, contornearse y adaptarse fácilmente a órganos dentarios anteriores fracturados. Generalmente, no se requiere preparación del órgano dentario, excepto eliminado de contacto proximal y extracción de pequeñas cantidades de esmalte en las áreas incisivas y del cíngulo. El manejo de la corona es igual para restaurar órganos dentarios afectados por caries dental.

Puesto que el aspecto estético es a menudo elemento importante, puede cortarse una ventana en la superficie labial de la corona y obturarse con material de resina compuesta de tono adecuado, después de cementar la corona.[21]

Podemos incluir a la fibra de vidrio para el tratamiento de las fracturas en órganos dentarios.

Fibra de vidrio y composites
en el tratamiento de fractura de corona

Instrumental:
Equipo Básico.
Pieza de alta velocidad.
Pieza de baja velocidad.
Fresas para prótesis.

Material:
Composites.
Ácido grabador
Primer adhesivo.
CRF.

La fibra ha sido usada para restaurar con éxito órganos dentarios que son vitales. (Síndrome del órgano dentario fracturado). Ésta técnica limita el movimiento de cúspides y reduce la necesidad de terapia endodóntica.

Se prepara el órgano dentario. Se reduce las cúspides restantes por lo menos 1.2 mm para prevenir desgaste futuro de resina compuesta. Mida y corte la fibra que se necesite. Ver fotografía 66

Fotografía 66

Fuente. Buscador de imágenes.www.google.com.mx
Ribbond on line

Adhiera a la dentina y esmalte siguiendo su técnica estándar y aplique una capa de resina compuesta en la preparación mesial-distal.

Humedezca las piezas de fibra con el adhesivo sin relleno y retire el exceso.

Incrústelo a través de la resina compuesta en dirección mesial-distal para que quede contra el órgano dentario preparado y polimerice. Ver fotografía 67

Fotografía 67.

Fuente.Buscador de imágenes.www.google.com.mx
Ribbond on line

Aplique la resina compuesta adicional sobre la fibra adaptando al órgano dentario.

Humedezca la fibra con la resina sin contenido, adapte en dirección bucolingual y polimerice.[21] .Ver fotografía 68

Fotografía 68

Fuente. Buscador de imágenes.www.google.com.mx
Ribbond on line

Se completa la restauración siguiendo la técnica estándar[21].
Ver fotografía 69.

Fotografía 69

Fuente. Buscador de imágenes.www.google.com.mx
Ribbond on line

OBJETIVOS

Describir las aplicaciones de la fibra de vidrio para la odontología, en el área de prótesis fija, férulas, endopostes y tratamiento de fracturas de corona.

DISEÑO METODOLÓGICO

Investigación bibliográfica.

TÉCNICAS:

Búsqueda en medios de publicación científica especializada en odontología, tales como bibliotecas de escuela de odontología, Internet y artículos en revistas de Asociación Dental Mexicana.

RECURSOS

Humanos
Pasante,
Director de tesis.

Físicos
Casa
Biblioteca Facultad de Estudios Superiores Zaragoza,
Posgrado de la Facultad de Odontología,
Biblioteca facultad de odontología.

MATERIALES.

Computadora.
Hojas de papel,
Internet,
Lápices,
Fotocopiadora,
Cámara fotográfica
Revistas odontológicas,
Libros.

CRONOGRAMA DE ACTIVIDADES

AÑO 2006-2007

ACTIVIDAD	OCTUBRE				NOVIEMBRE				DICIEMBRE				ENERO				FEBRERO				MARZO			
RECABADO DE LA INFORMACION																								
CLASIFICACION Y ESTRUCTURACION DE LA INFORMACION																								
DESARROLLO DEL PROTOCOLO																								
ELABORACION DE CONCLUSIONES																								

CONCLUSIONES.

De acuerdo con los avances tecnológicos en el mundo y en particular en México sobre el uso de técnicas combinadas con la fibra de vidrio, además de la revisión bibliográfica que se realizó, nos encontramos ante un panorama muy amplio.

Es decir, al contar con este material en combinación con los composites su versatilidad para la aplicación es muy amplio, además de ofrecer grandes ventajas en relación al tiempo de atención y lo económico del material en comparación a otros materiales para la restauración o rehabilitación bucal.

En conclusión se considera una gran ventaja la existencia de la fibra de vidrio en combinación con los composites, pues de acuerdo a la revisión bibliográfica los resultados a través del tiempo son excelentes.

Con la incorporación y aplicación de estos materiales se observan algunas ventajas como las características de los composites reforzados que adquieren propiedades físicas mejoradas, tales como aumento de la dureza y resistencia al desgaste, debido a la incorporación de fibras a la resina, así como opciones de tratamiento que le permiten al odontólogo realizar procedimientos en una sola cita sin depender de los servicios del laboratorista dental que al paciente le beneficia en su atención cuando este no cuenta con el tiempo que se necesita en los procedimientos normales

REFERENCIAS.

1. Jiménez P. Resina reforzada con fibra de vidrio. Acta odontológica, 2001; 39 (3).

2. Dale B. Odontología estética, Una aproximación a las técnicas y a los materiales. 2ª ed. España: Editorial Elsevier Science, 2001.

3. Uribe P, Saldaña M, Rojas J, Crespo O, Ayala L. Material didáctico, Prótesis parcial fija. México: FES Zaragoza, 1983.

4. Silva Salazar Edna E. Uso de Ribbond en Odontopediatría. Revista. Odontología Actual. 2000; 42 (2).

5. Antón-Radigales, Manuel. Revista del Ilustre Consejo General de Colegios de Odontologos y Estomatologos de España. Puentes de fibra de vidrio de confección directa. Diez años despues, 2001.

6. Myers G. Prótesis de coronas y puentes. España: Editorial Labor, 1976.

7. Stefanello A, Gonzalez P. Odontología Restauradora y Estética. Brasil: Editorial Amolca, 2005.

8. Goldberg A, Burstone C. The use of continuos fiber reinforcement in dentistry. Dent Mater, 1992; (8).

9. Fajil N, Casellini RC. Ceramor/FRC technology: The future of biofuntional adhesive aesthetic dentisty. Signature, 1997; (4).

10. Freilich M. Prótesis reforzadas con fibra preimpregnada 1ª parte. Quintessence. Publicación internacional de odontología, 2000; 13 (3).

11. Freilich M. Prótesis reforzadas con fibra preimpregnada 2ª parte. Quintessence. Publicación internacional de odontología, 2000; 13 (4).

12. Rodriguez C Parodoncia (Periodontologia) 6° ed. México Mendez Editores. 1999: 275-286.

13. Roig M, Morelló S. Manual de endodoncia. España disponible en www.infomed.es/rode, 2006.

14. Walton T. Endodoncia principios y practica. 2ª ed. México: Ed.McGRAW-HILL interamericana, 1996.

15. Membrillo J. Endodoncia . México: Editorial Ciencia y Cultura de México,1983.

16. Basrani E. Endodoncia técnicas en preclínica y clinica. Buenos Aires: Editorial Panamericana, 1988.

17. Nayyer A. DMD, MS. Amalgam Coronal-Radicular Buidup for Molars and Premolars. The Journal of Clinical Dentistry 1997 (2).

18. Iñiguez I. Odontología restaurativa directa. Usos de Ribbond para restaurar dientes tratados endodónticamente. ADM, 2000; 42 (2).

19. Rudo D. DDS Manual Ribbond, Aplicaciones y Técnicas.12ª ed. EUA:2002.

20. Ronald J. Grabado Compuesto Estético Técnicas y Materiales. 2ª ed España: Editorial Mosby⁄Doyma Libros, 1994.

21. Finn S. Odontología pediatrica. 4ª ed. México: Nueva Editorial Interamericana, 1982.

22. Antón-Radigales, Manuel. Revista del Ilustre Consejo General de Colegios de Odontologos y Estomatologos de España. Clasificación de composites basada en criterios clínicos II. Composites especiales, 1997.

23. Klaus Ludwig. El sistema-puente de resina de fibra de vidrio Targis Vectris. Valoración de un procedimiento técnico. Quintessence. Ed Española. 1999; 11 (9).

24. Lutz Felix. Coronas y puentes adhesivos de resina de composite optimada con armazón de fibra compuesta. (I). Material, indicaciones y normas de preparación. Quintessence.1999: 5 (12).