



UNIVERSIDAD NACIONAL AUTÓNOMA DE MÉXICO

FACULTAD DE MEDICINA
DIVISIÓN DE ESTUDIOS DE POSGRADO
HOSPITAL GENERAL DE MÉXICO
SECRETARÍA DE SALUD

FRECUENCIA DE LOS TUMORES EN LA ÓRBITA EN EL SERVICIO DE OFTALMOLOGÍA

TESIS DE POSGRADO

PARA OBTENER EL TÍTULO DE
LA ESPECIALIDAD EN
OFTALMOLOGÍA

PRESENTA:

DRA. BRENDA YAZMÍN SÁNCHEZ LAGUNA

ASESORES:

DRA. MARIA TERESA DEL ANGEL ARENAS
DRA. ARACELI ROBLES BRINGAS



MÉXICO D. F.

AGOSTO 2007



Universidad Nacional
Autónoma de México



UNAM – Dirección General de Bibliotecas
Tesis Digitales
Restricciones de uso

DERECHOS RESERVADOS ©
PROHIBIDA SU REPRODUCCIÓN TOTAL O PARCIAL

Todo el material contenido en esta tesis esta protegido por la Ley Federal del Derecho de Autor (LFDA) de los Estados Unidos Mexicanos (México).

El uso de imágenes, fragmentos de videos, y demás material que sea objeto de protección de los derechos de autor, será exclusivamente para fines educativos e informativos y deberá citar la fuente donde la obtuvo mencionando el autor o autores. Cualquier uso distinto como el lucro, reproducción, edición o modificación, será perseguido y sancionado por el respectivo titular de los Derechos de Autor.

RESPONSABLE:

DRA. BRENDA YAZMÍN SÁNCHEZ LAGUNA
MEDICO RESIDENTE EN OFTALMOLOGÍA
HOSPITAL GENERAL DE MÉXICO

FIRMA

TUTORES DE TESIS:

DRA. MARIA TERESA DEL ANGEL ARENAS
JEFA GRUPO DE OCULOPLÁSTICA H.G.M.

FIRMA

DRA. ARACELI ROBLES BRINGAS
MEDICO OFTALMOLOGO ESPECIALISTA A

FIRMA

DRA. GUADALUPE TENORIO GUAJARDO
JEFA DEL SERVICIO DE OFTALMOLOGÍA
HOSPITAL GENERAL DE MÉXICO

FIRMA

DEDICATORIA:

A MI MADRE:

Por su alegría e incondicionalidad

A MI PADRE:

Por sonreír y estar siempre ahí

A MIS HERMANOS

Por ser el mejor regalo de la vida

A MI AMOR

Por ser el mejor de los amigos ahora y siempre

El Servicio de Oftalmología del Hospital General de México es un Centro de referencia para la atención de los pacientes con problemas oculares procedentes de los diferentes estados de la República Mexicana; siendo al mismo tiempo el centro de formación de especialistas.

En nuestro servicio contamos con tres consultorios de oftalmología general en el turno matutino y un consultorio de oftalmología general con turno vespertino, los cuáles refieren a pacientes a los diferentes grupos de subespecialidad, en el caso del grupo de Órbita, oculoplástica y vías lagrimales la consulta de éstos pacientes se lleva a cabo martes y jueves. De igual manera se reciben pacientes foráneos enviados por otros Hospitales para su manejo y se atienden interconsultas de pacientes que cursan con patología orbitaria que están hospitalizados en pabellones de otras especialidades.

INDICE

INTRODUCCIÓN.....	2
PLANTEAMIENTO DEL PROBLEMA.....	23
JUSTIFICACIÓN.....	23
HIPÓTESIS.....	24
OBJETIVOS.....	24
DISEÑO.....	24
MATERIAL Y MÉTODOS.....	25
ANÁLISIS ESTADÍSTICO.....	26
ASPECTOS ÉTICOS Y DE BIOSEGURIDAD.....	26
RESULTADOS.....	27
TABLAS.....	29
DISCUSIÓN.....	32
CONCLUSIONES.....	34
GRÁFICAS.....	35
BIBLIOGRAFÍA.....	41

- MARCO TEORICO

INTRODUCCIÓN

La órbita contiene elementos vasculares, musculares, nerviosos, linfáticos, óseos, de tejido conectivo y a la glándula lagrimal. La cantidad de tumores que se originan en la región orbitaria es muy amplia y variada, Existen también tumores que invaden secundariamente a la órbita así como los provenientes de otros órganos y sistemas.

Los tumores orbitarios son poco frecuentes, y su manifestación clínica principal es la aparición de un exoftalmos unilateral de evolución lenta y progresiva (excepto determinados tumores infantiles que pueden ser bilaterales). Sin embargo, los procesos inflamatorios y vasculares suelen manifestarse de forma más llamativa que la patología tumoral orbitaria. Podemos distinguir tres etapas sintomáticas de estos tumores:

- Prodrómica: la sintomatología es escasa, pues el crecimiento del tumor es lento y su tamaño en esta etapa no es suficiente para la aparición de síntomas evidentes. Asimismo, puede presentarse dolor y diplopia ocasional, así como incrementarse la resistencia orbitaria, pero el exoftalmos no podrá apreciarse hasta que el tumor alcance aprox. 1 cm de diámetro.

- Manifiesta: en esta etapa la sintomatología es ya más llamativa y depende de la situación del tumor. En general se produce:

- . exoftalmos de instauración lenta y progresiva

- . edema palpebral

- . alteraciones en la motilidad, que subjetivamente se manifiestan con la aparición tardía de diplopia. En los tumores infiltrantes es más precoz (peor pronóstico). Puede acompañarse de dolor

- . alteraciones visuales que se producen por la aparición de pliegues en la retina, afectación de la circulación y por compresión del globo ocular que ocasiona hipermetropía.

Si el tumor está situado en el cono muscular el exoftalmos es axial, y las alteraciones tanto de la visión como del fondo de ojo se producen más pronto. Los movimientos oculares están menos afectados. Si el tumor se sitúa fuera del cono muscular el exoftalmos es excéntrico, la visión está conservada hasta fases más avanzadas, a diferencia de la motilidad ocular que se altera mucho antes.

- Extensión: es la última etapa de propagación del tumor.

Existen distintos tipos de clasificación de los tumores orbitarios.

Los podemos clasificar en Primarios (de origen orbitario) y Secundarios (de origen extraorbitario por vecindad o metástasis)

Según el grupo etario que afecta se clasifican en tumores pediátricos y de adultos o según su pronóstico evolutivo en tumores benignos y malignos.

Otra clasificación es la topográfica (según la localización del tumor en la orbita)

Tumores preoculares: son tumores de párpados y conjuntiva. Generalmente no producen proptosis, y pueden alterar la motilidad por afección de las vainas musculares. Son de fácil acceso. Dentro de este grupo podemos considerar los angiomas palpebrales, carcinomas baso y espinocelular, melanomas, etc..

Tumores Paraoculares: desplazan al globo ocular en dirección contraria a su ubicación. Pueden palparse y pueden producir pliegues retino coroides al comprimir el globo ocular. Puede comprometer la motilidad ocular fundamentalmente en los casos malignos. Son ejemplos de estos tumores los mucocelos, los tumores de la glándula lagrimal, etc..

Tumores retrooculares: producen una proptosis axial, sin ser posible la palpación. Esta ubicación es observada en hemangiomas cavernosos o en meningiomas del Nervio óptico. La alteración de la motilidad depende principalmente del tamaño tumoral.

Tumores paraorbitarios: generalmente producen proptosis y compromiso de la motilidad, ya que generalmente son malignos. Comprometen cualquiera de las estructuras orbitarias vecinas. Puede afectar el nervio óptico y por lo tanto la agudeza visual. Pueden observarse trastornos neurológicos.

Los tumores rinosinuales invaden la orbita en un 40% de los casos. Producen agujeros o erosiones óseas de las paredes orbitarias. Hay síntomas oculares y otorrinolaringológicos.

Una de las clasificaciones más usadas es la histopatológica. Los podemos dividir a grandes rasgos en:

1-Tumores vasculares: en este grupo encontramos el hemangioma capilar, el hemangioma cavernoso, los linfangiomas, los hemangiopericitomas, los hemangiopericitomas, las malformaciones venosas, entre otros.

El Hemangioma Capilar el tumor benigno cutáneo más frecuente de la infancia. Aparecen al nacer o en las primeras semanas de vida. Generalmente afecta el cuadrante orbitario superonasal. Se exacerba ante el llanto del niño. Puede involucionar espontáneamente. En caso contrario su tratamiento puede llevarse a cabo con corticoterapia intralesional, corticoterapia sistémica, embolización o cirugía (difícil disección).

El hemangioma cavernoso es el tumor orbitario benigno más frecuente del adulto. Es de crecimiento lento y generalmente produce una proptosis axial por su posición retroocular. Puede aumentar durante el embarazo. El manejo es siempre quirúrgico y es de importancia la ecografía, la TC y la RMN.

Los linfangiomas son tumores benignos de crecimiento lento que aparecen al nacer o en la primera infancia. Debido al sangrado intratumoral se producen quistes de chocolate que suelen sangrar espontáneamente. Pueden producir atrofia del nervio óptico y glaucoma por compresión. El manejo es quirúrgico y/o radioterapia siendo de pronóstico variable dependiendo el estadio.

2-Tumores óseos: dentro de este grupo encontramos el osteoma, el osteosarcoma, sarcoma de Swing, displasia osteofibrosa, fibroma osificante, histiocitoma X, tumores de células gigantes, quiste óseo aneurismático, condromas, condrosarcomas, entre otros.

El 30% de las lesiones orbitarias comprometen sus huesos. En estas lesiones el estudio por imagen a elección es la TC.

El osteoma es un tumor benigno de crecimiento lento, con una edad de aparición variable. Produce proptosis y desplazamiento ocular. Puede afectar senos paranasales como base de cráneo.

3-Tumores de los nervios periféricos: provienen de las células de la cresta neural, estrechamente relacionadas con las células de Schwann: neurofibromas y neurilemomas. Los neurofibromas se clasifican en plexiformes, difusos y localizados. Los plexiformes son típicos del Sme de Von Recklinghausen. En general aparecen en la primera década de la vida, produciendo asimetría faciales, proptosis y desplazamientos del globo ocular. Pueden ser quirúrgicos aunque de difícil resección debido a sus infiltraciones. En el Von Recklinghausen se asocia a gliomas bilaterales y anomalías óseas principalmente del sector óseo posterior de la orbita, produciendo herniación de tejido cerebral, enoftalmos y grandes deformaciones craneofaciales.

Los neurilemomas provienen de las células de Schwann, son adquiridos y generalmente acontecen en la adultez. Los Schwannomas son tumores benignos, unilaterales, solitarios y de crecimiento lento. Suelen originarse del nervio supraorbitario y en menor medida del infraorbitario.

Los Schwannomas malignos son en general de crecimiento lento con desplazamiento ocular hacia abajo ya que suelen ser superonasales. Pueden invadir localmente o metastatizar a distancia. Puede requerir una excentración y es de mal pronóstico.

4-Tumores del nervio óptico y sus vainas: Generalmente benignos a excepción del astrocitoma maligno.

El glioma del nervio óptico procede de las células de la glia. Se observan en niños y adolescentes. El 50% de ellos se diagnostica antes de los 5 años de vida. Produce proptosis axial leve y pérdida de visión indolora. Si es bilateral suele asociarse al Von Recklinghausen. La extensión posterior produce compromiso encefálico (hipertensión endocraneana) y su extensión anterior puede hacerlo visualizar por oftalmoscopia. Es importante la evaluación de su potencial extensión intracanalicular con TC y RMN. Según las características del tumor se puede controlar con TC y agudeza visual, o realizar radioterapia. En algunos casos esta indicada la resección quirúrgica y o quimioterapia .

Los meningiomas provienen de las células meningoendoteliales de las aracnoides, del cerebro y del nervio óptico. Los meningiomas primarios de la orbita producen una proptosis unilateral y una pérdida progresiva e indolora de la agudeza visual y del campo visual. Pueden mostrar defectos pupilares (Marcus Gunn) y edema de papila. Los meningiomas secundarios provienen generalmente de la región del esfenoides. Se observan en adultos (mujeres de edad media principalmente) y son de lenta evolución. El tratamiento puede ser con radioterapia y o cirugía.

5-Lesiones quísticas: dentro de este grupo los más frecuentes son los quistes dermoides, los mucocelos y los quistes epidermoides.

El quiste dermoide es una lesión benigna y congénita, generalmente unilaterales, de crecimiento lento e indoloro. Se origina en las suturas óseas –más frecuentemente la frontomalar- Pueden producir inflamación y dolor en caso de ruptura de los mismos. Son de buen pronóstico siendo necesario su extirpación cuando adquiere un gran tamaño. Pueden clasificarse en anteriores o posteriores, según su localización en la orbita.

Los mucocelos son quistes provenientes de los senos paranasales que erosionan la pared ósea de la orbita y se introducen en la misma. Los más frecuentes son los frontoetmoidales, los maxilares y los esfenoidales. Pueden tener como antecedentes la presencia de un trauma o de sinusitis. Son quirúrgicos y de buen pronóstico, excepto los mucocelos esfenoidales que pueden producir un Síndrome quiasmático por compresión del seno esfenoidal bajo el quiasma.

6-Tumores musculares: El rhabdomioma es un tumor maligno de rápida evolución –días- que hace realizar el diagnóstico diferencial con una celulitis orbitaria. Se indica biopsia diagnóstica para realizar tratamiento con radioterapia y quimioterapia.

7-Tumores linfocitos y leucemias: los linfomas se caracterizan en la inspección por su color rojo asalmonado. Son de lenta evolución y tienen una asociación del 30% con un compromiso sistémico.

Linfomas no Hodgkin: puede observarse la hiperplasia linfocitos reactivas (benignos) o los linfomas malignos. Se observan entre los 45 y 65 años. Son de curso insidioso y pueden involucrar la glándula lagrimal. La radioterapia permite un buen pronóstico de esta patología. Los linfomas Hodgkin presentan siempre un compromiso sistémico previo. El tratamiento es con radioterapia y el pronóstico depende del componente sistémico.

Los linfomas de Burkitt son poco frecuentes y malignos. Afectan con mayor tendencia a niños. De rápido progreso con manifestaciones sistémicas (abdomen).

8- Enfermedad inflamatoria inespecífica: presentan signos orbitopalpebrales de inflamación, con proptosis variable, que puede alterar la motilidad y presentar dolor. Puede producir pérdida de la visión. Se han descrito casos bilaterales. Puede afectar los músculos extraoculares (miositis), la glándula lagrimal (dacrioadenitis), las vainas del nervio óptico (perineuritis), o la esclera (escleritis).

Debe realizarse el diagnóstico diferencial con los linfomas, por su similitud clínica. El tratamiento puede ser realizado con o sin biopsia previa. Se puede indicar corticoterapia sistémica (Deltisona B 1 mg/Kg/d), o radioterapia.

9-Tumores de la glándula lagrimal: El adenoma pleomorfo es un tumor benigno, de crecimiento lento (mayor a 1 año), que no compromete la motilidad ocular ni la agudeza visual. Puede malignizarse. En la TC se observa como una masa bien delimitada de bordes netos sin erosión ósea. El tratamiento es la resección quirúrgica, contraindicándose la biopsia o la punción.

El adenocarcinoma de la glándula lagrimal es un tumor maligno de muy mal pronóstico. Es de crecimiento rápido (menor a 1 año) con compromiso de la motilidad. En la TC se observa como una masa mal delimitada y con erosión ósea. El tratamiento descrito es la exenteración con orbitotomía, asociado a radioterapia y o quimioterapia intraarterial.

10-Metástasis orbitarias: pueden ubicarse en cualquier estructura orbitaria, como ser los huesos o los músculos. La metástasis más frecuente es la de mama (42%), seguida por la pulmón (11%), próstata (8%), melanoma (5%). Producen alteración de la motilidad y de la visión. Es importante realizar un buen interrogatorio para conocer antecedentes clínicos o quirúrgicos previos.

Se indica ante su sospecha biopsia y su tratamiento con radioterapia y/o quimioterapia.

En la órbita se pueden desarrollar un grupo muy variado de tumores cuyo diagnóstico se confirmará mediante el estudio histopatológico. El tratamiento quirúrgico dependerá de la naturaleza del tumor, y podrá realizarse desde una resección simple (neurofibromas y pseudotumores inflamatorios), una enucleación, donde se extrae todo el globo ocular junto a la porción orbitaria del nervio óptico, hasta una exenteración, que es la extracción del globo, de todo el contenido de la órbita y del periostio adherido a él (en tumores malignos con tendencia a metastatizar).

Se describirán las tumoraciones más frecuentes en una clasificación más sistemática:

1. TUMORES PRIMARIOS

a) Congénitos:

- Meningoencefalocele.
- Dermoide.
- Teratoma.
- Quiste congénito.

El quiste dermoide es la malformación congénita más frecuente de la órbita. En la patología orbitaria se presentan en un 2 a 9%, el 25% diagnosticados antes de los 2 años, el 18% entre los 2 y 15 años, el 41% entre los 15 y 40 años y el 16% después de los 40 años. Se produce por el desplazamiento durante la vida embrionaria de la epidermis hacia una localización subcutánea. Al ser atrapados restos de ectodermis en las suturas óseas, se origina un quiste con restos dérmicos y epidérmicos, recubierto por un epitelio queratinizado que puede contener glándulas sebáceas y folículos pilosos. Su crecimiento es lento y se dan sobre todo en la sutura fronto-malar y en el techo de la órbita. Hay dos formas clínicas:

. el quiste simple, propio de la infancia, situado en la zona temporal o nasal superiores de la órbita, es poco profundo y no se propaga;

. el quiste complicado, típico de la adolescencia o edad adulta, es de origen más profundo, sus bordes son poco definidos y puede extenderse en dirección intracraneal produciendo alteraciones óseas.

El quiste dermoide, por su cuadro clínico puede confundirse con el meningoencefalocele, que se aprecia sobre todo en el ángulo superior interno donde hay más suturas entre huesos, y por donde protruye el contenido cerebral. Se caracteriza por estar unido a los huesos, y puede palparse el agujero en el hueso, percibiéndose una pulsación sincrónica con el pulso que aumenta con el esfuerzo. La presión puede disminuirlo de tamaño, pues el líquido se desplaza hacia el interior del cráneo. Mediante la punción exploradora obtenemos un líquido claro, cuyas características son del LCR.

b) Tumores de vasos sanguíneos y linfáticos:

- Hemangioma capilar o cavernoso.
- Hemangioendotelioma.
- Hemangiopericitoma.
- Leiomioma (músculo liso de los vasos).
- Linfangioma.

Los hemangiomas son los tumores primarios más frecuentes de la órbita. Son benignos, de origen vascular, y su crecimiento es lento. Si son de localización palpebral pueden presentar una coloración azulada o rojiza, mientras que si se encuentran únicamente en la órbita pueden palparse pulsaciones, o bien podemos reducir el exoftalmos al comprimir el ojo, que volverá a su posición inicial mediante una maniobra de Valsalva.

Hemangioma capilar: es la proliferación de células endoteliales que puede observarse en el momento del nacimiento o a las pocas semanas de vida. La incidencia varía entre un 2 y 4%, se ha encontrado una mayor incidencia en niñas (74%). Aparece como una ligera hinchazón rojiza periocular, situada generalmente en el ángulo superointerno y de consistencia esponjosa a la palpación. No se aprecian pulsaciones ni soplos, aunque su tamaño crece con el esfuerzo o el llanto. Durante los primeros 6 meses - 1 año de vida puede producirse crecimiento del tumor, que luego se estabiliza y finalmente involuciona por fibrosis desapareciendo hacia los 5-7 años.

Originan un desplazamiento ocular en sentido contrario al tumor y ptosis palpebral, existiendo la posibilidad de producirse una ambliopía (privación de la visión) si ocluye el área pupilar. Cuando ello ocurre, así como en la compresión del nervio óptico o cuando supone una anomalía estética importante, estará indicado el tratamiento con corticoides sistémicos o locales, la radioterapia, o la escisión quirúrgica del tumor.

Hemangioma cavernoso: es el tumor orbitario benigno más frecuente en la edad adulta, incidiendo entre la segunda y la sexta década de la vida, afecta más al sexo femenino (70%) y presentándose como una proptosis unilateral que tiende a progresar. Está formado por dilataciones vasculares y suele estar bien encapsulado, localizado en el cono muscular por detrás del globo, lo que determina el exoftalmos de evolución lenta. En las mujeres el crecimiento puede acelerarse durante el embarazo. Puede afectar al nervio óptico y producir también alteraciones de la motilidad.

De entre las exploraciones complementarias realizadas, la radiografía permite observar calcificaciones. En la ecografía el patrón muestra una superficie dura de alta reflectividad interna, y la TC una lesión bien delimitada sin afectación ósea.

Al ser fácil de extirpar el tratamiento será quirúrgico, practicándose una orbitotomía lateral por estar localizado habitualmente en el cono muscular.

El linfangioma su incidencia varía entre el 1-2% de los tumores orbitarios, en adultos jóvenes, aunque se ha observado en pacientes de 1 a 17 años. Hay predominancia en mujeres, se manifiesta en forma de proptosis que progresa lentamente, aunque en ocasiones puede desarrollarse de forma más rápida y sangrar produciendo dolor: la sangre se encapsulará originando los "quistes de chocolate", que a lo largo del tiempo pueden desaparecer. Sin embargo, aún siendo un tumor benigno, con la formación y persistencia de estos quistes puede llegar a afectar la visión del paciente, caso en que será necesario drenarlos. La extirpación quirúrgica del tumor es difícil al no hallarse encapsulado.

c) Tumores del tejido conjuntivo fibroso:

- Fibroma.
- Mixoma.
- Fibrosarcoma.

d) Tumores del tejido óseo y cartilaginoso:

- Osteoma.
- Osteosarcoma.

Los osteomas son tumores óseos que se inician en los senos paranasales, generalmente en el frontal, benignos, encapsulados y muy duros, y que tras un crecimiento lento pueden llegar a alcanzar un tamaño considerable produciendo un desplazamiento importante del globo ocular. Se expresan aproximadamente en la tercera década de la vida su incidencia va de los 8 a los 70 años de edad, representa el 2% de la patología orbitaria, no hay reportes de predominancia por género. El tratamiento quirúrgico se practicará únicamente en determinadas circunstancias (diagnóstico diferencial dudoso o existencia de complicaciones).

e) Tumores del tejido adiposo:

- Lipoma.
- Liposarcoma.

Su presentación en la órbita es muy rara.

f) Tumores del tejido muscular:

- Rabdomioma.
- Rabdomiosarcoma.

Los rabdomiomas, junto con los miomas y los osteomas, son tumores de carácter benigno que se presentan fundamentalmente en personas de edad avanzada.

Los rabdomiosarcomas, al igual que los fibrosarcomas y los osteosarcomas, son tumores malignos que suelen aparecer en niños y adolescentes, la localización orbitaria representa el 9% del total de los rabdomiosarcomas, el 15% que se presentan en cabeza y cuello es orbitario. Constituye entre un 1-4% de los tumores orbitarios, corresponde el 50% de los sarcomas de partes blandas pediátricos y al 15% de masas sólidas en niños. Predomina el sexo masculino 3:2, el 85% se presenta entre los 3 y 8 años de edad. Su desarrollo es rápido, ocasionando un exoftalmos y frecuentemente metástasis. En la intervención quirúrgica se practicará la exenteración. De entre ellos, vamos a destacar el rabdomiosarcoma.

Se trata de un tumor muy maligno, de gran agresividad, que se presenta preferentemente entre los 6-8 años de edad (el 90% de los casos son menores de 15 años) como una proptosis de rápido desarrollo, siendo el tumor maligno orbitario primario más frecuente en los niños. Se originan en el músculo voluntario, variando su localización, y su extensión es amplia. La aparición de un exoftalmos duro e irreductible, que evoluciona muy rápidamente (en días) puede hacer pensar en una inflamación aunque no se cumplan con exactitud todos los criterios, pues el niño no presenta mal estado general ni fiebre, ni puede apreciarse calor local en la zona del tumor. Además de palpar una masa dolorosa si es anterior, el tumor se acompaña de edema palpebral y ptosis, quemosis, y finalmente paresias de los músculos oculares que conducirán a una oftalmoplejia y a una pérdida de visión.

Podemos diferenciar, según su histología, 3 tipos de rhabdomioma:

.embrionario

.alveolar: el de mayor malignidad

.pleomórfico: poco común y el de mejor pronóstico.

En la imagen radiológica se observa una masa de mayor densidad que parece proceder de un músculo extraocular, con frecuencia acompañada de imágenes osteolíticas que reflejan erosión y destrucción ósea, lo cual empeorará el pronóstico.

Se deberá realizar el diagnóstico diferencial con la celulitis orbitaria, el pseudotumor, el neuroblastoma y el linfoma, y la prueba que confirmará definitivamente la presencia de un rhabdomioma será la biopsia en la que puedan detectarse estrías cruzadas en las células tumorales.

El tratamiento de esta neoplasia es una combinación de quimioterapia, radioterapia y cirugía. Antes de la aplicación de la radioterapia (dosis de 5000 rad/ 5 semanas) se administran dos inyecciones de vincristina, ciclofosfamida y actinomicina D a intervalos semanales. Tras la radioterapia es administrada una combinación de vincristina, ciclofosfamida y doxorubicina durante un año, 3 veces/semana, en los pacientes que presentaron metástasis. La supervivencia a los 3 años en los pacientes tratados y cuyo tumor está confinado en la órbita es del 80-90%, mientras que el pronóstico empeora mucho si se ha producido destrucción ósea y expansión extraorbitaria (aprox. sobreviven el 65%).

g) Tumores del tejido nervioso y sus cubiertas:

- Neurofibromas.
- Schwannoma.
- Glioma del nervio óptico.
- Meningioma.

Los tumores neurogénicos son muy poco frecuentes y los tumores de nervios periféricos representan el 25% de los tumores nerviosos y el 4% de todas las lesiones orbitarias (2% neurofibroma plexiforme, 1% neurofibroma solitario y el 1% schwannoma)

Los neurofibromas son tumores de baja malignidad, bien diferenciados y de evolución lenta, originados por la proliferación de las células de Schwann en las vainas nerviosas.

Producen un exoftalmos con diplopia, aunque su afectación visual es mínima, y pueden desarrollarse en todas las edades.

Los neurofibromas plexiformes aparecen en pacientes con neurofibromatosis y su extirpación completa es muy dificultosa, tienen una incidencia menor al 10% en relación a la neurofibromatosis. Los neurofibromas discretos son menos frecuentes.

El glioma del nervio óptico es un tumor benigno, bien diferenciado y con poca tendencia a metastatizar, que se desarrolla a partir de los astrocitos y células oligodendrogiales del N. óptico o del quiasma. Representan el 1.5-3.5% de los tumores orbitarios y 65% de los tumores primarios del nervio óptico. Suele presentarse generalmente en niños entre los 2-10 años pero se han descrito casos hasta los 79 años, alrededor del 90% de los casos se diagnostican antes de la segunda década de la vida. No parece haber predilección de sexos, y pueden ser solitarios o formar parte de la neurofibromatosis de Von Recklinghausen (55% casos). En los adultos su agresividad es mayor.

Su crecimiento es lento y se extienden avanzando a lo largo del nervio óptico, empeorando el pronóstico visual una vez alcanzado el quiasma (así como si ya se desarrollan inicialmente en él). Se manifiestan clínicamente por un exoftalmos de evolución lenta y progresiva que se asocia a una importante pérdida de visión. En la radiografía simple se ve un aumento del agujero óptico. La extensión del tumor hacia el canal óptico podrá apreciarse claramente en la RMN y también en la TC, así como el nervio óptico aumentado de tamaño, que también es visible en la ecografía. Si el tumor permanece confinado en el N. óptico el tratamiento es quirúrgico, practicándose la resección local del tumor con conservación del globo ocular, siendo necesaria una orbitotomía lateral. Si en su extensión ha alcanzado al quiasma no se recomienda la intervención quirúrgica. Cuando el tumor no pueda ser extirpado se efectuará radioterapia.

El meningioma del nervio óptico representa menos del 1% de todos los meningiomas y solo el 3.5% de todos los tumores orbitarios. Su incidencia es mayor entre la tercera y quinta décadas de la vida, pero puede afectar a cualquier edad. Se presentan con mayor frecuencia en el sexo femenino 3:1. El meningioma es un tumor bien diferenciado, invasivo, podemos distinguir diversas formas de presentación, la más común de las cuales producirá una compresión del quiasma óptico. En otros casos, los meningiomas que pueden llegar a afectar a la órbita son los que se inician en el esfenoides, frecuentemente el que abarca ala mayor y ala menor de este hueso, ocasionando una proptosis de evolución lenta con invasión de la órbita y comprimiendo, además, el nervio óptico. Finalmente, están los meningiomas de la vaina del nervio óptico que se originan a partir de la aracnoides que rodea la porción intraorbitaria de este nervio. A medida que el tumor crece y comprime el N. óptico, el paciente va perdiendo la visión en un ojo y se produce una alteración de los movimientos oculares (sobre todo hacia arriba) hasta que su crecimiento en el cono muscular ocasiona proptosis. También es característica la presencia de edema palpebral pálido y blando. La papila edematosa, la alteración visual de evolución prolongada y los cortocircuitos de los vasos ópticos ciliares son la tríada patognomónica de este tipo de tumor. Pueden detectarse con Rx simple (sobre todo los meningiomas del esfenoides) y con la TC, que refleja la porción intraorbitaria aumentada de tamaño. El tratamiento es quirúrgico, realizándose la extirpación del meningioma junto con el nervio óptico, y, aunque el pronóstico visual después de esta intervención es malo, actualmente han mejorado los resultados al tratar el meningioma con radioterapia. En niños la agresividad de estos tumores es mayor, pudiendo incluso ser letales.

Aunque no forme parte de este grupo de tumores primarios del nervio óptico y sus vainas, mencionaremos aquí al melanocitoma de la papila óptica, tumor benigno, asintomático, de pequeño tamaño y muy pigmentado que sobresale de la cabeza de la papila, afectando también a la retina adyacente.

h) Tumores del sistema reticular:

- Linfomas:

Hodgkin

No Hodgkin

- Histiocitosis.

- Leucemia.

Las alteraciones linfoproliferativas se desarrollan preferentemente en pacientes de edad avanzada (>60 años) y pueden afectar cualquier punto de la órbita: en ocasiones se produce una infiltración no dolorosa palpebral, afectación de la conjuntiva, y si se sitúa en la órbita o la glándula lacrimal pueden ser causa de proptosis. Ante un tumor linfomatoso orbitario se practicará una biopsia, que lo identificará como una hipoplasia linfoide benigna o un linfoma maligno, el cual se confirmará mediante una exploración sistémica completa (Rx tórax, linfangiograma,...). El mejor tratamiento para este tipo de lesiones es la radioterapia. Si son benignas se aplicarán de 10 a 30 Gy, dosis que aumentará en caso de malignidad. Si hay diseminación (mucho más frecuente en niños) el tratamiento será la quimioterapia.

El origen del linfoma en la órbita es la localización más frecuente (46-74%), en la conjuntiva (21-29%) y en el párpado (5-21%)

La histiocitosis X agrupa un conjunto de enfermedades en las que se produce una proliferación anormal histiocítica con formación de granulomas. Los huesos de la órbita se ven afectados en un 20% de los casos. Afecta sobre todo a niños entre 2 y 10 años y aunque es benigna desde el punto de vista histológico, la mortalidad es alta. Podemos diferenciar tres variantes:

- Enfermedad de Letterer-Siwe: forma aguda (mortalidad del 70%).
- Enfermedad de Hand-Schuller-Christian: forma crónica (mortalidad del 45%), donde más habitualmente se produce afectación orbitaria en forma de exoftalmos.
- Granuloma eosinófilo: forma localizada de mejor pronóstico. El tratamiento de esta enfermedad combinará radioterapia, quimioterapia y cirugía.

2. TUMORES SECUNDARIOS

a) Propagados desde territorios adyacentes:

- Fosa cerebral.
- Área nasal y senos.
- Intraoculares.
- Glándula lacrimal.
- Cutáneos.

Los tumores sinusales y paranasales representan aproximadamente el 5.2% de la patología orbitaria y aparecen en mayores de 40 años en el 86% de los casos.

Los tumores malignos de los senos nasales y paranasales invaden la órbita en un 50% de los casos y de ellos, el más común es el carcinoma escamoso del seno maxilar. Su diagnóstico precoz favorecerá el pronóstico. Este tumor se caracteriza por producir dolor, epistaxis, secreción nasal, así como proptosis, diplopia, pérdida de visión, dolor ocular y epífora.

Los tumores malignos nasofaríngeos son neoplasias muy poco frecuentes. Los nervios más habitualmente afectados son el V y VI par. Es rara la afectación del N. óptico, así como la del III y IV par. Pueden ocasionar parálisis facial acompañada de alteraciones en la visión, proptosis o adenopatías cervicales entre otros síntomas. El tratamiento es la radioterapia.

Los tumores de la glándula lagrimal representa del 4 al 10% de la patología orbitaria y de estas, las lesiones tumorales suponen alrededor del 50% mientras que el 10% son enfermedades de tipo linfóide y el 45% restante inflamatorias. De éstas lesiones el 81% corresponde al adenoma pleomorfo y el 19% a tumores malignos

Una parte de los tumores de la glándula lacrimal son inflamaciones y proliferaciones linfocitarias, y otra parte son tumores epiteliales de los cuales distinguimos dos tipos:

- tumores benignos de células mixtas, que se manifiesta con una hinchazón no dolorosa y de evolución lenta en la fosa lagrimal. La TC muestra un tumor encapsulado sin afectación ósea, a diferencia de los tumores malignos en los que sí se producen alteraciones (hiperostosis, erosiones). El tratamiento es la escisión mediante una orbitotomía lateral, que si no es completa da lugar a la aparición de recidivas.
- Tumores malignos, como el carcinoma adenoide quístico o cilindroma, adenocarcinoma, carcinoma mucoepidermoide y los tumores malignos de células mixtas. Todos ellos crecen rápidamente acompañándose de destrucción ósea y dolor. Tras efectuar una biopsia se extirparán el tumor y el hueso afectado.

Un 75% de los tumores epiteliales se manifiestan con proptosis y un 50% presenta una masa que puede palparse en la fosa de la glándula lacrimal.

b) T. metastásicos de:

- Carcinoma bronquial.
- Neuroblastoma.
- Melanoma cutáneo.

Alrededor de el 10 a 12% de los carcinomas orbitarios son metastásicos, representan el 2% de los tumores orbitarios, solo el 25% de las metástasis orbitarias son el primer signo de una enfermedad general. Las neoplasias de mama (32%), pulmón (16%), abdomen (7%), próstata y sistema urinario (9.3%), son los tumores primarios más frecuentes responsables de metástasis en una o ambas órbitas, sobre todo en los adultos. La edad de presentación es en mayores de 50 años, y en relación al sexo el carcinoma broncopulmonar es más frecuente en varones y el de mama en mujeres

En la infancia (la mayoría menores de 2 años) el tumor maligno que más frecuentemente metastatiza en la órbita (30-60%) es el neuroblastoma (en menores de 6 años), originado en la médula suprarrenal o en otras localizaciones de tejido simpático (cervical, mediastínica, retroperitoneal). Puede involucrar ambas órbitas, ocasionando un exoftalmos bilateral de progresión rápida, por cuya causa se producen hemorragias orbitarias, con equimosis palpebral y protrusión de masas palpables. En las radiografías se evidencia la gran destrucción ósea de la órbita, y el análisis de orina muestra un aumento de las catecolaminas. Tiene mal pronóstico, sobre todo en niños mayores de 1 año. La quimioterapia se aplica en caso de existencia de metástasis. Si no las hay, el tratamiento es quirúrgico.

El sarcoma de Ewing es también un tumor maligno frecuente en niños (entre 10-22 años), que se desarrolla en hueso y puede ocasionar proptosis y hemorragia.

3. LESIONES QUÍSTICAS:

Además de los quistes dermoides mencionados anteriormente como tumores congénitos, podemos destacar los quistes hemáticos y los mucocelos.

Los quistes hemáticos de la órbita son poco frecuentes y pueden aparecer como consecuencia de traumatismos orbitarios, linfangiomas o hemangiomas cavernosos. El crecimiento de estas lesiones se debe al gradiente de presión osmótica favorable a la penetración de líquido, por la presencia dentro del quiste de restos hematógenos.

Los mucocelos son grandes quistes de evolución lenta cuyo contenido es mucoso o mucopurulento, que se originan cuando existe una obstrucción en el drenaje de las secreciones del seno a causa de un tumor, una infección o cicatrices. Estos quistes, sobre todo los mucocelos frontales o etmoidales, pueden protruir hacia la cavidad orbitaria al erosionar las paredes óseas de los senos e invadir los tejidos adyacentes, ocasionando la desviación y proptosis del ojo. Por el contrario, los mucocelos del seno maxilar no suelen producir invasión de la órbita. Los antecedentes de sinusitis crónica y la radiología confirmarán el diagnóstico. La cirugía se realiza a través del seno afectado.

4. ENFERMEDAD INFLAMATORIA INESPECÍFICA

Se denominan así el conjunto de procesos orbitarios de carácter inflamatorio que se caracterizan porque su clínica es semejante a la del tumor orbitario. Su frecuencia oscila entre el 4% y el 11%. La edad varía entre los 5 y los 75 años, pero es superior en mayores de 60 años, sin diferencia de sexos. Pueden localizarse en cualquier región y se manifiestan con un exoftalmos lento (1-6 meses) que suele ser unilateral, junto con edema palpebral, alteraciones en la motilidad y palpación de una masa orbitaria dolorosa que además de producir diplopia puede disminuir la agudeza visual. Generalmente son secundarios a infecciones menores o a procesos traumáticos. Se conocen los asociados a granulomatosis de Wegener, tuberculosis, sarcoidosis, y a la inflamación específica del seno cavernoso (oftalmoplejia dolorosa o síndrome de Tolosa Hunt), aunque muchos de ellos son idiopáticos. Se realizará el diagnóstico diferencial con hiperplasia linfoidea, los tumores orbitarios y también con el exoftalmos de origen tiroideo. El tratamiento se inicia con corticoterapia que podrá combinarse con radioterapia, y finalmente con cirugía que a veces será necesaria para descartar la posibilidad de tumor.

5. CARCINOMAS DE LA VECINDAD Y ANEXOS

Se incluyen los tumores que se extienden a la órbita a partir de párpados, conjuntiva, senos paranasales y nasofaringe. La extensión a la órbita es directa y no metastásica, es decir el tumor se extiende e invade los tejidos orbitarios.

Los tumores palpebrales que se extienden a la órbita son: carcinomas basocelulares y espinocelulares, linfomas, melanomas y sarcomas. Se consideran orbitarios a partir de que rompan el septum orbitario y penetrando a la grasa orbitaria.

.los carcinomas basocelulares aparecen en los párpados en un 88% y generalmente afectan a pacientes de bajo nivel cultural, se extienden a la cavidad orbitaria por no haber intervención quirúrgica (44.4%) o como recidiva (55%) La mayoría aparece en pacientes mayores de 50 años de edad que trabajan en el campo (77%). El 45% se presentan en el párpado inferior. Son de crecimiento lento, pueden adherirse al periostio, cuando el tumor crece desplaza lentamente el globo ocular, puede aparecer ptosis por infiltración muscular. Su tratamiento es resección amplia hasta los tejidos sanos.

LESIONES ORBITARIAS MAS COMUNES (Shields, 1990)

LESION	PORCENTAJE
Lesiones quísticas	30
Lesiones inflamatorias	13
Tumores de la glandula lagrimal	13
Tumores secundarios	11
Tumores linfoides	10
Lesiones vasculares	6
Tumores del tejido adiposo	4
Tumores metastásicos	2.5
Tumores de n. perifericos	2
Tumores del n. óptico	1.5
Tumores de tejido conectivo	1.5
Tumores óseos, fibrosos y cartilagosos	1.5
Rabdomiosarcoma	1

A continuación se enlistaran la frecuencia de las tumoraciones por edad y porcentaje:

PATOLOGIA ORBITARIA MÁS COMUN EN MENORES DE 20 AÑOS (De Concilis, 1996)

LESION	PORCENTAJE
Dermoide	20.6
Trauma	16.8
Hemangioma capilar	10.8
Enfermedad inflamatoria inespecífica	6.4
Rabdomiosarcoma	4.7
Micoorbitismo	3.8
Linfangioma	3.4
Neoplasia linfoproliferativa	3.2
Orbitopatía tiroidea	3
Lesión vascular	2.8
Glioma del nervio óptico	2.6
Osteoma	2.3

TUMORES ORBITARIOS EN NIÑOS MENORES DE 15 AÑOS (Henderson 1994)

LESION	PORCENTAJE
Rabdomiosarcoma	15.1
Glioma del nervio óptico	14.1
Hemangioma capilar	12.7
Neuroblastoma	8.9
Neurofibroma plexiforme	7.5
Linfangioma	6.1
Quiste dermoide	5.6
Histiocitosis de Langerhans	3.8
Meningioma	3.3
Retinoblastoma	2.9
Tumor inflamatorio vasculítico	1.9
Cefalocele	1.9

PATOLOGÍA ORBITARIA MÁS FRECUENTE ENTRE LOS 21 A 60 AÑOS (De Concilis, 1996)

LESION	PORCENTAJE
Orbitopatía tiroidea	25.1
Trauma	16.4
Enfermedad inflamatoria inespecífica	12.6
Hemangioma cavernoso	4.1
Quiste dermoide	3.9
Lesiones vasculares	3.8
Linfoma	3.4
Neoplasias secundarias	3.4
Mucocele	3.1
Otros meningiomas	2.8
Tumores de la glándula lagrimal	2.8
Meningioma del nervio óptico	2.7

PATOLOGÍA ORBITARIA MÁS COMÚN EN MAYORES DE 60 AÑOS (De Concilis, 1996)

LESION	PORCENTAJE
Neoplasia secundaria	21
Enfermedad inflamatoria inespecífica	14.5
Linfoma	11.5
Mucocele	10.4
Orbitopatía tiroidea	10.4
Neoplasia metastásica	5.9
Lesiones vasculares	5.3

TUMORES MAS COMUNES SEGÚN LA EDAD *

TUMOR	EDAD MEDIA	PORCENTAJE
Quiste dermoide	0-15	43%
	16-40	41%
	>40	16%
Hemangioma capilar	0-5	98%
Hemangioma cavernoso	20-50	65%
Linfangioma	<10	78%
Osteoma	<35	60%
Rabdomiosarcoma	3-8	85%
Glioma del n. óptico	<16	84%
Meningioma	20-50	80%
Ca basocelular	>50	88%
Linfoma	>60	80%
Tumores secundarios	>40	86%
Tumores metastáticos	50-70	65%
Enfermedad inflamatoria inespecífica	> 60 años	36

* Pérez Moreira J, Prada Sánchez M. Patología orbitaria. Tomo 1 y 2. Edikamed 2000-2002.

PLANTEAMIENTO DEL PROBLEMA

- El conocer la frecuencia de cada tumor orbitario es un elemento más para el diagnóstico del origen del mismo y así poder dar un tratamiento oportuno por lo que se decidió hacer el presente estudio para determinar la prevalencia de las diferentes tumoraciones en la órbita y su presentación en pacientes de la clínica de órbita y oculoplástica en el servicio de oftalmología del Hospital General de México en el periodo de 2003-2007

JUSTIFICACIÓN

- La órbita es una estructura relativamente pequeña que puede ser ocupada por lesiones que incrementan el volumen orbitario resultando proptosis y con ello efectos secundarios visuales y del movimiento ocular así como también pueden asociarse a problemas neurológicos que pueden comprometer la vida por lo cual es de suma importancia conocer los tumores que pueden afectar la órbita, por orden de frecuencia en relación a la edad, sexo y presentación clínica para determinar su diagnóstico y manejo oportuno

HIPÓTESIS

- Al ser un estudio descriptivo no cuenta con hipótesis

OBJETIVOS

- Conocer la frecuencia de cada tumor orbitario en la consulta del servicio de Oftalmología del Hospital General de México en el periodo del 2003-2007
- Conocer la frecuencia de cada tumor orbitario por grupo de edad y género
- Conocer la correlación del diagnóstico clínico de cada tumoración con el diagnóstico por imagen e histopatológico

DISEÑO

- Estudio retrospectivo, observacional, descriptivo

MATERIAL Y MÉTODOS

- Se analizaron los expedientes con diagnóstico de tumoración orbitaria así como los resultados histopatológicos de las biopsias tomadas en el periodo de Julio 2003 a Julio 2007 en la Clínica de oculoplástica del Servicio de Oftalmología del Hospital General de México.

Los criterios de inclusión fueron:

- Cuadro clínico de una tumoración que afecte órbita: edema palpebral o lesiones palpebrales sugerentes de compromiso orbitario, tumoraciones visibles o palpables en piel párpados y/o glándula lagrimal, presencia evidente de proptosis con o sin limitación de los movimientos oculares, presencia de una masa orbitaria observable en estudios radiológicos, datos sugestivos de compresión del nervio óptico,
- Expedientes que contaran con resultado de estudio histopatológico para confirmación del diagnóstico.
- Expedientes que contaran con reporte de estudios por imagen que contribuya al diagnóstico.

Los criterios de exclusión fueron:

Expedientes incompletos, pacientes que no contaran con estudio histopatológico.

ANÁLISIS ESTADÍSTICO:

Se emplearon medidas descriptivas

ASPECTOS ÉTICOS Y DE BIOSEGURIDAD:

No se realizó ningún estudio experimental

INSTALACIONES

Consultorio de la clínica de órbita y oculoplástica del Hospital General de México

RESULTADOS

Se capturaron 264 expedientes con diagnóstico de una tumoración palpebral u orbitaria o sospecha de la misma, de los cuales se eliminaron 2 que estaban incompletos, 107 que no contaban con diagnóstico histopatológico pero contaban con tomografía y 1 era compatible probable linfoma, 4 con enfermedad inflamatoria inespecífica, 8 con lesiones quísticas, y el resto sin estudio por imagen, pero 9 pacientes tenían diagnóstico de probable lipoma, 5 con neurofibroma, 2 con meningioma, 1 osteoma, 3 hemangiomas, 2 lesiones vasculares de bajo flujo, 14 carcinoma basocelular, 27 tumores palpebrales diversos que no involucraban órbita, 19 probables quistes dermoides, 12 retinoblastomas, solo 6 de estos con invasión a órbita. Además se excluyeron 22 pacientes con estudio histopatológico, 6 con diagnóstico de carcinoma epidermoide, 15 carcinomas basocelulares y un carcinoma neuroendocrino de piel y párpados, por no existir afección orbitaria, siendo en total 120 expedientes excluidos.

La muestra quedó conformada por 145 pacientes de los cuales 94 eran del sexo femenino y 51 del sexo masculino.

Los resultados se distribuyeron por frecuencia de las tumoraciones orbitarias (tabla 1)(grafica 1), por edad (tabla 2) (grafica 2) y sexo (gráfica 3) y se describen a continuación:

10 casos (7.5%) se trataban de enfermedad inflamatoria inespecífica, 8 mujeres y 2 hombres, 7 casos mayores de 20 años y solo 3 en menores de 20 años; 24 hemangiomas (16.5%), 20 femeninos y 4 masculinos de los cuales 12 menores de 10 años, 5 entre 10 y 20 años y 7 mayores de 35 años, estos últimos con diagnóstico histopatológico de hemangioma cavernoso, el resto hemangioma capilar.

9 linfomas (6.2%), 3 femeninos y 6 masculinos, 6 de 35 a 60 años y 3 mayores de 60 años; 63 dermoides (43.4%), 9 eran mayores de 20 años, 17 de 11 a 20 años y 37 eran menores de 10 años. 26 eran del sexo masculino y 37 femeninos; se encontraron 7 tumores linfoides benignos (4.8%), 5 femeninos y 2 masculinos, 5 de ellos eran de 30 a 50 años y 2 mayores de 65.

Se encontraron 2 carcinomas epidermoides invasores en mujeres mayores de 80 años y uno masculino mayor de 60 años (2%); 6 retinoblastomas (4.1%), 4 de ellos del sexo femenino y 2 masculinos, todos menores de 5 años; 4 rabdomiosarcomas (2.7%), 3 del sexo femenino y 1 masculino, 3 de ellos menores de 15 años y 1 de 21 a 30 años; hubo 2 quistes de inclusión epidermico roto (13%), ambos masculinos, uno de 2 años y el otro de 35; 1 enfermedad indiferenciada de tejido conectivo (0.6%), femenino de 33 años; 1 femenino de 20 años con adenocarcinoma de senos paranasales (0.6%), 1 femenino de 70 años con pleocitoma (0.6%); 1 masculino de 62 años con dx de quiste branquial (0.6%); 3 neurofibromas (2%), un masculino de 29 y 2 femeninos de 68; 3 meningiomas (3%) todos femeninos de entre 30 y 50 años; 2 osteomas (1.3%), femeninos una de 19 y otra de 52 años; 2 fibromas oscificantes del etmoides (1.3%) ambos en niños menores de 10 años; 3 pacientes con carcinoma basocelular invasor (2%), 2 femeninos uno de 44 y el otro de 66 y 1 masculino de 39 años.

La mayoría de los pacientes contaban con tomografía para apoyar el diagnóstico (54%).

En el 87% de los casos, el diagnóstico clínico correspondió al diagnóstico histopatológico.

TABLA 1.

LESION	CASOS	PORCENTAJE
Dermoides	63	43.4
Hemangioma	24	16.5
Enfermedad Inflamatoria inespecífica	10	7.5
Linfoma	9	6.2
Linfoides	7	4.8
Retinoblastoma	6	4.1
Rabdomiosarcoma	4	2.7
Ca epidermoide	3	2
Ca basocelular	3	2
Meningioma	3	2
Neurofibroma	3	2
Osteoma	2	1.3
Fibromas	2	1.3
Quiste de inclusión	2	1.3
Adenocarcinoma de senos paranasales	1	0.6
Pleocitoma	1	0.6
Quiste branquial	1	0.6
Enf indiferenciada de tej. conectivo	1	0.6

TABLA 2. TUMORES MAS FRECUENTES EN MENORES DE 20 AÑOS

LESION	CASOS
Dermoides	54
Hemangioma	17
Enfermedad Inflamatoria inespecífica	3
Retinoblastoma	6
Rabdomiosarcoma	3
Osteoma	1
Fibromas	2
Quiste de inclusión	1

TABLA 3. TUMORES MÁS FRECUENTES EN MAYORES DE 20 AÑOS

LESION	20 A 30	31-50	51-60	>60
Dermoides	5	2	2	0
Hemangioma	0	5	2	0
Enfermedad Inflamatoria inespecífica	2	3	1	1
Linfoma	0	3	3	3
Linfoides	0	5	0	2
Ca epidermoide	0	0	0	3
Rabdomiosarcoma	1	0	0	0
Ca basocelular	0	2	0	1
Meningioma	0	3	0	0
Osteoma	0	0	1	0
Quiste de inclusión	0	1	0	0
Adenocarcinoma de senos paranasales	1	0	0	0
Pleocitoma	0	0	0	1
Quiste branquial	0	0	0	1
Enf indiferenciada de tej. conectivo	0	1	0	0
Neurofibroma	1	0	0	2

DISCUSIÓN

En el transcurso de 5 años se presentaron 264 pacientes con diagnóstico de tumoración de órbita y párpados, de los cuales solo 145 cumplieron con los criterios de inclusión. La presentación clínica de cada uno de éstos tumores fue sustancial para realizar el diagnóstico presuntivo, la sintomatología en general correspondió a edema palpebral, hiperemia, proptosis o exoftalmos, limitación de los movimientos oculares, neoformaciones palpebrales, aumento de volumen o masas y dolor. En todas las lesiones con sospecha de afección orbitaria fue solicitada tomografía computada, y se programaron para biopsia incisional o escisional de la lesión para estudio histopatológico.

La mayoría de los pacientes fue del sexo femenino (64.8%), la tumoración que se presentó mas fue el quiste dermoide (43.4%) seguida de los hemangiomas (16.5%), enfermedad inflamatoria inespecífica (7.5%), linfomas (6.2%), tumores linfoides (4.8%), carcinoma epidermoide (2.06%), rabdomiosarcoma (2.06%), y meningiomas (2.06%), osteoma, neurofibroma y quiste de inclusión (1.3%), y lesiones varias (0.6%).

La literatura reporta que las lesiones quísticas son las más comunes lo que corresponde a nuestros resultados, sin embargo las lesiones vasculares constituyeron un alto porcentaje comparado con lo reportado en la literatura. Las lesiones inflamatorias y linfoides tambien fueron relativamente similares a lo reportado por varios autores; el rabdomiosarcoma se presentó con mayor porcentaje de lo esperado; el resto de las tumoraciones se presentaron con la misma prevalencia que la reportada en la literatura.

Sin embargo, los tumores metastáticos y secundarios tuvieron una baja incidencia, posiblemente porque en nuestro Hospital muchas de estos pacientes llegan directamente al servicio de oncología.

En los rangos de edad prácticamente no hubo variación con la literatura siendo notorio unicamente un rhabdiosarcoma en un paciente de 21 años de edad. El 57% de los casos fue menor de 5 años, el 39% entre 10 y 19 años, el 24.1% entre 20 y 50 años, el 6.2% entre 51 y 30 años y el 9.6% mayor de 60 años.

Analizando los datos encontrados observamos que el género no es un factor importante para establecer el diagnóstico de la patología orbitaria.

El Hospital General de México maneja un número importante de pacientes y estos pueden ser enviados directamente a otras especialidades como oncología y neurología, por lo que la cantidad de pacientes que llega a oftalmología se reduce .

Cabe mencionar que una buena proporción de pacientes son valorados fuera de la clínica de órbita y oculoplástica como son las interconsultas en los pabellones de neurología y otorrinolaringología y no son reportados en éste estudio.

Así también, muchos de los expedientes que fueron excluidos del estudio por no contar con diagnóstico histopatológico se trataban de pacientes que no acudieron a sus citas para continuar su manejo por lo que su protocolo de estudio quedó incompleto.

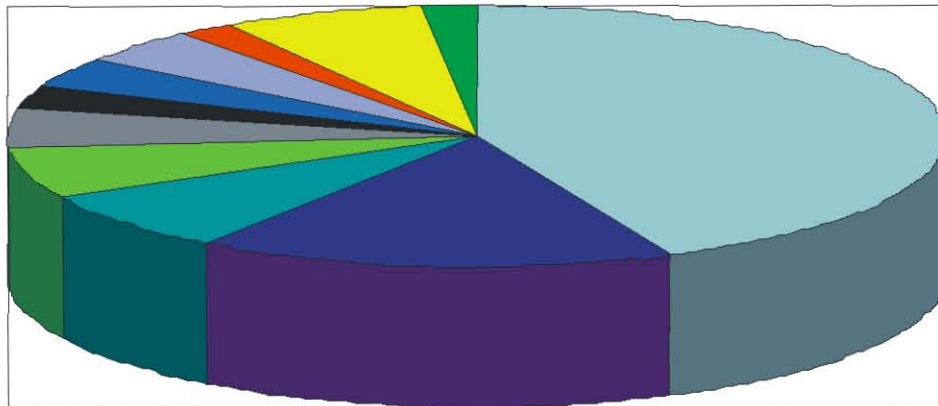
CONCLUSIONES

El diagnóstico de la patología orbitaria presenta un gran reto, ya que es una cavidad anatómica muy pequeña para la gran diversidad de patologías que presenta debido a las diferentes estructuras que contiene correspondientes a los tres tejidos embrionarios. Estos pueden presentar trastornos en cualquier etapa de su desarrollo o dar origen a procesos neoplásicos, inflamatorios, degenerativos, manifestándose con cuadros clínicos muy diversos que en muchas ocasiones son difíciles de diferenciar. En general, la incidencia de la patología orbitaria es igual en ambos sexos, salvo en casos específicos como los meningiomas y malformaciones vasculares cuya incidencia es mayor en mujeres, y los carcinomas basocelulares, epidermoides y rabdomiosarcomas cuya frecuencia parece ser mayor en hombres.

Además de la información clínica, los datos epidemiológicos pueden ayudar a contribuir a tener una visión más acertada de la patología a la cual se enfrenta el médico oftalmólogo sirviendo como una orientación inicial. Por lo tanto el médico que evalúa al paciente con una masa orbitaria debe tener un conocimiento general de la frecuencia con la que se encuentran las diferentes lesiones orbitarias en la práctica clínica.

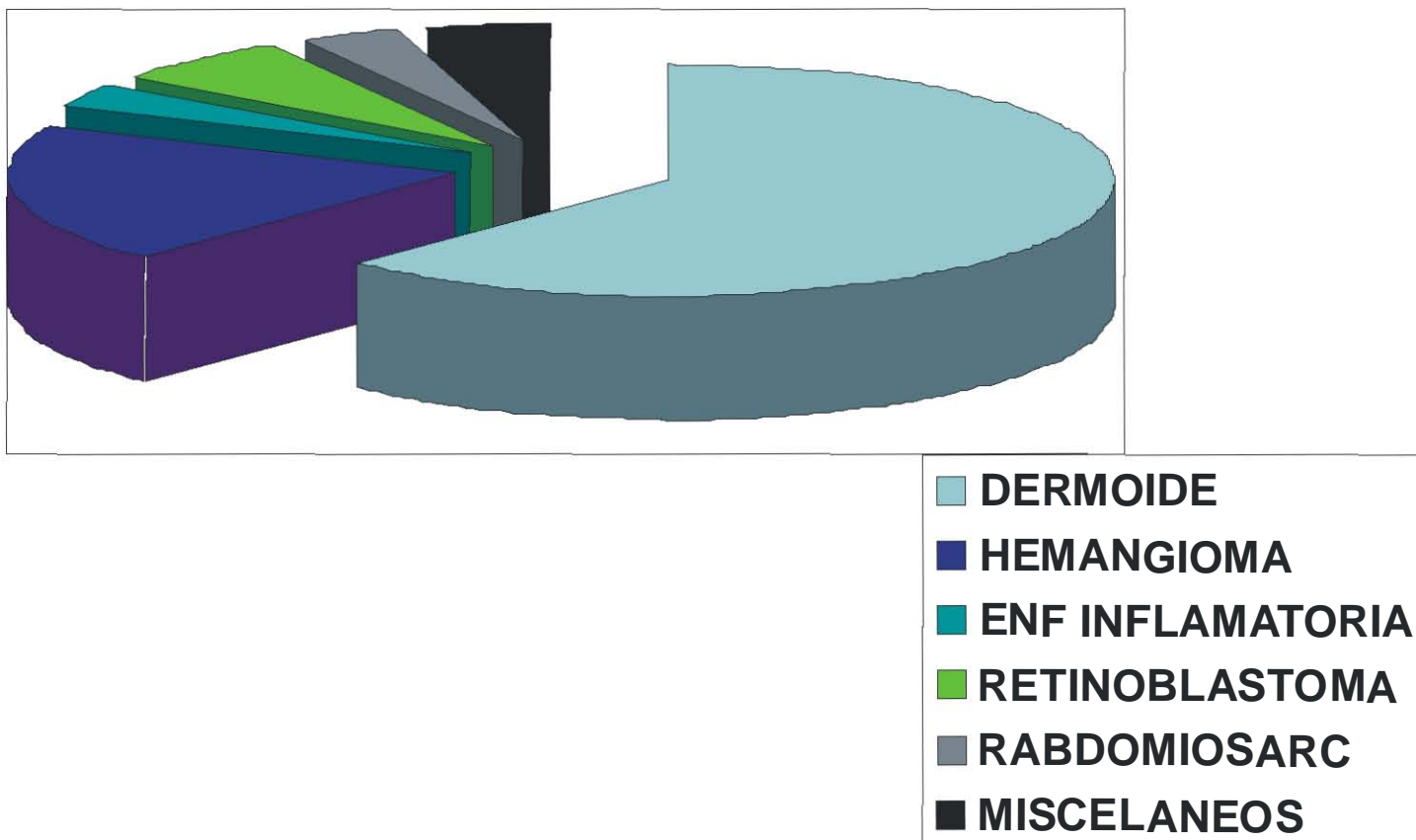
GRAFICAS

FRECUENCIA DE TUMORES ORBITARIOS




- DERMOIDE
- HEMANGIOMA
- ENF INFLAMATORIA
- LINFOMA
- LINFOIDES
- RABDOMIOSARCO
- RETINOBLASTOMA
- CA INVASORES
- MENINGIOMA
- LESIONES DIVERSAS
- NEUROFIBROMA

FERCUENCIA DE TUMORES EN MENORES DE 20 AÑOS

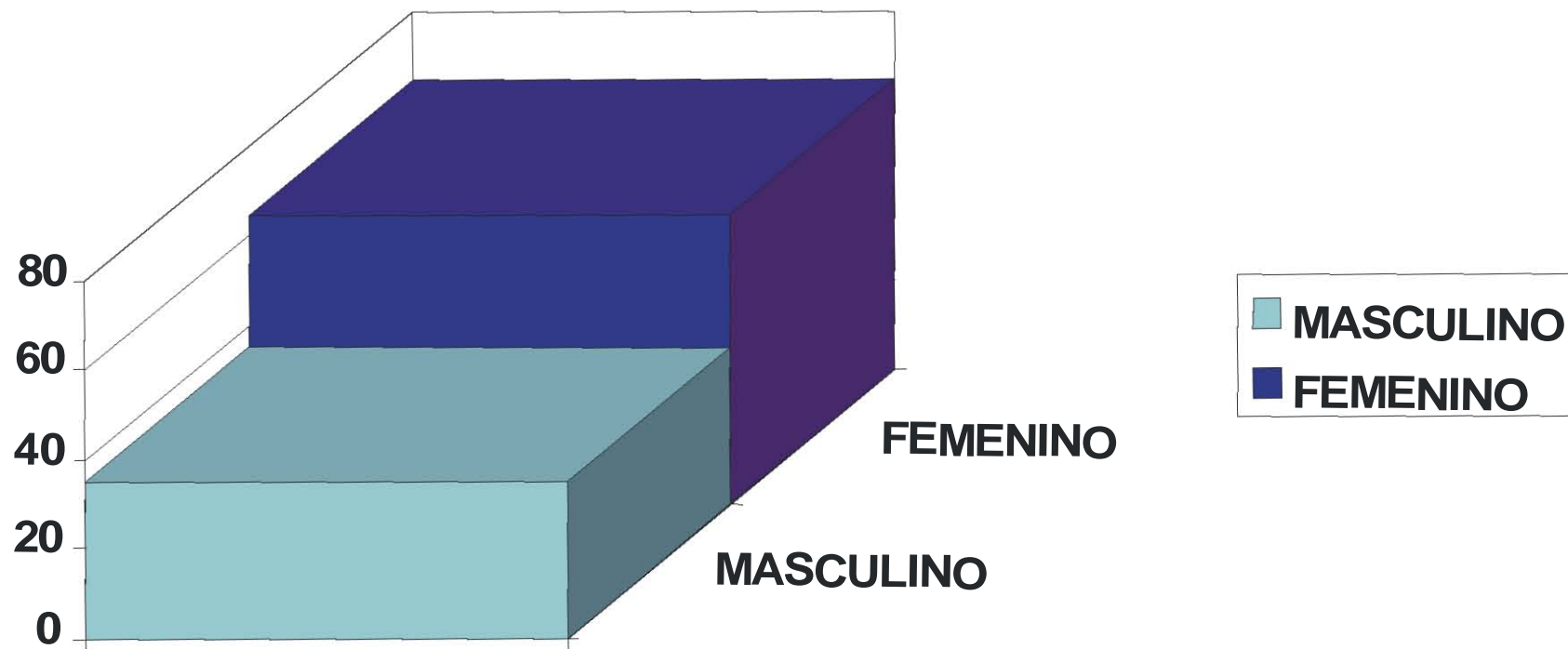


FRECUENCIA DE TUMORES EN MAYORES DE 20 AÑOS

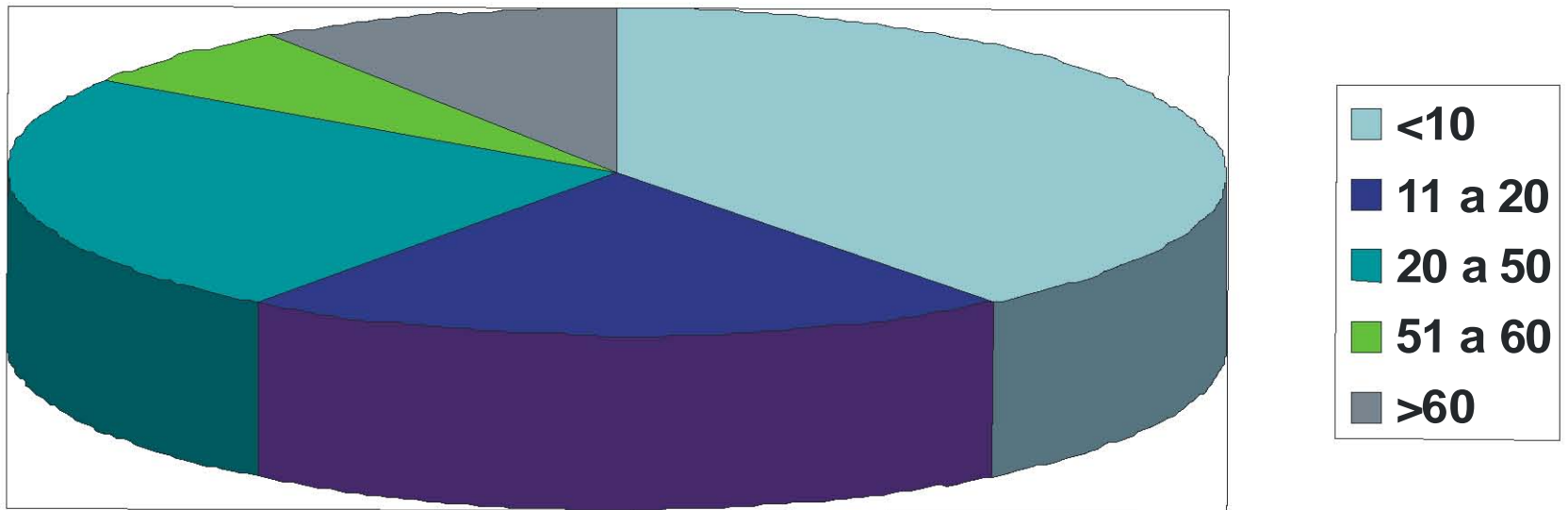


- DERMOIDE
- HEMANGIOMA
- ENF INFLAMATORIA
- LINFOMA
- LINFOIDES
- CA INVASORES
- MISCELANEOS

FRECUENCIA DE TUMORES POR GÉNERO



FRECUENCIA DE TUMORES POR EDAD



BIBLIOGRAFÍA:

- Perez Moreira J, Prada Sanchez M. Patología orbitaria. Tomo 1 y 2. Edikamed 2000-2002.
- J.A.Shields. Diagnosis and management of orbital tumors. Ed W.B. Saunders Company. 1989.
- J.J.Kanski. Oftalmología clínica. Ed Elsevier. España, S.A. 2004.
- Stephen J.H. Miller. Enfermedades de los ojos, de Parsons. Nueva Ed. Interamericana S.A. México, 1993.
- Graue Wiechers. Oftalmología. Nueva Ed. Interamericana S.A. México, 1995.
- Oftalmología. Dr. F. Clement Casado Luzán 5, S.A. de Ediciones. Madrid, 1994..
- Henderson J. Orbital tumors. Raven Press. Third edition. 1994
- Shields J, Shields C. Atlas of Orbital Tumors. Lippincott Williams E Wilkins. 1999.
- Weil, D. Tumores de orbita. Tesis del Doctorado. 1992.
- Rootman J, Stewart B, Goldberg RA. Orbital Surgery, a conceptual approach. Lippincott-Raven. 1995

-Meldrum ML. Pediatric orbital tumors. *Ophthalmology Clinics of North America*. 12 (2): 279-291. June 1999.

-Stewart WB, Toth BA. A multidisciplinary approach to orbital neoplasm. *Clinics in Plastic Surgery* vol 15, no 2, 1988.

-Lang DA, Neil-Dwyer G, Evans BT. A multidisciplinary approach to tumours involving the orbit: orbital re-construction, a 3- dimensional concept. *Acta Neurochirurgica*. 128: 101-108. 1994.