



**UNIVERSIDAD NACIONAL AUTÓNOMA DE MÉXICO**

---

---

**FACULTAD DE MEDICINA  
DIVISIÓN DE ESTUDIOS DE POSGRADO E INVESTIGACIÓN  
SECRETARÍA DE SALUD**

**INSTITUTO NACIONAL DE PEDIATRÍA**

**REMODELACION CRANEAL PARA CRANEOSINOSTOSIS SAGITAL  
MEDIANTE OSTEOTOMIA ENFORMA DE ESPIRAL USANDO SISTEMA  
DE FIJACION CON MINIPLACAS Y TORNILLOS ABSORBIBLES**

**TESIS QUE PRESENTA EL**

**DR. OSCAR SOLIS SALGADO**

**PARA OBTENER EL DIPLOMA DE**

**ESPECIALISTA EN NEUROCIRUGÍA PEDIÁTRICA**

**ASESOR :**

**DR. FERNANDO RUEDA FRANCO**



**MÉXICO, D.F.**

**2007**



Universidad Nacional  
Autónoma de México

Dirección General de Bibliotecas de la UNAM

**Biblioteca Central**



**UNAM – Dirección General de Bibliotecas**  
**Tesis Digitales**  
**Restricciones de uso**

**DERECHOS RESERVADOS ©**  
**PROHIBIDA SU REPRODUCCIÓN TOTAL O PARCIAL**

Todo el material contenido en esta tesis esta protegido por la Ley Federal del Derecho de Autor (LFDA) de los Estados Unidos Mexicanos (México).

El uso de imágenes, fragmentos de videos, y demás material que sea objeto de protección de los derechos de autor, será exclusivamente para fines educativos e informativos y deberá citar la fuente donde la obtuvo mencionando el autor o autores. Cualquier uso distinto como el lucro, reproducción, edición o modificación, será perseguido y sancionado por el respectivo titular de los Derechos de Autor.

**REMODELACION CRANEAL PARA CRANEOSINOSTOSIS SAGITAL MEDIANTE  
OSTEOTOMIA EN FORMA DE ESPIRAL USANDO SISTEMA DE FIJACIÓN CON  
MINIPLACAS Y TORNILLOS ABSORBIBLES**

**Dr José N Reynes Manzur**  
Director de Enseñanza

**Dra Mirella Vázquez Rivera**  
Jefe del Departamento de Pre y Posgrado

**Dr Fernando Rueda Franco**  
Profesor titular del curso y Asesor de Tesis

**Dr Alfonso Marhx Bracho**  
Jefe del Departamento de Neurocirugía Pediátrica  
Tutor de Tesis

**Dr Marcial Anaya Jara**  
Médico adscrito al Departamento de Neurocirugía Pediátrica  
Tutor de Tesis

---

---

## Agradecimientos

Dedico este trabajo de tesis a mi familia, este logro es también de ustedes.

Y de manera muy especial y ante todas las cosas, dedico mi trabajo, a quien representa la vida misma, motivo de muchas alegrías y de muchos sueños..... A Natalia, mi hija.

A Lucia Achell, símbolo de resistencia y esperanza.

A mis maestros de Neurocirugía Pediátrica del Instituto Nacional de Pediatría, gracias por su empeño y dedicación que mostraron en mi preparación, eternamente les doy las gracias:

Dr Fernando Rueda Franco  
Dr Alfonso Marx Bracho  
Dr Marcial Anaya Jara  
Dr José Luís Pérez Gómez

A mis compañeros residentes de la especialidad:

Guillermo García González, Abraham Ibarra de la Torre, Edmundo González Sosa, Carlos Alfonso Rodríguez Alvarez, Enrique Dávalos Ruiz, Javier Terraso Lluch.

## **INDICE**

<b>Agradecimientos.....</b>	<b>4</b>
<b>Titulo.....</b>	<b>5</b>
<b>Resumen.....</b>	<b>7</b>
<b>Introducción.....</b>	<b>9</b>
<b>Material y Métodos.....</b>	<b>23</b>
<b>Resultados.....</b>	<b>33</b>
<b>Discusión.....</b>	<b>44</b>
<b>Bibliografía.....</b>	<b>46</b>

---

---

## Resumen

El crecimiento del neurocráneo es determinado por el crecimiento del cerebro. Virchow propuso que las suturas fusionadas actúan como una barrera para el crecimiento normal del cerebro. Cuando una o varias suturas del cráneo se fusionan de manera prematura, conduce a un fenómeno denominado craneosinostosis. El cerebro y la forma del cráneo son forzados en dirección perpendicular a la sutura fusionada como consecuencia de un crecimiento compensatorio a lo largo de la sutura adyacente abierta.

La sinostosis sagital o escafocefalia (dolicocefalia), es la forma de craneosinostosis más común. La sinostosis sagital es identificada por el incremento en el diámetro antero-posterior del cráneo y disminución marcada en el diámetro lateral (biparietal). La cabeza es alargada, con abombamiento frontal y occipital. Frecuentemente, una quilla o esclerosis se puede palpar sobre la línea media de la sutura sagital entre la fontanela anterior y la unión con la sutura lambdoidea. Es más común en hombres (80%). El déficit neurológico focal o retraso psicomotor, suelen ser raros.

El tratamiento quirúrgico, con alguna de las muchas variaciones que existen sobre la clásica craneotomía en barra, pasando por la craneotomía en barra mediante endoscopia, resecando la sutura sagital anterior a la sutura coronal y posterior a la sutura lambdoidea, es generalmente recomendada entre los tres y seis meses de edad. Si se diagnóstica o existe recurrencia después de los seis meses de vida, se requiere de remodelación de la bóveda craneal.

El tratamiento neuroquirúrgico de la craneosinostosis tradicionalmente se ha enfocado sobre la resección ósea, craneotomía o suturectomía para permitir la corrección de la deformidad, logrando el crecimiento cerebral y del cráneo.

Ocasionalmente, significativos defectos craneales postquirúrgicos persisten, incluso en niños pequeños. Esta situación es más probable que ocurra en procedimientos quirúrgicos realizados en niños mayores y en quienes el procedimiento es más extenso, dirigido a obtener resultados cosméticos óptimos y alcanzar un adecuado desarrollo psicomotor.

**Un método usado ampliamente para lograr un incremento (o disminución) en la curvatura es la osteotomía radial con remodelación.** Una modificación a la técnica de osteotomía radial es la osteotomía en "barrial estallado", comúnmente usada para incrementar la amplitud de la bóveda craneal en áreas donde existe constricción.

Usando esta técnica de osteotomía radial en conjunto con remodelación de la bóveda craneal y un sistema de fijación con miniplacas y tornillos absorbibles, en pacientes con sinostosis sagital, se logro obtener resultados cosméticos muy favorables y sobre todo modificaciones en los diámetros craneales y una mayor amplitud en la bóveda craneal, realizando asimismo una revisión bibliográfica sobre las técnicas clásicas para el manejo de sinostosis sagital, y analizando estos

resultados con parámetros clínicos y radiográficos que fueron establecidos en este protocolo.

Growth of the neurocranium is largely determined by growth of the brain. Virchow explained that fused sutures act as barriers to the brain's normal growth, forcing the brain to expand in abnormal directions and thus creating a visible skull deformity. The brain and the skull shapes are thus forced in dimensions perpendicular to the fused suture as a consequence of a compensatory growth along the adjacent open sutures.

Sagittal synostosis is the most common craniosynostosis. Sagittal synostosis is identified by the characteristic dolichocephaly or scaphocephaly (ie, a boat-shaped skull with a markedly reduced biparietal diameter but increasing head circumference) that crossed growth percentile lines during the first few months of life. The head is elongated with frontal bossing and an occipital knob or bullet protuberance.

Frequently, a palpable ridge can be appreciated along the longitudinal midline sagittal suture between the anterior fontanelle and junction of the lambdoid sutures. Sagittal synostosis is more common in males (80%). Mental retardation is even less common.

Surgical treatment by a neurosurgeon with any of the many variations of the classic linear strip craniectomy, including endoscopic strip craniectomy, excising the sagittal suture from anterior to the coronal suture to posterior to the lambdoid suture, is generally recommended within the first 3 to 6 months of life. If diagnosis or recurrence occur after 6 months, a more formal cranial vault remodeling procedure is necessary.

Surgical procedures performed early in the course of premature synostosis have traditionally featured some degree of bone removal, craniectomy, or suturectomy to allow for correction of the deformity coincident with cerebral and cranial growth. Occasionally, significant postsurgical cranial defects persist, even in young infants. This situation is even more likely to occur when surgical correction is delayed.

A widely used method to achieve increased (or decreased) curvature is radial osteotomy with molding. A modification of the radial osteotomy technique is the barrel-stave osteotomy, which is commonly used to increase the width of the cranial vault in areas of bone flattening or constriction. We believe that the use of absorbable fixation devices is important to maintain the contour and elevation of the spiral segment as this process occurs.

## Introducción

La fusión prematura de una o más suturas del cráneo, distorsiona la forma normal del esqueleto cráneo-facial, lo que conduce a una deformidad cosmética.

Alguna de las suturas craneales pueden estar afectadas en el proceso de craneosinostosis; la presentación clínica depende de cual de esas suturas es la afectada.

En la mayoría de las formas de craneosinostosis, el proceso de fusión está limitado a una sola sutura con un efecto predecible sobre el crecimiento craneal. En las formas complejas de craneosinostosis, múltiples suturas están involucradas, afectando la base del cráneo y el esqueleto facial.

Un abordaje multidisciplinario, que incluye a neurocirujanos, cirujanos plásticos, odontólogos, otorrinolaringólogos, genetistas, psicólogos y terapia del lenguaje es esencial para el manejo exitoso, principalmente en las formas complejas. En los últimos años se ha comprendido las bases genéticas de la craneosinostosis. La mutación de genes responsables de muchas de las craneosinostosis sindromáticas ha sido descubierta. Estos genes responsables no están limitados a las suturas del cráneo únicamente; aparecen también en otras partes del esqueleto. (1)

La variación biológica determina las características craneofaciales únicas, y muchas de las asimetrías encontradas en cada individuo. La cara del humano tiene un modelo craneofacial más divergente que otras especies. La deformidad del cráneo, es la razón más común para referir al neurocirujano pediatra.




Fig. 1 Ejemplos de la forma del cráneo en el humano (braquicefalia, mesocefalia y dolicocefalia).  
(Skull deformities. *Pediatr Clin N Am.* 2004; 51: 359-387.)



Esta tesis discute la evaluación clínica, radiológica y manejo neuroquirúrgico de la escafocefalia o cierre prematuro de la sutura sagital, analizando históricamente las diferentes técnicas quirúrgicas para su corrección y describiendo un procedimiento neuroquirúrgico innovador y revolucionario, implementado en el Departamento de Neurocirugía del Instituto Nacional de Pediatría (INP).

## Desarrollo del neurocráneo

Embriología, neurocráneo normal y patogénesis

Para comprender el desarrollo de una deformidad craneal se debe conocer el desarrollo y morfología del cráneo. El crecimiento del neurocráneo es determinado por el crecimiento cerebral. El cerebro crece rápidamente, alcanzando 90 % del tamaño craneal del adulto al año de edad y 95 % a la edad de seis años, disminuyendo a los siete años. Para finales del segundo año, los huesos se han fusionado a nivel de las suturas y un mayor crecimiento ocurre por aumento del tamaño óseo y absorción (2).

Las anomalías del cráneo en su desarrollo, ocurren más comúnmente dentro del periodo prenatal y en el siguiente periodo de crecimiento craneal. Es este periodo del desarrollo que será examinado con más cuidado para entender las causas genéticas y ambientales de las craneosinostosis y la resultante deformidad craneal (3).

En el esqueleto humano se reconocen cuatro tipos de articulaciones entre los huesos:

1. Las articulaciones fibrosas en donde, un tejido fibroso une la superficie ósea.
2. Articulaciones cartilaginosas, son de dos tipos:
  - a. unión cartilaginosa primaria, hueso y cartílago hialino se unen (articulación costocondral)
  - b. unión cartilaginosa secundaria, en la que la superficie articular de cada hueso esta cubierta con cartílago hialino y la articulación es completada por la interposición fibrocartilaginosa entre las dos superficies cartilaginosas (disco intervertebral)
3. Articulación sinovial, cartílago que cubre la superficie articular; una cápsula articular con membrana sinovial, completa esta estructura, secretando líquido sinovial dentro de la articulación.

Las articulaciones fibrosas, de las cuales las suturas del cráneo son ejemplos, también incluyen a las sindesmosis (huesos unidos por un ligamento intraóseo) y la gónfosis. Las suturas son características del esqueleto craneofacial y unen a los 22 huesos del cráneo (1).

El neurocráneo se divide embriológicamente en:

1. bóveda craneal (calvarium), formada de husos membranosos.
2. basicranium, formado por cartílago.

El desarrollo inicial del neurocráneo depende de la formación del cerebro y sus membranas que lo rodean incluyendo la duramadre. La ausencia cerebral (anencefalia) se acompaña de ausencia de la bóveda craneal (calvaria) (2).

La membrana que rodea al encéfalo inicialmente deriva de:

- a. mesodermo
- b. ectomesenquima de la cresta neural, y esta subdividido en:
  - endomenix interna
  - ectomenix externa

La ectomenix externa se subdivide a su vez en una capa osteogenica externa, en la cual se encuentran los centros de osificación de los huesos del cráneo y una capa interna de la duramadre.

La endomenix interna se convierte en aracnoides y piamadre.

La fontanela anterior en forma de diamante, y que es la más grande de las fontanelas (aproximadamente 4 x 2.5 cms de diámetro), normalmente se cierra a los 2.5 años de vida o incluso antes. La fontanela posterior que tiene forma triangular, generalmente cierra a los 2 o 3 meses de vida. La esfenoidal (fontanela anterolateral) y la fontanela mastoidea (posterolateral), son irregulares y pequeñas y generalmente cierran a los 2 o 3 meses de edad.

Los huesos del cráneo y las suturas que intervienen son de origen mesodermico. El tubo neural primitivo esta inicialmente rodeado por una membrana de mesodermo, la meninx primitiva, la cual subsecuentemente origina a una endomeninx interna (de la cual se desarrolla las leptomeninges) y finalmente la ectomeninx externa. **Esta capa da origen su vez a dos estructuras:**

- a. la duramadre
- b. huesos del cráneo propiamente dichos

Embriológicamente y en el contexto de las craneosinostosis y desordenes cráneo-faciales, el cráneo puede ser subdividido en:

1. Esqueleto facial o viscerocranium
2. Bóveda craneal o neurocranium

El peso del cerebro del recién nacido casi se triplica en el 1er año de vida; en neurocranium debe agrandarse para acomodar este incremento de volumen. Este crecimiento lo permiten las principales suturas del cráneo. Las líneas de sutura son el sitio de un intenso recambio celular; ocurre tanto reabsorción como depósito de hueso. El crecimiento óseo máximo ocurre en una dirección perpendicular a las suturas (Fig. 2 y 3).

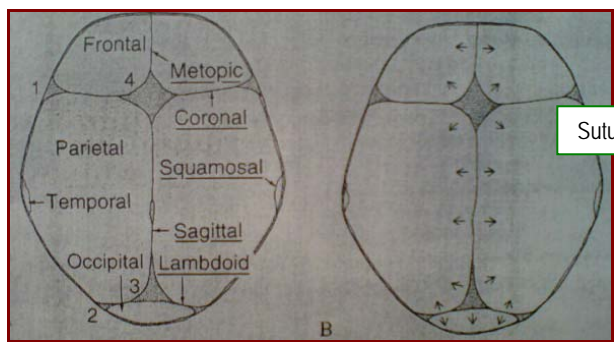


Fig. 2. Huesos y suturas del cráneo, mostrando el crecimiento óseo normal del cráneo, perpendicular a las suturas. (Skull deformities. *Pediatr Clin N Am.* 2004; 51: 359-387.)

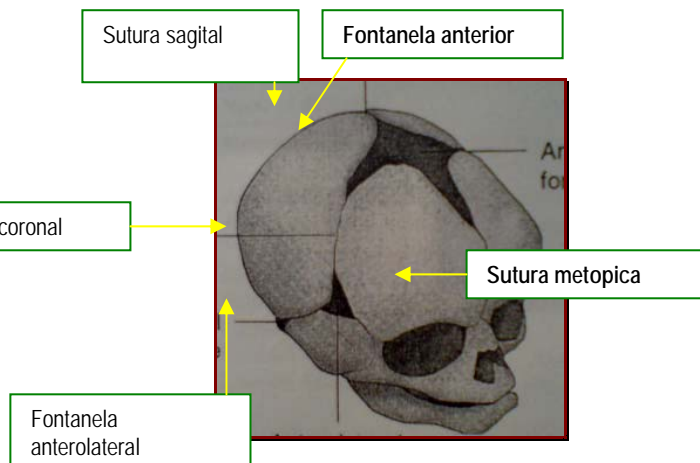


Fig. 3. Suturas y fontanelas del cráneo.

Cuando las suturas de la bóveda craneal se cierran prematuramente, el crecimiento del cráneo en dirección perpendicular a la sutura se reduce— **Ley de Virchow**. Es posible predecir el efecto del cierre de las principales suturas de manera individual.

El efecto clínico final, depende de la interacción de un gran número de factores:

1. El efecto directo de la sutura involucrada.
2. El efecto del crecimiento compensatorio en las restantes suturas normales.
3. Efecto de fuerza mecánicas adicionales (en particular presión intracraneal).
4. En el caso de los síndromes cráneo-faciales, las anomalías inherentes de los huesos a nivel celular.

El sitio preciso de la anomalía primaria que conduce a la fusión de suturas ha sido origen de controversias; históricamente se conocen tres hipótesis:

1. **Virchow** sugirió que la anomalía se encuentra dentro de la propia sutura y que la deformidad de la base del cráneo ocurre secundariamente.
2. **Moss** a su vez sugiere que la deformidad de la base del cráneo es la anomalía inicial. Este autor enfatiza la interacción entre la exposición del desarrollo cerebral y sus cubiertas, la “cápsula neurocraneal”.

Moss asienta que la duramadre subyacente es un importante regulador de la actividad de la sutura y que fuerzas mecánicas anormales, que emanan de puntos mal posicionados de la fijación dural en el anillo esfenoideal, crista galli y anillo petroso, son transmitidos a través de las líneas de tensión dural, induciendo cierre de suturas.

**La duramadre ha mostrado que juega un importante papel en la influencia temprana del crecimiento craneal y de la morfología de las suturas (2).**

La capa externa endosteal, de la duramadre, tiene propiedades osteogénicas, las cuales pueden ser vistas en la reconstrucción rápida del cráneo de los niños posterior a una craneotomía. Esto explica en parte la falla para intentar un tratamiento de craneosinostosis mediante una simple suturotomía o por interponer material sintético para prevenir la fusión.

3. **Una tercera hipótesis, que se origina del estudio del síndrome de Apert postulada por Park y Powers, de un defecto en el blastema del mesenquima como la anomalía subyacente. Esta hipótesis implica trastornos tisulares o metabólicos generalizados, más que un factor anatómico o mecánico específico como los describen los modelos de Virchow y Moss.**

Con la edad, la actividad a nivel de las suturas se reduce y ocurren cambios en su morfología, incluyendo:

- a. Pérdida de espacio articular
- b. Irregularidades del margen de la sutura
- c. Eventualmente, completa fusión ósea

Esta maduración de las suturas no es simétrica (1):

1. El cierre de la sutura metópica inicia en promedio a los dos años de edad y usualmente se completa a la edad de tres años.
2. La sutura sagital y coronal inician su fusión en la segunda década.

### Fusión prematura de las suturas

Se ha investigado sobre factores genéticos y ambientales como probables causantes de craneosinostosis. Muchas han sido encontradas como resultado de la mutación de un solo gen; causas ambientales y teratógenos son más raras. De las mutaciones genéticas responsables, la mutación en el receptor del factor de crecimiento de fibroblastos (FGFR 1,-2,-3) y los genes TWIST y MSX2, son los más comúnmente citados.

Los factores ambientales ligados a su etiología incluyen:

- a. Deficiencia de vitamina D
- b. Resistencia a la vitamina D
- c. Falla renal crónica
- d. Hipofosfatemia
- e. Hipertiroidismo

Los teratogenicos:

- a. Fenitoína
- b. Retinoides
- c. Valproato
- d. Metotrexate
- e. Fluconazol
- f. Ciclofosfamida

Factores intrauterinos locales relacionados a la compresión del feto han sido ligados a casos de craneosinostosis. Estos factores incluyen:

- a. Posición anormal in utero
- b. Embarazos múltiples
- c. Oligohidramnios
- d. Incremento en la duración de la primera etapa del parto

**Efecto del cierre prematuro de las suturas sobre el crecimiento del cráneo**

En el siglo XIX, **Virchow**, explico que las suturas fusionadas actúan como una barrera para el crecimiento normal del cerebro, forzándolo a que expanda en dirección anormal y esto origina una visible deformidad craneal.

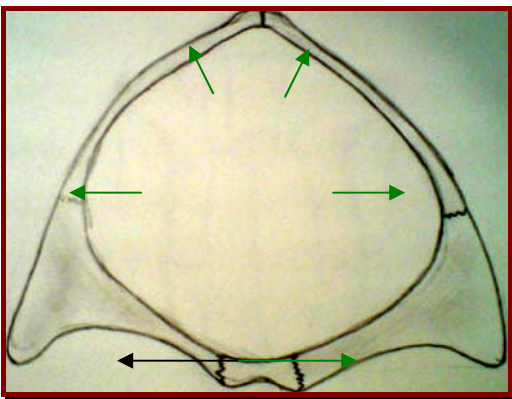


Fig. 4. Diagrama del cráneo y de las fuerza del cerebro muestran inhibición del crecimiento lateral en caso de sinostosis sagital.  
(Archivo Fotográfico del Departamento de Neurocirugía Pediátrica)

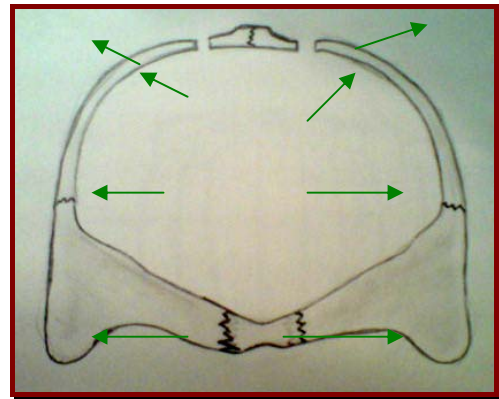


FIG. 5. Posterior a la corrección quirúrgica se observa expansión de la bóveda craneal.

Este investigador noto que cuando una sutura se cierra de manera prematura, el crecimiento del cerebro se ve restringido y alterado dado que no puede crecer en dirección a la sutura estenosada. El cerebro y la forma del cráneo son forzados en dirección perpendicular a la sutura fusionada como consecuencia de un crecimiento compensatorio a lo largo de la sutura abierta adyacente. Esta teoría es vigente en la actualidad (Fig. 4-6).

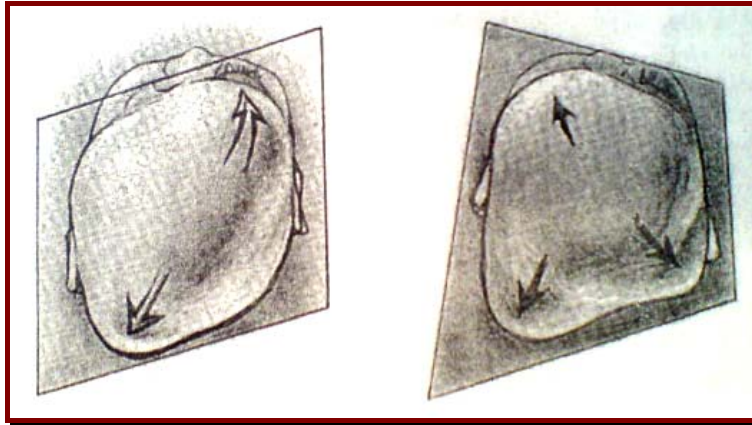


Fig. 6. Diferencias en la forma de la cabeza con visión desde el vértex (las flechas indican la dirección de los vectores de crecimiento compensatorio).  
(Skull deformities. *Pediatr Clin N Am.* 2004; 51: 359-387.)

Las craneosinostosis se presentan comúnmente como una deformidad de la bóveda craneal. Los pacientes no tratados con craneosinostosis múltiple se han observado con desarrollo psicomotor retardado y alteración de los nervios craneales, pero en la sinostosis de sutura única conduce más a un defecto cosmético y aumento de la presión endocraneana. (3)

La relación entre la deformidad de la base del cráneo y la deformidad de la bóveda craneal, falta por resolver, existiendo la pregunta de cual fenómeno es primario y cuál secundario. Embriológicamente los huesos de la base del cráneo se originan de cartílago que se forman del mesenquima alrededor del extremo cefálico de la notocorda. Los huesos de la bóveda craneal son formados dentro de la “capsula craneal neural”, que rodea al cerebro en desarrollo y son huesos “membranosos”. El índice de crecimiento de estos dos tipos de hueso, uno para formar la base del cráneo y el otro la bóveda, son distintos.

El proceso en la formación de suturas en los huesos craneales ha sido descrito por **Blechsmidt, Noback, Moss** y col., así como **Pritchard** y col., tanto en humanos como en modelos animales de experimentación. Estos estudios han mostrado que el crecimiento de la bóveda craneal no ocurre en las suturas, pero si en los centros de osificación.


El cierre en las suturas normales por crecimiento óseo parece ser un evento determinante extrínseco y refleja una inmovilidad prolongada, cambios en la angulación y arreglo espacial dentro de los huesos. Estudios de pacientes con cierre prematuro de las suturas han demostrado que en todos los pacientes con craneosinostosis sagital, coronal, o sinostosis múltiple tienen una base craneal deformada. La enfermedad de **Crouzon** es un ejemplo extremo de este fenómeno.

La craneosinostosis tiene dos probables explicaciones:

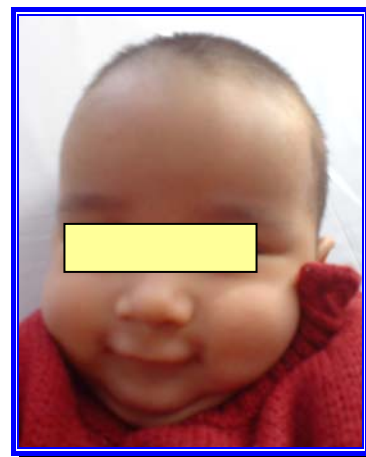1. El cierre prematuro de las suturas en la bóveda craneal son una manifestación en los huesos de la bóveda de una alteración en los huesos de la base del cráneo.
2. La fusión de las suturas de la bóveda son un defecto primario con efectos secundarios en la formación de los huesos de la base (2).

## Craneosinostosis sagital

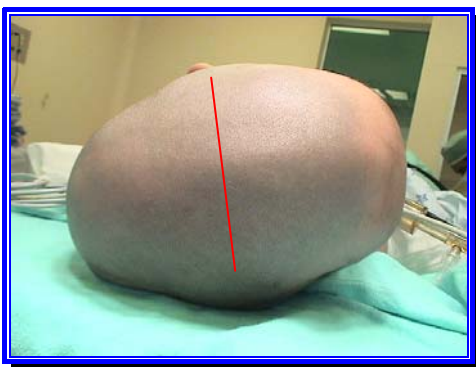El cierre prematuro de la sutura sagital, es la forma más frecuente de craneosinostosis, conduciendo a la característica dolicocefalia o escafocefalia, deformidad de la bóveda craneal, en la cual el diámetro antero-posterior esta incrementado y el diámetro bi-parietal reducido. La relación de estas dos medidas, pueden ser usadas para cuantificar o evaluar la severidad de la deformidad. Esta condición es más frecuente en el sexo masculino. Un puente óseo es frecuentemente palpable a lo largo de la línea de la sutura sagital prematuramente fusionada.



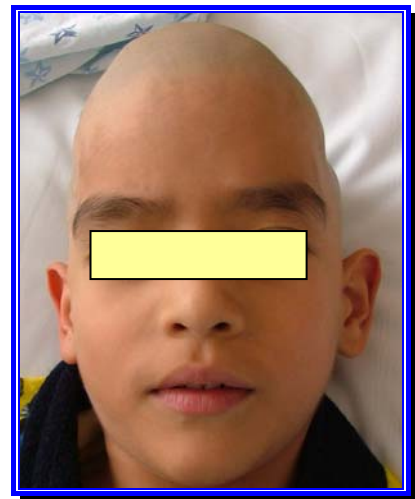A.



B.



C.



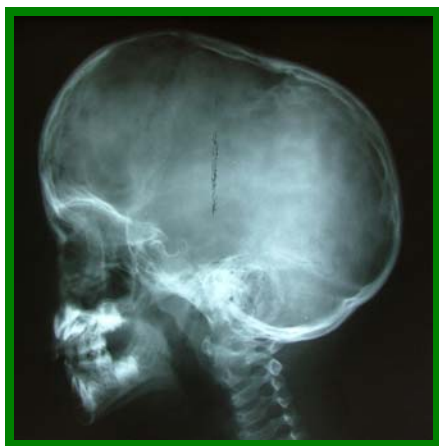D.

Fig. 7. En la imagen A se observa el importante aumento del diámetro antero-posterior del cráneo, característico de la escafocefalia; en B, el abombamiento frontal; en C, la disminución del diámetro biauricular o lateral del cráneo; en D, se observa el hundimiento bitemporal, característico de esta sinostosis.

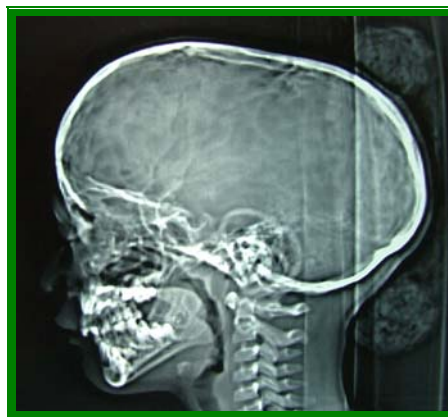(Archivo Fotográfico del Departamento de Neurocirugía Pediátrica)



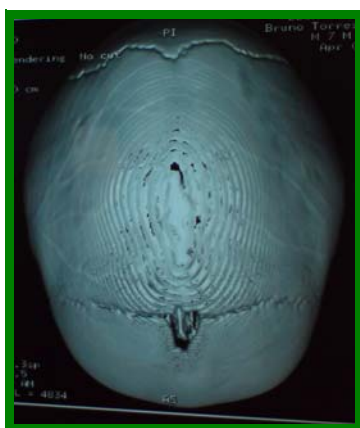
En una imagen radiográfica esto es visto como una línea de esclerosis y de engrosamiento óseo. El proceso de estenosis no siempre involucra a toda la sutura, en ocasiones la parte anterior de la sutura sagital se conserva completamente normal.



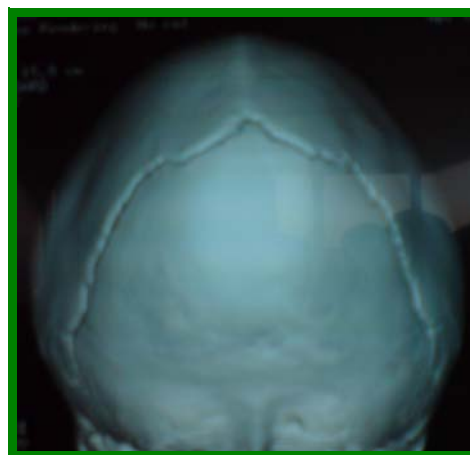
A



B.



C.



D.

Fig. 8. En imágenes de Rx de cráneo (A y B), con proyección lateral, se observa elongación en el diámetro antero-posterior, con impresiones digitiformes (datos de hipertensión endocraneal crónica); imagen de TC en 3D (C y D), con ausencia de sutura sagital y esclerosis sobre línea media. (Archivo Fotográfico del Departamento de Neurocirugía Pediátrica)

Como resultado de la elongación del cráneo existen cambios compensatorios que ocurren en la bóveda craneal los cuales pueden acentuar el aspecto cosmético. Estos cambios incluyen abombamiento frontal con frente prominente o hundimiento en las regiones temporales; la región occipital puede ser prominente y puntiaguda (Fig. 7 y 8) (1).

La escafocefalia, es una deformidad congénita común. Usualmente la frente alta y prominente; el cráneo tiene un declive atrás hacia el occipucio, el cual es prominente en perfil y tiene una forma triangular en una visión desde el vértex.



La deformidad esta asociada con cierre prematuro de la fontanela anterior y una fusión prematura de la sutura sagital, y muchos autores describen esta condición como una sinostosis sagital prematura.

**Ingraham y col.**, (1948) postularon que esta deformación puede ser corregida quirúrgicamente por una craneotomía parasagital lineal.

Evitando la regeneración de hueso por la inserción de una tira de material sintético que cubre los bordes óseos. Este reporte ha sido confirmado por muchos otros estudios (**Ingraham and Matson 1954**), **Anderson y Geiger 1965**, **Shillito y Matson 1968**, **Hemmer 1969**, **Foltz y Loeser 1975**, **Hill 1975** (3).

**Ingraham y col.**, (1948) adujeron que la operación fue necesaria para promover el desarrollo mental normal, de tal manera que prevenía el retraso psicomotor, el cual algunas veces esta asociado con esta anomalía.

Aunque a la postre otros autores han modificado este alegato (**Gordon 1959**, **Hemple y col. 1961**) y muchos pediatras han considerado erróneamente que la sinostosis prematura de la sutura sagital únicamente es un problema cosmético. Sin operación se puede condenar al infante a un trauma psicológico el resto de su vida (**Mullan 1960**). (3)

El tema de la discordancia en el tratamiento de las craneosinostosis, se ha centrado alrededor del cuestionamiento de cómo prevenir la reestenosis temprana de la sutura fusionada prematuramente. Esta controversia ha dado origen a una gran variedad de técnicas, tales como las que aplican materiales sintéticos o cáusticos en los bordes óseos o por técnicas con resección extensas de hueso sobre la convexidad.

Creemos que la terapéutica quirúrgica debe ser orientada a alcanzar un resultado evidente e inmediato. En la actualidad con las nuevas técnicas quirúrgicas, los resultados inmediatos como tardíos parecen ser superiores a los usados con anterioridad.

## Revisión de la literatura

Análisis de las técnicas quirúrgicas más empleadas en el tratamiento de la escafocefalia:

- La primera técnica quirúrgica, descrita en 1890 [(Lannelongue, M. De la craniectomie dans la microcephalie. C. R. Acad. Sci. [III] 110: 1382, 1890, y en Lane, L. C. Pioneer craniectomy for relief of mental imbecility due to premature sutural closure and microcephalus. J.A.M.A. 18: 49, 1892.)], compromete de manera directa la resección de la sutura sinostosada mediante una craniectomía en tira (4,5).
- En 1948, **Ingraham y col.** (6), crearon una sutura sagital artificial para completar una craniectomía parasagital lineal bilateral. Varios materiales sintéticos así como sustancias químicas fueron usados en los bordes óseos del segmento craniectomizado en un esfuerzo para prevenir la reestenosis temprana y recurrencia de estenosis de la sutura.
- En 1976, **Venes y Sayers** (7), propusieron una craniectomía sagital medial para liberar la sutura y una craniectomía de la prominencia ósea del occipucio al bregma. Ellos citan una mejoría inmediata del contorno lateral del cráneo, como resultado de la resección de la prominencia occipital, como la principal ventaja de esta técnica quirúrgica. **Su estudio no muestra un seguimiento posterior; en lo objetivo estos estudios no especifican los criterios de selección.**
- **Stein y Schut** (8), propusieron un procedimiento más extenso en el cual la craniectomía abarcaba las suturas coronal y lambdoidea. Ellos creían que el problema era “esencialmente una disgénesia de la base del cráneo”, la cual requería un abordaje más radical para esta solución. Reportaron los resultados de 50 pacientes con sinostosis sagital, en 96 % de ellos en el postoperatorio tardío (de 3 meses a 5 años), tuvieron una apariencia que ellos denominaron “óptima” cuyos criterios no fueron discutidos.
- **Jane y col.** (9,13), propusieron la resección del segmento estenosado en forma de letra griega “pi”, a través de una craniectomía en barra bitemporal y parasagital bilateral. Este método quirúrgico tiene una ventaja inmediata en la corrección del diámetro antero-posterior del cráneo así como un incremento en el diámetro transversal. Ellos aplicaron esta técnica en 22 niños reportando resultados tempranos como tardíos “superiores” a otras técnicas usadas para el mismo fin. Sin embargo tampoco especifican los criterios de evaluación.
- En 1982, **Epstein y col.** (10), denominaron “craniectomía total del vértex” con un segmento de 6X8 cms de la bóveda craneal extendiéndose anteriormente a ambas suturas coronales y posteriormente a las suturas lambdoideas, incluyendo hueso occipital el cual es resecado en bloque. Reportan sus resultados en 9 pacientes y denominan “resultados cosméticos excelentes” a los seis meses de seguimiento postquirúrgico sin describir los criterios de valoración en sus resultados.
- **Albright** (11), describió una técnica en la cual combinaba una craniectomía en barra sagital con una craniectomía a manera de cuña del parietal y circular occipital. El reporto que alcanza una “apariencia craneal normal” en 18 niños tratados con un seguimiento de 1 a 2 años.

- A su vez **Olds y col. (12)**, usando una modificación a la técnica de Epstein reporto “excelentes resultados cosméticos” en 50 pacientes pero sin mencionar el tiempo de seguimiento postquirúrgico o su método de evaluación.
- **Keiser (14)**, examino una serie de niños con escafocefalia tratados con uno de los tres métodos quirúrgicos más utilizados. Once pacientes fueron tratados con craniectomía lineal, 28 se sometieron a una craniectomía en barra extendida como la refieren Stein y Schut (8) y en 9 se realizo craniectomía total del vértex descrita por Epstein (10). El promedio de seguimiento postquirúrgico en el estudio de Keiser fue de 4.7 años. Evaluó los resultados en base a los signos clínicos de las funciones cerebrales. Con alteraciones tales como parálisis cerebral, dificultad en el aprendizaje escolar o retraso psicomotor, y una medición objetiva del índice cefálico el cual fue calculado con estudios de radiografía simple del cráneo en proyecciones antero-posterior y lateral. Keiser encontró que los niños con sinostosis sagital manifestaron un grado de deterioro funcional probablemente debido al incremento de la presión endocraneal que mejoro después de la cirugía. Los hallazgos de Keiser contradicen los reportes iniciales, los cuales concluyen que la sinostosis sagital raramente causa compresión cerebral, de tal manera que originan mínimo retraso cognitivo. En una evaluación de los resultados estéticos, Keiser encontró que la técnica quirúrgica de Epstein y en menor grado la descrita por Stein y Schut son superiores a la craniectomía lineal en corregir la deformidad por escafocefalia. También encontró que las craniectomías extendidas tienden a normalizar la base del cráneo, lo cual se ha observado anormal en niños con escafocefalia. Esos resultados se basaban en craniectomías que se extendían a través de las suturas coronal y lambdoidea. La técnica de Epstein permite un incremento el diámetro antero-posterior y transversal del cráneo cuando la cirugía se realiza durante el periodo de mayor crecimiento cerebral postnatal. Keiser concluye que el cráneo se normalizara cuando se lleve a cabo una craniectomía extendida temprana. **La teoría de que una cirugía temprana en la fase de rápido crecimiento cerebral permite que el cerebro remodele la forma de la bóveda craneal una vez que el segmento óseo estenosado ha sido liberado.**

## Evaluación radiográfica en la craneosinostosis

La capacidad de la tomografía computada (TC) para identificar alteraciones en los tejidos blandos y óseos y en el manejo de aberraciones craneofaciales fue propuesta por March y Vannier en 1983; Mafee y col., en 1986 (15).

Varios métodos se han utilizado en el pasado para analizar indirectamente las regiones craneofaciales. La cefalometría radiográfica fue introducida por Broadbent en 1931. Ha sido tradicionalmente utilizada para la morfología y estudio del crecimiento del esqueleto craneofacial y el desarrollo de estándares de este.

Otros métodos de análisis craneofacial cuantitativo se han usado en una extensión mucho más limitada, ejemplo de estos incluyen la antropometría (Farkas en 1981) y cefalometría con multiplazos y análisis de escala de elementos finito (Grayson y col., 1983; Richtsmeier, 1987).

Cada una de estas técnicas es limitada. Otros métodos, todos basados en la cefalometría radiográfica están sujetas a su origen intrínseco y extrínseco de errores. La interpretación de las imágenes cefalométricas es también un problema.

La TC como modalidad clave para el diagnóstico, la planeación quirúrgica y el seguimiento de anomalías craneofaciales (Becker 1979) no está sujeta a la mayoría de las limitantes descritas con anterioridad. No existe agrandamiento significativo o distorsión de la imagen, sobreposición de estructuras o error en el trazo y el número de puntos craneométricos es basto.

La representación en tercera dimensión (3D) es ahora posible; esta técnica es particularmente de utilidad en la reconstrucción quirúrgica del esqueleto craneofacial.

Matteson y col., (1989), encontraron que las medidas tomadas por la TC con reconstrucción 3D fueron más seguras que las obtenidas de cefalometría radiográfica y que la variabilidad de las medidas tomográficas por otro observador fue sólo de 0.10 a 0.66 mm. Cuando Christiansen y col., en 1986 llevaron a cabo medidas lineales sobre mandíbulas humanas directamente y por TC, sus resultados demostraron que el error intraobservador e interobservador obtenida de la TC fueron dentro de límites aceptables (rango de 0.4 a 0.9 mm).

El artículo de Wartzman, Posnick y col., denominado **Craniofacial Skeletal Measurements Based on Computed Tomography: Part II. Normal Values and Growth trends**; publicado en **Cleft Palate-Craniofacial Journal** de marzo de 1992 (16), realizan mediante TC de cráneo medidas de ciertas regiones del esqueleto craneofacial esenciales para diagnosticar y planear una cirugía de reconstrucción por anomalías craneofaciales.

- la propuesta de ese estudio fue el comparar a sujetos sanos y aquellos pacientes de manera individual, con síndromes craneofaciales en tiempos diferentes del intervalo.
- Basado en un estudio retrospectivo de una serie de 542 tomografías de 401 esqueletos normales con un rango de edad de recién nacidos a 17 años.

- En la tabla No. 1 Waitzman describe para la bóveda craneal tres medidas de importancia, las cuales son determinantes para el diagnóstico objetivo de la escafocefalia y para planear la magnitud del abordaje quirúrgico
- A su vez sirve como patrón de referencia postquirúrgico del tratamiento de la escafocefalia por la objetividad descrita por otros autores en la era de la TC.

Tabla No. 1. Descripción de las medidas sobre la bóveda craneal

Medida	Descripción
Distancia inter-coronal	La distancia entre la tabla externa del cráneo a nivel del cuerno antero-lateral de los ventrículos laterales.
Distancia inter-parietal	La distancia entre la tabla externa del cráneo a nivel de la imagen que muestre la mayor amplitud en el diámetro interparietal.
Longitud cefálica	La distancia entre el punto más anterior y posterior de la tabla externa del cráneo sobre línea media, pasando por el cuerno anterior de los ventrículos laterales.

Nuestra técnica empleada para el manejo neuroquirúrgico de los pacientes con escafocefalia, es una modificación al trabajo denominado **Multiple- revolution- spiral osteotomy for cranial reconstruction**, publicado en *J Neurosurg* de 2001 por Tullous M. W., Henry M. N., Wang P. T. H., Vollmer D. G., Auber A. E., Mancuso P (17); técnica quirúrgica para remodelación de los huesos del cráneo conocida como osteotomía espiral de revolución múltiple usada en dos casos de escafocefalia y un caso de plagiocefalia posterior, las edades entre 8, 14 y 21 meses.

Este procedimiento como la describen los autores, es una modificación de las técnicas de osteotomía radial, técnica que ellos denominan “osteotomía en barril estallado” (barrel-stave), la cual se utiliza para aumentar la amplitud de la bóveda craneal en áreas con estreches o constricción. Otros métodos de osteotomía en **C-concentrica** o **U-concentrica** son relativamente poco flexibles y no permiten una curvatura que sea rápidamente ajustada sobre la convexidad.

En los tres casos que ellos describen, logran una corrección inmediata de la deformidad craneal por originar un incremento en la convexidad sobre el área deformada a través del uso de la osteotomía en espiral de revoluciones múltiples y mediante la remodelación de la misma. También logra, según los autores una resolución sobre la compresión cerebral gracias al incremento del volumen intracraneal.

Los autores llevan a cabo esta técnica quirúrgica en varias deformidades craneales que incluyen escafocefalia, plagiocefalia y braquicefalia, sin observar complicaciones, con una corrección inmediata del defecto craneal existente.

La propuesta de Tullous y col., al igual que la literatura analizada previamente sobre técnicas empleadas de manera histórica en el tratamiento de la sinostosis sagital, no subrayan o describen la metodología clínica y radiográfica de sus hallazgos antes y después del procedimiento.

---

---

## Material y métodos

Entre marzo de 2006 a mayo de 2007, en el Departamento de Neurocirugía del Instituto Nacional de Pediatría (INP), se realizó la selección de pacientes así como el tratamiento neuroquirúrgico.

Ingresaron en este estudio, 7 niños varones con craneosinostosis sagital no sindrómica y aislada:

- 1 de 6 meses
- 1 de 10 meses
- 1 de 1 año y 3 meses
- 3 de 1 año
- 1 de 1 año y 8 meses

### Objetivo General

Describir la evolución de los siete casos de niños con sinostosis sagital en el Instituto Nacional de Pediatría operados con remodelación craneal mediante osteotomía en forma de espiral usando sistema de fijación con miniplacas y tornillos absorbibles, en un estudio de reporte de casos y revisión de la literatura.

Los criterios empleados para el estudio del paciente con estenosis de la sutura sagital y de su seguimiento postoperatorio, son analizados de esta manera:

#### A. Valoración en el Preoperatorio:

##### Exploración física y neurológica

- Describir la morfología del cráneo con sinostosis sagital
- Palpación del área de “esclerosis” sobre la línea de sutura sagital
- Evaluación del desarrollo psicomotor
- Anotar los hallazgos neurológicos anormales
- Taller fotográfico; realizar tomas desde un plano anterior, posterior, lateral y del vértex

##### Medición del perímetro y diámetros cefálicos (Medidas Antropométricas)

- **Perímetro cefálico:** esta medida se realiza con una cinta métrica convencional, registrando este valor en centímetros (cms), que a su vez se registra en una hoja de circunferencia cefálica para niñas (M-0-14) y niños (M-0-15), utilizada en el INP.
- **Diámetro antero-posterior:** de nasion a inion, medido sobre línea media
- **Diámetro lateral (biauricular):** medición que va a nivel de la pina (biauricular) sobre el plano lateral

## Evaluación radiológica en estudios de tomografía computada de cráneo

- a. Fase simple:
  - registrar las áreas de compresión sobre el parénquima cerebral así como el aspecto de los surcos, cisuras y cisternas, incluyendo medidas sobre la bóveda craneal.
- I. Distancia inter-coronal: es la distancia entre la tabla externa del cráneo que pasa a nivel de las astas antero-laterales de los ventrículos laterales (cuernos frontales o anteriores).
- II. Longitud cefálica: distancia entre el punto más anterior y posterior de la tabla externa del cráneo, trazado sobre la línea media.
- III. Amplitud cefálica: distancia entre la tabla externa del cráneo en el punto más amplio del mismo (distancia inter-parietal).
- b. Reconstrucción tridimensional:
  - Evaluar y confirmar la sutura sinostosa y el aspecto morfológico del cráneo
  - Describir los hallazgos de hipertensión endocraneal por imagen y registrar los sitios de la misma.

## B. Valoración Post-quirúrgica

La valoración clínica se realiza entre el 1er y 3er día del post-operatorio y revisiones en los meses 3, 9 y 12 posteriores al acto quirúrgico.

La evaluación radiológica con TC de cráneo al 3er mes y finalmente al cumplir el 1er año de haber sido operados.

El seguimiento es de la siguiente forma:

## Exploración física y neurológica

- Anotar la morfología adquirida del cráneo
- Hallazgos en el desarrollo psicomotor y neurológico
- Taller fotográfico con proyección anterior, posterior, lateral y del vértex

## Medición del perímetro y diámetros cefálicos (Medidas antropométricas)

- Perímetro cefálico
- Diámetro antero-posterior
- Diámetro lateral (biauricular)

## Evaluación radiológica en estudio de tomografía computada de cráneo

### a. Fase simple:

· Descripción y comparación de los hallazgos respecto al estudio previo, incluyendo medidas de la bóveda craneal:

- I. Distancia inter-coronal
- II. Longitud cefálica
- III. Amplitud cefálica (inter-parietal)

### b. Reconstrucción tridimensional (3D):

· Evaluar la morfología craneal, así como los sitios de craniectomía y osteotomía

## Descripción del protocolo quirúrgico

1. Bajo anestesia general balanceada, orointubado, en decúbito ventral, posición sincipital, sobre cabezal de herradura y bultos longitudinales.
2. Aseo mecánico, antisepsia, colocación de sábanas y campos estériles.
3. Incisión biauricular andulada que pasa sobre el vértex hasta pericráneo.
4. Se levantan los colgajos mio-cutáneos rostral y caudal hasta descubrir hueso occipital, asterión y hueso frontal.
5. Dibujamos una barra central media de 2.5 cms de ancho que cubre el seno sagital.
6. Se realiza una craniectomía de 1.5 cms de diámetro aproximadamente, en forma de cuña, sobre las suturas lambdoideas y coronales, resecando dos cms de barra ósea parasagital.
7. Mediante una craneotomía de ambos huesos parietales, se obtiene dos colgajos óseos, preservando la laja de hueso dibujada sobre la región sagital.
8. Se diseña una espiral sobre ambos colgajos de hueso parietal, con tintura de azul de metileno.
9. Sobre el diseño del dibujo en espiral del hueso parietal, se realizan las osteotomías con sierra eléctrica.
10. Dejando el centro de la espiral (epicentro) en un punto posterior a la línea media del hueso parietal.
11. Se obtiene una elevación, convexidad y separación de los bordes de la osteotomía, mediante una remodelación empleando un sistema de fijación con miniplacas y tornillos absorbibles de 1.5 X 5 mm (el producto es de lactosorb de la marca W-Lorenz).
12. El hueso occipital se radia, previamente separando la duramadre, adquiriendo una forma en "barril estallado".
13. Cada colgajo óseo previamente remodelado con el sistema de fijación se coloca en su sitio original, fijando el colgajo con el mismo sistema de placas y tornillos absorbibles al hueso frontal y occipital.

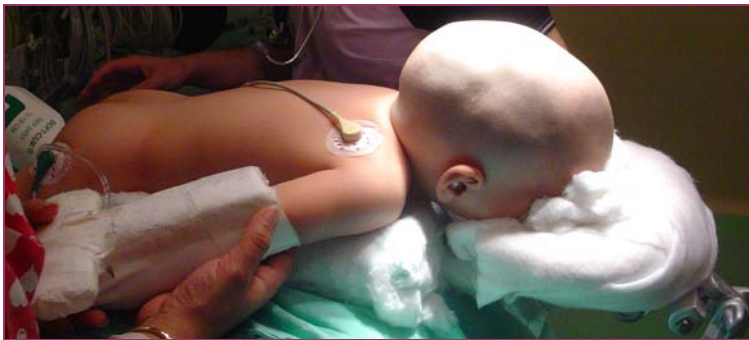

14. Se reduce el diámetro antero-posterior uniendo la laja ósea sagital, por delante al hueso frontal y por detrás al hueso occipital, con seda del cero.

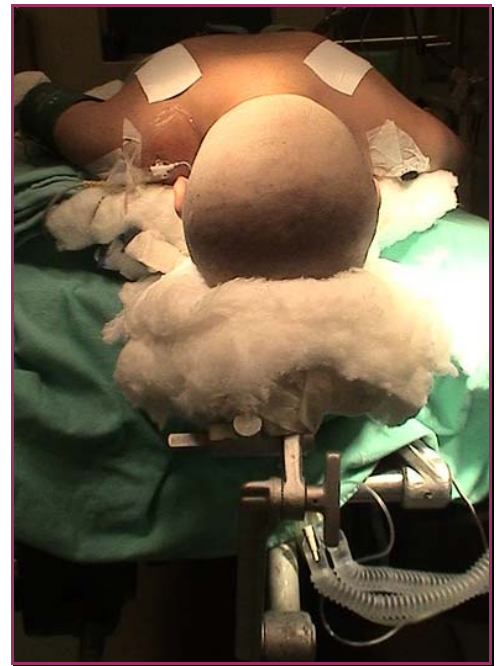15. Verificamos hemostasia y colocamos drenaje subgaleal a succión de la marca Drenoback de 1/8, por contra-abertura.

16. Cierre en planos con vicryl de 3 ceros, y piel con vicryl cortante del 4 ceros subdérmico.

17. Pasa extubado a sala de Terapia Intensiva Pediátrica.



A.



B.

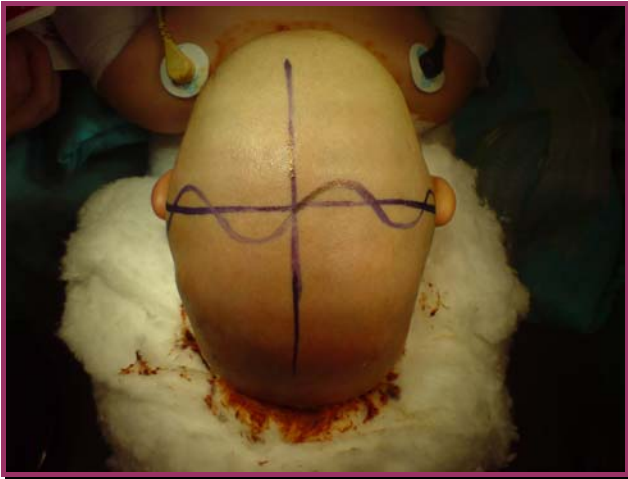
Fig. 12. Bajo anestesia general, orointubado con cánula armada, cabezal de herradura, bultos en tórax, posición sincipital.

(Archivo Fotográfico del Departamento de Neurocirugía Pediátrica, INP).

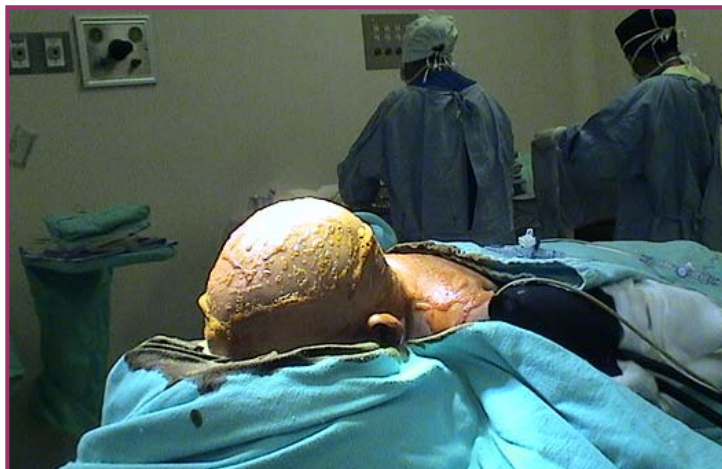
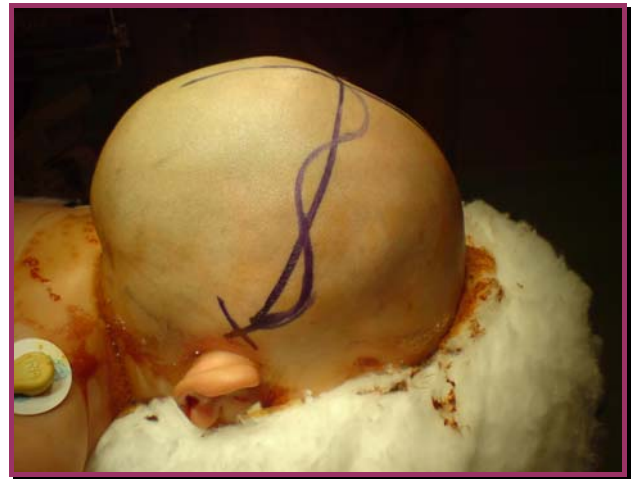
Fig. 13. Asepsia y antisepsia de la región quirúrgica.

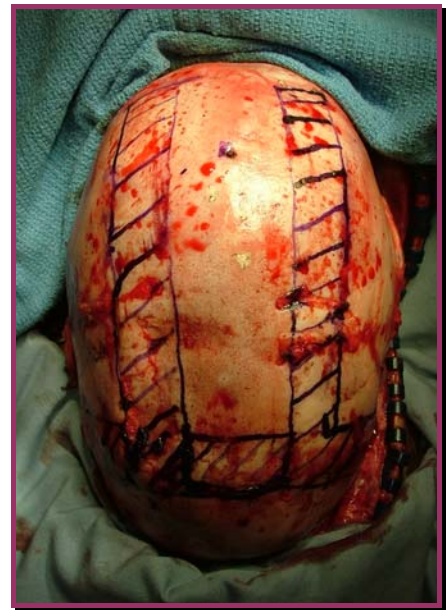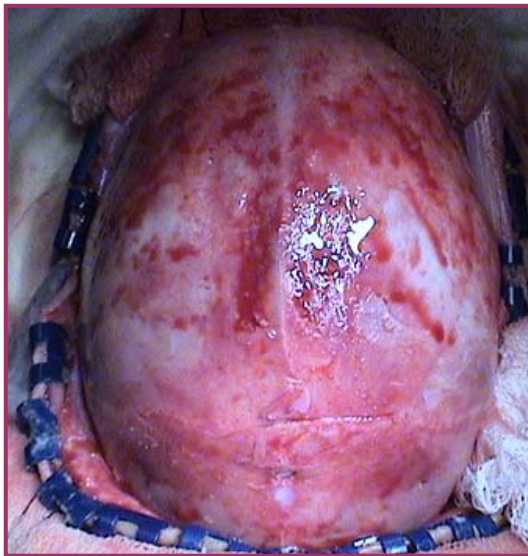(Archivo Fotográfico del Departamento de Neurocirugía Pediátrica, INP).



A.

B.

Fig. 14. Incisión biauricular ondulada.  
(Archivo Fotográfico del Departamento de Neurocirugía Pediátrica, INP).

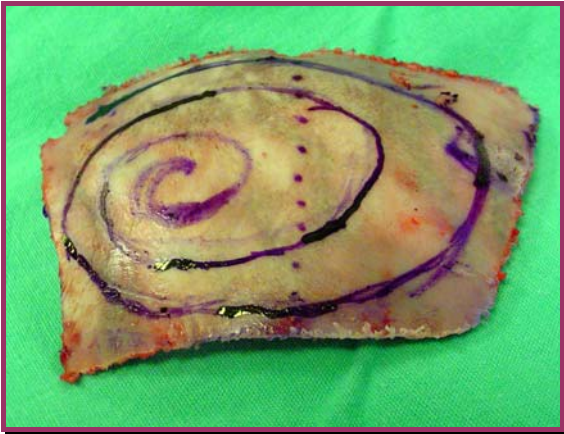

A.

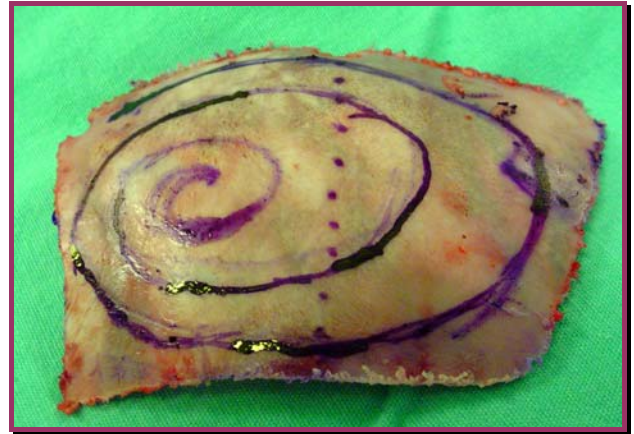B.

Fig. 15. Craniectomía en barra parasagital conservando la tira ósea sagital, con craniectomía sobre las suturas coronal y lambdoidea.  
(Archivo Fotográfico del Departamento de Neurocirugía Pediátrica, INP).

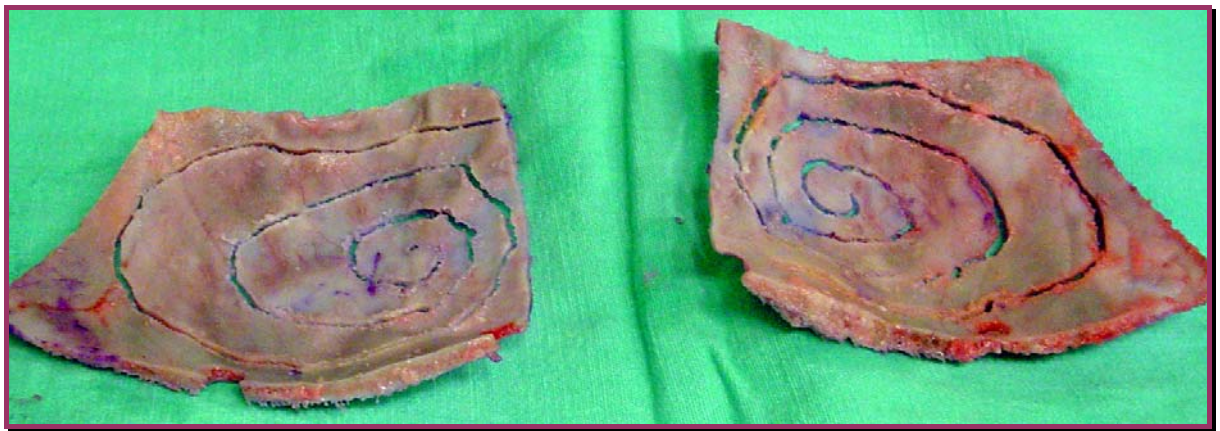




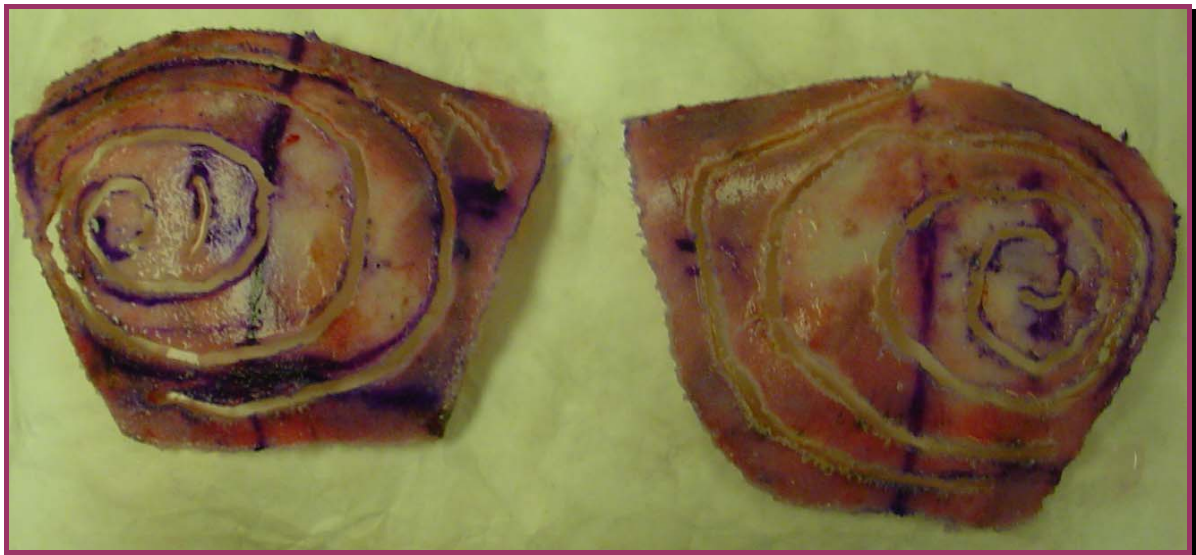
A.



B.

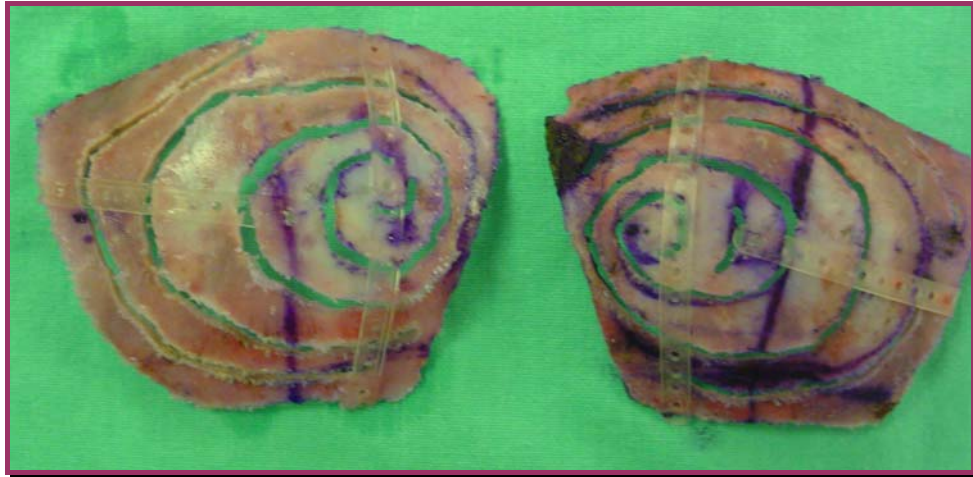

C.

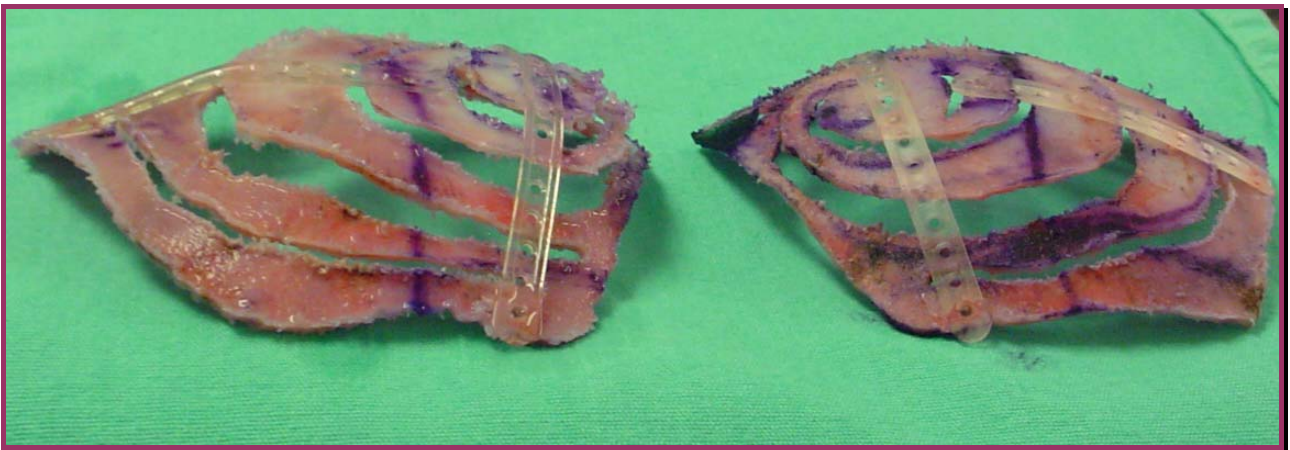


D.

Fig. 16. En ambos parietales se ha dibujado con azul de metileno un espiral, sobre el cual se realiza la osteotomía, la línea punteada indica la mitad del hueso parietal.  
(Archivo Fotográfico del Departamento de Neurocirugía Pediátrica, INP).



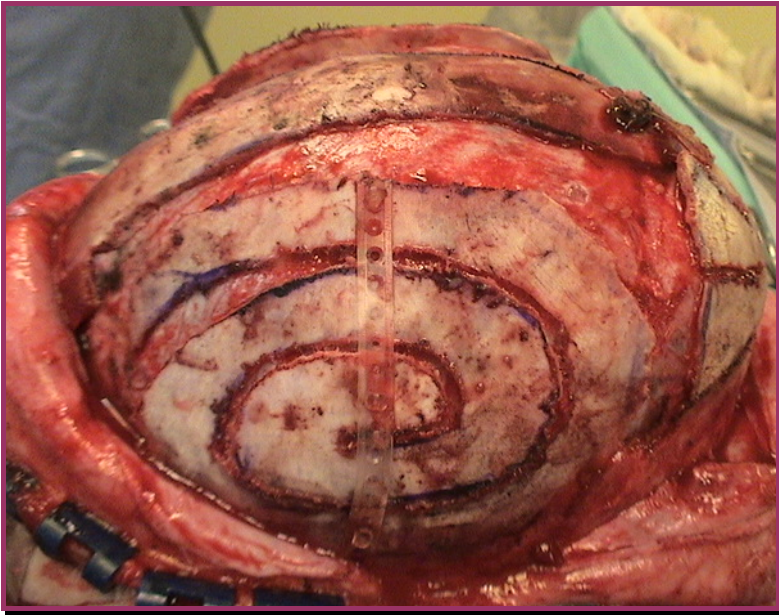
A.



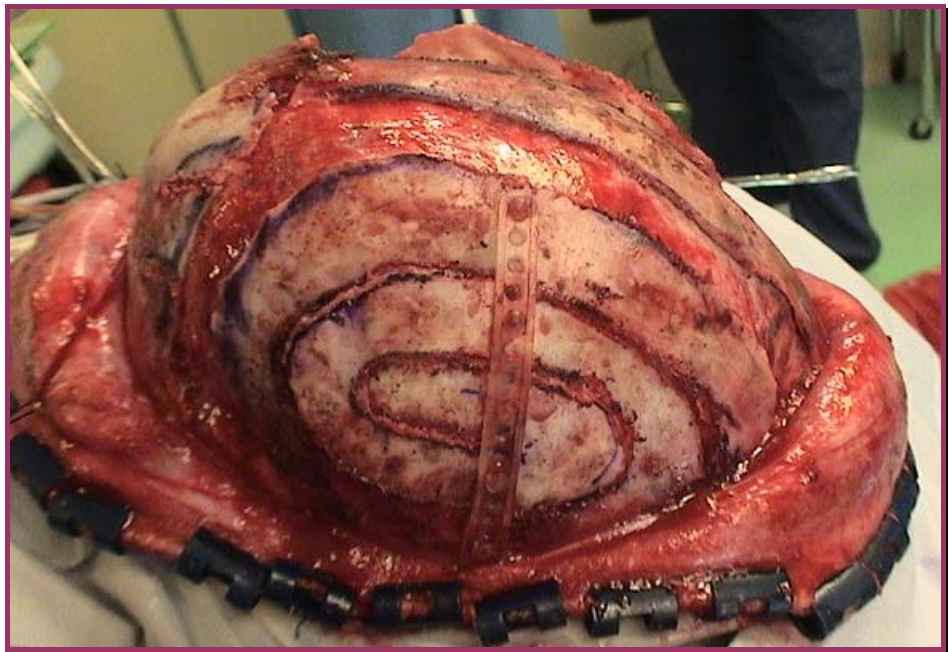
B.

Fig. 17. El sistema de miniplacas absorbibles permite moldear y mantener una convexidad en el sitio de la osteotomía, logrando la separación de sus bordes e incrementando el volumen de la bóveda craneal.  
(Archivo Fotográfico del Departamento de Neurocirugía Pediátrica, INP).



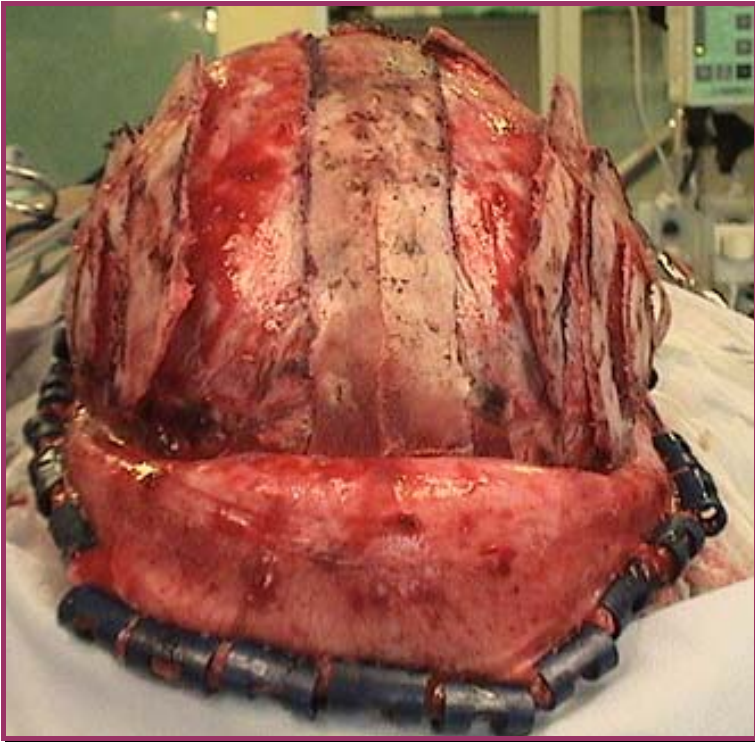


A.

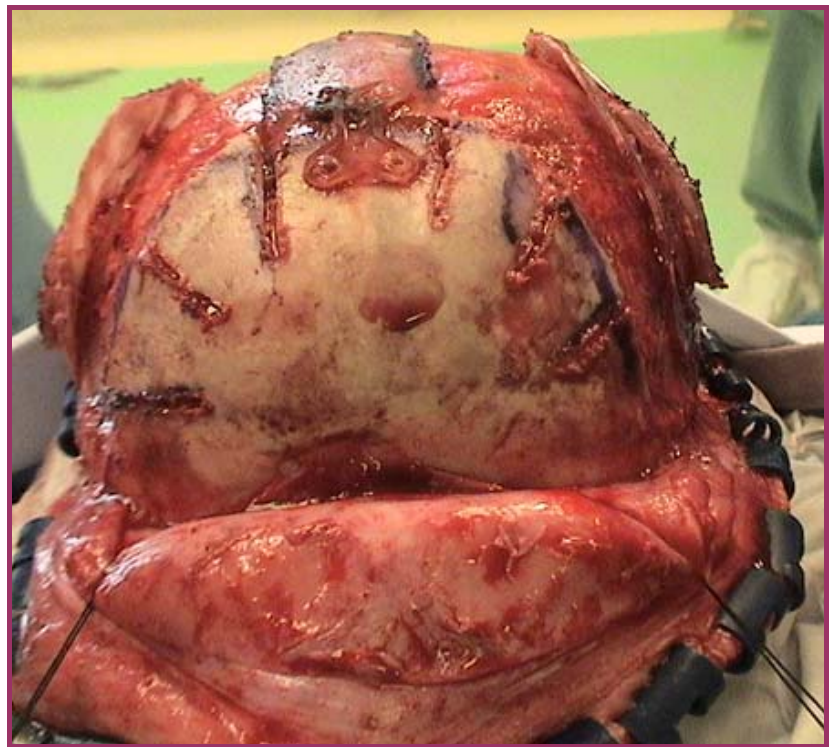


B.

Fig. 18. Una vez remodelado el colgajo de hueso parietal con el sistema de miniplacas y tornillos absorbibles, se coloca en su sitio original.  
(Archivo Fotográfico del Departamento de Neurocirugía Pediátrica, INP).



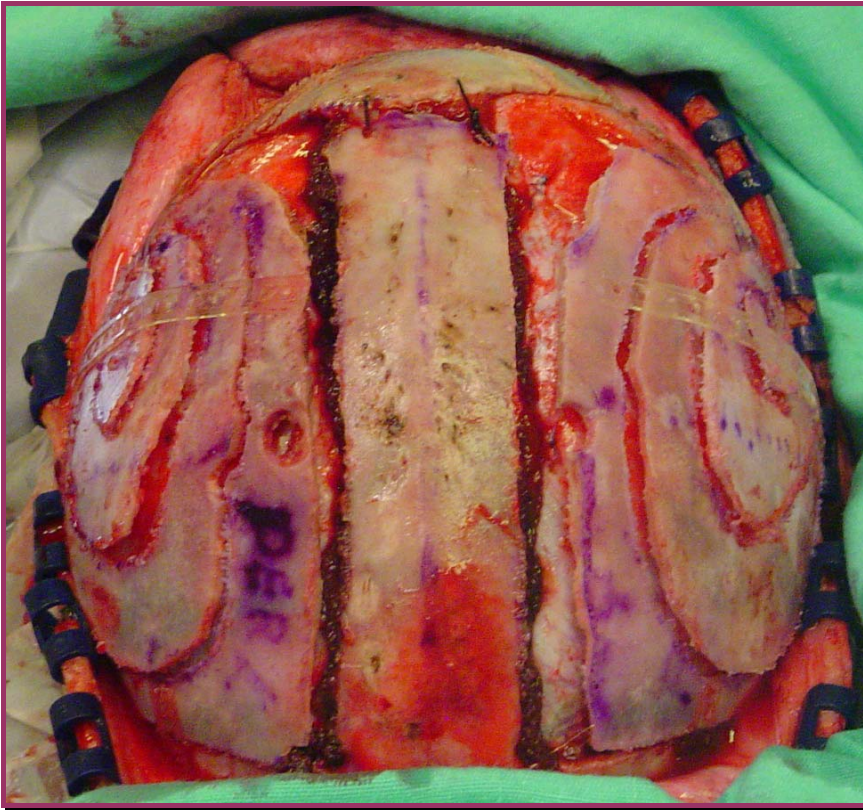
A.



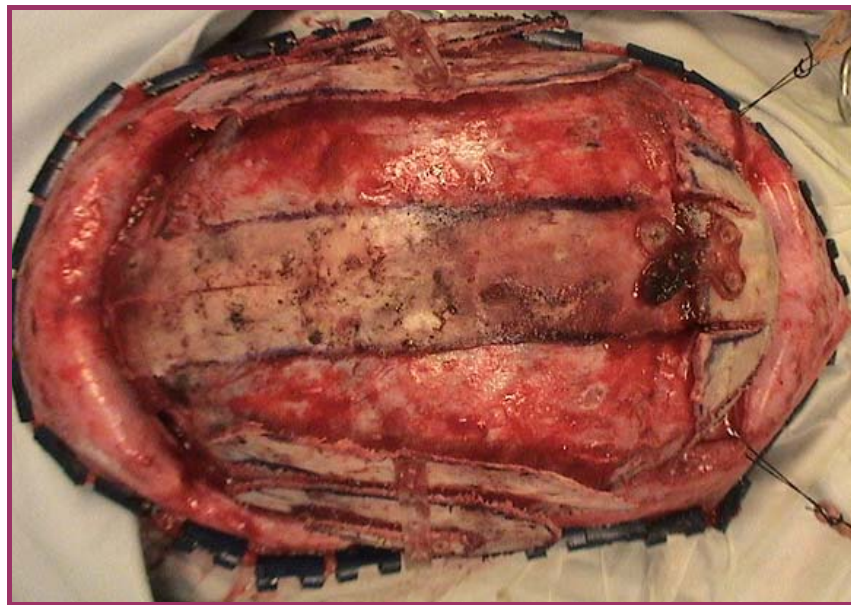
B.

Fig. 19. Se observa incremento en el diámetro lateral del cráneo (biparietal) logrado por la convexidad de la osteotomía mediante remodelación con el sistema de miniplacas y tornillos absorbibles; además se visualiza la osteotomía en espiral sobre ambos huesos frontales. (Archivo Fotográfico del Departamento de Neurocirugía Pediátrica, INP).





A.



B.

Fig. 20. Reducción en el diámetro antero-posterior del cráneo por el acercamiento de la barra de sutura sagital y su fijación al hueso frontal y occipital, e incremento en el diámetro lateral (biparietal).  
(Archivo Fotográfico del Departamento de Neurocirugía Pediátrica, INP).

## Resultados

De los siete casos incluidos en el protocolo de remodelación craneal mediante osteotomía en forma de espiral para el tratamiento de craneosinostosis sagital, no reportamos mortalidad con el procedimiento.

Ningún paciente requirió de reoperación por considerar persistencia del defecto cosmético o bien por una fusión prematura de la sutura sagital.

Las complicaciones como la hemorragia transoperatoria no se observó en nuestra serie, todos los pacientes fueron hemotransfundidos con paquete globular como parte del soporte neuro-anestesiológico.

En todos los casos se observó una corrección cosmética inmediata, además de un incremento en el volumen de la bóveda craneal como lo muestran las mediciones craneométricas y de tomografía de cráneo pre y postquirúrgicas; a continuación describimos los resultados de dicha evaluación, así como ejemplos de pacientes con resultados cosméticos alcanzados por el procedimiento quirúrgico.

### Evaluación pre y postquirúrgica

#### Caso 1

##### Antropometría

Diámetro	Prequirúrgico	Postquirúrgico
Perímetro cefálico	48 cms	49 cms
Antero-posterior	27 cms	28 cms
Lateral o biauricular	26 cms	27 cms

##### Evaluación por Tomografía de Cráneo

Mediciones	Prequirúrgico	Postquirúrgico
Longitud cefálica (A-P)	14 cms	14.5 cms
Distancia inter-coronal	8.5 cms	10 cms
Distancia inter-parietal	9 cms	11 cms



## Caso 2

### Antropometría

Diámetro	Prequirúrgico	Postquirúrgico
Perímetro cefálico	47 cms	48 cms
Antero-posterior	30.5 cms	32 cms
Lateral o biauricular	24.5 cms	27 cms

### Evaluación por Tomografía de Cráneo

Mediciones	Prequirúrgico	Postquirúrgico
Longitud cefálica (A-P)	16 cms	16.5 cms
Distancia inter-coronal	9.5 cms	10.5 cms
Distancia inter-parietal	10 cms	12.5 cms

## Caso 3

### Antropometría

Diámetro	Prequirúrgico	Postquirúrgico
Perímetro cefálico	50 cms	51.5 cms
Antero-posterior	34 cms	35 cms
Lateral o biauricular	25 cms	27 cms

### Evaluación por Tomografía de Cráneo

Mediciones	Prequirúrgico	Postquirúrgico
Longitud cefálica (A-P)	17 cms	18 cms
Distancia inter-coronal	9 cms	10 cms
Distancia inter-parietal	10.5 cms	12.5 cms

## Caso 4

### Antropometría

Diámetro	Prequirúrgico	Postquirúrgico
Perímetro cefálico	47 cms	47 cms
Antero-posterior	31 cms	29 cms
Lateral o biauricular	25 cms	27 cms

### Evaluación por Tomografía de Cráneo

Mediciones	Prequirúrgico	Postquirúrgico
Longitud cefálica (A-P)	16.5 cms	17.5 cms
Distancia inter-coronal	10 cms	11 cms
Distancia inter-parietal	11.5 cms	13 cms

## Caso 5

### Antropometría

Diámetro	Prequirúrgico	Postquirúrgico
Perímetro cefálico	49 cms	50 cms
Antero-posterior	28 cms	30 cms
Lateral o biauricular	23 cms	25.5 cms

### Evaluación por Tomografía de Cráneo

Mediciones	Prequirúrgico	Postquirúrgico
Longitud cefálica (A-P)	15 cms	16 cms
Distancia inter-coronal	8.5 cms	9.5 cms
Distancia inter-parietal	10 cms	12 cms

## Caso 6

### Antropometría

Diámetro	Prequirúrgico	Postquirúrgico
Perímetro cefálico	45 cms	48 cms
Antero-posterior	28 cms	29 cms
Lateral o biauricular	25 cms	27 cms

### Evaluación por Tomografía de Cráneo

Mediciones	Prequirúrgico	Postquirúrgico
Longitud cefálica (A-P)	14.5 cms	15.5 cms
Distancia inter-coronal	9 cms	10 cms
Distancia inter-parietal	10 cms	12 cms

## Caso 7

### Antropometría

Diámetro	Prequirúrgico	Postquirúrgico
Perímetro cefálico	44.5cms	46.5cms
Antero-posterior	28cms	28.5cms
Lateral o biauricular	21 cms	26.5 cms

### Evaluación por Tomografía de Cráneo

Mediciones	Prequirúrgico	Postquirúrgico
Longitud cefálica (A-P)	15 cms	15.5 cms
Distancia inter-coronal	9 cms	10.5 cms
Distancia inter-parietal	9.5 cms	12.5 cms

Tabla No. 2. Resultados prequirúrgicos por Antropometría

	No. pacientes	Mínimo	Máximo	Media	Desv. Tip
Perímetro cefalico (cms)	7	44.5	50	47.5	2
Diámetro antero-posterior (cms)	7	27	34	30	2.5
Diámetro bilateral (biauricular) (cms)	7	21	26	24.2	1.7

Tabla No. 3. Resultados prequirúrgicos por Tomografía

Mediciones	No. pacientes	Mínimo	Máximo	Media	Desv. Tip.
Longitud Cefalica	7	14	17	15.4	1.1
Distancia inter-coronal	7	8.5	10	9	0.5
Distancia inter-parietal (amplitud)	7	9	11.5	10	0.8

Tabla No. 4. Resultados postquirúrgicos por Antropometría

	No. Pacientes	Mínimo	Máximo	Media	Desv. Tip
Perímetro cefalico (cms)	7	46.5	51.5	48.5	1.7
Diámetro antero-posterior (cms)	7	28	35	30.2	2.5
Diámetro bilateral (biauricular) (cms)	7	25.5	27	27	0.6

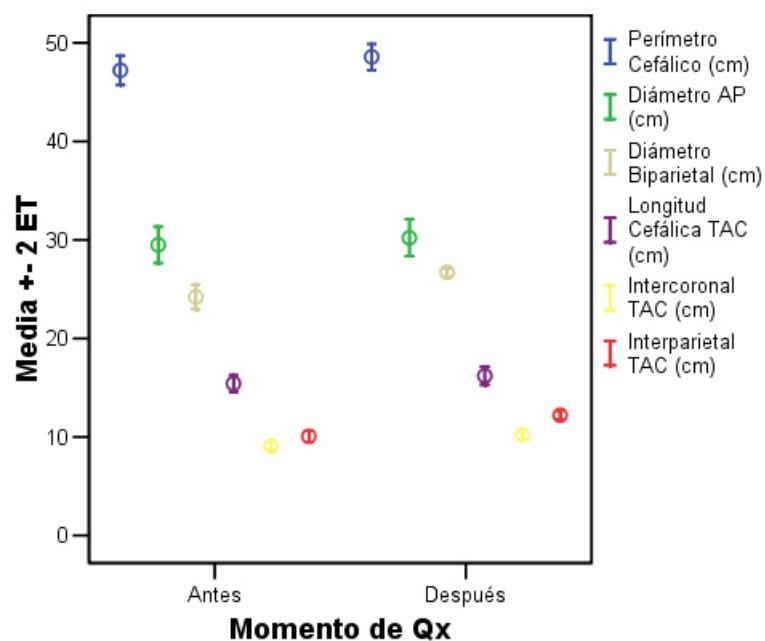
Tabla No. 5. Resultados postquirúrgicos por Tomografía

Mediciones	No. pacientes	Mínimo	Máximo	Media	Desv. Tip.
Longitud Cefalica	7	14.5	18	16.2	1.2
Distancia inter-coronal	7	9.5	11	10.2	0.5
Distancia inter-parietal (amplitud)	7	11	13	12.2	0.6

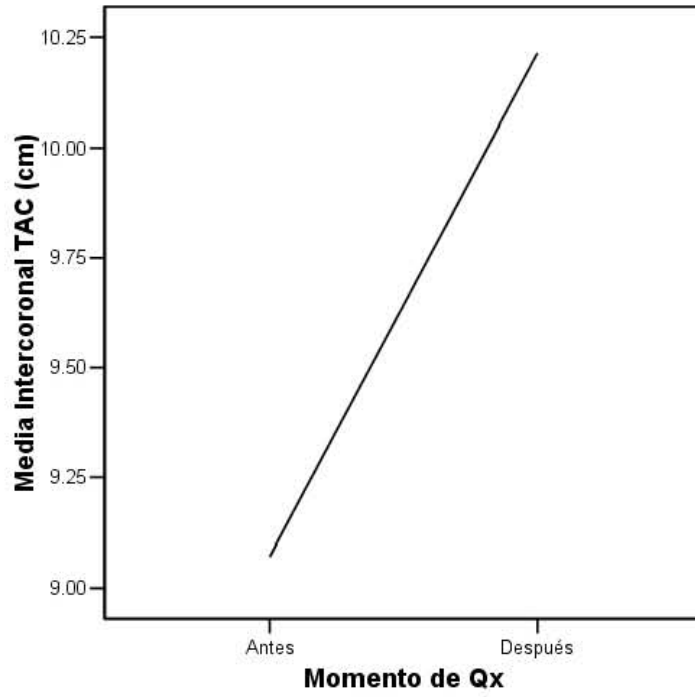
Tabla No. 6. Concentrado de resultados por antropometría y tomografía

Medición	Momento de Cirugía	Media	Desviación Típica	Significancia
Perímetro cefálico (cm)	Antes	47.21	2.00	0.200
	Después	48.57	1.74	
Diámetro AP (cm)	Antes	29.50	2.47	0.599
	Después	30.21	2.48	
Diámetro Biparietal (cm)	Antes	24.21	1.68	0.003
	Después	26.71	0.57	
Longitud Cefálica TAC (cm)	Antes	15.43	1.10	0.229
	Después	16.21	1.23	
Intercoronal TAC (cm)	Antes	9.07	0.54	0.001
	Después	10.21	0.49	
Interparietal TAC (cm)	Antes	10.07	0.79	0.000
	Después	12.21	0.64	

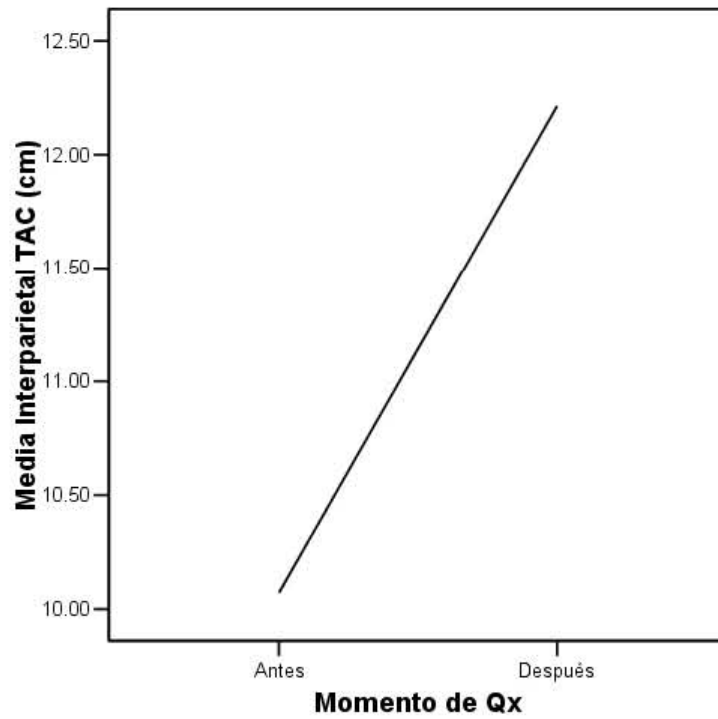
Valores antes y después de la cirugía



Gráfica No. 1. Mediciones por antropometría y tomografía.



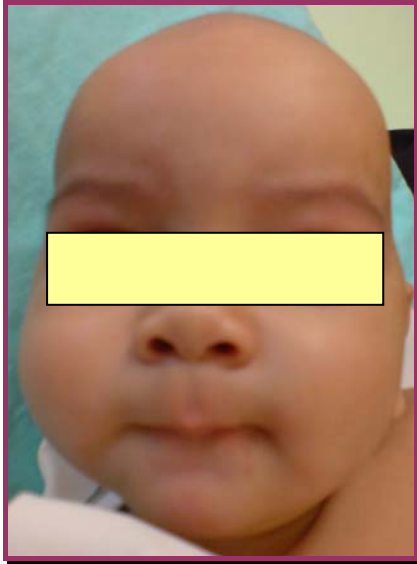Grafica No. 2. Distancia inter-coronal por imagen de tomografía.



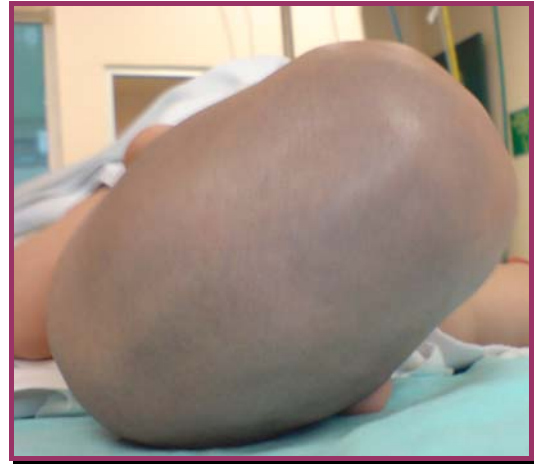Grafica No. 3. Distancia inter-parietal (amplitud) por imagen de tomografía.

Se muestran a continuación dos ejemplos de pacientes sometidos al procedimiento neuroquirúrgico:

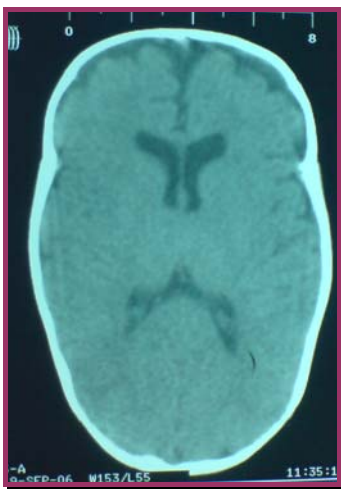
**Ejemplo 1.**



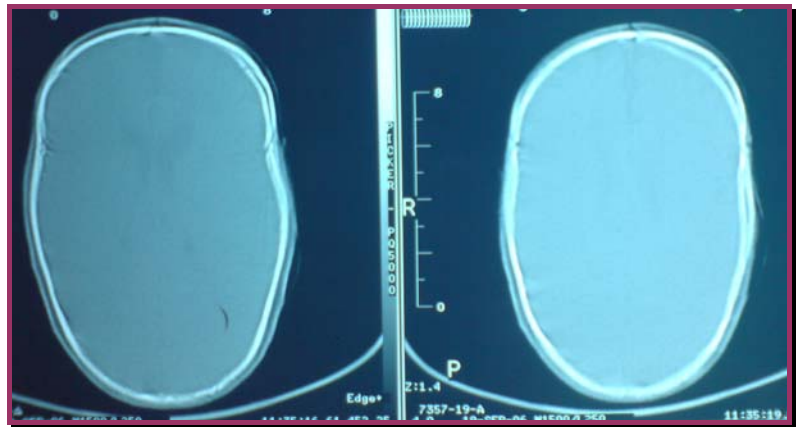
A.



B.

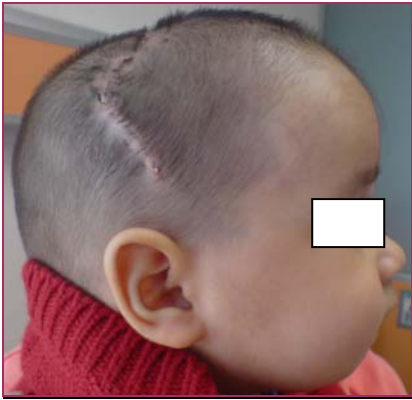

C.

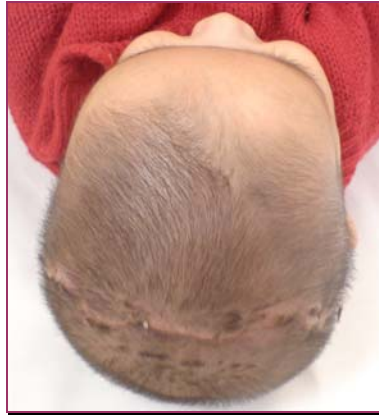

D.

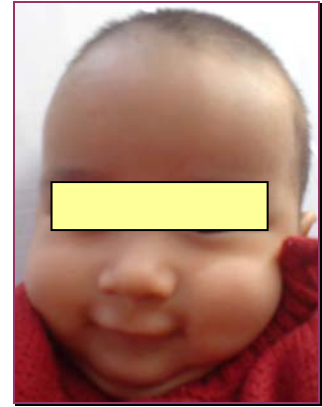Fig. 21. Imagen prequirúrgica.  
(Archivo Fotográfico del Departamento de Neurocirugía Pediátrica, INP).



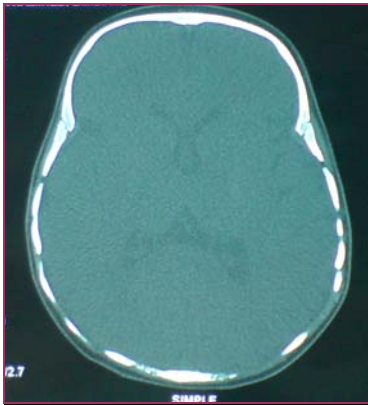
E.



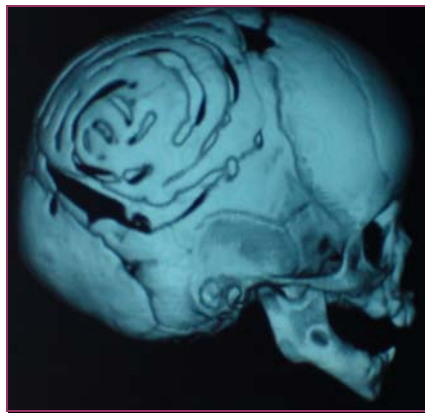
F.



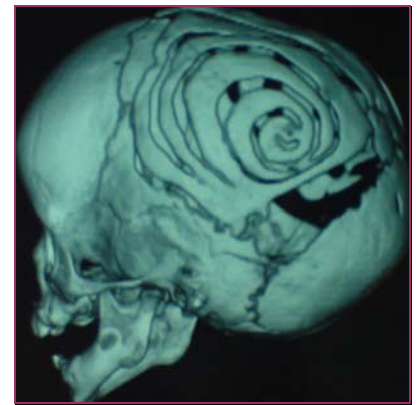
G.



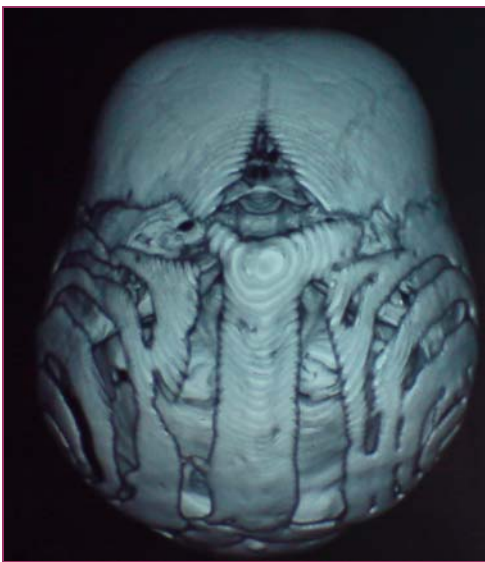H.



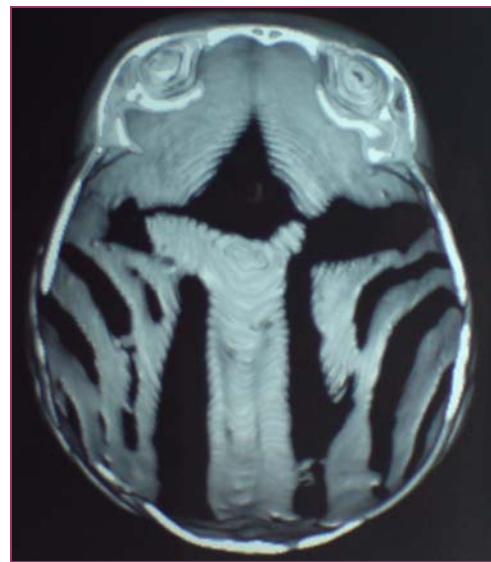
I.



J.



K.

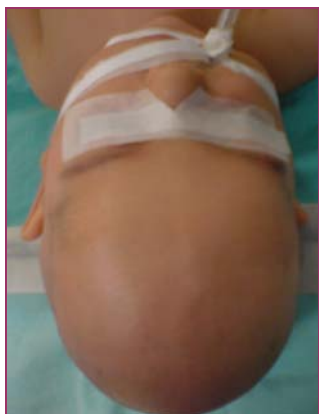

L.

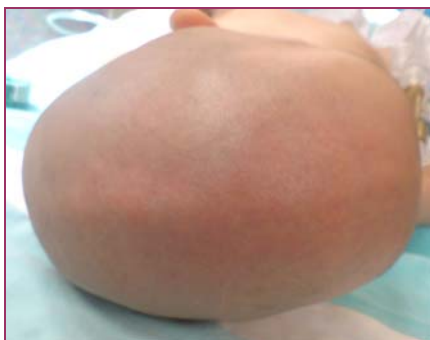Fig. 22. Imagen postquirúrgica  
(Archivo Fotográfico del Departamento de Neurocirugía Pediátrica, INP).



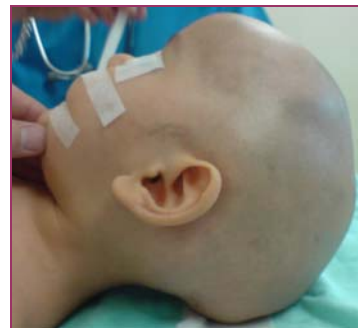**Ejemplo 2.**



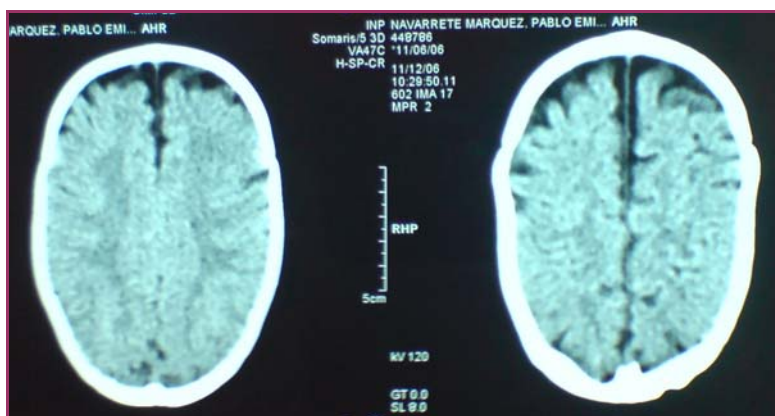
**A.**



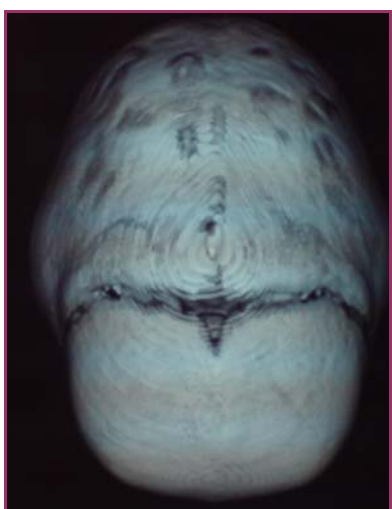
**B.**



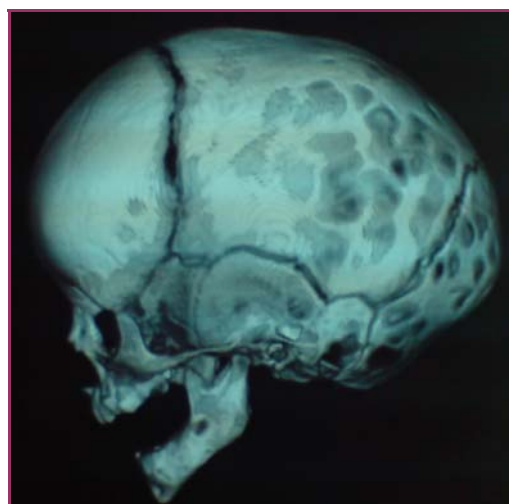
**C.**



**D.**

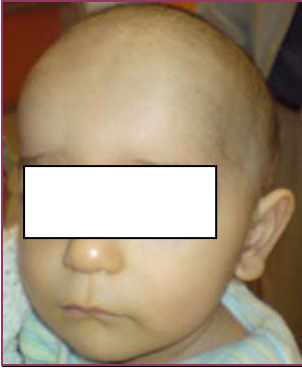

**E.**

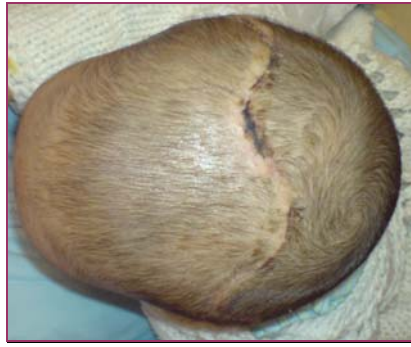

**F.**

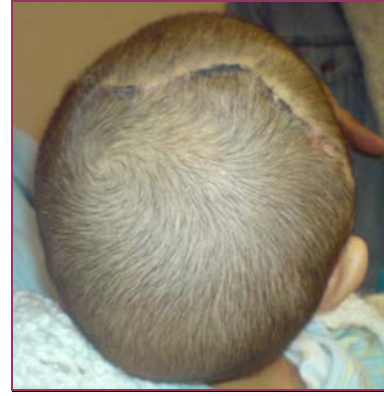**FIG. 23. Imagenes prequirúrgicas.**  
**(Archivo Fotográfico del Departamento de Neurocirugía Pediátrica, INP).**



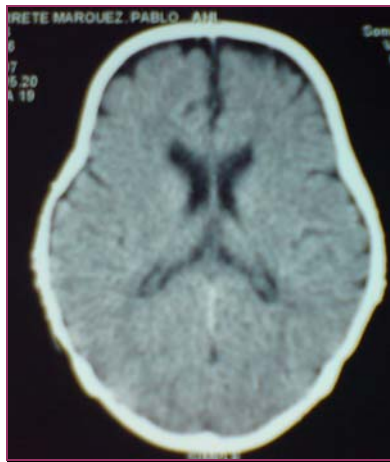A.



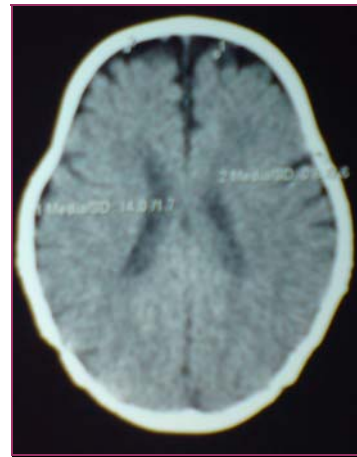
B.



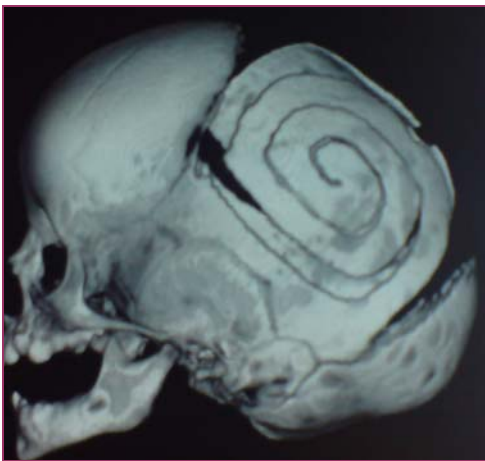C.



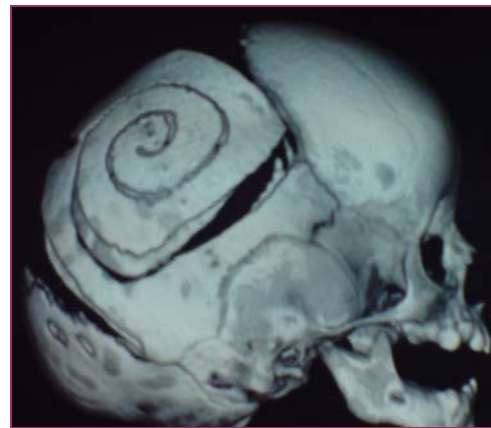
D.



E.



F.



G.

Fig. 24. Imágenes postquirúrgicas.  
(Archivo Fotográfico del Departamento de Neurocirugía Pediátrica, INP).

---

## Discusión

Los tratamientos neuroquirúrgicos para la sinostosis sagital, como lo demuestra el análisis de la bibliografía, abarca desde un procedimiento que implica resección de la sutura sagital prematuramente fusionada, aplicación de materiales corrosivos en el sitio de la suturectomía, algún otro grado de resección ósea hasta llegar a craneotomías amplias de la bóveda craneal.

Estos métodos y todas sus variables utilizadas para corregir el trastorno craneofacial y alcanzar un resultado funcional óptimo, han conducido a técnicas mucho más extensas incluso en pacientes de muy temprana edad.

En nuestro protocolo de estudio, realizamos una modificación a la técnica de osteotomía en espiral, sumando a este procedimiento, una técnica de remodelación craneal. Esta modificación a la osteotomía en espiral es lo que se conoce como osteotomía en barril estallado (barrel-stave), utilizada para ampliar la amplitud de la bóveda craneal en áreas estrechas. El resultado de este procedimiento neuroquirúrgico es el incremento en la convexidad craneal en pacientes con sinostosis sagital.

Existen varias ventajas con este procedimiento de osteotomía en espiral más remodelación craneal y la utilización de un sistema de fijación flexible y absorbible:

1. **Flexibilidad de la osteotomía; permite la corrección de las áreas estrechas de los husos del cráneo.**
2. **Perdida de hueso mínima; los bordes de la osteotomía realizada mediante el uso con craneotómo evita la pérdida ósea excesiva.**
3. **Curvaturas múltiples; se puede realizar un gran número de curvaturas en la osteotomía para lograr un mayor grado de convexidad.**

Lograda la osteotomía en forma de espiral, la proyección de la misma se puede incrementar, ya que los bordes óseos de la osteotomía están separados mediante la remodelación del colgajo óseo con el sistema de miniplacas y tornillos absorbibles, evitando así la re-osificación o la formación de puentes óseos, manteniendo la convexidad lograda al inicio.

En los casos estudiados se obtuvo una corrección inmediata de la deformidad craneal (aspecto estético) y teóricamente mejoría funcional, en base a lo siguiente:

A. Incremento en la convexidad de las áreas estrechas.

Se puede observar este incremento en las imágenes postquirúrgicas de tomografía con reconstrucción tridimensional, donde se visualiza modificación en la morfología del cráneo con dolicocefalia, apoyando este cambio morfológico con los resultados de las mediciones antropométricas, que determinan una disminución en el diámetro antero-posterior e incremento en el diámetro lateral (biparietal) del cráneo, conduciendo finalmente a un incremento en la convexidad de la bóveda craneal.

B. Aumento en el volumen de la bóveda craneal.

**Traducido en la disminución de la hipertensión endocraneal, permitiendo al cerebro su crecimiento de manera normal.**

La utilización del sistema de miniplacas y tornillos absorbibles mantiene y logra la elevación y contorno de la osteotomía en espiral, como base principal de este procedimiento, conduciendo a un crecimiento dinámico en estas regiones estrechas por la sinostosis.

Los resultados de las mediciones de antropometría y de la bóveda craneal por tomografía, muestran incremento en el diámetro bilateral (bi-parietal), el cual es mayor que el incremento obtenido en el diámetro bicoronal y de la longitud craneal.

En otros estudios y técnicas neuroquirúrgicas reportadas en la bibliografía no existen parámetros clínicos y de imagen radiológica que determinen de manera protocolizada y objetiva el estado morfológico (estético) craneal del paciente con sinostosis sagital así como las modificaciones logradas por estas técnicas sobre la convexidad y volumen a la bóveda craneal. En base a estos lineamientos clínicos y de imagen radiológica, nuestro estudio se ha protocolizado en una valoración y seguimiento por antropometría y de tomografía para poder evaluar de manera objetiva los resultados neuroquirúrgicos mediante la técnica de osteotomía en espiral y remodelación craneal.

---

## Bibliografía

1. Thompson D N P, Hayward R D. Craniosynostosis- pathophysiology, clinical presentation, and investigation. En: Choux M, Di Rocco C, Hockley A D, Walker M, ed. Pediatric neurosurgery. Londres: Churchill Livingstone, 1999:275-290.
2. Emily B. Ridgway, M.D., Howard L. Weiner, M.D. Skull deformities. *Pediatr Clin N Am.* 2004; 51: 359-387.
3. Greenberg S., Greenberg M. Handbook of neurosurgery. 5ta edición. New York: Thieme, 2001:138-142.
4. Lannelongue, M. De la craniectomie dans la microcephalie. *C. R. Acad. Sci. [III]* 1890; 110:1382.
5. Lane L. C. Pioneer craniectomy for relief of mental imbecility due to premature sutural closure and microcephalus. *J.A.M.A.* 1892; 18:49.
6. Ingraham F. D., Alexander E. Jr., Matson D. Clinical studies in craniosynostosis: Analysis of fifty cases and description of a method of surgical treatment. *Surgery* 1948; 24:518.
7. Venes J. L., Sayers M. P. Sagittal synostectomy: technical note. *J Neurosurg* 1976; 44:390.
8. Stein S. C., Schut L. Management of scaphocephaly. *Surg Neurol* 1977; 7:153.
9. Jane J. A., Edgerton M. T., Futrell J. W., Park T. S. Immediate correction of sagittal synostosis. *J Neurosurg* 1978; 49:705-710.
10. Epstein N., Epstein F., Newman G. Total vertex craniectomy for the treatment of scaphocephaly. *Childs Brain* 1982; 9:309.
11. Albright A. L. Operative normalization of skull shape in sagittal synostosis. *Neurosurgery* 1985; 17:329-331.
12. Olds, M. V., Storrs B., Walker M. Surgical treatment of sagittal synostosis. *Neurosurgery* 1986; 18:345-347.
13. Vollmer D. G., Jane J. A., Park T. S., Persing J. A. Variants of sagittal synostosis: strategies for surgical correction. *J Neurosurg* 1984; 61:557-562.
14. Kaiser G. Sagittal synostosis - its clinical significance and the results of three different methods of craniectomy. *Child´s Nerv Syst* 1988;4: 223-230.
15. Waitzman A. A., Posnick J. C, D., Armstrong D. C. Craniofacial skeletal measurements based on computed tomography: Part I: Accuracy and reproducibility. *Cleft Palate-Craniofacial Journal* 1992; 29: 112-117.
16. Waitzman A. A., Posnick J. C., Armstrong D. C. Craniofacial Skeletal Measurements Based on Computed Tomography: Part II. Normal values and growth trends. *Cleft Palate-Craniofacial Journal* 1992; 29:118-124.
17. Tullous M. W., Henry M. N., Wang P. T. H., Vollmer D. G., Auber A. E., Mancuso P. A. Multiple-revolution spiral osteotomy for cranial reconstruction. *J Neurosurg* 2001; 94: 671-676.