

**UNIVERSIDAD NACIONAL AUTÓNOMA DE
MÉXICO**

**HOSPITAL GENERAL “DR. MANUEL GEA
GONZALEZ”**

**CONCORDANCIA DIAGNÓSTICA ENTRE LA
HISTEROSCOPIA Y LA BIOPSIA DE
ENDOMETRIO EN LA DETECCIÓN DE
CÁNCER DE ENDOMETRIO Y LESIONES
PRECURSORAS**

TESIS

**PARA OBTENER EL TÍTULO DE
ESPECIALISTA EN**

GINECOLOGÍA Y OBSTETRICIA

PRESENTA:

DR. MIGUEL ANGEL CARVAJAL HERNÁNDEZ

**DR. GERARDO LARA FIGUEROA
PROFESOR TITULAR**

**DR. JOSÉ ALANIS FUENTES
DIRECTOR DE TESIS**

MÉXICO, D.F.

2008



Universidad Nacional
Autónoma de México

Dirección General de Bibliotecas de la UNAM

Biblioteca Central



UNAM – Dirección General de Bibliotecas
Tesis Digitales
Restricciones de uso

DERECHOS RESERVADOS ©
PROHIBIDA SU REPRODUCCIÓN TOTAL O PARCIAL

Todo el material contenido en esta tesis esta protegido por la Ley Federal del Derecho de Autor (LFDA) de los Estados Unidos Mexicanos (México).

El uso de imágenes, fragmentos de videos, y demás material que sea objeto de protección de los derechos de autor, será exclusivamente para fines educativos e informativos y deberá citar la fuente donde la obtuvo mencionando el autor o autores. Cualquier uso distinto como el lucro, reproducción, edición o modificación, será perseguido y sancionado por el respectivo titular de los Derechos de Autor.

DEDICATORIAS

A Dios por guiarme y darme fortaleza

A mis padres por su apoyo incondicional

A todos los doctores que formaron parte de este camino

A mis amigos de la especialidad

INDICE

I.	INTRODUCCIÓN.....	1
II.	MARCO DE REFERENCIA.....	3
III.	MATERIAL Y MÉTODOS.....	4
IV.	RESULTADOS	5
V.	DISCUSIÓN.....	6
VI.	CONCLUSIONES.....	7
VII.	REFERENCIAS BIBLIOGRÁFICAS.....	8
VIII.	ANEXOS	10

I. INTRODUCCIÓN

La relación entre la hiperplasia endometrial y el adenocarcinoma de endometrio fue descrito por primera vez por Cullen (1) en 1990. Durante la segunda mitad del siglo XX ha habido múltiples clasificaciones histológicas e hipótesis sobre el potencial oncológico de las hiperplasias (2), Hoy sabemos que la atipia celular es el factor pronóstico más importante (3,4) que sin tratamiento tiene un riesgo aproximado de progresar a adenocarcinoma del 25%(5,6).

El tratamiento estándar de la hiperplasia con atipias es la histerectomía (7), esto es debido a que la lesión precursora del adenocarcinoma de endometrio, es dependiente de estrógenos. Es de llamar la atención que nos encontremos con un diagnóstico impreciso en un alto porcentaje de pacientes; en algunos casos las pacientes están subtratadas, mientras que en otros casos se sobretratan, En la revisión de la literatura (2,8-13) se han encontrado 284 casos de histerectomías por hiperplasia atípica, en 48 de ellas (17%) no se encontró ninguna anomalía en el estudio histológico definitivo, o ésta fue una hiperplasia sin atipias; por el contrario, en 100 de estas histerectomías (35%) había un adenocarcinoma. En el primer caso la histerectomía podría no estar justificada, mientras que en el segundo caso se corre el riesgo de que el tratamiento sea insuficiente. Por tanto, es preciso disponer de otros métodos, que nos permitan realizar un diagnóstico preoperatorio más exacto. La histeroscopia, a nuestro criterio, es una buena herramienta para seleccionar los casos en que podemos encontrarnos con una hiperplasia de endometrio o un adenocarcinoma.

El cáncer de endometrio es una enfermedad que año con año adquiere mayor importancia ya que el 6% de la población general esta expuesta a padecerlo, las manifestaciones clínicas principalmente son el sangrado uterino anormal y en el caso de las pacientes postmenopáusicas además se asocia con endometritis como única manifestación clínica y sobre todo se diagnostica en estadios avanzados en muchas ocasiones el tratamiento oncológico no es favorable a corto plazo para la vida de la paciente.

Nos planteamos evaluar la concordancia de la histeroscopia con la biopsia de endometrio en la detección del cáncer de endometrio y lesiones precursoras para brindar mejores opciones de diagnóstico temprano en lesiones consideradas como premalignas y que no son susceptibles de diagnosticarse con una biopsia de endometrio a ciegas y en el caso de las lesiones malignas que por su tamaño o localización tampoco son accesibles incluso a un legrado biopsia. La observación directa de la cavidad uterina nos permite seleccionar el lugar exacto donde se debe tomar la biopsia, y realizar diagnósticos más tempranos de estas lesiones, así como brindar una mejor opción de sobrevida en estos padecimientos.

El objetivo del estudio fue determinar la concordancia entre la histeroscopia y la biopsia de endometrio para diagnóstico de las hiperplasias, discriminar el

adenocarcinoma de endometrio en los diagnósticos de hiperplasia con atipias, y mejorar así nuestra capacidad diagnóstica.

II. MARCO DE REFERENCIA

El tratamiento estándar de la hiperplasia con atipias es la histerectomía (7). Esto es debido a que se cree que puede ser la lesión precursora del adenocarcinoma de endometrio, es dependiente de estrógenos, ya que en un importante número de casos está presente un cáncer concurrente. Es de llamar la atención que nos encontremos con un diagnóstico inexacto en un alto porcentaje de pacientes; en algunos casos las pacientes están subtratadas, mientras que en otros casos se sobretratan, En la revisión de la literatura (2,8-13) se han encontrado 284 casos de histerectomías por hiperplasia atípica, en 48 de ellas (17%) no se encontró ninguna anomalía en el estudio histológico definitivo, o ésta fue una hiperplasia sin atipias; Por el contrario, en 100 de estas histerectomías (35%) había un adenocarcinoma. En el primer caso la histerectomía podría no estar justificada, mientras que en el segundo caso se corre el riesgo de que el tratamiento sea insuficiente. Por tanto, es preciso disponer de otros métodos, que nos permitan realizar un diagnóstico preoperatorio más exacto. La histeroscopia, a nuestro criterio, es una buena herramienta para seleccionar los casos en que podemos encontrar con una hiperplasia de endometrio o un adenocarcinoma.

El cáncer de endometrio es una enfermedad que año con año adquiere mayor importancia ya que el 6 % de la población general esta expuesta a padecerlo, las manifestaciones clínicas principalmente son el sangrado uterino anormal y en el caso de las pacientes postmenopáusicas además se asocia con endometritis como única manifestación clínica y sobre todo es diagnóstica en estadios avanzados en los que muchas veces el tratamiento oncológico no es favorable a corto plazo para la vida de la paciente.

III. MATERIAL Y MÉTODOS

El presente trabajo es un estudio abierto, observacional, comparativo, transversal, de concordancia entre dos métodos diagnósticos calculando la sensibilidad y especificidad.

La población estuvo conformada por todas las pacientes de 45 a 65 años que acudieron a la Clínica de Histeroscopia del Hospital General Dr. Manuel Gea González, con diversos diagnósticos para la realización de estudio histeroscópico con toma de biopsia.

Se les practicó estudio histeroscópico con la técnica de acceso por vaginoscopia de acuerdo al profesor Bettocchi, con un histeroscopio tipo Bettocchi (Kart Storz inc), empleando solución fisiológica como medio de distensión a través de un sistema de irrigación endomat (Kart Storz) a una presión de 100 mmHg. con volumen circulante de 200 ml por minuto, en todos los casos se tomó biopsia de endometrio dirigida con una pinza de cuerpos extraños de 5 Fr. de diámetro.

Esperando una concordancia del 80%, potencia de la prueba 0.95% con un significado estadístico de 0.05 = 245 pacientes con biopsia de endometrio y la histeroscopia.

Se incluyeron pacientes mayores de 45 a 65 años, con diagnóstico clínico de sangrado uterino anormal, en quienes se realizó estudio de ultrasonido transvaginal, que aceptaron la realización del estudio histeroscópico con toma de biopsia de endometrio.

Se excluyeron los expedientes de pacientes con histeroscopia o biopsia de endometrio realizado por otros motivos distintos a sangrado uterino anormal, así como expedientes con datos incompletos.

Definición de variables

Independientes (CAUSA)		Dependientes (EFECTO)	
Variable	Escala (intervalo, ordinal, nominal)	Variable	Escala (intervalo, ordinal, nominal)
Método, Edad, diagnóstico, tiempo de evolución	Nominal: biopsia de endometrio, histeroscopia Intervalo: años cumplidos, días de sangrado	Diagnóstico	Ordinal: Benigno, maligno

IV. RESULTADO

Durante el periodo de estudio (enero 2006 a junio 2007) se analizaron en total 245 pacientes con sangrado uterino anormal a quienes se les realizó histeroscopia con biopsia de endometrio. Se eliminaron 20 pacientes (8%) por muestra insuficiente para el diagnostico histopatológico.

La edad promedio fue de 53.3 años de edad, la desviación estándar es 5.6, el valor mínimo 45 años y la edad máxima fue de 65 años.

De 225 histeroscopías, 158 pacientes tanto para la histeroscopia y la biopsia de endometrio detectaron lesiones anormales (158 verdaderos positivos) y 63 (verdaderos falsos), del total ambas dijeron que eran normales mientras que en 4 pacientes (falsos positivos) de ese total la histeroscopia dijo que había anormalidades y la biopsia de endometrio las reporto normales.

La prueba diagnóstica arrojó una sensibilidad de 100% IC 95% (99.68-100) y una especificidad de 94% IC 95% (87.61 – 100).

El índice de validez o proporción de individuos clasificado correctamente por histeroscopia 98.2 (IC95% 96.27-100).

Los valores predictivos positivos o sea la probabilidad de que la histeroscopia identifique anormalidad y que coincidan con la biopsia 97.53 (IC 95% 94.83-100).

Los valores predictivos negativos o sea la probabilidad de que la histeroscopia identifique normalidad y coincidan con la biopsia de endometrio 100% (IC95% 99.21 - 100).

La prueba es altamente válida para descartar a los sanos e identificar aquellas lesiones con alteración.

La media de tiempo quirúrgico fue de 22.8 minutos, la desviación estándar fue de 4.6 y la mínima de tiempo quirúrgico fue de 11 minutos y la máxima de 30 minutos

V. DISCUSIÓN

La histeroscopia diagnóstica se ha convertido en una valiosa e importante herramienta para el ginecólogo, permite la evaluación directa de la cavidad endometrial y el diagnóstico de patologías proliferativas y/o neoplásicas, que hasta hace algunos años sólo podían ser evaluadas con procedimientos a ciegas y poco tolerados por las pacientes. Una de las ventajas más notables de esta técnica es la posibilidad de resolver problemas menores como resección de sinequias laxas, toma de muestras histológicas para estudio, resección de pequeños pólipos, entre otras. Representa un método seguro y bien tolerado por las pacientes. En nuestra institución constituye una herramienta esencial en el diagnóstico y tratamiento de las patologías intracavitarias,, permitiendo la resolución ambulatoria de intervenciones que hasta hace 10 años se limitaban al abordaje transabdominal, como las miomectomías, resección de sinequias, ablación endometrial, malformaciones congénitas, lesiones precursora y cáncer de endometrio.

Debido a los avances tecnológicos es posible ahora la histeroscopia de consultorio, resultando en mayor comodidad para la paciente, la cual es atendida en forma ambulatoria, con un gran ahorro en costos y tiempo. La histeroscopia es el único método diagnóstico que nos permite visualizar de forma directa el interior de la cavidad uterina y del canal cervical.

El presente estudio pretende determinar la utilidad de la histeroscopia para la detección de cáncer de endometrio y lesiones precursoras en concordancia con la biopsia de endometrio.

La sensibilidad de este procedimiento en distintas series publicadas varía entre 79 y 100%, una especificidad de 49.6 a 93 %, con un valor predictivo positivo de 81.3 % y valor predictivo negativo de 100 % (13-15). En nuestra serie todas las pacientes a quienes se les realizó histeroscopia de 225 histeroscopias en 158 pacientes tanto para la histeroscopia como para la biopsia de endometrio se detectaron lesiones anormales (158 verdaderos positivos) y 63 (falsos verdaderos), del total ambas eran normales mientras que en 4 pacientes (falsos positivos) la histeroscopia dijo que había anomalías mientras que la biopsia de endometrio se reportó como normal.

La prueba diagnóstica arrojó una sensibilidad de 100% IC 95% (99.68-100) y una especificidad de 94% IC 95% 87.61 – 100).

El índice de validez o proporción de individuos clasificados correctamente por histeroscopia 98.2 (IC95% 96.27-100).

Los valores predictivos positivos o sea la probabilidad de que la histeroscopia identifique anomalía y que coincidan con la biopsia 97.53 (IC 95% 94.83-100).

VI. CONCLUSIONES

La histeroscopia de consultorio es eficaz para discriminar endometrio con patología y sin patología, tiene una sensibilidad de 100% y especificidad de 94%. Los hallazgos histeroscópicos detectaron el 100% de paciente con cáncer de endometrio.

El valor predictivo positivo de la histeroscopia fue de 97.5% y el valor predictivo negativo fue de 100%.

Además es un procedimiento sencillo, sin complicaciones y nos permite el diagnóstico y tratamiento de otras patológicas concomitantes.

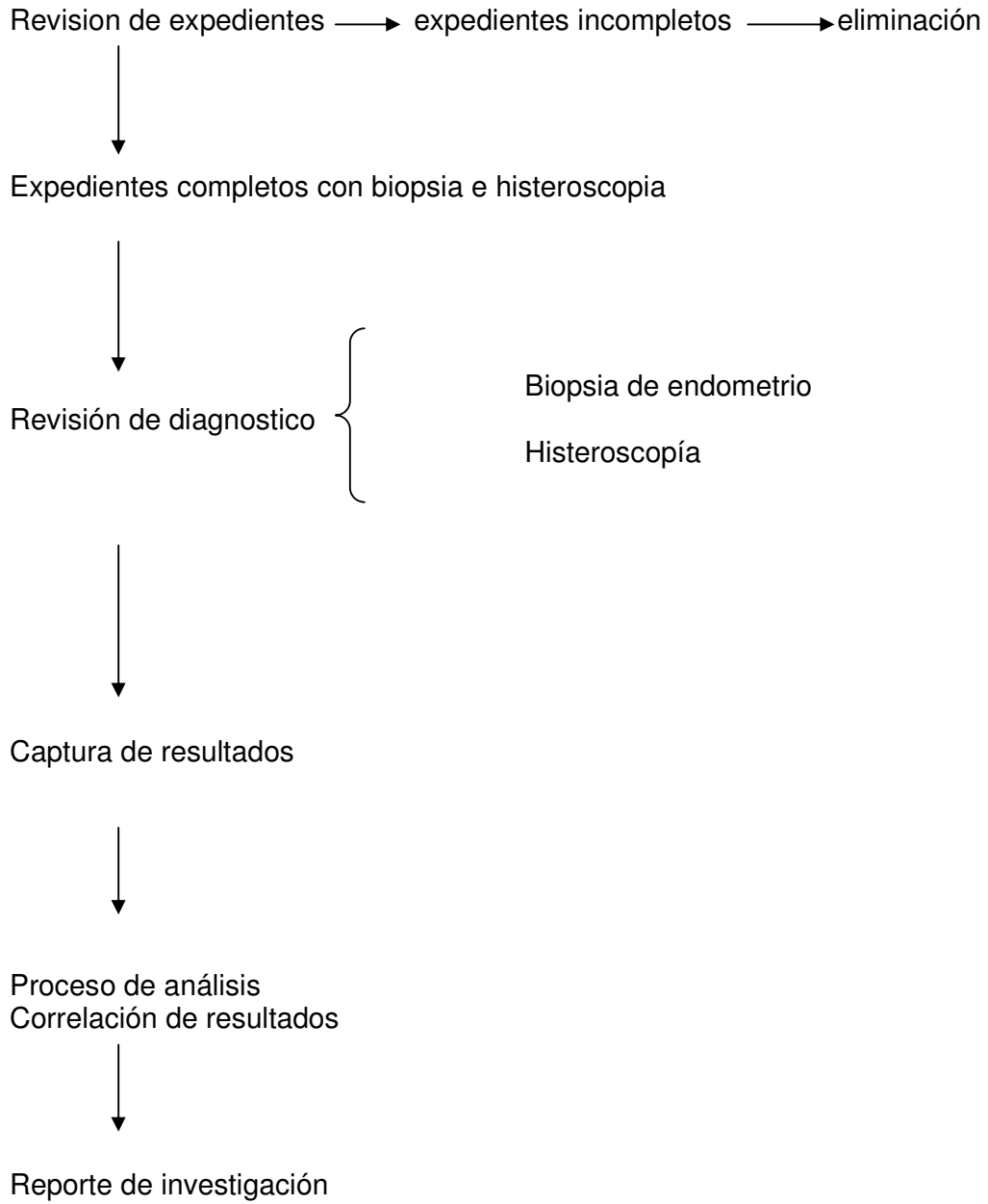
VII. REFERENCIAS BIBLIOGRÁFICAS

1. Cullen T. Cancer of the utero. New York: Appleton and Cols; 2006.
2. Janicek MF, Rosenshein NB. Invasive endometria1 cancer in utero resected for atypia endometrial hyperplasia. *Gynecol Oncol.* 1994;52:373-8.
3. Hunter JE, Tritz DE, Howell MG, DePriest PD, Gallion HH, Andrews SJ, et al. The prognostic and therapeutic implications of cytologic atypia in patients with endometrial hyperplasia. *Gynecol Oncol.* 1994;55:66-71.
4. Sherman AI, Brown S. The precursors of endometrial cancer. *Am J Obstetric Gynecol,* 1979;135:947-56.
5. Kurman RJ, Kaminski PF, Norris HJ. The behavior of endometrial hyperplasia. A long term study of untreated hyperplasia in 170 patients. *Cancer.* 1985; 56:403-12.
6. Wentz WB. Progestin therapy in endometrial hyperplasia. *Gynecol Oncol.* 1974; 2:362-7.
7. Hillard P. Benign diseases of the female reproductive tract: symptoms and signs. *Novak.s gynecology.* Philadelphia: Lip- pincot Williams and Wilkins; 2002. p. 351.
8. Dunton CJ, Baak JP, Palazzo JP, Van Diest PJ, McHugh M, Widra EA. Use of computerized morphometric analyses of endometrial hyperplasias in the prediction of coexistent cancer. *Am J Obstetric Gynecol.* 1996;1.74:1518-21.
9. Kumar T, Kauliura S, KomotoT, Seino H, Tenma Y, et al. Clinical over and under estimation in patients who underwent hysterectomy for atypical endometrial hyperplasia diagnose by endometrial biopsy: the predictive value of clinical parameters and diagnostic imaging. *Eur J Obstet Gynecol Reprod Biol.* 2003;108:213-6.
10. Randall TC, Kurman RJ. Progestin treatment of atypical hyperplasia and well differentiated carcinoma of the endometrium in women under age 40. *Obstet Gynecol.* 434-40.
11. Tavassoli F, Kraus. Endometrial lesions in utero atypical endometrial hyperplasia. *Am J Clin Pathol.* 70:70-9.
12. Valenzuela P, San.zJM, Keller J. Atypical endometrial hyperplasia: ground for possible mis diagnosis of adenocarcinoma. *Gynecol obstet Invest.* 2003;56.163-7.
13. Xie X, Lu WG, Ye DF, Chen IZ, Fu YF. The value of curettage in diagnosis of endometrial hyperplasia. *Gynecol Oncol.* 2002; 84:135-9.
14. Labastida Nicolau R. Tratado y atlas de histeroscopia. Barcelona: Salvat; 1990.
15. Agostini A, Schaeffer V, Cravello L, Bretel1e F, Roger V, Blanc B. Atypical hyperplasia of endometrium and hysteroscopy. *Gynecol Obstet Fertil.* 2003;31:355-8.
15. Silverberg SG, Kurman RJ. Tumours of the uterine corpus and gestational trophoblastic disease, third series, fascicle 3. Atlas of tumor pathology. Washington: Armed Forces Institute of Pathology; 1992.
16. Bokhrn.an JV. Two pathogenesis types of adenocarcinoma. *Gynecol Oncol.* 1983;15:10-7.

17. Mutter GL. Endometrial intraepithelial neoplasia (EIN): will it bring order to chaos? The Endometrial Collaborative Group. *Gynecol Oncol.* 2000;76:287-90.
18. Shutter J, Wright TC Jar. Prevalence of underlying adenocarcinoma in women with atypical endometrial hyperplasia. *Int J Gynecol Pathol.* 2005; 24:313-8.
19. Koss LG. Screening for endometrial cancer. *IARC Sci Publ.* 1986;76:293-300.
20. Mencaglia L, Perino A, Hamou J. Hysteroscopy in Perimenopausal and postmenopausal women with abnormal uterine bleeding. *J Reprod Med* 1987;32: 577-82
21. Bettocchi S, Selvaggi I, Porrecci Lovero G. The Vaginoscopic technique a new approach to hysteroscopy. *Am Assoc. Gynecol. Laparosc* 1995;2(supp):7

VIII. ANEXOS

1. DESCRIPCIÓN DE PROCEDIMIENTOS



2. HOJA DE CAPTURA DE DATOS

Nombre	Edad	Dx envio	Dx histeroscópico	Dx biopsia de endometrio