



**UNIVERSIDAD NACIONAL AUTÓNOMA DE MÉXICO**  
**FACULTAD DE MEDICINA**  
**DIVISIÓN DE ESTUDIOS DE POSGRADO**  
**HOSPITAL GENERAL DE MÉXICO O. D.**  
**OTORRINOLARINGOLOGÍA Y CIRUGÍA DE CABEZA Y CUELLO**

**EVALUACIÓN DEL EMPLEO DE LA SUTURA TRANSEPTAL**  
**EN EL MANEJO DE SEPTOPLASTIAS**

**T E S I S**

**QUE PARA OBTENER EL TÍTULO DE LA ESPECIALIDAD EN:**  
**OTORRINOLARINGOLOGÍA Y CIRUGÍA DE CABEZA Y CUELLO**

**PRESENTA:**

**DRA. MIREYA JUDITH PUGA MORALES**

**MÉXICO., D. F.**

**2007**



Universidad Nacional  
Autónoma de México

Dirección General de Bibliotecas de la UNAM

**Biblioteca Central**



**UNAM – Dirección General de Bibliotecas**  
**Tesis Digitales**  
**Restricciones de uso**

**DERECHOS RESERVADOS ©**  
**PROHIBIDA SU REPRODUCCIÓN TOTAL O PARCIAL**

Todo el material contenido en esta tesis esta protegido por la Ley Federal del Derecho de Autor (LFDA) de los Estados Unidos Mexicanos (México).

El uso de imágenes, fragmentos de videos, y demás material que sea objeto de protección de los derechos de autor, será exclusivamente para fines educativos e informativos y deberá citar la fuente donde la obtuvo mencionando el autor o autores. Cualquier uso distinto como el lucro, reproducción, edición o modificación, será perseguido y sancionado por el respectivo titular de los Derechos de Autor.

HOSPITAL GENERAL DE MEXICO. O. D.  
OTORRINOLARINGOLOGIA Y CIRUGIA DE CABEZA Y CUELLO.

---

DR. ROGELIO CHAVOLLA MAGAÑA.  
JEFE DE SERVICIO.  
PROFESOR TITULAR: CURSO DE POSTGRADO EN ORL Y CCC.

---

DR. JUAN FAJARDO ARROYO  
JEFE DE UNIDAD.  
PROFESOR ADJUNTO CURSO DE POSTGRADO EN ORL Y CCC.  
TUTOR DE TESIS.

---

DRA. MARIA DEL PILAR CANSECO CALDERON  
MEDICO ADJUNTO.  
ASESORA DE TESIS.

---

DR. JORGE EDUARDO RIZO ALVAREZ.  
MEDICO ADSCRITO.  
ASESOR DE TESIS.

---

DR. JORGE FRANCISCO MOISES HERNANDEZ.  
MEDICO ADSCRITO.  
ASESOR DE TESIS.

---

DRA. MIREYA JUDITH PUGA MORALES.  
AUTORA DE TESIS.

## DEDICATORIA:

Ante todo **A DIOS**, por permitirme la vida y ser la luz que guía mi camino día con día. Por llenar mi vida de dicha y bendiciones.

Dedicada a mis **PADRES**: porque gracias a ustedes existo, por haber forjado en mí la base de lo que hoy soy, producto de todo su esfuerzo y por haberme enseñado los valores de la vida. Por ser mi universo. EN HONOR A USTEDES CON TODO MI AMOR.

## AGRADECIMIENTOS ESPECIALES:


A mi MADRE, la persona que más admiro y amo en el mundo entero. Muchas gracias por darme la vida, por el apoyo incondicional que siempre has sido para mí, por compartir junto a mí las derrotas y alegrías que me ha dado la vida, por tu paciencia, por todo el amor, por ser mi amiga, mi ejemplo de vida, mi TODO.

A mi PADRE, persona admirable y respetable, por ser la influencia principal para mi realización como persona en todos los ámbitos de la vida, por incentivar me día con día a ser la mejor, por creer en mí, por tus consejos y por todo el apoyo brindado para mis logros... Muchas gracias PAPA.

A ti ABUE por existir y por estar a mi lado siempre, por tus constantes consejos, tu ejemplo de vida y tu gran amor... mil gracias mama!!!

A mis hermanos: BIANCA Y CHRISTIAN, por su confianza, el apoyo, la comprensión y por estar junto a mí en todos los momentos de la vida.

Al resto de mi familia por creer en mí.... Y por su apoyo incondicional.

A ti ALEX,  porque desde donde hoy te encuentras, sigues junto a mí, enseñándome que no hay distancia real y porque me das la luz en tiempos de penumbra para continuar en el camino.

A mis mejores amigas: Jenny y Alinne por compartir juntas siempre los triunfos y fracasos en el camino y por ser mi apoyo incondicional.

A mi mejor amigo, Rey (ERICK), por tu amistad sincera y única, por tus consejos, apoyo y amor incondicional, por tu confianza y lealtad, y por el gran ejemplo de vida que me das día con día.

A BETY, ISSA, MONY y PACO: por la gran amistad que hoy nos une, la confianza y el apoyo incondicional que me brindaron siempre.

En especial y en honor a usted, DR FAJARDO (Mi PRINCIPE): gran maestro y amigo, mi más amplio agradecimiento, de entre muchas cosas más: por el cariño, las enseñanzas, los consejos, el apoyo, por la guía, por el ejemplo de vida que representa para mí, por la gran amistad incondicional que me ha brindado: muchísimas gracias por haberme dado la oportunidad de conocerlo y de estar a su lado en todo momento. No tengo palabras para agradecerle todo...tan solo los millones de gracias que en esta hoja se plasmaran y mi lealtad hacia usted por siempre!! Gracias por existir.

A todos los médicos de base del servicio de ORL: por ser piedra angular en mi formación como profesional y como persona, y por haber contribuido en la realización de este proyecto (en orden alfabético):

Dra. Cristina Alarcón.

Dr. Victor Alarcón.

Dra. Alma D. Anaya.

Dra. Ma. Del Pilar Canseco.  
Dr. Fabricio del Rio.  
Dra. Laura E. Domínguez.  
Dr. Enrique La Madrid B.  
Dra. Carolina Lopez Ugalde.  
Dr. Alejandro Espinosa Rey  
Dr. Tomas Martínez Segura.  
Dr. Jorge Fco. Moisés Hdez.  
Dr. Victor Hugo Loza.

A todos ustedes: por creer siempre en mí, por el apoyo, la tolerancia, su constancia, los tan valiosos consejos, la confianza, el esfuerzo, las oportunidades, las lecciones de vida, el cariño brindado y la gran amistad sincera e incondicional que nos unirá siempre, mil gracias. Por siempre, mi mayor RECONOCIMIENTO y GRATITUD, todo mi RESPETO y ADMIRACION, porque sin ustedes no lo hubiera logrado!!! Gracias maestros por sus enseñanzas.

Al Dr. ANTONIO DIAZ. Por su apoyo y dedicación a mi formación, por las enseñanzas, por creer en mi y por toda la confianza, sus valiosos consejos, su dedicación, y sobre todo por la gran amistad y lealtad que me ha brindado.

A mis COMPAÑEROS RESIDENTES: por la amistad que surgió entre nosotros en esta época tan especial de mi vida, por su apoyo, por todas las cosas buenas que me han dejado, y por las experiencias que compartimos juntos, siempre los recordaré con cariño.

En especial a Taka, Luis, Miguel y Pepe, gracias por la amistad y el apoyo incondicional, la paciencia y la tolerancia, y porque han sido ustedes quienes más han sufrido la situación de locura en la que me he encontrado en estos últimos meses... pero sus bromas y su amistad han hecho de ello algo muy divertido.

Al Dr. AMANCIO por su brillante asesoría en la parte estadística de este trabajo.

Al Dr. ROGELIO CHAVOLLA Jefe de servicio. Por haberme dado la oportunidad de prepararme como especialista en el servicio de ORL del mejor hospital en MEXICO.

A MIS QUERIDAS ENFERMERAS Y AMIGAS, por su paciencia, sus contribuciones, su tiempo, sus consejos y su apoyo para mi formación profesional, y sobre todo por su compañía.

A MEMITO, por darme la oportunidad de conocerle, por tu amistad y tu apoyo incondicional en todos los momentos que lo necesite.

A todo el personal administrativo que con su esfuerzo y dedicación logran la excelencia.

A todos los PACIENTES, por existir, por ser mis constantes retos y los mejores libros. Millones de gracias porque sin ustedes no lo hubiera logrado.

A mi país, que espera lo mejor de mi...

**PORQUE HOY, SOY LO QUE SOY, PRODUCTO DEL GRAN ESFUERZO DE  
TODOS LOS QUE EN MI HAN CREIDO. A TODOS USTEDES MILLONES DE  
GRACIAS.**

## **INDICE:**

1. INTRODUCCION.....	1
2. MARCO TEORICO:	
1.1 EMBRIOLOGIA DE LA NARIZ.....	4
1.2. ANATOMIA DE LA NARIZ.....	4
1.3 DESVIACION SEPTAL. CLASIFICACION.....	10
1.4 TECNICA DE SEPTOPLASTIA.....	11
1.5 TAPONAMIENTOS NASALES.....	14
1.6 TIPOS DE SUTURAS.....	18
3. DESARROLLO DE LA INVESTIGACION:	
EVALUACION DEL EMPLEO DE LA SUTURA TRANSEPTAL EN EL MANEJO DE SEPTOPLASTIAS.	
OBJETIVOS.....	20
JUSTIFICACION.....	20
MATERIAL Y METODOS.....	20
METODOLOGIA:.....	22
RESULTADOS:.....	28
ANALISIS Y DISCUSION.....	33
CASOS:.....	37
CONCLUSIONES:.....	43
ANEXO 1:.....	44
BIBLIOGRAFIA.....	45



# EVALUACION DEL EMPLEO DE LA SUTURA TRANSEPTAL EN EL MANEJO DE SEPTOPLASTIAS.

## INTRODUCCION:

---

---

La deformidad del tabique nasal es una alteración frecuente en la práctica del otorrinolaringólogo. En 1875, Adams fracturó, reposicionó e inmovilizó el septum con tablillas <sup>2</sup>. Asch en 1899 propuso la realización de incisiones cruzadas del espesor total de cartílago septal, para alterar la memoria que éste adquiere con su desviación.<sup>3</sup> Freer en 1902 y Killian en 1904 propusieron por separado la técnica que hoy en día se conoce como resección submucosa del septo nasal <sup>1</sup>.

Sin embargo, en la era moderna la cirugía del septum nasal comienza a partir de 1947, con el nuevo concepto de septoplastía introducido por Cottle y Loring.<sup>4,5</sup> En 1960, Cottle, Goldman y Smith por separado, expusieron las virtudes comparativas de la septoplastia con respecto a la resección submucosa, pero a pesar de los progresos introducidos por estos autores, nuevas propuestas de técnicas siguen invadiendo la práctica diaria y entre ellas, de las más actuales, se encuentra la cirugía endoscópica del septo nasal. <sup>1,4-8</sup>.

Si bien ha sido una preocupación cómo corregir la desviación del septum, la inquietud de cómo lograr una hemostasia segura más confortable, segura y amigable para el paciente, sin que dañe la función ciliar, ha pasado a ser en los últimos años centro de atracción de numerosos investigadores. El tapón nasal después de efectuar una rinoplastia, Septorrinoplastia o septoplastia es hoy en día un procedimiento que aún sigue siendo empleado de rutina por muchos cirujanos. Esto es debido, en parte, porque muchas descripciones de las técnicas quirúrgicas contienen recomendaciones acerca de los taponamientos nasales.

En la actualidad existen múltiples métodos que van desde el taponamiento nasal anterior tradicional de gasa estéril impregnada de sustancias antibióticas, la colocación de tubos de ventilación, esponjas hidratables y otros materiales

biocompatibles<sup>1,5-8</sup> (los cuales habitualmente no están disponibles en nuestro medio) hasta la sutura de la mucosa nasal con diversidad de materiales para su propósito en cuanto al tipo de sutura se refiere.

Cuando se emplea un taponamiento anterior en una cirugía nasal, su propósito es controlar el sangrado (función hemostática), disminuir el edema, proporcionar un soporte interno a las estructuras óseas y cartilagosas, e incrementar la aposición de los colgajos septales.<sup>9,10</sup> La nariz es susceptible de presentar un sangrado 10 días posteriores a la cirugía, lo cual es un periodo de tiempo que excede la duración de lo que se aconseja para un tapón.

También, el uso de agentes vasoconstrictores durante la cirugía septal, el cierre cuidadoso de todas las incisiones intranasales, el uso de suturas hemostáticas, pueden usualmente controlar el sangrado postoperatorio temprano.<sup>11,12</sup> Más aún, el sangrado agudo causado por la remoción de un tapón nasal no es poco común, y esto es incómodo tanto para el paciente como para el cirujano, ya que puede necesitar de la inserción de un segundo tapón nasal.

La estabilización de las estructuras óseas no siempre se logra con el tapón nasal, y desde luego, esto puede resultar en una lateralización de los huesos nasales, lo cual puede alterar el resultado final, desde el punto de vista cosmético y funcional.<sup>10</sup>

La coaptación de los colgajos septales puede ser logrado fácilmente mediante una sutura lado a lado del septum, lo cual tiene un efecto de más larga duración respecto del tapón nasal, cuando éste es uno de los objetivos de su empleo, dependiendo del tipo de sutura que sea empleada.<sup>9,12</sup> Además, una pequeña incisión en un lado de la mucosa septal puede ser suficiente para el drenaje. Más que disminuir el edema, los tapones pueden incrementarlo debido a la alteración en el drenaje venoso y linfático endonasal.<sup>10</sup>

Además de las ventajas mencionadas anteriormente, las cuales son debatibles, también existe controversia acerca del tipo y duración del tapón nasal. Las

gasas vaselinadas, la pasta de parafina bismuto yodoformo, la telfa, los dedos de guante, las hojas de silastic, el oxichel, surgicel, merocel, gelfoam, gasas impregnadas de diferentes tipos de antibióticos de amplio espectro, y los balones neumáticos han sido todos empleados como taponamientos nasales con duraciones que oscilan desde las 2 horas hasta los 5 días.<sup>13-17</sup>.

Por otro lado, una larga lista de complicaciones asociadas con el tapón nasal han sido descritas, las cuales suscitan cuestiones al respecto del juicio de seguirlo emplearlo.<sup>13,18</sup> Aunque se ha reportado desde hace varios años por Guyuron y cols.<sup>15</sup> la mejoría en la vía aérea nasal y la disminución en la frecuencia de sinequias empleando taponamientos nasales, la literatura también menciona opiniones controversiales al respecto de estas afirmaciones. Muchos pacientes encuentran la remoción del taponamiento nasal como la parte más incómoda y dolorosa del procedimiento quirúrgico de septo o rinoseptoplastía.<sup>14,15</sup>.

El uso de varias técnicas de analgesia, y aún el oxido nitroso, han sido recomendados para evitar la incomodidad durante la extracción de los taponamientos.<sup>13,19</sup> También ha habido varios intentos para encontrar un método más amigable para el paciente de taponamiento nasal.<sup>20-22</sup>.

Durante los últimos años, se han reportado en la literatura varios trabajos al respecto de realizar procedimientos quirúrgicos ya sea septales o rinoseptales, sin el empleo de taponamientos nasales, empleando en vez de éstos, suturas septales, con buenos resultados funcionales y en su caso, cosméticos adecuados, y sobre todo, con resultados de satisfacción y comodidad en los pacientes. Así, bajo la consideración de que los taponamientos nasales presentan desventajas que están más allá de sus posibles beneficios, se decidió realizar esta investigación, con el objetivo de evaluar los resultados posquirúrgicos a mediano plazo de realizar septoplastias, empleando colocación de sutura transeptal como método hemostático y de soporte septal, evitando con ello, el uso del taponamiento nasal y por ende la morbilidad que ello conlleva.<sup>23</sup>.

### 1.1 EMBRIOLOGIA:

El desarrollo de las cavidades nasales empieza durante la cuarta semana de gestación. Colecciones de células de la cresta neural sufren proliferación y forman las placodas nasales.<sup>25,26</sup> El septum nasal se desarrolla como un crecimiento hacia abajo de los procesos nasales mediales emergentes, definiendo así las cavidades nasales izquierda y derecha. Durante el periodo embrionario tardío, el epitelio se invagina a cada lado del septum nasal, formando divertículos que se conocen como órganos vomeronasales que usualmente son únicamente remanentes en el adulto. Estos fragmentos pequeños de cartílago están localizados entre el borde inferior del cartílago del septum nasal y el vómer. A menudo se encuentran en unión con un espolón septal, y pueden ser usados como material de injerto cuando están ausentes otros recursos. La estructura cartilaginosa de la nariz se desarrolla de tres condensaciones mesenquimatosas en las protuberancias nasales lateral y medial. Parte de este cartílago empieza a osificarse, formando por lo tanto hueso membranoso que constituye las placas cartilaginosas del vómer y la lámina perpendicular. La placa perpendicular del etmoides y los huesos propios no completan su osificación sino hasta la pubertad. El daño a la nariz en la infancia o la adolescencia puede no provocar una fractura real, pero puede crear cambios en el crecimiento de este tejido transicional que puede resultar ultimadamente en un septum posterior desviado o la formación de un espolón.<sup>25,26.</sup>

### 1.2 ANATOMIA DE LA NARIZ.

El conocimiento detallado de la anatomía nasal es absolutamente necesario cuando se adquiere la responsabilidad de realizar una cirugía nasal; por ende, constituye el primer paso obligado a desarrollar en este proyecto. Asimismo, el estudio cuidadoso de estos detalles, nos conlleva la mayoría de las veces, a una práctica sumamente responsable y de excelencia.

## **ANATOMIA DE LA NARIZ EXTERNA: PIRAMIDE NASAL.** <sup>27,28</sup>

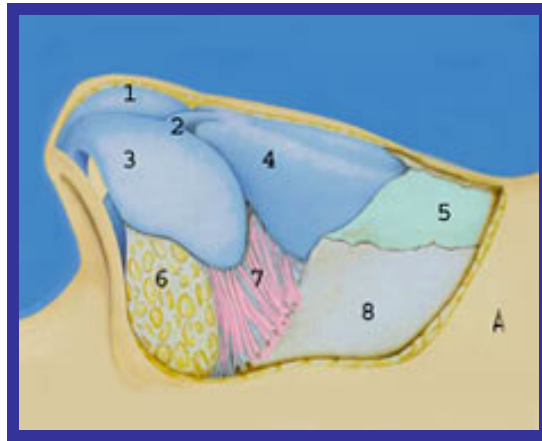
La nariz en su porción externa tiene forma de pirámide, cubierta por piel, la cual es más delgada y móvil en los dos tercios superiores y más gruesa y adherente en el tercio distal del lóbulo nasal. El grosor promedio de la piel es mayor en el área nasofrontal (1.25mm) y menor en el rinion (0.6mm). Los vasos sanguíneos y nervios pasan a través del interior del tejido subcutáneo por encima del músculo. Son dos músculos los importantes: músculo elevador común del ala de la nariz y del labio superior que mantienen la válvula nasal abierta. El depresor del tabique nasal que acorta el labio superior.

Los cartílagos laterales superiores de la nariz son dos láminas triangulares situadas a cada lado de la línea media, en las caras laterales de la nariz, inferiores a los huesos nasales y superiores a los cartílagos alares. Su borde anterior se une al borde anterosuperior del cartílago del septum nasal; el borde superior se une a los huesos nasales del lado correspondiente, y el borde inferior se relaciona con el borde superior del segmento lateral del cartílago del ala de la nariz; al que está unido por la lámina fibrosa.

Los cartílagos laterales inferiores, o alares, son dos, cada uno de ellos es una delgada lámina flexible y contorneada en forma de "U" cuya concavidad limita lateral, anterior y medialmente el orificio de la narina correspondiente. Los cartílagos accesorios son pequeñas piezas cartilaginosas, de forma variable, situadas en los intervalos que separan los cartílagos alares de los cartílagos laterales superiores. Figura 1.

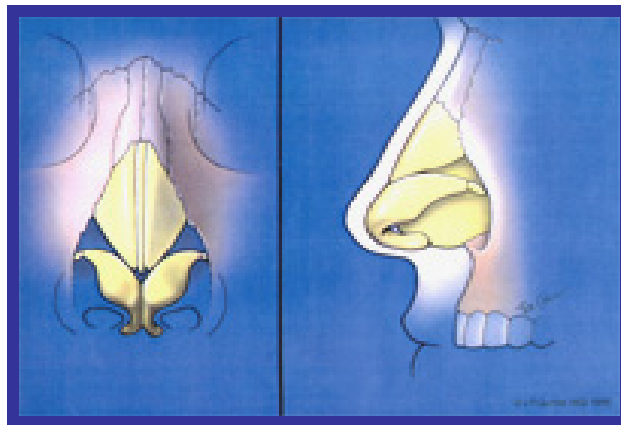
El lóbulo puede ser definido como el área que incluye la punta nasal circundada por una línea que conecta el cartílago superior con las fosas nasales, el punto supratíp, y la mitad anterior de la pared alar lateral. El LOBULO a su vez, se subdivide en punta, suprapunta e infrapunta. Figura 2.

FIGURA 1. ANATOMIA DE LA NARIZ EXTERNA.



- |   |   |
|---|---|
| 1. Cartílago alar derecho.              | 5. Huesos propios nasales.                |
| 2. Cartílago alar izquierdo.            | 6. Tejido fibroadiposo de las alas.       |
| 3. Angulo septal anterior, ligamentos-. | 7. Conexiones fibrosas -                  |
| 4. Cartílagos laterales superiores.     | 8. Apófisis ascendentes de hueso maxilar. |

Figura 2. PIRAMIDE NASAL: VISTA FRONTAL Y LATERAL.



### **ANATOMIA DE LA NARIZ INTERNA.**

A cada lado de la línea media existe una cavidad nasal, y la estructura que las divide se denomina SEPTUM NASAL. Está compuesto de cartílago y hueso, cubiertos por mucosa respiratoria. La porción ósea, está formada por la lámina perpendicular del etmoides en la parte posterior y superior y el vómer en la

porción inferior y posterior. La porción cartilaginosa está constituida por el cartílago cuadrangular en la parte anterior.<sup>27</sup>

También forman parte del septum, la cresta maxilar (del proceso palatino de la maxila) y la porción premaxilar, y la cresta nasal de los huesos palatinos. Algunos autores incluyen también la espina nasal del hueso frontal. Anteriormente el vómer y las alas premaxilares embriológicamente son huesos pares que se fusionan para formar una hendidura para la inserción del borde inferior del cartílago cuadrangular. Figura 3.<sup>29</sup>

FIGURA 3. ESTRUCTURA DE SEPTUM NASAL.



1. Espina nasal.
2. Lámina cribosa
3. Lámina Perpendicular de Hueso Etmoides.
4. Cartílago Cuadrangular (septal).
5. Vómer.
6. Premaxila.
7. Cresta Nasal de Hueso Palatino.

Caudalmente la parte más prominente de la premaxila es la espina nasal anterior, que es el sitio de adhesión más caudal del borde inferior del cartílago cuadrangular. Esta articulación no se realiza directamente con el cartílago cuadrangular, sino a través de unas conexiones fibrosas entre el pericondrio del cartílago y el periostio respectivo.<sup>30</sup>

---

El cartílago cuadrangular tiene 4 bordes: dorsal o superior, ventral o inferior, caudal o anterior y cefálico o posterosuperior. La porción más caudal usualmente se extiende más adelante de la espina nasal, a la que su pericondrio se une con fuertes conexiones fibrosas denominadas fibras cruzadas por la disposición que presentan. Además se fusiona con las alas premaxilares y el vómer en la parte posterior. La articulación del cartílago cuadrangular con el vómer y la placa perpendicular es única en su género, porque el cartílago no suele articularse directamente con el hueso.<sup>31</sup>

El borde cefálico del septum cartilaginoso donde se une a la lámina perpendicular del etmoides, normalmente es la porción más espesa del cartílago septal, oscilando entre 5 a 7 mm. Dorsalmente este cartílago se articula con los cartílagos laterales superiores en el área del rhinión.<sup>32</sup>

Hay algunos aspectos críticos acerca de la articulación entre el cartílago cuadrangular y la premaxila, y el vómer conocida como “ tongue and groove ”.<sup>33</sup> Aunque algunas fibras periostiales son continuas con las fibras pericondriales ipsilaterales, muchas pasan alrededor del borde superior articulado del hueso y llegan a ser continuas con el periostio del lado opuesto o cruzan para llegar a ser continuas con las fibras pericondriales opuestas. El pericondrio tiene una configuración cruzada similar alrededor del borde inferior del cartílago septal. Hay conexiones fibrosas dentro de esta hendidura que permiten la libre movilidad del septum cartilaginoso a este nivel, permitiendo su rotación ligera lateralmente cuando el cartílago es comprimido, reduciendo el peligro de fractura. La suma de los efectos resulta en una articulación con una intrincada red entretejida entre el periostio y el pericondrio, que hace una disección mucopericondrial continua especialmente difícil a este nivel.<sup>34</sup>

La mucosa nasal posee un epitelio cilíndrico ciliado pseudoestratificado, con células caliciformes y glándulas serosas y mucinosas. En la parte superior, la cobertura consiste de una membrana mucosa olfatoria, que tiene un matiz amarillento y que constituye el epitelio olfatorio sensorial.<sup>35</sup>



#### IRRIGACION: <sup>36-38</sup>

La irrigación arterial de las cavidades nasales esta dada por dos sistemas arteriales principales: las arterias carótida interna y externa. La arteria carótida interna a través de su arteria oftálmica, emite las ramas etmoidal anterior y posterior, que irrigan la parte anteroposterosuperior de las cavidades nasales, y las cuales llegan a la lámina cribosa por conductos etmoidales.. La arteria carótida externa a través de su arteria facial emite la arteria labial superior y ramas nasales que irrigan la parte anteroinferior del septum nasal. Asimismo, mediante su arteria maxilar, da la arteria esfenopalatina, la palatina descendente y los ramos faríngeos. El área de Little situada en la porción anterior del septum es una zona de confluencia vascular de las ramas terminales de las arterias etmoidal anterior, esfenopalatina y labial superior, y es denominada plexo de Kiesselbach.

#### DRENAJE VENOSO: <sup>39-42</sup>

La submucosa del interior de la nariz esta compuesta de plexos venosos bien desarrollados que son particularmente prominentes en los cornetes inferiores, el meato medio y la parte posterior del septum.

#### DRENAJE LINFÁTICO: <sup>43</sup>

Anteriormente, los linfáticos nasales drenan hacia los tejidos blandos de las narinas y hacia los linfáticos del labio superior. Posteriormente, se hacen más grandes y drenan hacia los ganglios linfáticos profundos. La mayoría, sin embargo, pasa hacia un plexo en frente de la trompa de Eustaquio, donde se unen a los linfáticos de la faringe superior y el oído medio para pasar hacia los ganglios retrofaríngeos.

#### INERVACION: <sup>44</sup>

La inervación nasal está formada por componentes sensoriales, parasimpáticos y simpáticos. El nervio olfatorio NCI, y la primera y segunda división del nervio trigémino NCV, aportan la inervación sensorial y sensitiva de la nariz. El sistema nervioso autónomo aporta las fibras simpáticas y parasimpáticas, las cuales regulan el grado de tono vascular, congestión turbinal, y secreción nasal. El neuroepitelio olfatorio se sitúa en el techo de la boveda nasal.

### 1.3. DESVIACION SEPTAL:


La desviación septal constituye la causa mas frecuente de obstrucción nasal en la otorrinolaringología. <sup>46</sup>

En 1999, el Dr. Guyuron y cols; <sup>47</sup> describió las diferentes clases de de desviación septal que fueron observadas en un total de 1224 cirugías realizadas, siendo 6 las categorías diferentes de desviación septal, cada una de las cuales, amerita un manejo quirúrgico específico.

#### DESVIACIONES SEPTALES:

- CLASE I: INCLINACION SEPTAL
- CLASE II: EN FORMA DE "C" DEFORMIDAD ANTEROPOSTERIOR.
- CLASE III: EN FORMA DE "C" DEFORMIDAD CEFALOCAUDAL.
- CLASE IV: EN FORMA DE "S" ANTEROPOSTERIOR.
- CLASE V: EN FORMA DE "S" CEFALOCAUDAL.
- CLASE VI: DESVIACION LOCALIZADA: OSEA O CARTILAGINOSA.

FIGURA. 4: TIPOS DE DESVIACIONES SEPTALES:



Los autores, proponen para cada una de estas desviaciones septales una corrección específica.<sup>48.</sup>

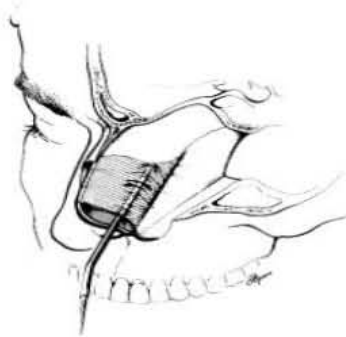
#### **1.4 TECNICA DE SEPTOPLASTIA<sup>49</sup>**

De entre las numerosas técnicas diseñadas en el pasado, la Septoplastia propuesta por Cottle y cols. adquirió una popularidad considerable. Sin embargo, a pesar de los resultados significativos que se obtienen con este procedimiento, el riesgo de rupturas de la mucosa en la unión entre el cartílago septal y el vómer, aún persisten. Con el objetivo de evitar este problema y simplificar la cirugía septal, los Dres. M. Mantovani y R. Mazzola en el año de 1996 publicaron un nuevo abordaje para la cirugía septal, diseñando incluso nuevos instrumentos para su realización. En su artículo, se describe una nueva técnica de septoplastía, diseñada para minimizar y simplificar la cirugía septal preservando al mismo tiempo la integridad de la mucosa en las zonas críticas de articulación entre el septum cartilaginoso y la cresta vomeropremaxilar.

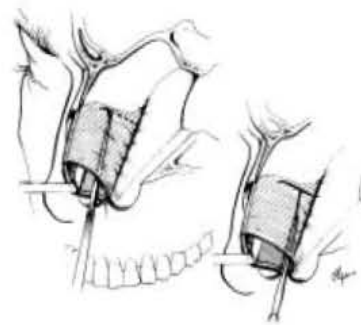
Descripción de la técnica: con el paciente bajo anestesia local o general, se infiltra con una solución al 1% de lidocaína diluida en epinefrina a 1:200,000 en septum caudal. El lado cóncavo del septum se aborda mediante una incisión de hemitransfixión con una hoja de bisturí número 15, creando un plano de disección avascular, que se alcanza mediante un cuchillo o un elevador cortante. Posteriormente se diseca el mucopericondrio solo de un lado del septum con un elevador de Howart y un aspirador-elevador, dejando intacto el plano de mucopericondrio del lado opuesto. -Fig. 5-. La disección subpericondrial se extiende posteriormente hasta la unión condroetmoidal e inferiormente a la unión condrovomeriana. Una vez que es identificada la unión condroetmoidal, la disección continúa por pocos milímetros a lo largo de la lámina perpendicular del etmoides bajo el periostio. En este momento de la cirugía se tiene cuidado de no disecar el Vómer para evitar tocar en este punto el mucopericondrio de la unión. Se realizan entonces dos condrotomías en el sitio cóncavo del septum cartilaginoso expuesto completamente con el objetivo de movilizar el cartílago cuadrangular. La primera condrotomía posterior y vertical corre craneocaudalmente en proximidad y paralela a la unión

condroetmoidal, con un cuchillo a 45 grados de timpanoplastia. Con el objetivo de preservar la continuidad de la porción cartilaginosa y para evitar el riesgo de colapso septal, la porción superior de esta condrotomía debe ser dirigida en contra del borde anteroinferior de la lamina perpendicular del etmoides. Una segunda condrotomía caudal y horizontal se realiza sobre el comer y corre en dirección posteroanterior hacia la espina nasal anterior. -Fig. 6-. El sitio, longitud y dirección de ambas condrotomías están estrictamente relacionadas con el tipo de deformidad y con la cantidad de cartílago requerida en relación con la corrección de la desviación septal, o bien, con propósitos de toma de material de cartílago para injerto.

**FIGURA 5.**

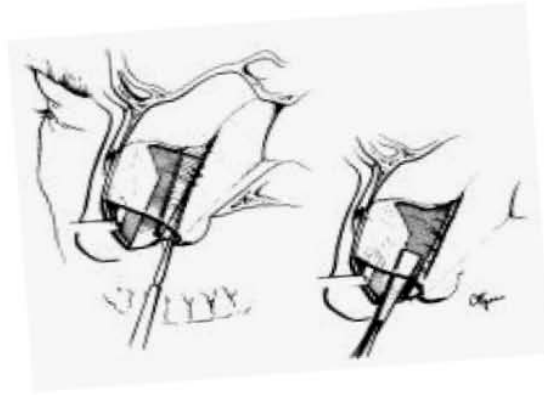


**FIGURA 6.**



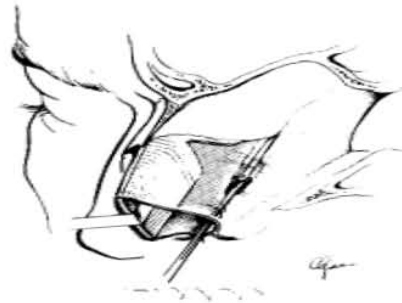
El mucopericondrio se deja intacto en el lado opuesto. El septum ahora es móvil, manteniendo sólo dos sitios de adosamiento: uno superior hacia la bóveda nasal y uno lateral, el mucopericondrio del lado opuesto (técnica de puerta oscilante). Por medio de un elevador de Cottle, la porción triangular de cartílago definido por las dos condrotomías en la porción caudal del cartílago cuadrangular es removida -Fig. 7 izq- para ofrecer suficiente acceso a la base de la bolsa pericondrial. -Fig 7 der- Con un especulo nasal largo, el cartílago cuadrangular restante es empujado a un lado; usando un elevador semicortante, se realiza una disección subperióstica en ambos lados de la lámina perpendicular del etmoides. De este modo es posible corregir desviaciones etmoidales (espolones) mediante la técnica usual de resección.

**FIGURA 7**



Una vez que contamos con el septum movido hacia el lado opuesto, en esta técnica de Septoplastia “*back and forth*” (de un lado a otro), es posible abordar el vómer. Los autores diseñaron una raspa especial para este propósito, que se introduce en la base de el saco pericondrial. Este instrumento es de forma trapezoide y su superficie tiene una forma cóncava con dientes finos para raspar el tejido pericondrial y periostico que cubre la cresta vómeropremaxilar –

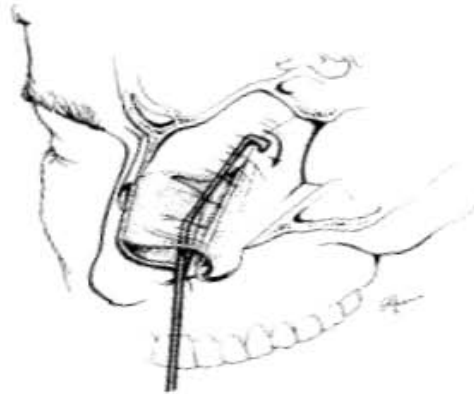
**FIGURA 8.**



Una vez que la cresta ósea es identificada y se ha completado el raspado posteroanterior, los puentes pericondriales y periósticos se interrumpen. La misma maniobra empleando un instrumento como produciría rupturas mucosas fácilmente. Un elevador especial, en forma de doble basto se adapta a cada lado del septum óseo inferior, insertándose posteriormente hacia el plano de disección vómeroetmoidal, empujándolo inferiormente, y traccionando anteriormente hacia la espina nasal anterior, manteniendo su borde cortante en contra del hueso (de aquí el nombre de la técnica : de una parte a otra) –Fig. 9- La disección subperióstica es repetida en el otro lado, empleando el otro borde

del instrumento, hasta desnudar el septum óseo. En este momento es posible abordar desviaciones localizadas en el vómer o dependientes de la cresta vomeropremaxilar.

**FIGURA 9.**



De este modo, los autores proponen un abordaje minimalista, cuidadoso y conservador para abordar desviaciones septales anteroposteriores, que involucren porciones osteocartilaginosas simples o combinadas en el septum nasal, incluso útil en casos combinados con Rinoplastias, en los que sugieren algunas modificaciones a la técnica como completar la hemitransfixión por ejemplo. Nos parece una técnica que preserva en forma conservadora las estructuras claves del septum, aspecto que nos motivó a emplearla en nuestro proyecto. Al final de la técnica los autores emplean sutura de la hemitransfixión con catgut 4 ceros, colocando 3 o 4 puntos de afrontamiento lado a lado en la incisión para prevenir la formación de hematoma, colocando posteriormente un taponamiento nasal que permanece in situ durante solo 24 horas.

### **1.5 EL TAPON NASAL.** <sup>50</sup>

El Tapón nasal es usado frecuentemente después de cirugías intranasales como en septoplastias, rinoplastias, septorrinoplastias, cirugía de cornetes, biopsias intranasales, y resecciones submucosas. Existen varios tipos de taponamientos nasales o stents intranasales. Tabla 1:

Tabla 1: MATERIALES USADOS PARA LOS TAPONES NASALES. <sup>51</sup>

MATERIAL:	PROPIEDADES:
GASA EN CINTA	Gasa impregnada en parafina, ungüento antibiótico, o yodoformo bismuto con parafina.
FINGERSTALL PACK:	Hecho de goma de látex, no permite crecimiento de virus o bacterias pero puede causar alergia.
FOAM PACK:	Hecho de diversos materiales desde naturales hasta sintéticos; tiene una superficie irregular, se usan formas de celulosa oxidizada, estructuralmente de polisacaridos.
VIGILON:	Suspensión coloide de oxido de polietileno irradiado (4%) y agua (96%), transparente y no adherente.
ALGINATO PACK:	Acido algínico, alginato de calcio, que tienen acción hemostática por entrega de iones calcio al sitio.
GELFOAM:	Esponja de Gelatina absorbible, que se licúa completamente em 2 a 5 días.
TELFAX:	Consiste en una capa de lana algodón incluida en una película plástica, inerte al agua, perforada.

El propósito del tapón nasal varía. Puede proporcionar hemostasia, prevenir la formación de hematoma, dar soporte a la aposición de un colgajo septal, cerrar espacios muertos entre el cartílago y los colgajos mucopericondriales, y prevenir el desplazamiento de los injertos óseos o cartilagosos. Durante la SEPTOPLASTIA, los colgajos mucopericondriales deben ser elevados mientras que el cirujano busca las partes irregulares de septum cartilaginoso u óseo. Colocar los colgajos de regreso sobre el tejido cartilaginoso previene la formación del temido hematoma. El hematoma que ocurre bajo el colgajo mucopericondrial puede causar perforación septal a causa del insuficiente riego del cartílago septal si ambos sitios del mucopericondrio son mantenidos lejos del cartílago sin alguna aposición. El tapón nasal previene la colección de sangre bajo el colgajo con la presión ejercida sobre el complejo cartílago-mucopericondrio. Más aún, el tapón nasal puede también salvar la vida un paciente en casos de epistaxis severa, cuando no hay indicación para realizar una cauterización o cuando esta falla para controlar el sangrado. También previene la toxicidad sistémica potencial o las reacciones adversas en la

mucosa nasal cuando se emplea nitrato de plata para lograr cauterización química. A pesar de todos los aspectos efectivos del tapón nasal, la incomodidad y el malestar asociados al tapón nasal es un hecho incuestionable. Hoy, las cirugías intranasales son realizadas no solo para lograr una respiración confortable a través de la nariz, sino que también intentan proporcionar un alivio inmediato y un postoperatorio confortable a largo plazo para el paciente. El dolor postoperatorio es la molestia mas significativa en las cirugías de septoplastia cuando se usa taponamiento nasal. Y más aún, es especialmente doloroso para el paciente cuando es tiempo de retirar el tapón de la nariz. Asimismo hay controversia acerca de la efectividad de la aplicación de taponamiento intranasal después de procedimientos quirúrgicos. Nuñez y Martín<sup>58</sup> propusieron en su artículo (1991), que el tapón nasal no es necesario debido a que puede incrementar el dolor postoperatorio, y no disminuye la incidencia de hemorragia reactiva o de otras complicaciones de la cirugía intranasal. Además, la aplicación de un tapón nasal puede resultar en complicaciones severas. Estas complicaciones son diversas y varían desde una hemorragia simple postoperatoria a un síndrome de choque toxico que puede poner en peligro la vida de un paciente.<sup>52-55</sup>

#### TABLA 2.<sup>57</sup>

##### COMPLICACIONES DEL TAPON NASAL:

##### COMPLICACIONES FRECUENTES:

- Lesiones mucosas: incluyendo perforación septal.
- Dislocación con posible aspiración
- Alteración de la ventilación durante el sueño o disminución de la pO<sub>2</sub> arterial nocturna.
- Influencia en la Trompa de Eustaquio.
- Alergia.
- Síndrome de Choque tóxico.
- Granulomas de parafina y esferulocitosis (mioesferulosis).
- Infección local.
- Dolor POP.

##### COMPLICACIONES RARAS:

- Fractura de la lámina papirácea.



- Perforación velofaríngea.
- Granuloma piógeno.
- Obstrucción aguda de la vía respiratoria.
- Distonía aguda.
- Metahemoglobinemia Inducida por Iodoformo de Bismuto con pasta de parafina.

Otras complicaciones descritas asociadas al Taponamiento nasal son:

COMPLICACIONES DEL TAPONAMIENTO NASAL: <sup>58</sup>

1. De la INSERCIÓN Del TAPON:

- \*Dolor                 \*Ataque vasovagal.
- \*Colapso cardiovascular.
- \*Trauma local.
- \*Lateralización de huesos nasales osteotomizados..

2. Del MANTENIMIENTO Del TAPON:

- \*Hipoxia e hipoxemia.
- \*Apnea obstructiva del sueño.         \*reacción a cuerpo extraño.
- \*Infección.                                 \*Mioesferulosis.
- \*Obstrucción de la Trompa de Eustaquio..
- \*Boca seca, faringodinia, deshidratación.                                 \*Disfagia.
- \*Aspiración del tapón.         \*Necrosis por presión         \*Rinorrea.
- \*Obstrucción venosa y linfática endonasal que causa edema e inflamación.                                 \*Fetidez.
- \*INCOMODIDAD EN EL PACIENTE.

3. De la REMOCIÓN Del TAPONAMIENTO:

- \*Estrés en el paciente.                                 \*DOLOR.
- \*SANGRADO.   \*INCOMODIDAD.

4. COMPLICACIONES TARDIAS:

- \*Hemorragia secundaria.                                 \*Adherencias o sinequias.
- \*PERFORACIÓN SEPTAL.
- \*INCOMPETENCIA VELOFARINGEA Y ESTENOSIS.
- \*GRANULOMA POR EL TAPONAMIENTO.

Para evitar alguna de las complicaciones observadas, se ha propuesto como método alternativo suturar los colgajos mucopericondriales al cartílago septal mediante el uso de suturas de un extremo a otro. Además de suturar los colgajos mucopericondriales, entre otras alternativas al tapón nasal, el uso de redes o mallas de silicón, y stents intranasales ha sido sugerido. La comodidad de un paciente es afectada de manera negativa por las costras y secreciones sobre los stents, y esta masa de material incrustado puede causar problemas de ventilación para el paciente.<sup>55</sup>

En un estudio publicado en el año 2004, por Erkhan Genc y cols,<sup>57</sup> se analizaron los cambios en la mucosa, pericondrio y cartílago del septum nasal del conejo después de realizar una elevación estándar del colgajo mucopericondrial, y colocar el mucopericondrio elevado sobre el cartílago septal. También los efectos de la sutura y aquéllos del tapón nasal sobre la superficie mucosa del septum nasal, pericondrio y cartílago fueron comparados con las estructuras correspondientes del septum nasal normal del conejo que no se habían sometido a procedimiento quirúrgico. Se determinó daño a la mucosa similar al colocar tapon nasal y al colocar sutura septal lado a lado.

## **1.6 SUTURAS QUIRURGICAS:**<sup>56</sup>

Sutura es cualquier hilo de material utilizado para ligar los vasos sanguíneos o aproximar los tejidos. Es ideal conocer las propiedades generales que una buena sutura puede ofrecer para su elección en determinado procedimiento quirúrgico.

Estas propiedades incluyen:

- Fuerza tensil alta y uniforme, que permita el uso de tamaños delgados. (10/0 delgada-0 –1-2.gruesa)
- Diámetro suave siempre uniforme a lo largo del hilo de sutura
- Flexibilidad para fácil manejo y seguridad de nudos.
- Aceptación óptima del tejido.
- Libre de sustancias irritantes e impurezas que favorezcan el crecimiento bacteriano.

- No tener propiedades electrolíticas, capilares ó cancerígenas.
- Comportamiento predecible.
- Estéril y lista para ser usada.

### **SUTURAS QUIRURGICAS ABSORBIBLES.**

Las suturas absorbibles son aquellas que mantienen la aproximación del tejido en forma temporal y terminan siendo digeridas por las enzimas o hidrolizadas por los fluidos tisulares. Pueden ser de tipo monofilamento, cuando se componen de un solo hilo o multifilamento, cuando tienen varios hilos retorcidos o trenzados.

Ejemplos:

El VICRYL (Poliglactina 910): Constituye un ejemplar de las suturas sintéticas absorbibles. Es un copolímero de ácidos lácticos y glicólidos, los cuales existen en forma natural en el cuerpo, produciendo una estructura molecular que mantiene la fuerza tensil para lograr eficientes aproximaciones de los tejidos durante el periodo oxítico de cicatrización de la herida. Acto seguido es absorbida rápidamente. Su fuerza tensil se mantiene en un 60% después de 14 días de ser implantado, y a los 21 días todavía persiste en un 30%. La absorción se completa entre los 60 y 90 días, a través de una hidrólisis lenta en presencia de los fluidos del tejido.

El DEXON: (Acido Poliglicólico) es una sutura quirúrgica absorbible compuesta de filamentos de homopolímero de ácido glicólico, trenzada, estéril y absorbible por hidrólisis. Tiene un recubrimiento de policaprolactona y estearato de calcio. Hay en color violeta e incolora o beige. Desencadena una mínima reacción inflamatoria en los tejidos. La pérdida gradual de la resistencia a la tensión y la eventual absorción ocurre por medio de hidrólisis, donde el polímero se degrada a ácido glicólico el cual es absorbido y metabolizado por el organismo. La absorción se inicia por la pérdida de la resistencia a la tensión, seguida por la pérdida de masa. Estudios de implantación en animales indican que retienen aproximadamente un 70% de su fuerza tensil original a dos semanas de su implantación, con aproximadamente 50% a las tres semanas. La absorción total de las suturas sintético absorbibles se completa entre 50 y 80 días

# **EVALUACION DEL EMPLEO DE LA SUTURA TRANSEPTAL EN EL MANEJO DE SEPTOPLASTIAS.**

## **OBJETIVOS:**

Evaluar los resultados postoperatorios del empleo de la sutura transeptal como método de soporte septal y hemostático, en pacientes con desviación septal, sometidos a una técnica modificada de septoplastia.

Identificar las complicaciones que se presentan con el uso de sutura transeptal en pacientes sometidos a septoplastia.

Demostrar que la septoplastia con técnica de sutura transeptal constituye una buena alternativa en términos de morbilidad postoperatoria.

## **JUSTIFICACION:**

Nuestro estudio esta basado en la consideración de que el empleo de los taponamientos nasales convencionales presenta desventajas que están más allá de sus posibles beneficios en términos de morbilidad para los pacientes, y en la necesidad de contar con un método hemostático que además proporcione soporte interno a las estructuras ósas, en forma segura y confortable, y con buenos resultados funcionales.

## **MATERIAL Y METODOS:**

TIPO de ESTUDIO: Observacional, prospectivo, longitudinal y descriptivo.

### Población y muestra

El estudio se realizó en el servicio de Otorrinolaringología y Cirugía de Cabeza y Cuello del Hospital General de México, en el periodo comprendido de Mayo de 2006 a Mayo de 2007. Se incluyó a los pacientes que cumplieron con el criterio quirúrgico de desviación septal clase VI de Guyuron, bajo consentimiento informado y firmado por escrito.

## **MATERIAL Y METODOS:**

TIPO de ESTUDIO: Observacional, prospectivo, longitudinal y descriptivo.

### Población y muestra

El estudio se realizó en el servicio de Otorrinolaringología y Cirugía de Cabeza y Cuello del Hospital General de México, en el periodo comprendido de Mayo de 2006 a Mayo de 2007. Se incluyó a los pacientes que cumplieron con el criterio quirúrgico de desviación septal clase VI de Guyuron, bajo consentimiento informado y firmado por escrito.

### Criterios de Inclusión:

1. Pacientes entre 14 y 60 años edad.
2. Género: Femenino o masculino
3. Consentimiento plenamente informado del procedimiento.
4. Pacientes con sintomatología de obstrucción nasal asociada o no a síntomas de algia facial (sx. de Sludder).
5. Pacientes programados para cirugía electiva por desviaciones septales que no condicionaban desviaciones de la configuración externa de la pirámide nasal.
6. Pacientes sin patología inflamatoria crónica de senos paranasales asociada.
7. Pacientes con desviaciones septales asociadas a diabetes mellitus o hipertensión arterial controlados.
8. Pacientes que cumplían con el criterio de desviación clase VI de la clasificación modificada de Guyuron.

Respecto del Tipo de desviación septal como criterio quirúrgico, nos basamos en la clasificación de Guyuron, sobre desviaciones septales<sup>47</sup> a la cual decidimos realizar una modificación respecto de los hallazgos encontrados en nuestros pacientes para efectos descriptivos y estadísticos precisos.

## CLASIFICACION DE GUYURON (MODIFICADA):

- Desviación Septal Clase VI: (LOCALIZADAS: cartilaginosas u óseas, simples, (Clasificación de Guyuron) combinadas o complejas): Subtipos:
  - \*A: Cartilaginosa Simple: subluxación parcial de cartílago cuadrangular sobre premaxila.
  - \*B: Cartilaginosa combinada: subluxación parcial de cartílago cuadrangular sobre premaxila, que incluía deformidad o desviación de ala (s) de la premaxila.
  - \*C: Ósea simple: Espolón dependiente de vómer, etmoides o ambos, sin afección de cartílago cuadrangular.
  - \*D: Osea combinada: Espolón dependiente de vómer, etmoides o ambos, con afección de cartílago cuadrangular en su porción posterior y/o inferior ipsilateral.
  - \*E: Compleja: Combinación de cualquiera de ellas.

## Criterios de exclusión:

1. Pacientes con desviaciones septales asociadas a patología rinosinusal infecciosa crónica confirmada por estudio tomográfico.
2. Pacientes con desviaciones septales que condicionaban alteración en la configuración de la pirámide nasal (desviaciones rinoseptales).
3. Pacientes con antecedente de cirugía septal o rinoseptal previa.
4. Pacientes con desviaciones septales clase I, II, III, IV y V de Guyuron.
5. Pacientes con desviaciones septales asociadas con diabetes mellitus o hipertensión arterial descontrolados, discrasias sanguíneas, o alteraciones d la coagulación.

### Criterios de eliminación

1. Pacientes que no firmen carta de consentimiento informado.
2. Pacientes que no acudieran a su cita de control en el tiempo establecido.
3. Pacientes con 2 o más inasistencias a la consultas de seguimiento.
4. Paciente que durante el procedimiento quirúrgico, se decidió utilizar otro tipo de sutura.

Las variables seleccionadas a evaluar para el estudio fueron:

Edad, sexo, antecedentes personales patológicos de importancia, sintomatología clínica prequirúrgica y tiempo de evolución, tipo de desviación septal, sintomatología clínica postoperatoria, hallazgos clínicos y complicaciones en el periodo postoperatorio.

**METODOLOGIA:** En la consulta externa de otorrinolaringología, se diagnosticó a los pacientes con síndrome clínico de obstrucción nasal asociada o no a alergia facial. Se procedió al llenado del expediente clínico.

1. En caso de cumplir con el criterio de desviación septal clase VI de la clasificación de Guyurón, en cualquiera de los subtipos de la misma, se propuso tratamiento quirúrgico de septoplastía, invitándose al paciente a participar en el estudio, proponiéndose el empleo de sutura transeptal como método hemostático y de soporte septal, en vez de usar taponamiento nasal anterior convencional, explicándose ampliamente las ventajas y desventajas de su empleo.

2. En caso de no asociarse a patología rinosinusal infecciosa o alérgica, se propuso el tratamiento quirúrgico de septoplastía, invitándose a participar en el estudio proponiéndose el uso de sutura transeptal en vez de emplear taponamiento nasal anterior, como método hemostático y de soporte septal.

3. En casos en que se sospechaba patología rinosinusal alérgica o infecciosa crónica, se procedió a solicitar tomografía computada de nariz y senos paranasales en fase simple. Una vez obtenido el estudio, se evaluó la presencia de patología inflamatoria crónica asociada de senos paranasales, y en caso de presentarse, se excluía al paciente del estudio. En caso de descartarse patología inflamatoria crónica de senos paranasales asociada a la desviación septal, por estudio tomográfico, se incluía al paciente en el estudio.

En todos los casos, se solicitaron pruebas de laboratorio que incluyeron biometría hemática, química sanguínea, pruebas de coagulación, examen general de orina, y VDRL. Se excluyeron del estudio a los pacientes que presentaban alteraciones de la coagulación, o bien, hiperglucemia asociada a descontrol metabólico en pacientes conocidos con diabetes mellitus. Si se encontraban dentro de parámetros normales, se explicó a los pacientes el procedimiento quirúrgico de septoplastía, y de nuevo se les invito a participar en el estudio, explicándose ampliamente las ventajas y los posibles riesgos de emplear la sutura transeptal como método hemostático y de soporte septal, en vez de emplear el taponamiento nasal anterior convencional. Así, una vez otorgado el consentimiento por parte del paciente y firmado, se incluyó formalmente en el estudio. Se procedió al llenado inicial de la hoja de



recolección de datos de cada uno de los pacientes incluidos de manera formal en el estudio. Se sometió a los pacientes al procedimiento de septoplastía, colocándose sutura transeptal absorbible, empleándose en todos los casos ácido poliglicólico color violeta. Se decidió egreso del paciente, al siguiente día del Posoperatorio, entregándose una receta con medicamentos a utilizar, en todos los casos: antibiótico profiláctico y analgésico durante 5 días, gotas tópicas de vasoconstrictor asociado a antibiotico y antiinflamatorio esteroideo durante 7 días. Posteriormente se dieron las citas de seguimiento y control por consulta externa, continuándose el llenado de la hoja de recolección de datos en las citas subsecuentes.

### **DESCRIPCION DE LA TÉCNICA QUIRURGICA de SEPTOPLASTIA:**

Con el paciente en posición de decúbito dorsal, sometido a anestesia general balanceada con hipotensión controlada, bajo intubación orotraqueal, se realiza antisepsia de región nasal, se colocan campos estériles, se introducen algodones impregnados con oximetazolina bilaterales que posteriormente se retiran, se infiltra con lidocaína y epinefrina al 2%, en región caudal de septum cartilaginoso y a nivel de piso nasal, para efecto anestésico, vasoconstrictor y de hidrodisección submucosa; se dan 10 minutos de tiempo para efectos deseados, se procede a realizar incisión de hemitransfixión izquierda con bisturí frío y hoja número 15, así como plano de disección con tijera de iris en todos los casos. Dependiendo del tipo de desviación y del lado afectado, se procede a realizar:

\* DESVIACION CARTILAGINOSA SIMPLE TIPO VI-A de Clasificación de GUYURON modificada:

Del lado afectado, se realiza túnel anterior en plano subpericondrial, y túnel posterior parcial en plano subperióstico ipsilateral. Se introduce rinoscopio en colgajos mucopericondrial y mucoperiostico elevados, cuidando no causar laceraciones en los colgajos, se identifica desviación septal cartilaginosa inferior, se realiza condrotomía parcial a nivel de unión de LPE con CC, se marca sitio de incisión en sentido longitudinal posteroanterior con cuchillo de Müller, se incide con cuchillo de freer creando túnel parcial contralateral que se realiza sólo al nivel de la desviación con disector de cottle, de modo gentil, para evitar desgarros en mucosa contralateral, desinsertando el borde ventral de éste sobre la premaxila y exponiendo la misma, logrando disección de fragmento cartilaginoso desviado dejando septum en forma de "L strut", siempre y cuando no involucrara la porción anteroinferior del Cartílago cuadrangular. Alas de premaxila sin deformidades. Alineación de septum cartilaginoso.

\* DESVIACION CARTILAGINOSA COMBINADA TIPO VI-B de Clasificación de GUYURON modificada:

En casos de desviaciones cartilaginosas combinadas con deformidades de la premaxila, se procede, además del procedimiento descrito, a completar túnel(es) inferior(es) que se comunica(n) con el túnel anterior ipsilateral, exponiendo desviaciones cartilaginosas adyacentes, por ejemplo, cartílago paraseptal adyacente, o bien la zona de premaxila afectada (ala o riel), resecaando la zona afectada mediante resección de porción cartilaginosa. Y en la porción ósea, mediante osteotomía longitudinal, con el objetivo de lograr su alineación. Posteriormente se recoloca el cartílago cuadrangular sobre la premaxila, asegurando la alineación. En algunos casos se realizó morselización del fragmento de cartílago cuadrangular en sentido oblicuo con cuchillo de Muller si se consideraba necesario para eliminar la memoria del cartílago adyacente.

\*DESVIACION OSEA SIMPLE TIPO VI-C de Clasificación de GUYURON modificada:

Una vez creados el túnel anteroposterior del lado afectado, se realizó condrotomía parcial a nivel de LPE y Cartílago cuadrangular, y a partir de este nivel, se realiza túnel posterior contralateral, introduciendo rinoscopio de Killian autoestático, el cual se fija intranasal, realizando corte en sentido longitudinal en base del espolón, y en límite superior con tijeras de cizalla, procediendo a la extracción del mismo mediante efracción con pinza de fragmentos.

\*DESVIACION OSEA COMPLEJA TIPO VI-D de Clasificación d GUYURON modificada:

Una vez realizado lo anterior, se procedió a resecar la porción posterior de cartílago cuadrangular afectada, que en el caso de ser inferior a nivel de borde ventral, se resecó empleando técnica de septoplastía de L strut a requerimiento, y en el caso de involucrar únicamente al borde cefálico del cartílago septal, se realizó resección de fragmento en forma de huso o lágrima focal, con morselización del cartílago adyacente en sentido cruzado, para eliminar la memoria del mismo.

\*DESVIACIONES COMPLEJAS OSTEOCARTILAGINOSAS TIPO VI-E de Clasificación de GUYURON modificada:

Esta técnica se empleó en el caso de desviaciones que incluían desviación cartilaginosa anterior baja, combinada con espolones posteriores etmoidovomerianos. Así una vez realizados los túneles anterior, posterior e inferior -si se requería-, ipsilaterales a la desviación, y el túnel posterior contralateral, se procedió a resecar las respectivas porciones desviadas, según la configuración de las mismas, empleando resecciones en "L" strut de porción cartilaginosa, en combinación con osteotomías de la premaxila en su porción afectada o morselización adyacente del cartílago, a consideración del cirujano. Una vez realizada la septoplastía, (corrección de la desviación y alineación del septum desviado), se procede a preparar la sutura quirúrgica estéril absorbible, empleándose en todos los casos acido poliglicólico de calibre 3 ceros, con aguja de medio circulo ahusada, de 70 cm. de longitud, realizando de 3 a 4 nudos en su porción más distal. Luego se introduce un espéculo nasal mediano

en una fosa nasal, introduciendo la aguja de nuestra sutura lo más posterior posible en la porción media del septum, recuperándola en la fosa nasal contralateral, volviendo a puncionar la porción media del septum con la aguja, y recuperándola en la fosa nasal contralateral, y de este modo sucesivamente, se realiza la colocación de la sutura a cada lado del septum, la cual, una vez que se llega a la porción anterior del septum cartilaginoso, se punciona con la aguja en el nivel más bajo posible, recuperándola en la fosa nasal contralateral a nivel de la base de la incisión de hemitransfixión realizada, iniciando el cierre de ésta con un punto de anclaje, ascendiendo al cierre con sutura continua para afrontamiento de los bordes de la incisión, con la misma sutura, finalizando con la colocación de un nudo en la porción superior, creando un cabo en forma de asa, para asegurar la permanencia de la sutura.

La sutura se colocó de este modo, con los objetivos de mantener la posición alineada del septum; mantener afrontados los colgajos mucopericondriales o mucoperiosticos en su caso, favoreciendo el cierre del espacio muerto; mantener una función hemostática y evitar el uso del taponamiento nasal.

A l término del procedimiento quirúrgico, luego de la colocación de la sutura septal, se introdujeron algodones impregnados con oximetazolina en ambas fosas nasales los cuales se dejaron in situ durante 3 a 5 minutos, para ser retirados posteriormente. Se confirmó ausencia de sangrado. Una vez despierto el paciente, se le indica realizar inhalaciones vía nasal y deglución de secreciones. Se vigiló al paciente en recuperación.

En todos los casos se empleó sutura quirúrgica estéril de ácido poliglicólico color violeta, (material de sutura absorbible sintético) elegida por sus propiedades de: mínima reacción inflamatoria en tejidos, fuerza tensil efectiva – que se mantiene 70 % después de 14 días de ser implantada- y su absorción completa al periodo de seguimiento (3 meses).

El tratamiento implementado a todos los pacientes incluyó descongestivo y antiinflamatorio tópicos, asociado a antibiótico tópico y sistémico. En todos los casos se indicó analgésico sistémico para control del dolor postoperatorio, a requerimiento del mismo.

Se efectuó un seguimiento de la evolución de los pacientes en la consulta externa en sus citas subsecuentes a intervalos de 1, 2, 4 semanas, a los 3 y 6 meses del postoperatorio, registrándose en todas las ocasiones la sintomatología referida por el paciente y los hallazgos observados en la exploración física mediante la rinoscopia anterior, en cada una de las visitas, en el expediente clínico respectivo y en las hojas de recolección de datos. (ANEXO 1).

## RESULTADOS:

Se presentan a continuación, los resultados de las variables evaluadas en el presente estudio, en forma de TABLAS DE DISTRIBUCION DE FRECUENCIAS para su posterior análisis. Se incluyeron un total de 40 pacientes, con desviaciones septales Clase VI de Guyuron en el estudio.

**TABLA DISTRIBUCION DE FRECUENCIA: EDADES.**

<b>EDAD (años)</b>	<b>No.</b>	<b>%</b>
<b>&lt; 20 años</b>	<b>14</b>	<b>35 %</b>
<b>21 – 30 años</b>	<b>11</b>	<b>27.5%</b>
<b>31 – 40 años</b>	<b>8</b>	<b>20 %</b>
<b>41 – 50 años</b>	<b>5</b>	<b>12.5%</b>
<b>51 – 60 años</b>	<b>2</b>	<b>5 %</b>
<b>TOTAL:</b>	<b>40</b>	<b>100%</b>

**DISTRIBUCION DE FRECUENCIAS DE DESVIACION SEPTAL: LADO AFECTADO:**

<b>Lado afectado:</b>	<b>Femenino:</b>	<b>%</b>	<b>Masculino:</b>	<b>Total:</b>	<b>Total:</b>	<b>%</b>
<b>Derecho:</b>	<b>5</b>	<b>12.5%</b>	<b>8</b>	<b>20%</b>	<b>13</b>	<b>32.5%</b>
<b>Izquierdo:</b>	<b>11</b>	<b>27.5%</b>	<b>16</b>	<b>40%</b>	<b>27</b>	<b>67.5%</b>
<b>Total:</b>	<b>16</b>	<b>40%</b>	<b>24</b>	<b>60%</b>	<b>40</b>	<b>100%</b>

**TABLA DE FRECUENCIAS DEL TIPO DE DESVIACION SEPTAL CLASE VI  
GUYURON:  
(SEGÚN CLASIFICACION DE GUYURON MODIFICADA):**

Tipo d Desviación:	Femenin o:	%	Masculin o	%	Total:	%
CLASE VI – A	3	7.5%	5	12.5%	8	20%
CLASE VI – B	4	10%	3	7.5%	7	17.5%
CLASE VI – C	2	5%	1	2.5%	3	7.5%
CLASE VI – D	1	2.5%	7	17.5%	8	20%
CLASE VI – E	6	15%	8	20%	14	35%
	16	40%	24	60%	40	100%

**TABLA DE DISRIBUCION DE FRECUENCIA DE TIEMPO DE EVOLUCION  
DE LA SINTOMATOLOGIA.**

Tiempo de evolución (meses)	No.	%
<b>6 - 12 meses</b>	<b>7</b>	<b>17.5%</b>
<b>13 – 24 meses</b>	<b>6</b>	<b>15%</b>
<b>25 – 36 meses</b>	<b>8</b>	<b>20%</b>
<b>37 – 48 meses</b>	<b>5</b>	<b>12.5%</b>
<b>48 – 60 meses</b>	<b>6</b>	<b>15%</b>
<b>Mas de 60 meses</b>	<b>8</b>	<b>20%</b>
<b>TOTAL:</b>	<b>40</b>	<b>100%</b>

**TABLA DE DISTRIBUCION DE FRECUENCIAS DE ANTECEDENTES  
PATOLOGICOS ASOCIADOS:**

<b>ANTECEDENTES:</b>	<b>Femenino</b>	<b>Masculino</b>	<b>TOTAL:</b>	<b>%</b>
<b>Diabetes mellitus</b>	<b>1</b>	<b>0</b>	<b>1</b>	<b>2.5%</b>
<b>Hipertensión arterial</b>	<b>3</b>	<b>0</b>	<b>3</b>	<b>7.5%</b>
<b>Alergia respiratoria</b>	<b>5</b>	<b>2</b>	<b>7</b>	<b>17.5%</b>
<b>Sludder:</b>	<b>4</b>	<b>5</b>	<b>9</b>	<b>22.5%</b>
<b>Traumatismos</b>	<b>4</b>	<b>8</b>	<b>12</b>	<b>30%</b>
<b>Tabaquismo:</b>	<b>6</b>	<b>12</b>	<b>18</b>	<b>45%</b>
<b>Consumo de alcohol</b>	<b>4</b>	<b>13</b>	<b>17</b>	<b>42.5%</b>
<b>Consumo de cocaina</b>	<b>0</b>	<b>1</b>	<b>1</b>	<b>2.5%</b>
<b>Consumo de marihuana</b>	<b>0</b>	<b>1</b>	<b>1</b>	<b>2.5%</b>

**TABLA DE FRECUENCIAS DE SINTOMATOLOGIA PREOPERATORIA:**

<b>Sintomatología:</b>	<b>Femenino</b>	<b>%</b>	<b>masculino</b>	<b>%</b>	<b>Total:</b>	<b>%</b>
<b>Obstrucción nasal derecha</b>	<b>11</b>	<b>27.5%</b>	<b>14</b>	<b>35%</b>	<b>25</b>	<b>62.5%</b>
<b>Obstrucción nasal izquierda</b>	<b>5</b>	<b>12.5%</b>	<b>10</b>	<b>25%</b>	<b>15</b>	<b>37.5%</b>
<b>Respiración oral:</b>	<b>14</b>	<b>35%</b>	<b>24</b>	<b>60%</b>	<b>38</b>	<b>95%</b>
<b>Resequedad oral:</b>	<b>15</b>	<b>37.5%</b>	<b>23</b>	<b>57.5%</b>	<b>38</b>	<b>95%</b>
<b>Ronquido</b>	<b>11</b>	<b>27.5%</b>	<b>19</b>	<b>47.5%</b>	<b>30</b>	<b>75%</b>
<b>Rinorrea</b>	<b>5</b>	<b>12.5%</b>	<b>2</b>	<b>5%</b>	<b>7</b>	<b>17.5%</b>
<b>Cefalea</b>	<b>3</b>	<b>7.5%</b>	<b>1</b>	<b>2.5%</b>	<b>4</b>	<b>10%</b>



Dolor nasal.	2	5%	3	7.5%	5	12.5%
Costras	1	2.5%	2	5%	3	7.5%
Parestesias	3	7.5%	1	2.5%	4	10%
Epistaxis autolimitadas:	7	17.5%	2	5%	9	22.5%
Algia hemifacial:	5	12.5%	3	7.5%	8	20%
Epifora:	4	10%	4	10%	8	20%

**Pruebas de chi-cuadrado**

	Valor	gl	Sig. asintótica (bilateral)	Sig. exacta (bilateral)	Sig. exacta (unilateral)
Chi-cuadrado de Pearson	6.906 <sup>b</sup>	1	.009		
Corrección por continuidad	5.024	1	.025		
Razón de verosimilitudes	6.955	1	.008		
Estadístico exacto de Fisher				.018	.013
N de casos válidos	40				

a. Calculado sólo para una tabla de 2x2.

b. 1 casillas (25.0%) tienen una frecuencia esperada inferior a 5. La frecuencia mínima esperada es 3.60.

**TABLA DE DISTRIBUCION DE FRECUENCIAS DE SINTOMATOLOGIA  
POSTOPERATORIA A 3 MESES DEL SEGUIMIENTO:**

Sintomatología	femenino	%	masculino	%	TOTAL:
Obstrucción nasal Derecha	3	7.5%	2	5%	22.5%
Obstrucción nasal izquierda:	1	2.5%	2	5%	7.5%
Costras	3	7.5%	2	5%	12.5%
Resequedad oral	4	10%	1	2.5%	12.5%
Dolor nasal	1	2.5%	1	2.5%	5%
Epifora	0	0%	2	5%	5%
Algia facial:	2	5%	3	7.5%	12.5%
Epistaxis:	0	0%	0	0%	0%
Parestesias:	0	0%	1	2.5%	2.5%

**TABLA DE DISTRIBUCION DE FRECUENCIA DE COMPLICACIONES  
POSTOPERATORIAS:**

Complicación :	Periodo POP:	Femenin o	%	masculin o	%	Tota l	%
Epistaxis:	Inmediat o *	2	5%	0	0	2	5%
Perforación septal	Tardio	0	0%	1	2.5 %	1	2.5%
Desviación septal residual	Tardio	1	2.5 %	4	10%	5	12.5 %

\* Inmediato: Durante las primeras 24 hrs. del Periodo Postoperatorio.

\*\* Tardío: Después del primer mes del Postoperatorio.

## ANALISIS Y DISCUSION DE RESULTADOS:

---

---

Del acuerdo a los resultados presentados anteriormente, del total de pacientes incluidos en el estudio. La distribución respecto del género, fue de 24 hombres (60%) y 16 mujeres (40%), predominando el sexo masculino. Las edades comprendidas fueron de 14 años la edad mínima y de 59 años la edad máxima registrada. El promedio para la edad fue de 28.5 años + 12 DE. . La mediana fue de 23 años. La mayoría de los pacientes se encontraban en el rubro de menores de 20 años (35%).

Respecto del lado afectado del septum en la desviación se registraron 13 pacientes (32.5%) con afección del lado derecho y 27 pacientes (67.5%) con afección del lado izquierdo, lo que muestra claro predominio de la afección en el lado izquierdo, coincidiendo con lo encontrado en la literatura sobre la frecuencia de lado afectado.<sup>44</sup> En el rubro de mujeres, se observó: en 5 pacientes (12.5%) desviaciones a la derecha y en 11 pacientes (27.5%), desviaciones al lado izquierdo. En el rubro de hombres, se observó en 8 pacientes (20%) desviaciones a la derecha y en 16 pacientes (40%), desviaciones al lado izquierdo.

Respecto de la Clasificación propuesta por Guyuron, se observó la siguiente distribución: 8 pacientes (20%) presentaban desviaciones septales clase VI A, 7 pacientes (17.5%) presentaban desviaciones septales clase VI B, 3 pacientes (7.5%) presentaban desviaciones septales clase IV C, 8 pacientes (20%) presentaban desviaciones septales clase VI D y finalmente 14 pacientes (35%) presentaban desviaciones septales clase VI E o complejas, lo cual representó el mayor porcentaje de los casos. Es interesante ver que la desviación tipo VI – E de Guyuron, compleja combinada, es la de mayor frecuencia de presentación en nuestros los casos.

Por tiempo de evolución, se observó que el mayor porcentaje de pacientes (40 %) presentaban sintomatología con duración de entre 3 y 6 años.

Se registró 1 (2.5%) paciente con diagnóstico de DIABETES MELLITUS de 3 años de evolución, en tratamiento con hipoglucemiante oral, en control regular, con cifra de glucemia central de 120mg-dl.

Hubieron 3 (7.5%) pacientes con Diagnóstico de HIPERTENSION ARTERIAL en control regular, con cifras tensionales preoperatorias de 130-80, 130-80 y 120-80 respectivamente. Se registraron 7 pacientes (17.5%) con diagnóstico de ALERGIA RESPIRATORIA, cuyo diagnóstico se realizó entre 2 meses y 3 años previos a la realización del procedimiento quirúrgico. Pacientes con diagnóstico de ALGIA FACIAL asociada a SINDROME DE SLUDDER: 9 pacientes (22.5%), de los 40, de los cuales fueron 4 mujeres y 5 hombres.

Respecto de los pacientes con antecedente de TRAUMATISMOS previos: Se registraron 12 pacientes (30%) de los 40. Es importante mencionar a este respecto que la mayoría de los traumatismos referidos en esta sección se produjeron con objetos contusos, en un plano frontal, y en el periodo de la infancia o adolescencia de los pacientes (9 de 11). Y sólo en 2 pacientes se detectó la producción del traumatismo en el año previo a la realización del procedimiento quirúrgico.

Es importante mencionar que respecto de las dependencias detectadas en nuestro grupo de pacientes, en la mayoría de los casos el tabaquismo fue considerado como de leve a moderado, consumiendo en promedio de 5 a 15 cigarrillos por mes durante menos de 10 años.

\*TABAQUISMO: Positivo en 18 pacientes de los 40 seleccionados (40%). El consumo por número de cigarrillos osciló entre 2 al mes, el que menos, y 15 al día el que más consumía. Se detectó a 4 pacientes en quienes el tabaquismo se consideró intenso, consumiendo en promedio de 5 a 15 cigarrillos por día durante un periodo de entre 10 y 41 años.

\*CONSUMO DE ALCOHOL: Fue positivo en 17 pacientes de los 40 (42.5%) en quienes el consumo promedio del mismo, en tiempo de evolución fue de 3 a 30 años, siendo frecuente el consumo ocasional, de tipo social (entre 1 y 3 veces por año). Cabe mencionar que en 2 pacientes de detecto consumo previo intenso del mismo, en frecuencia de cada semana durante 30 y 15 años,

suspendido en un periodo de tiempo de 2 y 25 años respectivamente, antes del procedimiento.

\*TOXICOMANIAS: Un paciente (2.5%) refirió consumo de cocaína en sólo 2 ocasiones durante su vida. Otro paciente (2.5%) refirió consumo de marihuana durante 3 años durante su adolescencia, en frecuencia de 1 vez por semana, aproximadamente 20 años antes de la fecha de la septoplastia.

#### FRECUENCIA DE SINTOMAS PREVIOS A CIRUGIA:

Respecto de la obstrucción nasal, se registró un total de 25 pacientes con afección del lado derecho, de los cuales 11 (27.5%) fueron mujeres y 14 (35%) hombres. Respecto del lado izquierdo, se registró un total de 15 pacientes, de los cuales 5 (12.5%) fueron mujeres y 10 (25%) hombres.

Respecto la respiración oral y la resequedad se registraron 38 pacientes con la sintomatología referida positiva, lo cual constituye un 95% del total de la muestra. El ronquido fue un síntoma que se presentó en 30 (75%) de los pacientes siendo 11 mujeres (27.5%) y 19 hombres (47.5%). La rinorrea fue un síntoma que se refirió en 7 (17.5%) de los 40 pacientes, y precisamente coincidió con los pacientes que refirieron diagnóstico reciente de alergia respiratoria. Respecto de la cefalea, se refirió el síntoma por 4 (10%) pacientes de los 40, siendo predominante en el sexo femenino, registrándose 3 (7.5%) y solo 1 hombre (2.5%). El dolor nasal fue un síntoma presente en 5 pacientes (12.5%) de los cuales 2 fueron mujeres (5%) y 3 hombres (7.5%). La presencia de costras fue referida sólo por 3 pacientes (7.5%). Las parestesias fueron síntoma en 4 pacientes (10%) de los que 3 fueron mujeres (7.5%) y 1 hombre (2.5%). Epistaxis se registró en 9 (22.5%) pacientes, de los cuales fueron 7 (17.5%) mujeres y 2 hombres (5%). Algía hemifacial (asociada a síndrome de sludder) fue referida en 8 pacientes (20%) de los que 5 (12.5%) fueron mujeres y 3 (7.5%) hombres. Epifora se refirió en 8 pacientes (20%) de los cuales 4 (10%) eran mujeres y 4 (10%) hombres.

Se aplicó la prueba de Chi – cuadrada a cada uno de los síntomas respecto del género evaluado, obteniéndose  $P > .005$  para epistaxis, lo cual resulta estadísticamente significativo evidenciando que la frecuencia de sangrado

como síntoma preoperatorio, predomina más en el sexo femenino. En el resto de la sintomatología no se registraron diferencias estadísticamente significativas.

Respecto de las complicaciones Postoperatorias, se presentó epistaxis en el periodo postoperatorio inmediato, en las 2 pacientes del sexo femenino hipertensas, en quienes el evento se debió a elevación de cifras tensionales registradas de 130/90 mmHg y 140/100 mmHg durante su estancia intrahospitalaria respectivamente.

Se registró perforación septal en 1 paciente masculino, quien como antecedentes de importancia presentaba traumatismo nasal en 2 ocasiones en la infancia, tabaquismo intenso, en frecuencia de 20 cigarrillos al día y consumo de alcohol intenso, durante 15 años aproximadamente. Aunque no registrado en la literatura revisada el tabaquismo o alcoholismo como factor causal de la perforación septal quizá tenga asociación causal con esta complicación, lo cual sería un buen punto de estudio a futuro.

Respecto del porcentaje de desviaciones septales residuales, este se registro en 5 pacientes 12.5%, y cabe mencionar que 3 de ellas eran asintomaticas.

En 22 (55 %) de los 40 pacientes se contó con estudio de imagen, específicamente Tomografía computarizada de nariz y senos paranasales en los que se confirmó la desviación septal. No obstante en algunos de los estudios, se encontraba patología en algún seno maxilar como pequeños pólipos o quistes de retención, así como neumatizaciones lamelares o conchas bulosas en cornete medio, que no causaban síntomas, ni alteraban la fisiología sinusal causando obstrucción de algún complejo osteomeatal.

\*Pacientes con concha bullosa: 2 / 40

\*Pacientes con quistes de retención vs pólipos en seno maxilar: 3/40.

HALLAZGOS RADIOLOGICOS POP:

En 6 de los 40 pacientes fue posible la valoración postoperatoria de la técnica quirúrgica mediante tomografía computarizada de nariz y senos paranasales.

**CASO 1:**

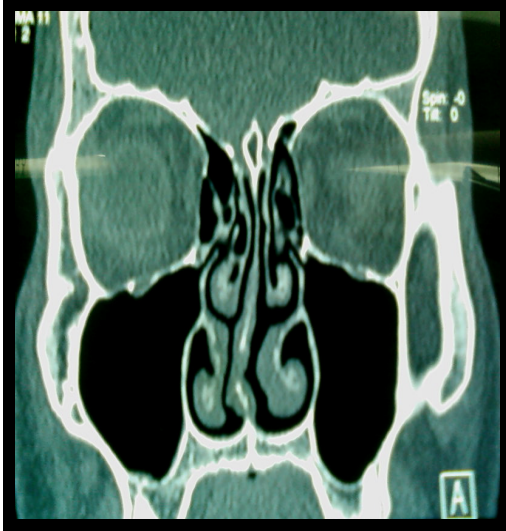


Imagen A

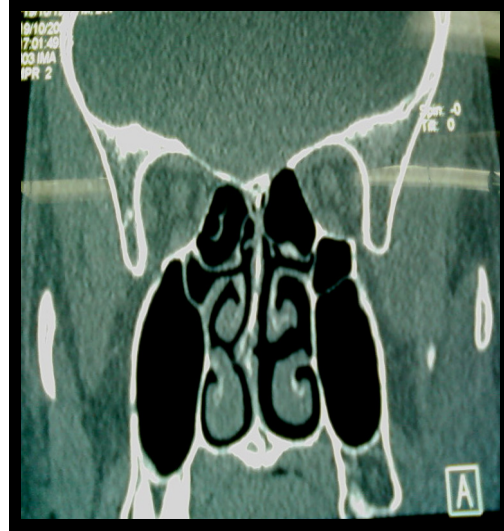

Imagen B

Tomografía Computada de Nariz Y SPN fase simple. Corte coronal. Imagen Preoperatoria.

Desviación septal Clase IV E de GUYURON: A: Porción anterior cartilaginosa a expensas de cresta baja a la derecha. B: Porción posterior ósea a expensas de espolón etmoidovomeriano.

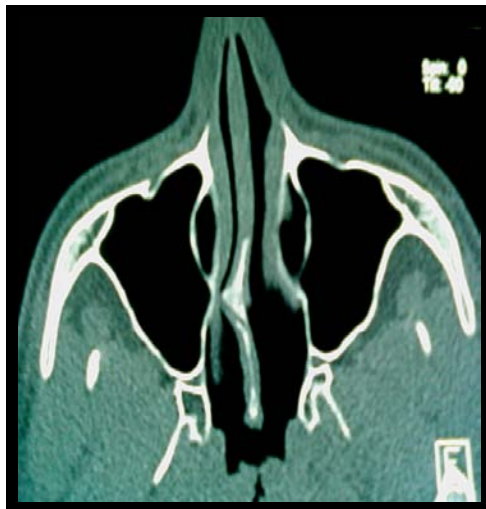

Imagen C.

Tomografía Computada de Nariz y SPN fase simple. Corte axial.

C: Se muestra la desviación septal a expensas del espolón etmoidovomeriano.

PIEZAS QUIRURGICAS:

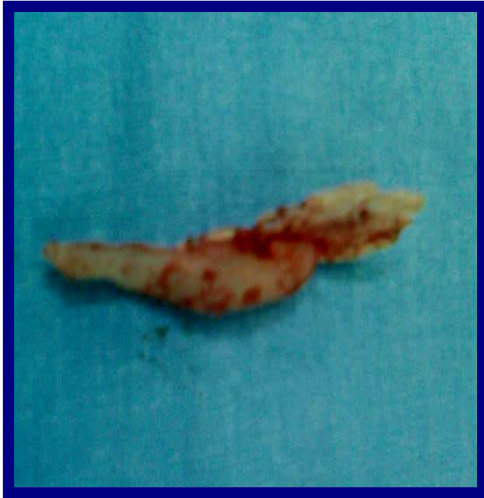

Imagen D

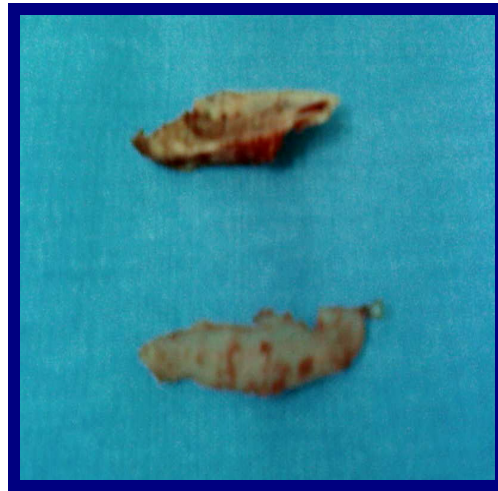

Imagen E

Piezas quirúrgicas: D y E: Imagen de la laja de cartílago resecada, junto al espolón, mostrándose la conformación del mismo a expensas de vómer y de LPE o etmoides.

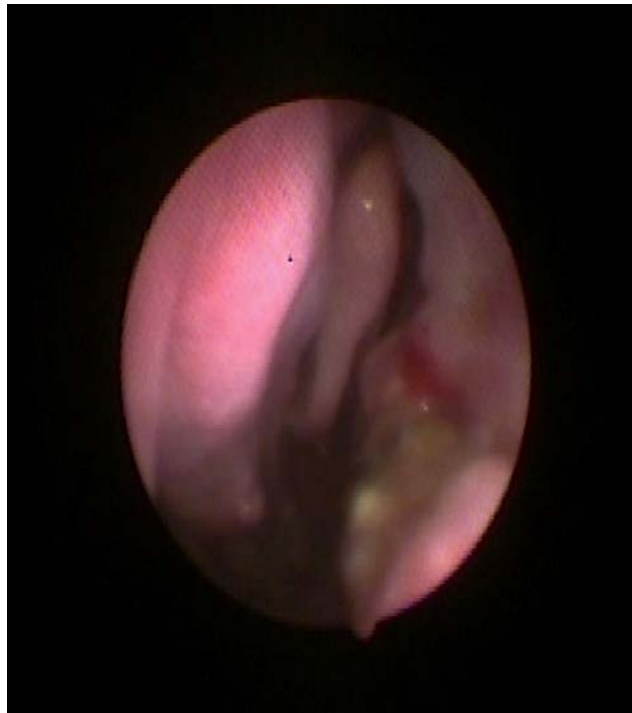

Imagen F:

Nasoendoscopia POP: 2 semanas Posteriores al Procedimiento quirúrgico. Reacción inflamatoria septal.  
Ausencia de desviación septal.



## CASO 2.

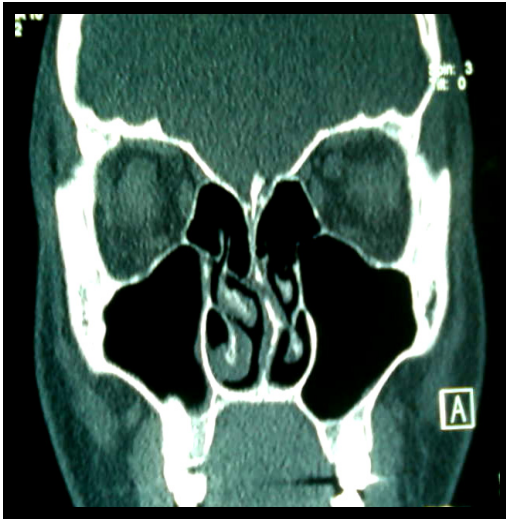


Imagen A:

A: Tomografía Computada de Nariz y SPN. Corte coronal. Preoperatoria. Se muestra desviación septal por Espolón óseo etmoidovomeriano. Tipo IV C de GUYURON: ósea simple

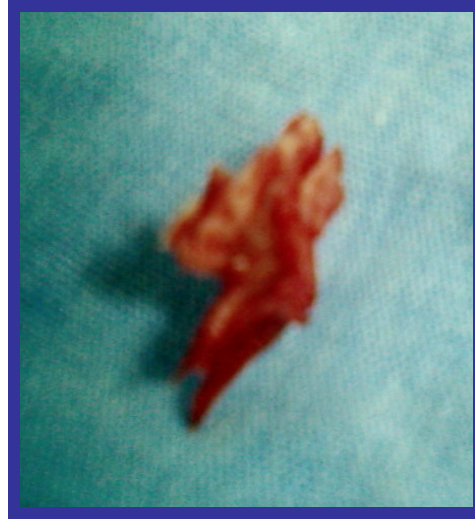

Imagen B:

B: Se muestra la pieza quirúrgica A expensas de ESPOLON que esta conformado de LPE y de Vómer.

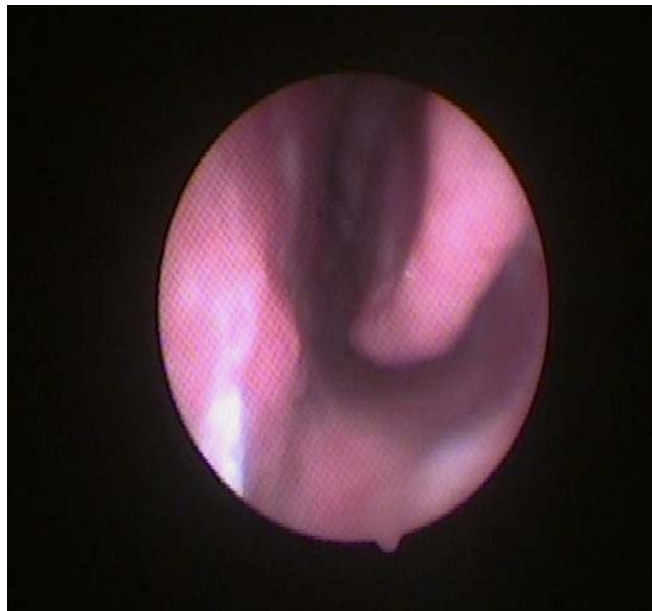


Imagen C:

Endoscopia POP a 2 semanas del procedimiento Quirurgico. Septum alineado. Ausencia de espolon.

### CASO 3.

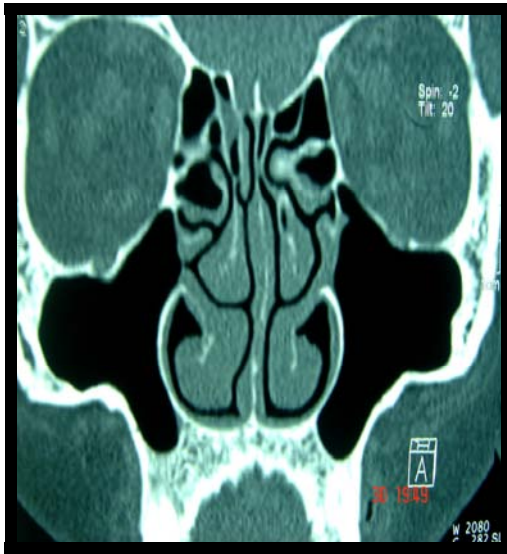

Imagen A:

A: Tomografía computada de nariz y SPN simple. Imagen coronal. Preoperatorio. Se aprecia Hipertrofia de Cornetes y Desviación Septal cartilaginosa. Clase IV A de GUYURON.

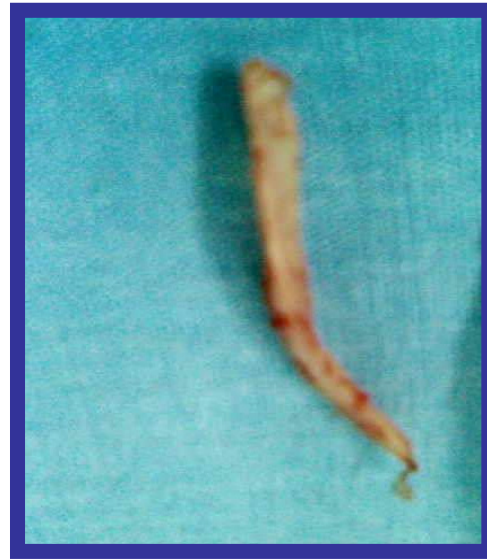

Imagen B:

B: Pieza quirúrgica resecada A expensas de laja de cartílago con la deflexión anterior.

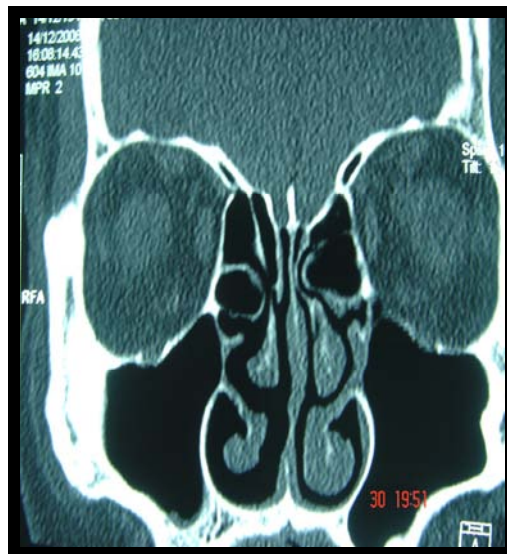

Imagen C:

C: Imagen de Tomografía Computada de nariz y SPN simple. Coronal. Postoperatorio a 3 meses. Septum Alineado. Cornetes en ciclo nasal.

#### CASO 4.

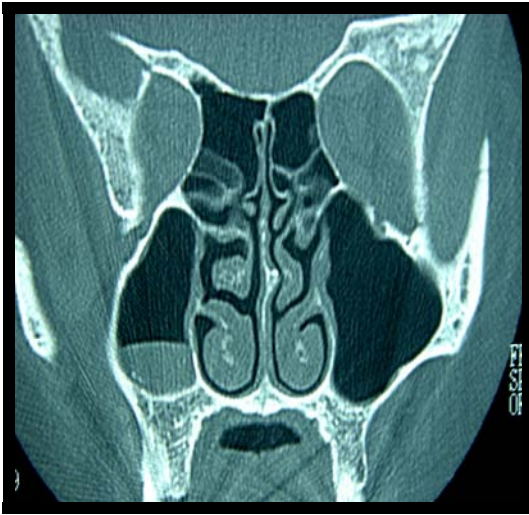


Imagen A:

A: Tomografía Computada de Nariz y SPN simple. Corte coronal.

Preoperatoria: Se muestra imagen de quiste vs pólipo en seno max. Derecho y desviación septal Clase IV C de GUYURON. Espolon EV.

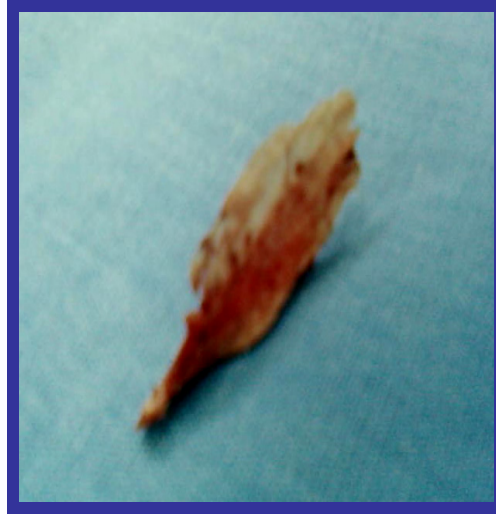

Imagen B:

B: Pieza quirúrgica. Espolón Etmoidovomeriano.

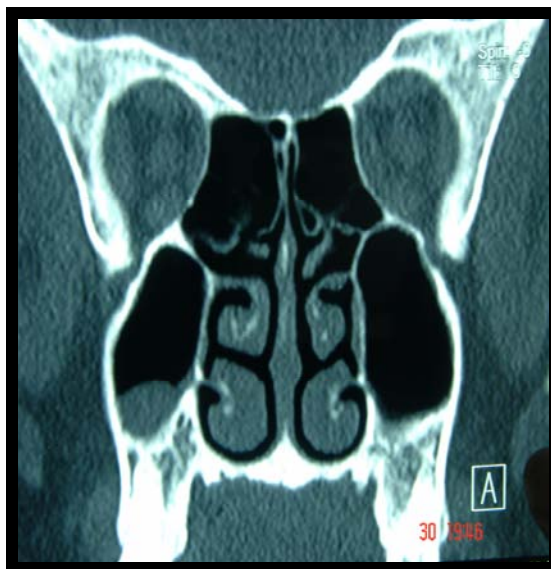


Imagen C:

C: Tomografía Computada de Nariz y SPN simple. Imagen coronal. Control Postoperatorio. Se observa el septum alineado.

## CASO 5:

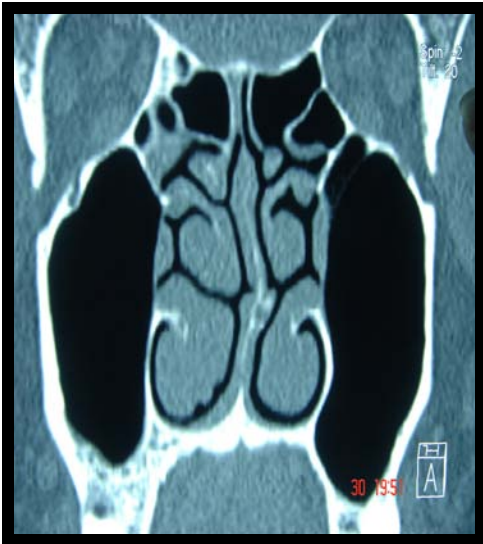

Imagen A:

A: Tomografía Computada de Nariz y SPN simple. Corte coronal. Imagen Preoperatorio. Desviación septal clase VI D de G.

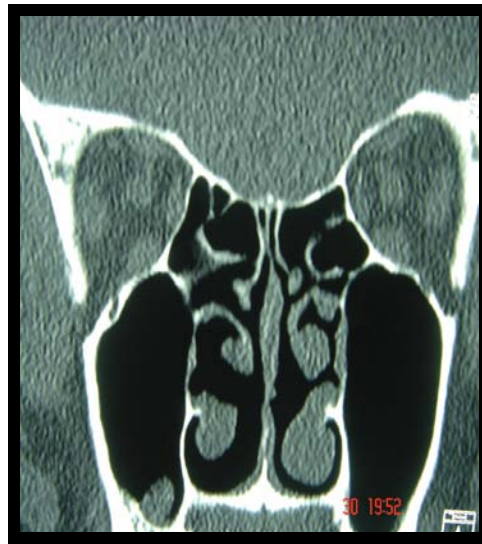

Imagen B:

B: Tomografía Computada de Nariz y SPN Simple. Corte coronal. Postoperatorio Septum alineado.

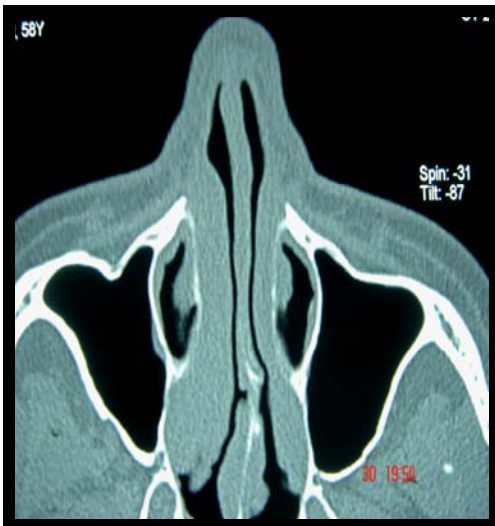

Imagen C:

C: Se muestra corte axial de TC -Preoperatorio- Desviación de septum cartilaginoso en porcion posterior y espolon vomeriano.

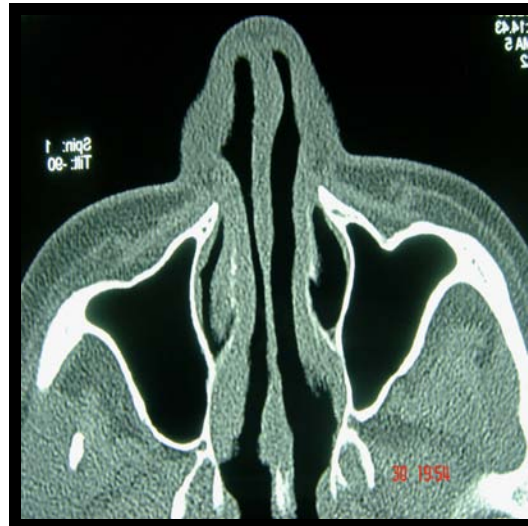

Imagen D:

D: Corte axial de TC. Postoperatorio a 3 meses. Septum alineado.

## CONCLUSIONES:

En base a los resultados, se concluye que la sutura trans-septal es un método útil y eficiente para adosar los colgajos septales sobre el cartílago septal, además que tiene los mismos efectos que los tapones nasales en cuanto a mantener las estructuras septales en su sitio, con la diferencia de que la sutura que no causa la incomodidad al paciente que genera el tapón nasal. También, la sutura transeptal con sutura absorbible no necesita ser removida, y evita las posibles complicaciones asociadas a los tapones nasales. La sutura trans-septal se propone como una alternativa muy útil al tapón nasal, y reduce al máximo la morbilidad del procedimiento en los pacientes.<sup>56,57</sup>

Además, en el presente trabajo, se describe y emplea la realización de una técnica única de septoplastia, desarrollada por los Dres. Mantovani y Mazzola, denominada "Back and Forth" en Milán, Italia; diseñada especialmente para minimizar y preservar al mismo tiempo la integridad de la mucosa en el área crítica de articulación entre el cartílago cuadrangular caudal y la cresta vómeropremaxilar así como en la zona de la desviación ya sea cartilaginosa u ósea, donde la mucosa se encuentra en riesgo elevado de sufrir ruptura debido a la tensión que sobre ésta ejerce la desviación<sup>24</sup>. La técnica así desarrollada posee un estilo conservador, cuya aplicación clínica específica se orienta a pacientes cuyo objetivo quirúrgico es puramente funcional, no cosmético, y asociada a la colocación de la sutura transeptal, en desviaciones seleccionadas, como se pudo observar, resulta muy efectiva.

La presencia de complicaciones asociadas al procedimiento quirúrgico registradas en nuestro estudio, fueron menores a las reportadas en la literatura para los taponamientos nasales.<sup>58</sup>

Tanto la rinoplastia como la septorinoplastia son cirugías electivas que están cambiando, y cada medida debe ser tomada para mejorar la satisfacción del paciente.

ANEXO 1: FORMATO DE LA HOJA DE RECOLECCION DE DATOS:

DATOS GENERALES:	
NOMBRE:	SEXO:
EDAD:	DIRECCION:
OCUPACION:	TELEFONO:

ANTECEDENTES PERSONALES PATOLOGICOS:	ANTECEDENTES PERSONALES NO PATOLOGICOS:	PADECIMIENTO ACTUAL:	EXPLORACION FISICA:
TOMOGRAFIA PREQX:	LABORATORIOS:	TECNICA QUIRURGICA:	HALLAZGOS QUIRURGICOS:
TRATAMIENTO:	POP: 1ª SEMANA SINTOMAS:  HALLAZGOS EF:  EMPLEO DE MEDICAMENTOS:  COMPLICACIONES	POP: 2ª SEMANA SINTOMAS:  HALLAZGOS EF:  EMPLEO DE MEDICAMENTOS:  COMPLICACIONES	POP: 1 MES: SINTOMAS:  HALLAZGOS EF:  EMPLEO DE MEDICAMENTOS:  COMPLICACIONES
POP: 3 MESES SINTOMAS:  HALLAZGOS EF:  MEDICAMENTOS: COMPLICACIONES.	TOMOGRAFIA POP:  HALLAZGOS:  DESVIACION RESIDUAL:		

## BIBLIOGRAFIA:

---

---

1. De Sousa A, Salas A, Inciarte L, Valles I, Chávez H. ¿Por qué fracasa la cirugía del septum nasal? Arch. Otolaryngology, 2005; 2: 228-34.
2. Adams W. The treatment of the broken nose by forcible straightening and mechanical apparatus. British Med J. 1875; 2:421.
3. Asch M. Treatment of nasal stenosis due to deflective septum with and without thickening of the convex side. Laryngoscope. 1899; 6:340.
4. Cottle MH. The "maxilla-premaxila" approach to extensive nasal septum surgery. Arch. Otolaryngology. 1958; 68: 301.
5. Cottle M, Loring R. Corrective surgery of the external nasal pyramid and the nasal septum for restoration of normal physiology. ENT Monthly. 1947; 26:147.
6. Buckley JG, Witchell DB, Hickey SA, Fitzgerald O, Connor A. Submucous resection of the nasal septum an outpatient procedure. J Laryngol Otol. 1991; 105 (7):554-56.
7. Giles WC, Gross CW, Abram AC, Greene M, Avner TG. Endoscopy Septoplasty. Laryngoscope. 1994; 104:1507-9.
8. Durr DG. Endoscopic septoplasty: Technique and outcomes. J Otolaryngol. 2003; 32(1):6-11.
9. Reiter, D., Alford, E., Jabourian, Z. Alternatives to packing in septorhinoplasty. Arch. Otolaryngol. Head Neck Surg. 1989; 115: 1203.
10. Stucker, F. J., and Ansel, D. G. A case against nasal packing. Laryngoscope. 1978; 88: 1314-18.
11. Holt, G. R., Garner, E. T., and McLarey, D. Postoperative sequelae and complications of rhinoplasty. Otolaryngol. Clin. North Am. 1987; 20: 853-57.
12. Lee, I. N., and Vukovic, L. Hemostatic suture for septoplasty: How we do it. J. Otolaryngol. 1988; 17: 54.
13. Von Schoenberg, M., Robinson P., Ryan R. Nasal packing after routine nasal surgery-Is it justified? J. Laryngol. Otol. 1993; 107: 902-05.
14. Fanbous, N. The absorbable nasal pack. J. Otolaryngol. 1980; 9: 462.
15. Guyuron, B. Is packing after septorhinoplasty necessary? A randomized study. Plast. Reconstr. Surg. 1989; 84: 41.
16. Thomas, D. M., Tierney, P. A., Samuel, D., and Patel, K. S. Audit of pain after nasal surgery. Ann. R. Coll. Surg. Engl. 1996; 78: 380-86.
17. Guyuron, B., and Vaughan, C. Evaluation of stents following septoplasty. Aesthetic Plast. Surg. 1995; 19: 75-80.
18. Fairbanks D.N.F. Complications of nasal packing. Otolaryngol. Head Neck Surg. 1986; 94: 412-18.
19. Laing, M. R., and Clark, L. J. Analgesia and removal of nasal packing. Clin. Otolaryngol. 1990; 15: 339-45.
20. Johnson, H. A. The perfect nasal packing (Letter). Plast. Reconstr. Surg. 1986 77: 337.
21. Sirimanna, K. S., Todd, G. B., and Madden, G. J. A randomized study to compare calcium sodium alginate fibre with two commonly used materials for packing after nasal surgery. Clin. Otolaryngol. 1992; 17: 237-42.
22. Morgan, N. J., Soo, G., Frain, I., and Nunez, D. A. Do ventilated packs reduce postoperative eustachian tube dysfunction? Clin. Otolaryngol. 1995; 20: 411-15.

23. Moreno Rajalde E. R., Garcia Cruz R., et al. Sutura de la mucosa en la cirugía funcional del tabique nasal. Ver. Cubana Cir, 2006; 45 (1) 223-30.
24. Mantovani Mario; Mazzola RF, Cioccarelli MG. The Back and Forth Septoplasty. J Am Soc of Plast Rec Surg 1996; 97(1): 40-44.
25. Beck JC, Sie KY: The growth and development of the nasal airway, Facial Plast Surg Clin North Am. 1999; 7:257-65.
26. Moore KL, Persaud TVN: The developing human: clinically oriented embryology; 5ª edición. Editorial Philadelphia, W.B. Saunders, 1993. 86-94.
27. Rouviere H, Delmas A. Anatomia Humana. Tomo I Cabeza y Cuello. 10ª Edición. Editorial Masson. 2002; 290-298.
28. Azuara Pliego E, García Palmer R. Rinología, Ciencia y Arte, Sociedad Mexicana de Rinología y Cirugía Facial. Ed. Masson-Salvat, 1996: 36-42; 219-229.
29. Rouviere H, Delmas A. Anatomia Humana. Tomo I Cabeza y Cuello. 10ª Edición. Editorial Masson. 2002; 302-303.
30. Tardy ME, Hecht DA, Emer JJ: Surgical Anatomy of the nose. En Bailey BJ et al. Head and Neck Surgery Otolaryngology. Vol. II. 3ª edición. Ed. Lippincott Williams and Wilkins. 2001, 2211-2228..
31. Robert MO, Richard JB, Jaye SMF: Surgical anatomy of the nose. In: Stephen S. Park, Facs et.al. Rhinoplasty and Septoplasty, Part. I. Otol Clin North Am. 1998; 3 (1): 145-150.
32. Peck GC, Michelson LN: Anatomy of aesthetic surgery of the nose. Plast Surg Clin. 1987; 14:737-42.
33. Sheen JH, Sheeh AP: Aesthetic Rhinoplasty, 2ª. Edición. Editorial: Mosby. 1987 118-225.
34. Dingman RO, Natving P: Surgical anatomy in aesthetic and corrective rhinoplasty. Plast Surg Clin 1977; 4:111-127.
35. Philippou M, Stenger GM: Cross-sectional anatomy of the nose and paranasal sinuses. Rhinology, 1990; 28:221-38.
36. Burgett G, Menica FJ: Nasal support and Lining: The marriage of beauty and blood suply. Plast Reconstr Surg 1989; 84:189-201.
37. Hollingshead WH: Anatomy for surgeons: Vol. I. Head and Neck. 3a Edición. Ed. Philadelphia. 1982. 49-69.
38. Le Pesteur J, Firmin F: Considerations of the cartilage pent roof of the nose. Ann Chir Plast Esthet, 1977; 22:1-23.
39. Bastón OV: The venous networks of the nasal mucosa. Ann Otol Rhinol Laryngol 1954; 63: 52-64.
40. Dion MD, Jefek BW, Tobin CE: The anatomy of the nose. Arch Otolaryngol Head and Neck Surg 1978; 104:145-49.
41. Converse JM: The cartilaginous structures of the nose. Ann Otol Rhinol Laryngol 1955; 64: 23-27.
42. Woodburn RT, Burkel WE: Essentials of human Anatomy, 8a ed. Ed. Oxford. 1992. 38-42.
43. Robison M: Lymphangitis of the retro pharyngeal lymphatic system. Arch Otolaryngol Head Neck Surg, 1944; 105:333-42.
44. Russel W, Kridel H et al. The nasal septum. En Cummings CW, Frederickson JM, Harker LA, Flint et al. Otolaryngology Head and Neck Surgery. Vol. I. 4a. edición. Ed. Mosby. 2005; 1001-03.



45. Mc Caffrey Thomas. Nasal Function and evaluation. En Bailey BJ et al. Head and Neck Surgery Otolaryngology. 3ª edición. Ed. Lippincott Williams and Wilkins. 2001, 261-272.
46. Puce W Jafek and Brennan T. Nasal obstruction. En Bailey BJ et. al. Head and Neck Surgery Otolaryngology. 3ª. Edición. Ed. Lippincott Williams and Wilkins. 2001, 293-307.
47. Guyuron Bahman. Clasificación de la desviación septal y Técnica de Reconstrucción. En: Gunter J, Rohrich R, et al. Rinoplastia de Dallas. Cirugia nasal por los maestros. T. I. 1a. Edición. Edit. Amolca. 2003. Cap. 37: 679-87.
48. Gunter, J. P., and Rohrich, R. J. Management of the deviated nose: The importance of septal reconstruction. Clin. Plast. Surg. 1988; 15: 43-52.
49. Mantovani M, Mazzola RF, Cioccarelli MG. The Back and Forth Septoplasty. J Am Soc of Plast Rec Surg 1996; 97: 40-44.
50. Weber R, Hochapfel F, Draf W. Packing and stents in endonasal surgery. Rhinology 2000; 38: 49-62.
51. Yavuzer et al. Nasal pack Complications, Plast Reconstr Surg. 1999; 103 :1081-1084.
52. Lemmens W, Lemkens P. Septal suturing following nasal septoplasty: a valid alternative for nasal packing? Acta Otorhinolaryngol Belg 2001; 55: 215–221
53. Nunez DA, Martin FW. An evaluation of postoperative packing in nasal septal surgery. Clin Otolaryngol 1991; 16: 549–550.
54. Von Schoenberg M, Robinson P, Ryan R. Nasal packing after routine nasal surgery: is it justified? J Laryngol Otol 1993; 107: 902–905.
55. Reiter D, Alford E, Jabourian Z. Alternatives to packing in septorhinoplasty. Arch Otolaryngol Head Neck Surg 1989; 115: 1203–1205
56. Lee IN, Vukovic L. Hemostatic suture for septoplasty: how we do it? J Otolaryngol 1988; 17: 54–56.
57. Genc E, Ergin N, Tan MD, Bilezikci C, Banu C : Comparison of suture and nasal packing in rabbit noses. 2004; 114:639-645.
58. DA, Martin FW. An evaluation of postoperative packing in nasal septal surgery. Clin Otolaryngol 1991;16:549–550.