



**UNIVERSIDAD NACIONAL AUTÓNOMA DE  
MÉXICO**

---

---



**FACULTAD DE ODONTOLOGÍA**

**IMPORTANCIA DEL AISLAMIENTO ABSOLUTO EN  
OPERATORIA DENTAL**

**T E S I N A**

**QUE PARA OBTENER EL TÍTULO DE**

**CIRUJANA DENTISTA**

**P R E S E N T A :**

**IRMA SOTO CEDILLO**

**DIRECTORA C.D. MARÍA ANGÉLICA CASTILLO DOMÍNGUEZ  
ASESOR C.D. JUAN CARLOS FLORES GUTIÉRREZ**



Universidad Nacional  
Autónoma de México



**UNAM – Dirección General de Bibliotecas**  
**Tesis Digitales**  
**Restricciones de uso**

**DERECHOS RESERVADOS ©**  
**PROHIBIDA SU REPRODUCCIÓN TOTAL O PARCIAL**

Todo el material contenido en esta tesis esta protegido por la Ley Federal del Derecho de Autor (LFDA) de los Estados Unidos Mexicanos (México).

El uso de imágenes, fragmentos de videos, y demás material que sea objeto de protección de los derechos de autor, será exclusivamente para fines educativos e informativos y deberá citar la fuente donde la obtuvo mencionando el autor o autores. Cualquier uso distinto como el lucro, reproducción, edición o modificación, será perseguido y sancionado por el respectivo titular de los Derechos de Autor.

A Dios, por darme la oportunidad de descubrir quien soy, por guiarme y brindarme la fuerza así como la voluntad de seguir siempre adelante para poder alcanzar mis metas.

A la Universidad Nacional Autónoma de México y a la Facultad de Odontología, por permitirme pertenecer a la máxima casa de estudios, con el compromiso de ser profesional y sentirme orgullosa de ser egresada.

A todos los doctores a quienes admiro y respeto, ya que con sus enseñanzas me dieron la formación académica necesaria para llegar hasta donde estoy.

A la Dra. María Angélica Castillo Domínguez, por compartir su tiempo, conocimientos, por su paciencia, perseverancia y empeño dedicado para alcanzar los objetivos en la elaboración de este trabajo. Al Dr. Juan Carlos Flores Gutiérrez, por su orientación, conocimientos y brindarme un poco de su tiempo en esta tesina.

A mi mamá, por brindarme siempre su apoyo y cariño incondicional, por sus innumerables esfuerzos, nunca podré expresar solo con palabras lo que siento y lo agradecida que estoy, sobre todo lo mucho que la amo.

A mis hermanos, por estar conmigo cuando más los necesito, compartiendo tristezas y alegrías, por su cariño y apoyo, nunca olviden que los quiero mucho.

A mis tíos, José Soto y Vicenta Cedillo, por su cariño y apoyo incondicional durante la carrera.

A mis padrinos, Manuel Olicón y Concepción Morales, por su cariño y apoyo.

A Tony, gracias por tu amistad, comprensión, apoyo, y por tu tiempo dedicado para la realización de este trabajo.

Al Dr. Gilberto Nidome, por su apoyo incondicional durante toda la carrera, por los conocimientos y su tiempo dedicado, gracias.

A mis familiares y amigos y a todas las personas que contribuyeron en mi formación, a lo largo de estos años gracias por haber compartido una etapa importante para mi.

## ÍNDICE.

<b>1. INTRODUCCIÓN.....</b>	<b>4</b>
<b>2. ANTECEDENTES.....</b>	<b>6</b>
<b>3. TIPOS DE AISLAMIENTO.....</b>	<b>9</b>
3.1 Aislamiento relativo.....	9
3.1.1 Técnicas de aislamiento relativo.....	11
3.1.1.1 Maxilar.....	11
3.1.1.2 Mandibular.....	12
3.1.2 Material utilizado.....	13
3.2 Aislamiento absoluto.....	14
3.2.1 Instrumental.....	15
3.2.2 Técnicas de aislamiento absoluto.....	30
3.2.3 Tipos de dique.....	42
<b>4. VENTAJAS Y DESVENTAJAS DEL AISLAMIENTO ABSOLUTO....</b>	<b>49</b>
4.1 Ventajas.....	49
4.2 Desventajas.....	53
<b>5. INDICACIONES Y CONTRAINDICACIONES DEL AISLAMIENTO ABSOLUTO.....</b>	<b>55</b>
5.1 Indicaciones.....	55
5.2 Contraindicaciones.....	55
<b>6. PASOS A SEGUIR PARA UN AISLAMIENTO ABSOLUTO IDEAL..</b>	<b>56</b>
<b>7. CONCLUSIONES.....</b>	<b>59</b>
<b>8. REFERENCIAS BIBLIOGRAFICAS.....</b>	<b>60</b>

# 1. INTRODUCCIÓN

El aislamiento del campo operatorio es de suma importancia, ya que nos garantiza las condiciones adecuadas para la rehabilitación integral de los dientes.

Es necesario llevar a cabo un aislamiento absoluto del campo operatorio, ya que siguiendo una técnica adecuada y utilizando el instrumental indicado podemos llegar a tener buenos resultados y una disminución de tiempo durante el tratamiento. Apoyándonos así de los materiales auxiliares para tener una mayor estabilidad del dique de goma dentro de la cavidad bucal.

El aislamiento absoluto nos ayuda a eliminar dos problemas básicos ligados a la penetración de la saliva. El primero es la invasión de los microorganismos. El segundo es la contaminación de la cavidad por humedad en las diversas etapas de la restauración, perjudicando así el proceso de la restauración y facilitando la microfiltración marginal. Lo cual va a ocasionar una sensibilidad postoperatoria. Por lo tanto hay que mencionar que los vapores de humedad provenientes de la respiración se acumulan en las superficies dentarias, cuando no se emplea el dique de goma, lo cual puede llegar a perjudicar la calidad de la restauración.

El aislamiento del campo operatorio nos ayuda a reducir la aparición de la sensibilidad postoperatoria, la cual es derivada de la contaminación bacteriana y de la presencia de humedad. Es sorprendente como a la mayoría de los odontólogos con diferentes pretextos dejan en segundo plano el uso de dique de goma, lo cual es necesario para alcanzar una Odontología de nivel más elevado, con mayor comodidad y tranquilidad durante el tratamiento tanto para el paciente como para el odontólogo.

En éste trabajo mencionaremos el instrumental necesario y los pasos a seguir para un aislamiento absoluto adecuado para llegar a un tratamiento con éxito. Se mencionan los materiales e instrumental más relevantes, los cuales nos facilitan aún más el uso de éste.

Es importante que el odontólogo tenga conocimiento de las ventajas y desventajas, indicaciones y contraindicaciones para realizar un aislamiento absoluto durante el tratamiento, y así conocer las alternativas que se pueden tener en algunos casos especiales.

## 2. ANTECEDENTES.

La introducción del dique de goma en 1864 por Sanford C. Barnum contribuyó al mejoramiento del campo operatorio. Ya que el campo operatorio ideal en Odontología Restauradora se logra con el dique de goma. <sup>(8)</sup>



**Fig. 1 Sanford C. Barnum**

Sanford C. Barnum era un odontólogo que ejercía su profesión a mediados del siglo XIX en Catskill Mountain, Nueva York, Estados Unidos (Fig. 1). El 15 de marzo de 1864 se le presentó un caso de un molar inferior y, agobiado por el flujo salival que dificultaba su trabajo, decidió cortar un trozo de su delantal protector, que era un hule muy fino. Coloco el trozo de hule sobre el diente y lo fijó con un anillo de goma alrededor del cuello. <sup>(11)</sup>

Para su sorpresa el diente atravesó el hule y se formó un “dique”. En mayo de 1864 Barnum presentó su invento a la NYCDS (Sociedad Dental de la Ciudad de Nueva York) y a pesar de que más de uno se burló, en 1867 el dique de Barnum era ampliamente usado en los Estados Unidos y otros países del mundo, tiene casi 140 años de vida.

El dique de goma se volvió rápidamente popular a causa de que facilitaba el procedimiento de la orificación, una de las restauraciones más comunes en aquella época. Black, en sus obras y artículos, hizo mucho hincapié en la necesidad de colocar el dique de goma para realizar una operatoria dental más correcta. El dique de goma permite cumplir con los postulados de Black.

El dique está hecho de caucho perforado y se coloca alrededor de los dientes para aislarlos del medio ambiente bucal. <sup>(2)</sup>

Durante muchos años, el dique de goma ha sido reconocido como un método efectivo para obtener aislamiento del campo, mayor visualización, proteger al paciente, y mejorar la calidad de los procedimientos de la Odontología Restauradora (Fig. 2).<sup>(7)</sup>



**Fig. 2 El dique antes: Nada de comodidad para el paciente**

Se ha demostrado que muchos pacientes prefieren el uso del dique de goma para los procedimientos restauradores.<sup>(11)</sup>

En años recientes, el dique de goma ha sido reconocido como una importante barrera para prevenir la transmisión microbiana de los pacientes a los miembros del equipo dental.

Médicolegalmente es prudente el uso de un dique de goma para procedimientos en los cuales pequeños objetos, tales como atornilladores de pines, limas de Endodoncia, podrían ser aspirados por el paciente.

Se ha establecido enfáticamente que el uso del dique de goma no solamente promueve la calidad de las restauraciones sino que también incrementa la cantidad de procedimientos restauradores debido a que los pacientes no son capaces de hablar o expectorar cuando está colocado el dique.<sup>(12)</sup>

El uso del dique de goma ayuda a mantener los dientes secos durante el trabajo. Las estructuras del diente, en particular, la dentina, contiene humedad, pero ésta no es un problema clínico.

El valor de la técnica de aislamiento ha sobrevivido la prueba del tiempo en Odontología Clínica. Con el incremento de los rangos de velocidad, el problema



de mantener el diente a temperaturas aceptables condujo hacia la técnica del “campo limpio”, por la cual fueron colocadas grandes cantidades de agua en la preparación durante la reducción del diente. <sup>(8)</sup>

### 3. TIPOS DE AISLAMIENTO

El aislamiento del campo operatorio constituye una maniobra de suma importancia que tiende a asegurar las condiciones bucales más propicias para la intervención en los tejidos duros y su posterior restauración.

El aislamiento busca cumplir con los siguientes objetivos:

- Aislar los dientes de la saliva.
- Bloquear la secreción del surco gingival.
- Aislar los dientes de la humedad que contiene el aire espirado.
- Mejorar la visibilidad y el acceso.
- Proteger a los tejidos blandos.
- Facilitar la aplicación de medicamentos, especialmente cáusticos, ácidos o irritantes.
- Aislar los dientes de la flora microbiana bucal para trabajar en condiciones asépticas.
- Separar o contener los tejidos blandos que rodean al diente.
- Obtener un campo seco.


El aislamiento del campo operatorio puede ser:

- 1) Relativo
- 2) Absoluto <sup>(2)</sup>

#### 3.1 Aislamiento relativo

Es el que se basa en la colocación de elementos absorbentes dentro de la boca junto con una boquilla aspiradora para eliminar el exceso de saliva y otros líquidos.

Son muchos los elementos absorbentes que se han probado para el aislamiento relativo, como servilletas, gasas, algodón, etc. en la actualidad este procedimiento se basa casi exclusivamente en el uso de rollos de algodón.



**Fig. 3 Rollos de algodón comerciales**

Los rollos de algodón pueden fabricarse en el consultorio mediante maniobras muy simples.

También pueden adquirirse en el comercio, ya prefabricados, estos ofrecen una variedad de tamaños y formas (Fig. 3).

Los rollos comerciales pueden cortarse en diagonal y su extremo más fino se puede alojar con mayor facilidad en la tuberosidad, en el vestíbulo bucal y en otros sitios.

Para la zona del frenillo anterior puede hacerse en el rollo de algodón una escotadura con el fin de facilitar la retención de este en ese sitio ó colocar un rollo de algodón a cada lado del frenillo.

El comercio también ofrece otros recursos como rollos de algodón rodeados por gasas u otros elementos, o rollos de gran longitud para aislar un cuadrante o una hemiarcada.

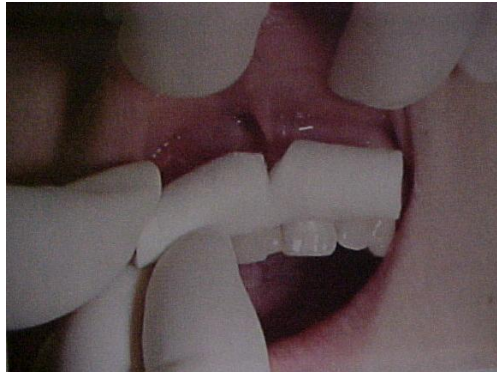
Las boquillas o eyectores de saliva pueden tener diversas formas. <sup>(2)</sup>

### **3.1.1 Técnicas de aislamiento relativo.**

#### **3.1.1.1 Maxilar.**

**Sector posterior:** Es necesario bloquear la salida del conducto de Stenon, para lo cual se colocan uno o dos rollos de algodón, enteros o cortados en diagonal, desde la tuberosidad hasta la zona de canino. Para facilitar esta maniobra es preferible pedirle al paciente que cierre un poco la boca, con el objeto de que los tejidos se distiendan y permitan la colocación del rollo.

**Sector anterior:** Puede usarse un rollo cortado en diagonal, con la parte más delgada hacia el frenillo (Fig. 4), que se coloca también del lado opuesto si está trabajando en todo el centro. Los rollos suelen quedarse en su sitio por la simple presión muscular del carrillo (músculo bucinador). En los pacientes con vestíbulo bucal muy corto los rodillos tienden a caerse.



**Fig. 4 Rollo con escotadura para frenillo**

Pueden emplearse varios recursos para evitar este problema:

- a) Espolvorear los rollos de algodón con polvo adhesivo para dentadura.
- b) Colocar una grapa con aletas o simple en el molar posterior del cuadrante, si se trabaja atrás o en los premolares si se trabaja adelante.
- c) Si hay espacios interdentarios amplios, una cuña larga permitirá sostener los rollos.
- d) Sostener los rollos mediante un portamatriz, ubicando los mordientes en el espacio interdentario que esta siendo restaurado.
- e) Utilizar sostenedores comerciales.

### **3.1.1.2 Mandibular.**

Las exigencias del aislamiento son mayores en la mandíbula por que aquí se acumula la saliva de toda la boca.

**Sector anterior:** Se coloca un rollo de algodón en la zona lingual con una escotadura para el frenillo, debajo de la lengua quedando esta por encima del rollo de algodón.

En el vestíbulo anterior de la boca se coloca un rollo de algodón con escotadura o un rollo a cada lado del frenillo (Fig. 5). Se los puede sostener por medio de una grapa con aleta.

**Sector posterior:** Donde la acumulación de saliva es más abundante, se necesitan tres rollos: uno por bucal, otro por lingual y un tercer rollo a nivel de los molares del maxilar para bloquear la salida del conducto de Stenon (Fig. 6). Estos rollos pueden estar sostenidos con una grapa con aletas o un portamatriz.

En el aislamiento relativo de molares de la mandíbula no dura mucho porque la gran cantidad de saliva se acumula en esa zona junto con el agua que puede provenir de la refrigeración requiere el cambio continuo de los rollos.

En estos casos el aislamiento relativo sólo deberá implementarse cuando sea totalmente imposible efectuar un aislamiento absoluto. <sup>(2)</sup>

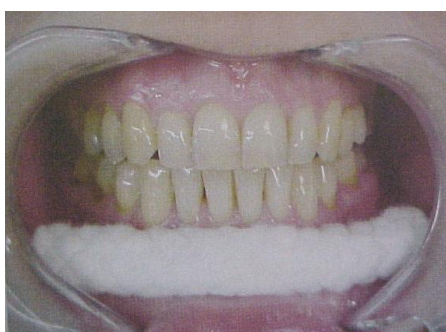

Fig. 5 Aislamiento relativo anterior

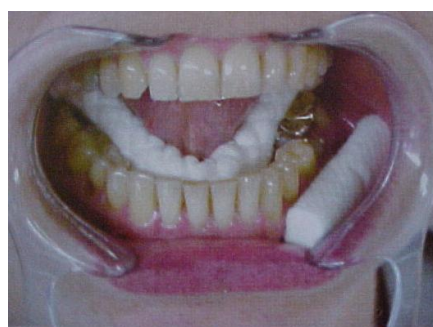

Fig. 6 Aislamiento relativo posterior

### 3.1.2 Material utilizado.

Existen ciertos, dispositivos comerciales que facilitan la retención de los rollos de algodón en un sitio y que ofrecen diversidad de formas según el fabricante.

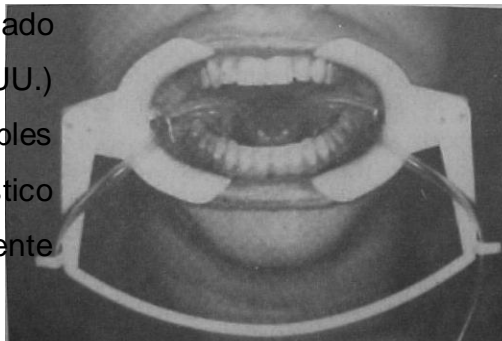
Algunos se combinan con un aspirador de saliva.

**Sostenedor de Ivory.** Este sostenedor posee dos brazos, uno que se ubica en el vestíbulo inferior bucal y el otro en lingual para mantener en su sitio los rollos de algodón. Tiene un tercer brazo con un pequeño elástico o resorte que se coloca debajo de la barbilla del paciente. Existen derecho e izquierdo.

**Automaton de Egger.** Tiene tres aditamentos: uno para el sector inferior derecho, inferior izquierdo y el tercero para el sector inferior anterior. De modo similar al dispositivo de Ivory, posee dos brazos para sostener los rollos y un tercero que va colocado debajo del mentón.

Estos dispositivos y otros similares simplemente procuran evitar que los rollos sean desplazados por los movimientos musculares del paciente.

**Dispositivo Nola Dry Field** (fabricado por Nola Specialites. Louisiana. EE.UU.) Posee dos retractor auto expansibles para los carrillos y un capuchón plástico donde va alojada la lengua del paciente (Fig. 7).



**Fig. 7 Dispositivo Nola Dry Field**

Dicho capuchón posee perforaciones y un sistema de mangueras que aspiran la saliva del piso de la boca. <sup>(2)</sup>

### **3.2 Aislamiento absoluto.**

El aislamiento absoluto del campo operatorio se obtiene mediante el uso del dique de goma con los elementos necesarios para su fijación sobre el diente y su soporte sobre la cara del paciente. <sup>(6)</sup>

El dique de goma es un recurso de extraordinario valor en Operatoria Dental porque permite que el operador concentre su atención en su trabajo específico, que consiste en la preparación de la cavidad y su restauración, sin preocuparse por aspectos secundarios como la separación de los tejidos blandos, el acceso al campo operatorio, visibilidad, contaminación con la saliva, mantenimiento del campo estéril, protección del paciente contra la ingestión accidental de instrumental, medicamentos o partículas dentarias, y una serie de otros problemas que se solucionan con la colocación de este dique de goma. <sup>(2)</sup>

### 3.2.1 Instrumental.

#### Dique de goma.

La goma para dique puede adquirirse ya cortada en rectángulos, cuadrados o bien en rollos largos, de varios metros y en diferentes espesores, de los cuales son preferibles el mediano y el grueso porque permiten una mejor separación de los tejidos blandos y resisten una tensión mayor sin romperse (Fig. 8).




Fig. 8 Dique de goma en rollo



Fig. 9 Diques cuadrados por colores

Para Operatoria Dental se aconseja la goma de espesor mediano o grueso. La goma para dique se ofrece en colores claros y oscuros. Los colores claros permiten aumentar la visibilidad del campo operatorio porque reflejan la luz (Fig. 9).

Los colores oscuros son más aptos para trabajar cuando se requiere un buen contraste entre el diente y el campo operatorio. La goma debe ser fresca y de buena calidad. Es necesario guardarla en cajas cerradas con talco y dentro de la heladera o en un lugar fresco. La goma envejece rápidamente y no se la puede almacenar durante un tiempo demasiado prolongado.

Los rectángulos suelen ser de tres tamaños: 12.5 x 12.5, 15 x 15 y 15 x 20 cm. El tamaño más grande sirve para el sector posterior de la boca.

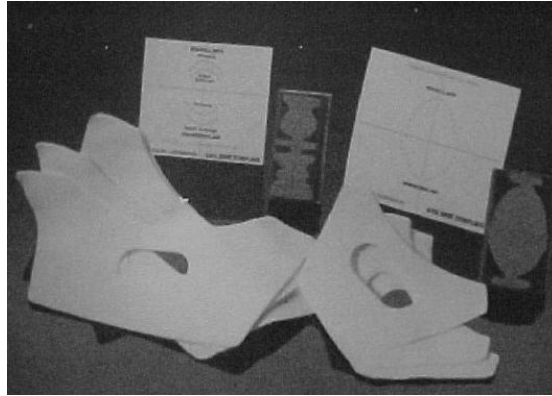
Algunos tipos de diques no son de látex. Éste es el caso del Flexi Dam de Roeko, el cual se presenta texturizado este tipo de dique es utilizado para los pacientes alérgicos al látex.

Para proteger la cara del paciente de la presión que pueden ejercer el dique de goma u otros elementos requeridos para el aislamiento del campo operatorio, se aconseja colocar entre aquélla y éstos una servilleta de papel o de género suave y absorbente. Deben preferirse las servilletas desechables, que pueden ser rectangulares con una gran abertura en el centro que corresponde a la abertura de la cavidad bucal. De esta manera, se constituye a aumentar la comodidad del paciente. <sup>(2)</sup>

### **Servilleta.**

Es una pieza de papel o tela absorbente y fuerte, colocada entre el dique de goma y la cara del paciente. La servilleta proporciona mayor comodidad para el paciente (Fig. 10).





**Fig. 10 Servilletas**

Las servilletas están disponibles en dos formas. La servilleta más pequeña generalmente es usada con los arcos para diques de goma; la más grande proporciona una almohadilla para el lado de la cara cuando son usadas tiras retractoras. <sup>(12)</sup>

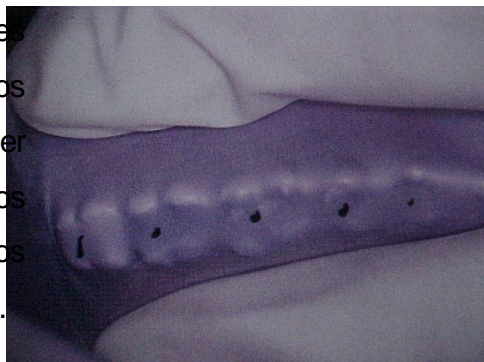### **Guías para posicionar los agujeros.**

Aunque muchos operadores perforan los agujeros sin alguna ayuda para posicionarlos, la mayoría encuentra útil poder tener alguna forma de guiarse para determinar donde los agujeros deben ser perforados. Existen diferentes formas de marcar un dique de goma de manera que los agujeros puedan ser localizados óptimamente. <sup>(12)</sup>

### **Dientes como guías.**

Los dientes por sí mismos pueden ser usados en la marcación del dique de goma. Para usar los dientes, el dique se mantiene en la posición bucal deseada sobre los dientes a ser incluidos en el aislamiento.

Las puntas de las cúspides de los dientes posteriores y bordes incisales de los dientes anteriores pueden ser visualizados a través del dique, y los centros de los dientes son marcados sobre el dique con un bolígrafo (Fig. 11).

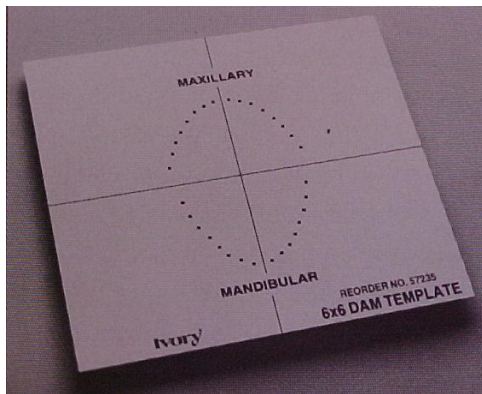


**Fig.11 Dientes como guía**

La ventaja de este método es el posicionamiento preciso de las marcas aún cuando los dientes estén mal alineados.

Sus desventajas incluyen la naturaleza de emplear tiempo del procedimiento y la incapacidad de perforar un dique antes que el paciente esté sentado. <sup>(12)</sup>

### **Plantillas.**



**Fig. 12 Plantilla**


Están disponibles para guiar la marcación del dique de goma. Estas plantillas son aproximadamente del mismo tamaño y forma de un dique de goma sin estirar. Los agujeros en cada plantilla corresponden a las posiciones del diente (Fig. 12).

La plantilla es colocada sobre el dique, y se usa un bolígrafo para marcar a través de los agujeros seleccionados sobre el dique. Con la plantilla, el dique puede ser marcado y perforado antes de pasar al paciente. <sup>(12)</sup>

### **Sello de caucho.**

Proporcionan una manera muy convincente y eficiente de marcar el dique de goma para perforarlo.

Existen sellos comercialmente disponibles, o sellos que pueden ser hechos con



**Fig. 13 Sello**

cualquier otro diseño personalizado (Fig. 13).

Los diques deben ser preestampados de manera que las marcas para los incisivos centrales superiores estén posicionados aproximadamente 0.9 pulgadas desde el borde superior del dique. Las excepciones para la posición normal del diente son fácilmente ajustadas. <sup>(12)</sup>


## **Arcos.**

### **Mantenedores en arco.**

Para sostener el dique de goma sobre la cara del paciente se utilizan diferentes tipos de arcos: el más popular es el arco de tipo Young, que consta de una U de alambre grueso, con alfileres o ensanchamientos para sostener el dique goma (Fig. 14). Los arcos tipo Young están disponibles en tamaños tanto para adultos como para niños.


El arco de Young se basó en el original de Fernald y luego fue reproducido por numerosos autores. Entre estos últimos arcos se hallan el de Ostby, de forma exagonal, y el de Jiffy, de forma circular, en plástico. El doctor Silvio Nava diseñó un arco metálico radiolúcido. El mismo está hecho de aluminio, lo que permite la toma de radiografías.

El tipo Cogswell se modificó ligeramente, habiendo una sola pieza a cada lado de la boca, en forma curva para sostener las dos pinzas que toman el dique de goma. <sup>(12)</sup>



**Fig. 14 Tipos de arcos**

**Mantenedores con tiras.**



**Fig. 15 Mantenedores con tiras**

Los mantenedores en tira tales como el mantenedor o retractor Woodbury proporciona la mayor retracción de carrillos y labios, acceso y estabilidad, pero pueden ocasionar incomodidad para el paciente (Fig. 15).

Una servilleta para el dique de goma es necesario para la comodidad del paciente cuando se usa un mantenedor con tiras. El retractor Woodbury agarra al dique con unos sujetadores elásticos. <sup>(12)</sup>

**Arcos prefijados.**

Un arco de goma comercialmente disponible (QuickDam, Ivoclar-Vivadent) viene con un arco o borde de plástico flexible fijo que permite soportar al dique intraoralmente y elimina la necesidad del arco. Este dique proporciona un adecuado confort para el paciente. El dispositivo es efectivo para el control de la saliva en la parte anterior de la boca pero menos efectivo en la zona posterior (Fig. 16).

El dique (HandiDam, Aséptico), es más grande tiene un arco en su estructura y una varilla para la inserción y para mantener el dique abierto (Fig.17).<sup>(12)</sup>




Fig. 16 QuickDam

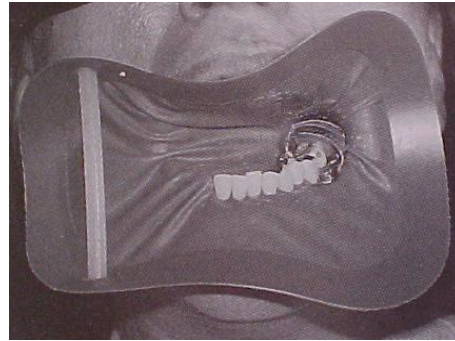

Fig. 17 HandiDam

### Grapas.

Las grapas son retenedores de acero de distintas formas para adecuarse a los diferentes tamaños de los dientes. Existe una enorme variedad de grapas diseñadas por diferentes autores a lo largo de los años que cubren todas las variantes que pueden existir con respecto a la fijación del dique de goma sobre el diente.<sup>(2)</sup>

### Grapas cervicales.

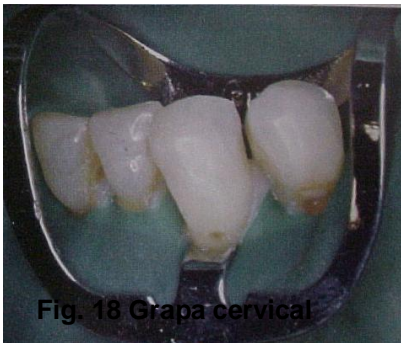

Fig. 18 Grapa cervical

Se utilizan para los dientes anteriores en cavidades de clase V y a veces para cavidades de clase III. Estas grapas son de doble arco o brazo y sus mordientes se adecuan al tamaño del diente que se aislará (Fig. 18).

La grapa 212 es de uso universal para todas las cavidades de clase V en dientes anteriores, también puede usarse en algunos premolares y aun en molares. Tiene dos brazos que se alejan del centro del campo operatorio, por lo que permiten una excelente instrumentación sin interferencias.

Los mordientes que van aplicados sobre el cuello del diente pueden modificarse ligeramente con una pinza, para adecuarlos a las distintas alturas

de la encía, que a veces difieren en lingual y en bucal (se requiere destemprar y luego temprar el acero).<sup>(14)</sup>

Las grapas 210 y 211 presentan ligeras variantes en la forma de los mordientes.

La grapa 6 de Ivory está especialmente diseñado para preparaciones de clase V en molares. Tiene un mordiente que corresponde a la cara bucal mucho más ancho que el del 212, precisamente para ubicarse en la zona cervical de los molares.<sup>(2)</sup>

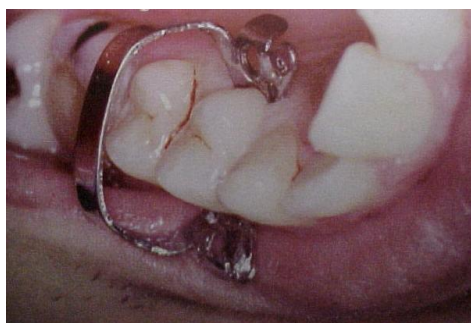### **Modificación de una grapa.**

Una grapa puede modificarse de la siguiente manera: se calienta en un horno o a la llama hasta que alcance un color rojo cereza y se sumerge en agua o alcohol, con lo que se reblandece y se puede modificar fácilmente por medio de pinzas o desgastándolo con piedra.

Luego se le devuelve su elasticidad templándola lentamente en el horno o a la llama hasta una temperatura menor que la anterior y se sumerge en una solución aceitosa (vaselina). Mientras se encuentra caliente es posible doblarla para adecuar sus mordientes a formas específicas de los dientes

En algunos casos es posible cortar por la mitad una grapa de tipo 212 para utilizarla en dientes anteriores muy pequeños y cuando el doble brazo ofrece dificultades de acceso.<sup>(2)</sup>

### **Grapas para premolares.**



Son las de menor tamaño. Poseen un solo arco y pueden tener o no aletas. Las grapas con aletas, para premolares, tienen cuatro aletas en total: dos mesiales

**Fig. 19 Grapa para premolares**

y dos que miran a las caras libres. Todas presentan dos agujeros (Fig. 19).

La grapa 00 de Ivory tiene un arco elevado que permite que los bocados ejerzan su acción sobrepasando el límite amelodentinario (en sentido ocluso-apical) sin que la cara interna del arco se apoye sobre la cara oclusal de la pieza dentaria. Las grapas 1, 27 y 206 tienen los bocados levemente apicalizados. <sup>(2)</sup>

### **Grapas para molares.**

Son las de mayor tamaño. Todas tienen un solo arco y dos agujeros. Pueden tener o no aletas.

Las grapas con aletas, para molares, poseen cuatro aletas en total: dos mesiales y dos que miran a las caras libres.



**Fig. 20 Grapa 7**

Dentro de la serie de Ivory se utiliza la grapa universal 7 para molares inferiores (Fig. 20) y la 8 para los superiores. La grapa 17 tiene tres mordientes para usar en el último molar de un cuadrante; su ansa está deprimida en el centro para facilitar la instrumentación distal.

La serie con aletas de SS White tiene la numeración del 200 al 205 y, salvo las grapas 203 y 204, todas tienen una perforación rectangular en las aletas bucal y lingual que permite desmontar el dique cuando se emplea la tercera técnica. <sup>(2)</sup>

### **Otras grapas.**



**Fig. 21 Grapa 8A**

Cuando el diente que se va aislar está semierupcionado pueden emplearse grapas como la 8A o la 14A (Fig. 21).

Si la pieza dentaria por tratar presenta lesión de furcación, puede utilizarse una grapa número 13 o 14 de la serie Ivory. Estas grapas presentan una púa extra en el bocado vestibular que se introduce en la parte más externa de la furca. <sup>(4)</sup>

Las grapas de la serie Kalstrom están confeccionadas con hilos de acero y tienen una gran elasticidad.

La firma Ash (Surrey, Inglaterra) fabrica una serie de grapas con una nomenclatura especial que lleva letras mayúsculas en vez de números.

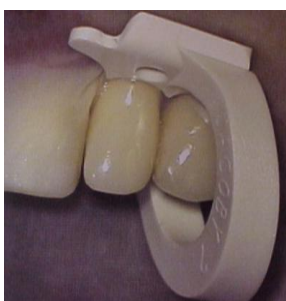La grapa cervical se denomina “C” y es similar a la 212 de SS White, sin aletas, sin agujeros, con escotaduras con los bocados de diferente altura y con dos arcos. Las grapas para incisivos y premolares tienen un arco, dos agujeros y cuatro aletas; se denominan “E” (muy pequeño), “L” (pequeño) y “M” (mediano). Existe una grapa denominada “EW”, que es la versión sin aletas de la grapa “E”. Las grapas con aletas para molares se denominan “G” (para terceros molares superiores), “A” (para molares parcialmente erupcionados) y “K” (para dientes grandes). <sup>(2)</sup>



**Fig. 22 Grapas sin aletas**

Las grapas sin aletas para molares se denominan “AW” (igual al “A” pero sin aletas), “DW” (para molares pequeños o temporarios), “FW” (para molares medianos), “HW” (bocados apicalizados y arco distalizado), “BW” (molares medianos), “JW” (molares grandes), “GW” (igual al “G” pero sin aletas), “NW” y “PW” (molares medianos y grandes, respectivamente) (Fig. 22). <sup>(2)</sup>

### **Grapas de plástico (Jacoby).**





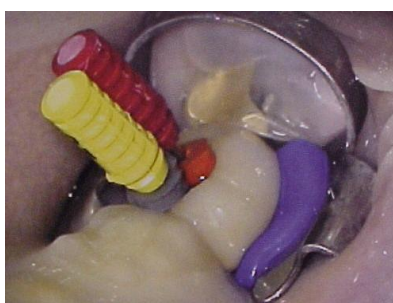Bay Technical Products (Freemont, CA) ha introducido una serie de grapas de plástico para el dique de goma en siete de los tamaños más comunes (Fig. 23).

**Fig. 23 Grapa de plástico**

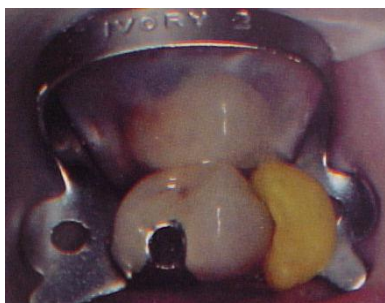
Parece que el material de polietileno es clínicamente más beneficioso para la porcelana o el vidrio colado, y que puede usarse para aislar varios dientes. <sup>(9)</sup>

### **Cojines Cushee para las grapas (Practicon).**

Cushees son cojines blandos de silicona que se adaptan a las alas de las grapas estándar de acero inoxidable. Las alas de la grapa no entran en contacto con ninguna encía, estructura dentaria ni restauración. Aumenta la comodidad del paciente y disminuyen el riesgo de dañar la porcelana y el vidrio colado. Existen en dos tamaños: amarillos para las grapas de dientes anteriores y premolares y azules para las grapas de molares (Fig. 24 y 25). <sup>(9)</sup>



**Fig. 24 Cojín para molares (azul)**



**Fig. 25 Cojín para anteriores y premolares (amarillo)**

### **Maniobras para la colocación de la grapa:**

Para estabilizar la grapa sobre el diente se requiere por lo menos cuatro puntos de apoyo. A veces la grapa queda estabilizada con tres, pero el equilibrio es inestable. Una grapa mal estabilizada salta con facilidad y hace

caer el dique. Las grapas 12A y 13A poseen una serie de dientes en sus bocados. Esto permite que se autoestabilicen.

Se sugiere retirar la grapa, siempre que sea posible, una vez que el dique se ha colocado y se mantiene en su sitio con la ayuda de un trozo de goma estirado o una ligadura ensanchada alrededor de un tapón de goma de un tubo de anestesia de tipo carpule.

También se puede pintar con barniz adhesivo la cara distal y parte de la cara oclusal del último molar aislado y luego colocar material para modelar (cera) para sostener el dique y retirar la grapa para que no lastime los tejidos.

Se puede colocar el arco de Young por debajo del dique, para evitar engancharlo accidentalmente por una maniobra operatoria. <sup>(2)</sup>

### **Perforador de dique.**

Para la perforación del dique de goma debe utilizarse un punzón que se denomina “perforador”.

Este instrumento consiste en una pinza de tamaño grande cuya parte activa posee dos elementos: un punzón de acero y una pequeña rueda o platina, también de acero muy duro, con perforaciones que corresponden exactamente a la forma del punzón. Un resorte facilita su manejo (Fig. 26).

La platina por lo general tiene 4, 5, 6 u 8 agujeros de distintos tamaños cuya forma cónica coincide con la punta del punzón ubicada en el otro mordiente. Se puede seleccionar en la platina el tamaño del agujero que se requiere para el aislamiento; luego se coloca el dique de goma en el medio y se acciona el punzón, que perfora el dique con un orificio de forma circular perfecta.

Los más conocidos son el de Aisworth y el de Ivory. El de Ash viene en dos tamaños y permite perforaciones de 1,63 mm (pequeño) y de 1,93 mm (grande).

La platina debe estar siempre muy bien afilada y perfectamente centrada con respecto al punzón para que los orificios salgan perfectos y el dique de goma no se desgarre al efectuar la perforación. <sup>(2)</sup> <sup>(6)</sup>

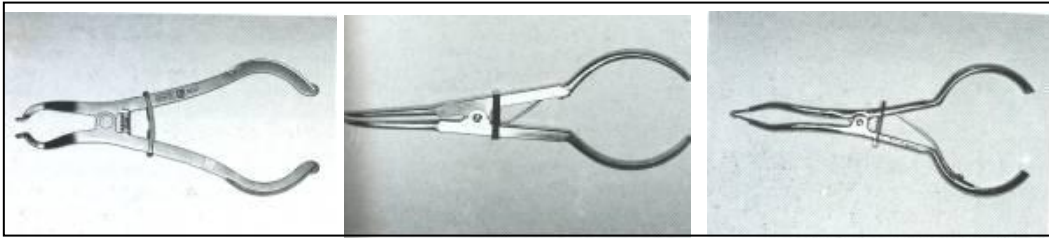


**Fig. 26 Tipos de perforadoras**

### **Pinza portagrapas.**

Es un elemento indispensable para la colocación de la grapa sobre el diente. Consistente en alicates de mordientes con un resorte y una traba (Fig. 27).

Se colocan los extremos afinados de los mordientes en los agujeros que posee la grapa y, accionando la pinza, se mantiene la grapa ligeramente abierta bajo tensión, fijando esta posición por medio de la traba. Existen distintos modelos de pinzas las más usuales son las Brewer, la de Stokes (posteriormente modificada por Palmer) y la de Ivory. Los mordientes se pueden modificar según las necesidades del operador. Algunas pinzas tienen el resorte en ubicaciones diferentes. <sup>(2)</sup> <sup>(6)</sup>



**Fig. 27 Tipos de portagrapas**

### **Hilo dental.**

El hilo de seda dental es un elemento conveniente para la colocación del dique de goma. Este hilo ayuda a pasar los segmentos del dique de goma que van ubicados entre los dientes y además permite efectuar una ligadura con un nido doble del cirujano alrededor del cuello del diente para mantener el dique de goma en los casos en los que tiene tendencia a escaparse o salirse del sitio.

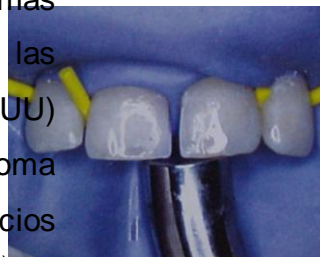Ayuda a fijar el dique de goma alrededor de un pónico de prótesis fijas o de una unión soldada. Cuando se realiza una ligadura, los restos de hilo pueden cortarse al ras del nudo para no interferir la instrumentación o bien dejarse largos y atarse al portadique para contribuir con el mantenimiento del campo operatorio seco.

En la cara lingual o palatina de los dientes anteriores el hilo debe deslizarse por cervical del cíngulo., con cuidado para no lesionar los tejidos blandos. <sup>(2)</sup>



**Fig. 28 Wedjects**

También existen pequeñas gomas de varios grosores como las Wedjects, (Hygenic, OH.EE.UU) para estabilizar el dique de goma pasando por los espacios interdentarios (Fig. 28 y 29). <sup>(2) (9)</sup>



**Fig. 29 Colocación**

### **Modelina.**

La modelina puede ser usada como un adjunto para la colocación de cualquier grapa como un retenedor o retractor. Esto es especialmente útil y necesario para el anclaje y la estabilización del retenedor. <sup>(12)</sup>

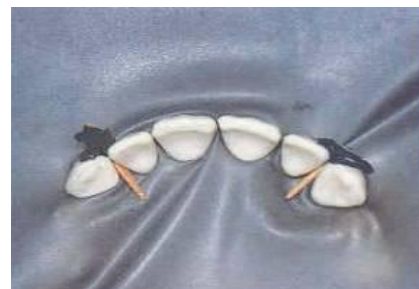### **Cuñas.**

Las cuñas de madera son usadas para estabilizar una matriz y mantenerla contra el margen gingival de una preparación cavitaria que involucra a una superficie dentaria proximal, también son útiles para proteger al dique de goma cuando son usados instrumentos rotatorios en áreas interproximales (Fig. 30).

<sup>(12)</sup>

La utilización de un lubricante soluble en agua sobre la cuña mejora la fácil colocación de la misma.

### **Lubricante.**



**Fig. 30 Cuñas**

Para ayudar al deslizamiento del dique de goma sobre los dientes se aconseja el empleo de un lubricante.

Antiguamente se sugería un lubricante oleoso como la vaselina líquida o sólida. Muchos autores han descartado la aplicación de este lubricante por que se mantiene durante todo el acto operatorio y puede facilitar el deslizamiento del dique de goma fuera del diente. Actualmente se aconseja una sustancia que primero lubrique y luego se disuelva con rapidez en la saliva, como la crema de afeitar, el flúor en gel para topicaciones o el jabón quirúrgico. Ya que estos lubrican en el momento de colocar el dique de goma sobre los dientes y luego se disuelve en contacto con la saliva y permite que el dique de goma quede seco y se adapte perfectamente al cuello del diente. <sup>(2)</sup>

### **3.2.2 Técnicas de aislamiento absoluto.**

Se comienza por la selección del dique de goma de acuerdo con el caso. Como en endodoncia es habitual aislar un solo diente, puede usarse un dique de goma más pequeño. En operatoria dental debe utilizarse un dique de goma más grande porque generalmente es necesario aislar más números de dientes. El espesor recomendado es el mediano o el grueso.

### **Maniobras previas.**

Antes de intentar colocar el dique de goma se debe examinar el campo operatorio, lavar y limpiar perfectamente la boca y los dientes, eliminar cálculos y verificar la existencia de relaciones de contactos normales, sin obturaciones defectuosas, restauraciones en mal estado o bordes afilados de dientes que pueden dificultar el paso del dique de goma o romperlo en el momento del aislamiento para verificar las relaciones de contacto se pasa un hilo dental por los espacios interdentarios. Si existe algún obstáculo o el hilo se desgarró hay que mejorar previamente la relación de contacto mediante una tira de acero con abrasivo para eliminar los defectos de una obturación desbordante y las aristas filosas dejadas por el diente por el avance de la caries y pulir la superficie del diente vecino.

### **Tamaño.**

En dientes anteriores y en bocas chicas puede usarse el tamaño de 12.5 x 12.5 cm. Para dientes posteriores el tamaño de 15 x 15 cm. Excepcionalmente, para segundos y terceros molares, en bocas muy grandes puede usarse el tamaño de 15 x 20 cm.

### **Perforación.**



Para la perforación correcta del dique de goma pueden utilizarse varios procedimientos. En uno de ellos se coloca el dique de goma en el portadique y se lleva a presión hacia el interior de la boca con el

**Fig. 31 Perforación de dique**

dedo hasta tocar el diente, que será el punto principal donde se centrará todo el aislamiento (Fig. 31).

La goma quedará ligeramente humedecida y esto nos indicará cuál es el sitio donde vamos a efectuar la primera perforación. Las perforaciones siguientes se realizarán dejando entre una y otra la distancia que corresponde al tamaño de cada uno de los dientes que se aislarán, en sentido mesiodistal. <sup>(2)</sup>

Esta técnica contamina con saliva y líquidos orgánicos la platina del perforador del dique de goma. Por lo tanto el operador debe tener en cuenta que debe esterilizar posteriormente la perforadora.

Para facilitar la tarea ya existen platinas en las que están marcadas las perforaciones habituales. En otros casos ya se vende el dique de goma con una plantilla estampada la cual permite su perforación fácil.

Puede usarse un sello de goma de gran tamaño que permite marcar los diques de goma para perforarlos según el sector que se va a trabajar.

Si faltan dientes, debe dejarse un espacio sin perforar equivalente al tamaño mesiodistal que corresponde al área desdentada.

Si existen dientes con una retracción gingival muy marcada, lo que nos indica que el dique de goma se extenderá bastante hacia gingival, es necesario dejar un espacio ligeramente mayor que el ancho mesiodistal del diente respectivo.

Cuando existe un diente en malposición, la perforación deberá efectuarse hacia un lado u otro siguiendo su dirección para que el dique de goma no se estire de manera innecesaria y pueda permitir una filtración de saliva.

El dique de goma debe estar perfectamente adaptado a cada uno de los cuellos dentarios y no debe lesionar la papila interdientaria. Esto generalmente

ocurre cuando el pequeño istmo que separa las dos perforaciones es demasiado angosto y queda una tira de goma muy tensa.

Otra opción es tomar un rectángulo de cera rosada, reblandecerlo ligeramente e indicarle al paciente que muerda para dejar las marcas de las indentaciones que corresponden a sus dientes. <sup>(2)</sup>

Luego se coloca el dique de goma encima de la cera y se perfora el dique siguiendo el eje principal de cada uno de los dientes de la arcada. Ésta es una de las técnicas más exactas para lograr una buena perforación del dique de goma.

Es importante que una vez colocado el aislamiento, quede la misma cantidad del dique de goma en los cuatro sectores de la boca y ésta cubra perfectamente los labios superior e inferior.

Cuando el sobrante superior del dique de goma cubre la nariz del paciente, se puede hacer una escotadura en el dique para permitir la respiración correcta.

Si el paciente usa prótesis removible se le pedirá que se la quite antes de proceder al aislamiento porque puede interferir en las maniobras del odontólogo.

### **Técnicas para llevar el dique de goma a la boca.**

Existen numerosas técnicas para llevar el dique de goma a la boca y básicamente es posible dividir las en las siguientes:

1) La técnica en la cual se coloca primero la grapa en el diente y luego el dique de goma a su alrededor.

2) La técnica en la que se coloca primero el dique de goma directamente sobre el diente y luego la grapa para sostenerlo.

3) La técnica en la que se coloca simultáneamente el dique de goma y la grapa



En los dientes anteriores se aconseja el aislamiento de canino a canino, porque de esta manera se logra el sostén del dique de goma de manera más efectiva. El único problema radica en las superficies distales de los caninos que, por su forma cónica, tienden a dificultar la retención. En estos casos, luego de haber aislado el campo operatorio se procede a asegurar el dique de goma en las porciones distales del canino mediante una cuña de madera, una ligadura o un fragmento de goma que se estira para pasarlo por el espacio interdentario y luego se suelta para que por elasticidad mantenga el dique en su sitio.

Al principio del siglo se aconsejaba la ligadura de todos los dientes para mantener el dique de goma en su lugar.

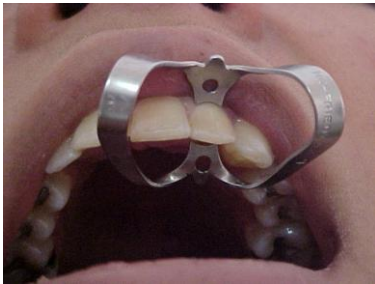En la actualidad esto se considera innecesario y traumatizante porque un dique de goma de buen espesor, utilizando maniobras adecuadas, se mantiene en su lugar sin necesidad de ligar los dientes. Lo único que se requiere es la colocación de la grapa en el diente en el que se va a trabajar o en los vecinos, o la colocación de otros elementos que actúen como sostenedores del dique de goma.

Para los dientes anteriores por lo general se usa el orificio más pequeño o el que le sigue, para los premolares y para los molares los orificios más grandes. Cualquiera que sea la técnica que se utilice para llevar el dique de goma a la boca, es imprescindible probar primero el ajuste de la grapa sobre los dientes. Una vez seleccionada la grapa que corresponde al caso, se lleva sobre el diente y se suelta para que quede retenido por elasticidad. Luego se observa y se toca para ver si realmente tiene una posición estable de cuatro puntos de apoyo.

Para poder pasar la goma a través de los dientes es necesario poseer una buena técnica digital, que consiste en tomar el dique de goma con los dedos de la mano derecha o izquierda de manera que éstos toquen y al mismo tiempo aprisionen el dique alrededor del orificio que se va a estirar para poder pasarla

sobre el diente o la grapa. El operador puede trabajar desde adelante o desde atrás del paciente. <sup>(2)</sup>

**Primera técnica: Colocación del dique de goma ubicando primero la grapa y luego el dique de goma.**

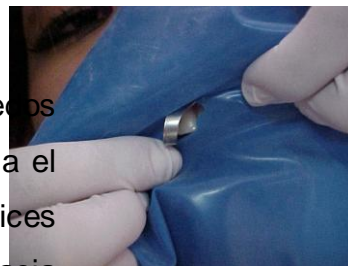


**Fig. 32 Colocación de la grapa**

Se coloca primero la grapa sobre el diente, asegurándose de que quede absolutamente firme (Fig. 32).

En esta primera maniobra no se intenta llevar la grapa totalmente a su posición más gingival, lo cual se hará después de la colocación del dique de goma.


Luego se toma el dique de goma con los dedos ubicados en la forma descrita y se lo lleva hacia el interior de la boca, empujando con ambos índices para producir una profundización de la goma hacia el interior de la cavidad bucal mientras que al mismo tiempo se estiran los orificios para hacerlos pasar por la grapa (Fig. 33 y 34).



**Fig. 33 Colocación del dique**



**Fig. 34 Ajuste del dique**



**Fig. 35 Colocación del arco**

Esta maniobra puede llevarse a cabo con el dique de goma suelto o ya colocado en su portadique, pero con una tensión moderada, permitiendo que el dique haga una cuerda

hacia abajo (Fig. 35). Luego se hace pasar el dique de goma por los dientes hacia mesial del cuadrante.

Aquí se retiene el dique mediante una grapa o un fragmento de goma. Estirando con los dedos, cada una de las pequeñas lengüetas de goma que corresponden a los espacios interdentarios, se insertan todos los orificios sobre los dientes respectivos.

Se colocan las lengüetas del dique de manera oblicua con respecto al espacio interdentario y se las pasa como si se tratara de un hilo dental.

Esta maniobra puede facilitarse presionando inmediatamente con un fragmento de hilo dental sostenido con firmeza con los dedos de ambas manos. El hilo dental debe presionar solamente sobre el costado de la lengüeta del dique, no sobre el centro, porque si presiona sobre el centro puede desgarrar y romper el aislamiento. Así se va pasando por todos los espacios interdentarios previstos para el aislamiento del campo hasta llegar al punto más anterior del cuadrante. En este sitio conviene realizar alguna de las siguientes maniobras: a) efectuar una ligadura, b) colocar una cuña, c) colocar una grapa (de manera normal o invertida, con el resorte hacia adelante), d) colocar un fragmento de goma estirada y pasada por el espacio interdentario y luego soltarla para que, por elasticidad, mantenga el dique de goma en su sitio. La colocación de material para modelar (cera) sobre el diente seco también ayuda a mantener el dique.

(2) (6)

**Segunda técnica: Colocación del dique de goma llevando simultáneamente la grapa y el dique de goma.**

Una vez seleccionado el dique de goma y efectuadas las perforaciones se coloca la grapa en la perforación que corresponde al diente más posterior de la arcada y que es el que va a sostener el dique de goma. Si se trata de aislar un sector inferior y posterior se pasan los mordientes de la grapa por el orificio

hasta que desaparezcan de la vista y solo quede emergiendo el arco de acero que une las dos mitades de la grapa.

Para tomar la grapa y llevar el dique de goma a su sitio se procede de la siguiente manera: a) se levanta el dique de goma para descubrir los agujeros de la grapa, b) se colocan los mordientes de la pinza portagrapas en los orificios respectivos, c) se distiende la grapa por la acción de la pinza manteniendo esta posición con la traba, d) se dobla todo el resto del dique de goma de manera de formar un cartucho o servilleta que se pueda llevar con facilidad a la boca, sin obstaculizar la visión, e) se lleva la grapa y se ubica sobre el diente indicado y f) se comienza a pasar el dique de goma por debajo de las aletas de la grapa y luego hacia adelante siguiendo la técnica ya descrita.

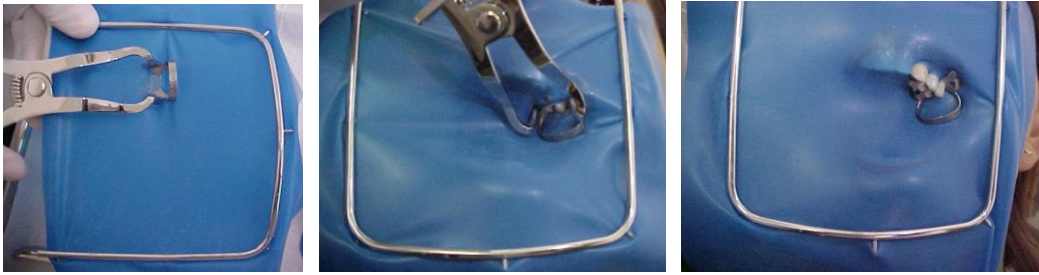El arco puede colocarse a partir del momento en que se ubica la grapa sobre el diente, de acuerdo con la comodidad del operador (Fig. 36).<sup>(2) (6)</sup>



**Fig. 36 Pasos para el aislamiento (2ª Técnica)**

### **Tercera técnica: Colocación simultánea de grapa, dique y arco.**

Este método es de fácil aplicación pero limita la visión del diente al colocar la grapa. Inicialmente, se verifica el anclaje de la grapa en el diente, posteriormente se retira de la grapa y se coloca en la tela de caucho y ésta en el arco, para posteriormente ajustarlo al diente. Esta técnica puede tener una variación que consiste en dejar el montaje del arco para cuando la tela y la grapa ya estén posicionadas sobre el diente.<sup>(6)</sup>



**Fig. 37 Pasos para el aislamiento (3ª Técnica)**

### **Técnica de Sommer.**



**Fig. 38 Técnica de Sommer**

Esta técnica ha sido descrita principalmente para uso en endodoncia y se refiere al aislamiento de un solo diente (Fig. 38).

Cuando se trata de un diente ubicado en el sector anterior de la boca, se efectúa una sola perforación y se colocan el dique de goma y una grapa cervical tipo 212.

Para ayudar a mantener el dique de goma en su sitio se colocan las grapas con aletas a la altura de los primeros o segundos premolares superiores derecho e izquierdo, pero sin perforar, abrazando el dique por encima de cada premolar. Luego se coloca el arco de Young y el campo queda aislado. <sup>(3)</sup>

En el caso del aislamiento de un molar inferior, se practica una sola perforación que corresponde al diente donde se realizará el tratamiento de conducto. Se coloca el dique de goma y la grapa fijada al cuello del diente. Del lado opuesto y sin perforar, ubicando el dique por encima de los dientes, se coloca una grapa similar y a la misma altura. Luego el arco mantiene el campo aislado y con un buen acceso. <sup>(3)</sup>

### **Técnica para el aislamiento de uniones soldadas, pónicos o dientes ferulizados.**

Para aislar un diente que se encuentra ferulizado y tienen una unión soldada, o para aislar los pónicos de un puente fijo, se procede de la siguiente manera: se

efectúan perforaciones para los dientes que se encuentran más allá del puente fijo o sin ferulizar, del modo habitual. Para los dientes ferulizados o los pónicos del puente fijo se practican perforaciones un poco más grandes que las habituales, con el mayor tamaño que tenga el perforador.

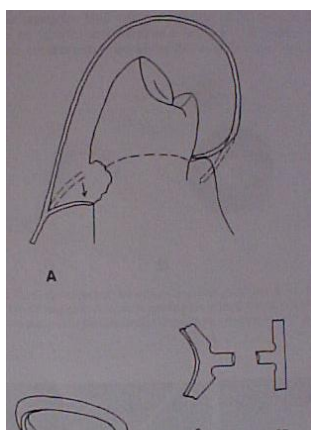
A continuación se estira el puente del dique de goma por encima de la unión soldada y por debajo de ésta se desliza una aguja quirúrgica curva cuya punta se ha cortado para que no lesione los tejidos, enhebrada con hilo dental, desde lingual hacia bucal. La aguja debe pasar por debajo de la unión soldada utilizando la parte mesial de la perforación que habíamos efectuado. Una vez pasado el hilo, se vuelve a insertar la aguja, de bucal a lingual, pero esta vez por la parte distal de la perforación, abrazando la lengüeta del dique de goma. Queda así un ansa del hilo dental que se anuda desde lingual para aprisionar firmemente la lengüeta estirada del dique de goma alrededor de la unión soldada (del diente ferulizado o pónico). De esta forma, se logra adaptar el dique de goma perfectamente en este sitio (Fig. 39).

Se puede usar también un hilo dental diseñado para limpieza de puentes (Superfloss).<sup>(2)</sup>

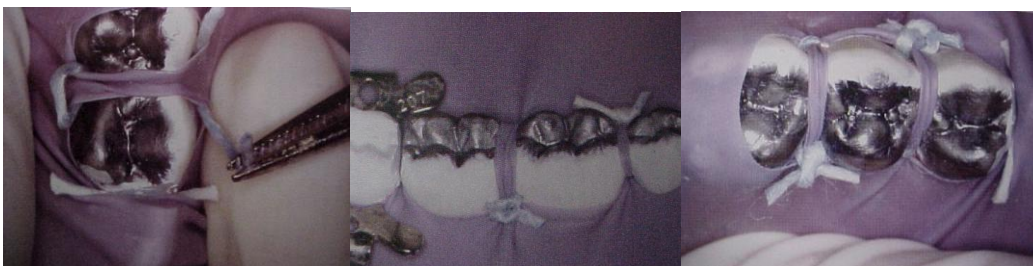

Fig. 39 Aislamiento con prótesis

### **Aislamiento en lesiones gingivales ubicadas apicalmente en relación con el límite amelocementario.**



Cuando la lesión (caries, erosión, abrasión) ha avanzado en dirección apical mucho más allá del cuello anatómico del diente, es muy difícil proceder al aislamiento del campo operatorio y el intento de

realizar una restauración sin aislar en forma adecuada el campo puede conducir a un fracaso. Por lo que es conveniente elegir algunos recursos para poder aislar el campo en estas circunstancias (Fig. 40).

**Fig. 40 Aislamiento en lesiones gingivales**

En otros casos se selecciona una grapa con la forma más adecuada posible, como el 212 de SSW. Esta grapa debe modificarse de la siguiente manera: si la cavidad está ubicada en la cara bucal, el mordiente que corresponde a esta cara debe curvarse hacia abajo superando la curvatura normal que tiene la grapa. El mordiente opuesto, que corresponde a la cara lingual, debe curvarse en dirección contraria para que se ubique en una posición cercana al cuello anatómico del diente.

Cuando el tejido gingival invade la lesión o la caries se ha desarrollado por debajo del límite gingival, es preciso transformar la lesión en supragingival. Para ello se debe realizar una gingivectomía o un colgajo eliminando los tejidos gingivales que impiden el acceso.

Una vez realizado el acto quirúrgico, se coloca la grapa y el dique de goma forzando los tejidos gingivales más allá de la lesión. Se prepara la cavidad y se restaura. Luego se retira la grapa y el aislamiento y se masajean en forma cuidadosa los tejidos gingivales para readaptarlos sobre la restauración recién hecha.

Se consigue una cicatrización adecuada al cabo de una semana sin necesidad de colocar puntos de sutura. El cemento quirúrgico protege los tejidos gingivales durante la etapa de cicatrización. <sup>(2)</sup>

**Remoción del dique de goma.**

Las septas interproximales son estiradas, uno a la vez, y recortadas con tijeras, las tijeras son mantenidas de manera que las puntas no estén en contacto con ningún tejido. Cuando todas las septas son cortadas, la grapa es retirada con el portagrapas y el dique es jalado de los dientes.

Después de que el dique está fuera de la boca, los dientes deben ser examinados para asegurarse que no queden remanentes de dique alrededor de ellos o en los contactos. El arco debe ser retirado del dique, y éste debe colocarse estirado o sobre una superficie y examinarlo para asegurarnos que no falten pedazos. Si un pedazo está ausente inexplicablemente, la boca debe ser reexaminada en el área del pedazo del dique faltante; cualquier remanente debe ser removido. Un pequeño pedazo de dique dejado subgingivalmente puede originar inflamación, abscesos gingivales, o hasta una pérdida importante del soporte periodontal.

### **3.2.3 Tipos de dique.**

#### **OptraDam.**

Gracias a la generalidad del Dr. Domonkos Horvath (Ivoclar Vivadent) actualmente contamos con un dique de goma realmente innovador, OptraDam. Este dispositivo se diferencia de todos los demás sistemas de dique de goma por su forma anatómica y por su mayor flexibilidad y elasticidad. <sup>(5)</sup>

OptraDam destaca por su comodidad de uso para el paciente, además de permitirle al odontólogo un acceso amplio y bien visible a la cavidad bucal.

En OptraDam se hallan integrados dos anillos:

➤ Un anillo extraoral, que sustituye el arco tensor del dique de goma convencional.



➤ Un anillo flexible, intraoral, que le permite al dentista introducir el OptraDam de un modo rápido y preciso en el vestíbulo oral.

En Odontología, cuando se comienza a aplicar una nueva técnica o método, se tiene que pasar necesariamente por una curva de aprendizaje. Inicialmente esto requiere una cierta inversión de tiempo por parte del odontólogo, a fin de familiarizarse con los materiales y adquirir la necesaria rutina y rapidez en su manejo. La aplicación del OptraDam, por el contrario resulta ser un procedimiento más fácil e intuitivo y después de un breve período de familiarización solo requiere muy poco tiempo para utilizarlo. <sup>(13)</sup>

El dispositivo OptraDam es un dique de goma que esencialmente no requiere ni grapas (salvo algunas excepciones clínicas condicionadas en la región de los molares posteriores) ni un arco tensor.

Las posiciones de los dientes están impresas sobre el material en forma de plantilla, con el objeto de hacer correctas las perforaciones. Con un instrumento de perforación convencional se puede llevar a cabo las perforaciones necesarias sin problema alguno (Fig. 41).

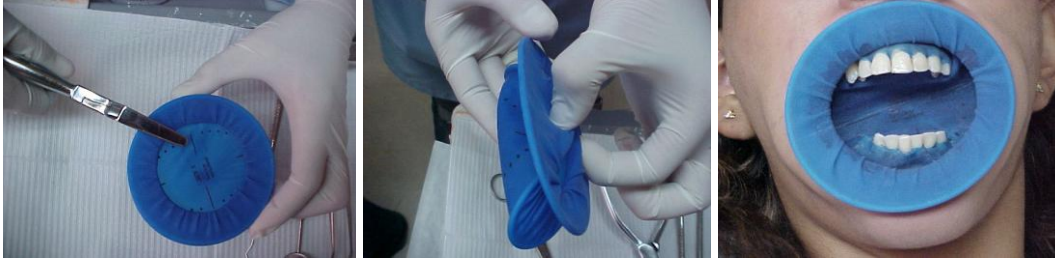OptraDam esta dispuesto en los tamaños “Regular” (normal) y “Small” (pequeño). Ambos son adecuados por el maxilar superior e inferior y se pueden usar en la región de los dientes anteriores y posteriores.

El OptraDam se coloca fácilmente por el odontólogo o su asistente y aumenta la comodidad de uso para el paciente, comparado con los sistemas de dique de goma tradicionales.

Se ha logrado una revolución en el campo de la odontología adhesiva.

En contraste con los sistemas convencionales, OptraDam se coloca primero en el vestíbulo. Debido a su forma tridimensional, el dispositivo se adapta perfectamente al vestíbulo bucal y resulta fácil insertar el OptraDam perforado sobre los dientes previstos (Fig. 41).

OptraDam se ajusta sin tensión, de modo que una fijación mediante Wedjets es totalmente suficiente. <sup>(5)</sup>



**Fig. 41 Aislamiento con OptraDam**

### **Ventajas del OptraDam.**

- Para la mayoría de los casos clínicos no se requiere el uso de grapas.
- No es necesario un arco tensor.
- Colocación realizada de modo fácil y rápido por una sola persona.
- Mayor comodidad para el paciente, ya que no se cubre la nariz.
- Escasa presión por tensión en la comisura de los labios.
- Forma ideal para la aspiración del agua.
- Posiciones dentales claramente marcadas por impresiones en forma de plantilla.
- Buen acceso para el odontólogo a través de un amplio espacio de tratamiento. <sup>(5)</sup>

## **OptiDam.**

El OptiDam (Kerr Hawe) crea un campo operatorio seco y limpio que permite aplicar unos procedimientos dentales con éxito. Consta de un dique para anteriores, posteriores y un arco (Fig. 42).

El OptiDam aísla todos los tejidos blandos para una perfecta accesibilidad. Ya no es necesario aplicar retenciones a la lengua, las mejillas, los labios y las encías del paciente ya no interfieren con su trabajo.

El OptiDam establece un campo de trabajo sin contaminación y una base para un acceso clínico duradero.

Los materiales sensibles a la humedad pueden ser utilizados en la forma correcta. La zona sobre la que se trabaja se mantiene completamente seca.

El OptiDam ofrece una protección óptima tanto para el paciente como para el odontólogo. Los pacientes quedan protegidos contra la aspiración o la ingestión de objetos extraños. Se reducen los residuos en el aire.

El OptiDam limita el riesgo de infecciones producidas por las partículas de saliva y de sangre que quedad en el aire. <sup>(15)</sup>



**Fig. 42 OptiDam.**

## **Ventajas del OptiDam.**

- Accesibilidad: Su forma está anatómicamente diseñada para proveer un campo más amplio de acceso y visibilidad.
- Fácil colocación: Tiene una plantilla que está marcada previamente para cada diente.
- Usos: Adhesivos dentales, restauraciones estéticas, tratamientos endodónticos, blanqueamiento, selladores.
- Casi nunca requiere el uso de grapas para dientes anteriores.
- Libre de talco que pudiera producir reacciones alérgicas.
- Tiene presentaciones tanto para dientes posteriores como para anteriores.
- Es seguro esterilizar el arco al autoclave a 135°C por 3 minutos. <sup>(15) (16)</sup>

### **Colocación del OptiDam en tres pasos:**

Sector anterior.

- 1) Insertar el OptiDam anterior orientando el positivo en posición maxilar y el negativo en posición mandibular. Utilizar el positivo y el negativo como una guía para centrar el dique en la línea central.
- 2) Utilizar hilo dental para empujar el dique a través del contacto mesial. Empezando por los incisivos centrales.
- 3) Hacer deslizar el dique de goma sobre los dientes restantes para que queden aislados (Fig. 43). <sup>(15)</sup>



**Fig. 43 Colocación del OptiDam (Anterior).**

Sector posterior:

- 1) Situar la grapa con el OptiDam posterior en una sola operación.
- 2) Colocar el dique de goma detrás de las aletas de la grapa.

- 3) Hacer deslizar el dique de goma sobre los dientes restantes para que queden aislados (Fig. 44).<sup>(15)</sup>

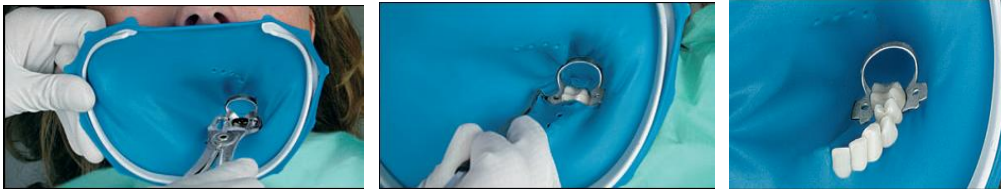

Fig. 44 Colocación del OptiDam (Posterior).

### FlexiDam.



Fig. 45 FlexiDam.

Flexidam (roeko). Dique realizado en nuevo material sin látex para evitar alergias. Especialmente resistente al desgarro. Tiene muy buena capacidad de recuperación y se adhiere perfectamente al cuello del diente. No contiene talco, es inodoro y la caducidad es de 3 años. Se presenta en color violeta.

Tiene una elasticidad muy similar a la del látex (Fig. 45). Existe una presentación con arco integrado.<sup>(16)</sup>

### QuickDam.

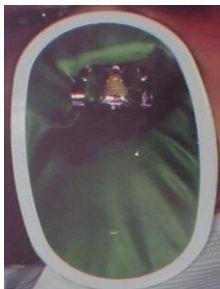
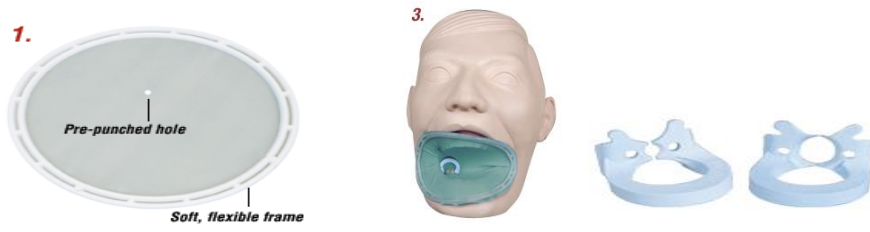
Fig. 46 QuickDam

Los pacientes aprensivos pueden sentirse más cómodos con los diques Quick (Ivoclar Vivadent).

El QuickDam lleva el marco incorporado, son más pequeños que el dique de goma estándar de 5 x 5 y proporcionan una protección y un aislamiento similares (Fig. 46).<sup>(9)</sup>

- Diseño compacto
- Cómodo
- Hecho de látex translúcido muy flexible.
- Pueden tomarse radiografías sin retirarlo (Fig. 47).<sup>(16)</sup>



**Fig. 47 InstiDam.**

## **4. VENTAJAS Y DESVENTAJAS DEL AISLAMIENTO ABSOLUTO.**

### **4.1 Ventajas del aislamiento absoluto.**

- Protección del paciente contra aspiración y deglución: Mediante el aislamiento con el dique de goma se evita la entrada de diferentes materiales en el tracto digestivo y en las vías respiratorias. Dentro de estos materiales encontramos los instrumentos de endodoncia, restos de materiales de obturación, objetos colados y todos los líquidos utilizados.
- Protección infecciosa de paciente, asistente y odontólogo
- Campo de trabajo aséptico: Se protegen los túbulos dentinarios y los espacios adyacentes al conducto radicular de contaminación bacteriana adicional a la ya existente en dichos sitios.
- Secado absoluto: Nos permite un aislamiento absoluto del campo operatorio y por lo tanto, un secado absoluto del mismo
- Retracción de tejidos blandos: Con la colocación del dique de goma en el arco se ejerce una fuerza que retrae mejillas, lengua, labios.
- Protección de tejidos blandos: Mantiene los tejidos blandos alejados del campo operatorio.
- Mejor campo visual: Se evita la película de saliva que se forma con frecuencia y que dificulta la visión. Además, la diferencia de color destaca el punto de trabajo óptica y funcionalmente
- Control de hemorragia: La tensión que el dique de goma ejerce sobre la encía origina isquemia en dicha zona.

- Ahorro de tiempo: La realización del trabajo no se ve interrumpido por cambios de rollos de algodón, aspiraciones, etc.
- Aspectos físicos: El aislamiento absoluto permite que el campo operatorio sea inmodificable y que el paciente pueda colocarse en cualquier posición sin correr ningún riesgo (aspiración, deglución).
- Aspectos psicológicos: Comodidad y tranquilidad para el odontólogo y el paciente.
- Mejora la calidad: Permite que todas las medidas terapéuticas sean más dirigidas y controladas, además de ofrecer mejores condiciones de trabajo en cavidad oral y para muchos materiales que disminuyen sus propiedades con la humedad. <sup>(8)</sup>

### **Preparación de cavidades**

La reducción más perfecta del diente es posible con el mejor acceso y visibilidad que se obtiene con el dique de goma. El contraste oscuro del campo del dique permite visibilidad más clara de los dientes que se están restaurando, y el campo seco incrementa la observación exacta de la arquitectura de la preparación. <sup>(8)</sup>

### **Propiedades de los materiales de restauración**

La reducción de la humedad aumenta al máximo las propiedades de los materiales de restauración. Un material de restauración ideal debe dar una unión químico-mecánica a la estructura del diente y prevenir la percolación dentro de las paredes de la cavidad. El cierre se produce mediante una preparación limpia y manipulación perfecta del material o base. La humedad afecta indirectamente la adaptación marginal, dureza e integridad de la restauración. <sup>(8)</sup>



## **Aplicación de medicamentos y soluciones de limpieza**

Es importante la aplicación del dique de goma debido a las grandes ventajas que brinda el tener los dientes secos cuando se utilizan las soluciones y medicamentos durante la consulta. Evita que los agentes hagan contacto con los tejidos y asegura el mayor beneficio para el diente. El hecho de que los dientes estén secos simplifica la tarea de remover los contaminantes de manchas y desechos y produce una superficie mayor en donde puedan reaccionar las soluciones. Los dientes que han sido aislados con dique de goma de alguna manera se deshidratan y hacen más receptivos a la permeabilidad. No hay mejor momento para aplicar las soluciones fluoradas que después de un procedimiento operatorio utilizando el dique de goma.

### **Eficiencia y visibilidad.**

El dique de goma aumenta la eficiencia del procedimiento operatorio, la visibilidad mejora. El dique de goma hace posible prejulgar la cantidad de corte y de contorno que se necesita, debido a que se pueden observar los detalles anatómicos del diente.

El aislamiento del diente hace posible visualizar mejor la excavación de la caries. Mientras se remueve la caries se puede observar por completo lo sólido de la dentina remanente. Esta ventaja simplifica el terminado de la pared de la cavidad. <sup>(8)</sup>

El dique de goma es ideal en procedimientos restaurativos por cuadrantes. Se pueden colocar las restauraciones múltiples.

### **Examen y diagnóstico.**

En algunos casos las radiografías y el examen de rutina no son procedimientos suficientes para determinar si hay caries en el diente. Cuando estos

procedimientos son inadecuados, se debe colocar el dique de goma y separar los dientes.

El dique de goma es usado como un método de diagnóstico en la remoción de caries grave. En esta situación, el control de la caries, junto con la planeación de los tipos finales de restauraciones, es de primera importancia. En algunas lesiones profundas no es posible determinar mediante radiografías dónde se presenta la exposición porque la caries y la pulpa se sobreponen en la radiografía. La excavación de la caries se hace algunas veces como procedimiento de diagnóstico antes de realizar el plan de tratamiento.

### **Seguridad.**

Es de gran importancia el factor de seguridad creado por el uso del dique de goma. La reclinación del paciente durante la sesión odontológica hace esencial al dique de goma para que no se vayan a la garganta las restauraciones, curaciones, cuñas, limas y otros restos mientras el paciente está en esta posición. También se elimina el ahogo por la irrigación excesiva de agua.

Se considera el uso del dique de goma como un factor preventivo. <sup>(8)</sup>

### **Retracción gingival.**

El sellado y la tensión del dique de goma causan ligera retracción gingival, en los espacios interproximales. Especialmente en los diques de goma pesados. Es posible comprimir 1mm de encía o más de la papila interdientaria. Esto es una ventaja en la colocación de las restauraciones proximales. Con la estructura dentaria visible es posible observar toda la longitud y profundidad de la pared gingival en la preparación proximal.

Se puede colocar una cuña húmeda de manera interproximalmente sobre el dique retractado para evitar que la fresa rompa el dique de goma alrededor de los dientes. <sup>(8)</sup>

## 4.2 Desventajas del aislamiento absoluto.

La objeción del paciente y el tiempo invertido en la colocación son las dificultades más citadas. Estas quejas se pueden eliminar fácilmente con el desarrollo de una simple organización de rutina y un poco de práctica por parte del operador. La mayoría de los diques de goma deberían ser colocados en 2 y 4 minutos, el tiempo necesario para el efecto de la anestesia. <sup>(11)</sup>

Ciertas condiciones pueden impedir la colocación del dique de goma, tal como dientes en mal posición grave, caries situada en lugares inaccesibles, terceros molares con problema de retención mandibular y dientes parcialmente erupcionados. <sup>(4)</sup>

- Provocación de angustia en pacientes aprensivos.
- Reacciones alérgicas.
- Aspiración y deglución de grapas insuficientemente afianzadas.
- Fracturas del esmalte y alteración física del cemento radicular.
- Lesiones reversibles en tejidos blandos: Por ejemplo, la sujeción de la lengua o la mejilla con la grapa, al igual que lesiones en la encía.

## **5. INDICACIONES Y CONTRAINDICACIONES DEL AISLAMIENTO ABSOLUTO.**

### **5.1 Indicaciones del aislamiento absoluto.**

Esta indicado usar el dique de goma en todos los casos donde hay dientes naturales y trabajo de operatoria dental. Se usa principalmente para mejorar la visibilidad para establecer un campo operatorio limpio. El cuidado restaurativo debe hacerse sin dañar los tejidos. <sup>(10)</sup>

El dique de goma brinda el mejor ambiente para realizar estos objetivos.

- Acceso adecuado y visibilidad en el campo operatorio.
- Mejor protección y manejo del paciente.
- Control de la humedad en el campo operatorio.
- Tiempo operatorio menor.
- El aislamiento del área de trabajo es una condición previa para un tratamiento odontológico de alta calidad. <sup>(6)</sup>

### **5.2 Contraindicaciones del aislamiento absoluto.**

- Se puede restringir o eliminar el uso del dique de goma a los pacientes con problemas psicológicos o respiratorios. Sin embargo un hoyo en el área palatina del dique de goma puede eliminar este problema.
- En pacientes epilépticos por el riesgo que se corre en caso de alguna crisis durante el tratamiento.
- En pacientes con alguna deficiencia mental o alguna alteración en el sistema nervioso. <sup>(11)</sup>

## **6. PASOS A SEGUIR PARA UN AISLAMIENTO ABSOLUTO IDEAL.**

1. Perforar un agujero doble en el dique de goma en el punto correspondiente al diente sobre el que se va a colocar la grapa. Si se va a realizar una sola restauración oclusal, colocar una grapa únicamente en el diente que se vaya a restaurar. Si se va a efectuar una restauración sencilla en varias superficies de un mismo diente o se va a restaurar más de un diente, colocar por lo menos una grapa un diente distal al diente que se vaya a restaurar.
2. Perforar agujeros sencillos en las posiciones correspondientes a los dientes que se quieren aislar. Para localizar correctamente los agujeros se puede usar un sello de goma o una plantilla para diques de goma. Cuando se aíslen varios dientes, extender siempre el aislamiento para incluir un incisivo central. Esto aumenta la eficiencia en la colocación del dique de goma.
3. Colocar el doble orificio realizado en el dique de goma sobre el arco de la grapa. Hacer pasar el arco a través del agujero. El extremo abierto de la grapa debe quedar orientado en dirección mesial.
4. Atar un trozo de hilo dental al arco de la grapa.
5. Sujetar la grapa con la pinza portagrapas. Manejar las pinzas con la mano dominante y sujetar el dique de goma con la otra mano para que se puedan ver fácilmente las aletas de la grapa.
6. Colocar la grapa sobre el diente correspondiente.
7. Si se van a aislar varios dientes colocar los tres agujeros más anteriores del dique de goma sobre los dientes anteriores correspondientes. Intentar deslizar el dique de goma a través de los contactos

- interproximales de los tres dientes en una única maniobra rápida. Normalmente, al menos una de las zonas de contacto anteriores permite el paso sin problemas del dique de goma y a menudo es posible aislar los tres dientes con una maniobra rápida. No utilizar hilo dental en estos momentos.
8. Colocar el arco.
  9. Doblar el exceso de material que quede en contacto con la nariz por debajo de la parte superior del arco. Si el material siguiese cubriendo la nariz, actuar del siguiente modo:
    - a) Liberar el material de los extremos superiores de retención derecho e izquierdo.
    - b) Estirar momentáneamente un trozo adicional de material por encima de la nariz y volver a fijar el dique de goma al arco.
    - c) Plegar el exceso de material bajo la parte superior del arco. El material adicional quedará ahora en la posición correcta.
  10. Deslizar el dique de goma sobre las alas de la grapa.
  11. Ya se ha completado el aislamiento para una única restauración oclusal. Para todas las demás restauraciones, intentar pasar el resto del material a través de las demás zonas de contacto en una sola maniobra rápida. No utilizar hilo dental en estos momentos.
  12. Intentar hacer pasar a la fuerza el material a través de las zonas de contacto que se resistan a su paso, sin utilizar el hilo dental. Estirar el material hasta que alcance el grosor del hilo dental y aplicar un movimiento de vaivén para hacerlo pasar a través del contacto interproximal como si fuera el hilo dental.

13. Utilizar hilo dental para colocar el resto del material del dique de goma que no se haya podido introducir a través de los contactos correspondientes.
14. Utilizar unas tijeras para cortar el material que no se haya podido introducir a través del contacto correspondiente. <sup>(1)</sup>

### **Inversión del dique de goma.**

Algunas veces es necesario invertir el dique de goma dentro del surco gingival para mejorar el aislamiento y la visibilidad. A continuación explicamos la forma de conseguirlo fácilmente:

1. Estirar el dique de goma en sentido bucal de manera que deje de tocar las zonas cervicales de los dientes.
2. Secar los dientes con aire comprimido.
3. Aflojar lentamente la tensión del dique de goma hasta que haga contacto con los dientes. Normalmente el dique se autoinvierte.
4. Para colocar bien cualquier zona que no se haya autoinvertido se puede emplear un instrumento de plástico de punta plana. <sup>(1)</sup>

## **Conclusiones.**

En el presente trabajo se concluye que el aislamiento absoluto es indispensable en cada tratamiento odontológico, por lo tanto es de suma importancia que los odontólogos conozcan los beneficios que podemos obtener usando el instrumental, material y las diferentes técnicas de aislamiento absoluto indicado en cada caso en particular.

Debemos saber que al realizar un tratamiento de rutina sin dique, podría convertirse en cualquier momento en una complicación, como por ejemplo: en una comunicación pulpar, en el caso de restauraciones directas e indirectas causando hipersensibilidad postoperatoria ó que el paciente ingiera alguna restauración, instrumento, material, etc.

Por lo que el aislamiento absoluto no solo es un método para lograr un tratamiento odontológico con éxito, sino que también es una barrera de protección tanto para el paciente como para el odontólogo.



## 8. REFERENCIAS BIBLIOGRAFICAS.

1. Aschheim, K.W., Dale, B.G. Odontología Estética. 2ª.ed. España. Ediciones Harcourt S.A. 2002. Pp. 531-539.
2. Barrancos, J., Barrancos, P. Operatoria Dental Integración Clínica. 4ª.ed. Argentina. Editorial Médica Panamericana. 2006. Pp. 491-527.
3. Barrancos, J. Operatoria Dental. 3ª.ed. Argentina. Editorial Médica Panamericana. 1999. Pp.410-438.
4. Brezina, A. Aislamiento del campo operatorio en condiciones difíciles. Asociación Odontológica Argentina. Volumen 83, Número 4. Octubre/Diciembre. 1995: 14-18.
5. Calabres, M., Graiff, L., Nicola, P. Fácil y rápido, para un aislamiento óptimo. Reflect. Dental People for Dental People. Ivoclar Vivadent. 02/06: 4-6.
6. Caviets, J. Aislamiento del campo operatorio en Endodoncia con tela de caucho. Pontificia Universidad Javeriana. Facultad de Odontología. Carrera 7, Número 40: 1-24.
7. Exel, B., Schaan, L. Historia de un éxito extraordinario. Reflect. Dental People for Dental People. Ivoclar Vivadent. 01/06: 7-9.
8. Gilmore, W; Lund, M., Bales, D., Verneti, J. Operatoria Dental. 4a.ed. México. Editorial Nueva Editorial Interamericana. 1985. Pp. 116-135.
9. Goldstein, R.E., Haywood, V.B. Odontología Estética Volumen II. 1ª.ed. España. Editorial S.T.M Editores. S.A. 2003. Pp. 597-600.
10. Henostroza, G. Adhesión en Odontología Restauradora. 1ª.ed. Editorial MAIO. 2003. Pp. 329-330, 414-416.

11. Schriever, A., Eibner, D., Heidemann, D. El dique de goma, desde el punto de vista del paciente. Quintessence. Volumen 12, Número 9. 1999: 24-30.
12. Schwartz, R.S., Summit, J.B., Robbins J.W. Fundamentos de Odontología Operatoria. Un logro contemporáneo. 1ª.ed. Colombia. Editorial Actualidades Médico Odontológicas Latinoamericana, C.A. 1999. Pp.109-138.
13. Schwöbel. Más confort para el paciente gracias a OpraDam. Reflect. Dental Peolpe for Dental Peolpe. Ivoclar Vivadent. 03/06: 18-19.
14. Summitt, J.B., Robbins, J.W., Schwartz, R.S. Fundamentals of Operative Dentistry a contemporary approach. 2a.ed. Kimberly. Quintessence Publishing Co, Inc. 2001. Pp. 149-177.
15. <http://www.sdpt.net/campoopera.htm>.
16. <http://www.Kerrhawe.com/learning/publications/2007catalog/spanish/Chapter.04.Spanish.pdf>.