

GOBIERNO DEL DISTRITO FEDERAL  
México La Ciudad de la Esperanza



**UNIVERSIDAD NACIONAL AUTONOMA DE MEXICO**  
FACULTAD DE MEDICINA  
DIVISION DE ESTUDIOS DE POSGRADO E INVESTIGACIÓN

**SECRETARIA DE SALUD DEL DISTRITO FEDERAL**  
DIRECCION DE EDUCACION E INVESTIGACION  
SUBDIRECCION DE FORMACION DE RECURSOS HUMANOS

**CURSO UNIVERSITARIO DE ESPECIALIZACION  
EN ORTOPEDIA**

**“TRATAMIENTO DE RUPTURA RECIENTE DE TENDON DE  
AQUILES POR TECNICA MINIMA-INVASIVA ACHILLON VS  
TECNICA A CIELO ABIERTO TIPO LYNN”**

TRABAJO DE INVESTIGACION: CLINICA

PRESENTADO POR  
**DR. MIGUEL ANGEL GUILLÉN ALCALÁ**

PARA OBTENER EL DIPLOMA DE ESPECIALISTA EN ORTOPEDIA

DIRECTOR DE TESIS  
**DR. JUAN LUIS TORRES MENDEZ**

- 2007 -



Universidad Nacional  
Autónoma de México



**UNAM – Dirección General de Bibliotecas**  
**Tesis Digitales**  
**Restricciones de uso**

**DERECHOS RESERVADOS ©**  
**PROHIBIDA SU REPRODUCCIÓN TOTAL O PARCIAL**

Todo el material contenido en esta tesis esta protegido por la Ley Federal del Derecho de Autor (LFDA) de los Estados Unidos Mexicanos (México).

El uso de imágenes, fragmentos de videos, y demás material que sea objeto de protección de los derechos de autor, será exclusivamente para fines educativos e informativos y deberá citar la fuente donde la obtuvo mencionando el autor o autores. Cualquier uso distinto como el lucro, reproducción, edición o modificación, será perseguido y sancionado por el respectivo titular de los Derechos de Autor.

“TRATAMIENTO DE RUPTURA RECIENTE DE TENDON DE AQUILES POR  
TECNICA MINIMA-INVASIVA ACHILLON VS TECNICA A CIELO ABIERTO  
TIPO LYNN”

**DR. MIGUEL ANGEL GUILLEN ALCALA**

Vo. Bo.  
**Dr. Jorge A. Aviña Valencia**

---

Profesor Titular del Curso de  
Especialización en Ortopedia

Vo. Bo.  
**Dr. Roberto Sánchez Ramírez**

---

Director de Educación e Investigación

**“TRATAMIENTO DE RUPTURA RECIENTE DE TENDON DE  
AQUILES POR TECNICA MINIMA-INVASIVA ACHILLON VS  
TECNICA A CIELO ABIERTO TIPO LYNN”**

**DR. MIGUEL ANGEL GUILLEN ALCALA**

Vo. Bo.

**DR. JUAN LUIS TORRES MENDEZ**

---

Director de Tesis

Profesor adjunto del curso de especialización en Ortopedia

## **DEDICATORIA Y AGRADECIMIENTOS**

*Quiero agradecer primeramente a Dios y a todas las personas que mediante sus aportaciones brindaron su valioso apoyo en la elaboración de este manuscrito. Primero a Vianney, mi esposa e inspiración para alcanzar la meta en una etapa más de mi vida profesional. Gracias Emiliano (sobrino) y Juan Manuel (hijo), que con alegría, amor y humildad brindan en cada sonrisa aliento para continuar creciendo. A mis padres a quienes dedico este estudio como agradecimiento de su amor y enseñanza a ser mejor cada día. Gracias Anita (cuñada), Guillermo y Rafael, por su ejemplo y amor de hermanos.*

*Me complace incluir una nota muy especial de gratitud a mis maestros y guías cuyo consejo y estímulo contribuyeron en forma importante a dar cima a este trabajo: Dr. Jorge A. Aviña Valencia, Dr. Juan Luis Torres Méndez, Dr. Hilario Martínez Arredondo, Dr. Nicolas Duran Martínez, Dr. Florentino Olguín, Dra. Leticia Calzada Prado, Dr. José Ruíz Gómez, Dr. Hugo Contreras Blancas, Dr. Cesar Contreras Cervantes, Dr. Jorge Tovar González, Dr. Gerardo Máfara Flores.*

**GRACIAS**

## **RESUMEN Y PALABRAS CLAVE**

**Ortopédico en un pasado y quirúrgico desde principios del siglo, al tratamiento del Tendón Aquileo se han aportado nociones terapéuticas buscando la diversificación de las técnicas de tratamiento operatorias y no; además de un manejo postoperatorio ideal favoreciendo la reanudación precoz de la función.**

**Para fines prácticos abatiremos el manejo conservador y ahondaremos sobre técnicas quirúrgicas a cielo abierto tipo Lynn y Mini-invasiva con sistema Achillon.**

**Realizando un estudio comparativo longitudinal retrospectivo de 30 pacientes con diagnóstico de ruptura reciente de Tendón de Aquiles en el hospital general Xoco, en pacientes de ambos sexos con edades entre 25 y 50 años; de los cuales 15 fueron tratados con cirugía a cielo abierto tipo Lynn y 15 por cirugía mínima-invasiva con sistema Achillon, comparando tiempo de consolidación en base a: amplitud articular comparada al lado sano, amiotrofia promedio, tiempo de reanudación funcional y criterios subjetivos a causa de la cicatriz posquirúrgica.**

**Palabras Clave: Tiempo de consolidación [TC], Amiotrofia Promedio [AP], Tiempo de Incorporación Funcional [TIF], Secuela por Cicatriz [SC], P. Thomas[PT], Lynn [L], Achillon [A].**

## INDICE

DEDICATORIA Y AGRADECIMIENTOS

RESUMEN Y PALABRAS CLAVE

INTRODUCCION.....	1
MATERIAL Y MÉTODOS.....	14
RESULTADOS.....	16
ANALISIS DE DATOS Y DISCUSION.....	18
CONCLUSION.....	19
REFERENCIAS BIBLIOGRAFICAS.....	20

## INTRODUCCION

Resulta indispensable realizar una reseña de nociones básicas sobre la estructura íntima del tendón, responsable de sus propiedades físicas; para obtener una mejor concepción del conjunto de causas que ocasionan su ruptura; comprendiendo así, su localización, etiopatogenia, anatomía patológica, envejecimiento y utilización excesiva.

Fisiológicamente el tendón esta constituido por la reunión de láminas aponeuróticas terminales del Soleo por delante y de los Gastrocnemios por detrás, cuyos contingentes respectivos pueden conservar cierta individualidad al interior del tendón. Su longitud total es alrededor de 15 cm. Descendiendo verticalmente por detrás del plano muscular profundo (*tibialis, flexor comunis y flexor halluci longus*) y del paquete neurovascular. Sus fibras no son rectilíneas sino enrolladas en espiral de manera tal que las fibras posteriores descienden por fuera, mientras que las anteriores tienen una oblicuidad inversa. Su calibre mínimo es alcanzado por detrás de la articulación tibiotarsiana (*espesor de 6-8 mm, ancho de 12-15mm*), ensanchado en los extremos de este; siendo el extremo proximal de mayor tamaño [ 1 ]

El Tendón de Aquiles está rodeado por dos vainas: La aponeurótica que corresponde al desdoblamiento de la aponeurosis tibial y que protege del revestimiento cutáneo. Y el peritendón que es una membrana delgada de tejido fibrilar laxo del cual se nutre y el cual difiere de ser una vaina sinovial. Presenta además bolsas serosas en número de 4; por detrás



entre la vaina aponeurótica y el revestimiento cutáneo existen 3 bolsas serosas de *Bovis*, y por delante la voluminosa bolsa *Preaquiliana*, que separa la parte distal del tendón, de la mitad superior y cara posterior del calcáneo. El revestimiento cutáneo es delgado y móvil en la parte superior y más grueso y adherente al aproximarse a su inserción distal [ 6, 9 ]

Histológicamente la estructura del tendón se compone de cuatro elementos: Las fibras de colágeno constituyen la unidad primaria del tendón dispuestas paralelamente a líneas de tracción; siendo el 97.5% colágeno tipo I. Fibras de elastina raras y representan el 2% dispuestas entre las fibras de colágeno y paralelas a ellas. Los tenocitos, células de tipo fibroblástico, organizadas paralelamente rodeando cada fibra de colágeno; elaboran proteoglucanos, glucoproteínas, elastina y sobre todo colágeno. La sustancia fundamental rellena los espacios interfibrosos y esta compuesta de proteoglucanos, agua y glucoproteínas (*fibronectina*, *trombospondina* y *tenascina*) [ 5 ]

La zona de inserción superficial calcánea del tendón es una banda fibrocartilaginosa en la cual las células se convierten en células de tipo condrocítico. Las fibras centrales o de *Sharpey* penetran en la región cortical fundiéndose con la trama ósea. [ 2 ]

La vascularidad del tendón es sin duda, una de las nociones básicas más importantes que debe precisarse, porque explica, con seguridad, la

etiopatogenia y localización de la ruptura. Proviene de las arterias peronea y tibial posterior y se distribuye en dos grupos: Las arterias periféricas que llegan al tendón por el peritendón, con predominio en cara anterior del tendón y en dirección vertical con numerosas anastomosis transversas. Y las arterias de los extremos, que nos recuerdan una zona prácticamente avascular de 4 a 6 cm. por encima de la inserción calcánea correspondiente a la porción estrecha del tendón. [ 2 ]

La inervación está dada por los ramos sensitivos que provienen, interiormente, del nervio tibial posterior por medio de un ramo supramaleolar, que inerva el tendón y la piel posteromedial del tobillo y exteriormente, del nervio safeno externo [ 9 ] Al interior del tendón, los ramos siguen los tabiques endoteliales formados por cada haz de primer orden que están rodeados de tejido fibrilar laxo y que se unen para formar los haces de segundo orden cuya reunión constituye el tendón.

El Tendón de Aquiles es el tendón más grueso y resistente del organismo. *Clain* estima su resistencia a 7000 N [ 6 ]. Cuando es sometido a tensión progresiva, a velocidad constante, experimenta primero una elongación aproximada del 2% por alineamiento de las fibras de colágeno. Luego la curva de elongación se hace lineal hasta una elongación del 4%, con rigidez importante que le permite resistir tracciones considerables. Más allá de esta zona de elongación elástica, se producen rupturas de las conexiones entre las fibrillas de colágeno que originan lesiones macroscópicas por ruptura de haces o del tendón en total. [ 6 ]

Las propiedades físicas del tendón y en particular su elasticidad, varían según la temperatura, lo que explica la importancia del calentamiento muscular progresivo antes de un ejercicio deportivo, para prevenir lesiones tendinosas. [ 2 ]

Globalmente, las propiedades físicas del tendón dependen de la constitución histoquímica: contenido de agua, fibras elásticas, proteoglucanos y lípidos y de la calidad del colágeno. Ahora bien, estas propiedades y esta calidad varían con la edad, introduciendo la noción del envejecimiento del tendón. [ 2 , 6, 10 ]

Para *Ippollito* el envejecimiento del tendón, depende además, de una insuficiencia vascular progresiva que explicaría el debilitamiento del tendón y la aparición de microrrupturas. Los fenómenos patológicos que afectan al tendón de Aquiles son: la estrechez del tendón sometida a tensiones máximas, a torsión de las fibras, y también a menos vascularidad que lo exponen a fenómenos de envejecimiento. El papel de hipersolicitación que comporta un arranque súbito y la edad, que confiere individuos mayores y de la cuarta década.[ 6,13,14 ]

Se ha demostrado que ciertas terapéuticas pueden ser la causa de rupturas del Tendón de Aquiles, especialmente a la altura de su inserción en el calcáneo. Es el caso sobre todo de los antibióticos de la familia de

las fluoroquinolonas y tratamiento con esteroides. Entre estas la pefloxacin es la responsable con mayor frecuencia, cuatro veces más que la norfloxacin y la ciprofloxacina. Son responsables de casi 25 rupturas por cada 100 000 pacientes. [ 4 ] Las quinolonas actúan a nivel de la síntesis del colágeno tipo I, por inhibición de la girasa del ácido desoxirribonucleico (ADN). [ 4 ] En general, la lesión aparece desde la primer toma del medicamento, siendo más frecuente el riesgo en tratamientos superiores a 5 días.

La lesión suele ser bilateral. Las rupturas tienen las mismas características que las rupturas traumáticas, con signos clínicos de inflamación discreta y son tratadas particularmente con manejo conservador, con interrupción inmediata del antibiótico y reposo completo del tendón, eventualmente con inmovilización mediante aparato suropodálico en equino. El papel de las infiltraciones locales con esteroides es menos importante, aunque tienen acción nefasta por mecanismo doble: mecánico por disociación de las fibras y acción catabólica, y permisivo, en la manera que calman el dolor y permiten una actividad de esfuerzo inoportuna. Otros medicamentos pueden estar implicados, especialmente la *isotretinoína*. [ 1 ]

*Puddu* estudió mediante microscopia electrónica que en la ruptura del tendón existían lesiones degenerativas típicas como la degeneración hialina, paucicelularidad, degeneración mucoide con metaplasia

condroide de los tenocitos y fibrilación de las fibras de colágeno. La violencia del mecanismo de ruptura es inversamente proporcional a la edad del paciente: a más edad, menos fuerza; con gran frecuencia se trata sólo de un paso en falso. [ 8 ]

Los signos físicos, son suficientes para establecer un diagnóstico certero, desde la inspección de la marcha, al no poder despegar el talón, tumefacción en región posterior de tobillo sin equimosis, pérdida del equinismo fisiológico a la posición de decúbito prono. Existe una flexión dorsal pasiva exagerada. A la palpación es evidente el signo del hachazo, encontrando una muesca sobre el trayecto del tendón, y la prueba de Thompson es patognomónica. Y por último la imposibilidad absoluta de sostenerse de puntillas. Existen otras maniobras para identificar la lesión, como la prueba O'Brien, y la de Thomas; sin embargo no son requeridas en este estudio debido a su infrecuencia. [ 7 ] Los exámenes complementarios nunca son necesarios para el diagnóstico, más aún, pueden confundirlo. Las radiografías con rayos X blandos muestran una opacificación del triángulo preaquiliano de Kager. La ecografía, solicitada en exceso actualmente, induce a error en manos poco experimentadas y a retraso terapéutico que conduce a graves consecuencias. De hecho la ruptura del tendón no es sino una laceración completa de las fibras, que no deja pérdida de continuidad y puede evocar erróneamente una tenopatía o ruptura parcial. La resonancia magnética se le puede hacer las mismas críticas, en un grado menor. Sin embargo, no se justifica

**practicar este examen rutinariamente. EL DIAGNOSTICO DE RUPTURA DE TENDON DE AQUILES ES CLINICO 100%. [ 12, 15, 16 ]**

**Los diagnósticos diferenciales en la práctica no se presentan. La desinserción del gastrocnemio medial tiene presentación idéntica aunque cuadro completamente diferente, la marcha se hace sobre la punta del pie para relajar la tensión de este. La tumefacción es mucho más proximal y preserva el tendón mismo, acompañada de equimosis. La flexión dorsal pasiva es dolorosa y limitada. Todos los signos específicos son negativos. La ecografía muestra claramente la importancia del hematoma en el sitio de desinserción. La ruptura parcial en materia de traumatismo agudo directo es muy rara o excepcional, y debe recordarse que la ruptura siempre es total, que el diagnóstico de ruptura parcial se establece por una mala interpretación de los signos del examen y que se trata de un error diagnóstico que, desafortunadamente, se confirma mediante una interpretación errada de la ecografía. [ 17 ]**

**La cirugía a cielo abierto para el tratamiento de las rupturas del Tendón de Aquiles sigue siendo el más clásico y conocido de todos los métodos, sin entrar en detalles técnicos, cabe recordar que consiste en practicar, por una vía de acceso lateroaquiliiana, una sutura o lazada del tendón con hilo de reabsorción lenta.**

Con o sin necesidad de plastia complementaria (*plantaris, aponeurosis del tríceps sural, peroneus brevis*), seguida de inmovilización por tres semanas en equino y tres semanas en ángulo recto. Esta inmovilización postoperatoria ha sido últimamente refutada por los trabajos de *Tipton* y *Loo*, sobre la cicatrización del colágeno, demostrando que el movimiento y el apoyo protegido con ortesis, son la mejor garantía para una cicatrización tendinosa de buena calidad. Las ventajas del tratamiento quirúrgico a cielo abierto son la recuperación por sutura directa y bajo control visual de la longitud y de la tensión del tendón y la seguridad de una buena cicatrización. Los inconvenientes son la necesidad de una hospitalización mayor, mayor lesión cutánea (*dehiscencia de herida, sepsis, necrosis con exposición de tendón*), que se calcula en promedio entre el 15 y 20% de los operados. [ 3 ]

Desde la primera propuesta hecha por *Ma* et *Griffith* en 1977, la cirugía percutánea se ha desarrollado progresivamente. Sin hacer un recuento histórico exhaustivo de las técnicas publicadas más tarde, se pueden citar los nombres de *Nada, Fitzgibbons, Aldam, Kakiuchi* y *Motta*, que propusieron un método mixto que comprende una incisión mínima cutánea para introducir el material de sutura y controlar la vía de acceso del tendón.

En realidad es *Delponte* quien tiene el mérito de la puesta a punto de un material específico y la descripción de una técnica que permite realizar

una verdadera tenosíntesis percutánea, compuesta por una trenza de dacrón, provista de un arpón y una aguja de engarce. Según el autor no hay inmovilización postoperatoria y se reanuda el apoyo desde el decimoquinto día. Otros colocan una ortesis amovible para permitir una rehabilitación precoz y un apoyo protegido. Las ventajas son evitar una hospitalización sin temor a complicaciones cutáneas y cuidados postoperatorios muy cortos, con menos lesión vascular y pronta recuperación. Los inconvenientes corresponden a los de toda técnica a ciegas y el costo del material. [ 11,18, 19, 20 ]

La técnica percutánea o mini-invasiva para la sutura de la ruptura reciente del Tendón de Aquiles, puede ser realizada mediante el método Achillon el cual consiste en un elegante, metódico y eficaz sistema que permite un control visual directo para dicha reparación, asociada a una introducción percutánea de un filamento de sutura que une los cabos de ruptura permitiendo así la consolidación tendinosa (*tenodesis*), con un aporte vascular completamente conservado; a diferencia de otras técnicas. [ 21 ]

El sistema comprende: Un instrumento Achillon de Policarbonato y Acero inoxidable 316L, aguja cortante tipo Pousse con mango prefabricados y sutura tipo Ethibon 5. [ 21 ]

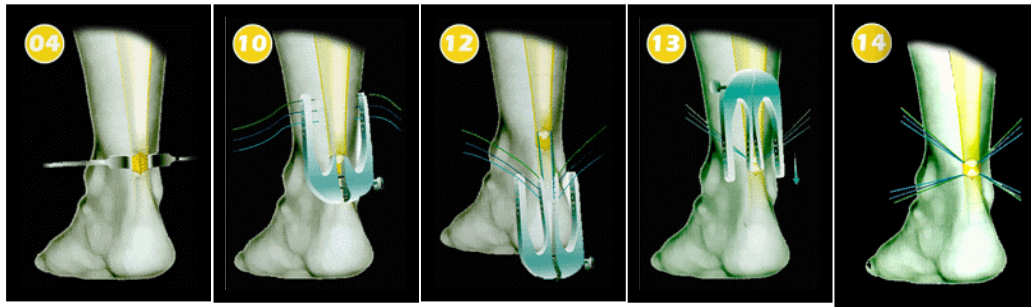
Sus indicaciones son: ruptura del tendón reciente no mayor a 10 días, lesiones situadas entre los dos y ocho centímetros de su inserción en la tuberosidad calcánea y ruptura sin lesión abierta. Sus contraindicaciones son ruptura crónica o cercana a menos de dos centímetros de la



tuberosidad calcánea y cicatriz previa que deje induración en la zona quirúrgica. [ 21 ]

La técnica quirúrgica consiste en colocar al paciente en decúbito prono, con zonas de presión habituales muy bien protegidas y colocación de un torniquete para isquemia supracondileo a la extremidad a intervenir. Se realiza técnica de asepsia y colocación de campos quirúrgicos estériles previo bloqueo anestésico. Se localiza mediante palpación el sitio de ruptura para realizar la incisión vertical y paramedial de 1.5 a 2 cm.; y mediante disección delicada se profundiza hasta las vainas para localizar el tejido tendinoso lesionado, el cual se toma con pinzas para tejido y se desbrida cada cabo de lesión para regularizar bordes. Se coloca el sistema al cabo proximal introduciendo tres ramas de sutura USP 3.5 en angulación de 4° prediseñadas en el sistema de acuerdo a la morfología del tendón. Se tira del sistema permitiendo que las suturas emerjan por la pequeña herida.

De igual manera se realiza el procedimiento al cabo distal y una vez que se obtienen los cabos de sutura por la herida, se afrontan correctamente medial con medial y lateral con lateral, permitiendo así la unión de las fibras tendinosas. Se suturan las vainas y se afronta de manera convencional los bordes de la herida. [ 21 ]



La consolidación se define como la restauración de la integridad original, para el cirujano esto significa recuperar la resistencia de la estructura tendinosa. Para el biólogo la restauración microscópica de la estructura original puede necesitar años de remodelación interna. En el postoperatorio, nuestro sistema necesita de una inmovilización en flexión plantar de 30° por tres semanas, seguida de inmovilización en posición neutra de 3-4 semanas con apoyo protegido. Posteriormente se inicia terapia de rehabilitación con buena colaboración del paciente. [ 11, 21 ]

El tiempo de consolidación tendinosa dependerá del tipo y tiempo de lesión, edad del paciente, actividad, envejecimiento del tendón, vascularidad local y cutánea, y manejo terapéutico empleado. En general la consolidación del tendón varía entre seis y ocho semanas postratamiento, con terapia de rehabilitación gradual y mediata para transformar y modificar su estructura colágena y celularidad y hacer frente a sus nuevas fuerzas mecánicas. [ 1, 3, 7, 8 ]

## **MATERIAL Y METODOS**

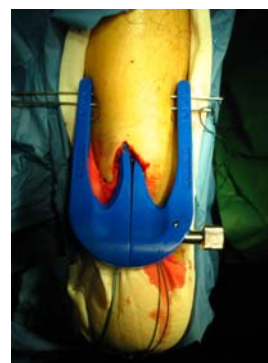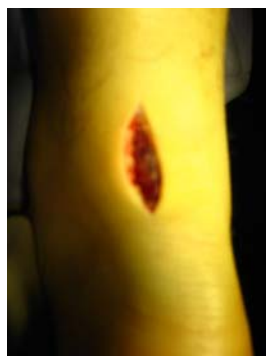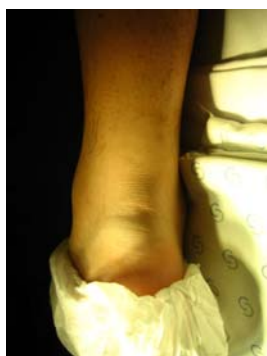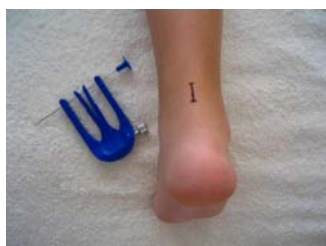Este estudio fue aprobado por la comisión de ética, bioseguridad e investigación del hospital general Xoco como una investigación con riesgo mínimo, en el cual se evaluó el tiempo de consolidación tendinosa clínica y funcional en cuanto a la técnica quirúrgica empleada [TC], amplitud de movimiento articular sin consecuencia funcional frente al lado sano, amiotrofia promedio [AP], lesión cutánea debido al tipo de cicatriz [SC] (*adherencia, disestesias, hipovascularidad local, infección con dehiscencia y dolor*), fuerza muscular clínica monopodálica de puntillas (*prueba de Thomas*) [PT] y tiempo de incorporación a la vida cotidiana en base a la reanudación funcional [TIF].

La población de estudio se valoró en un periodo comprendido entre 01 de Mayo de 2005 al 30 de Junio de 2006 en las instalaciones del hospital General Xoco en el cual se incluyeron 30 pacientes con Ruptura Reciente de Tendón de Aquiles dentro de la longitud de este a dos centímetros de su inserción y 8 centímetros hacia su unión musculotendinosa; de ambos sexos (9 mujeres, 21 hombres) y con un rango de edad entre 25 y 50 años, de los cuales 15 fueron tratados mediante cirugía a cielo abierto tipo Lynn [L] y 15 con cirugía mínima-invasiva con sistema Achillon [A]; excluyendo lesiones no recientes (mayores a 10 días), lesiones iterativas, lesiones fuera del rango de longitud, lesiones abiertas o expuestas.

Preoperatorio se obtuvo la medición de diámetro a nivel de ruptura del miembro pélvico sano con promedio de 25.05 cm. [AP] y prueba de

Thomas [PT] positiva del miembro pélvico afectado en todos los pacientes a estudiar y postquirúrgicamente se determinó el tiempo de consolidación tendinosa clínica y funcional en cuanto a técnica quirúrgica empleada [TC], la amplitud de movimiento articular sin consecuencia funcional frente al lado sano, amiotrofia promedio [AP], secuela cutánea debido al tipo de cicatriz [SC] (*adherencia, disestesias, hipovascularidad local, infección con dehiscencia y dolor*), fuerza muscular clínica monopodálica de puntillas (*prueba de Thomas*) [PT], tiempo de incorporación a la vida cotidiana del paciente en base a la reanudación funcional [TIF].

El sistema Achillon fue proporcionado por el titular de esta tesis.



## RESULTADOS

**Se efectuó la recolección de fuentes originales y se vació a una hoja de cálculo Excel MS y SSPS versión 12; los resultados se ordenaron y presentaron en tablas y gráficas obteniendo los siguientes resultados:**

Se estudió en número de 30 a 21 pacientes de sexo masculino correspondiendo al 70% y 9 de sexo femenino que corresponden al 30% en dos grupos de atención quirúrgica, de los cuales 15 fueron tratados con técnica a cielo abierto tipo Lynn [L] y 15 por técnica mínima-invasiva con sistema Achillon [A], midiendo preoperatoriamente el diámetro a nivel de ruptura del miembro pélvico sano con promedio de 25.05 cm. [AP] y prueba de Thomas [PT] positiva del miembro pélvico afectado. Postquirúrgicamente se determinó el tiempo de consolidación tendinosa clínica y funcional en cuanto a técnica quirúrgica empleada [TC] siendo para la técnica a cielo abierto en un período promedio de 9 semanas y para la técnica mínima-invasiva de 6 semanas; la amplitud de movimiento articular sin consecuencia funcional frente al lado sano con arcos de movilidad promedio para flexión plantar de 40° para tipo [L] y 50° para [A], flexión dorsal 18° para tipo [L] y 14° para [A]; amiotrofia promedio [AP] con diámetro mayor a nivel de ruptura de 2.9 cm. (12%) para [L] y 1.5 cm. (6%) para [A].

Secuela cutánea debido al tipo de cicatriz [SC] 6 adherencias (40%), 2 disestesias (13.3%), 1 zona de necrosis por hipovascularidad (6.6%), 2 Infecciones con dehiscencia (13.3%), 9 pacientes con dolor (60%) para [L], 1

adherencia (6.6%), 0 disestesias, 0 necrosis, 0 infecciones ni dehiscencias, 1 paciente con dolor (6.6%) para [A]; fuerza muscular clínica monopodálica de puntillas (*prueba de Thomas positiva*) [PT] 6 pacientes para [L] (40%) y 0 para [A] (100% lograron realizar la prueba total y normal), tiempo promedio de incorporación a la vida cotidiana del paciente en base a la reanudación funcional [TIF] 10 semanas para [L], 7 semanas para [A].

## **ANALISIS DE DATOS Y DISCUSION**

**Las rupturas del tendón de Aquiles tienen el hecho de ser, en la mayoría de los casos, consecuencia de lesiones degenerativas cuya explicación esquemáticamente es doble: microtraumatismos e hipersolicitación tendinosa relacionados casi siempre con el deporte y la hiperactividad.**

**Las rupturas en la zona crítica de hipovascularidad del tendón son siempre constantes y totales con diagnóstico clínico puro, salvo muy raras excepciones se recurre a las técnicas de imágenes complementarias, las que, además pueden inducir a error. El envejecimiento del tendón debido a esta hipovascularidad, modifica su constitución histológica e histoquímica con la consecuente pérdida de sus propiedades físicas y aumento de riesgo a lesión.**

**Esquemáticamente la cirugía clásica conlleva riesgos cutáneos y puede dejar secuelas debidas a la cicatriz ofreciendo los mismos resultados que la cirugía por técnica mínima – invasiva en la prevención de rupturas iterativas.**

**Estadísticamente analizando los resultados de este estudio no se encontró diferencia significativa en cuanto a tiempo de consolidación e incorporación funcional con una P igual a 0.47 y P igual a 0.52 respectivamente; sin embargo, se obtuvo gran diferencia en cuanto a la presencia de secuelas en donde el grupo sometido a cirugía a cielo abierto tipo Lynn fueron superiores.**

## **CONCLUSION**

**Al analizar el tipo de tratamiento adecuado para la ruptura del Tendón de Aquiles entre estos dos métodos y de acuerdo a nuestra desviación estándar concluimos que a corto, mediano y largo plazo existe una diferencia significativa entre los pacientes operados con cirugía a cielo abierto tipo Lynn y cirugía mínima-invasiva con sistema Achillon, el cual se encuentra dentro de un rango de normalidad, con resultados de mejor calidad, tanto para la estructura del Tendón como en la recuperación precoz del apoyo y la movilización, ofreciendo una rápida integración en las actividades diarias del individuo y un mejor pronóstico sin secuelas que depende del estado del recubrimiento cutáneo.**

**Por lo cual consideramos que el manejo integral mediante cirugía mínima-invasiva con sistema Achillon es un adecuado método de tratamiento operatorio como marcan los cánones de la literatura que nos permite llevar a la normalidad con temprana integración de nuestros pacientes a sus actividades; minimizando secuelas y por lo tanto gastos hospitalarios y extrahospitalarios que esta patología representa.**



## REFERENCIAS BIBLIOGRAFICAS

1.- J.F. Kouvalchouk, E. Hassan, Enciclopedia Medico Quirúrgica, Elsevier, Francia, ( 2001 ) pp. 14-795 – 2-15.

2.- K. L. Moore, Histología Clínica, Interamericana, McGraw-Hill ( 1999 ) pp 396 - 399.

3.- Campbell, Cirugía Ortopédica, Mosby, Volumen 2 , Décima edición ( 2004) pp 1223-1225.

4.- F. A. Carroll, R. H. Austin, Bilateral Achilles Tendon rupture treated conservatively following levofloxacin and steroid therapy, Journal of Foot and Ankle surgery Vol. 11, (2005) pp 81- 82.

5.- F.H.Netter, Sistema Músculoesqueletico, Masson, 2001, pp- 242 – 244.

6.- Ripoll L, Golanó P, Cirugía percutánea de pie y tobillo, ( 2004 ) masson, pp 237-238.

7.- A. Lesic, M Bumbasirevic, Disorders of the Achilles Tendon, Institute for Orthopaedic Surgery and Traumatology, Visegradaska Yugoslavia, Current Orthopaedics Vol. 18, (2004) pp 63-75.

8.- E. Bressel, B. T. Larsen, Ankle Joint Proprioception and passive mechanical properties of the calf muscles after an Achilles tendon rupture: a comparison with matched controls, Clinical Biomechanics Vol. 19, (2004) pp 284-291.

9.- J. F. Lossow, Anatomia y Fisiología Humana, Cuarta Edición, Interamericana, (1996) pp 153 – 163.

10 .- T. Ozgurtas, C. Yildiz, Is High concentration of Serum Lipids a Risk Factor for Achilles Tendon Rupture?, Department of Orthopaedic Surgery, Ankara Turkey, Clinica Chimica Acta, (2003) pp 25-28.

11.- R. Wagnon, M. Akayi, The Webb-Bannister Percutaneous Technique for Acute Achilles' Tendon Ruptures: A Functional and MRI Assessment, Centre Hospitalier Louis Pasteur, Orthopedic Surgeon , France, Vol. 44, Num. 6. November-December, (2005) pp 437-444.

12.- J. L. Cook, K. M. Khan, Achilles Tendinopathy, Musculoskeletal Centre, La Trobe University, Victoria Australia, Manual Therapy, Vol. 7, Num. 3, (2002) pp 121-130.

13.- Kumariah Rajasekar, FRCS, Purushottam Gholve, SM, A Subjective Outcome Analysis of Tendon Achilles Rupture, Airedale General Hospital, Yorkshire England, The Journal of Foot and Ankle Surgery, Vol. 44, Num 1, January/February (2005) pp 32-35

14.- Jacob Ufberg, A. Richard, Orthopedic Pitfalls in the ED: Achilles Tendon Rupture, American Journal of Emergency Medicine, Vol. 22, Num. 7, November (2004) pp 596-600

15.- A. Oatridge, A. Herlihy, Magnetic Resonance Magic Angle Imaging of the Achilles Tendon, MRC Clinical Sciences Centre, London, The Lancet, Vol. 358, November 10 (2001) pp 1610-1611.

16.- T. Tuthill, J. Rubin, Frequency Analysis of Echo Texture in Tendon, Department of Radiology of Michigan University, USA, Ultrasound in Medicine and Biology, Vol. 25, Num. 6, (2002) pp 959-968.

17.- G. L. Cadwell, Achilles' Tendon Rupture: Operative Versus Nonoperative Management, Operative Techniques in Orthopaedics, Vol. 5, Num. 3, July (2000) pp 290-294.

18.- A. Cretnik, M. Kosanovic, Percutaneous Suturing of the Ruptured Achilles Tendon Under Local Anesthesia, The Journal of Foot and Ankle

Surgery, Department of Traumatology, Slovenia, Vol. 43, Num. 2, March-April, (2001) pp 72-81.

19.- G. Scarfí, C. Veneziani, Percutaneous Repair of Achilles Tendon, University of Florence, Italy, Foot and Ankle Surgery, Vol. 8, (2002) pp 105-110.

20.- C. Chillemi, A. Gigante, L. De Palma, Percutaneous Repair of Achilles Tendon Rupture: Ultrasonographical and Isokinetic Evaluation, University of Ancona, Italy, Foot and Ankle Surgery, Vol. 8, (2002) pp 267-276.

21.- M. Assal, Technique Chirurgicale Aquillon, Geneva University Hospital, Geneva Switzerland, Mid and Hindfoot Surgery, (2001) pp 01-06.